G. PATURET

TRAITÉ D'ANATOMIE HUMAINE

TOME I

OSTÉOLOGIE
ARTHROLOGIE - MYOLOGIE

MASSON et Cie

TRAITÉ
D'ANATOMIE HUMAINE

A LA MÊME LIBRAIRIE

Traité d'Anatomie Humaine. *Tome II* : Membres supérieur et inférieur, par G. Paturet. Un volume avec 741 figures dans le texte.

TRAITÉ D'ANATOMIE HUMAINE

G. PATURET

Professeur d'Anatomie à l'École de Médecine de Clermont-Ferrand
Chirurgien des Hôpitaux

TOME I

OSTÉOLOGIE ARTHROLOGIE - MYOLOGIE

(A L'EXCLUSION DE CELLES DES MEMBRES)

AVEC 588 FIGURES DANS LE TEXTE

MASSON & Cie, ÉDITEURS
LIBRAIRES DE L'ACADÉMIE DE MÉDECINE
120, Boulevard Saint-Germain, PARIS (VIe)

1951

Tous droits de traduction,
d'adaptation et de reproduction,
même par procédés photographiques,
réservés pour tous pays.

Copyright 1951 by Masson et Cie.
(Printed in France.)

PRÉFACE

L'OUVRAGE *que je présente aujourd'hui est le résultat de plus de vingt années de travail. Il s'adresse au public médical : Médecins, Chirurgiens, Spécialistes et Radiologues; plus spécialement, je l'ai écrit à l'intention des étudiants en Médecine.*

Fidèle résumé de nos connaissances les plus modernes, ce Traité d'Anatomie descriptive *étudie chaque Système ou Appareil séparément. Il expose d'une façon aussi précise que possible l'état actuel de la science anatomique, il tient largement compte des recherches, des travaux et des publications les plus récentes qui présentent une certaine importance.*

L'Anatomie est l'étude de l'organisation de l'être humain; la définir ainsi, n'est-ce pas dire son rang parmi les sciences médicales ? Science de base de la médecine, elle mérite en effet la première place.

On a dit que, pour apprendre l'Anatomie, une mémoire prodigieuse était nécessaire; peut-être cette affirmation contient-elle une grande part de vérité, mais l'Anatomie est avant tout une science d'intelligence et d'interprétation.

Le lecteur devine le plan que nous avons suivi : ce dernier tend à lui faciliter la tâche en lui évitant un travail purement mécanique; pour cette raison, nous avons tenu à multiplier les illustrations (dessins originaux, coupes, schémas); notre pratique de l'enseignement de l'Anatomie nous a appris leur importance, ainsi que celle de la mémoire visuelle, sans nous faire négliger toutefois la valeur de la dissection dans l'étude de cette science.

Pour ce Traité, nous avons adopté la division suivante :

1° Une description morphologique *des organes suivie d'une étude de leurs rapports, de leur constitution anatomique; pour les détails d'Histologie, nous renvoyons le lecteur aux Traités classiques.*

2° Une étude de la systématisation *des organes et des appareils; celle-ci nous a paru en effet d'une importance capitale pour certains appareils, le système nerveux par exemple.*

L'étude morphologique s'adresse principalement à l'étudiant qui débute; celle plus détaillée des rapports organiques, à l'étudiant dont les connaissances sont déjà plus avancées, au praticien et plus spécialement au chirurgien; l'Anatomie est « le flambeau du chirurgien », *disait Cruveilhier; disons plus simplement et plus précisément qu'elle est le* fondement de la technique opératoire.

Sans nous cantonner dans l'étude strictement anatomique des appareils ou des

organes, — ainsi comprise, elle serait ingrate, — nous avons tenu à la compléter par des applications pratiques à la pathologie, à l'examen clinique et à la technique chirurgicale; nous les avons glissées dans le texte, car elles permettent l'explication de certains symptômes ou de certaines techniques; ainsi entendue, l'étude de l'Anatomie devient moins aride, plus compréhensible, plus agréable et aussi plus utile, car en elle doivent se rejoindre « théorie et pratique ».

Non moins importants à nos yeux sont les rapports de l'Anatomie et de la Physiologie; ces deux sciences doivent aller de pair; l'étude des organes, d'un muscle ou d'un nerf par exemple, serait dénuée d'intérêt si l'on ne connaissait pas le pourquoi de son existence, de sa situation, ses principaux rapports de voisinage, son rôle physiologique; aussi n'avons-nous pas hésité à rapporter à l'occasion quelques paragraphes relatifs à la Physiologie, car sans elle l'Anatomie perd, dans certains cas, beaucoup de son intérêt : sur ce seul point, nous pourrions citer de multiples exemples.

Il est plus utile pour un étudiant, et partant pour un médecin, de connaître le rôle fonctionnel d'un muscle que de retenir les détails de ses insertions ou de ses faisceaux surnuméraires; de même l'innervation motrice d'un groupe musculaire, ou l'innervation sensitive d'un territoire cutané, a plus de portée pratique que ne peuvent en avoir les connaissances détaillées des ramifications du nerf ou de ses plus fines anastomoses; nous pourrions multiplier les exemples, tels que le rôle des valvules des orifices du cœur au cours du rythme cardiaque, le rôle fonctionnel des muscles du pharynx pendant la déglutition, etc.

A voir l'ampleur des Traités modernes d'Anatomie en France et à l'Etranger, on serait tenté de croire que tout a été dit et qu'il serait désormais difficile ou malaisé de trouver « du nouveau » en Anatomie; mais, comme l'indique le naturaliste A. Fée, « la Science est un champ dont les limites reculent au fur et à mesure qu'on avance ». C'est le propre de toute science encore dans l'enfance que de croire avoir épuisé le champ des connaissances et de se proclamer parvenue à son stade définitif. Le célèbre médecin hollandais du XVIIIe siècle, Boerhaave, un des génies les plus cultivés de son temps, pouvait écrire que l'Anatomie était parvenue au plus haut degré de perfection; selon lui, il n'y avait plus rien à dire sur ce chapitre des sciences; nous n'aurions garde de penser ainsi aujourd'hui; que l'on songe à ce qui a été découvert en Anatomie, en Histologie et en Physiologie depuis cette époque, et l'on reconnaîtra combien ces sciences ont progressé.

Comme toutes les sciences, l'Anatomie se développe sans arrêt et le chercheur, comme l'explorateur, voit sans cesse devant lui s'ouvrir un nouvel horizon, ainsi peut-on dire pour elle que « la Science est un monument toujours inachevé ».

En réalité, s'il est difficile de fournir une description des organes différente de celle que donnent les Traités classiques, car l'Anatomie ne varie pas, on peut toutefois les présenter et les interpréter d'une façon nouvelle, et cela pour bien des chapitres; nous prendrons pour exemple l'étude anatomique des parathyroïdes d'acquisition récente, leur connaissance est d'un intérêt capital du fait des opérations chirurgicales pratiquées couramment sur ces glandes; nous citerons également l'importance primordiale du pédicule vasculo-nerveux du trapèze qui, à notre

avis, mérite une mention toute spéciale par suite des interventions que l'on pratique actuellement sur la première côte.

Nous avons tenu à donner à certains chapitres de l'Anatomie un développement que l'on ne trouve pas dans la plupart des Traités classiques; ainsi, celui des lames vasculaires, des gaines vasculo-viscérales, et plus spécialement de ces dernières au niveau des viscères du bassin; c'est qu'à notre avis, les unes et les autres sont d'une extrême importance tant du point de vue anatomique que du point de vue chirurgical. Osons le dire : une très belle dissection, où le scalpel et la pince ont enlevé tout le tissu conjonctif qui entoure les pédicules vasculo-nerveux, est peut-être anatomiquement une œuvre d'art et de patience, mais elle ne tient nullement compte de tout ce qui est enlevé par les instruments; or, que la nature nous ait donné et disposé ce tissu conjonctif périvasculaire et périviscéral, ce n'est point sans raison; mais presque tous les anatomistes, à part Farabeuf et ses élèves, n'ont pas respecté pour ainsi dire cette réalité.

Il est à remarquer que ces lames vasculaires, ou ces gaines vasculo-viscérales, offrent leur maximum de développement au niveau des organes à expansion et à changement de volume (vessie, utérus et rectum); ce tissu conjonctif péri-vasculaire est fondamental du point de vue anatomique, car il contient les vaisseaux et les nerfs de ces organes (lames porte-vaisseaux et porte-nerfs, aponévroses cache-vaisseaux). Ces lames vasculaires ne sont pas moins intéressantes du point de vue opératoire, car elles renferment les pédicules vasculaires, les nerfs et les troncs lymphatiques; et l'on sait que, dans la chirurgie du cancer, il faut enlever l'organe cancérisé avec toutes ses voies lymphatiques, d'où la nécessité pour le chirurgien de bien connaître la disposition des lames vasculaires de l'organe; nous n'indiquerons à titre d'exemple que la minutie qui doit présider à l'enlèvement de la totalité de l'aileron latéral du rectum, jusqu'à l'origine de l'artère hémorroïdale moyenne dans l'amputation de cet organe pour cancer de l'ampoule rectale, ainsi que l'ablation du paramètre dans l'hystérectomie élargie pour cancer utérin (opération de Wertheim).

Nous ferons la même remarque en ce qui concerne le disque intervertébral; et si nous avons donné une description détaillée de ce dernier, ainsi qu'une étude physiologique des mouvements de la colonne vertébrale, c'est en raison de l'importance que vient de prendre chirurgicalement, au cours de ces dernières années, la pathologie du nucleus pulposus.

On perd trop souvent de vue que la science anatomique se justifie non par sa seule valeur théorique, mais aussi par sa valeur pratique ! Aussi, osons-nous avancer que l'exercice de la profession médico-chirurgicale est, chez l'anatomiste, une source féconde d'observations et d'enseignement.

Nous avons tenu également à donner une description tout à fait spéciale des espaces de glissement, *mais cette étude nous aurait entraînés beaucoup trop loin si nous l'avions voulue complète; nous l'avons consacrée aux principaux espaces seulement : espace rétro-mammaire, espaces de l'articulation interscapulo-thoracique, espace rétroviscéral (pharynx et œsophage).*

Les fascias d'accolement *trouvent dans cet ouvrage un développement particulier;*

nous estimons tout d'abord que du point de vue embryologique, ils permettent de comprendre la situation et la fixation de certains viscères digestifs, la formation des mésos et des fossettes péritonéales, et surtout les accolements coliques, ainsi que la fixation du massif duodéno-pancréatique. Ces notions d'Anatomie et d'Embryologie importent beaucoup du point de vue chirurgical, et plus particulièrement pour la chirurgie des côlons où il est courant de pratiquer le décollement colo-pariétal; l'Anatomie n'est donc pas uniquement la Science du cadavre *: aussi, peut-on dire que les progrès de la technique chirurgicale moderne ont fait d'elle une* Science du vivant; *autrefois, presque exclusivement science de dissection, l'Anatomie est devenue aujourd'hui à la fois une science du scalpel et une science opératoire. Sans vouloir reléguer au second plan l'extrême utilité de la dissection dans l'étude de l'Anatomie, j'avoue avoir appris beaucoup dans mon métier de chirurgien; autant peut-être que par mes études personnelles ou par mes recherches dans la salle de dissection.*

Il est possible que la présentation de tels détails anatomiques prête à critique, mais nous estimons que ceux-ci sont indispensables à une description anatomique exacte et qu'ils correspondent à la réalité.

L'étude de la Systématisation du Système nerveux *offre au futur médecin un intérêt plus grand que celui de la morphologie, car elle explique toute la physio-pathologie nerveuse; c'est pour cette raison que nous avons détaillé plus spécialement les centres nucléaires, la substance grise, les grandes voies de conduction du névraxe (voies motrices, voies sensitives, principales voies réflexes, etc., et les systèmes d'association).*

Enfin, les travaux si originaux et si complets des Ecoles de Montpellier, de Toulouse et de Lyon *sur le* Sympathique *nous ont permis de présenter une étude approfondie de l'Anatomie de ce dernier; si l'on songe au médiocre développement que les anciens traités attribuent à cette question, on peut dire à juste titre que l'étude du Sympathique est peut-être la branche de l'Anatomie qui a fait le plus de progrès au cours de ce quart de siècle, et ce n'est pas une de nos moindres fiertés que de voir la place prépondérante de nos Ecoles françaises dans ce domaine. Avec juste raison nous pourrions également faire la même remarque pour d'autres parties de l'Anatomie; c'est ainsi que si nous devons presque toutes nos connaissances sur le Système artériel musculaire aux travaux de l'Ecole de Marseille, les acquisitions récentes sur le Système neuro-endocrinien reviennent aux travaux des Ecoles de Nancy et de Paris, et la division intra-pulmonaire de l'arbre bronchique et des vaisseaux pulmonaires, comme la disposition topographique des zones pulmonaires (question d'importance primordiale en pathologie et en chirurgie thoracique), aux remarquables travaux des Ecoles de Nancy et de Lille; enfin, le développement considérable qu'a pris au cours de ces dernières années l'étude des lymphatiques est en grande partie dû aux multiples et remarquables travaux de l'Ecole parisienne.*

A la lumière de travaux récents, nous avons tenu à décrire tout spécialement la vascularisation artérielle de l'utérus et en particulier celle de sa muqueuse, car elle nous fournit l'explication de certains phénomènes physiologiques tels que ceux de la menstruation.

Si certains chapitres, négligés jusqu'ici dans la plupart des ouvrages d'Anatomie descriptive ou topographique, paraissent dans ce Traité avec un développement assez considérable, tels que les rapports de la première côte, l'étude anatomique du disque intervertébral, l'aqueduc de Fallope, les rapports intra-pétreux du nerf facial, l'espace infra-médiastinal postérieur, le ganglion stellaire et sa loge, les sinus de la face, la description de certains fascias d'accolement, etc., nous n'osons croire que les étudiants de première et de deuxième année s'y attarderont; seuls quelques esprits plus curieux de connaissances anatomiques les liront peut-être; mais nous les avons rédigés particulièrement à l'intention de certains spécialistes.

Enfin, nous ne cacherons pas notre surprise que, tant d'années durant, on ait pu enseigner à des générations d'étudiants ce que nous appelons sans hésitation de véritables « hérésies anatomiques ». *C'est ainsi que l'on relève dans des ouvrages réputés classiques, dont les auteurs ont possédé en quelque sorte le monopole de l'enseignement de l'Anatomie, l'existence de ganglions lymphatiques imaginaires au niveau du hile du foie; des descriptions fantaisistes de certains muscles spinaux et plus spécialement du transversaire épineux; l'existence d'insertions osseuses métatarsiennes à l'abducteur transverse du gros orteil, etc.*

Dans cet ouvrage, nous avons tenu également à exposer les caractères que présentent certains organes sur le vivant et qui sont actuellement d'observation courante pendant les interventions chirurgicales, ainsi que certains caractères d'ordre radiologique.

Cet ouvrage est divisé en six volumes :

Premier volume : Etude de l'Ostéologie, de l'Arthrologie et de la Myologie, à l'exclusion de celle des membres.

Deuxième volume : Etude anatomique des Membres supérieur et inférieur.

Troisième volume : Etude de l'Appareil circulatoire, du Larynx, de l'Appareil respiratoire, du Corps thyroïde, des Parathyroïdes et du Thymus *(nous avons donné un développement particulier au chapitre des* Parathyroïdes *du fait de leur importance chirurgicale).*

Quatrième volume : Système nerveux central, Système neuro-endocrinien, Névrologie (Nerfs craniens et Nerfs rachidiens) et Sympathique.

Cinquième volume : Etude de l'Appareil de la Vision et des Organes annexes, de l'Appareil de l'Audition, du Nez et des Fosses nasales *(nous avons plus spécialement développé la description des sinus de la face en raison de leur importance chirurgicale)*, de l'Appareil urinaire, de l'Appareil génital de l'Homme et de la Femme, du Bassin, du Périnée, des Mamelles, de la Peau, des Capsules surrénales et des Paraganglions.

Sixième volume : Etude de l'appareil de la Digestion et des Glandes annexes, du Péritoine et des Lymphatiques.

Que le lecteur ne soit pas surpris du développement atteint par ce Traité; notre but a été de dire l'essentiel seulement, mais aussi tout l'essentiel; l'Anatomie est le fondement même de l'édifice médico-chirurgical; nous estimons qu'on ne saurait, à l'entrée des études de Médecine, lui faire une trop large place. Il est possible que notre manière de voir suscite des critiques; peu d'ouvrages ont mentionné jus-

qu'ici certains détails auxquels nous avons donné beaucoup d'importance; nous avons laissé entendre, au cours de cette Préface, les raisons qui nous paraissent justifier cette vue. A l'étudiant auquel s'adresse avant tout ce Traité, la pratique médicale ou chirurgicale montrera un jour — du moins je l'espère — que j'avais raison.

Il y a peut-être quelque vérité dans le mot de William James : « Toute doctrine traverse trois phases; on l'attaque d'abord en la déclarant absurde; puis on admet qu'elle est vraie, évidente, mais insignifiante; enfin, tardivement, on reconnaît sa véritable importance et ses adversaires revendiquent l'honneur de l'avoir découverte. »

*Qu'on ne s'étonne pas si, à côté de nombreux termes anatomiques utilisés habituellement dans les ouvrages français, nous avons indiqué leur doublet dans la terminologie adoptée à la réunion de l'*Anatomische Gesellschaft : *d'une part, au* Congrès de Bâle, en *1895* (Basler Anatomische Nomenklatur : *B. N. A.*), *et, d'autre part, au* Congrès d'Iéna, *en 1905* (Jenaër Nomina Anatomica : *J. N. A.*) : *c'est dans l'intention de faciliter la tâche du lecteur étranger, quelquefois peu familiarisé avec cette partie de notre langage technique (voyez, à ce sujet :* STIEVE, *Nomina Anatomica.* G. Fischer, *éditeur,* Iéna, *1939).*

Pour terminer, je tiens à exprimer ma reconnaissance à Madame Marie Courtine-Igonin et à Monsieur Ernest Huber, mes dessinateurs. Je rends hommage à leur conscience professionnelle et à leur habileté; d'ailleurs, le lecteur saura apprécier lui-même la valeur de leur talent et reconnaître le caractère pratique des dessins qui se répartissent : en figures originales, *dont la plupart répondent à des préparations exécutées par moi-même ou sous ma direction par mes élèves; en* schémas de cours, *auxquels j'ai tenu à conserver, malgré la simplicité de leur expression, la plus grande exactitude, afin de ne pas en dénaturer la réalité anatomique; enfin, en figures empruntées à des auteurs classiques ou à des spécialistes.*

Nous avons tenu à illustrer abondamment cet ouvrage, parce que nous estimons qu'un dessin ou un schéma d'Anatomie apprend souvent beaucoup plus à l'élève que plusieurs pages de texte.

G. PATURET.

TOME PREMIER

OSTÉOLOGIE - ARTHROLOGIE
MYOLOGIE

INTRODUCTION ET DIVISION DE L'ANATOMIE

L'ANATOMIE (de ἀνατέμνω, je dissèque) est la science qui a pour objet l'étude de la constitution des êtres organisés; l'*anatomie humaine* est la branche qui traite de celle de l'homme.

L'étude de l'anatomie humaine est d'un intérêt et d'une portée pratique considérables, car elle intéresse non seulement le médecin et le chirurgien, mais aussi l'artiste, le biologiste, le physiologiste, l'anthropologiste; mais c'est avant tout la *science de base,* la *science fondamentale des études médicales,* celle sur laquelle repose l'étude de la physiologie, de la clinique et de la technique chirurgicale.

DIVISION DE L'ANATOMIE

L'*Anatomie humaine* comprend *sept branches,* à savoir :

1° L'ANATOMIE DESCRIPTIVE, c'est-à-dire celle qui a pour but l'étude des différents *organes* et *appareils* qui constituent le corps humain *(anatomie explicative)*; c'est la branche des sciences anatomiques la plus vaste et la plus étendue; aussi est-ce cette partie de l'anatomie humaine que nous avons plus particulièrement étudiée dans cet ouvrage.

2° L'ANATOMIE RÉGIONALE OU TOPOGRAPHIQUE, qui étudie plus spécialement les rapports des organes entre eux, la projection des organes sur le squelette, ainsi que les différents plans constitutifs d'une même région; envisagée du point de vue de ses applications à la médecine et à la chirurgie, c'est l'*anatomie* dite *médico-chirurgicale.*

3° L'ANATOMIE STRUCTURALE OU DE TEXTURE *(histologie)* qui traite de la structure et de l'architecture microscopique de nos différents tissus et organes.

4° L'ANATOMIE DU DÉVELOPPEMENT de l'organisme qui comprend deux parties : *a)* d'une part, l'*embryologie,* elle-même subdivisée en deux phases, à savoir : α) *l'embryogénie* qui étudie la formation de l'embryon; β) et l'*organogénie* qui étudie le développement et les rapports des organes embryonnaires *in utero* ; — *b)* et, d'autre part, l'étude des organes et leurs rapports respectifs pendant la *période de la croissance (anatomie des âges)*, c'est-à-dire depuis la naissance jusqu'à l'état adulte; cette branche de l'anatomie, trop souvent négligée, est d'un intérêt capital pour le pédiatre ainsi que pour le professeur d'éducation physique.

5° L'ANATOMIE ARTISTIQUE, OU DES FORMES EXTÉRIEURES DU CORPS HUMAIN, dont l'étude est plus spécialement destinée au sculpteur, au peintre, au modeleur, au graveur.

6° L'Anatomie comparée qui étudie dans la série animale les transformations successives que subissent les êtres vivants, soit dans leur morphologie, soit dans les parties constituantes de leurs organismes.

Elle comprend elle-même deux branches : *a)* l'*ontogénie* (de ὄν, être et de γίγνομαι, je deviens) qui a trait aux transformations de l'individu; *b)* et la *phylogénie* (de φυλή, race, et de γίγνομαι) qui a trait aux transformations de l'espèce.

7° L'Anatomie anormale, qui comprend elle-même deux parties : *a)* l'étude des *anomalies* : les unes *réversives* ou de *régression*, les autres *progressives* ou de *perfectionnement*; *b)* et l'étude des monstruosités ou *tératologie* (de τέρας, monstre); dans cette branche rentrent toutes les modifications anatomiques qui s'écartent du type normal ou spécifique; elle intéresse à la fois l'embryologie et l'anatomie proprement dite.

ÉLÉMENTS ANATOMIQUES. TISSUS. ORGANES. SYSTÈMES ET APPAREILS

L'organisme humain est formé par un assemblage d'organes et de tissus dont chacun est édifié en vue d'un rôle physiologique spécial, et, suivant l'expression de Manouvrier, « *c'est dans la physiologie que les faits anatomiques puisent leur signification* »; tout organe est placé sur l'être humain pour y accomplir une ou plusieurs fonctions bien déterminées.

Tous les êtres vivants proviennent : *a)* soit d'une cellule : tels les protozoaires (Amibes, Infusoires), qui se multiplient par scissiparité (expérience de la mérotomie), *omne vivum ex ovo*; *b)* soit de la conjugaison de deux *cellules sexuelles* ou *gamètes* (comme dans l'espèce humaine) : l'une mâle, le spermatozoïde; l'autre femelle, l'ovule; ils sont également composés de cellules, et quelle que soit sa différenciation, la *cellule* reste l'unité histologique ou structurale de nos tissus et de nos organes.

On donne le nom de ***tissus*** à un assemblage de cellules qui se sont différenciées de la même façon et se sont groupées en vue d'une même fonction (exemple : les cellules ou fibres musculaires, qui se sont différenciées en vue de la *contractilité*, forment le tissu musculaire).

Les principaux tissus de l'organisme sont : 1° le *tissu épithélial* dont l'ensemble constitue les *épithéliums*; ceux-ci comprennent deux types, à savoir : les *épithéliums de revêtement* (épiderme) et les *épithéliums glandulaires*; l'élément fondamental qui les constitue est la *cellule épithéliale*; ils ont des rôles multiples : protecteur, sécrétoire, etc.; suivant qu'ils sont uni- ou pluri-stratifiés, les épithéliums sont dits simples ou composés ; — 2° le *tissu conjonctif*, véritable tissu de remplissage, de soutien, que l'on rencontre un peu partout dans l'organisme, et dont l'un des types les plus importants est le tissu cellulaire sous-cutané; — 3° le *tissu cartilagineux*; — 4° le *tissu osseux*, qui préside à la constitution du squelette; — 5° le *tissu musculaire*, formé par les fibres musculaires lisses ou striées (myocytes), qui servent à l'édification des muscles; — 6° le *tissu nerveux*; — 7° le *sang*; — 8° et la *lymphe*; ces deux derniers sont représentés par des milieux liquides intérieurs circulants; ils servent principalement aux échanges de l'organisme (hématies), et possèdent par certains de leurs éléments (leucocytes) un rôle de défense.

On désigne sous le nom d'***éléments anatomiques*** toute pièce d'un appareil, d'un système, qui présente la même constitution, la même structure histologique et le même rôle physiologique; c'est ainsi que les os, les muscles, les tendons, les artères, les veines, les nerfs représentent les principaux éléments anatomiques de l'organisme.

On donne le nom d'***organes*** à des formations anatomiques qui possèdent le triple caractère : *a)* d'être composées de tissus ou d'éléments anatomiques différents, parmi

lesquels il existe le plus souvent un élément dominateur; *b)* de posséder une architecture propre bien définie; *c)* et d'avoir une ou plusieurs fonctions déterminées.

Examinons par exemple le foie, qui est le plus volumineux des organes du corps humain; à côté des lobules hépatiques qui sont formés par des travées de cellules hépatiques, on rencontre un tissu conjonctif de soutien (réseau grillagé du foie), des vaisseaux, des nerfs, des conduits biliaires, des éléments cellulaires spéciaux (histiocytes); enfin la physiologie nous apprend que les fonctions du foie sont multiples (sécrétion biliaire, fonction glycogénique, fonction uréopoïétique, fonction antitoxique, etc.).

Qu'ils possèdent ou non la même architecture, les organes qui se groupent ou s'associent en vue d'une même fonction forment des **appareils** ou des **systèmes.**

Nous classerons ainsi qu'il suit, anatomiquement et physiologiquement, les divers appareils et systèmes de l'organisme humain :

a) **Anatomiquement,** ils comprennent :

1° L'*appareil du mouvement,* adapté plus spécialement à la locomotion *(système locomoteur),* mais aussi à la mastication, à la phonation, à la déglutition, à la respiration, à la défécation, etc.; dans cet appareil rentre l'étude des os *(ostéologie),* des articulations *(arthrologie)* et des muscles *(myologie).*

2° *L'appareil circulatoire,* destiné à la circulation du sang dans les tissus et les organes.

3° L'*appareil respiratoire,* qui préside aux échanges gazeux (O et CO^2).

4° L'*appareil de la phonation.*

5° L'*appareil de l'innervation* ou *système nerveux.*

6° Les *organes des sens.*

7° L'*appareil de la digestion.*

8° L'*appareil urinaire.*

9° L'*appareil génital* de l'homme et de la femme.

10° Et le système des *lymphatiques.*

b) **Physiologiquement,** nous pouvons également classer systèmes et appareils d'après leurs fonctions; ce sont :

1° Les *appareils de la vie de relation,* qui comprennent le *système locomoteur,* le *système nerveux central* ou *cérébro-spinal,* l'*appareil de la phonation* et les *organes des sens.*

Il est classique de dire que les organes des sens sont au nombre de cinq, à savoir : l'organe du toucher, l'organe de la vue, l'organe de l'ouïe, l'organe de l'olfaction (odorat) et l'organe du goût; à vrai dire, les sens sont beaucoup plus nombreux, car il existe un sens et un appareil de l'équilibration, un sens cinesthésique ou sens des attitudes. Chaque appareil sensoriel est composé d'un élément récepteur de la sensation, c'est-à-dire d'une cellule sensorielle ou *cellule esthésique,* et d'une succession de neurones conducteurs de l'influx nerveux aux centres supérieurs.

A ces divers appareils, il faudrait ajouter le *système du langage articulé,* spécial à l'homme, et auquel participent, dans l'émission des sons, le larynx, l'isthme du gosier, le voile du palais, les fosses nasales, la langue et les lèvres.

2° Les *appareils des échanges,* qui sont : *l'appareil respiratoire* (échanges O et CO^2), *l'appareil circulatoire* et les *voies lymphatiques,* auxquels il faut ajouter le milieu liquide intérieur circulant, c'est-à-dire le sang et la lymphe, qui assurent les échanges nutritifs.

3° L'*appareil de la nutrition,* qui comprend l'*appareil digestif* et les *glandes* qui lui sont annexées (glandes salivaires, foie, pancréas).

4° Les *appareils d'excrétion,* qui sont *l'appareil digestif* (partie terminale), *l'appareil urinaire* et le *système glandulaire cutané* (glandes sudoripares).

5° L'*appareil de protection* de l'organisme représenté par la *peau* ou *tégument externe* (revêtement protecteur).

6° L'*appareil de reproduction*, qui comprend les *appareils génitaux mâle* et *femelle;* ils président à la reproduction de l'espèce.

7° L'*appareil nerveux de la vie organique* ou *végétative* représenté par le *système sympathique* (1).

A ces divers appareils, il faut ajouter : *a)* un *système d'organes hématopoïétiques* et *lymphocytopoïétiques*, générateurs des éléments figurés du sang et de la lymphe (hématies et leucocytes), qui sont : le foie embryonnaire, la moelle osseuse, les organes lymphoïdes tels que les ganglions lymphatiques, la rate, les follicules clos, les plaques de Peyer ; *b)* et un *appareil glandulaire endocrinien,* constitué par des éléments anatomiques très disparates parfois inclus dans d'autres organes (pancréas); ce sont les *glandes à sécrétion interne* ou *glandes endocrines* : elles sécrètent les *hormones.*

Glandes.

Les glandes sont des formations anatomiques composées d'éléments qui ont pour rôle d'élaborer des produits de sécrétion indispensables à l'organisme : telle par exemple la salive qui, sécrétée par les glandes salivaires, participe aux premières phases de la digestion des aliments d'une part par enrobage du bol alimentaire (action mécanique), et d'autre part par l'action de la ptyaline sur les matières amylacées (action chimique).

Les glandes ne sont pas les seules formations auxquelles est dévolu un pouvoir sécréteur : beaucoup d'épithéliums de revêtement ont également, par leurs *cellules mucipares* (2), un rôle sécréteur (estomac, intestin, fosses nasales, trachée et bronches).

Les glandes sont très nombreuses dans l'organisme, où elles sont annexées à la plupart des appareils.

Anatomiquement et physiologiquement, on peut les classer en trois groupes qui sont : les *glandes à sécrétion externe* ou *glandes exocrines,* les *glandes à sécrétion interne* ou *glandes endocrines,* et les *glandes mixtes.*

1° Glandes à sécrétion externe. — Morphologiquement, et en allant de la formation glandulaire la plus simple à la formation la plus complexe, on distingue quatre catégories de glandes qui sont :

a) Les *glandes alvéolaires simples* ou *composées.*

b) Les *glandes tubuleuses*; les unes *simples,* comme les glandes de Lieberkühn, sont de simples évaginations en doigt de gant de l'épithélium intestinal; les autres *composées,* comme les glandes pyloriques, sont ramifiées à leurs extrémités; citons en outre, comme sous-variétés, les *glandes tubuleuses pelotonnées* (glandes sudoripares) et les *glandes tubuleuses réticulées* (glandes sudoripares du creux de l'aisselle, glandes cérumineuses).

c) Les *glandes acineuses simples* ou *composées,* dont le type est représenté par les glandes sébacées.

d) Les *glandes tubulo-acineuses,* telles que les glandes de Meibomius;

e) Et les *glandes en grappe,* telles que les glandes salivaires, le pancréas exocrine, les glandes lacrymales, etc.

La glande tubulo-acineuse et la glande en grappe comprennent : des acini glandulaires, petites masses sphéroïdes ou ovoïdes renfermant des cellules sécrétrices; et des canaux excréteurs (voy. : fig. 1).

Les glandes à sécrétion externe déversent leurs produits de sécrétion : *a)* soit dans un organe ou une cavité (exemple : la sécrétion salivaire est déversée dans la bouche et la sécrétion pancréatique dans le duodénum); *b)* soit à l'extérieur (glandes sébacées, glandes sudoripares, glandes mammaires, glandes lacrymales).

---

(1) Le système nerveux central comprend une partie du système sympathique.

(2) La *cellule mucipare* ou *cellule à mucus* (cellule caliciforme) peut être considérée comme une glande unicellulaire.

2° ***Glandes à sécrétion interne.*** — Les glandes à sécrétion interne ou *glandes endocrines* (de ἔνδον, en dedans, et de κρίνω, je sépare) sont constituées par des assemblages de cordons cellulaires entre lesquels cheminent des capillaires spéciaux à caractères embryonnaires (sinusoïdes); elles sont dépourvues de canal excréteur, d'où leur nom de *glandes vasculaires sanguines* ou *de glandes closes,* et leur sécrétion glandulaire (hormones) est déversée directement dans les vaisseaux de la glande.

Elles comprennent les *capsules surrénales,* le *lobe antérieur* de l'*hypophyse,* le *corps thyroïde*; la *glande interstitielle du testicule* et *de l'ovaire,* le *corps jaune de l'ovaire* et les *îlots de Langherans du pancréas.*

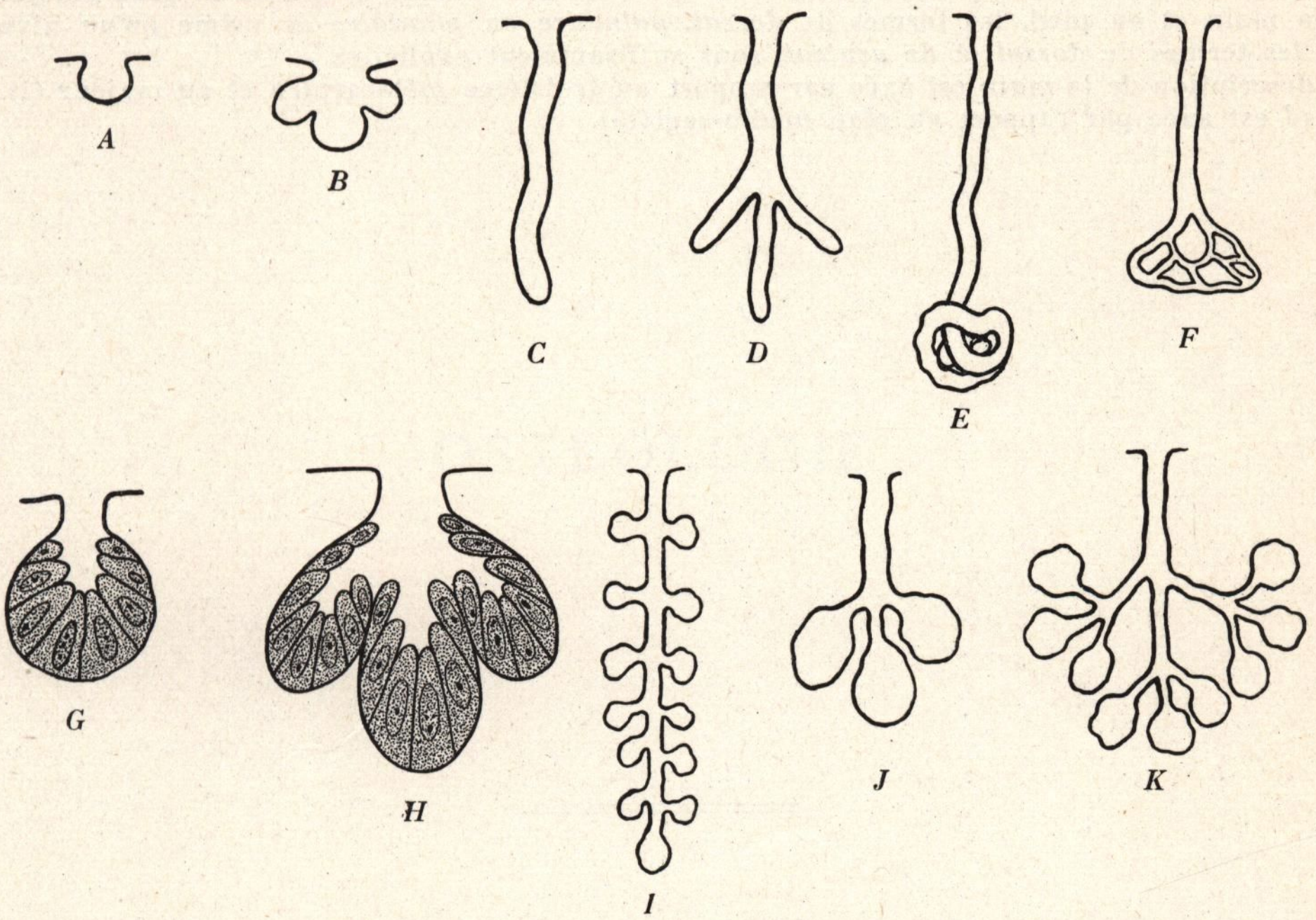

FIG. 1. — *Principaux types de glandes* (schématique).

A. Glande alvéolaire simple. — *B.* Glande alvéolaire composée. — *C.* Glande tubuleuse simple (glande de Lieberkühn). — *D.* Glande tubuleuse composée (glande pylorique). — *E.* Glande tubuleuse pelotonnée (glande sudoripare). — *F.* Glande tubuleuse réticulée (glande cérumineuse du conduit auditif externe). — *G.* Glande acineuse simple. — *H.* Glande acineuse composée (glande sébacée). — *I.* Glande tubulo-acineuse (glande de Meibomius). — *J* et *K.* Glandes en grappe (glandes salivaires).

3° ***Glandes mixtes.*** — Les glandes mixtes comprennent à la fois une sécrétion exocrinienne et endocrinienne : tel par exemple le pancréas qui, en tant que glande en grappe, sécrétant le suc pancréatique, est une glande à sécrétion externe, tandis que, par ses îlots de Langerans, il est une glande endocrine.

Le foie nous offre un autre exemple avec ses deux *fonctions biligénique* et *glycogénique*; la bile, sécrétion externe, est déversée dans le duodénum par les voies biliaires; le glycogène, emmagasiné dans la cellule hépatique, est cédé à l'organisme par voie sanguine au fur et à mesure de ses besoins.

TERMINOLOGIE ANATOMIQUE. — Les descriptions anatomiques que nous présentons dans ce Traité se rapportent toutes au corps humain supposé debout, les membres supérieurs pendants le long du tronc et les mains en supination (face palmaire en avant), c'est-à-dire dans la position dite du soldat au « garde à vous ».

Ces descriptions se rapportent à trois plans orthogonaux à savoir :

a) Les *plans transversaux,* ou *horizontaux* qui sont perpendiculaires à l'axe vertical du corps humain ou des membres.

b) Les *plans sagittaux* ou *antéro-postérieurs,* qui vont de la face antérieure à la face postérieure du corps ou d'un organe. Ils sont verticaux et parallèles au *plan de symétrie* ou *plan médio-sagittal,* qui partage le corps humain en deux parties symétriques et sensiblement égales.

c) Les *plans frontaux,* qui sont menés parallèlement à la face antérieure du corps (région frontale supposée plane), et perpendiculairement au plan médio-sagittal.

Les termes : *a)* de *mésial* ou *interne,* désignent la partie la plus rapprochée du plan médio-sagittal; *b)* de *latéral* ou *externe,* désignent la partie la plus éloignée.

Au niveau des membres, le qualificatif de *proximal* indique la partie la plus rapprochée de la racine du membre, tandis que le qualificatif de *distal* en indique la partie la plus éloignée.

A la main et au pied, les termes de *dorsal, palmaire* ou *plantaire* de même qu'au niveau du tronc les termes de *dorsal* et de *ventral,* sont suffisamment explicites.

La description de la *main* est axée par rapport au troisième métacarpien et au majeur (1) ; celle du *pied* est axée par rapport au plan médio-sagittal.

(1) Cette convention a son importance pour la description de la musculature des éminences thénar et hypothénar.

OSTÉOLOGIE

L'OSTÉOLOGIE (de ὀστέον, os et λόγος, étude) est l'étude des os, c'est-à-dire des différentes parties constitutives du *squelette.*

Les os sont des pièces denses, dures, solides et résistantes; d'aspect blanc mat chez l'adulte, légèrement jaunâtre chez le vieillard, ils sont articulés entre eux (à l'exception de l'os hyoïde).

Entourés de parties molles, les os sont reliés entre eux par des *articulations;* ils servent de support et donnent insertion aux muscles, tendons, ligaments, aponévroses.

Physiologiquement, ils apparaissent : *a)* tantôt, comme des pièces articulées et mobiles dont l'ensemble forme la *charpente articulée* de notre appareil locomoteur : les os représentent le système passif de la locomotion, alors que les muscles en sont les organes actifs; *b)* tantôt, comme un *système protecteur* d'organes ou d'appareils (crâne, colonne vertébrale, cage thoracique, cavités orbitaires); *c)* enfin, par leur constitution chimique (richesse en sels de chaux), nous verrons plus loin que les os constituent pour l'organisme une *réserve calcique* importante.

CONSTITUTION DU SQUELETTE. — Chez l'homme, la charpente osseuse comprend : *a)* Un *squelette axial* ou *cranio-vertébral,* constitué par une série de pièces superposées et de caractères morphologiques identiques appelées vertèbres, et dont l'ensemble constitue la colonne vertébrale.

A sa partie supérieure, la colonne vertébrale supporte une boîte osseuse, le *crâne* ou *boîte cranienne,* en avant de laquelle s'appuie un massif osseux des plus complexes creusé de cavités : c'est le *massif facial.*

A sa partie inférieure, les pièces constitutives de la colonne vertébrale sont soudées pour former deux os qui entrent dans la formation du bassin osseux : ce sont le *sacrum* et le *coccyx.*

Le squelette cranio-vertébral est creusé d'une cavité élargie au niveau de la boîte cranienne, dans laquelle se logent le système nerveux central, les méninges, les racines rachidiennes et la partie initiale des nerfs craniens et rachidiens.

b) De la partie moyenne de la colonne vertébrale se détachent latéralement une série d'arcs osseux pairs et symétriques, au nombre de douze de chaque côté : ce sont les *côtes*; en avant, elles s'articulent (par l'intermédiaire de cartilages costaux et non directement) avec un os médian, le *sternum.*

Sternum, côtes et colonne vertébrale circonscrivent une vaste cavité à parois osseuses ajourées (espaces intercostaux), appelée *cavité thoracique* ou *thorax.*

Des pièces osseuses articulées et placées bout à bout forment le squelette des membres : *a)* celui du *membre supérieur* est rattaché au thorax par deux os, la clavicule et l'omoplate, dont l'ensemble forme le squelette de la *ceinture scapulaire* ou *thoracique; b)* celui du *membre inférieur* est rattaché à la partie inférieure du squelette axial (sacrum) par les deux *os iliaques* ou *os coxaux.* Les os coxaux, le sacrum et le coccyx délimitent une cavité, évasée en entonnoir à sa partie supérieure, appelée *bassin* ou *ceinture pelvienne.*

Un seul os, situé à la partie antérieure du cou et médian, ne présente (normalement) aucune connexion directe avec le reste du squelette, c'est l'*os hyoïde.*

NOMBRE D'OS. — Chez l'adulte, le squelette humain comprend 206 os, non compris les os wormiens, les os surnuméraires du carpe et du tarse et les os sésamoïdes de la main, des doigts, du pied et des orteils, qui sont inconstants et dont le nombre est variable.

Ces os se répartissent ainsi : huit pour le crâne, six pour les osselets de l'ouïe, quatorze pour le massif facial, vingt-quatre pour la colonne vertébrale (rachis mobile), un os hyoïde, quatre pour la ceinture scapulaire, vingt-cinq pour le thorax, quatre pour le bassin, soixante pour les deux membres supérieurs et soixante pour les deux membres inférieurs.

ÉTUDE GÉNÉRALE DES OS

FORME ET CONFIGURATION EXTÉRIEURE. CLASSIFICATION DES OS. — Les os affectent les formes les plus variées. Aussi a-t-on pu les comparer : les uns à des formes géométriques bien définies (cuboïde, trapèze, pyramidal, cunéiformes), les autres à des objets les plus divers (scaphoïde, os crochu, pisiforme, marteau, enclume, étrier).

Malgré leur configuration extérieure très disparate à première vue, on peut, après un examen attentif des différentes pièces du squelette les classer d'après leur aspect, leur forme et leurs dimensions, en *sept groupes* qui sont : les *os longs,* les *os allongés,* les *os arqués,* les *os rayonnés,* les *os plats,* les *os courts* et les *os sésamoïdes.*

Os longs. — Les os longs sont ceux où l'une des dimensions, la longueur, l'emporte de beaucoup sur les deux autres; à ce groupe appartiennent les os des deux premiers segments des membres, tels que l'humérus, le fémur, le tibia, le péroné, etc.

Chaque os long comprend trois parties : le *corps* ou *diaphyse,* d'aspect prismatique, triangulaire (tibia) ou irrégulièrement cylindrique (humérus), et deux *extrémités* ou *épiphyses,* généralement beaucoup plus volumineuses que le corps, et, suivant leur situation, elles se distinguent en *extrémité proximale,* pour celle qui est la plus rapprochée du tronc, et en *extrémité distale* pour celle qui en est la plus éloignée; elles présentent des surfaces lisses articulaires par l'intermédiaire desquelles les os entrent en connexion et s'articulent entre eux; au voisinage de ces surfaces articulaires, on observe le plus souvent des saillies osseuses (trochiter, trochin, épitrochlée, épicondyle, grand et petit trochanters, tubercules condyliens, malléole interne, tubercule lunarien, etc.) ou des dépressions en forme de fossettes (fossette olécranienne, fossette coronoïdienne, fossette sous-trochantérienne, fossette ovoïde du poplité) qui servent pour la plupart, soit à l'insertion de muscles, de tendons ou de ligaments, soit à loger des saillies osseuses voisines au cours des mouvements.

Os allongés. — C'est en quelque sorte une sous-variété du groupe précédent, dont ils ne se différencient que par l'importance moindre de la longueur; le type en est représenté par la clavicule, les métacarpiens, les métatarsiens et les phalanges.

Os arqués. — Les os arqués sont ceux qui, par leur situation topographique ou leur adaptation fonctionnelle, sont plus ou moins incurvés sur leur axe, soit en arc de cercle (telles les côtes), soit en fer à cheval (tels le maxillaire inférieur ou l'os hyoïde).

Os rayonnés. — Nous rangerons dans cette catégorie tous les os qui sont constitués par un corps plus ou moins volumineux, duquel rayonnent, dans des directions opposées et généralement symétriques, des prolongements osseux (apophyses, ailes). A ce groupe appartiennent les vertèbres et le sphénoïde.

Os plats. — Les *os plats* ou *os larges* sont ceux dans lesquels l'une des dimensions (l'épaisseur) est nettement réduite par rapport aux autres; ils forment les parois des cavités (crâne, cavités orbitaires, fosses nasales, bassin). A ce groupe appartiennent les os plats du crâne (pariétal, frontal, occipital), l'os iliaque, l'omoplate, les os propres du nez et le vomer.

Ces os présentent deux faces qui sont généralement : l'une, convexe; l'autre concave ; sur les os du crâne, la face convexe est dite face externe, et la face concave, qui répond à la cavité cranienne, est dite face interne.

Os papyracés. — Au groupe des os plats se rattachent les lames ou lamelles osseuses de tissu compact, extrêmement minces, que l'on rencontre sur certains os du crâne et de la face, tel que l'unguis ou os lacrymal, la lame papyracée de l'ethmoïde ou os planum, et certaines parties du palatin.

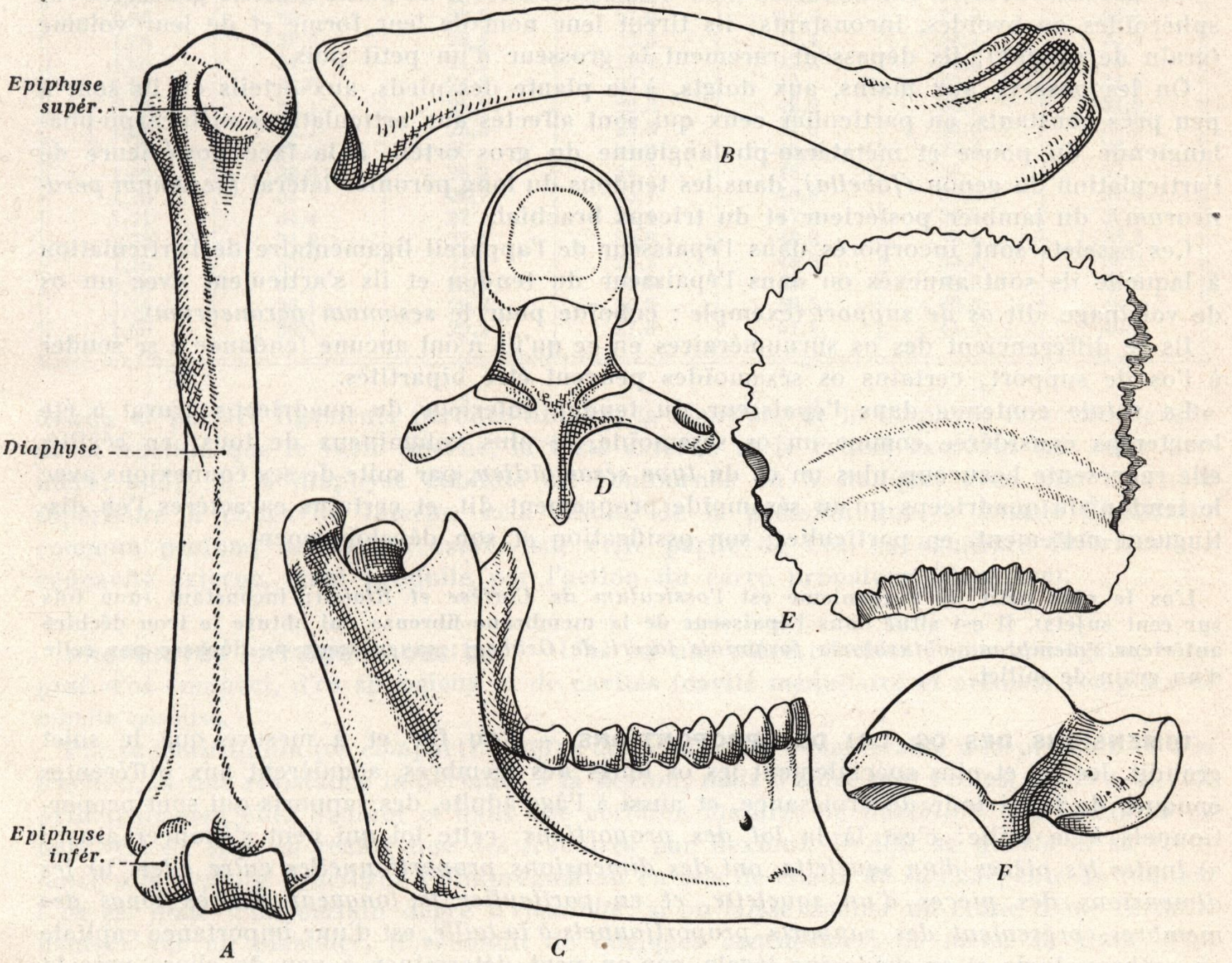

Fig. 2. — *Différents types d'os.*

A. Os long (humérus). — *B.* Os allongé (clavicule). — *C.* Os arqué (maxillaire inférieur). *D.* Os rayonné (vertèbre). — *E.* Os plat (pariétal). — *F.* Os court (astragale).

Os courts. — Les os courts sont ceux dans lesquels les trois dimensions sont sensiblement égales, et, comme leur nom l'indique, ils ont un volume restreint ; les uns sont très petits, tels les os du carpe, pisiforme, trapézoïde; les autres sont plus volumineux et affectent des formes variées (cubique, parallélipédique) tels le calcanéum, l'astragale, le cuboïde, etc. (voy. : fig. 2).

Os pneumatiques. — Certains os du massif facial et de la boîte cranienne sont creusés de cavités plus ou moins importantes, mais nettement plus volumineuses que les aréoles que l'on observe dans le tissu spongieux; on donne à ces os le nom d'*os pneumatiques;* le type en est représenté par le *maxillaire supérieur.*

Parmi ces cavités, les unes, de petites dimensions, sont désignées sous le nom de *cellules* (cellules ethmoïdales, cellules mastoïdiennes, antre); les autres, de dimensions plus grandes, constituent les *sinus* des os de la face et du crâne (sinus frontaux, sinus maxillaires, sinus sphénoïdaux).

Toutes ces cavités ont pour but d'alléger considérablement l'os; certaines d'entre elles sont constituées par la juxtaposition de deux ou de plusieurs os (cellules ethmoïdo-frontales); ces cellules sont dépourvues de moelle osseuse; enfin, cellules et sinus communiquent avec certaines cavités naturelles du massif facial (fosses nasales).

Os sésamoïdes. — On donne le nom d'os sésamoïdes à de petits osselets généralement sphéroïdes ou ovoïdes, inconstants; ils tirent leur nom de leur forme et de leur volume (grain de sésame); ils dépassent rarement la grosseur d'un petit pois.

On les observe aux mains, aux doigts, à la plante des pieds, aux orteils où ils sont à peu près constants, en particulier ceux qui sont affectés aux articulations métacarpo-phalangienne du pouce et métatarso-phalangienne du gros orteil, à la face postérieure de l'articulation du genou *(fabella)*, dans les tendons du long péronier latéral *(sesamum peroneorum)*, du jambier postérieur et du triceps brachial.

Ces osselets sont incorporés dans l'épaisseur de l'appareil ligamentaire de l'articulation à laquelle ils sont annexés ou dans l'épaisseur du tendon et ils s'articulent avec un os de voisinage, dit *os de support* (exemple : cuboïde pour le *sesamum peroneorum*).

Ils se différencient des os surnuméraires en ce qu'ils n'ont aucune tendance à se souder à l'os de support; certains os sésamoïdes peuvent être bipartites.

La *rotule* contenue dans l'épaisseur du tendon inférieur du quadriceps crural a été longtemps considérée comme un os sésamoïde, le plus volumineux de tous; en réalité, elle représente beaucoup plus un os du *type sésamoïdien*, par suite de ses connexions avec le tendon du quadriceps qu'un sésamoïde proprement dit, et certains caractères l'en distinguent nettement, en particulier, son ossification et son développement.

L'os le plus petit de l'organisme est l'*ossiculum de Cortèse et Riolan*; inconstant (une fois sur cent sujets), il est situé dans l'épaisseur de la membrane fibreuse qui obture le trou déchiré antérieur *(membrana obturatoria foraminis laceri de Grüber)*; sa grosseur ne dépasse pas celle d'un grain de millet.

DIMENSIONS DES OS. LOI DES PROPORTIONS. — Au fur et à mesure que le sujet grandit, les os, et plus spécialement les os longs des membres, acquièrent aux différentes époques de la période de croissance, et aussi à l'âge adulte, des rapports qui sont proportionnels à la taille; c'est là la *loi des proportions*; cette loi qui peut s'énoncer ainsi : a) *toutes les pièces d'un squelette, ont des dimensions proportionnelles entre elles*; b) *les dimensions des pièces d'un squelette, et en particulier la longueur des os longs des membres, présentent des rapports proportionnels à la taille*, est d'une importance capitale en anthropologie et en médecine légale, car on peut déterminer à peu de chose près la taille d'un sujet à l'aide d'un ou de plusieurs os de ses membres.

Dans le tableau ci-après (p. 21), nous résumons les dimensions moyennes (exprimées en centimètres) des os longs des membres qui correspondent à des tailles comprises entre 1 m. 50 et 1 m. 80, telles que nous les ont fournies nos mensurations sans distinction de sexe.

DIRECTION ET COURBURES DES OS. — Indépendamment de la direction toute relative que les os longs ou allongés offrent lorsqu'ils sont en place, ceux-ci, pris isolément, présentent des directions variables, et en principe aucun de ces os n'est rectiligne : ils sont tous plus ou moins *incurvés* (fémur) ou *contournés* en S italique (cubitus, clavicule).

Les courbures des os sont d'ordre mécanique, conditionnées par l'action des pressions ou des tractions qui s'exercent sur eux; l'incurvation en dehors de la partie inférieure du péroné est due aux pressions répétées que détermine la poulie astragalienne sur la malléole péronière dans les mouvements de flexion dorsale du pied, alors que les deux os de la jambe sont solidement attachés et maintenus l'un à l'autre par le ligament inter-

TAILLE	MEMBRE SUPÉRIEUR			MEMBRE INFÉRIEUR		
	Humérus	*Cubitus*	*Radius*	*Fémur*	*Tibia*	*Péroné*
m.	cm.	cm.	cm.	cm.	cm.	cm.
1,50	28,4	21,9	20,6	39,2	31,4	31
1,51	28,9	22,1	20,9	39,5	31,8	31,3
1,53	29,3	22,4	21,3	40,2	32,2	31,9
1,55	29,7	23	21,6	40,5	32,9	32,6
1,56	30	23,3	21,9	40,8	33,8	33,1
1,58	30,3	23,7	22,3	41,4	34,1	33,5
1,60	31,1	24,2	22,7	42,3	34,5	34
1,62	31,6	24,8	23	43	35	34,5
1,63	32,1	25,1	23,3	43,9	35,7	34,9
1,65	32,7	25,5	23,8	44,8	36,5	35,9
1,67	33,2	26	24,3	45,5	37,5	36,4
1,69	33,6	26,3	24,7	46	38	37
1,70	34	26,7	25,1	46,8	38,3	37,4
1,71	34,4	27	25,4	47,3	38,8	37,9
1,73	34,8	27,4	25,8	48,2	39,3	38,6
1,75	35,2	27,9	26,2	48,5	39,8	39,2
1,76	35,7	28,3	26,6	49	40,3	39,5
1,78	36,1	28,6	26,9	50,5	40,8	40
1,80	36,4	29,2	27,3	51,1	41,3	40,5

osseux et par les ligaments péronéo-tibiaux; la courbure de la diaphyse fémorale résulte de la traction que le vaste interne, le vaste externe et le crural exercent sur cette dernière; enfin, si la diaphyse cubitale est contournée en S italique, avec une courbure supérieure à concavité interne, cela résulte de la pression que le muscle fléchisseur commun profond des doigts exerce sur cette partie de l'os, sa courbure inférieure, à concavité externe, étant produite par l'action du carré pronateur (Rouvière).

PROPRIÉTÉS PHYSIQUES DES OS. — L'os est une pièce complexe, non homogène, composé d'os compact, d'os spongieux et de cavités (cavité médullaire et aréoles) remplies de moelle osseuse.

Par sa constitution (os compact), il offre une *résistance* considérable à la pression et à la traction, et une résistance importante à la flexion; mais d'autre part l'os est pourvu, et cela principalement chez l'enfant et dans une certaine mesure, de ***flexibilité*** (les fractures en bois vert ne sont en réalité que des fractures par flexion). Il doit sa *dureté* et sa *résistance à la rupture* (fracture) à l'imprégnation en sels de chaux de sa charpente de soutien. L'os est doué d'un certain degré d'*élasticité*; si on laisse tomber un crâne d'une certaine hauteur sur un plancher, il rebondit de quelques centimètres; de même la chute d'un crâne sur une feuille de papier noircie détermine au point de contact une empreinte ovalaire ou elliptique et non punctiforme.

L'os compact est dur, fortement résistant, mais cassant (fracture); enfin, l'os en général est *allégé* par sa cavité médullaire et les aréoles de son tissu spongieux épiphysaire.

SAILLIES ET ÉMINENCES OSSEUSES. — Quelle que soit la catégorie à laquelle ils appartiennent, les os présentent à leur surface des saillies ou des éminences dont la forme et l'aspect sont des plus divers; *a)* les unes sont articulaires et régulières (tête du fémur, condyles du maxillaire inférieur); *b)* les autres, beaucoup plus nombreuses et variées, sont extra-articulaires et assez souvent irrégulières et rugueuses, et par leur présence elles donnent parfois à l'os certains caractères particuliers : telle l'apophyse odontoïde de l'axis qui caractérise la deuxième vertèbre cervicale.

Parmi ces saillies, les unes sont profondément enfouies dans les parties molles, tandis que certaines sont relativement superficielles; elles font saillie sous la peau et représentent

parfois de précieux points de repère en anatomie topographique, en médecine opératoire et en clinique (exemple : le grand trochanter sur la ligne de Nélaton-Roser forme la saillie de la hanche; importance de la ligne épitrochléo-épicondylienne dans les luxations du coude).

Leur forme étant très diverse et leur étendue variable, on les désigne sous différentes dénominations.

a) APOPHYSES lorsque la saillie est relativement volumineuse et très marquée, se détachant nettement du reste de l'os; telles sont les apophyses transverses et épineuses des vertèbres, l'apophyse odontoïde de l'axis, l'apophyse coracoïde de l'omoplate, l'apophyse coronoïde du maxillaire inférieur, les apophyses styloïde, mastoïde et vaginale du temporal, l'apophyse unciforme de l'os crochu; l'épitrochlée, l'épicondyle sont également des apophyses; cependant, certaines saillies portent le nom d'apophyses, comme les apophyses clinoïdes du sphénoïde et les apophyses géni du maxillaire inférieur, tout en étant relativement grêles.

b) TUBÉROSITÉS lorsqu'elles sont moins développées, moins saillantes et plus tassées sur elles-mêmes; nous citerons comme exemples la tubérosité ischiatique, la tubérosité bicipitale, la tubérosité antérieure du tibia, le petit trochanter, le trochin, etc.

c) PROTUBÉRANCES (protubérance occipitale externe ou inion).

d) TUBERCULES lorsqu'elles n'offrent qu'une étendue restreinte (tubercule du grand adducteur, tubercules prétrochantérien et prétrochantinien, tubercule coronoïdien, tubercule du scaphoïde, tubercule lunarien, tubercule de Gerdy.

e) EPINES lorsque la saillie est plus ou moins en relief, parfois acérée ou en forme de pointe (épine sciatique, épine pubienne, épine de Spix, épine du sphénoïde, épine de Civinini, épine nasale).

f) CRÊTES lorsque la saillie plus ou moins rugueuse s'étend suivant une surface linéaire; telles sont la crête intertrochantérienne, la ligne âpre du fémur et ses branches de division, la crête tibiale, la crête supinatrice, la crête pectinéale, le V deltoïdien, les crêtes occipitales; certains os possèdent des *crêtes d'insertion* musculaire très apparentes et parfois très développées, sur lesquelles se fixent des lames tendineuses; nous citerons comme exemples celles que l'on observe au niveau de la fosse sous-scapulaire de l'omoplate destinées au muscle sous-scapulaire; celles de l'angle de la mâchoire en rapport avec les insertions des muscles masséter et ptérygoïdien interne.

g) BOSSES ou ÉMINENCES lorsque la saillie est plus ou moins régulièrement arrondie (bosse frontale, bosse canine, éminence mentonnière, éminence ilio-pectinée).

La plupart des saillies osseuses sont irrégulières et rugueuses; cependant certaines d'entre elles offrent aux insertions tendineuses de véritables facettes lisses, régulières, comme si l'os avait été frappé en ce point; ce sont les *surfaces* ou *empreintes martelées* et nous citerons comme exemples celles du trochiter destinées aux insertions des tendons des trois muscles trochitériens sus-épineux, sous-épineux et petit rond, celles de la tubérosité ischiatique pour les muscles ischio-jambiers, la facette d'insertion de l'anconé sur l'épicondyle, etc.

Les saillies et les éminences osseuses donnent **insertion** : *a)* à des *muscles* ou à des *tendons* (l'apophyse coronoïde au tendon du temporal, le petit trochanter au psoas-iliaque, la tubérosité antérieure du tibia au tendon rotulien, l'apophyse styloïde du cinquième métatarsien au court péronier latéral, etc.; elles sont d'autant plus développées que le muscle est plus puissant; certaines saillies (tubérosités) sont divisées en deux parties : l'une, irrégulière, revêtue d'aspérités, qui sert de point d'attache au tendon : c'est la *surface d'insertion tendineuse*; l'autre, régulière et lisse, souvent en retrait par rapport

à la précédente, correspond à une bourse séreuse de glissement interposée entre le tendon et l'os; c'est la *surface de glissement*; nous citerons comme exemples : la tubérosité bicipitale du radius et la tubérosité antérieure du tibia; enfin certains os présentent parfois anormalement au niveau de leurs apophyses ou de leurs saillies des *éperons* qui augmentent d'autant la surface d'insertion des tendons; on les observe de préférence à l'union des faces postérieure et supérieure de l'olécrane *(éperon olécranien)* et au niveau de la face inférieure du calcanéum *(éperon calcanéen)* où le premier correspond à l'insertion des fibres les plus postérieures du tendon tricipital, et le deuxième aux insertions tendineuses du court fléchisseur plantaire; plus rarement, ces éperons peuvent s'observer également au niveau de l'inion (trapèze) et de la tubérosité antérieure du tibia (tendon rotulien) (ils apparaissent très nettement sur les radiographies et ne doivent pas être interprétés comme des lésions pathologiques); — *b)* à des *aponévroses* (la crête tibiale à l'aponévrose jambière); — *c)* et à des *ligaments* (l'épine de Spix au ligament sphéno-maxillaire, les tubercules prétrochantérien et prétrochantinien au ligament ilio-fémoral de Bertin, les apophyses styloïdes du radius et du cubitus aux ligaments latéraux de l'articulation radio-carpienne); — *d)* enfin, la plupart des apophyses jouent le rôle de *bras de levier* par l'intermédiaire desquels agissent les muscles qui s'y insèrent (exemple : les trois muscles coracoïdiens sur l'apophyse coracoïde, les muscles spinaux, le psoas et le carré des lombes sur les apophyses transverses des vertèbres, le tendon d'Achille et le triceps sural sur le calcanéum).

Cependant, un certain nombre d'os (sept) sont dépourvus d'insertions musculaires ou tendineuses; ce sont : l'enclume, l'ethmoïde, le vomer, le cornet inférieur, le semi-lunaire, le pyramidal et l'astragale.

DÉPRESSIONS ET CAVITÉS DES OS. — Les cavités des os se distinguent en cavités articulaires et non articulaires.

1° Les **cavités articulaires** sont représentées par des dépressions sphéroïdes, ellipsoïdales ou cupuliformes qui s'opposent aux saillies articulaires avec lesquelles elles s'emboîtent : telles sont par exemple la cavité cotyloïde de l'os coxal, les cavités glénoïdes de l'omoplate et des plateaux tibiaux, les cavités sigmoïdes du cubitus, la cupule radiale, la *fovea dentis* de l'arc antérieur de l'atlas.

2° Les **cavités non articulaires** sont beaucoup plus nombreuses et très disparates : *a)* les unes sont des *cavités d'agrandissement* telles que l'antre mastoïdien, les cellules mastoïdiennes, qui sont des diverticules de la caisse du tympan, laquelle est elle même une cavité creusée dans l'épaisseur du rocher; les sinus de la face (sinus maxillaires, sinus frontaux, sinus sphénoïdaux) et les cellules ethmoïdales qui sont des cavités d'agrandissement annexées aux fosses nasales; — *b)* d'autres sont des *cavités de réception* en rapport avec la conformation de l'os; telles sont par exemple les fosses cérébrales et cérébelleuse de l'écaille de l'occipital, la fosse pituitaire ou selle turcique du corps du sphénoïde qui reçoit l'hypophyse ou glande pituitaire (voy. : *Sphénoïde*), la gouttière fibulaire du tibia qui loge la partie inférieure du péroné, les fossettes sous-maxillaire et sublinguale du maxillaire inférieur qui correspondent aux glandes de même nom, la fossette lacrymale, les fossettes olécranienne et coronoïdienne de l'humérus, destinées à recevoir l'olécrane ou le coroné dans les mouvements d'extension ou de flexion de l'avant-bras sur le bras et les alvéoles dentaires des maxillaires dans lesquelles s'implantent les racines des dents; — *c)* enfin, quelques-unes sont des *cavités d'insertions* musculaires ou tendineuses comme la fosse ptérygoïde, la fossette scaphoïde (voy. : *Sphénoïde*), la fossette ovoïde du muscle poplité, située sur le condyle externe du fémur, la fossette digastrique du maxillaire inférieur; — *d)* en dernier lieu, nous citerons une cavité osseuse à titre de *reliquat embryonnaire* : c'est la fossette naviculaire ou fossette notochordale de l'apophyse basilaire de l'occipital.

Certains os présentent des *gouttières*, des *sillons* ou des *échancrures* : *a)* les unes sont destinées aux passages de tendons : telles sont la gouttière bicipitale de l'humérus, où passe le tendon de la longue portion du biceps; les gouttières de la face postérieure de l'extrémité inférieure du radius et du tibia; la gouttière du cuboïde, pour le tendon du long péronier latéral; — *b)* les autres résultent du passage ou de la présence de vaisseaux ou de nerfs au contact des os, et à titre d'exemples nous citerons les *gouttières* et les *sillons vasculaires* de la face interne des os du crâne, déterminés par les sinus de la dure-mère et les artères méningées, et plus spécialement par les branches de l'artère méningée moyenne (feuille de figuier sur la face endocranienne du pariétal), la gouttière radiale de l'humérus, la gouttière de l'artère vertébrale sur l'atlas, la gouttière des vaisseaux sous-claviers à la face supérieure de la première côte, la gouttière mylo-hyoïdienne sur la face interne du maxillaire inférieur, l'échancrure sus-orbitaire due au passage des vaisseaux et nerf sus-orbitaires contre l'arcade orbitaire, le sillon du nerf naso-palatin sur la face latérale du vomer, etc.

ORIFICES ET CANAUX OSSEUX. — Des orifices et des canaux s'ouvrent à la surface des os; leurs dimensions sont des plus variables : les uns, comme le trou occipital, sont relativement grands; les autres, comme le trou de Vésale, situé sur la grande aile du sphénoïde, et les canalicules sus-génien et interincisif du maxillaire inférieur, sont minuscules et parfois même inconstants; suivant leur rôle, les uns sont des *orifices* ou des *canaux de passage*; les autres sont des *trous* ou *canaux nourriciers des os.*

1° Parmi les **orifices** ou **canaux de passage** : *a)* les uns sont traversés par des vaisseaux et des nerfs, et ils sont fréquents au niveau du crâne (canal carotidien, trou et canal optique, canal de Jacobson, aqueduc de Fallope, trou pariétal, canal dentaire inférieur); tantôt ils sont taillés dans un seul os (trou ovale, trou occipital), tantôt, au contraire, ils sont constitués par la juxtaposition de plusieurs os (trou sphéno-palatin, fente sphénoïdale, trou déchiré postérieur); — *b)* les autres livrent passage à des muscles et à des tendons (canal du muscle de l'étrier, scissure de Glaser); — *c)* ou bien ils sont occupés par des conduits muqueux (portion osseuse de la trompe d'Eustache).

2° Les ***trous et canaux nourriciers*** sont destinés aux artères nourricières des os et on ne les rencontre que sur les surfaces non articulaires des os; on en distingue trois catégories suivant leur diamètre, qui sont les trous et canaux nourriciers de premier, deuxième et troisième ordre :

a) Les **trous et canaux nourriciers de premier ordre** appartiennent aux diaphyses des os longs des membres et aux faces de certains os plats; l'artère qui les traverse est fréquemment accompagnée d'un filet nerveux grêle (nerf diaphysaire).

Ils sont dirigés obliquement et vont aboutir au canal médullaire, toutefois leur direction est variable suivant les os; sur les os longs, ils se dirigent vers l'épiphyse la moins fertile, c'est-à-dire qu'au membre supérieur ils se dirigent vers le coude et qu'au membre inférieur ils fuient le genou. Cette disposition est due à l'inégalité d'accroissement des épiphyses des os longs; primitivement, et pour chaque os long des membres, l'artère nourricière pénètre l'os obliquement en se dirigeant vers l'extrémité du membre; les épiphyses les plus fertiles étant situées près du genou et loin du coude, il en résulte qu'au cours du développement le conduit nourricier et son artère se déplacent conformément à cette loi de l'ostéogénèse qui veut que les extrémités des os longs se développent d'une manière inégale par rapport au centre du point primitif.

Ces orifices sont parfois précédés d'une étroite gouttière plus ou moins apparente (tibia, os coxal).

Chez certains sujets, les canaux nourriciers des os longs des membres sont parfois nettement visibles sur les films radiographiques où ils peuvent simuler des fissures (tibia, os iliaque).

b) Les **trous et canaux nourriciers de deuxième ordre** s'observent sur les extrémités des os longs, sur les bords et les angles des os plats, sur toutes les faces non articulaires des os courts et sur les corps vertébraux, où certains de ces orifices sont larges et arrondis et livrent passage à des veines relativement volumineuses.

c) Les **trous et canaux nourriciers de troisième ordre** sont très nombreux, mais très petits (certains ne sont visibles qu'à la loupe) et sous-jacents au périoste ; intérieurement, ils s'ouvrent soit dans la cavité médullaire, soit dans de gros canaux de Havers.

A cette catégorie appartiennent les *canaux vasculaires de Volkmann* à trajet irrégulier et à parois anfractueuses; ceux-ci sont parfois partiellement oblitérés chez l'adulte.

MORPHOGÉNÈSE OSSEUSE. — La forme que présentent les diverses pièces du squelette n'est pas déterminée à la légère; la *morphogénèse osseuse* est conditionnée par certains facteurs qui sont : les uns, d'ordre héréditaire; les autres, acquis et d'ordre mécanique.

En vertu d'une certaine potentialité héréditaire, les os ont contracté des *caractères morphologiques,* dont certains varient avec les *espèces* et les *races.*

Dans l'*espèce humaine,* on observe des caractères ethniques qui sont des plus typiques mais qui sortent du cadre de cet ouvrage.

Le crâne et le massif facial en particulier possèdent des caractères spéciaux suivant les races humaines, à tel point que ceux-ci permettent une classification ethnique bien déterminée (voyez à ce sujet les ouvrages d'Anthropologie).

L'os est un organe essentiellement malléable, disait Marey, qui cède à toutes les forces extérieures; il expliquait ainsi certains faits de la morphogénèse osseuse tels que la formation des gouttières d'origine vasculaire ou nerveuse (gouttière radiale); certaines fossettes glandulaires (fossettes sous-maxillaire et sublinguale du maxillaire inférieur) et enfin également certaines gouttières tendineuses (gouttière du cubital postérieur sur l'extrémité inférieure du cubitus, gouttière des radiaux et des extenseurs des doigts à la face postérieure de l'extrémité inférieure du radius) que l'on trouve au niveau de certains os.

En ce qui concerne les dépressions occupées par de larges insertions musculaires, elles se formeraient sous l'influence des tractions déterminées par les muscles qui s'insèrent sur ces surfaces osseuses et cela suivant une véritable loi mécanique (Rouvière); à ce sujet, nous citerons comme exemples : d'une part, la dépression déterminée par le court supinateur à la partie supéro-externe du radius, ainsi que le changement de direction de l'os; et, d'autre part, la concavité que présente la partie supéro-interne de la diaphyse cubitale qui est due à la pression déterminée par les faisceaux du fléchisseur commun profond des doigts qui viennent de la face interne du cubitus et qui s'enroulent sur l'os d'arrière en avant et de haut en bas.

Les saillies et les dépressions déterminées par les insertions tendineuses se forment suivant une véritable loi mécanique (Rouvière et Cordier); car il existe une relation entre le développement de l'éminence osseuse et la surface de section du tendon. La surface osseuse qui reçoit le tendon doit rester égale ou sensiblement égale à la surface de section de ce dernier coupé perpendiculairement à son grand axe; sinon au niveau du point d'attache du tendon les fibres tendineuses seraient dans l'obligation de s'étaler en surface sur l'os avant de se fixer, d'où la nécessité d'un changement de forme de la surface osseuse au niveau de la zone d'insertion, soit que cette région se déprime (empreinte d'insertion du brachial antérieur sur le cubitus), soit qu'elle devienne plus saillante, arrondie ou conique (petit trochanter).

Pour les muscles qui s'insèrent en partie par des fibres charnues ou par des lames tendineuses tels que le masséter, le ptérygoïdien interne, le sous-scapulaire, les zones d'insertion charnue sont lisses, tandis que les zones d'insertion tendineuse sont constituées par des rugosités ou par des crêtes qui augmentent ainsi la surface d'insertion fibreuse; ces dernières sont toujours dirigées dans le sens de la traction du muscle, telles par exemple les crêtes d'insertions du sous-scapulaire que l'on observe sur la fosse sous-sca-

pulaire de l'omoplate qui convergent vers l'articulation de l'épaule, c'est-à-dire vers l'insertion externe du muscle (trochin).

En résumé, les dépressions et les saillies qui donnent insertion à des tendons se développent parce que l'os doit offrir au tendon une surface d'insertion plus grande que la surface de section de ce tendon coupé perpendiculairement à son grand axe, alors que l'aire de projection de la surface d'attache doit rester à peu près égale à la surface de section du tendon.

Cette disposition tient à ce que : *a)* d'une part, les fibres de Sharpey, qui continuent dans l'os les fibres tendineuses, occupent, avec l'intervalle qui les sépare, une largeur plus grande dans le tissu osseux que celle des fibres tendineuses correspondantes juxtaposées dans le tendon; *b)* et d'autre part, à ce que les fibres d'un tendon qui se fixe à l'os par l'intermédiaire d'un fibro-cartilage s'écartent les unes des autres pour pénétrer et se perdre entre les éléments du tissu fibro-cartilagineux (Rouvière).

Les saillies et les dépressions osseuses constantes se développent comme la forme générale héréditaire de l'os, d'emblée, de très bonne heure, sans cause effective concomitante, lorsqu'elles remplissent une fonction qui nécessite une architecture particulière; c'est le cas des saillies et des dépressions articulaires; c'est aussi le cas des tubérosités et des fossettes qui donnent insertion à de forts tendons : trochin, trochiter, trochanters, etc.

Cependant, les crêtes osseuses qui résultent de l'extension progressive des insertions de certains muscles se développent seulement à mesure que ces attaches s'étendent, si bien que leur importance varie avec le volume des muscles et qu'elles peuvent faire défaut quand ces muscles sont peu développés (exemple : crête sagittale du crâne de certains animaux).

Les dépressions et les saillies qui n'ont aucun rôle à remplir et dont la formation de cause purement mécanique n'entraîne pas un arrangement particulier de l'architecture osseuse, se développent en même temps que se produisent les actions mécaniques qui les déterminent (exemples : tubérosités sus- et sous-glénoïdiennes) (Rouvière).

Disons enfin d'une manière générale que les saillies, les crêtes et les apophyses osseuses sont d'autant plus développées que le ou les muscles qui s'y attachent sont plus puissants; *la morphogénèse osseuse est ainsi et en partie fonction du développement musculaire.*

CONSTITUTION ANATOMIQUE ET ARCHITECTURE DES OS

A l'état adulte, les os sont constitués par une substance compacte et dure formant le *tissu osseux,* et par une substance molle, de coloration rougeâtre ou jaunâtre suivant l'os et l'âge du sujet, c'est la *moelle osseuse.*

A la périphérie de l'os, les surfaces articulaires sont revêtues d'une mince couche de cartilage hyalin dit *cartilage articulaire,* tandis que les surfaces non articulaires sont engainées dans un manchon fibreux de nature conjonctivo-élastique appelé *périoste*; nous verrons ultérieurement que le périoste joue un rôle important dans l'accroissement de la pièce osseuse.

Suivant les points envisagés, le tissu osseux se présente sous deux aspects bien différents, qui sont : l'*os compact* et l'*os spongieux*; pour s'en rendre compte, il suffit de jeter un coup d'œil sur une section longitudinale d'un os long (fémur, tibia, par exemple); on constate en effet que la pièce squelettique présente deux parties bien distinctes :

1° Os compact. — L'*os compact* occupe la périphérie de la diaphyse, limitant un canal central allongé dans le sens du grand axe de l'os, c'est le *canal ou cavité médullaire*; à l'état sec, le canal médullaire est vide; à l'état frais, il est comblé par la moelle osseuse; il est en outre tapissé par un mince feutrage conjonctif appelé *endosteum.*

Ce manchon de tissu osseux compact se prolonge sur les épiphyses en s'amincissant de

plus en plus et sur certains os (fémur, tibia, extrémité supérieure de l'humérus), il s'évase quelque peu en abordant l'épiphyse; sur les os prismatiques, comme le tibia, son épaisseur est maxima au niveau des bords; sur le fémur, l'épaisseur du cylindre compact diaphysaire augmente d'avant en arrière pour devenir maxima au niveau de la ligne âpre.

L'os compact forme également la couche corticale des os courts et des os plats; au niveau des os plats du crâne, cette partie de l'os porte le nom de *table;* la table interne s'appelle également la *vitrée.*

Indice médullaire. — On désigne sous le nom d'*indice médullaire* (I^m) le rapport du diamètre minimum du canal médullaire au diamètre minimum de la diaphyse, mesuré au niveau de la section.

$$I^m = \frac{\text{Diamètre minimum du canal médullaire}}{\text{Diamètre minimum de la diaphyse}}.$$

Pour un os déterminé, l'indice médullaire varie avec l'âge; il est peu élevé chez le fœtus; 0,10 au sixième mois de la vie intra-utérine et 0,34 chez le fœtus à terme. Chez l'adulte, sa valeur est comprise entre 0,40 et 0,50. L'indice médullaire présente un intérêt du point de vue médico-légal, car il permet de différencier les os humains des os des animaux.

2° ***Os spongieux. Trabécules. Aréoles. Travées osseuses,*** — L'*os spongieux* occupe les extrémités des os longs, c'est-à-dire les épiphyses; il est formé par un système de minces lamelles osseuses irrégulières, les unes étroites, les autres plus larges et plus ou moins allongées; les unes aplaties, les autres incurvées et plus ou moins bombées et le plus souvent fenêtrées; ce sont les *trabécules osseuses* (1); leur épaisseur est des plus variables; certaines lamelles sont d'une extrême finesse et n'excèdent pas un dixième de millimètre; d'autres sont beaucoup plus épaisses; au voisinage du canal médullaire, quelques-unes offrent parfois l'aspect de véritables spicules plus ou moins acérées; leur épaisseur augmente au niveau de leur jonction et partant accroît leur résistance à la rupture.

Les trabécules délimitent des cavités irrégulières appelées *aréoles* : de volume variable, elles sont remplies à l'état frais par de la moelle osseuse; ces cavités communiquent entre elles, aux points où les trabécules n'entrent pas en contact, par l'intermédiaire de multiples zones de déhiscence que présentent ces dernières en maints endroits.

Le volume et la forme des aréoles sont variables; à la périphérie de l'os elles sont généralement petites, elles deviennent de plus en plus volumineuses au fur et à mesure que l'on se rapproche de la partie axiale de l'os et au voisinage des extrémités du canal médullaire elles sont généralement relativement grandes, irrégulières et incomplètement délimitées; les trabécules qui les délimitent forment à ce niveau ce que certains auteurs appellent le *tissu osseux réticulaire.*

Parfois arrondies ou ovalaires, elles sont le plus souvent trapézoïdales allongées, ou tubulaires à contour polyédrique; leur grand axe est évidemment parallèle à la direction des travées osseuses, donc dirigé dans le même sens que les lignes de force.

La cavité médullaire des os longs est l'expression tubulaire d'une gigantesque aréole; toutefois, à ses deux extrémités, la cavité médullaire est partiellement cloisonnée par un système de lamelles osseuses incomplètes, qui vont d'une paroi à l'autre et qui circonscrivent de vastes aréoles.

Sur les os plats, et plus spécialement sur les os plats du crâne, le tissu spongieux compris entre les deux tables porte le nom de *diploé*; au niveau des sutures, les aréoles se continuent d'un os à l'autre sans délimitation nette; le plus souvent même, les deux os participent à leur constitution.

Dans les épiphyses, des trabécules constituent un délicat réseau de lamelles osseuses enchevêtrées, dont l'ensemble forme la *spongiosa des extrémités* ou *tissu spongieux,* creusé

---

(1) Leur tassement survenant au cours de certains traumatismes constitue les *fractures* dites *trabéculaires.*

intérieurement de multiples cavités; cette dénomination lui fut donnée par suite de l'analogie qu'il présente avec une éponge.

Les lamelles osseuses de la spongiosa sont orientées dans des directions différentes, mais un examen attentif de la coupe (comme par exemple au niveau de l'extrémité supérieure du fémur) montre que certaines d'entre elles se succèdent bout à bout suivant une direction déterminée, et leur ensemble constitue une *travée osseuse.*

Les *travées osseuses* correspondent à la direction des *lignes de force* suivant lesquelles s'exercent les pressions ou les tractions effectuées sur l'os *(lignes isostatiques).*

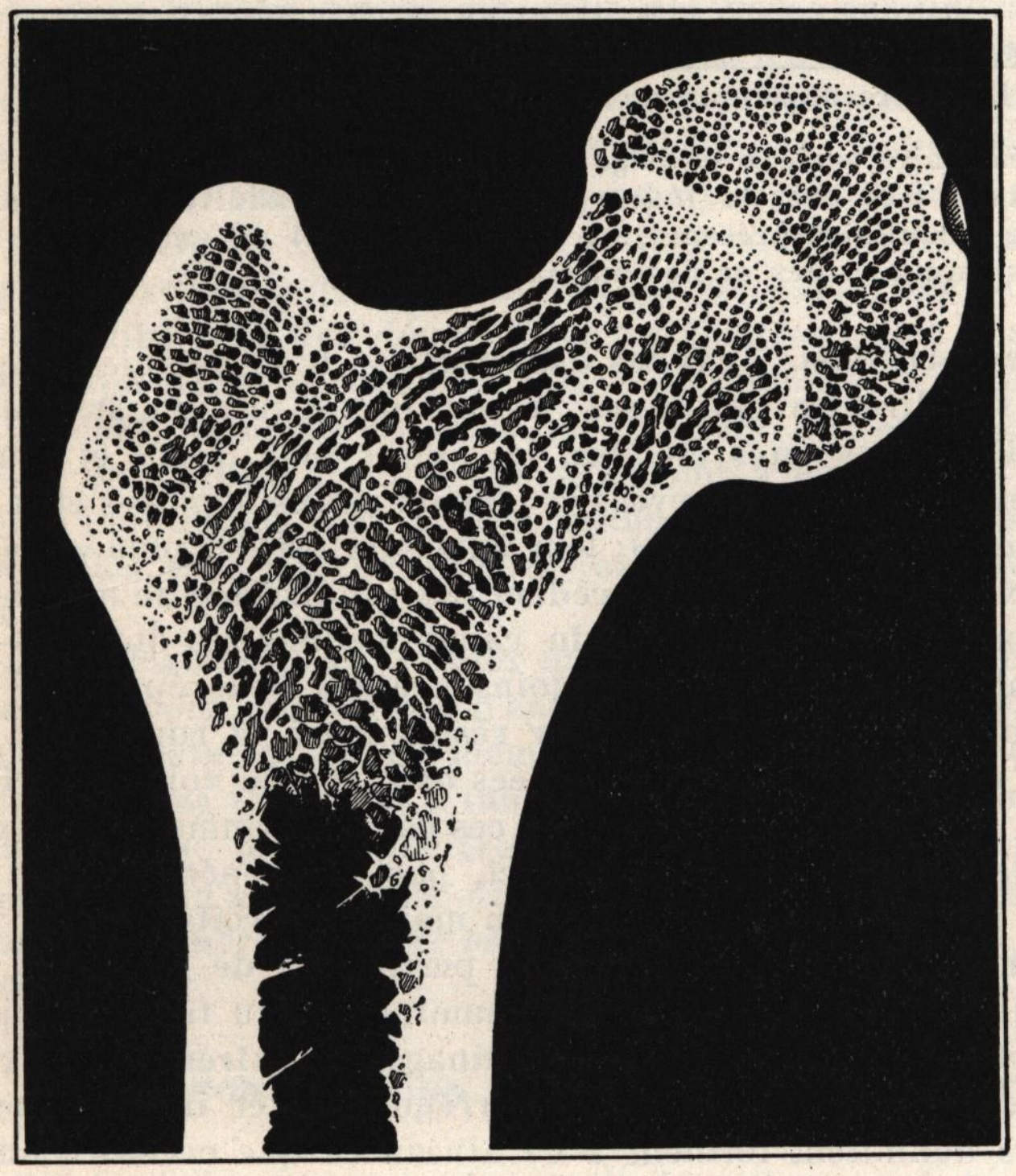

FIG. 3.
Coupe frontale de l'extrémité supérieure du fémur droit (segment postérieur de la coupe) *montrant la disposition des travées osseuses et la zone de soudure diaphyso-épiphysaire.*

SYSTÉMATISATION TRABÉCULAIRE. SYSTÈME OGIVAL ET SYSTÈME OGIVAL INVERSÉ. — Lorsqu'on examine sur une coupe la portion spongieuse des os longs ou allongés et des os courts, les travées osseuses y paraissent à première vue disposées sans ordre; toutefois, un examen attentif montre qu'elles présentent une orientation bien spéciale, qui est toujours la même pour un même os; cette disposition s'observe également avec une netteté remarquable sur les clichés radiographiques.

Nous avons dit précédemment que les travées osseuses sont disposées dans le même sens que les forces de pression et de traction auxquelles l'os est soumis, c'est-à-dire que du *point de vue architectural, l'os est édifié suivant les forces mécaniques auxquelles il est soumis.*

Chez l'homme, ces dispositions sont dues à l'orthostatisme; pratiquement, elles peuvent se ramener en ce qui concerne le squelette des membres et de la colonne des corps vertébraux à deux systèmes qui sont le *système ogival* et le *système ogival inversé.*

De nombreuses études sont venues éclairer nos connaissances sur l'architecture osseuse; nous citerons à ce sujet celles de Gallois et Bosquette (1908) sur l'extrémité supérieure du fémur, de Rouvière et Delmas (1910) sur l'architecture du bassin; de Mutel (1922),

puis de Gallois et Japiot (1925) sur l'architecture de la colonne vertébrale; de Triepel (1922), de Coulouma (1928), puis de Cordier (1935 et 1939) sur l'architecture du fémur et du tibia.

Pour prendre un exemple concret, examinons soit une coupe frontale de l'extrémité supérieure du fémur, soit une radiographie de face de cette partie de l'os; on constate que les travées osseuses, ou mieux les faisceaux trabéculaires qui s'échappent de la partie supérieure de la diaphyse, s'appuient respectivement comme des arcs-boutants sur les parties externe et interne de l'extrémité supérieure évasée du cylindre osseux compact

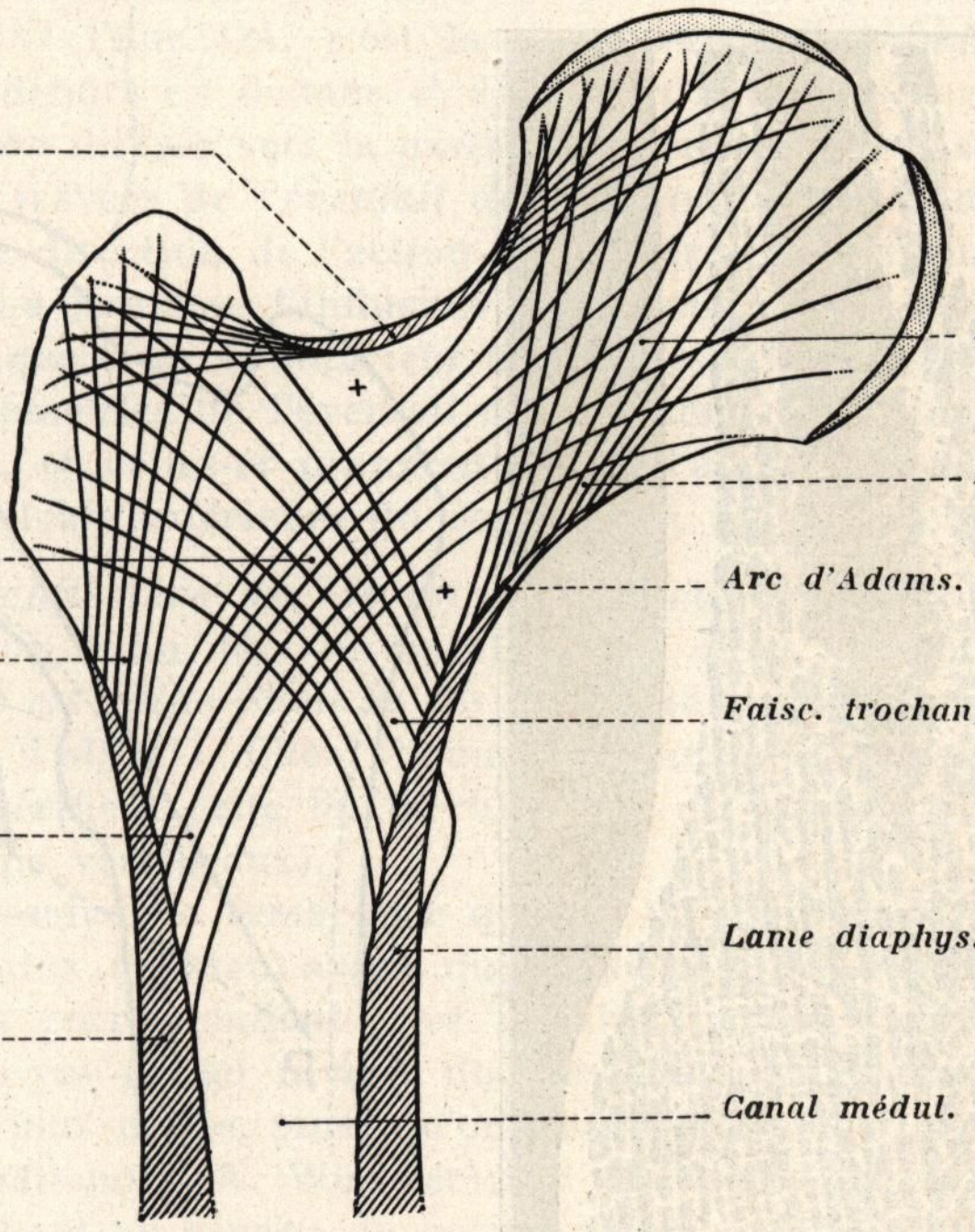

FIG. 4. — *Architecture du fémur, disposition schématique des travées osseuses; coupe frontale, côté droit; segment postérieur de la coupe* (les croix représentent les zones faibles du col anatomique).

diaphysaire (lames diaphysaires externe et interne); chacun de ces faisceaux, à direction curviligne et à trajet arqué, se dirige l'un vers la tête fémorale (*faisceau arciforme* ou *faisceau de la tête* ou *faisceau céphalique*), l'autre vers le grand trochanter (*faisceau trochantérien*); par leur entrecroisement les travées osseuses de ces deux faisceaux représentent les piliers d'un *système trabéculaire ogival* dont la *clé de voûte* surplombe le canal médullaire; en outre de la partie sous-cervicale de la gaine osseuse compacte (arc-boutant inférieur de Rodet) se détache, en forme d'éventail irradié dans l'épaisseur de la tête fémorale, un troisième faisceau : c'est l'*éventail de sustentation de Pierre Delbet* (voy. : fig. 3 et 4).

On conçoit aisément que les forces de pression transmises à la tête du fémur par le cotyle de l'os iliaque sont transmises à leur tour au cylindre compact diaphysaire fémoral par l'intermédiaire des systèmes précités; les lignes de forces y sont réparties suivant la direction des faisceaux trabéculaires (principe de la grue de Culmann et de la canne recourbée en demi-crosse).

Une disposition analogue (système ogival) s'observe également au niveau de l'extrémité supérieure de l'humérus.

Bien que ce soit un os court, on peut reconnaître à l'astragale, sur des coupes sagittales ou sur des radiographies de profil, deux systèmes trabéculaires arqués qui partent de la poulie astragalienne : l'un, à direction antérieure, se termine vers la facette articulaire de la tête; l'autre, à direction postéro-inférieure, se termine vers la facette articulaire postéro-externe; le premier est incurvé de telle sorte que sa concavité regarde en haut et un peu en avant, le deuxième est incurvé à concavité postérieure et supérieure; les travées de ces deux faisceaux s'entrecroisent en un *système trabéculaire ogival inversé* et se trouvent dans le prolongement des travées osseuses du pilon tibial; ainsi dans l'astragale se trouvent,

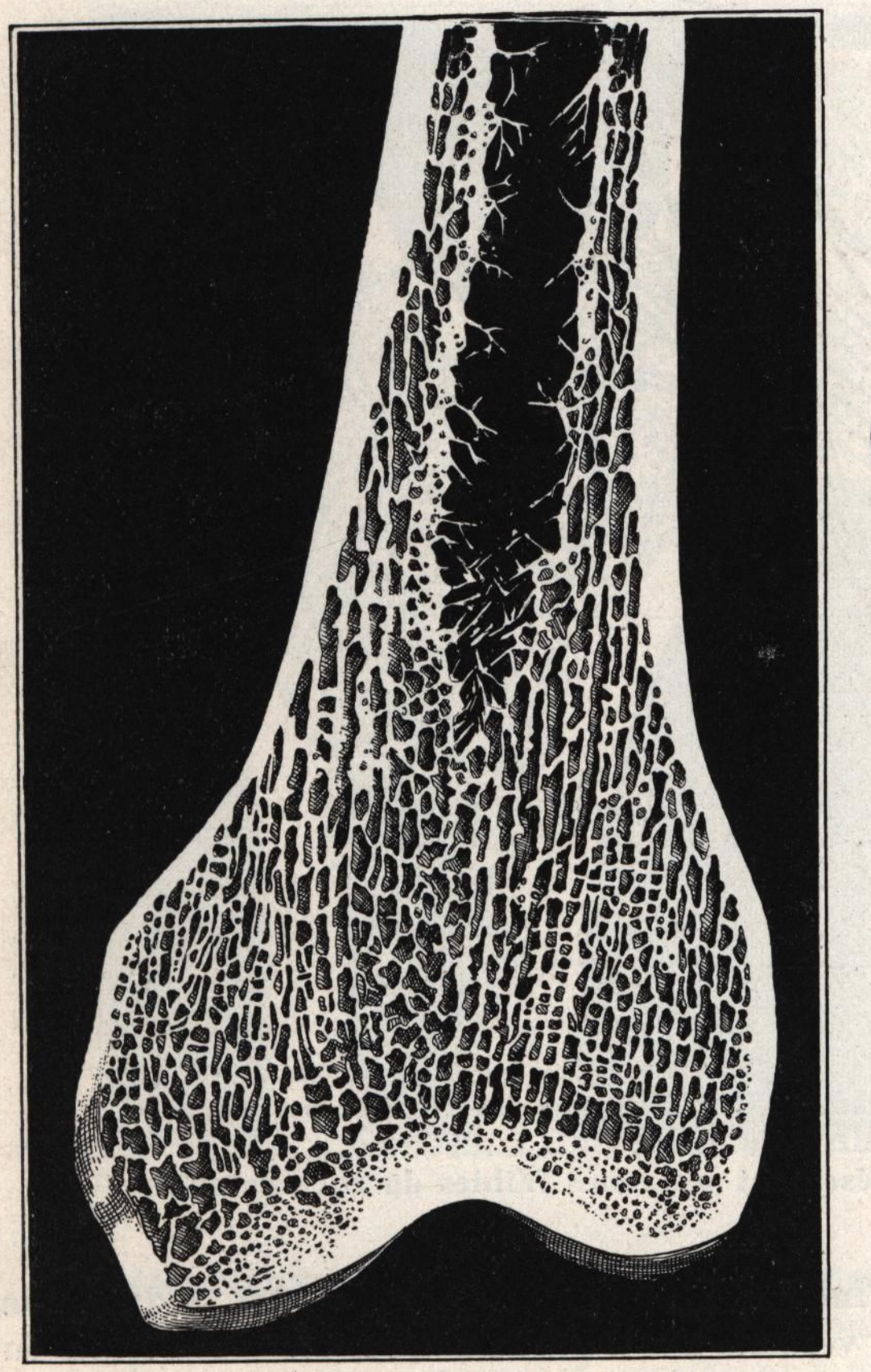

Fig. 5.

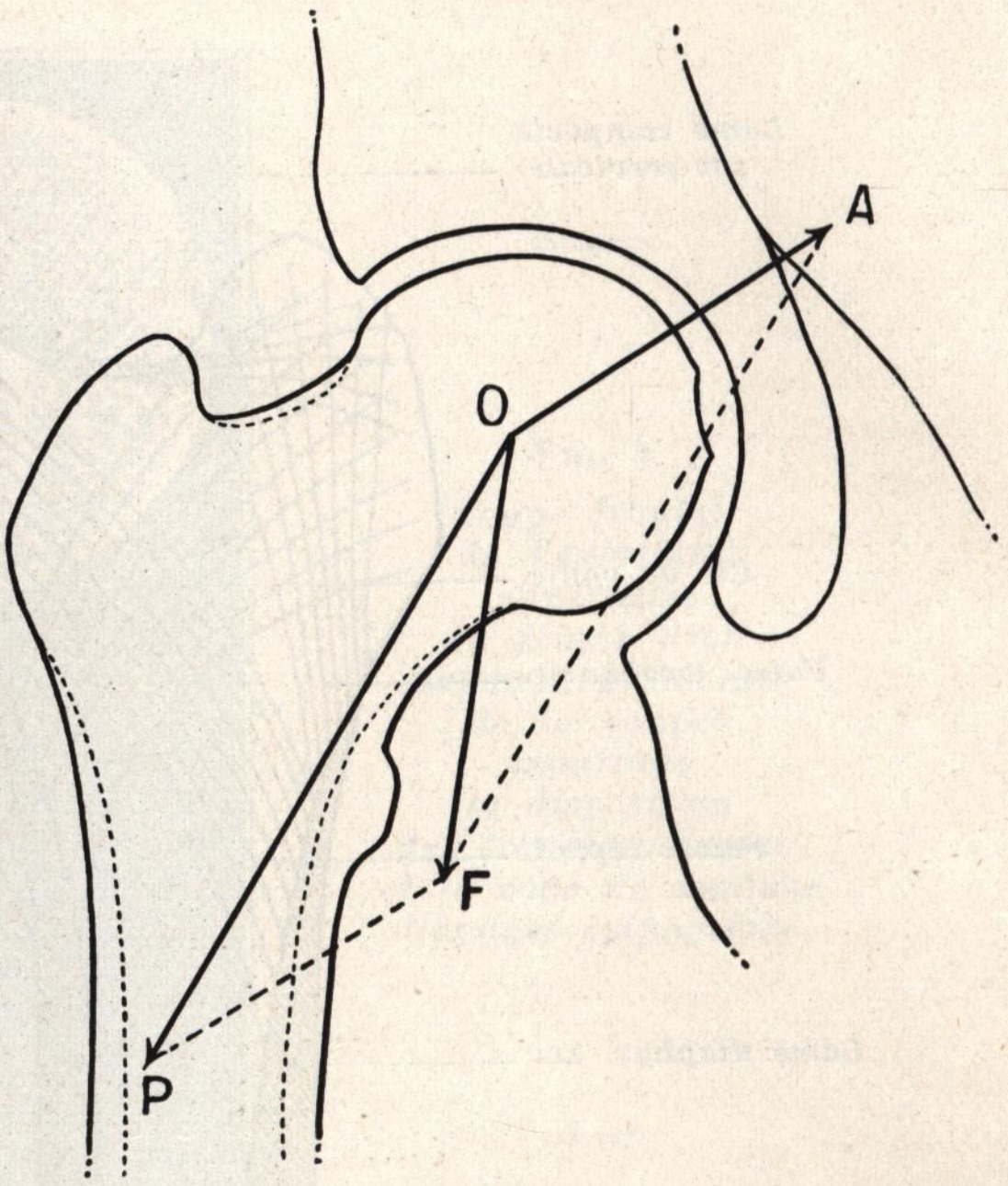

Fig. 6.

Fig. 6. — *Transmission des pressions au niveau du col du fémur; composante articulaire et composante de pression* (schématique).

Fig. 5. — *Coupe frontale de l'extrémité inférieure du fémur droit passant immédiatement en avant de l'échancrure intercondylienne montrant l'architecture de l'os (segment antérieur de la coupe).*

répartis suivant les lignes de forces, deux systèmes trabéculaires : l'un antérieur, qui par l'intermédiaire des travées des os du tarse antérieur et du premier métatarsien répond au talon antérieur (tête du premier métatarsien et face inférieure de l'articulation métatarso-phalangienne du premier orteil); l'autre postérieur, qui par l'intermédiaire des travées postérieures du calcanéum répond au talon postérieur.

Edifié avec le minimum de matériaux, ce *dispositif ogival*, qui est en tout comparable à celui de nos plus gracieuses cathédrales, confère une étonnante solidité aux pièces du squelette et plus spécialement aux os longs des membres inférieurs, qui ont évidemment à supporter le poids du reste du corps.

L'architecture de l'os spongieux s'établit suivant les forces auxquelles celui-ci est soumis

(lignes isostatiques) et il y a tout lieu de croire que les pressions et tractions qui s'exercent sur lui déterminent l'apparition puis l'orientation de ses travées osseuses.

Prenons comme exemple l'architecture de la tête et du col fémoral; le fémur peut être considéré comme un levier courbe (grue de Culmann) qui supporte la moitié du poids du corps. Le centre géométrique de la tête fémorale représente le point d'application de toutes les forces auxquelles le fémur est soumis et partant la diaphyse fémorale.

Soit O ce centre, le poids du corps se transmet au fémur suivant une force verticale F joignant le centre de la tête fémorale à la face axiale du condyle externe, c'est-à-dire suivant la direction de l'*axe statique* du fémur (voy. : *Fémur*, t. II). Cette force peut être décomposée en deux : *a)* l'une OA, c'est la *composante longitudinale* ou *articulaire* dirigée obliquement de dehors en dedans et de bas en haut vers le cotyle; *b)* l'autre OP ou *composante de pression* dirigée vers la partie inférieure de la base du col, c'est-à-dire suivant la direction des travées de l'*éventail de sustentation* ou *éventail d'appui*. La première s'exerce suivant la direction de l'action musculaire qui maintient les surfaces articulaires en contact, c'est-à-dire sous l'influence de la tonicité des muscles fessiers, pelvi-trochantériens, psoas-iliaque et droit antérieur de la cuisse; l'orientation et la densification des principales travées osseuses de l'éventail d'appui sont déterminées par la seconde ou composante de pression, et celles-ci prennent point d'appui sur l'extrémité de la lame diaphysaire interne (corticale inférieure du col) (voy. : fig. 6).

En résumé, toute l'*architecture des os est adaptée aux conditions mécaniques locales de pression et de traction*; enfin, tant du point de vue de sa morphogénèse que du point de vue architectural, *l'os est édifié* (dans sa forme et dans sa texture) *d'après sa fonction*; c'est là la *loi de Julius Wolff* (1). Chez l'homme, de nombreux exemples en rapport avec le *rôle statique* des os vérifient cette loi (architecture du fémur, des os du tarse et de la voûte plantaire, des corps vertébraux).

Cependant il est nécessaire de remarquer que les travées osseuses du tissu spongieux se manifestent sur certains os bien avant que s'exercent les forces de pression et de traction auxquelles elles correspondent chez l'adulte; ce fait s'observe : *a)* d'une part chez le fœtus et le nouveau-né au niveau du maxillaire inférieur où l'orientation des travées osseuses est des plus nettes, ainsi qu'on peut s'en rendre compte par la méthode diaphanoscopique de Spalteholz (A. Wissmer); *b)* et d'autre part chez l'enfant avant la marche ou la station debout au niveau du col du fémur; enfin, au niveau de l'extrémité supérieure de l'humérus, os qui ne subit aucune pression statique, les travées osseuses sont orientées de la même façon; en conséquence, il est vraisemblable que cette orientation des travées osseuses est soumise également à un *facteur héréditaire* susceptible cependant de modifications secondaires sous l'influence des actions mécaniques (muscles) auxquelles est soumis l'os et aussi en raison de l'adaptation à sa fonction.

Bien que les os soient considérablement allégés par la cavité médullaire ou par le système aréolaire du tissu spongieux (et aussi pour certains os par le système des canaux de Havers), ils sont particulièrement solides et résistants; c'est ainsi qu'il faut admettre que l'*os est édifié de façon à présenter le maximum de résistance à la rupture avec le minimum de matériaux*; c'est la *loi* dite *du minimum*.

Malgré leur gaine d'os compact, les diaphyses présentent des *points faibles*, ce qui explique que certaines fractures, et principalement les fractures de causes indirectes, se

(1) Articles et ouvrages à consulter : J. Wolff : Ueber die Bedeutung der Architektur der spongiösen Substanz für die Frage vom Knochenwachstum. *Zentralblatt für die medizinische Wissenschafft*, 1869, p. 849.

J. Wolff : Ueber die Expansion des Knochengewebes. *Berliner Klinische Wochenschrifft*, 1875, p. 98.

J. Wolff : *Das Gesetz des Transformation der Knochen*. A. Hirschwald, édit., Berlin, 1892.

J. Wolff : *Forme et fonction; leurs rapports réciproques dans l'organisme*. Baillière et fils, édit., Paris, 1901 (en langue française, traduction Tarel).

P. Lacroix : *L'organisation des os*. 1 volume. Masson et Cie, édit.

produisent constamment au même endroit et que le trait de fracture (on devrait dire plan de fracture) présente certains caractères particuliers; c'est ainsi qu'au niveau de la diaphyse du tibia la zone de moindre résistance (c'est-à-dire le point faible) est située à l'union du tiers inférieur et des deux tiers supérieurs du corps de l'os, ou plus spécialement au point où la section du tibia, de triangulaire, devient circulaire.

STRUCTURE DES OS

L'os est un tissu de soutien calcifié; la calcification lui confère trois de ses principales propriétés : la densité, la dureté et la résistance.

Du point de vue structural, le tissu osseux est composé : *a)* d'une matrice de *fibres collagènes,* commune à tous les tissus de soutien; *b)* de *cellules osseuses*; *c)* et d'une *substance fondamentale,* dure et dense, très riche en sels de chaux *(substance osseuse).*

Les *cellules osseuses* ou *ostéoblastes* sont des cellules allongées et ramifiées, pourvues de nombreux et fins prolongements protoplasmiques qui s'engagent dans de minuscules canalicules osseux, pour s'anastomoser avec les prolongements venus des cellules voisines.

La cavité creusée au sein de la substance osseuse dans laquelle est comprise la cellule osseuse est désignée sous le nom d'*ostéoplaste*; les canalicules qui en partent font communiquer entre eux les ostéoplastes les plus rapprochés.

Les *fibres collagènes* servent de support à la substance osseuse; tantôt elles sont ordonnées en faisceaux fibrillaires orientés; tantôt, entrecroisées à angle aigu, elles forment un véritable feutrage; enfin certaines fibres, échappées du périoste et mélangées à des fibres élastiques, parcourent par un trajet curviligne la partie périphérique de l'os : ce sont les *fibres arciformes de Ranvier* (1) ou *fibres de Sharpey* (2).

Lamelles osseuses. — La texture du tissu osseux est loin d'être homogène : l'os présente en effet de prime abord une structure lamelleuse formée d'une série de *lamelles osseuses* à disposition concentrique, alternativement homogène et striée; mais ce n'est là qu'une apparence, car les lamelles sont étroitement fusionnées les unes avec les autres; ces différences d'aspect tiennent à l'orientation des fibrilles collagènes dans la substance osseuse; dans une lamelle, elles sont orientées parallèlement au grand axe de l'os, alors que dans la lamelle adjacente elles sont disposées perpendiculairement, cependant que des lamelles voisines échangent des fibres entre elles.

Les ostéoblastes occupent la partie moyenne des lamelles.

L'épaisseur des lamelles osseuses comprise entre deux rangées d'ostéoblastes est constante; chez l'homme adulte elle est d'environ 13 μ 4 (Muller).

ARCHITECTURE DU TISSU OSSEUX

Le tissu osseux ne présente pas de variétés structurales, mais des *variétés architecturales*; et suivant la façon dont ce tissu est édifié, on peut distinguer trois variétés qui sont : l'*os compact* ou *os haversien*; l'*os spongieux* et l'*os dense.*

Os compact ou haversien. — C'est le plus répandu dans l'organisme; il est caractérisé par la présence des *canaux de Havers*; il constitue les gaines compactes diaphysaires de tous les os longs ou allongés, et les tables interne et externe des os plats de la boîte cranienne.

---

(1) Histologiste français (1835-1922), fut professeur au Collège de France, membre de l'Académie de Médecine et de l'Académie des Sciences.

(2) Anatomiste et physiologiste anglais (1802-1880).

Envisagée sur la coupe transversale d'une diaphyse d'un os long, la gaine de tissu osseux compact montre : *a)* sous le périoste, un système de lamelles concentriques à grands rayons; c'est le *système lamellaire périphérique,* ou *sous-périosté,* ou *système fondamental externe*; *b)* autour du canal médullaire, un autre système de lamelles concentriques, mais à rayons plus petits que le précédent; c'est le *système lamellaire interne* ou *périmédullaire* ou *système fondamental interne*; à quinze ans, la cavité médullaire est tapissée en totalité par le système fondamental interne, ce qui offre une certaine importance pour l'appréciation de l'âge en médecine légale; *c)* et entre ces deux systèmes, un dispositif à surface de section circulaire régulière, et étroitement juxtaposé, formé par des lamelles osseuses concentriques, disposées autour de canaux dits *canaux de Havers* et orientés parallèlement à l'axe de l'os; l'ensemble de ce dispositif constitue le *système de Havers* ou

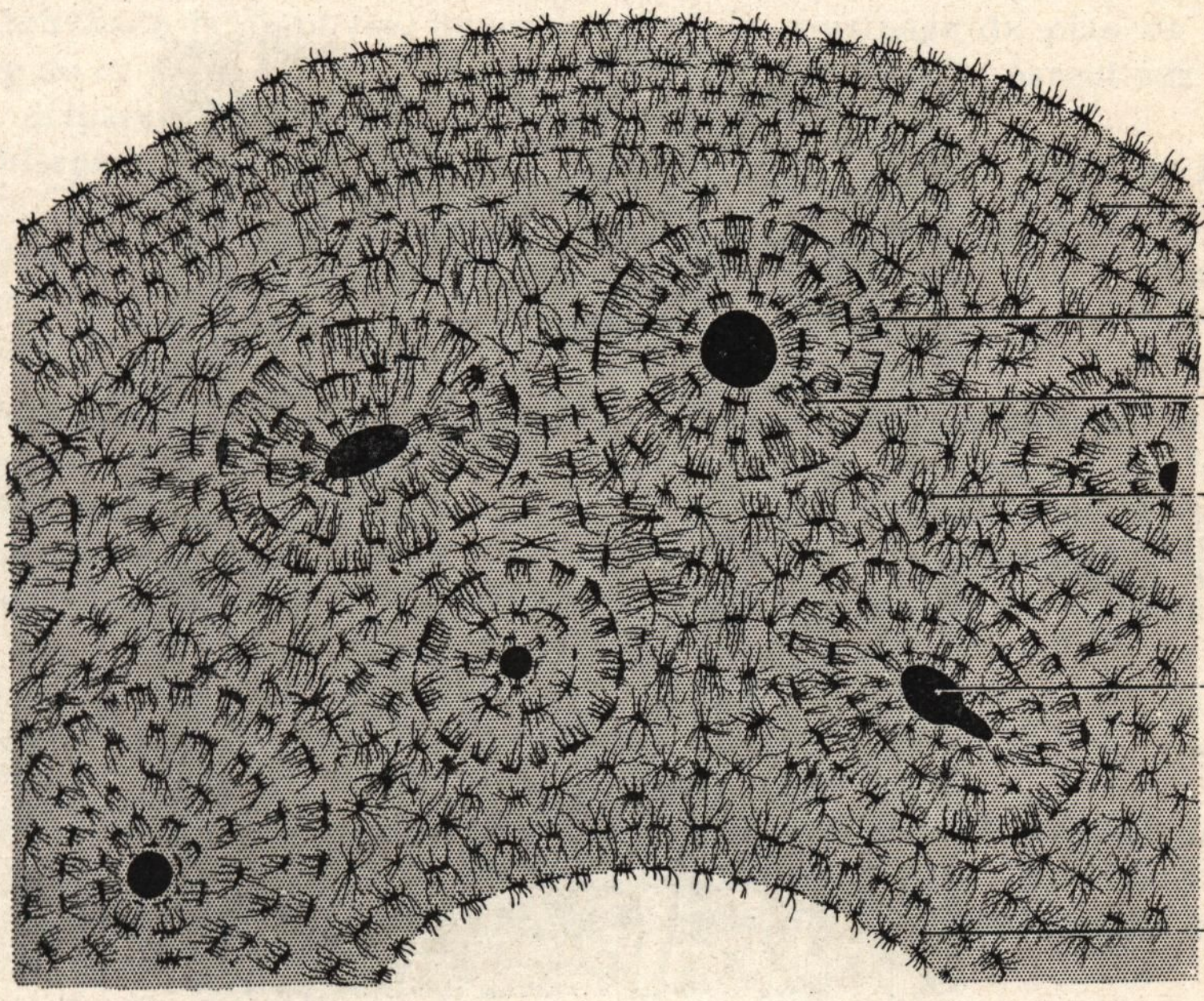

FIG. 7. *Canaux de Havers et système haversien sur une coupe transversale de l'os* (demi-schématique).

système haversien; *d)* enfin, dans les espaces interceptés par les systèmes haversiens contigus ou adjacents, on constate la présence d'une série de lamelles curvilignes à orientation variable, dont l'ensemble représente le *système intermédiaire* ou *interhaversien* (voy. : fig. 7).

Canaux de Havers et système haversien. — Les canaux de Havers (1) (du nom de l'anatomiste anglais qui les a découverts en 1734) sont des canaux cylindriques réguliers, très étroits, microscopiques, qui parcourent d'un bout à l'autre la gaine compacte diaphysaire; ils sont reliés entre eux par des canaux transversaux ou obliques; ceux qui appartiennent aux systèmes les plus internes débouchent dans le canal médullaire; ceux des systèmes les plus externes aboutissent sous le périoste, où ils s'ouvrent dans la *couche de moelle sous-périostée* ou *couche cambiale de Billroth* (2).

Le nombre de canaux de Havers au millimètre carré est variable suivant l'âge; chez

(1) Anatomiste et chirurgien anglais du début du XVIIIe siècle.
(2) Anatomiste et chirurgien allemand (1829-1894), fut professeur aux Universités de Zurich et de Vienne.

l'homme adulte, on compte de dix à quinze canaux par millimètre carré (Muller), tandis que chez le fœtus au sixième mois on n'en observe rarement plus de dix au millimètre carré.

Ils contiennent de la moelle (sauf les plus petits) et des vaisseaux capillaires sanguins, et de ce fait chaque canal de Havers doit être considéré comme un *espace médullaire* autour duquel sont emboîtées concentriquement des lamelles osseuses; on compte en moyenne de cinq à vingt de celles-ci par canal, et l'ensemble forme un *système de Havers* ou *ostéone* (1), véritable unité histologique de l'os compact.

Sur des coupes transversales de l'os, le système haversien présente des dimensions variables suivant l'espèce envisagée, et la mensuration du diamètre moyen d'un système haversien permet en médecine légale de différencier l'origine humaine ou animale d'un os.

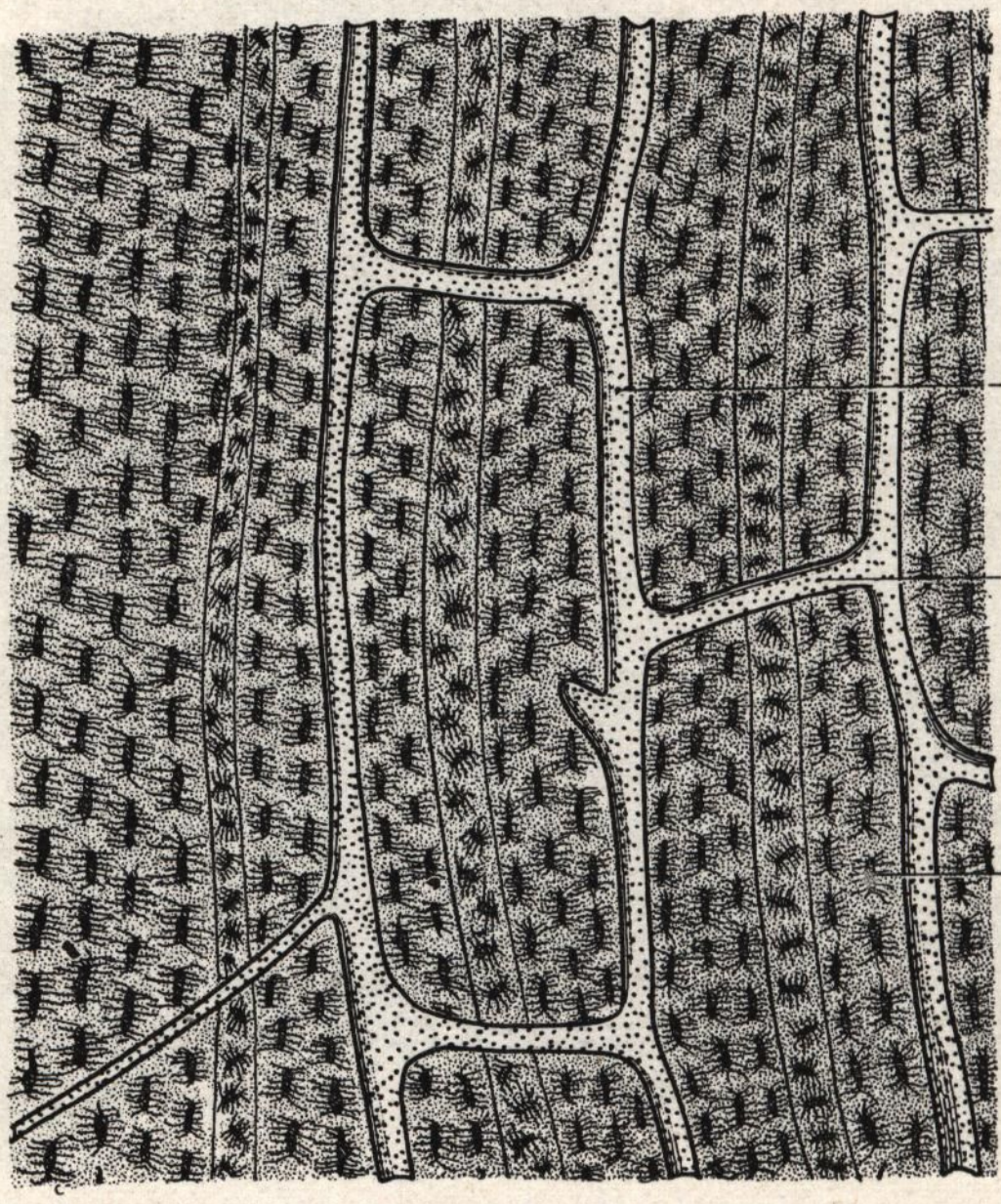

FIG. 8.
Coupe longitudinale d'un os long. Canaux de Havers.

Chez l'homme, le diamètre moyen d'un système haversien varie entre 30 et 50 μ suivant l'âge, mais il est toujours supérieur à 25 μ (Balthazard et Lebrun).

Les canalicules osseux venus des ostéoplastes de la lamelle osseuse la plus interne (c'est-à-dire de celle qui forme la paroi du canal), débouchent par de multiples et microscopiques pertuis dans le canal de Havers (voy. : fig. 8). Suivant les dimensions du canal et du système de Havers, il y a des grands et des petits systèmes de Havers.

L'os compact diaphysaire est donc constitué par la juxtaposition parallèle à son axe d'une série de colonnes osseuses (système haversien), comprises elles-mêmes entre deux cylindres osseux, l'un interne, l'autre externe; cette disposition est mécaniquement la plus favorable qui soit, car les systèmes de Havers contribuent d'une part à l'allègement de l'os, et d'autre part servent à maintenir sa solidité (loi du minimum), par la répartition de ses divers systèmes lamellaires suivant la direction des forces de pression et de traction; ce dispositif confère à l'os diaphysaire le maximum de résistance à la rupture, suivant en ce sens le principe que l'os est édifié suivant sa fonction.

(1) Par analogie avec le neurone.

Os spongieux. — C'est le tissu osseux des épiphyses, de la majeure partie des os courts ou des petits os et du diploé des os plats du crâne.

Les travées de l'os spongieux sont constituées par des lamelles superposées ou concentriques sans système haversien; les aréoles, remplies de moelle osseuse, sont équivalentes aux canaux de Havers; elles jouent le rôle des *espaces médullaires.*

Os dense. — L'os dense est une sous-variété du précédent, dans laquelle les espaces médullaires sont très réduits et les aréoles fort étroites; les trabécules osseuses, quoique très minces, y sont tassées les unes contre les autres, donnant à cette variété, comme son nom l'indique, un aspect dense.

On observe l'os dense sur le maxillaire inférieur, les bords de certains os plats (omoplate), les osselets de l'ouïe, l'atlas, enfin, chez les adolescents ou les jeunes adultes, après la fusion des épiphyses à la diaphyse, immédiatement au voisinage du plan de soudure et de part et d'autre de ce plan; ce caractère des épiphyses nettement apparent sur les clichés radiographiques disparaît par la suite chez l'adulte.

Ces deux dernières variétés de tissu osseux sont dépourvues de système de Havers *(os non haversien).*

COMPOSITION CHIMIQUE DES OS

L'os est une formation complexe composée : *a)* d'une substance organique protéique de nature collagène, l'*osséine*; *b)* et de *sels minéraux,* dont le pourcentage est le suivant : 85 de phosphate tricalcique, 10 de carbonate de chaux, 0,3 de fluorure de calcium et 1,5 de phosphate de magnésium; le reste est représenté par du carbonate de magnésium, du carbonate de sodium, du phosphate de sodium et du chlorure de calcium.

PÉRIOSTE

Le périoste (de περί, autour et de ὀστέον, os) est une membrane fibro-élastique riche en vaisseaux et en nerfs qui enveloppe la surface extérieure des os à l'exclusion des zones recouvertes par les cartilages articulaires et des zones d'insertion tendineuses et ligamentaires.

Pendant la période d'ossification et de croissance du squelette, le périoste joue un rôle capital dans l'édification des pièces osseuses; puis, lorsqu'elles ont atteint le terme ultime de leur développement, il devient par ses nombreux vaisseaux une simple membrane nourricière de l'os, tout en conservant ses facultés ostéogénétiques (1), ainsi qu'en témoigne chez l'adulte son rôle dans les fractures et dans les greffes ostéo-périostiques.

Épaisseur. — Semi-transparent, il présente une coloration blanc jaunâtre et son épaisseur varie suivant les os; il est mince sur les os courts ou plats, ainsi que sur les petits os (phalanges), et sur les os qui délimitent les cavités naturelles de la face (fosses nasales, sinus, cavités orbitaires); par contre, il est épais sur les os longs des membres, et il est même plus épais sur les épiphyses que sur la diaphyse; il atteint son maximum d'épaisseur sur la face exocranienne de l'apophyse basilaire de l'occipital.

Toutes proportions gardées et pour un même os, il est plus épais chez l'enfant que chez l'adulte.

Adhérence. — Son adhérence à l'os sous-jacent est très inégale; il est en général peu adhérent au niveau de la diaphyse des os longs, et se laisse facilement détacher à la

(1) Ce rôle est aujourd'hui contesté par certains auteurs.

rugine, principalement chez l'enfant ou l'adolescent; il est par contre très adhérent au niveau des crêtes, des tubérosités, des tubercules et de toutes les rugosités osseuses (angle de la mâchoire, grand trochanter, ligne âpre du fémur).

D'une façon générale, il est plus facile à décoller sur les diaphyses que sur les épiphyses, sur les os plats que sur les os courts et sur les surfaces osseuses lisses que sur les surfaces osseuses irrégulières, tomenteuses, et rugueuses.

Son adhérence à l'os est due à la présence de faisceaux de fibres conjonctives et élastiques *(fibres de Sharpey)* qui, parties de la face profonde du périoste, se perdent dans le tissu osseux sous-jacent; elle augmente avec l'âge.

En certains points de l'organisme, il adhère à la muqueuse qui le tapisse et fait corps avec son chorion sous le nom de *fibro-muqueuse*; cette disposition s'observe en particulier sur les parois des fosses nasales et des sinus de la face, sur la voûte palatine, dans la caisse du tympan, dans l'antre mastoïdien, dans les cellules mastoïdiennes et en certains points de la voûte du pharynx (importance, du point de vue pathologique, pour le développement des fibromes naso-pharyngiens).

Constitution anatomique. — Le périoste comprend *deux couches* : *a)* l'une, *externe* ou *superficielle,* composée de faisceaux de fibres conjonctives entrecroisées de fibres élastiques; elle supporte les vaisseaux et les nerfs; *b)* l'autre, *interne* ou *profonde,* principalement composée de cellules conjonctives ramifiées à haute potentialité ostéogénétique: c'est la *couche ostéogène d'Ollier* (1); elle joue un rôle important dans l'ossification et dans l'accroissement de l'os (ossification périostée); par contre, elle perd de son importance et se raréfie avec l'âge.

DÉVELOPPEMENT DES OS. OSSIFICATION. CROISSANCE DU SQUELETTE

L'ossification ou *ostéogénèse* représente l'ensemble des phénomènes anatomiques, histologiques et physiologiques par lesquels les os naissent et croissent, pour aboutir finalement à la morphologie et à la structure qu'ils possèdent définitivement à l'état adulte.

On distingue trois processus d'ossification qui sont: *a) l'ossification en milieu conjonctif*; *b) l'ossification en milieu cartilagineux* ou *précédé d'un modèle cartilagineux (ossification enchondrale)*; *c)* et *l'ossification d'origine périostique.*

PROCESSUS GÉNÉRAUX DE L'OSSIFICATION. — Hormis l'ossification périostique, qui est spéciale aux os de membrane (tels que les os plats du crâne), les ossifications en milieu conjonctif et enchondral présentent des caractères communs : ce sont les processus généraux de l'ossification.

Pour faire de l'os, il faut avant tout un milieu favorable et propre à l'ossification et, aussi simple que cette formule paraisse, un *milieu ossifiable* en quelque sorte.

Comme le tissu osseux est un tissu de soutien calcifié, la calcification lui confère ses caractères de solidité et de dureté. L'ossification en milieu conjonctif ou cartilagineux passe par deux phases successives bien distinctes :

a) Dans une PREMIÈRE PHASE, dite *phase préparatoire* ou *d'orientation,* les travées osseuses prennent naissance sous la forme d'une matière collagène représentée par des faisceaux de fibrilles conjonctives autour desquelles viennent se grouper des cellules conjonctives (fibroblastes) ou par des travées cartilagineuses; celles-ci serviront ultérieurement de support à la substance osseuse; ce sont les *travées directrices de l'ossification.*

---

(1) Chirurgien français (1825-1900), fut professeur à la Faculté de Médecine de Lyon.

b) Dans une DEUXIÈME PHASE, dite *phase de calcification,* la substance fondamentale se condense autour de ces travées, mais ce n'est tout d'abord qu'une substance molle collagène, sans sels minéraux véritables : *substance préosseuse (osséine)*; des sels de chaux apportés par les vaisseaux sanguins du milieu se déposent à l'intérieur même de la substance fondamentale; c'est alors qu'apparaît le début de la calcification du milieu; ce *processus de calcification* envahit progressivement les travées directrices, emmurant les cellules conjonctives qui deviennent alors des ostéoblastes (on devrait dire *ostéocytes*); cette transformation est marquée par le changement des caractères du cytoplasme des ostéoblastes, qui de basophile devient acidophile; de nouvelles travées seront englobées à leur tour; se juxtaposant aux travées précédemment ossifiées, elles assurent ainsi la continuité du processus d'ossification et nous voyons déjà que la *croissance osseuse est appositionnelle.*

Primitivement le massif osseux est irrégulier, exubérant, parfois difforme; il se modifie sous l'action d'un *processus destructeur* qui aboutit au modelage *des travées osseuses (résorption modelante de Hunter).*

Cette propriété *(ostéoclasie)* est dévolue d'une part, à de nombreux bourgeons conjonctivo-vasculaires, dont les cellules conjonctives jeunes du type histiocytaire sont pourvues d'un pouvoir phagocytaire très développé, et d'autre part, à de volumineuses cellules multinucléées, les *ostéoclastes de Koelliker.*

L'os est détruit par place sous l'aspect de petites lacunes à contour polycyclique à la coupe : ce sont les *lacunes de Howship.*

Ainsi donc, toute ossification passe par deux phases : une *phase de construction* et une *phase de destruction,* et cela afin d'assurer aux pièces du squelette la régularité et la constance de leur forme et de leur architecture, ainsi qu'un harmonieux équilibre entre le squelette et les parties molles de l'organisme.

OSSIFICATION PÉRIOSTIQUE (OS DE MEMBRANE). — Ce processus d'ossification est celui des os plats du crâne et des os de la face : il est précédé d'un modèle conjonctif homogène membraneux (membrane cranienne), d'où la dénomination d'os de membrane que l'on donne à ceux-ci. Les travées directives de l'ossification partent de la face profonde du périoste; elles sont représentées par les fibres périostées, qui se recourbent et prennent un trajet arciforme : ce sont les *fibres arciformes (fibres de Sharpey)*; autour des fibres arciformes se groupent les cellules conjonctives venues de la *couche ostéogène d'Ollier*; puis la substance osseuse se dépose autour de ces travées, c'est-à-dire au dessous du périoste.

A l'origine, la première travée osseuse est située contre la couche ostéogène; puis, au fur et à mesure de l'ossification, les travées les plus anciennes sont repoussées de la superficie vers la profondeur, cédant ainsi la place à des travées osseuses de plus en plus jeunes; toutefois les travées les plus anciennes augmentent progressivement d'épaisseur au fur et à mesure de leur refoulement, de telle sorte que dans l'os périostique l'accroissement osseux est à la fois *appositionnel* et *interstitiel,* et les travées les plus jeunes sont aussi les plus minces.

Sur les os plats du crâne, la résorption progressive d'une partie de la couche moyenne de l'os aboutit par ostéoclasie à la formation d'étroites galeries anastomosées entre elles, et les trabécules osseuses de l'os spongieux qui persistent par la suite forment le *diploé.*

Sur une coupe de ces os on trouve finalement de dehors en dedans, c'est-à-dire de la face exocranienne à la face endocranienne, le périoste exocranien, la table externe, le diploé, la table interne ou vitrée, et le périoste endocranien; le diploé est de l'os spongieux, donc non haversien, tandis que les tables sont de l'os compact, donc haversien.

OSSIFICATION EN MILIEU CONJONCTIF. — Ce processus d'ossification s'observe sur le maxillaire inférieur autour (excentriquement) d'une tigelle cartilagineuse, le cartilage de

Meckel; c'est aussi par ce même processus que se produisent pathologiquement les *ostéomes.*

Pour prendre un exemple concret, nous citerons le mode d'ossification du maxillaire inférieur : dans l'épaisseur de l'arc mandibulaire (premier arc branchial), en plein mésenchyme et en dehors du cartilage de Meckel et du nerf maxillaire inférieur; un dépôt d'osséine, bientôt suivi de calcification, se produit autour des fibres et des cellules conjonctives (futures ostéoblastes) qui avoisinent ce cartilage; ainsi se trouvent constituées les premières travées osseuses d'os médullaire; puis de nouvelles travées osseuses se déposent excentriquement (rappelons cependant que le maxillaire inférieur se développe également aux dépens de son périoste — ossification périostique).

OSSIFICATION ENCHONDRALE (1). — Ce processus d'ossification est précédé d'une ébauche ou d'un modèle cartilagineux (de cartilage hyalin); c'est celui de tous les os longs des membres, des os allongés (métatarsiens, métacarpiens) et de certains petits os des extrémités, tels que les phalanges; enfin, c'est aussi celles des corps vertébraux et d'une partie des os de la base du crâne (chondrocrâne).

A titre d'exemple concret, nous prendrons comme type de description l'ossification et le développement d'un os long, tibia par exemple (voy. : fig. 12). Les os longs sont constitués par une diaphyse et deux épiphyses, et chacune de ces parties de l'os se développe aux dépens de points d'ossification différents; pour le tibia, il existe quatre points d'ossification qui sont : un *point primitif* ou *diaphysaire* qui donnera la diaphyse et qui apparaît au cours de la huitième semaine de la vie intra-utérine; deux *points secondaires* ou *épiphysaires supérieur* et *inférieur* pour les épiphyses (le supérieur apparaît à la fin de la gestation ou immédiatement après la naissance, l'inférieur apparaît vers le milieu de la deuxième année); enfin un *point complémentaire* ou *tubérositaire,* destiné à la tubérosité antérieure du tibia (ce dernier n'apparaît qu'au cours de la douzième année).

L'ossification est donc précédée d'une maquette cartilagineuse et, en ce qui concerne les os longs, celle de la diaphyse est une ossification mixte, à la fois enchondrale et périchondrale; la première apparaît au centre de la partie moyenne de l'ébauche cartilagineuse; la seconde, équivalente d'une ossification périostique, se forme à la périphérie du cartilage aux dépens du périchondre.

Ossification diaphysaire. — Elle est précédée tout d'abord d'une modification de la partie moyenne de l'ébauche cartilagineuse, c'est-à-dire : *a)* d'une hypertrophie considérable des cellules cartilagineuses *(cartilage à cellules hypertrophiques)*; *b)* et de la pénétration par érosion du cartilage par des bourgeons conjonctivo-vasculaires issus du périchondre ; les capillaires sanguins ansiformes du type embryonnaire s'ordonnent parallèlement au grand axe de l'ébauche cartilagineuse; c'est autour d'eux que vont s'édifier les premières travées osseuses, et c'est à l'ensemble de ces dernières que l'on donne le nom de *point d'ossification primitif* : par ce fait, le reste de la portion cartilagineuse de la diaphyse se trouve repoussé vers l'épiphyse; le processus d'érosion du cartilage est orienté dans le sens diaphyso-épiphysaire, et à ce processus d'érosion se substitue dans le même sens un *processus d'ossification enchondrale.*

Dans les premiers stades de l'ossification, une coupe longitudinale de l'os diaphysaire montre cinq couches superposées qui sont, en allant de l'épiphyse vers le centre de la diaphyse : *a)* une couche de *cartilage hyalin* normal; *b)* une couche de *cartilage sérié* disposé en groupes isogéniques axiaux; *c)* une couche de cartilage *à cellules hypertrophiques*; *d)* la *zone ostéoïde,* constituée par des travées irrégulières de cartilage calcifié,

(1) On dit aussi *endochondrale.*

disposées autour des capillaires sanguins; *e)* et la *zone ossiforme*, représentée par du tissu osseux plus dense, mieux calcifié, ayant déjà subi par endroits le processus d'ostéoclasie (voy. : fig. 9).

La *ligne d'érosion* est située à la jonction de la couche ostéoïde et de la couche du cartilage à cellules hypertrophiques, c'est-à-dire à la limite de la calcification du cartilage; les anses capillaires ne dépassent pas cette ligne d'érosion. Chez l'enfant et l'adolescent, cette ligne est la zone de moindre résistance, le *point faible* de l'os, et le siège des décollements épiphysaires.

En même temps qu'apparaissent les premières travées osseuses enchondrales se dépose sous le périchondre de la partie moyenne de l'ébauche cartilagineuse une croûte osseuse lamellaire *(croûte osseuse périchondrale)*; par extension progressive, cette dernière ceinture la partie moyenne de la future diaphyse : c'est la *virole osseuse périchondrale*



FIG. 9. *Ossification enchondrale d'une phalange de fœtus humain* (d'après P. BOUIN).

(voy. : fig. 10), dont l'épaisseur augmente progressivement par adjonction périphérique de nouvelles lamelles osseuses; le périchondre devient alors le périoste, et par sa couche ostéogène contribue à l'accroissement de la diaphyse en épaisseur et en longueur.

Ossification épiphysaire. — Hormis son retard sur l'ossification enchondrale diaphysaire, le processus d'ossification des épiphyses est semblable à celui de la diaphyse, avec toutefois cette distinction qu'au niveau de l'épiphyse, l'extension de l'ossification est excentrique : elle s'effectue dans tous les sens par rapport au centre du point d'ossification secondaire; cependant, l'extension du processus d'ossification est plus rapide vers la surface libre de l'épiphyse que vers la diaphyse; de ce fait il résulte que la ligne d'érosion est circulaire, et que la disposition des cinq couches précitées est concentrique.

L'extension du processus d'ossification épiphysaire s'arrête extérieurement, de telle sorte qu'il persiste à la périphérie une mince couche (deux à trois millimètres) de car-

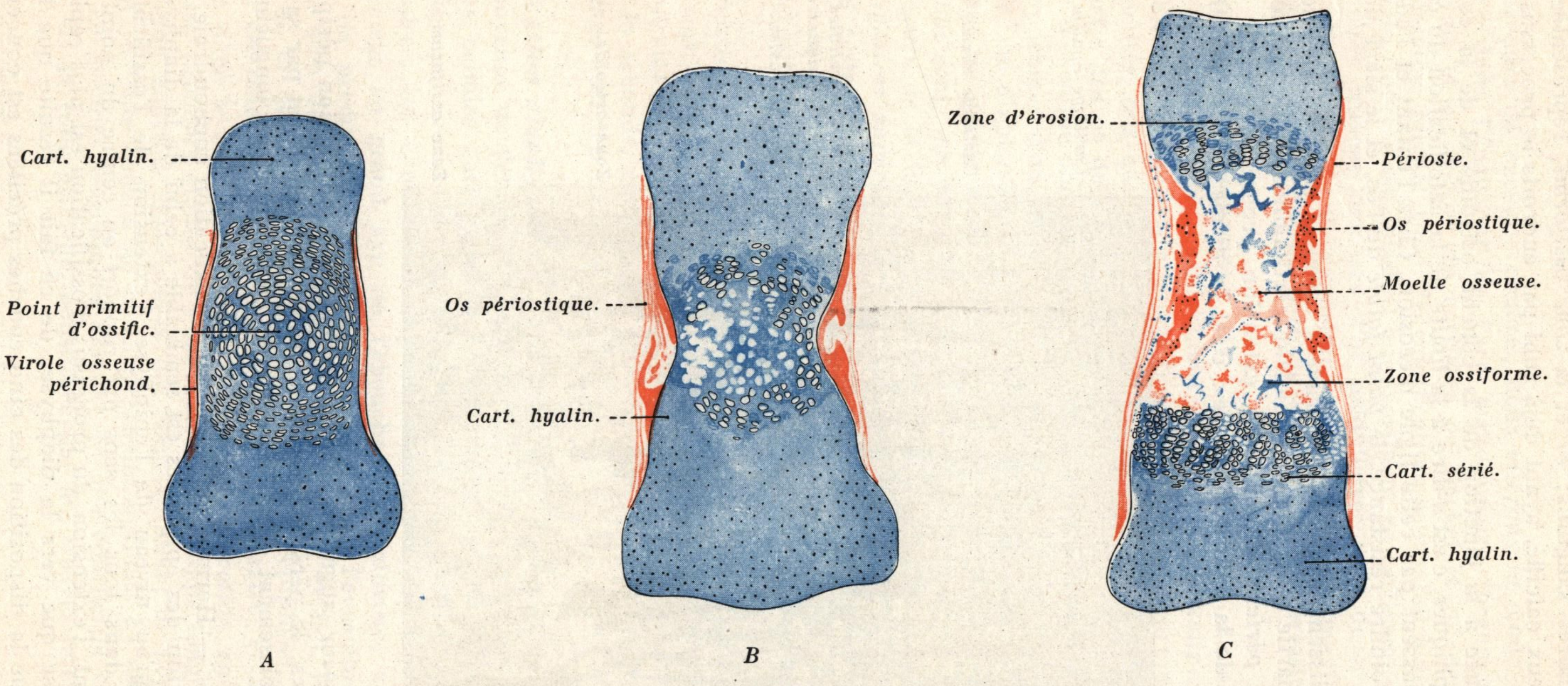

FIG. 10. — *Coupe longitudinale d'une phalange de fœtus humain montrant son ossification.*

A. Modèle cartilagineux présentant à sa partie centrale le point primitif d'ossification entouré de cellules cartilagineuses hypertrophiques; *en rouge,* la virole osseuse périchondrale.

B. Fœtus humain plus âgé; la virole osseuse périchondrale, d'origine périostée, est plus étendue et montre des bourgeons conjonctivo-vasculaires qui pénètrent le cartilage à cellules hypertrophiques de la partie centrale.

C. Ossification plus avancée montrant l'ébauche de la cavité médullaire, la zone d'érosion du cartilage et les travées directrices (d'après P. BOUIN).

tilage hyalin; c'est le *cartilage articulaire*, seul vestige de l'ébauche cartilagineuse primitive (voy. : fig. 11).

Du côté de l'épiphyse, l'accroissement de l'os épiphysaire cesse par arrêt de la multiplication des cellules cartilagineuses hypertrophiques, tout d'abord dans la partie axiale du cartilage, puis par extension de proche en proche à la périphérie; à ce stade, les os enchondraux diaphysaire et épiphysaire sont séparés par une zone de cartilage très mince, qui porte le nom de *cartilage de conjugaison* ou de *cartilage diaphyso-épiphysaire*, ainsi désigné parce qu'il unit l'épiphyse à la diaphyse (voy. : fig. 11).

Du côté épiphysaire, l'envahissement osseux du cartilage de conjugaison se fait sans dispositif sérié, et l'extension de l'os épiphysaire vers la diaphyse s'arrête rapidement et précocement.

A la limite du cartilage de conjugaison et de l'os épiphysaire, ce dernier édifie une mince couche lamellaire de tissu osseux dense, véritable bande d'arrêt du processus d'ossification épiphysaire : alors, *le cartilage de conjugaison devient polarisé* et son processus d'ossification se fait exclusivement dans le sens diaphysaire.

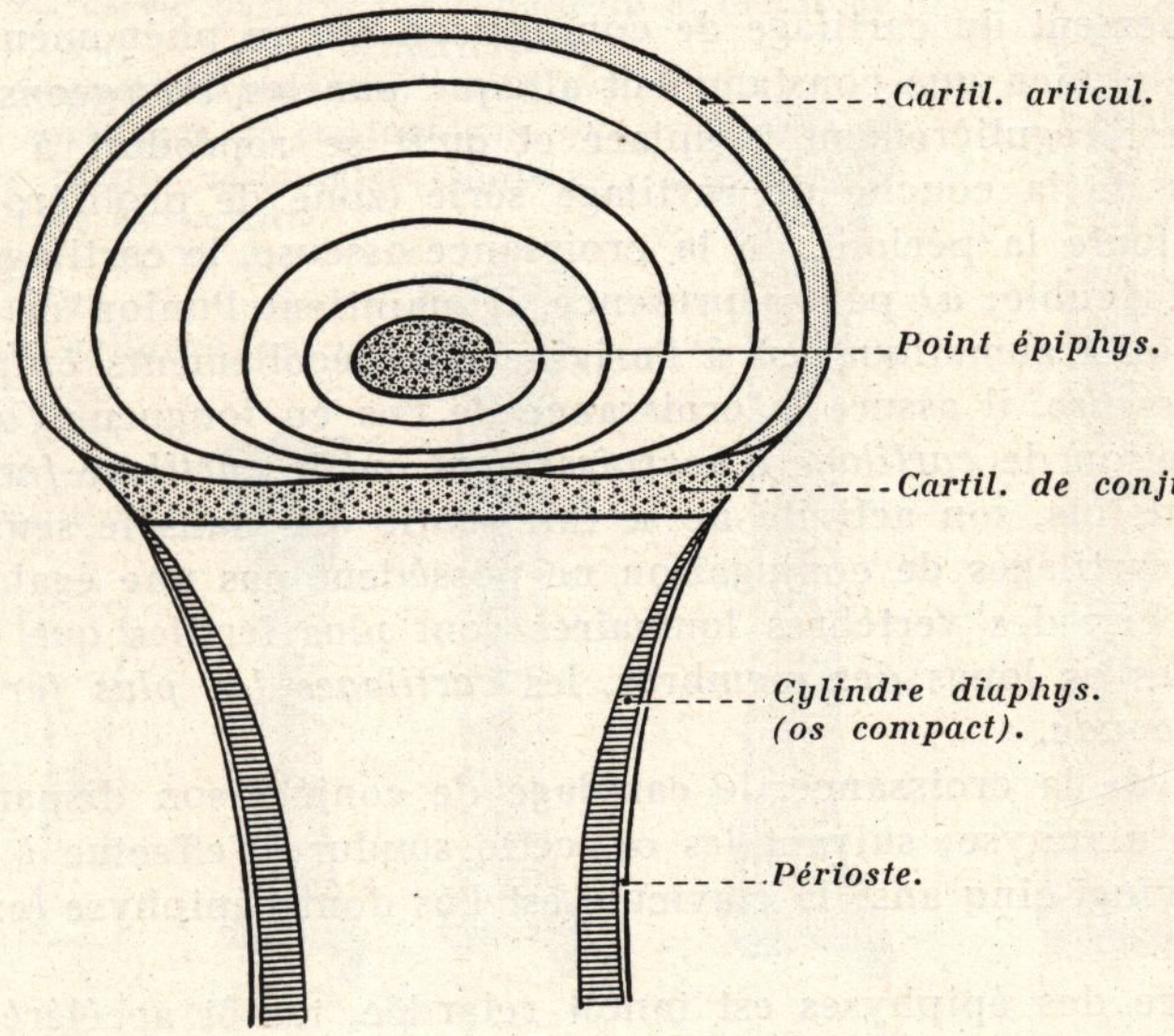

FIG. 11.
Schéma montrant le développement et l'extension du point épiphysaire d'un os long; la situation du cartilage de conjugaison et la formation du cartilage articulaire.

CARTILAGE DE CONJUGAISON. — Lorsque les ossifications enchondrales diaphysaire et épiphysaire ont atteint un certain degré d'évolution, il ne reste plus entre l'os diaphysaire et l'os épiphysaire qu'une mince lame cartilagineuse appelée *cartilage de conjugaison (cartilage plate* des auteurs anglais et américains) dont l'épaisseur et l'aspect sont variables suivant les os; sur les os longs des membres, son épaisseur varie de 2 à 3 millimètres environ, et il apparaît avec une grande netteté sur les clichés radiographiques, où il se traduit par une bande claire interposée entre la diaphyse et l'épiphyse.

Ses faces se distinguent en face diaphysaire et en face épiphysaire : toutes les deux sont irrégulières, ondulées ou hérissées de petites saillies coniques, qui s'emboîtent dans des dépressions à configuration inverse de l'os diaphysaire ou épiphysaire.

Sa forme et ses dimensions sont variables suivant l'âge et l'os envisagé; tantôt, il se présente sous l'aspect d'une lame aplatie ou ondulée comme au niveau de l'épiphyse inférieure du tibia; tantôt, au contraire, il présente un aspect cupuliforme comme celui qui unit la tête du fémur au col anatomique; parfois, enfin, il se présente comme un toit à deux versants, comme celui qui unit la tête de l'humérus (plus les deux tubérosités) à la diaphyse humérale vers l'âge de huit ans.

Sur une coupe longitudinale de l'os, on peut lui distinguer trois zones qui sont : *a)* au contact de l'os épiphysaire une couche blanc bleuâtre, homogène, finement granuleuse, de *cartilage hyalin*; *b)* au-dessous, une couche jaunâtre, dense, transparente, d'aspect strié, faite de cartilage dégénéré et calcifié : c'est la *zone de dégénérescence et de calcification*; *c)* enfin, au contact de l'os diaphysaire, une couche de coloration rougeâtre renfermant de nombreux vaisseaux sanguins : c'est la *zone d'ossification*, au niveau de laquelle s'amorce le dépôt osseux *(zone d'ostéogénèse)*. Examinée au microscope, la couche de cartilage hyalin révèle l'existence de deux parties bien distinctes : l'une, la *zone de réserve*, est faite de cartilage hyalin; l'autre, la *zone de prolifération*, est caractérisée par du cartilage sérié.

Les trois zones du cartilage de conjugaison correspondent à trois processus histo-physiologiques qui se déroulent successivement : *a)* l'accroissement du cartilage est localisé dans la zone de cartilage translucide ou de cartilage sérié; *b)* la dégénérescence du cartilage et sa calcification sont situées dans l'assise cartilagineuse opaque et jaunâtre; *c)* et l'élaboration des lamelles osseuses dans la troisième assise rougeâtre et médullaire (POLICARD).

L'accroissement du cartilage de conjugaison est un phénomène continu, et s'il conserve son épaisseur, bien que constamment attaqué par les bourgeons conjonctivo-vasculaires, c'est qu'il est régulièrement remplacé et qu'il se reproduit à égalité de sa destruction aux dépens de la couche de cartilage sérié (zone de prolifération).

Pendant toute la période de la croissance osseuse, le cartilage de conjugaison persiste; son rôle est double; *a)* par sa présence, il maintient l'union de l'épiphyse à la diaphyse; sa disjonction traumatique est à l'origine des décollements épiphysaires; *b)* par sa prolifération osseuse, il assure la croissance de l'os en longueur *(allongement de l'os)*, d'où la dénomination de *cartilage d'accroissement* ou de *cartilage fertile* qu'on lui donne quelquefois; toutefois, son activité ne se fait sentir que dans le sens de la diaphyse.

Tous les cartilages de conjugaison ne possèdent pas une égale fertilité ; sur la colonne vertébrale ceux des vertèbres lombaires sont plus fertiles que ceux des vertèbres cervicales; sur les os longs des membres, les *cartilages les plus fertiles sont près du genou et loin du coude.*

Au terme de la croissance, le cartilage de conjugaison disparaît par *soudure des épiphyses* à la diaphyse; suivant les os, cette soudure s'effectue à des âges différents entre dix-sept et vingt-cinq ans; la clavicule est l'os dont l'épiphyse (extrémité interne) se soude la dernière.

La soudure des épiphyses est tantôt retardée, tantôt accélérée sous l'action de causes multiples dont les plus importantes et les mieux connues sont d'origine hormonale; dans le premier cas, elle entraîne un hyperaccroissement de l'os en longueur (gigantisme); dans le deuxième cas, elle entraîne l'arrêt de l'accroissement par disparition du cartilage de conjugaison (nanisme).

Les points d'ossification complémentaire correspondant à des éminences, des saillies ou des tubérosités osseuses sont séparés du reste de l'os par un véritable cartilage de conjugaison; celui-ci disparaît également avec la soudure de la saillie osseuse.

OSSIFICATION SECONDAIRE. MÉDULLISATION DE L'OS. — Indépendamment de ses proportions différentes, l'os adulte ne possède ni la même forme, ni la même texture que l'os fœtal; au cours de son développement l'os subit d'importantes transformations qui aboutissent à la disparition presque complète de l'os enchondral (os médullaire), et à la disparition d'une partie de l'os périostique, pour aboutir finalement à l'édification d'un os définitif médullaire et haversien; ces remaniements importants, dont l'ensemble constitue l'*ossification secondaire*, sont dus à deux processus simultanés d'*apposition* et de *résorption osseuse*.

Dans la diaphyse, c'est-à-dire pour ce qui concerne l'os enchondral des os longs, la

résorption osseuse débute vers la partie centrale de l'os, les travées d'os enchondral sont attaquées par des bourgeons conjonctivo-vasculaires et par de nombreux ostéoclastes, qui aboutissent tout d'abord à la formation de travées et de cavités d'*os médullaire*.

Le processus destructeur de la partie centrale et axiale de l'os aboutit à la constitution d'une vaste cavité qui s'agrandit d'une part dans le sens transversal, c'est-à-dire excentriquement, par destruction des lamelles les plus internes de l'os périostique, et d'autre part dans le sens longitudinal, jusqu'au voisinage de la zone ostéogène du cartilage de conjugaison; c'est le *canal médullaire,* qui est occupé par la moelle osseuse (voy. : fig. 12).

Dans les épiphyses des os longs et des os courts, des phénomènes de résorption analogue aboutissent à la destruction d'une partie de l'os enchondral; le processus destructeur de l'os primaire a pour effet d'alléger considérablement la pièce squelettique : c'est la *médullisation* de l'os.

FIG. 12. — *Stades évolutifs de la croissance d'un os long, ossification enchondrale du tibia* (schématique).

A. Ebauche cartilagineuse. — *B.* Apparition de la croûte osseuse périchondrale. — *C.* Virole osseuse périchondrale et début de médullisation de l'os. — *D.* Formation du cylindre osseux compact diaphysaire, médullisation centrale et cartilages de conjugaison. — *E.* Apparition des points secondaires épiphysaires. — *F* et *G.* L'os est constitué de trois parties : *a)* la diaphyse avec sa partie centrale médullaire et son cylindre osseux périphérique (corticale) ; *b)* et les deux épiphyses avec leur cartilage d'encroûtement.

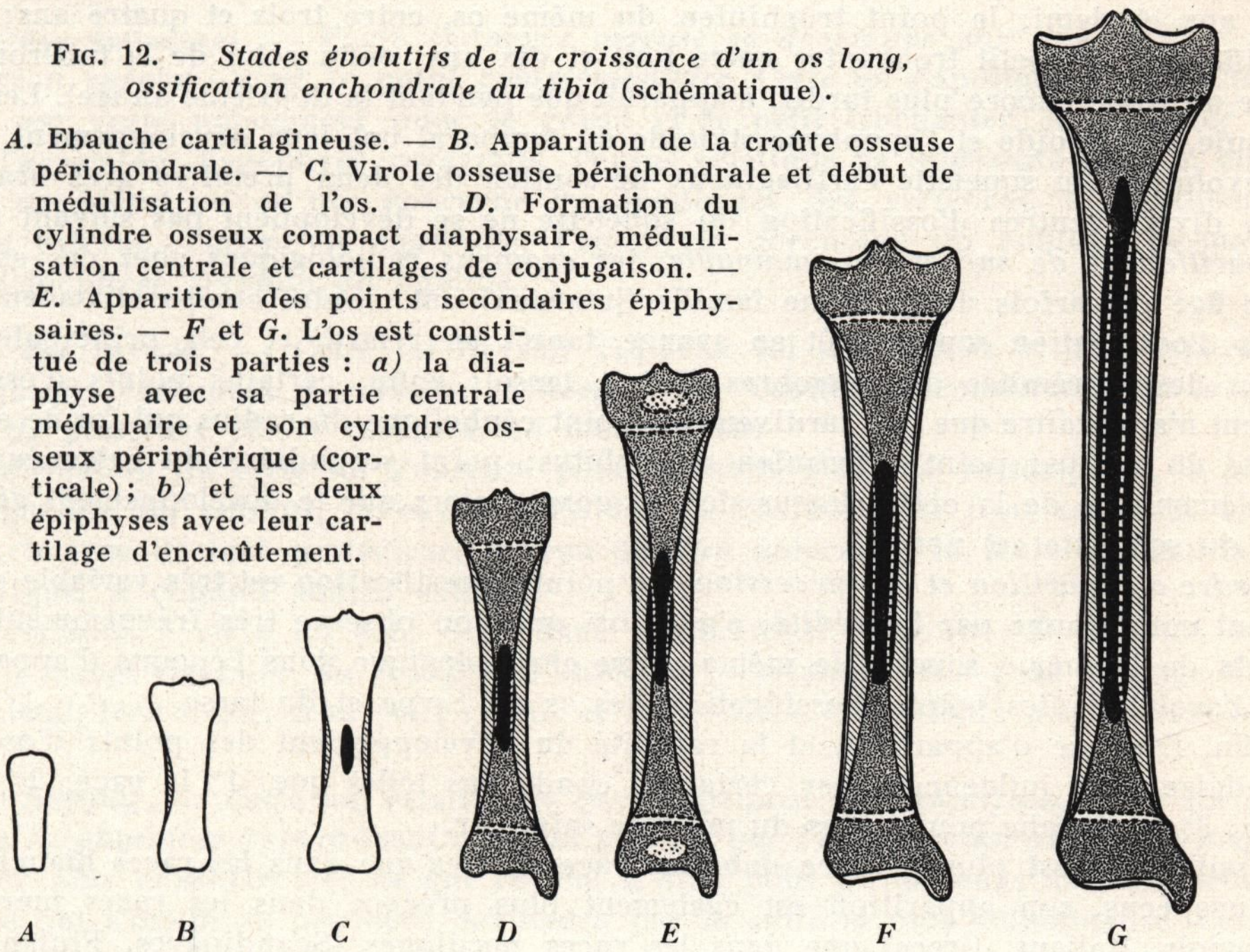

Enfin, dans l'épaisseur même de l'os périostique, les bourgeons conjonctivo-vasculaires et les ostéoclastes se creusent des galeries parallèles au grand axe de l'os, au fur et a mesure que de nouvelles couches d'os se déposent sous le périoste; ces galeries forment le système haversien de *première génération.* Les espaces de ce système sont partiellement comblés par l'apposition de lamelles osseuses, puis résorbés à nouveau par ostéoclasie; ils aboutissent à la formation d'un nouveau système haversien, dit de *deuxième génération,* et ainsi de suite jusqu'à la dernière génération qui précède la constitution définitive de l'os et que l'on retrouve à la fin de la croissance osseuse dans l'os adulte; les systèmes intermédiaires qui sont intercalés entre les différents systèmes de Havers représentent les vestiges des générations antérieures d'os haversien.

EN RÉSUMÉ, l'*os secondaire compact,* avec ses *colonnes haversiennes* ou *ostéones* formées par l'emboîtement de cylindres concentriques de lamelles osseuses, et l'*os secondaire spongieux,* avec ses travées osseuses dirigées suivant les lignes de pression ou de résistance, sont édifiés l'un et l'autre suivant les lois de la statique, d'où l'on peut admettre que l'*os est construit suivant sa fonction.*

POINTS D'OSSIFICATION. LOIS DE L'OSSIFICATION. — Toutes les pièces du squelette se développent aux dépens de *points d'ossification*; certains os ne possèdent normalement qu'un seul point d'ossification, comme le pariétal, la rotule, les os du carpe et du tarse, à l'exception du calcanéum et parfois du scaphoïde tarsien (scaphoïde bipartitum); mais le plus grand nombre d'os sont pourvus de plusieurs points d'ossification. Les os allongés, comme la clavicule, les métacarpiens, les métatarsiens, ou certains petits os, comme les phalanges, en ont deux; tous les os longs sont pourvus d'au moins trois points d'ossification, que l'on distingue, suivant leur époque d'apparition et leur destination, en *point primitif* ou *diaphysaire* et en *points secondaires* ou *épiphysaires*; quant aux saillies osseuses importantes (apophyses, tubérosités, épines, crètes) elles naissent aux dépens de *points complémentaires*, et ceux-ci sont le plus souvent d'apparition plus tardive après la naissance (exemple : le point trochitérien de l'humérus apparaît entre deux ans et deux ans et demi; le point trochinien du même os, entre trois et quatre ans; le point d'ossification du petit trochanter entre huit et dix ans; enfin celui de la tubérosité antérieure du tibia, encore plus tardif, n'apparaît que pendant la douzième année). Les osselets de l'ouïe, l'os hyoïde et l'apophyse styloïde du temporal ont leur développement solidaire de l'évolution du squelette cartilagineux de soutien des deux premiers arcs branchiaux.

Les divers centres d'ossification du squelette ne se développent pas suivant un *ordre d'apparition et de succession immuable*; les examens radiologiques chez des enfants de même âge et parfois de la même famille (jumeaux) ont montré comparativement que les points d'ossification sont, tantôt en avance, tantôt en retard, et cela principalement au niveau des extrémités des membres (carpe, tarse); enfin, certains points d'ossification peuvent n'apparaître que très tardivement (point céphalique du radius qui forme et modèle la tête du radius; point olécranien du cubitus; point secondaire du calcanéum; point complémentaire de la crête iliaque de l'os coxal), alors que le développement général du reste du squelette est normal.

L'*ordre d'apparition et de succession* des points d'ossification est très variable et le plus souvent conditionné par l'*hérédité*; c'est ainsi que l'on observe très fréquemment, sur les enfants de la même souche, le même ordre chronologique dans l'époque d'apparition et dans l'évolution des points d'ossification des os du carpe et du tarse.

Enfin, l'époque d'apparition et la rapidité du développement des points d'ossification secondaire sont influencées par certaines conditions telles que: 1° la race; 2° l'alimentation; 3° la marche pour les os du membre inférieur.

L'ossification est plus précoce dans les races noires que dans les races blanches; chez les Européens, son apparition est également plus précoce dans les races méridionales (Espagnols, Italiens, Grecs) que dans les races nordiques (Scandinaves, Finlandais).

Certains points épiphysaires du membre inférieur, tels que le point épiphysaire inférieur du tibia, progressent toujours d'autant plus rapidement que l'enfant marche plus tôt; leur évolution, et partant leur vitesse d'accroissement, sont favorablement influencées par la marche.

D'une manière générale, l'apparition des points d'ossification est plus précoce dans le sexe féminin que dans le sexe masculin; d'autre part, le développement et la cadence d'évolution du processus d'ossification sont plus rapides chez la fille que chez le garçon (Köhler); cette particularité est surtout manifeste au cours des cinq premières années; enfin, la différence entre la date d'apparition et l'évolution ultérieure de mêmes centres d'ossification sont encore plus prononcées chez des jumeaux de sexe différent que chez des enfants de famille différente.

Au niveau des membres, les seuls points épiphysaires apparents et normalement contrôlables radiologiquement à la naissance, sont au nombre de trois, à savoir : le point épiphysaire inférieur du fémur *(point de Béclard)*, le point épiphysaire supérieur du tibia, et parfois aussi le point céphalique de la tête humérale; enfin, certains auteurs (W. Pryor) ont signalé des cas où le point épiphysaire inférieur du radius était nettement visible à la naissance.

Lois de Serres. — Enoncées par Serres en 1819, ces lois sont relatives au développement des éminences et des cavités osseuses, ainsi qu'au développement des os médians; au nombre de trois, ce sont : *la loi de la symétrie, la loi des éminences, la loi des cavités*; elles ne correspondent pas à la totalité des cas et souffrent de nombreuses exceptions.

a) **Loi de la symétrie.** — *Tout os médian est primitivement double,* c'est-à-dire développé aux dépens de deux points d'ossification symétriques par rapport au plan médio-sagittal; par la suite, les pièces osseuses édifiées se soudent sur la ligne médiane; cette loi s'applique notamment au maxillaire inférieur, au frontal, au sphénoïde, à l'ethmoïde, au vomer, à l'écaille de l'occipital, au sternum; toutefois, elle comporte des exceptions et en particulier celle des corps vertébraux.

b) **Loi des éminences.** — *Toute éminence osseuse se développe aux dépens d'un point d'ossification spécial* : c'est le *point complémentaire.* Cette loi s'applique à de nombreux cas; elle est vraie notamment pour le grand et le petit trochanter, le trochiter et le trochin, l'acromion, l'apophyse coracoïde, l'épine sciatique, la tubérosité costale; elle est toutefois en défaut en ce qui concerne les apophyses des vertèbres, la protubérance occipitale externe, l'apophyse mastoïde, l'apophyse coronoïde du cubitus, la malléole interne, l'apophyse styloïde du cubitus.

c) **Loi des cavités.** — Cette loi devrait s'appeler *loi des cavités et des orifices,* car elle s'applique également à certains orifices. *Toute cavité est constituée par la juxtaposition de plusieurs pièces osseuses, au moins deux.*

La confirmation de cette loi s'observe pour la cavité glénoïde du temporal, la grande cavité sigmoïde du cubitus, la cavité cotyloïde de l'os coxal, le trou vertébral, le trou occipital, le trou déchiré postérieur, le trou déchiré antérieur, la fente sphénoïdale, le canal optique, le conduit auditif externe.

Les exceptions à cette loi sont cependant nombreuses, à savoir : le conduit auditif interne, le canal dentaire du maxillaire inférieur; certains orifices de passage des os (trou pariétal, trou ovale, trou petit rond), et les orifices et conduits nourriciers des os.

Loi de Sappey. — Cette loi, relative au développement des épiphyses, est la suivante : les *points épiphysaires apparaissent d'autant plus tôt que l'épiphyse est destinée à acquérir un volume plus considérable*; ce qui revient à dire, pour les os longs des membres, que l'épiphyse qui s'ossifie la première deviendra par la suite la plus volumineuse. Cette loi est vraie pour la plupart des os longs des membres : l'épiphyse inférieure du fémur, représentée par les condyles, est plus volumineuse que l'épiphyse supérieure, représentée par la tête fémorale; son point d'ossification apparaît au neuvième mois de la vie intra-utérine (point de Béclard), tandis que celui de la seconde n'apparaît qu'après la naissance, entre le sixième et le douzième mois.

Cette loi souffre cependant une exception en ce qui concerne le cubitus, dont le point épiphysaire inférieur apparaît plus précocement (entre six et neuf ans) que le point épiphysaire supérieur (entre neuf et quatorze ans), bien que l'extrémité supérieure du cubitus soit beaucoup plus volumineuse que son extrémité inférieure.

Loi d'Alexis Julien. — Enoncée en 1892, cette loi fait apparaître une relation entre l'importance fonctionnelle des extrémités articulaires des os longs et l'ordre d'apparition des points d'ossification épiphysaires.

Dans les os longs, le point épiphysaire qui apparaît le premier est toujours celui qui correspond à l'extrémité de l'os qui est la plus importante du point de vue fonctionnel.

Dans les os qui n'ont qu'un seul point épiphysaire (os monoépiphysaires tels que métacarpiens, métatarsiens et phalanges) celui-ci apparaît également sur l'extrémité la

plus importante du point de vue fonctionnel; la même remarque s'applique aussi au calcanéum; toutefois cette loi ne saurait entrer en ligne de compte en ce qui concerne les corps vertébraux.

Lois de Bérard. — Elles sont au nombre de deux : *a)* la première est relative à la soudure des épiphyses; elle s'énonce ainsi : *dans les os longs des membres (os diépiphysaires) l'épiphyse qui se soude la première est celle vers laquelle se dirige le conduit nourricier de l'os*; *b)* la seconde concerne l'épiphyse des os monoépiphysaires : *le point épiphysaire des os monoépiphysaires se développe toujours à l'extrémité de l'os qui est opposée à la direction du conduit nourricier* (exemple : clavicule, métatarsiens).

ACCROISSEMENT DES OS. — Tous les os s'accroissent en longueur et en épaisseur, et ces faits furent connus expérimentalement dès le milieu du XVIIe siècle.

L'accroissement en longueur des os se fait aux dépens des extrémités de l'os dans la zone intermédiaire entre l'os diaphysaire et l'os épiphysaire, c'est-à-dire au niveau du cartilage de conjugaison; des expériences anciennes avaient confirmé le fait bien avant qu'il ne soit connu histologiquement; l'accroissement en épaisseur se fait aux dépens du périoste.

Méthodes expérimentales pour l'étude de l'accroissement des os. Expériences de Duhamel du Monceau (1). — Duhamel du Monceau (1741) eut l'idée qu'il existait de grandes analogies entre l'accroissement en épaisseur des os et celle du tronc des arbres; il plaça un fil d'argent dans le périoste du fémur d'un jeune pigeon, puis, sacrifiant l'animal après plusieurs semaines, il constata que le fil métallique était inclus dans l'os près de la cavité médullaire: il en conclut que de nouvelles couches osseuses s'étaient formées dans le périoste aux dépens de cette membrane; pour la première fois, on faisait intervenir le rôle du périoste dans l'ostéogénèse et dans l'accroissement de l'os en épaisseur.

Implantant à des distances déterminées des repères métalliques (petits clous) dans l'os long d'un animal en période de croissance (jeune agneau), il remarqua, en mesurant l'écartement des repères, que ceux-ci s'écartaient fort peu l'un de l'autre lorsqu'ils étaient fixés dans la diaphyse, mais que, par contre, ils s'écartaient beaucoup plus lorsqu'ils étaient fixés dans les épiphyses; il en conclut que les os s'allongent dans toutes leurs parties, mais plus spécialement aux dépens de leurs extrémités.

Expérience de Stephen Hales. — Reprenant la méthode expérimentale des repères métalliques de Duhamel du Monceau, Stephen Hales, en 1747, plaçait des repères métalliques (grains de plomb) simultanément dans la diaphyse et dans les épiphyses d'un jeune animal, il constata que les repères diaphysaires et épiphysaires étaient les seuls qui subissaient l'un par rapport à l'autre un écartement manifeste; l'allongement de l'os était donc dû au cartilage diaphyso-épiphysaire (cartilage de conjugaison).

Des expériences analogues, entreprises par Hunter (1794), Flourens (1847) ainsi que celles d'Ollier (1862) sur les résections de cartilage de conjugaison, et les travaux de Latarjet et Gallois (1912) ont confirmé les précédents; *l'os s'accroît en longueur par l'intermédiaire de ses cartilages de conjugaison.*

Méthodes des colorations vitales (2). — Duhamel du Monceau, reprenant les expériences de Belchier, eut l'idée d'incorporer par intervalles de la garance à la nourriture de jeunes porcs : il constata alors que les os de ces animaux présentaient à la section des zones concentriques colorées en rouge et dont la coloration était plus intense au voisinage du périoste que près de la cavité médullaire; cette expérience montrait l'activité du périoste dans l'acroissement de l'os.

Deux faits restent actuellement acquis, tant histologiquement qu'expérimentalement : *l'os s'accroît en épaisseur par son périoste, et en longueur par son ou ses cartilages de conjugaison.*

---

(1) Agronome français né à Paris, membre de l'Académie des Sciences (1700-1782).

(2) La première observation de coloration vitale des os d'animaux nourris avec des racines de garance est due au médecin français MISAUD (1567), et la première expérience de ce genre fut pratiquée, en 1735, par un chirurgien anglais, JOHN BELCHIER.

La croissance en longueur se fait du côté diaphysaire; l'os s'allonge par les extrémités de sa diaphyse; cependant, les épiphyses participent un peu à son allongement par l'accroissement excentrique de son point d'ossification.

Enfin, il y a lieu de remarquer que chez l'embryon, la maquette cartilagineuse s'accroît tout au début, à la fois en longueur et en épaisseur, par l'extension de la virole osseuse périchondrale, alors qu'il n'existe pas encore de point d'ossification diaphysaire à l'intérieur même du cartilage; donc, primitivement, l'accroissement de l'os se fait exclusivement aux dépens du périoste; et ce n'est que secondairement que l'accroissement devient mixte.

Loi de Delpech. — Si le rôle du cartilage de conjugaison dans l'accroissement en longueur de l'os est indiscutable, son action ostéogène n'est pas absolument régulière et homogène, et cela pour un même cartilage; la poussée ostéogénétique est soumise à certains facteurs d'ordre mécanique dont l'ensemble constitue la *loi de Delpech.*

Enoncée par Delpech (1) en 1828, cette loi est peut-être beaucoup plus d'ordre pathologique que d'ordre anatomique; car elle permet d'expliquer le mécanisme pathologique de certaines malformations osseuses de la période de croissance, telles que les déformations des membres inférieurs dans le *genu valgum* et le *genu varum,* les déformations des corps vertébraux dans les scolioses d'attitude de l'adolescence.

Elle est en effet relative aux modifications qui sont apportées, en forme et en direction, à la croissance des os sous l'influence des pressions anormalement réparties sur les cartilages de conjugaison.

Pendant la période de croissance, une répartition défectueuse ou inégale des pressions sur le cartilage de conjugaison provoque un ralentissement de la croissance au niveau des points où les pressions s'exagèrent, et inversement une exagération de la croissance au niveau des points où les pressions diminuent ou, plus simplement : *la croissance osseuse est accrue dans les zones de moindres pressions, ralentie et diminuée dans les zones de fortes pressions*; d'où il résulte qu'au niveau du cartilage de conjugaison le *développement et l'accroissement de l'os sont en rapport inverse des pressions exercées sur le cartilage.*

D'une manière générale, l'on admet que l'activité des zones fertiles des os (cartilage de conjugaison et périoste) est soumise à certaines conditions mécaniques; c'est ainsi qu'un traumatisme osseux entraîne toujours au point traumatisé l'apparition, dans les jours qui suivent, d'une néoformation osseuse (ostéopériostite traumatique) et que les cartilages de conjugaison sont sensibles à toutes les excitations mécaniques, et plus spécialement à la répartition des pressions qu'exercent les os les uns par rapport aux autres, d'où l'influence que manifestent sur la croissance les exercices d'éducation physique bien conditionnés, ainsi que les sports.

Raies de Wegner. — Si la croissance des os ne s'effectue pas d'une façon uniforme aux dépens du cartilage de conjugaison, l'allongement des os longs ne s'opère pas non plus d'une manière régulière; l'activité ostéogénétique du cartilage de conjugaison subit des hauts et des bas; ce fait se traduit radiologiquement sur les os longs par les *raies de Wegner.*

Les *raies de Wegner* (1874), ou *raies transversales des os,* sont des ombres linéaires superposées et parallèles, transversales, que l'on observe sur les radiographies dans l'extrémité de la diaphyse des os longs des membres; elles présentent leur maximum de netteté et de développement au niveau de l'extrémité inférieure du tibia. Elles sont inconstantes, et suivant l'âge leur nombre est variable; entre quinze et vingt-cinq ans, on en compte quatre à cinq dans la partie inférieure du tibia et deux à trois à sa partie supérieure; elles sont

---

(1) Chirurgien français (1777-1832), fut professeur de Clinique chirurgicale à la Faculté de Médecine de Montpellier.

d'autant plus longues et d'autant plus épaisses qu'elles sont plus rapprochées du cartilage de conjugaison; elles régressent pendant l'âge adulte et disparaissent généralement après la quarantaine.

On observe également les raies de Wegner sur des coupes longitudinales des os où elles se traduisent par l'existence de minces lames osseuses (voy.: fig. 13).

Elles résultent d'un arrêt temporaire de l'activité ostéogénétique du cartilage de conjugaison, et par ce fait correspondent aux *phases d'arrêt de croissance*; comme on ne les observe que sur le versant diaphysaire et jamais au niveau de l'épiphyse, elles sont une preuve manifeste que l'accroissement en longueur de l'os aux dépens du cartilage de conjugaison s'effectue exclusivement dans le sens de la diaphyse ; enfin, d'autre part, leur fixité permet de s'en servir comme lignes de repères pour l'étude de la croissance du squelette chez l'enfant (Harris).

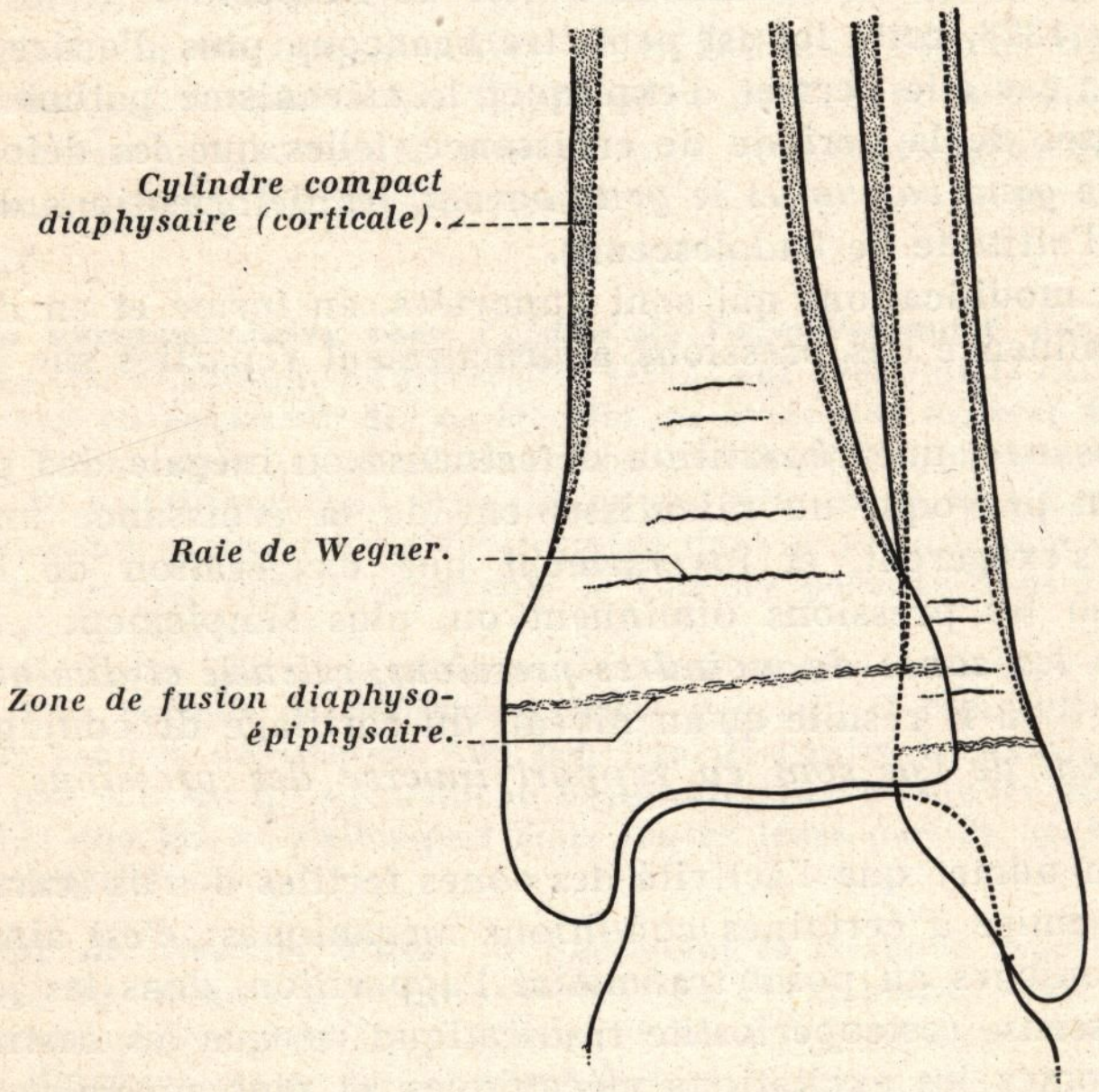

FIG. 13.
Raies de Wegner (calque d'une radiographie de face du cou-de-pied droit).

Bec diaphysaire. — Sur les os longs de la racine des membres (humérus et fémur), l'extrémité supérieure de la diaphyse s'évase au fur et à mesure que se développe l'épiphyse supérieure par ses points d'ossification et son cartilage de conjugaison; toutefois, il est à remarquer qu'aussi bien sur l'humérus que sur le fémur la partie interne de l'extrémité supérieure de l'os diaphysaire se prolonge du côté de l'épiphyse en un véritable éperon ou bec osseux, auquel nous donnons le nom de *bec diaphysaire* (voy. : fig. 14 et 15).

Celui-ci est très apparent sur les coupes frontales d'os ou sur les radiographies de face des extrémités supérieures de l'humérus ou du fémur.

Sur l'humérus, il s'accuse avec netteté vers la troisième année, il est très prononcé à l'âge de dix ans, et cela d'autant plus que le col chirurgical de l'os est nettement en retrait sur l'extrémité du bec. Sur le fémur, il envahit le col anatomique et participe à la constitution de ce dernier (voy. : *Développement de l'humérus et du fémur,* tome II).

Encoche d'ossification. — Aux extrémités de la gaine diaphysaire d'os compact, l'os s'allonge également par voie d'ossification périostique; cette zone est désignée sous le nom d'*encoche d'ossification de Ranvier* (1883).

Le cylindre d'os compact diaphysaire empiète sur le cartilage aux extrémités de la

ligne d'ossification, à la manière d'une véritable *sertissure* qui établit à ce niveau les rapports entre le périoste et le cartilage de conjugaison : c'est l'*encoche d'ossification* (voy. : fig. 16).

Véritable zone de transition, l'ossification y est mixte, périostique et enchondrale; de plus, les dispositifs fibrillaires qui prennent point d'appui sur l'encoche y sont systématiquement orientés suivant les efforts mécaniques qui résultent de la coordination des actions de pression et de traction, qui s'exercent sur les extrémités du cylindre osseux diaphysaire : d'où l'importance physiologique de cette zone et son rôle comme lieu d'extension de l'ossification (Policard).

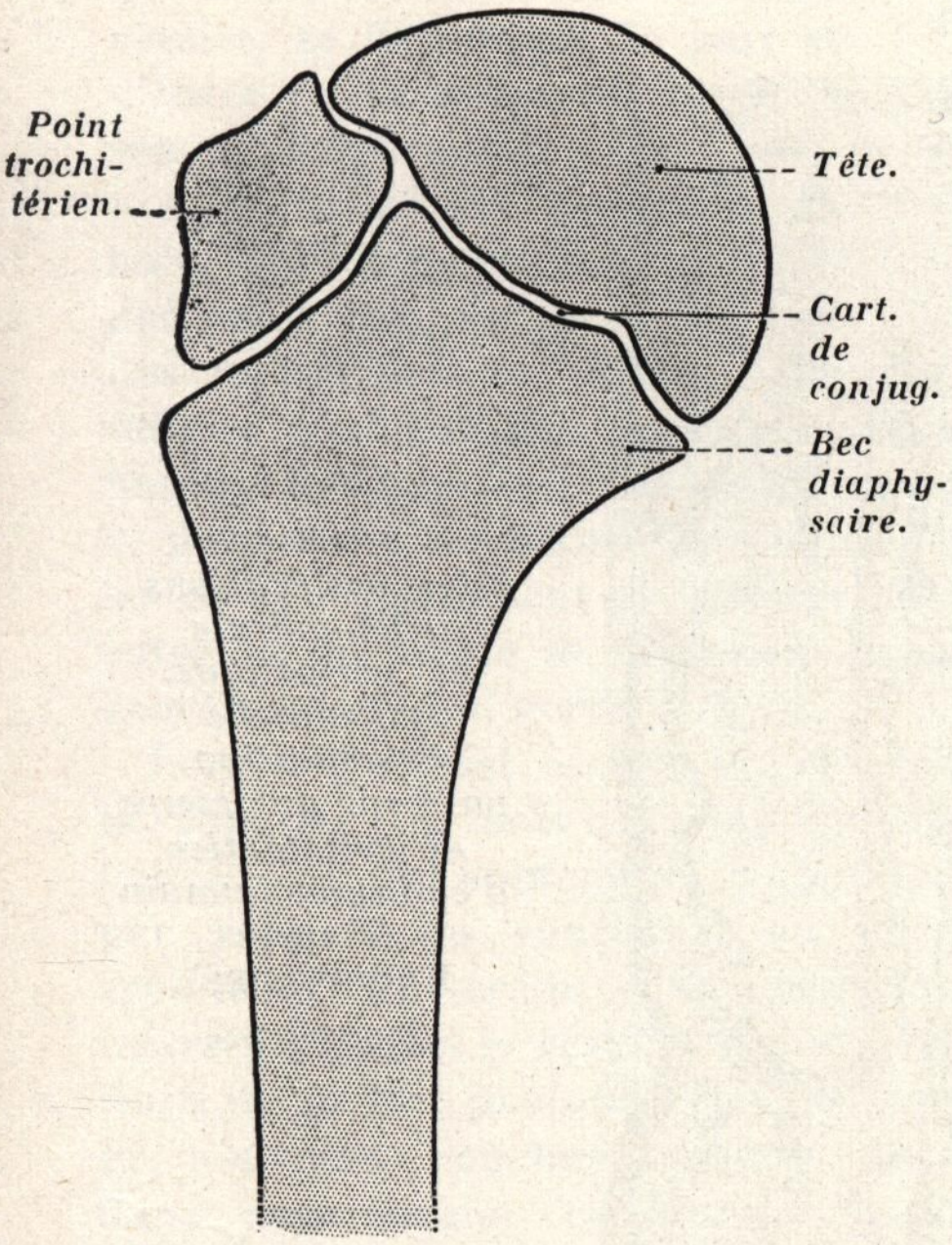

FIG. 14.

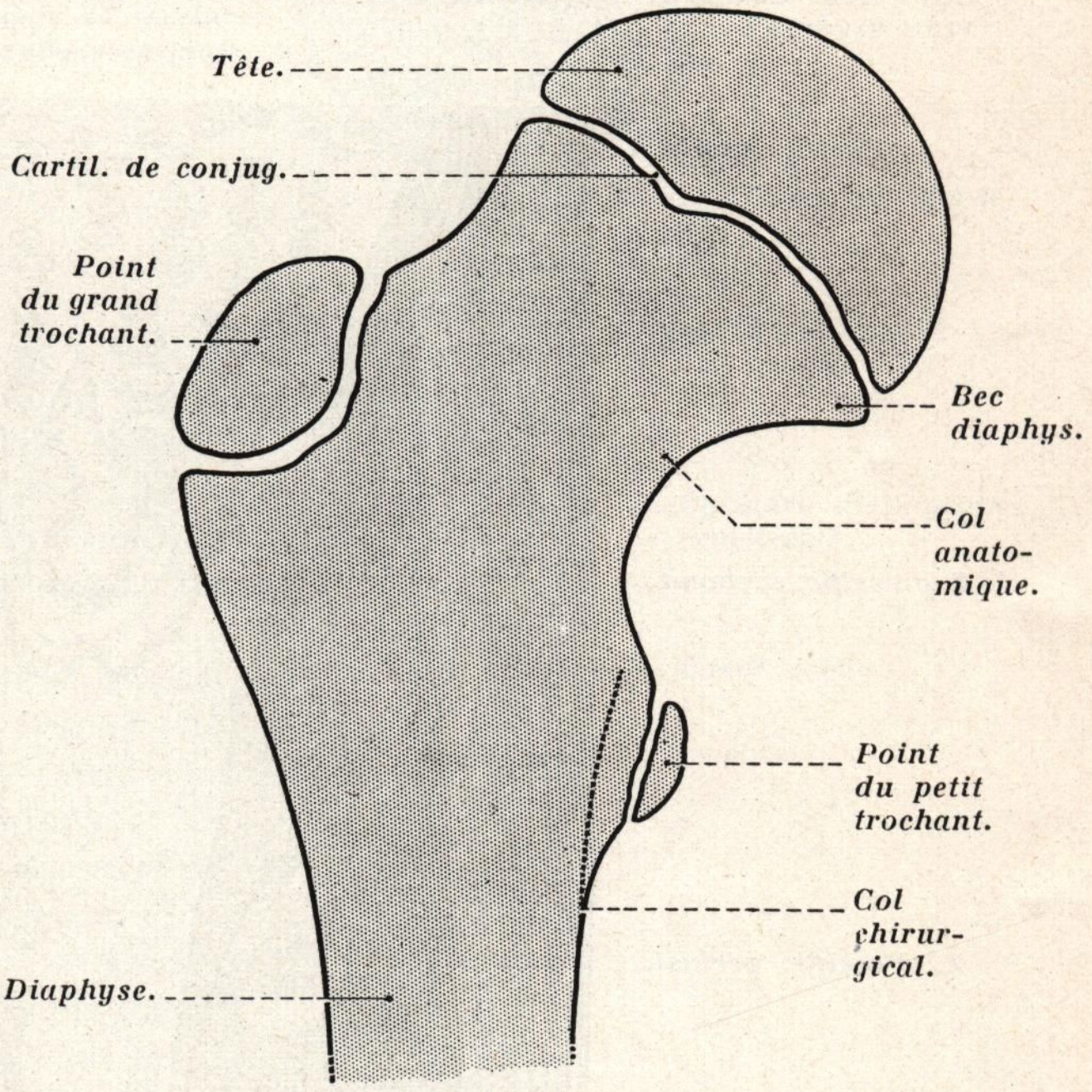

FIG. 15.

FIG. 14. — *Ossification de l'extrémité supérieure de l'humérus, cartilage de conjugaison et bec diaphysaire* (d'après un calque de radiographie, huit ans).

FIG. 15. — *Ossification de l'extrémité supérieure du fémur, cartilage de conjugaison et bec diaphysaire* (d'après un calque de radiographie).

Sur les coupes longitudinales de l'os, elle est représentée par une lame de tissu osseux jeune et compact qui forme l'extrémité du cylindre diaphysaire; histologiquement, elle ne présente aucune cellule osseuse et aucune cavité : elle est dépourvue d'ostéoblastes et d'ostéoplastes; elle est exclusivement lamelleuse; en outre, elle est traversée par des fibres de Sharpey obliques, issues du périoste; elle marque l'extrémité en croissance de la gaine osseuse diaphysaire; elle s'observe pendant toute la période de la croissance et ne disparaît qu'au moment de la soudure de l'épiphyse à la diaphyse, c'est-à-dire quand le cartilage de conjugaison cesse d'exister (Policard).

Du point de vue pathologique, cette région de l'encoche d'ossification est d'une importance capitale dans certaines affections comme le rachitisme ; car c'est sur elle et sur l'extrémité diaphysaire de l'os que portent les principales déformations qui aboutissent à l'aspect en toit de pagode ou en corolle de liseron.

Soudure diaphyso-épiphysaire. — Tous les os qui possèdent un cartilage de conjugaison voient disparaître ce dernier à une certaine période de la vie, et celle-ci est différente pour chaque os, et pour un même os variable également avec les individus et le sexe.

La croissance de l'os cesse par soudure de l'épiphyse à la diaphyse qui s'effectue simultanément par la suppression du renouvellement du cartilage sérié et par l'envahissement du cartilage par l'ossification.

Sur certains os, cette soudure s'effectue très tardivement (clavicule : de vingt-trois à vingt-cinq ans).

Sur des coupes longitudinales d'os, la ligne de soudure est le plus souvent très

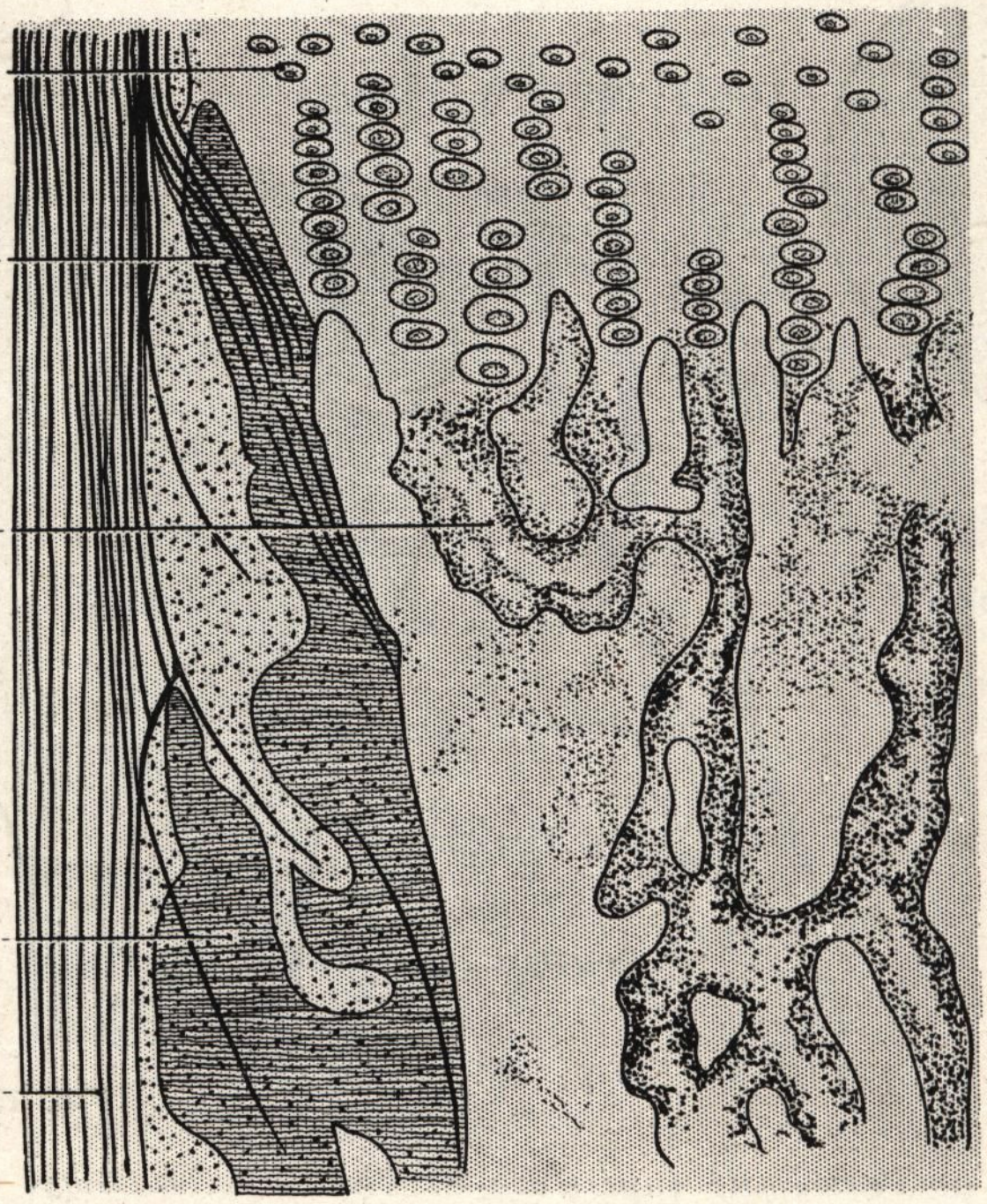

FIG. 16. *Jonction des ossifications enchondrale et périostique, et encoche d'ossification, vues sur une coupe de métatarsien d'embryon humain* (d'après KROMPECHER).

nettement apparente; elle se traduit par une ligne plus ou moins ondulée constituée, tantôt par une lamelle de tissu compact, tantôt et le plus souvent par une zone de tissu spongieux à minuscules aéroles (voy. : fig. 17).

Sur les radiographies des os longs des membres, la ligne de soudure apparaît toujours avec netteté, et sur certains os (fémur et tibia), elle persiste même chez des sujets d'âge avancé; elle apparaît alors comme une véritable ligne de démarcation entre l'épiphyse et la diaphyse; chez les jeunes adultes, elle est très apparente sur les métacarpiens et les phalanges, où elle se traduit par une bande transversale claire, mais elle persiste peu de temps et disparaît rapidement.

Au niveau de l'extrémité supérieure de l'humérus, et peu de temps après la soudure de l'épiphyse à la diaphyse, elle apparaît avec sa forme caractéristique en accent circonflexe ou en toit de pagode.

Développement et accroissement du crâne. — Le développement et l'accroissement du squelette cranio-facial sont très spéciaux; ils diffèrent très nettement du déve-

loppement et de l'accroissement des os longs des membres; aussi leur étude mérite-t-elle une description spéciale.

Sans entrer dans les détails de l'ostéogénèse et de l'accroissement du squelette céphalique (1), ce qui nous entraînerait beaucoup trop loin et dépasserait le cadre de ce Traité, nous savons que le crâne se développe par un certain nombre de *centres d'ossification* au sein d'une masse mésenchymateuse et cartilagineuse. La majeure partie de la voûte et une partie de la base du crâne sont primitivement membraneuses (os de membrane, tel que le pariétal) et deviennent par la suite osseuses; le reste du crâne est primitivement cartilagineux; c'est le *chondrocrâne*; celui-ci se développe de part et d'autre de la notocorde dans le sens caudo-cranial.

A la naissance, les os de la boîte cranienne ne sont pas soudés entre eux, ils sont unis par des membranes au niveau des sutures (reliquat des espaces suturaux du crâne fœtal); au cours des six à huit mois qui suivent la naissance, les sutures perdent de leur laxité, les os se rapprochent et la suture vraie s'amorce entre la deuxième et la troisième année par un engrènement des bords des os.

Lorsque tout est ossifié, la croissance continue, la capacité du crâne s'adaptant au volume de l'encéphale (le contenant se moule et s'organise par rapport au contenu); en conséquence, la croissance du crâne n'est pas un phénomène interstitiel, mais le résultat d'une destruction continue de sa face profonde et d'un apport incessant de nouvelles couches osseuses à la périphérie dans une trame conjonctive perpétuellement renouvelée sous le nom de *péricrâne* (Leriche).

Il en est de même des rapports entre le développement du crâne et celui de la face. La boîte cranienne surplombe le massif facial et, chez le nouveau-né, son développement l'emporte sur celui de la face qui est très restreint comparativement à celui qu'il acquiert chez l'adulte (chez le nouveau-né, la capacité de la boîte cranienne est le quart de ce qu'elle sera plus tard chez l'adulte); dans les années qui suivent, la face croît principalement en hauteur dans sa partie infranasale; comme nous le verrons plus loin, cet accroissement est dû à l'apparition de la dentition et à la pneumatisation des os de la face (sinus); la face s'accroît peu transversalement ainsi que dans le sens antéro-postérieur. Enfin, chez le nou-

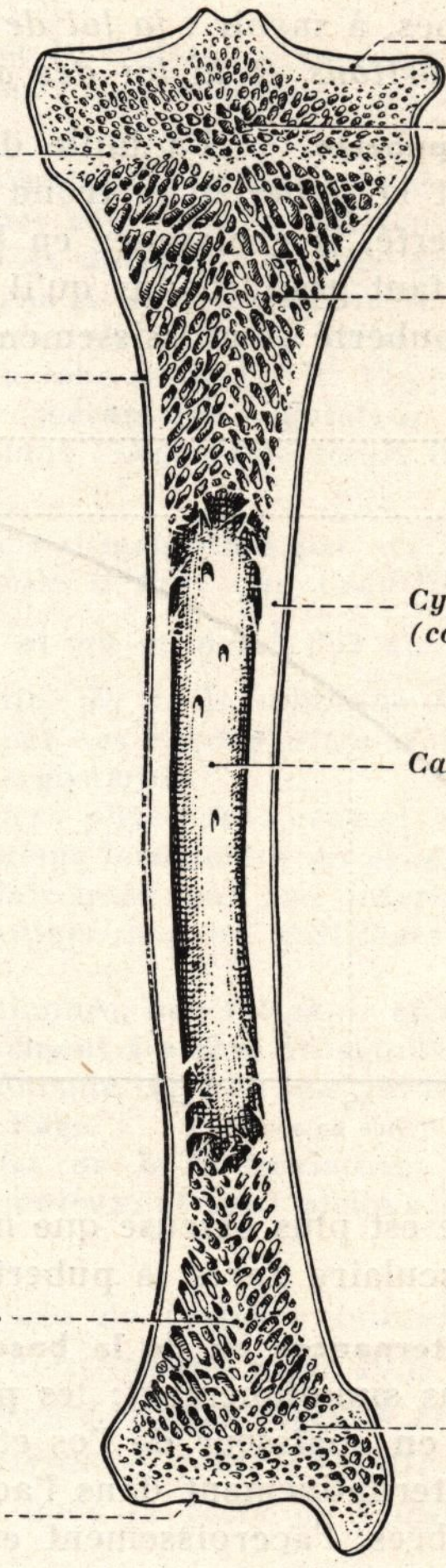

FIG. 17. — *Coupe longitudinale d'un os long* (tibia).

(1) Ouvrages à consulter : AUGIER : *Origine et développement du squelette céphalique*, in POIRIER, CHARPY, NICOLAS : *Traité d'Anatomie humaine*. Masson et Cie, édit., Paris, 1931.
BRACHET : *Traité d'Embryologie des Vertébrés*. Masson et Cie, édit., Paris, 1935.

veau-né, il est à remarquer que le massif facial est aplati de haut en bas et d'arrière en avant; son développement et son modelage s'effectuent au cours des quinze premières années.

LOIS DE LA CROISSANCE (LOIS DE GODIN). — La *croissance générale* de l'individu est liée et subordonnée à la *croissance de sa charpente squelettique,* et normalement il doit exister aux divers âges de la période de croissance une judicieuse harmonie entre la croissance osseuse et la croissance des parties molles ou des organes.

Enoncées par Godin (de la Flèche) (1903), les lois de la croissance peuvent être classées en quatre groupes, à savoir : *la loi de la puberté; la loi des alternances ou de la bascule; la loi des proportions et la loi des asymétries* (1).

a) **Loi de la puberté.** — La taille doit son maximum de développement aux membres inférieurs avant la puberté, au tronc après la puberté.

Avant la puberté, la croissance en hauteur prime la croissance en épaisseur ; ou plus exactement l'enfant grandit plus qu'il ne grossit avant la puberté, d'où allongement de la taille avant la puberté et grossissement après la puberté.

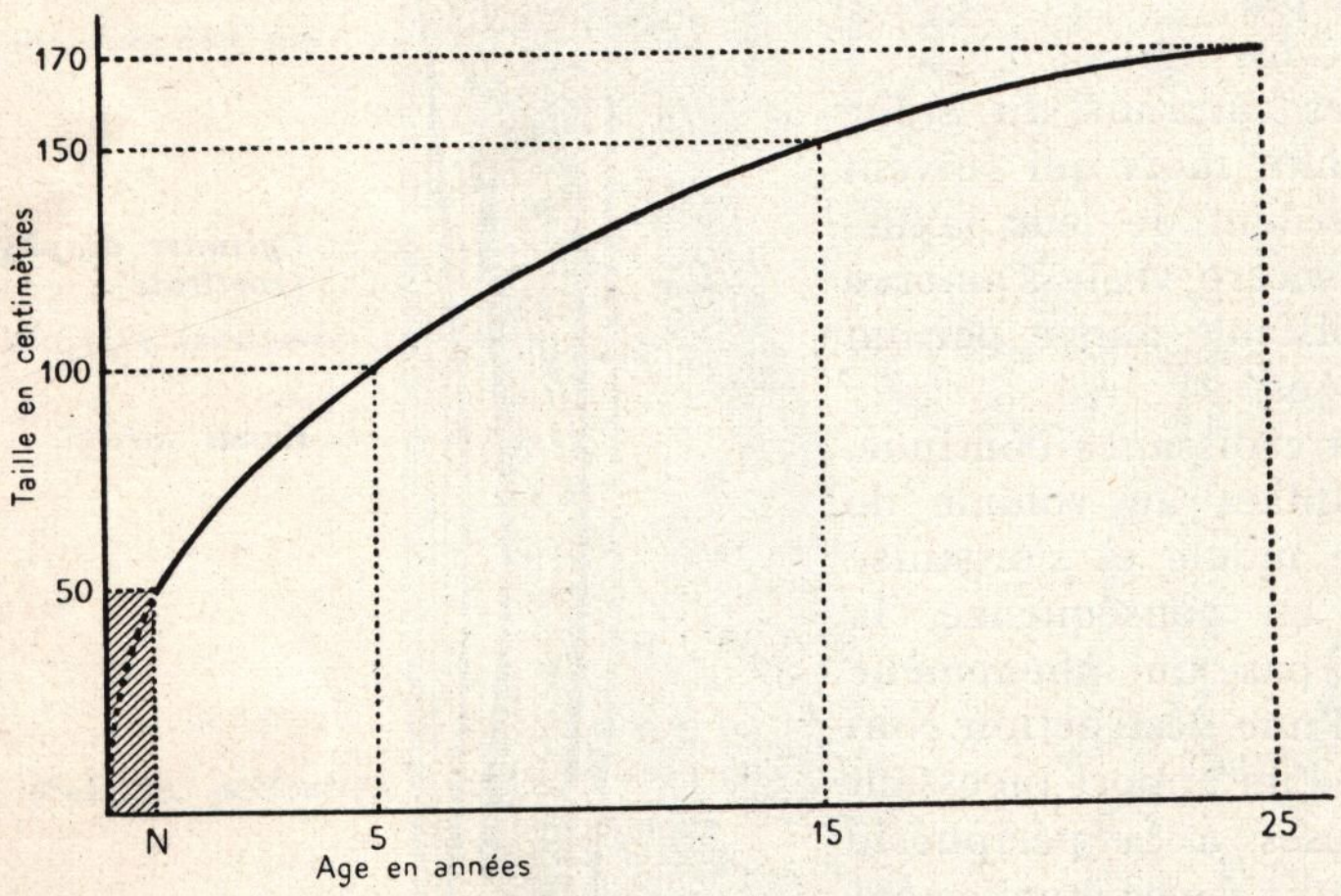

Fig. 18.
Courbe de croissance chez l'homme normal. N indique l'époque de la naissance. *En hachures noires obliques :* période correspondant à la vie intra-utérine.

La croissance est plus osseuse que musculaire avant la puberté; par contre, elle est principalement musculaire après la puberté.

b) **Loi des alternances ou de la bascule.** — Un os long s'allonge et grossit alternativement et non pas simultanément; les périodes de repos d'allongement sont utilisées par le développement en épaisseur de l'os et *vice versa.* Des périodes de croissance et de repos se succèdent alternativement dans l'accroissement des os.

Sur les membres, l'accroissement est d'intensité inégale pour les divers segments des membres.

Chez l'enfant, on observe fréquemment une poussée de croissance après une maladie infectieuse ou une grande pyrexie.

c) **Loi des proportions.** — On distingue, dan l'évolution de la croissance, trois étapes qui sont : α) de la naissance à six ans; β) de six à quinze ans; γ) de quinze ans à l'âge adulte.

(1) Ouvrages et articles à consulter : Godin : *Recherches anthropologiques sur la croissance des diverses parties du corps de 13 à 18 ans.* A. Maloine, édit., Paris, 1903.

Paul Godin : Lois de la croissance basées sur 2.000 observations d'enfants. *Comptes rendus de l'Académie des Sciences,* juillet 1914, p. 99.

L. Dufestel : *La croissance.* O. Doin, édit. Paris, 1920.

Apert : *La croissance.* Flammarion, édit., Paris, 1921.

La taille du nouveau-né normal et à terme étant de 50 centimètres à la naissance, l'enfant doit doubler sa taille un peu avant la sixième année et atteindre 1 m. 50 environ vers la quinzième année (voyez la courbe de croissance ci-jointe, fig. 18).

d) **Loi des asymétries.** — Cette loi est plus spéciale aux membres; il existe une asymétrie de développement, en relation avec l'hyperfonctionnement du membre ; le membre supérieur droit est plus développé chez les droitiers que chez les gauchers et inversement (hypertrophie fonctionnelle ou physiologique).

Facteurs de croissance. — La croissance du squelette et la croissance en général sont soumises à l'action de certains facteurs indispensables, dits *facteurs de croissance* : les uns internes, les autres externes.

1° Les FACTEURS INTERNES sont en rapport avec les sécrétions hormonales des glandes endocrines (hypophyse, corps thyroïde, parathyroïdes, hormones génitales) et vraisemblablement aussi avec le thymus ; par leurs sécrétions et leur action parfois antagoniste, elles sont à la base du mécanisme régulateur de la croissance ainsi qu'en témoigne le nanisme infantile des insuffisances thyroïdiennes et hypophysaires, le gigantisme des jeunes castrés avant la puberté ; le gigantisme hypophysaire ou acromégalie par hyperfonctionnement du lobe antérieur de l'hypophyse.

Notons en passant qu'aux parathyroïdes est dévolu le mécanisme régulateur du métabolisme des sels de chaux, et qu'en outre la fixation du calcium dans l'organisme serait favorisée par une diastase, la *phosphatase de Robison.*

2° Les FACTEURS EXTERNES sont dûs : *a)* à l'influence de l'alimentation par ses apports en phosphore et en sels de chaux, et pour que l'organisme l'assimile il faut que l'*équilibre phospho-calcique*, c'est-à-dire le rapport $\frac{P}{Ca}$, soit compris entre un et un et demi (1,3 en moyenne); *b)* à l'action des vitamines et plus spécialement de la *vitamine D*, de la *vitamine* B^2, et de la *vitamine A*; *c)* et à l'action de la *lumière solaire*, qui agit par ses *rayons ultra-violets* en transformant les stérols de la peau en vitamine D, isomère des ergostérols.

A ces facteurs de croissance s'ajoute l'action des *exercices physiques*; ceux-ci ont une influence heureuse sur la croissance du squelette et sur tout le système locomoteur en général (os, muscles), car ils favorisent le développement musculaire et secondairement par son intermédiaire influent sur la morphogénèse osseuse; enfin par leur action mécanique sur les cartilages de conjugaison ils agissent sur la croissance en longueur des os.

Toutefois, ces exercices doivent être rationnels, proportionnés, non fatigants et exécutés en plein air, à la lumière solaire ; enfin, ils doivent être simultanément à action antagoniste, afin d'assurer l'équilibre et l'harmonie dans le développement de l'organisme, et afin de garder la proportion qui doit normalement exister entre le développement et l'âge.

En résumé, pour que le développement du squelette (et de la musculature) soit normal et esthétique, il doit être continu, régulier, progressif, harmonieux, et pour chaque race humaine en rapport avec l'âge.

Pour conclure, nous dirons que se trouvant à la base de l'édifice humain, *l'os est une pièce anatomique complexe dont la formation et la constitution sont sous la dépendance de facteurs divers d'ordre anatomique, physico-chimique, physiologique et mécanique, et que tous ces facteurs s'associent au cours de la croissance, pour l'établir dans de justes proportions et le maintenir en harmonieux équilibre avec le reste de l'organisme.*

VAISSEAUX ET NERFS DES OS

1° Artères. — Tous les os reçoivent de multiples artères; mais leur répartition et leur distribution varient suivant les types d'os.

a) **Les os longs** possèdent d'une part une ou deux artères nourricières qui viennent des troncs artériels voisins, et d'autre part des artères d'origine périostée.

α) Les ARTÈRES NOURRICIÈRES s'enfoncent obliquement dans la diaphyse par le trou et le conduit nourricier jusqu'à la cavité médullaire, où elles se divisent généralement en deux branches, l'une ascendante ou proximale ou récurrente, l'autre descendante ou distale ou directe; cette dernière est généralement plus volumineuse ; ces deux branches se ramifient dans le canal médullaire en donnant un délicat réseau de fins rameaux médullaires pour la

moelle osseuse et des rameaux osseux pour le tissu osseux; ces derniers pénètrent la gaine osseuse compacte diaphysaire par les canaux de Havers, dans lesquels ils se capillarisent et s'anastomosent avec les vaisseaux d'origine périostée.

β) Les ARTÈRES PÉRIOSTÉES, très nombreuses et très ténues, se détachent d'un réseau artériel périosté compris dans l'épaisseur de la couche externe du périoste; pénétrant l'os par les troncs et canaux de deuxième et de troisième ordre et par les canaux vasculaires de Wolkmann, elles se réduisent en capillaires dans le système des canaux de Havers.

Dans les os longs, on peut distinguer quatre réseaux capillaires qui sont : un *réseau médullaire* qui occupe le canal médullaire, spécialement destiné à la moelle osseuse, et qui est exclusivement formé par l'artère nourricière; un *réseau diaphysaire* pour la gaine compacte du corps de l'os, à la constitution duquel prennent part l'artère nourricière et les artères d'origine périostée, et deux *réseaux épiphysaires.*

Avant la soudure des épiphyses, le cartilage de conjugaison isole l'épiphyse de la diaphyse, si bien que chez l'enfant la vascularisation artérielle des épiphyses est exclusivement périostée, tandis que chez l'adulte le réseau artériel épiphysaire communique largement avec les réseaux médullaire et diaphysaire.

b) **Les os plats** (os coxal, omoplate, os plats du crâne) possèdent également deux sortes d'artères : α) les unes, dites *artères nourricières,* généralement multiples (au moins deux), s'engagent par les trous nourriciers de l'os pour se ramifier dans le tissu spongieux; β) les autres, dites *artères périostées,* se comportent comme les artères périostées des os longs.

c) **Les os courts,** ainsi que tous les petits os où prédomine le tissu spongieux, ne possèdent que des artères d'origine périostée; ces artérioles, très fines, pénètrent les nombreux orifices vasculaires que présente la surface non articulaire de ces os; ces artérioles se distribuent à la fois à la moelle osseuse, à l'os spongieux et aux lames périphériques d'os compact.

2° ***Veines.*** — Indépendamment d'une ou deux veinules satellites des artères nourricières, la majeure partie des veines intra-osseuses gagnent les épiphyses.

Dans les *os longs,* elles quittent l'os par des orifices de deuxième ordre qui sont fréquemment relativement larges (extrémité supérieure et inférieure du fémur).

Pour les *corps vertébraux,* les veines qui s'en échappent *(veines diploétiques)* sont volumineuses et hors de proportion avec les dimensions de la pièce osseuse.

Les *os plats,* et plus spécialement les os plats de la boîte cranienne, sont pourvus de canaux veineux très développés qui sillonnent le diploé *(canaux du diploé ou veines de Breschet)* et qui sont drainés par de grosses veines émissaires (exemple: veine émissaire pariétale ou veine de Santorini, veine émissaire mastoïdienne).

Toutes les veines des os se jettent dans les veines de voisinage.

3° ***Lymphatiques.*** — Les lymphatiques des os sont mal connus; cependant, certains auteurs ont décrit des espaces ou gaines lymphatiques périvasculaires (Schwalbe, Budge); les troncs collecteurs qui s'en échappent quittent l'os par le trou nourricier, et, pour les os longs des membres, ils se jettent dans les troncs collecteurs profonds les plus rapprochés.

4° ***Nerfs.*** — Tous les os, à l'exception des osselets de l'ouïe, possèdent des nerfs; ceux-ci sont de deux ordres : *a)* les uns, satellites de l'artère nourricière, pénètrent l'os par le trou nourricier et se ramifient dans la moelle osseuse sur les os longs des membres; ce type de nerf est généralement unique et représente le *nerf diaphysaire*; *b)* les autres, très ténus, proviennent des nerfs du périoste; ils pénètrent l'os avec les artères d'origine périostée par les orifices de deuxième et troisième ordre.

Les fibres nerveuses qui les composent sont d'une part des fibres sensitives en rapport avec la sensibilité de l'os et du périoste, et d'autre part des fibres vaso-motrices destinées aux réseaux artériels de la pièce osseuse.

ANATOMIE DESCRIPTIVE DES OS (1)

SQUELETTE DE LA TÊTE

La tête osseuse est la partie la plus élevée du squelette; supportée par la colonne vertébrale avec laquelle elle s'articule, elle comprend deux parties bien distinctes : *a)* l'une, le *crâne,* en forme de boîte osseuse *(boîte cranienne)* qui contient l'encéphale et les méninges craniennes; *b)* l'autre, la *face,* qui est représentée par un massif osseux irrégulier et anfractueux, appendu à la partie antérieure et inférieure du crâne, et dans lequel sont logés la plupart des organes des sens.

OS DU CRANE

Le crâne (de κρανίον, crâne), moulé sur l'encéphale, est décomposable en *deux parties* : l'une *supérieure,* convexe, c'est la *voûte* du crâne; l'autre, *inférieure,* disposée en marches d'escalier : c'est la *base* du crâne avec ses trois étages : antérieur, moyen et postérieur.

La boîte cranienne est constituée par *huit os,* dont quatre sont impairs, médians et symétriques; ce sont, d'avant en arrière : le *frontal,* l'*ethmoïde,* le *sphénoïde* et *l'occipital,* et dont deux sont pairs et latéraux, ce sont le *pariétal* et le *temporal* (voy. : fig. 19).

A ces os s'ajoutent parfois des *os surnuméraires* appelés *os wormiens.*

Les os qui entrent dans la constitution de la voûte cranienne sont des os plats constitués par deux lames de tissu osseux compact, désignés sous les noms de *table externe* et de *table interne* ou de *vitrée,* entre lesquelles se trouve interposée une couche de tissu spongieux sillonné par de nombreuses veines, c'est le *diploé.*

---

(1) Le tome II de cet ouvrage étant spécialement réservé à l'**Anatomie descriptive des membres,** les os des membres (supérieur et inférieur) ne sont pas décrits dans ce volume; la même remarque est à faire pour les Articulations et les Muscles (voy. : Tome II).

Les os du crâne sont traversés par de multiples *orifices* ou *canaux* très variables dans leurs dimensions : les uns larges comme le trou occipital, les autres minuscules comme le trou de Vésale ou le canal innominé d'Arnold; ces orifices et canaux sont autant de communications entre la cavité cranienne et les régions voisines; ils livrent passage au névraxe (bulbe pour le trou occipital) à des vaisseaux et à des nerfs, ainsi qu'à des prolongements dure-mériens; parmi ceux-ci, quelques-uns sont borgnes et se terminent dans l'os lui-même, d'autres forment un réseau anastomotique dans le diploé : ce sont les *canaux diploétiques.*

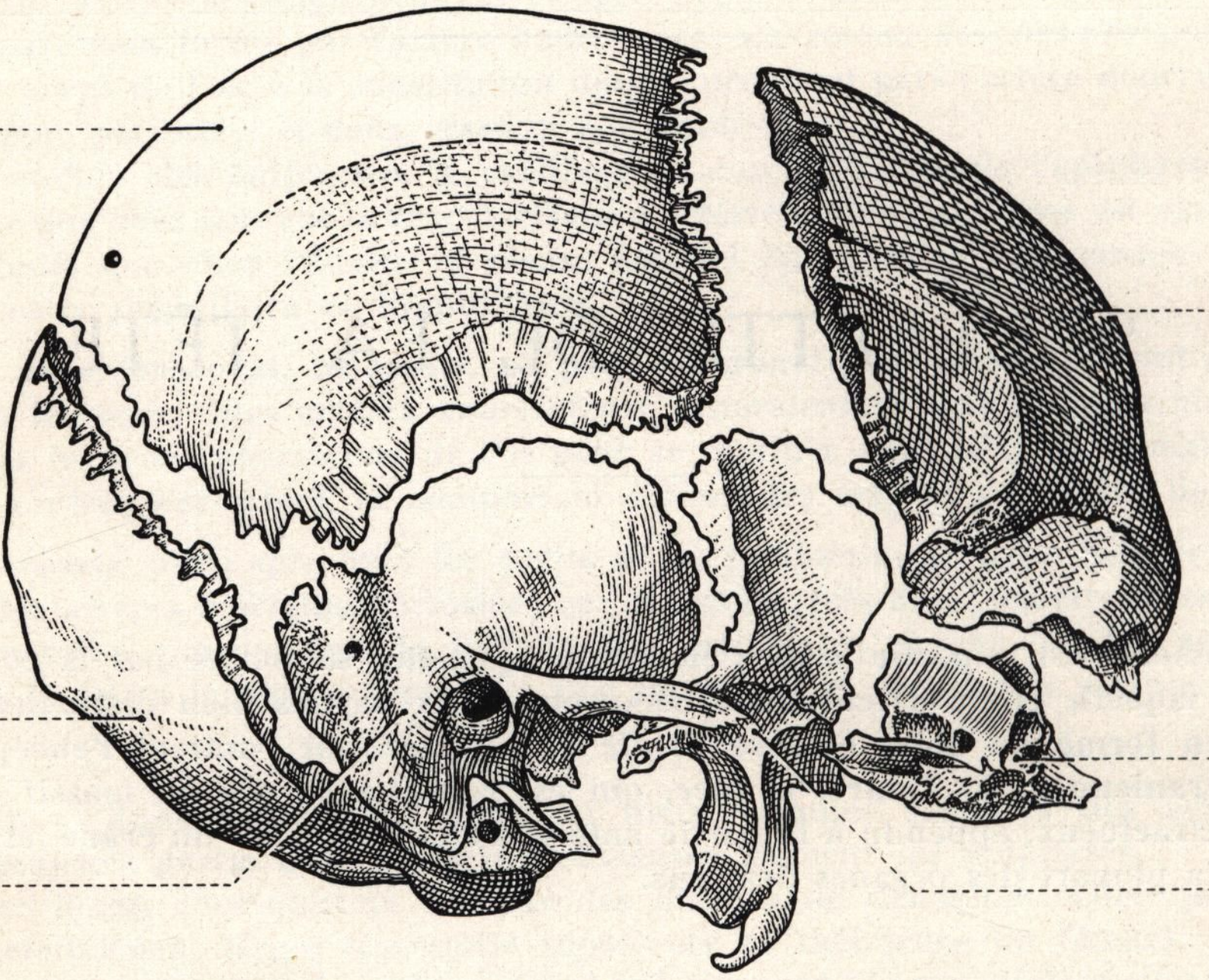

Fig. 19. — *Os du crâne désarticulés, vue latérale droite.*

FRONTAL

Le *frontal* (1) *(os du front)* ou *coronal* (ainsi appelé parce qu'il supporte la couronne) est un os impair, médian et symétrique; aplati comme la plupart des os de la boite cranienne, il occupe la partie antérieure de cette dernière, et surplombe les cavités orbitaires et les fosses nasales, dont il forme la voûte, ainsi que le plancher de l'étage antérieur du crâne.

Il présente la forme d'un segment sphérique, ou mieux, d'une coquille aplatie à sa partie inférieure; en raison de cet aplatissement, on peut lui distinguer deux segments : *a)* l'un antérieur, vertical ou frontal : c'est l'*écaille* du frontal; *b)* l'autre inférieur, horizontal ou

(1) Ouvrages à consulter : Papillault : La suture métopique et ses rapports avec la morphologie cranienne. *Thèse de Paris,* 1896.

Augier : Du développement normal et anormal de l'os frontal chez l'homme. *Thèse de Nancy,* 1913.

orbito-nasal, qui est en majeure partie constitué par les *lames orbitaires* du frontal ; mais, en raison de sa configuration et de sa situation, nous lui assignerons pour la description deux faces : l'une, exocranienne, l'autre, endocranienne, et un bord circonférentiel.

Face exocranienne.

La face exocranienne présente deux parties : *a)* l'une verticale ou frontale, convexe en avant; *b)* l'autre horizontale ou orbito-nasale; à la jonction de ces deux parties s'observe l'existence d'une crête transversale : c'est la crête *cranio-faciale de Poirier,* qui représente la limite entre crâne et face.

*1° **Crête cranio-faciale.*** — Cette crête est formée par deux arcades osseuses, les *arcades orbitaires,* séparées l'une de l'autre par une saillie mousse arrondie, la *glabelle.*
La *glabelle* ou *bosse frontale médiane* présente un sillon vertical médian en dents de scie : c'est la *suture métopique* ou *suture médio-frontale,* vestige de la soudure des deux ébauches de l'os, constituées par les deux points primitifs d'ossification du frontal.
Entre la suture métopique et les arcades orbitaires, deux muscles s'insèrent de chaque côté de la ligne médiane sur la bosse frontale médiane; ce sont le *sourcilier* et les fibres les plus supérieures de *l'élévateur commun de la lèvre supérieure et de l'aile du nez*; la plupart des auteurs décrivent au-dessus de la suture métopique des insertions transversales pour le muscle frontal; or, ce muscle ne présente que des insertions cutanées et aucune insertion osseuse.
Les *arcades orbitaires* forment deux crêtes arrondies à convexité supérieure, situées de chaque côté de la bosse frontale médiane, à la jonction de la portion verticale du frontal et de la portion orbito-nasale.
Dans sa moitié externe, l'arcade orbitaire est représentée par un bord saillant; par contre, dans sa moitié interne, l'arcade est formée par une crête mousse arrondie; chaque arcade orbitaire se termine, en dedans et en dehors, par une saillie osseuse qui constitue les *piliers* de l'arcade; ce sont les *apophyses orbitaires interne* et *externe,* l'interne descendant toujours plus bas que l'externe.
L'*apophyse orbitaire interne,* large et mince, richement dentelée, s'articule avec l'extrémité supérieure de la branche montante du maxillaire supérieur et le bord supérieur de l'os lacrymal; sur sa face antérieure s'insère le *muscle orbiculaire des paupières.*
L'*apophyse orbitaire externe,* de forme prismatique triangulaire, s'articule avec l'apophyse supérieure de l'os malaire.
Le tiers interne de chaque arcade est marqué par deux échancrures : l'une, l'*échancrure sus-orbitaire,* livre passage à l'artère et au nerf sus-orbitaire; parfois, cette échancrure est transformée en un orifice par un petit pont osseux *(foramen supra-orbitale)*; cette échancrure correspond au point supérieur ou orbitaire de la névralgie faciale; l'autre, l'*échancrure frontale interne,* souvent moins marquée que la précédente, correspond au passage de l'artère et du nerf frontal interne (voy. : fig. 20 et 21).

*2° **Partie verticale ou frontale.*** — La face antérieure de l'os frontal est convexe, lisse, régulière; cependant, sur les côtés, cette face s'aplatit sur une grande partie de son étendue et regarde en dehors : ainsi elle n'appartient plus à la région frontale, mais à la région temporale; à la limite de ces deux régions, l'os frontal présente une crête saillante régulière qui s'étend jusqu'au niveau du bord externe de l'apophyse orbitaire externe, c'est la *crête latérale* du frontal; cette crête, curviligne à convexité antérieure, continue en avant la ligne courbe temporale supérieure, et donne insertion à l'aponévrose temporale.
Sur la face antérieure de l'os frontal, de chaque côté de la suture métopique, à 1 cen-

timètre environ au-dessus des arcades orbitaires, on rencontre deux saillies transversales, légèrement obliques en haut et en dehors, ce sont les *arcades sourcilières*; celles-ci sont d'autant plus marquées que les sinus frontaux sous-jacents sont plus développés; lorsque les arcades sourcilières sont très développées, il existe entre elles une petite dépression sus-jacente à la glabelle, c'est la *fossette sus-glabellaire,* et en dehors d'elles un méplat qui surplombe l'arcade orbitaire : c'est le *planum supra-orbitale* (voy. : fig. 20).

Dans certaines races et chez certains types préhistoriques, l'arcade sourcilière est proéminente et constitue le *torus supra-orbitalis* ou *visière frontale,* rappelant ainsi la disposition simienne.

Au-dessus de chaque arcade sourcilière, la convexité du frontal se traduit de part et d'autre de la ligne médiane par deux saillies régulières en forme de bosse : ce sont les

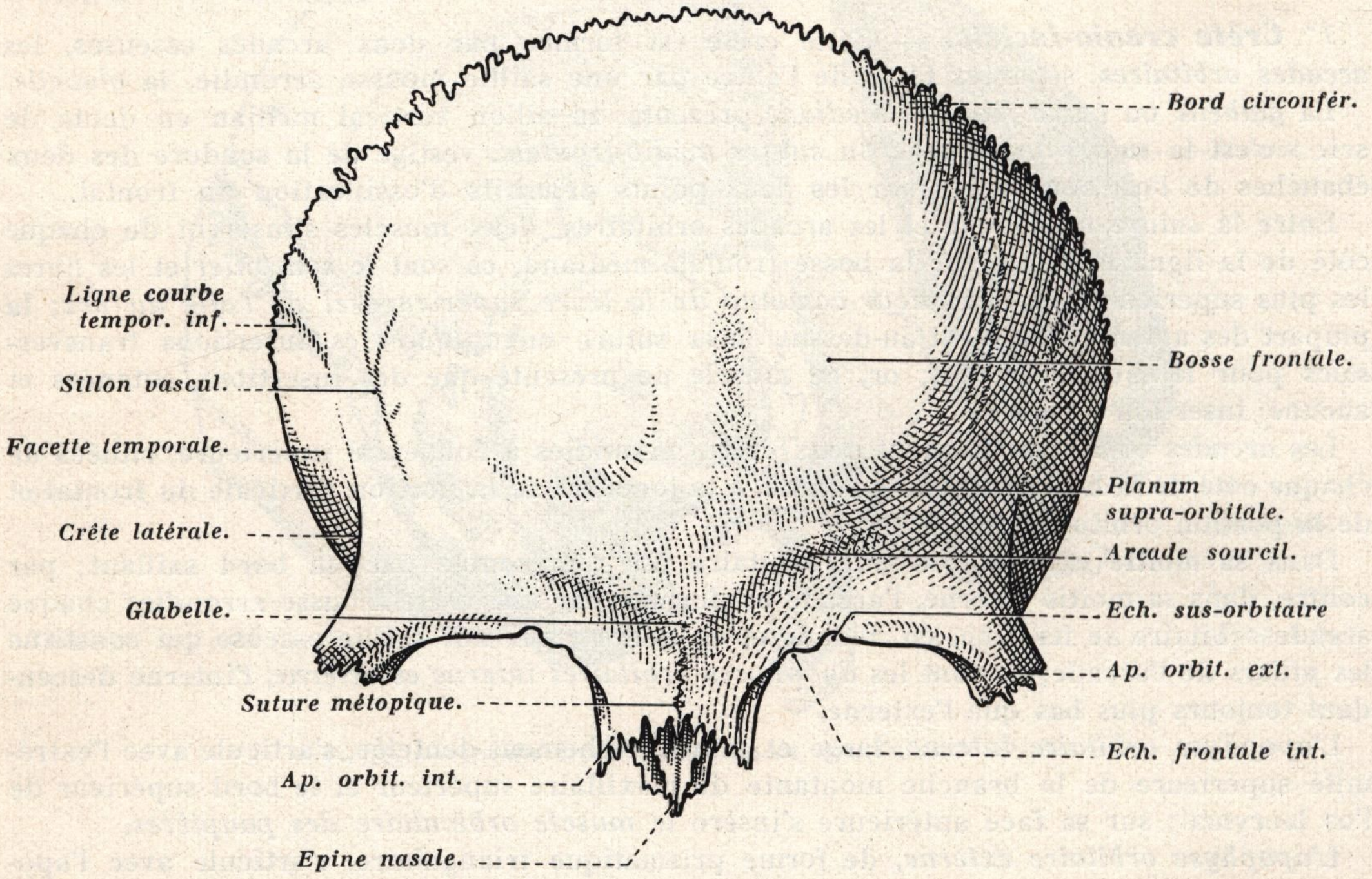

FIG. 20. — *Os frontal, vue antérieure.*

bosses frontales; ces bosses sont souvent séparées des arcades sourcilières par une dépression transversale; enfin, entre chaque bosse frontale et la crête latérale du frontal, on note parfois l'existence d'un *sillon vasculaire,* oblique en haut et en dehors, déterminé par un rameau de l'artère sus-orbitaire (voy.: fig. 20).

En arrière de la crête latérale du frontal, la face latérale de l'os présente une surface lisse, de forme triangulaire légèrement concave en arrière qui répond à la paroi antérieure de la fosse temporale; c'est la *facette temporale* du frontal, sur laquelle s'insèrent les fibres les plus antérieures du muscle temporal; le champ d'insertion de ce muscle est bordé en avant et en haut par une ligne courbe, sous-jacente et presque parallèle à la ligne courbe temporale supérieure : c'est la *ligne courbe temporale inférieure* (voy. : fig. 20 et 21).

*3° **Partie horizontale ou orbito-nasale.*** — La partie orbito-nasale du frontal peut être divisée en *trois segments* distincts : *a)* un *médian,* en rapport avec les os propres

du nez et l'ethmoïde : c'est le *segment ethmoïdo-nasal*; *b)* et deux *latéraux,* qui constituent les voûtes des orbites : ce sont les *segments orbitaires.*

a) **Segment ethmoïdo-nasal.** — Le *segment ethmoïdo-nasal* présente d'avant en arrière les trois formations suivantes : l'échancrure nasale, l'épine nasale et l'échancrure ethmoïdale.

L'*échancrure nasale* présente la forme d'un accent circonflexe; elle est comprise entre les deux apophyses orbitaires internes; c'est dans l'échancrure nasale que viennent s'encastrer les deux os propres du nez.

L'*épine nasale du frontal,* située en arrière de l'échancrure nasale, est constituée par une sorte d'apophyse prismatique triangulaire, dont le sommet est dirigé en bas et en avant. Sur sa face antérieure, irrégulière et dentelée, reposent les os propres du nez; le bord interne de ces os présente une surélévation en forme de crête qui s'encastre dans

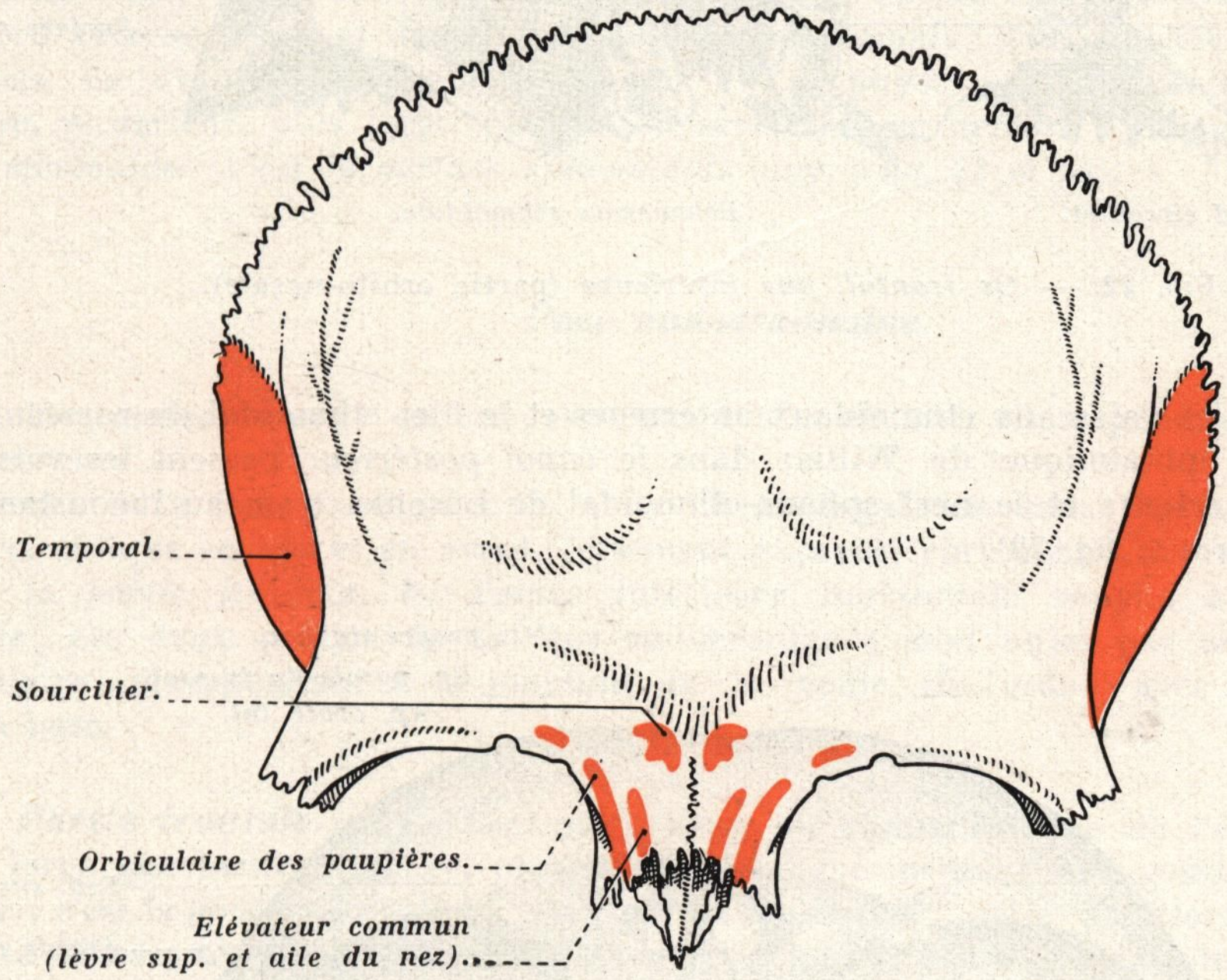

Fig. 21.
Os frontal, vue antérieure. Insertions musculaires.

un petit sillon sagittal et médian, creusé sur la face antérieure de l'épine nasale; sa face postérieure est parcourue sur la ligne médiane par une crête saillante, la *crête ethmoïdale,* qui s'articule avec la partie supérieure du bord antérieur de la lame perpendiculaire de l'ethmoïde; de part et d'autre de la crête ethmoïdale, l'épine nasale est excavée en gouttière et répond au segment antérieur de la voûte des fosses nasales.

L'*échancrure ethmoïdale,* placée en arrière de l'épine nasale, présente la forme d'un U ouvert en arrière; dans cette échancrure vient s'encastrer la face supérieure de l'ethmoïde (voy. : fig. 23); parfois, l'échancrure ethmoïdale est rétrécie en arrière par la présence de deux petites apophyses, qui s'interposent entre le *jugum sphenoïdale* et la lame criblée de l'ethmoïde : ce sont les *processus antésphénoïdiens* (Staurenghi).

Latéralement, l'échancrure ethmoïdale est bordée de chaque côté par trois (rarement quatre demi-cellules, qui s'opposent à des demi-cellules analogues du labyrinthe ethmoïdal, pour constituer les *cellules ethmoïdo-frontales*; c'est la *zone labyrinthique* du frontal. Entre ces cellules, les deux os sont traversés par deux canaux obliques en avant et en dedans : ce sont les *canaux ethmoïdo-frontaux* ou *orbitaires internes*; chacun de ces

canaux se traduit par une gouttière sur la face inférieure de la zone labyrinthique; ces canaux font communiquer l'étage antérieur de la base du crâne avec la cavité orbitaire, ils se distinguent, suivant leur situation, en antérieur et postérieur; dans le *canal anté-*

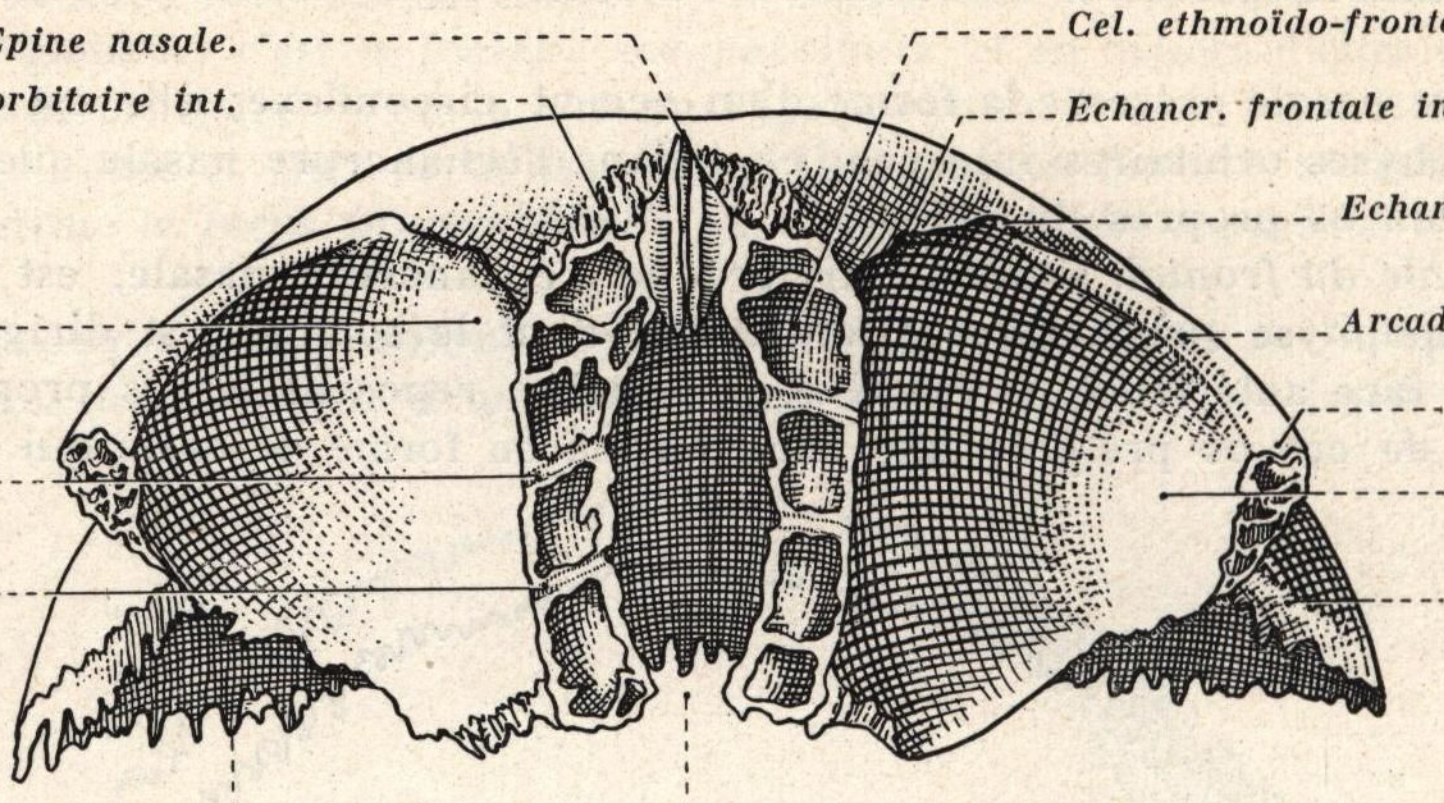

FIG. 22. — *Os frontal, vue inférieure* (partie orbito-nasale).

rieur s'engagent les vaisseaux ethmoïdaux antérieurs et le filet ethmoïdal du rameau nasal de la branche ophtalmique de Willis; dans le *canal postérieur* passent les vaisseaux ethmoïdaux postérieurs et le nerf sphéno-ethmoïdal de Luschka (rameau inconstant issu du nerf nasal) (voy. : fig. 22).

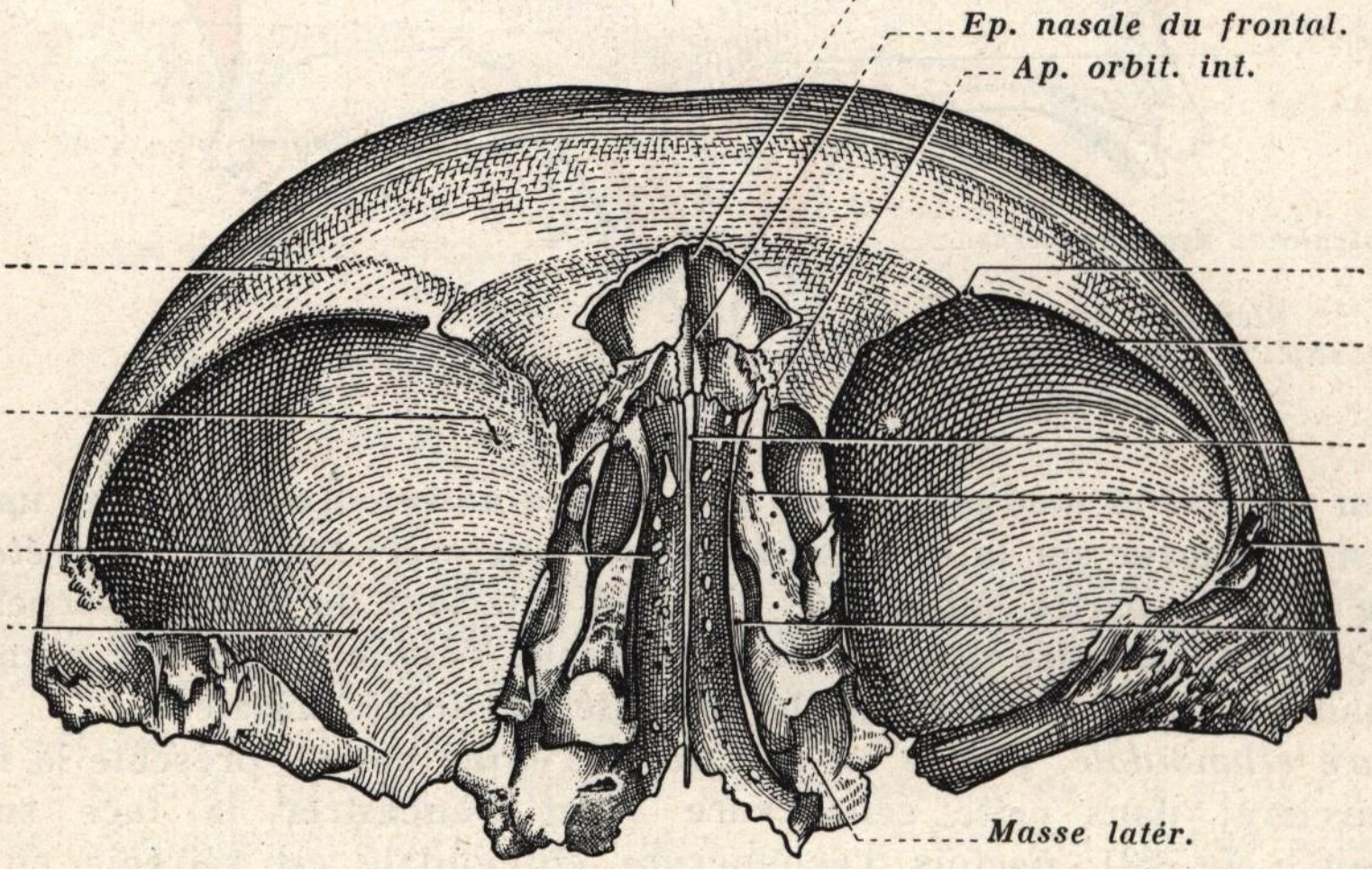

FIG. 23. — *Frontal, ethmoïde et os propres du nez, vue inférieure.*

b) **Segment orbitaire.** — Le *segment orbitaire* constitue la *voûte de l'orbite*; de forme triangulaire à base antérieure et à sommet postérieur, il est représenté par une surface lisse et unie, concave dans tous les sens : c'est la *fosse orbitaire* du frontal; cette surface présente à sa partie la plus externe une excavation plus marquée que sur le reste de l'os :

c'est la *fossette lacrymale,* dans laquelle se loge la portion orbitaire ou principale de la glande lacrymale.

Près de l'angle antérieur et interne, à un demi-centimètre en arrière de l'arcade orbitaire, on rencontre une petite fossette, dite *fossette trochléaire (fovea trochlearis),* qui correspond à l'insertion de la poulie de réflexion du grand oblique; cette fossette est parfois bordée en arrière et en haut par une petite épine : l'*épine trochléaire* (*spina trochlearis),* due à une ossification partielle de la poulie (voy. : fig. 22 et 23).

Les trois bords du segment orbitaire du frontal se distinguent en antérieur, interne et externe.

Le *bord antérieur* correspond à l'arcade orbitaire précédemment décrite; le *bord interne,* tranchant, à direction antéro-postérieure, répond à la zone labyrinthique du frontal; à son niveau s'observent les échancrures qui correspondent aux orifices des conduits orbitaires internes; il s'articule d'avant en arrière avec l'unguis et l'os planum de l'ethmoïde; le *bord externe,* épais et dentelé, présente deux versants : l'un, antérieur, arqué, oblique en bas, en avant et en dehors, répond à l'apophyse orbitaire externe du frontal ; l'autre, postérieur, plus large, oblique en arrière et en dedans, s'articule avec la grande aile sphénoïde : c'est la *surface sphénoïdale* (voy. : fig. 22 et 24).

Face endocranienne.

La face endocranienne est concave dans son ensemble : elle répond aux lobes frontaux du cerveau.

Comme à la face exocranienne, nous lui distinguerons deux parties : *a)* l'une supérieure, oblique en bas et en avant, fortement excavée, correspond à l'écaille du frontal : c'est la *partie frontale*; *b)* l'autre inférieure, horizontale, répond à la *partie orbitonasale*; ces deux parties de la face endocranienne sont unies par une zone angulaire circulaire correspondant à la jonction de la voûte du crâne avec l'étage antérieur de la base.

1° Partie frontale. — La face postérieure ou endocranienne de l'écaille du frontal, plus large que haute, concave, présente sur la ligne médiane une gouttière sagittale verticale : c'est la *gouttière du sinus longitudinal supérieur;* cette gouttière, large en haut, étroite en bas, se rétrécit progressivement et disparaît peu à peu dans le tiers inférieur de l'écaille; elle se continue par une crête médiane, plus ou moins saillante suivant les sujets: c'est la *crête frontale,* sur laquelle s'insère la faux du cerveau; cette crête s'atténue en bas et se perd au-dessus d'un petit orifice, le trou borgne; elle est parfois sillonnée d'une fine et étroite gouttière qui se termine au niveau de cet orifice, celle-ci correspond à l'origine de la veine ethmoïdo-frontale de Sabatier et Blandin qui prend à ce niveau le type sinusien et devient ainsi l'origine du sinus longitudinal supérieur (voy. : *Sinus de la dure-mère*).

De chaque côté de la gouttière du sinus longitudinal supérieur, l'os présente des dépressions plus ou moins irrégulières, variables dans leur forme et dans leur étendue : les unes sont de simples dépressions ovalaires : ce sont les *empreintes pacchioniennes*; les autres sont de véritables fossettes : ce sont les *fossettes de Pacchioni*; elles correspondent aux granulations de Pacchioni (voy. : *Méninges craniennes*).

Latéralement, la face endocranienne de l'écaille présente deux excavations plus ou moins apparentes, qui correspondent extérieurement aux bosses frontales : ce sont les *fosses frontales*; le versant externe des fosses frontales est marqué par deux ou trois sillons vasculaires ramifiés, qui correspondent aux rameaux de la branche antérieure de l'artère méningée moyenne (voy. : fig. 24).

2° **Partie horizontale ou orbito-nasale.** — La *partie horizontale* ou *orbito-nasale* présente la forme d'un segment de cercle, dont la corde, dirigée transversalement, correspond à la partie postérieure du bord circonférentiel de l'os.

Elle représente environ les deux tiers antérieurs de l'étage antérieur de la base du crâne; on peut y distinguer trois parties : une médiane, disposée en forme de fente à direction antéro-postérieure, c'est l'échancrure ethmoïdale, et deux latérales convexes : ce sont les bosses orbitaires.

L'*échancrure ethmoïdale* présente la même disposition que sur la face exocranienne, avec cette différence toutefois que sa largeur est moindre; sur le squelette articulé elle est comblée par la lame criblée de l'ethmoïde.

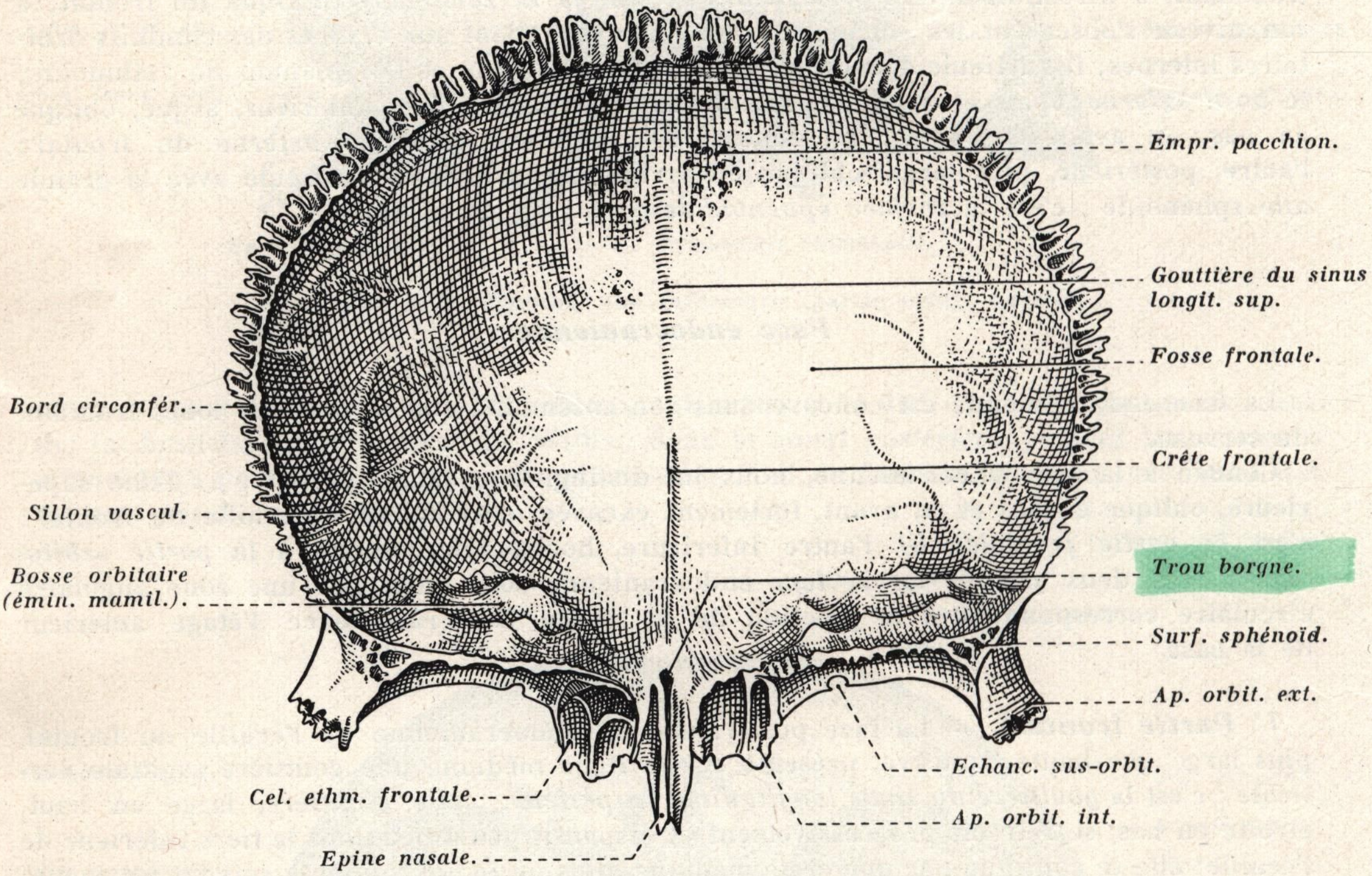

FIG. 24. — *Os frontal, vue postérieure.*

En avant de cette échancrure et sur la ligne médiane on aperçoit un orifice : le *trou borgne* ou *trou ethmoïdo-frontal*; cet orifice est situé au-dessous de la crête frontale; il est creusé soit dans l'épaisseur même du frontal, soit en deux demi-gouttières sur le frontal et la face antérieure de la base de l'apophyse crista galli; dans le trou borgne, généralement très petit, s'engage un prolongement dure-mérien de la faux du cerveau, alors qu'il en sort la veine ethmoïdo-frontale de Sabatier et Blandin.

Les *bosses orbitaires* forment deux saillies irrégulières, convexes dans tous les sens et fortement obliques de dehors en dedans; leur surface est alternativement parsemée de dépressions et de surélévations arrondies ou ovalaires : ce sont les *impressions digitales* et les *éminences mamillaires*, correspondant respectivement aux circonvolutions et aux sillons de la face inférieure du lobe frontal (voy. : fig. 24).

Bord circonférentiel.

Le bord circonférentiel présente deux segments distincts : *a)* l'un supérieur, semi-circulaire à convexité supérieure, qui correspond au pourtour de l'écaille; *b)* l'autre inférieur, horizontal, est divisé en deux parties par l'ouverture postérieure plus ou moins rétrécie de l'échancrure ethmoïdale : c'est le bord postérieur du segment orbitaire du frontal; cependant, lorsqu'il existe un processus antésphénoïdien, ce bord peut ne pas être interrompu au niveau de l'échancrure ethmoïdale.

Pourtour de l'écaille. — Le pourtour de l'écaille présente deux parties : *a)* dans une *première partie, supérieure,* qui correspond aux trois quarts supérieurs de ce bord, celui-ci est épais, dentelé, taillé en biseau aux dépens de la face endocranienne (table interne); il s'articule avec le pariétal en constituant la *suture coronale (sutura coronalis)*; *b)* dans une *deuxième partie, inférieure,* l'os est plus mince, taillé en biseau aux dépens de la face exocranienne (table externe); il s'articule avec la grande aile du sphénoïde (voy. : fig. 24).

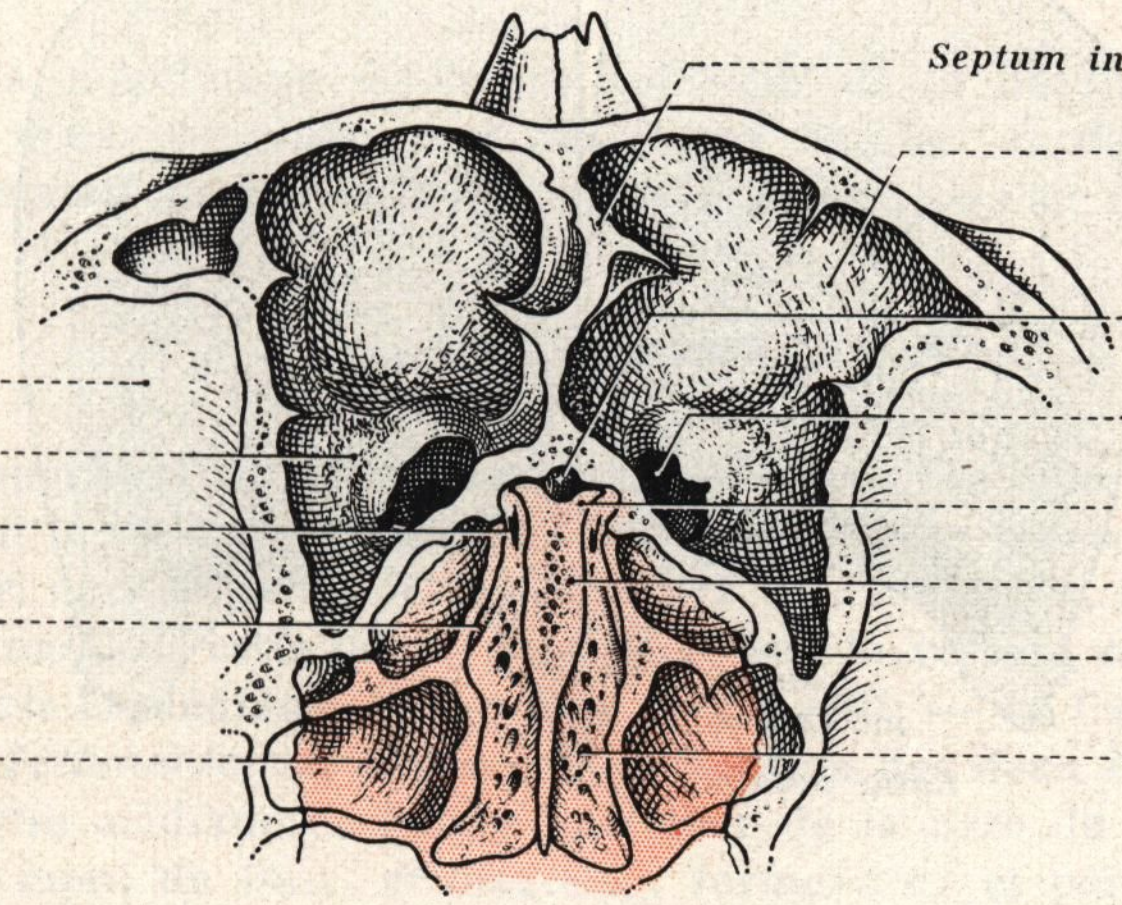

FIG. 25. — *Coupe transversale passant par la base de l'apophyse crista galli montrant les sinus frontaux et l'orifice supérieur du canal fronto-nasal* (demi-schématique) ; *en rose* : l'ethmoïde.

Sinus frontaux.

Les sinus frontaux, au nombre de deux, sont des cavités pyramidales triangulaires comprises entre les deux tables de l'os frontal; ils communiquent avec les fosses nasales. Très réduits chez l'enfant, ils ne se développent qu'après la puberté.

Les sinus frontaux sont le plus souvent asymétriques; ils sont situés dans l'épaisseur du frontal à la jonction de l'écaille et de la partie horizontale du frontal, au-dessus de l'échancrure nasale; ils sont séparés par une mince cloison osseuse sagittale, médiane ou paramédiane, déviée le plus souvent d'un côté ou de l'autre, c'est le *septum intersinusien.*

Leur forme et leurs dimensions sont très variables; ils s'étendent plus ou moins en hauteur au-dessus de l'arcade orbitaire et suivant leur étendue on distingue : *a)* des *petits sinus,* surtout fréquents chez la femme; *b)* des *moyens sinus,* les plus fréquents de tous; *c)* et des *grands sinus* qui s'étendent parfois très haut jusqu'à la bosse orbitaire, en arrière dans le plafond de l'orbite, et en dehors jusqu'à l'apophyse orbitaire externe;

assez souvent le plancher des grands sinus est refoulé en haut par des cellules ethmoïdales antérieures, qui déterminent des saillies dans les cavités sinusiennes : ce sont les *bulles frontales de Zuckerkandl* (voy. : fig. 25).

Chaque sinus frontal communique avec la fosse nasale correspondante par l'intermédiaire d'un canal : le *canal fronto-nasal*; celui-ci, oblique en bas, en dedans et en arrière, s'ouvre d'une part en haut dans la partie interne du plancher du sinus, et d'autre part en bas dans le méat moyen, par un segment évasé appelé *infundibulum.*

A l'état frais, les sinus frontaux et les canaux fronto-nasaux sont tapissés d'une muqueuse, dépendance de la muqueuse des fosses nasales (voy. : *Cavités pneumatiques annexées aux fosses nasales,* tome V).

CONNEXIONS. — Le frontal s'articule avec douze os qui sont : l'ethmoïde, le sphénoïde, les deux pariétaux, les deux malaires, les deux os propres du nez, les deux maxillaires supérieurs et les deux os lacrymaux.

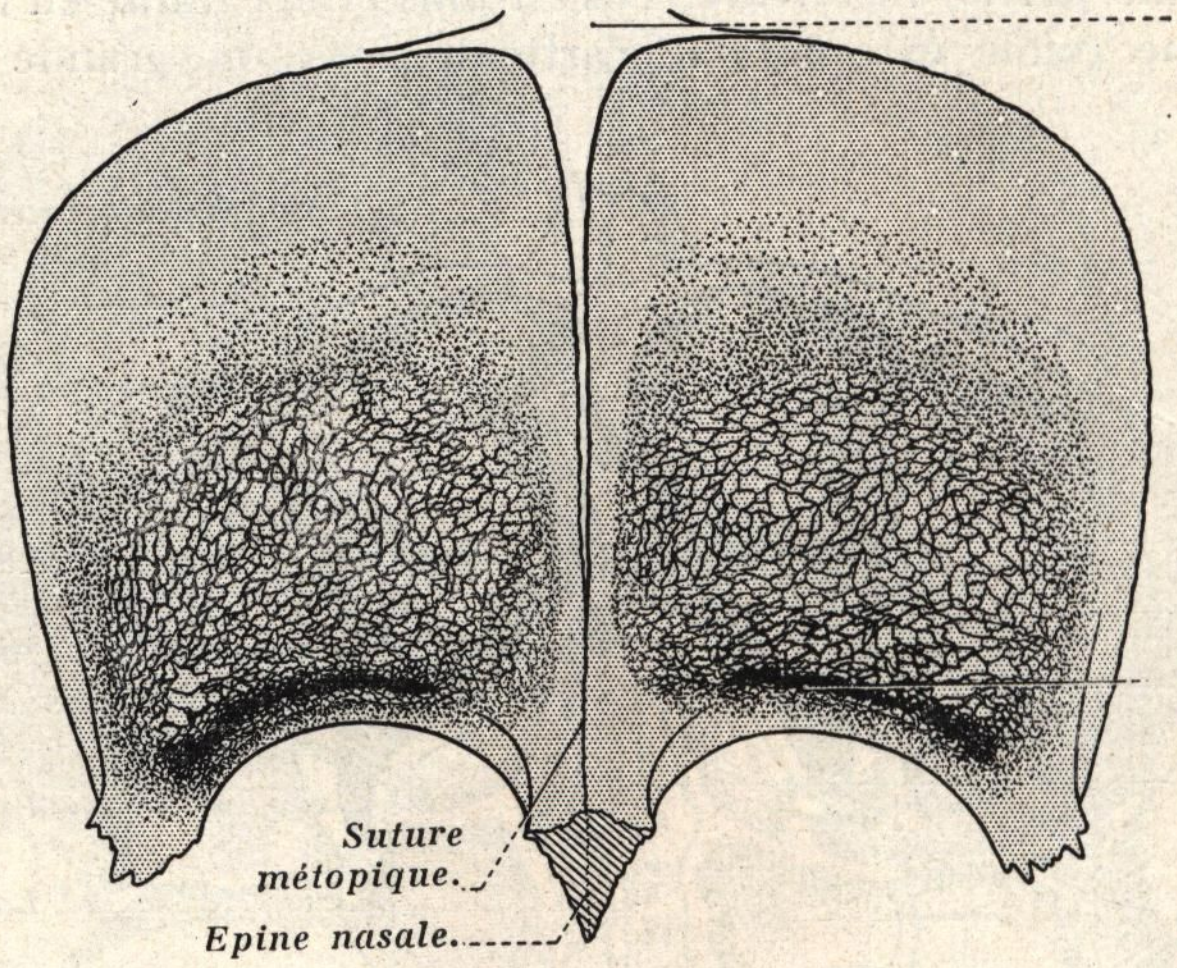

Fig. 26.
Ossification de l'os frontal.
La partie hachurée (épine nasale) est d'origine cartilagineuse (schématique).

INSERTIONS MUSCULAIRES. — Tous les muscles qui prennent insertion sur le frontal sont pairs et symétriquement disposés. Au nombre de huit, ce sont : les muscles sourciliers, orbiculaires des paupières, élévateurs communs de l'aile du nez et de la lèvre supérieure et les temporaux.

ARCHITECTURE. — Comme tous les os plats du crâne, le frontal est constitué par deux lames de tissu compact : les tables externe et interne, entre lesquelles s'interpose du tissu spongieux formant le diploé ; cependant les voûtes orbitaires, parties les plus minces de la boîte cranienne, sont totalement dépourvues de tissu spongieux; mais dans le cas de grand sinus, elles peuvent être partiellement occupées, dans leur tiers antérieur, par un prolongement postérieur de ce dernier *(prolongement orbitaire).*

OSSIFICATION ET DÉVELOPPEMENT. — A l'exception de l'épine nasale, qui est précédée d'une ébauche cartilagineuse, le frontal est, comme tous les os plats du crâne, un os de membrane.

Il se développe par deux points primitifs d'ossification et par deux points secondaires.

a) Les **points primitifs** apparaissent à la fin du deuxième mois de la vie fœtale, au niveau de ce qui sera ultérieurement l'arcade orbitaire; chacun de ces points s'étend progressivement dans tous les sens et forme une mince lame osseuse, coudée sur elle-même en forme de dièdre ouvert en arrière et en dedans, donnant ainsi naissance à deux os, les *hémi-frontaux droit* et *gauche,* respectivement formés de deux parties, l'une verticale : la *pars frontalis*; l'autre horizontale : la *pars orbitalis* (voy. : fig. 26).

b) Les **points secondaires** apparaissent après la naissance, de chaque côté de la ligne médiane, dans l'épaisseur du *septum nasi cartilagineux,* qui fournira simultanément la lame perpendiculaire de l'ethmoïde et l'épine nasale du frontal.

A la naissance, les deux hémi-frontaux sont encore isolés; ils entrent en contact et s'engrènent dans la moitié inférieure de la *pars frontalis* au cours du deuxième mois, pour constituer la *suture métopique*; au-dessus de cette suture, ils restent séparés l'un de l'autre, ainsi que des pariétaux, par une échancrure triangulaire qui correspond à la *fontanelle antérieure* ou *bregmatique*. La soudure des deux hémi-frontaux ne s'effectue que vers le milieu de la première année; elle débute par la partie moyenne de la suture métopique et s'étend progressivement et simultanément en haut et en bas; elle est totale à la fin de la troisième année; la disparition progressive de la suture métopique ne s'effectue que vers sept ou huit ans, par *synostose suturale*.

Les *sinus frontaux* se développent seulement après la naissance; ils sont dus à un envahissement de la partie correspondante du frontal par les cellules ethmoïdales antérieures, après résorption osseuse; ils apparaissent à la fin de la deuxième année, et sont minuscules jusqu'à sept ans; ils ne se développent réellement qu'entre quinze et vingt ans.

ETHMOÏDE

L'ethmoïde est un os impair, médian et symétrique, situé au-dessous de la partie orbito-nasale du frontal; il est compris dans l'échancrure ethmoïdale de ce dernier et en avant du sphénoïde.

Il prend part à la constitution de l'étage antérieur de la base du crâne, de la paroi interne de l'orbite mais principalement des fosses nasales, et de ce fait, il appartient beaucoup plus au massif facial supérieur (fosses nasales) qu'au crâne.

CONSTITUTION

L'ethmoïde est apparemment un os complexe; toutefois, envisagé sur une coupe frontale schématique, on peut le considérer comme constitué par deux lames orthogonales: *a)* l'une, *verticale* et *médiane*, appelée *lame perpendiculaire de l'ethmoïde*, appartient à la cloison médiane des fosses nasales; cette lame se prolonge sur le versant endocranien de l'os par une apophyse sagittale et médiane : *l'apophyse crista galli*; — *b)* l'autre, *horizontale*, appelée *lame criblée de l'ethmoïde*, est située à l'intersection des deux formations précédentes: elle constitue la partie médiane de l'étage antérieur de la base du crâne (c'est à elle que l'ethmoïde doit son nom; de ἠθμός, crible; εἶδος, forme) ; *c)* et par deux *masses latérales* celluleuses, irrégulièrement parallélipipédiques, appendues de chaque côté de la lame criblée; ce sont les *masses latérales de l'ethmoïde* (voy. : fig. 34).

On a comparé l'ethmoïde à une balance dont le fléau serait représenté par la lame criblée, les plateaux par les masses latérales et la tige par la lame perpendiculaire prolongée par l'apophyse crista galli.

Lame perpendiculaire. — La lame perpendiculaire *(lamina perpendicularis)* est située au-dessous de la lame criblée; disposée dans le plan médio-sagittal et de forme pentagonale, elle est très mince, sauf au niveau de ses bords antérieur et supérieur, où elle présente un épaississement notable; elle offre assez souvent une déviation latérale.

Son *bord supérieur* répond à la lame criblée sur laquelle il s'implante sur la ligne médiane dans le prolongement de l'apophyse crista galli; son *bord antéro-supérieur*, très court, oblique en bas et en avant s'articule avec la crête ethmoïdale qui est située à la face postérieure de l'épine nasale du frontal, et plus bas il répond à la suture médio-nasale; son *bord antéro-inférieur*, très variable, tantôt presque rectiligne, tantôt irrégulier et sinueux, dirigé obliquement en bas et en arrière, s'articule avec le cartilage de la cloison; son *bord inférieur*, légèrement oblique en haut et en arrière, s'articule avec le bord antérieur du vomer; son *bord postérieur*, légèrement oblique en bas et en arrière, s'articule avec la crête médiane antérieure du corps du sphénoïde.

Ses faces latérales, rugueuses dans leur ensemble, présentent dans leur tiers supérieur de fines gouttières vasculo-nerveuses verticales ou obliques qui correspondent pour la plupart au passage des filets olfactifs et des rameaux internes des artères ethmoïdales.

Apophyse crista galli. — L'apophyse crista galli présente l'aspect d'une lame triangulaire sagittale et médiane plus épaisse que la lame perpendiculaire ; elle est implantée par une base élargie sur la partie médiane du versant endocranien de la lame criblée, et elle est plus épaisse en avant qu'en arrière.

Son *bord postérieur,* oblique en bas et en arrière, mince et tranchant, regarde la scissure

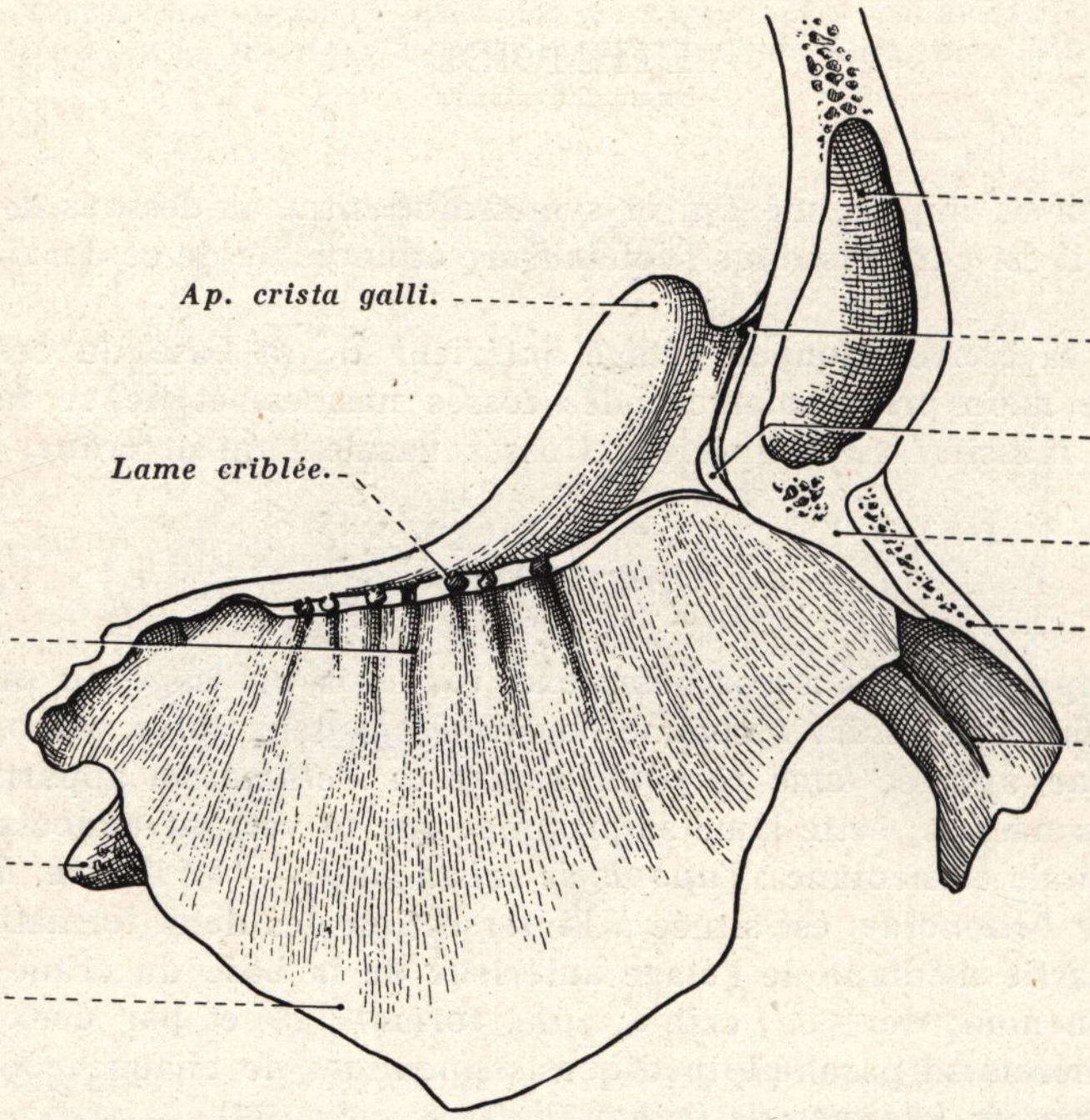

FIG. 27. — *Rapports et connexions de l'ethmoïde, de l'os propre du nez et du frontal, vus sur une coupe sagittale paramédiane droite du crâne.*

interhémisphérique du cerveau; son *bord antérieur, épais* et presque vertical, est libre dans sa moitié supérieure, tandis qu'il s'articule avec le frontal dans sa moitié inférieure ; lorsque le trou borgne est creusé dans l'épaisseur du frontal, le bord antérieur de l'apophyse crista galli entre en contact avec la partie médiane de l'échancrure ethmoïdale du frontal dans toute son étendue; par contre, lorsque le trou borgne est creusé à la jonction des deux os, le bord antérieur de l'apophyse crista galli est creusé en gouttière verticale; celle-ci est bordée latéralement par deux prolongements verticaux, les *processus alaires* de l'ethmoïde *(processus alaris)*; cette gouttière se juxtapose à une gouttière analogue située sur le frontal pour constituer le *trou ethmoïdo-frontal,* ou *trou borgne,* dans lequel s'engagent un prolongement de la dure-mère et la veine ethmoïdo-frontale de Sabatier et Blandin; son *sommet* est arrondi et mousse; la faux du cerveau s'y insère ainsi que sur les parties adjacentes des bords (voy. : fig. 25, 27 et 28).

Lame criblée. — La lame criblée de l'ethmoïde (1) *(lamina cribrosa)*, de forme rectangulaire, allongée d'avant en arrière est encastrée dans l'échancrure ethmoïdale du frontal, où elle s'étend d'une masse latérale à l'autre. On lui distingue deux faces : l'une endocranienne, l'autre exocranienne.

Sa **face endocranienne** appartient à la partie moyenne de l'étage antérieur du crâne; elle est divisée par l'implantation de l'apophyse crista galli, qui se confond avec elle par sa base, en deux moitiés latérales, l'une droite et l'autre gauche; chacune de ces moitiés, concave en haut, est disposée sous l'aspect de deux gouttières allongées paramédianes : ce sont les *gouttières olfactives* dans lesquelles se logent les bulbes et les bandelettes olfactives.

Les *gouttières olfactives* ou *gouttières ethmoïdales* apparaissent sur l'endocrâne profondément situées de chaque côté de l'apophyse crista galli, encadrées latéralement par la saillie des bosses orbitaires et en avant du *jugum sphenoïdale* sur lequel les gouttières s'ébauchent déjà quelque peu.

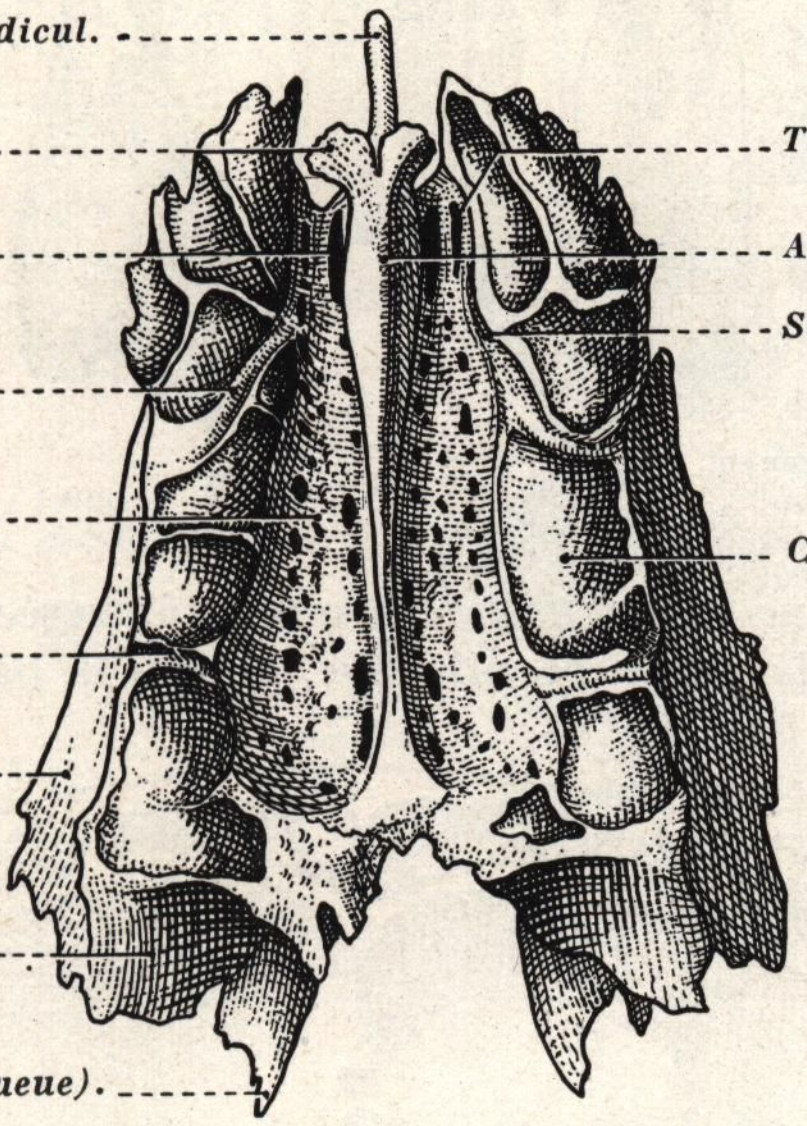

FIG. 28.
Ethmoïde, vue supérieure.

Le fond des gouttières olfactives est percé de nombreux *orifices* (une trentaine environ) de dimensions et de dispositions variables; certains auteurs ont décrit à chaque gouttière deux ou trois rangées parallèles d'orifices; une telle disposition est à notre avis exceptionnelle; le plus souvent, les *orifices de la lame criblée* ou *trous olfactifs* sont disposés irrégulièrement (voy. : fig. 28 et 29); toutefois ils sont plus nombreux dans les deux tiers antérieurs de la gouttière; on doit distinguer deux sortes d'orifices : les uns petits, les autres plus grands; mais ces derniers ne sont en réalité que de simples dépressions *(fossettes criblées)* au fond desquelles s'observent des orifices beaucoup plus petits; les orifices de la lame criblée livrent passage aux filets olfactifs qui aboutissent au bulbe olfactif, à des filets du nerf terminal et à de fins rameaux artériels ethmoïdaux (rameaux nasaux), issus des artères ethmoïdales antérieure et postérieure, ainsi qu'au rameau nasal de l'artère ethmoïdale antérieure.

(1) Article à consulter : A. Forster : La lame criblée de l'ethmoïde. *Archives d'Anatomie, d'Histologie et d'Embryologie,* 1927, page 79.

Parmi les orifices de la lame criblée, chaque gouttière olfactive présente deux orifices qui méritent une mention spéciale : ce sont l'un, interne, la *fente ethmoïdale* et l'autre, externe, le *trou ethmoïdal antérieur* (voy. : fig. 28 et 30).

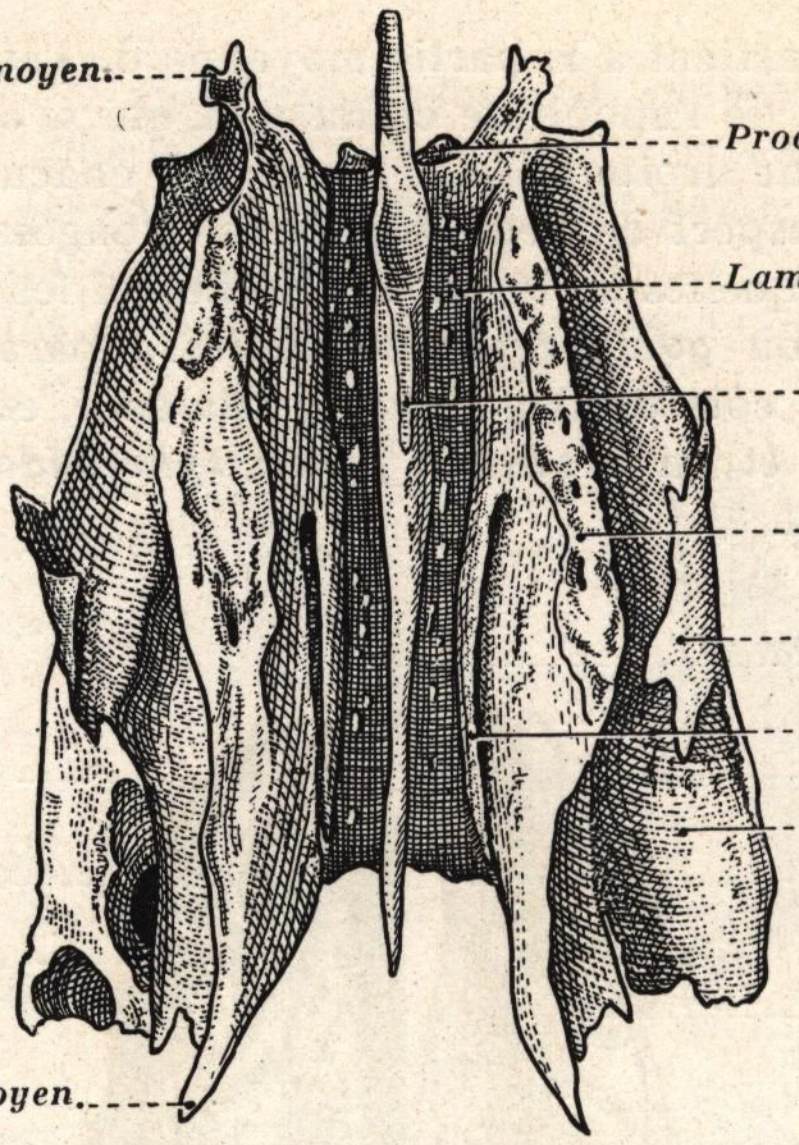

Fig. 29. *Ethmoïde, vue inférieure.*

La *fente ethmoïdale (rima ethmoïdalis)*, étroite et allongée sagittalement, est située dans l'extrémité antérieure de la gouttière olfactive, contre la base de l'apophyse crista galli;

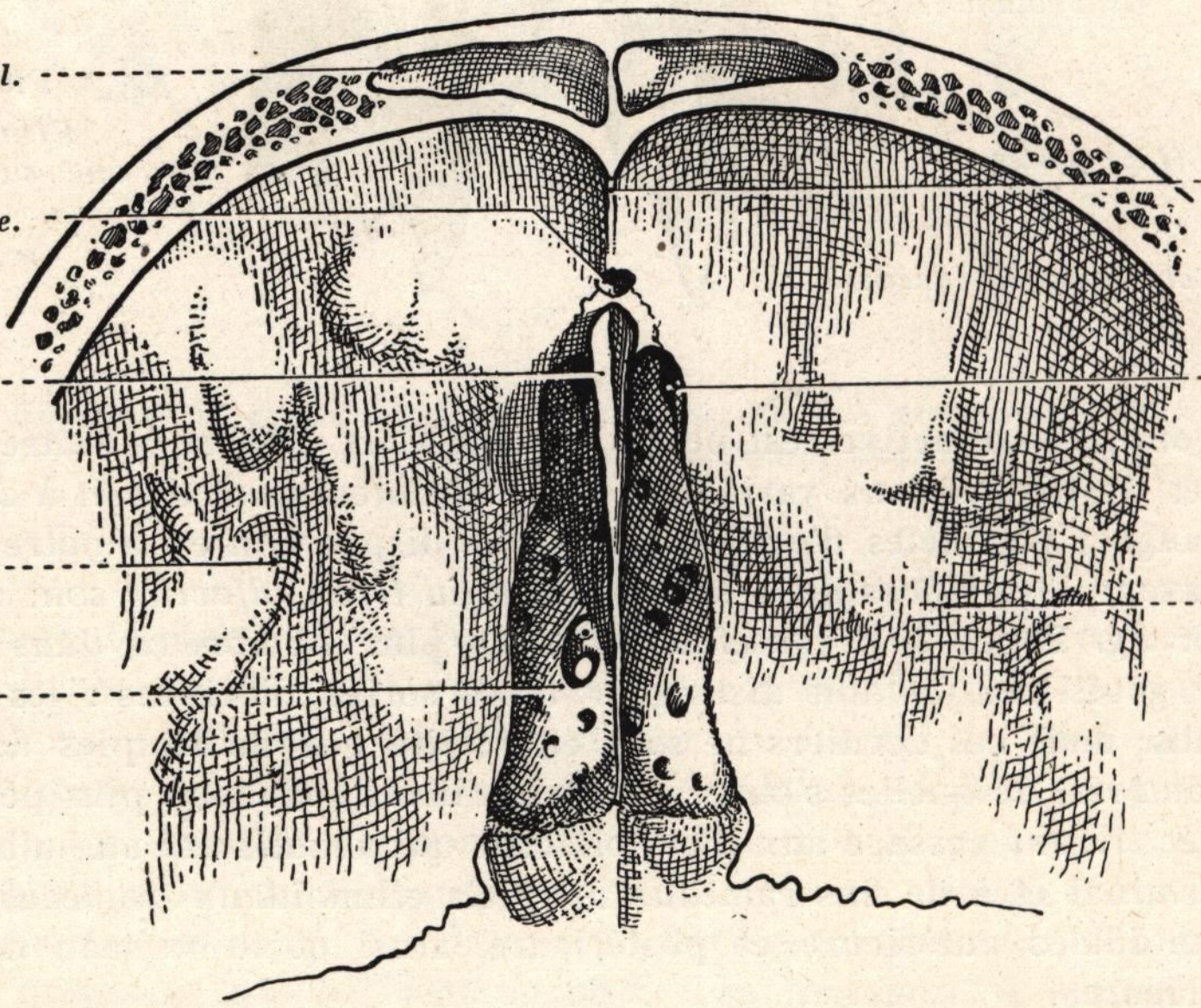

Fig. 30. — *Lame criblée de l'ethmoïde, face endocranienne.*

il est classique de dire qu'elle livre passage à un prolongement dure-mérien; en réalité, cette fente est tapissée par la dure-mère, mais cette dernière n'émet aucun prolongement

à ce niveau (Favaro); elle est traversée verticalement par des filets du nerf terminal.
Le *trou ethmoïdal antérieur,* arrondi ou ovalaire, est situé en dehors de la fente ethmoïdale; il est précédé postérieurement par une étroite gouttière, le *sillon ethmoïdal (sulcus ethmoïdalis)* qui longe le bord externe de la lame criblée; il se continue par le canal ethmoïdo-frontal antérieur qui s'ouvre d'autre part sur la paroi interne de l'orbite par le trou orbitaire interne antérieur; dans le canal et le sillon précités cheminent les vaisseaux ethmoïdaux antérieurs et le filet ethmoïdal du rameau nasal de la branche ophtalmique de Willis.

Sa **face exocranienne** forme le deuxième segment de la voûte des fosses nasales *(face nasale)*; elle présente des orifices plus nombreux et plus petits que ceux de la face endocranienne; les plus internes sont immédiatement sus-jacents aux sillons que l'on observe sur les faces latérales de la lame perpendiculaire et qu'ils semblent continuer.

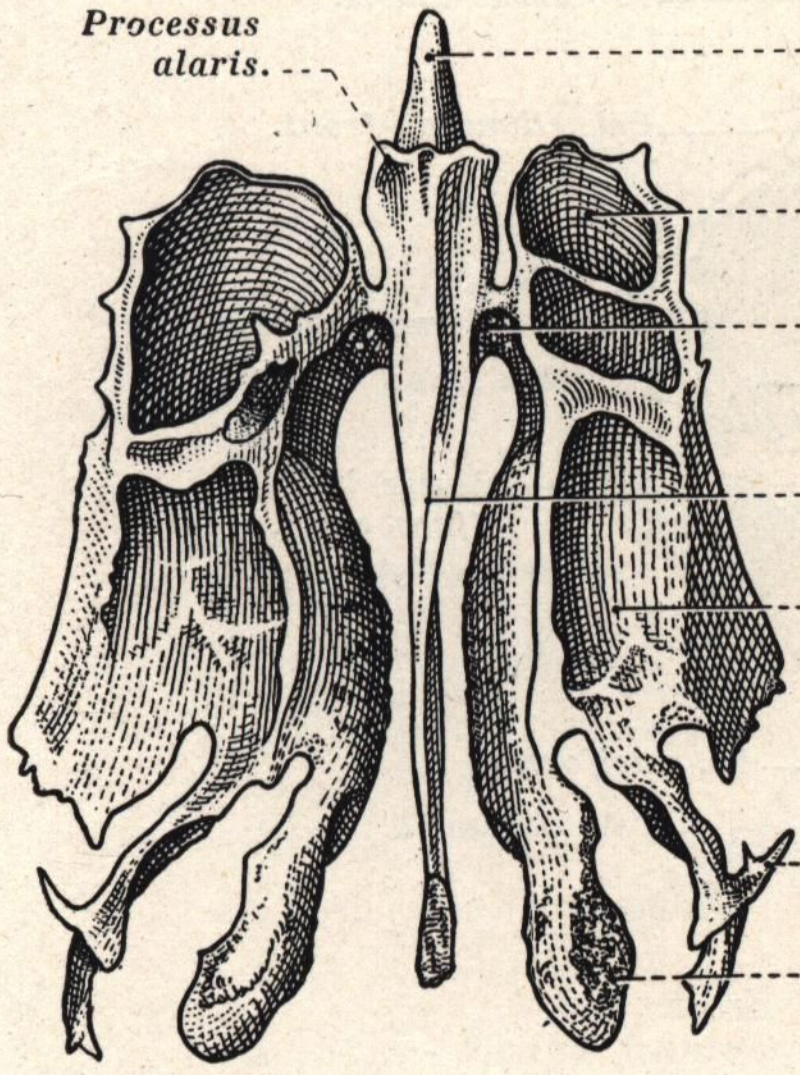

FIG. 31. — *Ethmoïde, vue antérieure.*

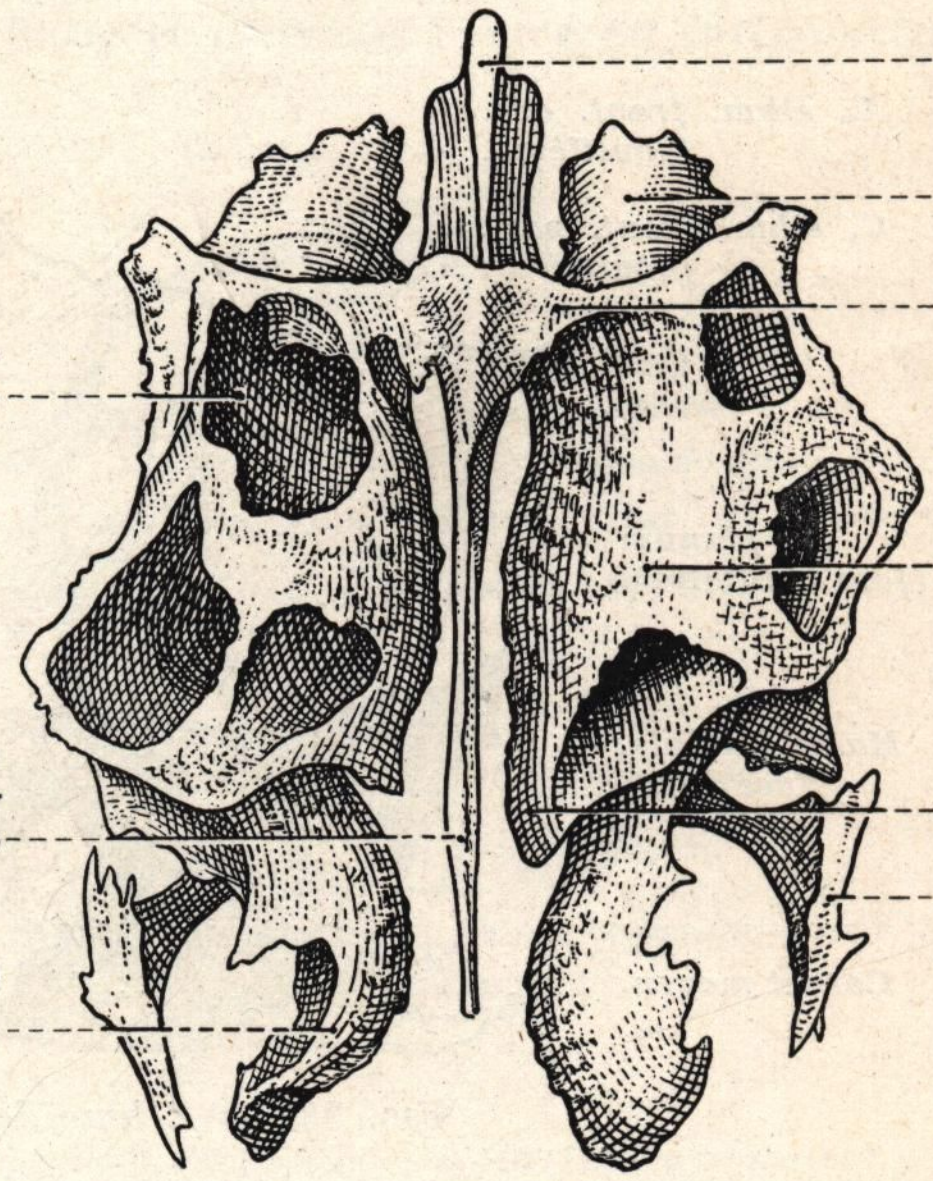

FIG. 32. — *Ethmoïde, vue postérieure.*

Masses latérales. — Les masses latérales de l'ethmoïde sont interposées entre les fosses nasales et les cavités orbitaires; elles sont appendues aux bords latéraux de la lame criblée; aplaties transversalement, elles présentent une forme irrégulièrement parallélipipédique et sont constituées par un assemblage de cavités anfractueuses dites *cellules ethmoïdales,* dont l'ensemble forme le *labyrinthe ethmoïdal*; ces cellules s'ouvrent dans les fosses nasales; enfin aux masses latérales de l'ethmoïde appartiennent les cornets supérieur et moyen des fosses nasales, ainsi que le cornet accessoire de Santorini (voy : *Fosses nasales,* tome V).

Par suite de leur forme, on peut distinguer aux masses latérales six faces qui sont : *externe, interne, supérieure, inférieure, antérieure* et *postérieure.*

La FACE EXTERNE OU FACE ORBITAIRE est plane ou légèrement bombée en dehors (suivant le degré de pneumatisation de la masse latérale), lisse et presque verticale, elle répond à la paroi interne de l'orbite qu'elle contribue à former; de forme quadrilatère, cette face est représentée par une lame osseuse d'une minceur extrême appelée *lame papyracée (lamina papyracea)* ou *os planum* (voy. : fig. 33 et 34).

Par l'intermédiaire de l'os planum, la face externe des masses latérales de l'ethmoïde s'articule : en avant, avec l'unguis et l'apophyse orbitaire interne du frontal; en arrière, avec la face latérale du corps du sphénoïde; en bas, avec le maxillaire supérieur ou plus spécialement avec l'arête qui sépare les faces interne et orbitaire de cet os et avec l'apophyse orbitaire du palatin; enfin en haut avec le frontal.

La suture ethmoïdo-frontale qui unit en haut l'os planum à la face orbitaire du frontal présente deux orifices; ce sont les *trous orbitaires internes* ou *ethmoïdo-frontaux*; chacun de ces orifices se continue par un canal de même nom; dans le *canal antérieur* s'engagent les vaisseaux ethmoïdaux antérieurs et le filet ethmoïdal du rameau nasal de la branche ophtalmique de Willis ou nerf nasal interne; dans le *canal postérieur* passent les vaisseaux ethmoïdaux postérieurs et un filet nerveux inconstant, le nerf sphéno-ethmoïdal de Luschka, branche du nerf nasal.

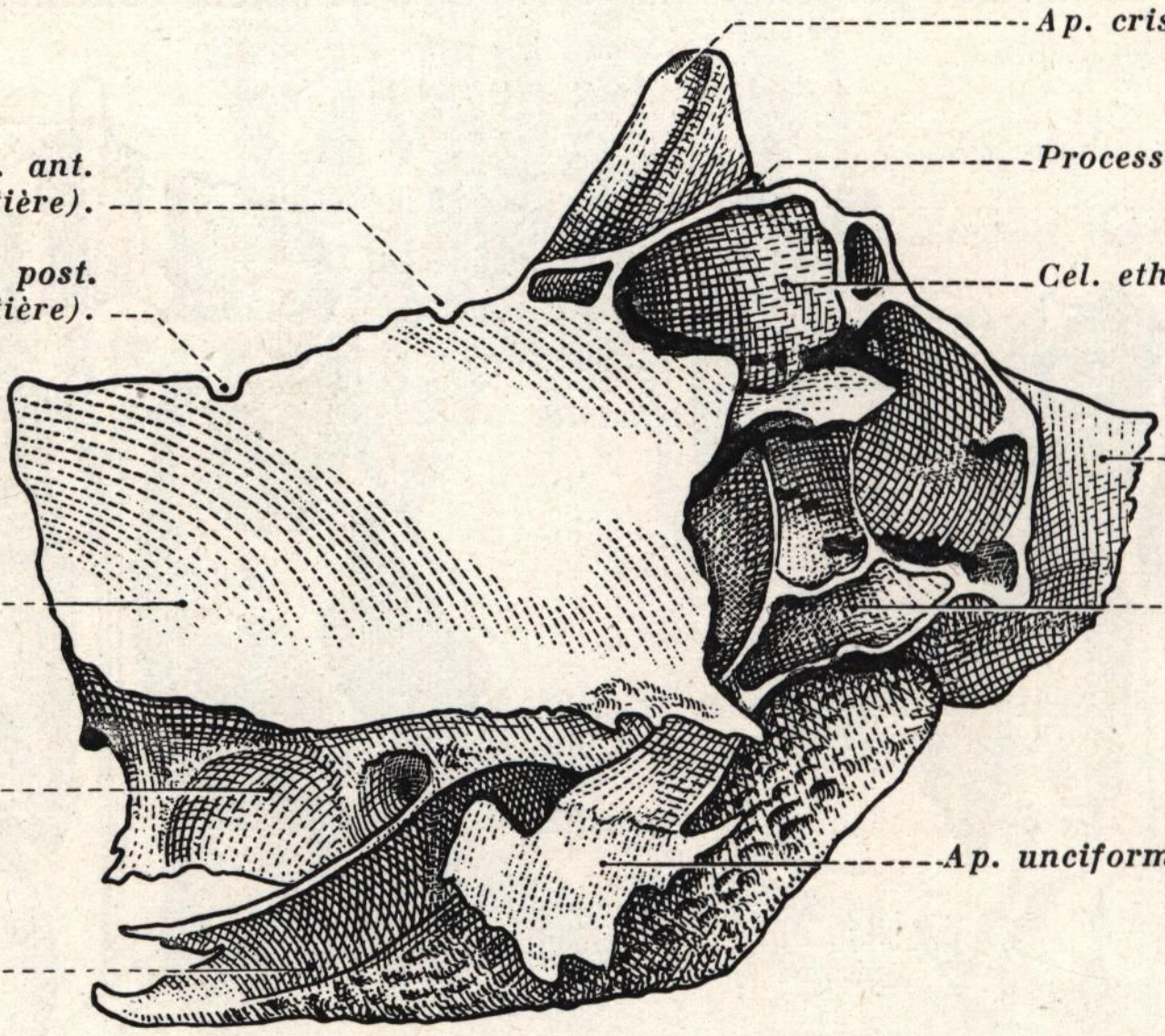

FIG. 33. — *Ethmoïde, vue externe, côté droit.*

La FACE INTERNE OU FACE NASALE forme les deux tiers supérieurs de la paroi externe des fosses nasales; plus étendue que la précédente du fait de l'obliquité de la face antérieure, elle est complexe et irrégulière parce que d'elle se détachent les *cornets supérieur* et *moyen (cornets ethmoïdaux)* et l'*apophyse unciforme* de l'ethmoïde (voy.: fig. 32, 34 et 36).

Dans sa partie la plus élevée et dans la zone qui correspond à la lame criblée de l'ethmoïde, elle présente quelques étroits sillons à direction verticale (sillons vasculo-nerveux).

Le quart antérieur de la face interne de la masse latérale apparaît constamment soulevé par une saillie de forme et de volume variables; c'est l'*agger nasi de Meyer* (1). Cette saillie est tantôt lisse, tantôt irrégulière, parsemée de petits mamelons; sa forme est généralement arrondie, revêtant l'aspect d'une calotte sphérique ; parfois aussi elle se présente sous la forme d'un bourrelet à direction antéro-postérieure qui se place en avant et au-dessus de la racine (*base d'implantation*) du cornet moyen; par rapport à ce dernier, l'agger nasi est donc *pré* et *supra-turbinal.*

---

(1) Article à consulter : FISCHER : Résultats de recherches sur la topographie de l'agger nasi. *Comptes rendus de l'Association des Anatomistes,* 1927, page 90.

L'agger nasi est dû à la présence d'une cellule ethmoïdale antérieure (la plus antérieure des cellules ethmoïdales), dite *cellule de l'agger nasi*; à ses parois prennent part aussi : le frontal, l'os lacrymal et la face interne de la branche montante du maxillaire supérieur *(cellule ethmoïdo-fronto-unguéo-maxillaire)* (voy. : fig. 221).

Par sa saillie, l'agger nasi se rapproche de la paroi interne de la fosse nasale correspondante (cloison médiane) représentée à ce niveau par la lame perpendiculaire de l'ethmoïde, rétrécissant ainsi le diamètre transversal de la fente respiratoire (d'où son nom — agger nasi —, digue ou rempart du nez).

Cornets. — Les *cornets* sont constitués par des lames minces enroulées sur elles-mêmes, obliques de haut en bas et de dehors en dedans.

Ils s'implantent sur la masse latérale de l'ethmoïde par leur bord supérieur (bord adhérent), tandis que leur bord inférieur est libre dans la fosse nasale correspondante; des deux faces qu'ils présentent, l'une est supéro-interne et convexe, l'autre est inféro-externe et concave.

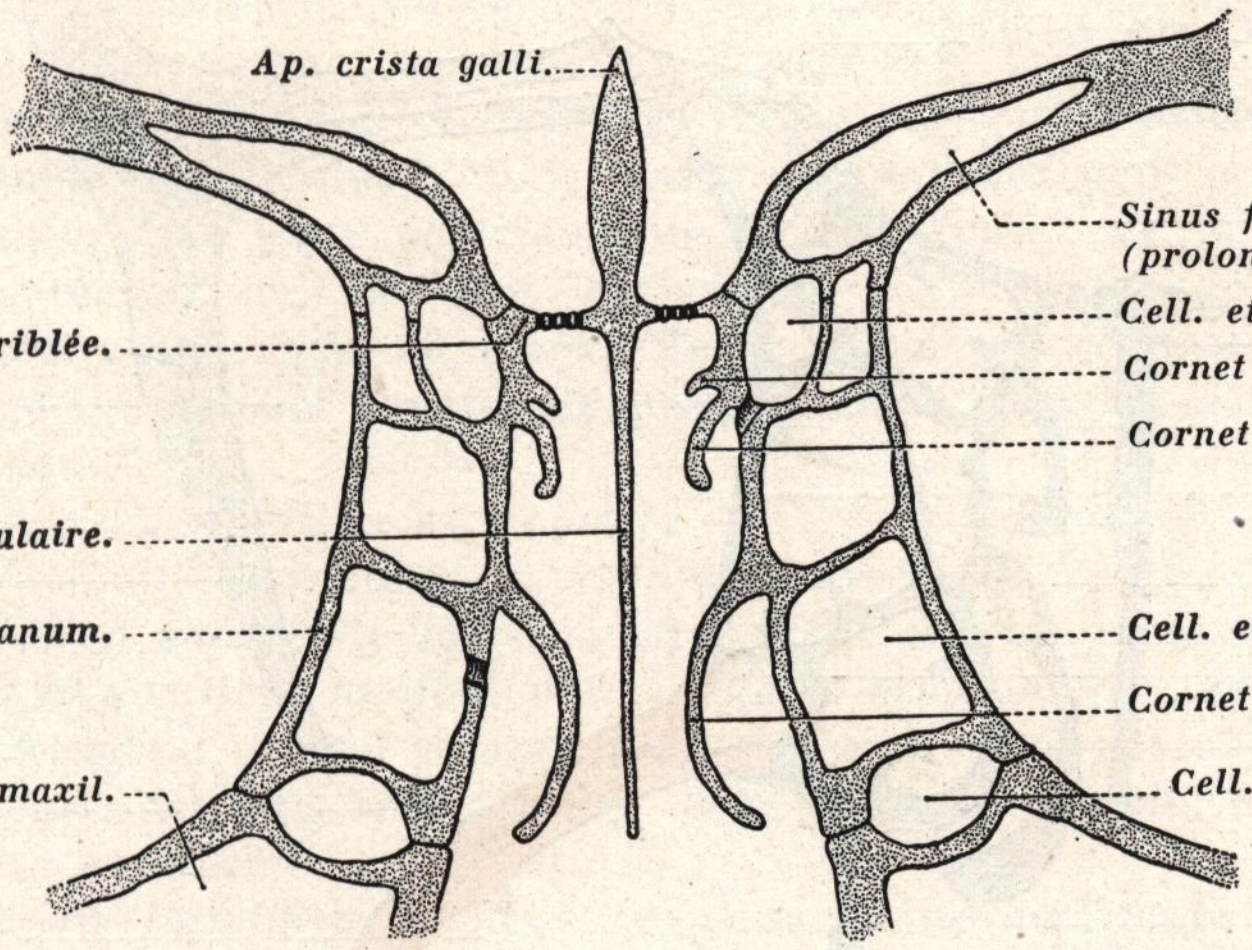

FIG. 34. — *Coupe frontale passant par le labyrinthe ethmoïdal et les fosses nasales; connexions des masses latérales de l'ethmoïde* (demi-schématique).

1° Le CORNET SUPÉRIEUR OU CORNET DE MORGAGNI *(concha nasalis superior)* n'est apparent que sur la moitié postérieure de la face interne des masses latérales; en avant, il se confond le plus souvent avec le cornet moyen; en arrière, il atteint la limite postérieure des masses latérales. Convexe en dedans, son bord inférieur est généralement peu incurvé, il tombe obliquement en bas et en dedans; sa longueur excède rarement 3 centimètres.

En avant du cornet supérieur, la face interne de la masse latérale présente une surface quadrilatère plane parsemée de plusieurs sillons verticaux destinés au passage des filets olfactifs.

2° Le CORNET MOYEN *(concha nasalis media)* est plus étendu et plus developpé que le précédent; non seulement il s'implante par son bord supérieur sur toute la longueur de la masse latérale, mais encore il la dépasse largement en avant et quelque peu en arrière où il s'applique sur la crête turbinale supérieure ou *crête ethmoïdale (crista ethmoïdalis)* de la branche montante du maxillaire supérieur et de la lame verticale du palatin.

Son bord libre est peu incurvé dans sa moitié antérieure où le cornet moyen tombe presque verticalement; son enroulement en cornet n'est bien net que dans sa moitié posté-

rieure; il est fortement saillant en dedans : aussi est-il le cornet le plus rapproché de la cloison médiane des fosses nasales.

La face interne des masses latérales présente parfois sur certains sujets un ou deux cornets accessoires situés un peu au dessus de la moitié postérieure du cornet supérieur; ce sont les *cornets accessoires,* à savoir : *a)* d'une part, le *cornet accessoire de Santorini* ou *quatrième cornet,* disposé sous l'aspect d'une mince crête osseuse légèrement incurvée (voy. : fig. 34); *b)* et d'autre part, le *cornet suprême* ou *cornet de Zuckerkandl* généralement grêle, sus-jacent au précédent.

Méats. — Les cornets délimitent avec la paroi interne des masses latérales des espaces désignés sous le nom de *méats;*

a) Le *méat supérieur,* très petit, est compris entre les cornets supérieur et moyen; à

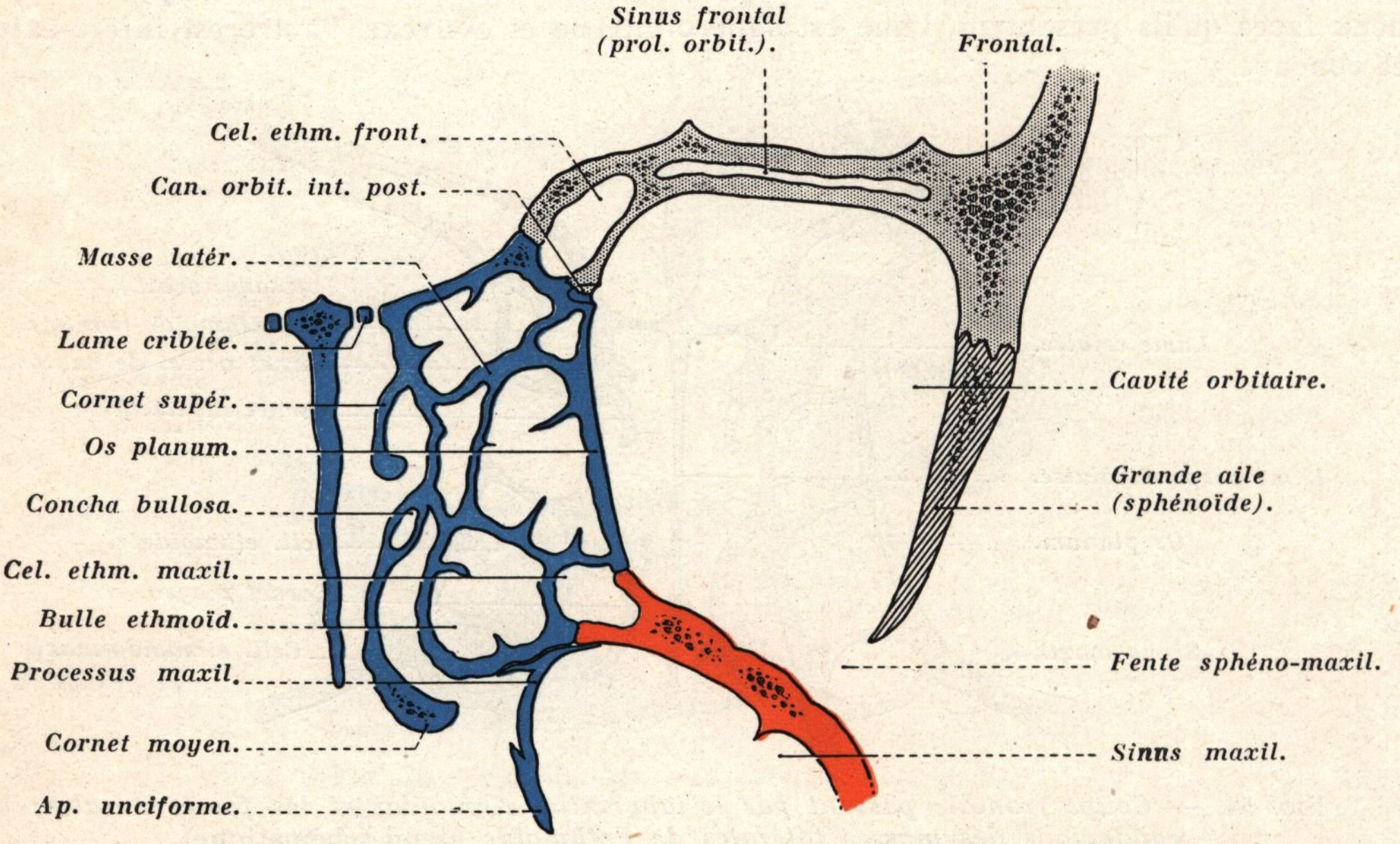

FIG. 35. — *Coupe frontale passant par le trou orbitaire interne postérieur intéressant le labyrinthe ethmoïdal et montrant les connexions de l'ethmoïde et la constitution des parois osseuses de l'orbite; côté droit, segment antérieur de la coupe* (demi-schématique).

En bleu, l'ethmoïde; *en rouge,* le maxillaire supérieur; *en pointillé gris,* le frontal; *en hachures noires obliques,* la grande aile du sphénoïde.

son niveau s'ouvrent dans sa partie postérieure les cellules ethmoïdales postérieures et le trou sphéno-palatin qui fait communiquer l'arrière-fond de la fosse ptérygo-maxillaire avec les fosses nasales, et par lequel s'engage l'artère sphéno-palatine;

b) Le *méat moyen* est compris entre les cornets moyen et inférieur (os indépendant); à ce niveau la paroi du labyrinthe ethmoïdal présente une saillie allongée, parfois fortement saillante en dedans, oblique en bas et en arrière appelée *promontoire de Zoja;* cette saillie est due à une ou plusieurs cellules ethmoïdales très développées : c'est la *bulle ethmoïdale de Zuckerkandl (bulla ethmoïdalis)* que certains auteurs (Mouret) assimilent à un cornet rudimentaire chez l'homme (voy. : fig. 35).

En arrière et au-dessus du promontoire, la masse latérale de l'ethmoïde est creusée d'une gouttière plus ou moins prononcée suivant le degré de pneumatisation de la bulle : c'est la *gouttière rétro-bullaire* (voy. : fig. 36).

Dans le méat moyen débouchent les cellules ethmoïdales antérieures et l'*infundibulum*, qui fait suite au canal fronto-nasal qui fait communiquer le sinus frontal avec les fosses nasales; au-dessous de son point d'abouchement, l'infundibulum se continue sur la face interne de l'ethmoïde par une gouttière qui s'atténue de plus en plus : c'est la *gouttière de l'infundibulum* ou *gouttière uncibullaire* (voy. : fig. 36) (pour plus de détails, voy. : *Fosses nasales).*

Apophyse unciforme. — *L'apophyse unciforme* ou *processus uncinatus,* ou *crochet de l'ethmoïde (cornet unciforme)* est une mince et étroite lamelle osseuse qui se détache de la paroi interne de la masse latérale au niveau de l'implantation du cornet moyen. Située dans le méat moyen, elle est dirigée obliquement en bas, en arrière et un peu en dehors et incurvée sur elle-même de telle sorte que sa face interne regarde en bas, en avant et en dedans, tandis que sa face externe regarde en haut, en arrière et en dehors.

Son extrémité antérieure et supérieure *(base d'implantation)* est large; elle se fixe sur la face interne de la masse latérale de l'ethmoïde, un peu au-dessous du quart antérieur de la racine (bord adhérent) du cornet moyen (voy. : fig. 36); cette base d'implantation peut dans certains cas se continuer en arrière sur la racine de ce cornet, elle envoie en arrière et en haut un prolongement qui se perd sur l'extrémité antérieure et supérieure de la bulle ethmoïdale; c'est la *travée uncibullaire,* petit pont osseux qui relie le *processus uncinatus* à la paroi antérieure de la bulle (voy. : fig. 36).

Par son bord antérieur, elle se met au contact de la face interne de la branche montante du maxillaire supérieur au niveau de la saillie qui correspond à l'agger nasi et la cellule de l'agger nasi peut émettre un prolongement dans l'épaisseur de l'apophyse unciforme (Hovelacque).

Son bord postérieur et supérieur est concave et libre, à contour polycyclique ou parfois déchiqueté. Dans sa moitié supérieure, ainsi qu'au niveau de la base d'implantation de l'apophyse, ce bord est séparé de la bulle ethmoïdale par une gouttière oblique en bas et en arrière; c'est la *gouttière uncibullaire* ou *hiatus semi-lunaire (hiatus semi-lunaris)*; cette gouttière correspond à une mince travée osseuse interposée entre les cellules ethmoïdales antérieures (et plus spécialement de la bulle ethmoïdale) et la base d'implantation de l'apophyse unciforme.

La face externe est fortement rugueuse dans sa moitié antérieure et supérieure; elle est au contraire à peu près lisse dans le reste de son étendue. La face interne est irrégulière; elle présente fréquemment une crête osseuse lamelliforme, dentelée, oblique en bas et en arrière qui divise cette face en deux gouttières longitudinales (voy. : fig. 36).

L'extrémité postérieure et inférieure de l'apophyse unciforme est très irrégulière, parfois finement découpée et rugueuse; elle déborde presque toujours le bord libre du cornet moyen (voy. : fig. 35 et 36), et sur l'ethmoïde en place, elle apparaît au niveau de l'orifice d'entrée du sinus maxillaire (hiatus maxillaire) qu'elle croise en diagonale. A ce niveau, elle émet presque toujours *trois prolongements* qui sont plus ou moins développés suivant les sujets et que nous désignons sous le nom de *processus terminaux* de l'apophyse unciforme. Le *processus inférieur (processus turbinalis),* disposé presque verticalement ou très légèrement oblique en bas et en arrière, se met au contact du *processus ethmoïdalis* du cornet inférieur; le *processus postérieur* atteint le bord antérieur de la lame verticale du palatin; le *processus supérieur (processus maxillaire* ou *apophyse de Zuckerkandl)* obture une grande partie de l'hiatus maxillaire et, dans certains cas, il peut atteindre le bord supérieur de cet hiatus ainsi que la partie postérieure de la bulle ethmoïdale (voy. : fig. 35 et 36).

La FACE SUPÉRIEURE prolonge en dehors la lame criblée, mais non pas dans le même plan que cette dernière; plus étroite en avant qu'en arrière, elle est inclinée obliquement en haut et en dehors et s'articule avec le frontal.

Elle est creusée de trois ou quatre demi-cellules séparées entre elles par de minces

cloisons transversales ou obliques, elles correspondent aux demi-cellules analogues de la zone labyrinthique du frontal pour constituer les *cellules ethmoïdo-frontales.* En avant de ces cellules, et en regard de la base d'implantation de l'apophyse crista galli, se trouve l'*infundibulum,* ouverture large en forme d'entonnoir renversé qui fait suite au canal fronto-nasal de l'os frontal.

Entre ces cellules la face supérieure présente deux gouttières, obliques en dehors et en arrière, qui forment avec les gouttières analogues de la face inférieure du frontal les *canaux ethmoïdo-frontaux* ou *orbitaires internes*; parmi ces deux canaux, l'un est *antérieur* et mieux marqué que l'autre; il livre passage aux vaisseaux ethmoïdaux antérieurs et au filet ethmoïdal du rameau nasal de la branche ophtalmique de Willis; l'autre est *postérieur* et laisse passer les vaisseaux ethmoïdaux postérieurs et le nerf sphéno-ethmoïdal de Luschka (inconstant).

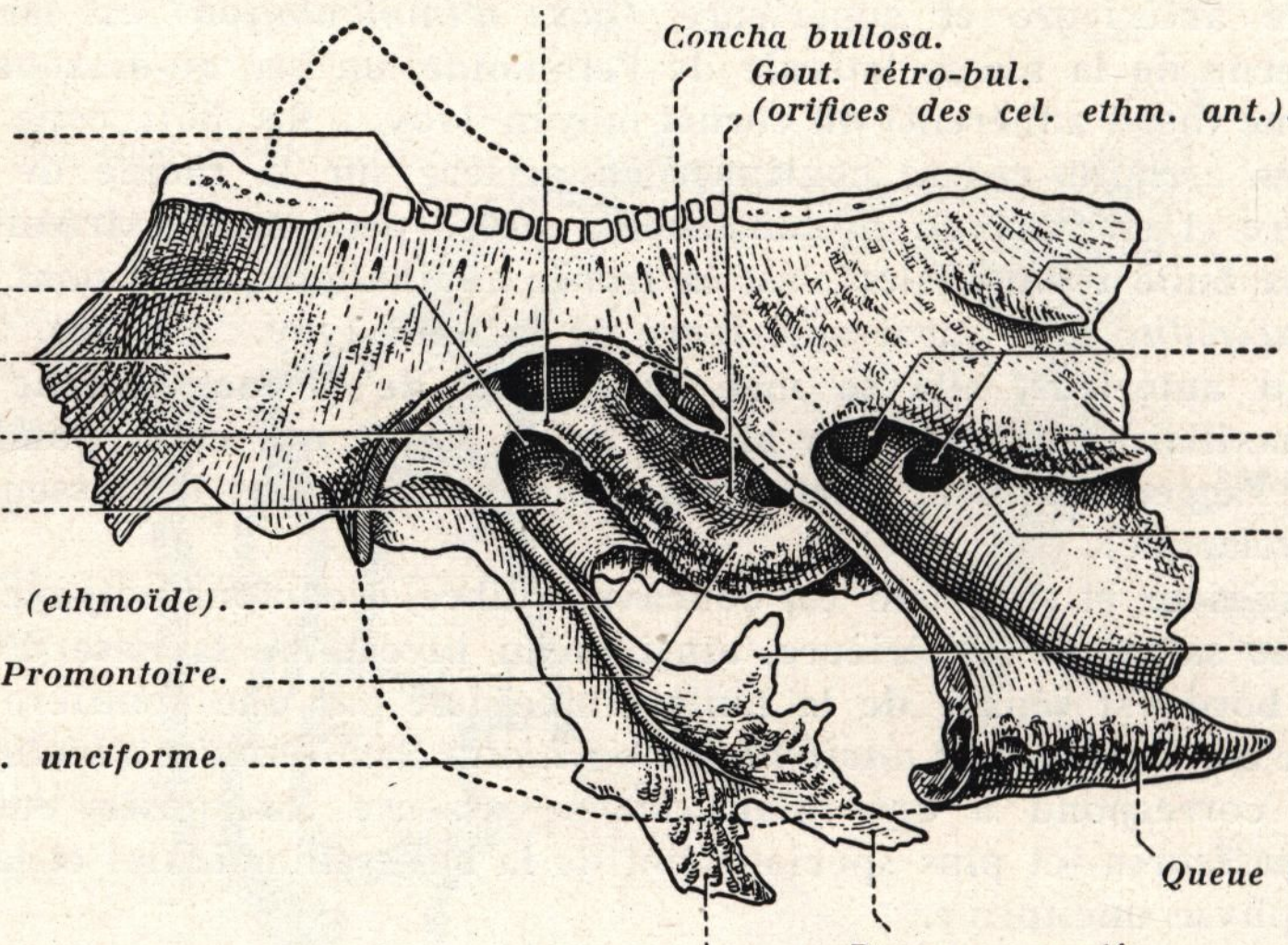

FIG. 36. — *Vue interne de la masse latérale de l'ethmoïde montrant le promontoire de Zoja, l'apophyse unciforme et les orifices des cellules ethmoïdales* (en pointillé, l'apophyse crista galli et le cornet moyen réséqués).

La FACE INFÉRIEURE, beaucoup plus étroite que la face supérieure, est également plus étroite en avant qu'en arrière; elle est taillée en biseau de haut en bas et de dehors en dedans. Elle répond dans ses deux tiers antérieurs à la partie supérieure également taillée en biseau de la face interne (fosse nasale) du maxillaire supérieur et dans son tiers postérieur à la facette ethmoïdale de l'apophyse orbitaire du palatin; les surfaces en contact de ces os se font par l'intermédiaire de demi-cellules très variables dans leur disposition et creusées dans l'épaisseur des os *(cellules ethmoïdo-maxillaires)* (voy. : fig. 35).

La FACE ANTÉRIEURE est fortement biseautée, de telle sorte qu'elle regarde en avant, en dehors et en bas; elle s'articule avec la branche montante du maxillaire supérieur et avec la face interne de l'os lacrymal; comme pour la face inférieure, ces os sont creusés de demi-cellules qui s'opposent les unes aux autres en constituant les *cellules ethmoïdo-maxillaires* et *ethmoïdo-unguéales (cellule de l'agger nasi)* (voy. : fig. 221).

La FACE POSTÉRIEURE est large et très irrégulière; de forme trapézoïde, elle s'articule avec la face antérieure du corps du sphénoïde *(pars ethmoïdalis)*; ces deux os présentent par places des demi-cellules dont l'ensemble constitue les *cellules ethmoïdo-sphénoïdales*; ces cellules n'existent le plus souvent que dans la moitié externe de la face postérieure des masses latérales, tandis que la moitié interne est séparée du corps du sphénoïde par un espace angulaire en forme de dièdre à arête verticale et à sinus interne : c'est le *récessus sphéno-ethmoïdal.*

Cellules ethmoïdales. — Les masses latérales de l'ethmoïde sont creusées de cavités anfractueuses séparées entre elles par des cloisons papyracées et fragiles de tissu osseux compact; ce sont les *cellules ethmoïdales* dont l'ensemble constitue le *labyrinthe ethmoïdal*

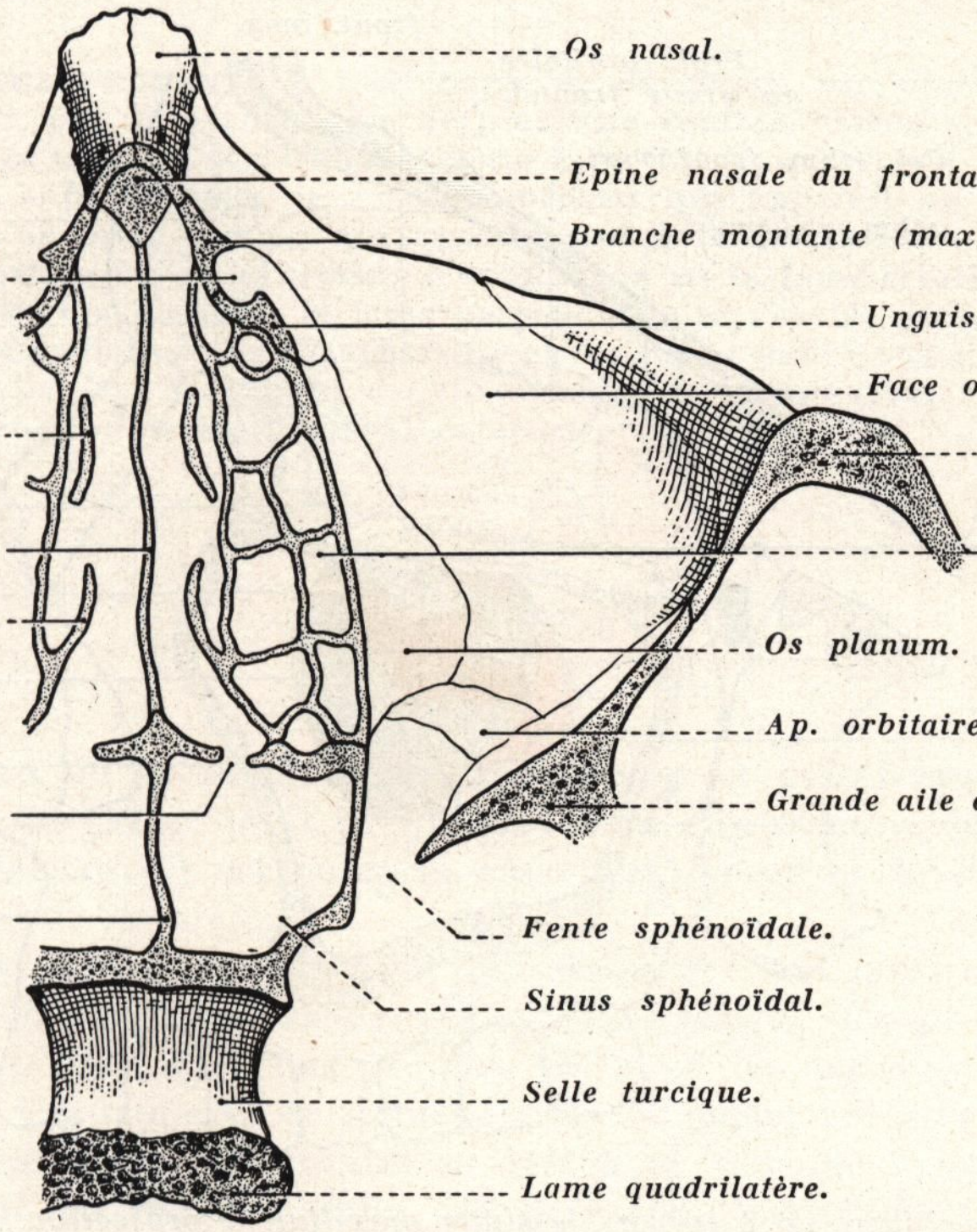

FIG. 37. — *Coupe transversale du labyrinthe ethmoïdal et du sinus sphénoïdal passant par l'ostium sphenoïdale; connexions osseuses de l'ethmoïde et plancher de l'orbite;* côté droit, *segment inférieur de la coupe* (demi-schématique).

(voy. : fig. 37); elles communiquent avec les fosses nasales, au niveau desquelles elles s'ouvrent sur la paroi externe; et à l'état frais elles sont tapissées par une muqueuse en continuité avec celle de la fosse nasale correspondante.

Leur **nombre** et leur **volume** sont très variables; on en compte de huit à dix en moyenne (Ranglaret, Sieur et Jacob); certaines d'entre elles sont très petites et affectent à peu près la dimension d'un grain de blé, d'autres sont plus volumineuses et atteignent le volume d'une noisette; elles font saillies dans les régions voisines (fosse ptérygo-maxillaire) ou dans les fosses nasales (bulle ethmoïdale).

Elles sont généralement réparties en plusieurs couches superposées; certaines sont uniquement ethmoïdales; mais beaucoup empiètent dans les os voisins et quelquefois même sur deux os à la fois, constituant ainsi des cellules dont les parois sont mixtes :

cellules ethmoïdo-frontales, cellules ethmoïdo-maxillaires, cellules ethmoïdo-fronto-unguéales; enfin, exceptionnellement, elles affectent une disposition symétrique.

Du point de vue topographique, on distingue *deux groupes* de cellules ethmoïdales : les unes, *postérieures*; les autres, *antérieures* (Ranglaret, Rouvière et Caudrelier).

a) Les CELLULES DU GROUPE POSTÉRIEUR, plus volumineuses mais moins nombreuses, débouchent dans le méat supérieur et forment le *labyrinthe postérieur.*

Ce groupe comprend une cellule ethmoïdo-frontale postérieure, une cellule ethmoïdo-sphénoïdale (ces cellules sont parfois multiples) ou parfois une cellule ethmoïdo-fronto-sphéno-palatine dite *cellule d'Onodi* et une cellule ethmoïdo-maxillaire ou cellule inférieure du labyrinthe postérieur.

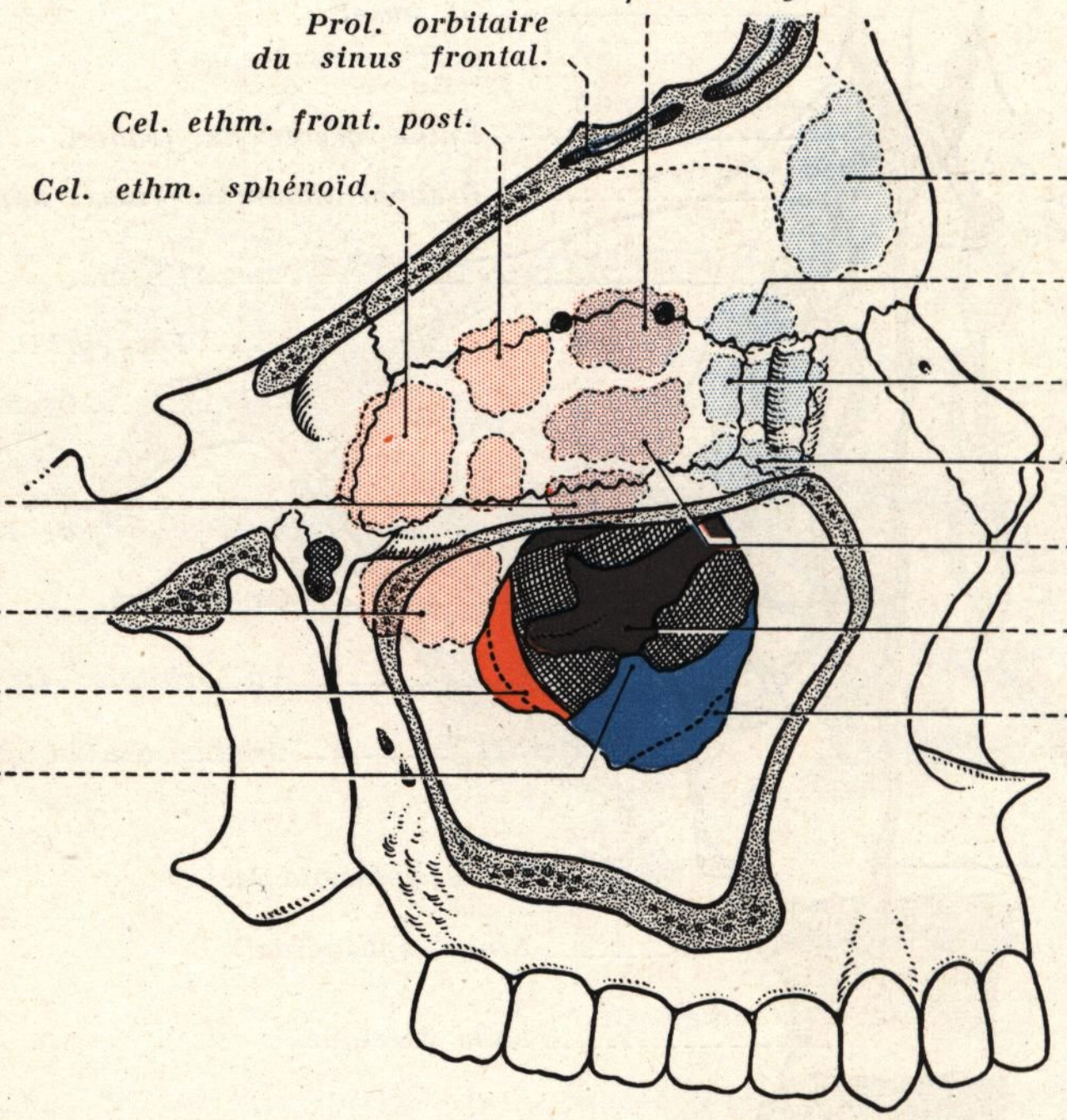

FIG. 38. — *L'hiatus maxillaire vu à travers le sinus maxillaire; projection du sinus frontal et des cellules ethmoïdales sur la paroi interne de la cavité orbitaire et sur la paroi externe des fosses nasales.*
En pointillé bleu pâle, groupe antérieur; *en pointillé violet*, groupe moyen; *en pointillé rose*, groupe postérieur. *En bleu*, le cornet inférieur; *en rouge*, le palatin; *en violet*, l'ethmoïde.

b) Les CELLULES DU GROUPE ANTÉRIEUR, plus constantes et plus nombreuses et souvent plus petites, débouchent dans le méat moyen soit directement, soit par l'intermédiaire de l'infundibulum; elles forment le *labyrinthe antérieur* (voy. : fig. 38).

Ce groupe comprend : une cellule ethmoïdo-frontale antérieure, une cellule ethmoïdo-fronto-unguéo-maxillaire placée en avant de l'infundibulum et parfois aussi une cellule ethmoïdo-unguéale ou cellule de l'agger nasi, une cellule ethmoïdo-maxillaire située au-dessus de l'hiatus maxillaire, qui correspond le plus souvent à la plus grande partie de la bulle ethmoïdale et des cellules ethmoïdales internes de la gouttière uncibullaire et de la gouttière rétro-bullaire (Sieur et Jacob).

On rencontre parfois une ou plusieurs cellules dans l'épaisseur du cornet moyen *(concha bullosa)* (voy. : fig. 35 et 36).

c) Certains auteurs décrivent un GROUPE MOYEN compris entre les deux précédents et auquel appartient la *bulle ethmoïdale (bulla ethmoïdalis).*

CONNEXIONS. — L'ethmoïde s'articule avec onze os qui sont : en haut, le frontal; en avant, les os propres du nez; en arrière, le sphénoïde; en arrière et en bas, les deux os palatins; en dehors, les maxillaires supérieurs et les os lacrymaux; et en bas et en arrière, sur la ligne médiane, le vomer.

Ajoutons enfin qu'il s'articule avec le cartilage de la cloison médiane des fosses nasales (cartilage septal).

ARCHITECTURE. — L'ethmoïde est entièrement constitué par du tissu compact; le tissu spongieux y est rarissime et n'existe qu'à la base de l'apophyse crista galli et de la lame perpendiculaire. Toutes les cloisons osseuses qui séparent les cellules ethmoïdales entre elles sont des lamelles compactes et minces.

OSSIFICATION ET DÉVELOPPEMENT. — L'ethmoïde se développe par ossification de la capsule nasale cartilagineuse et par l'intermédiaire de plusieurs centres osseux qui sont : *a)* un pour chaque masse latérale; ce centre d'ossification débute à la fin du quatrième mois de la vie fœtale par le cornet moyen; — *b)* un pour le cornet supérieur qui apparaît au milieu du cinquième mois; — *c)* deux pour la lame criblée, qui apparaissent à la naissance; — *d)* l'apophyse crista galli s'ossifie soit par extension du processus d'ossification de la lame criblée, soit parfois par un ou deux centres d'ossification propres; la lame perpendiculaire s'ossifie de haut en bas par extension du processus d'ossification de la base de l'apophyse crista galli (Augier).

Les cellules ethmoïdales sont à l'origine des diverticules de la muqueuse des fosses nasales dont l'ossification se moule autour de leur surface extérieure.

SPHÉNOÏDE

Le sphénoïde (1) est un os rayonné impair, médian et symétrique, situé à la partie moyenne de la base du crâne où il prend part à la constitution des trois étages antérieur, moyen et postérieur. Il est compris entre l'ethmoïde et le frontal en avant, les temporaux et l'occipital en arrière.

Sa forme est assez irrégulière; on peut lui distinguer une partie médiane, centrale, *le corps* du sphénoïde, duquel se détachent symétriquement des prolongements ou *apophyses* qui sont les *petites ailes,* les *grandes ailes* et les *apophyses ptérygoïdes*; les premières, de forme triangulaire, se détachent de la partie antéro-supérieure du corps, elles se dirigent en dehors; les secondes se détachent des faces latérales du corps et se dirigent également en dehors; enfin les dernières, verticalement descendantes, se détachent de la face inférieure de l'os.

Vu par sa face endocranienne, le sphénoïde a été comparé à une chauve-souris dont les petites ailes, longues et pointues, représentent les oreilles; les grandes ailes aux bords déchiquetés et anguleux, les ailes de l'animal; et les apophyses ptérygoïdes, les membres postérieurs.

Corps du sphénoïde.

De forme grossièrement cuboïde, il est soudé au corps de l'occipital en arrière; toutefois on peut lui distinguer *six faces* qui sont : *supérieure, inférieure, antérieure, postérieure et latérales.*

---

(1) (de σφήν, coin). Cette étymologie ne répond que très approximativement à la forme de l'os. Sa dénomination provient plutôt du fait que cet os est interposé en coin à la base du crâne entre tous les autres os de la boîte cranienne avec lesquels il s'articule; c'est l'os « *clé de base* ».

Face supérieure. — La *face supérieure* ou *endocranienne* répond à la cavité crânienne. D'avant en arrière, elle présente quatre parties qui sont : *a)* le *jugum sphenoïdale; b)* la *gouttière optique*; *c)* la *selle turcique*; *d)* et la *lame quadrilatère.*

1° Le **jugum sphenoïdale** présente l'aspect d'une surface quadrilatère lisse à peu près horizontale, plus large que longue, située entre les petites ailes : c'est la lame d'union des petites ailes. Son bord antérieur, finement dentelé, dépasse en forme d'auvent la face antérieure du sphénoïde; bien souvent il présente un prolongement médian : c'est le *processus ethmoïdal* du sphénoïde *(processus ethmoïdalis de Staurenghi)*; ce bord s'articule avec l'ethmoïde ou avec les processus antésphénoïdaux du frontal lorsque ceux-ci s'interposent entre la lame criblée de l'ethmoïde et le jugum sphenoïdale; parfois aussi le processus ethmoïdal n'intéresse pas toute l'étendue du bord antérieur et n'est représenté que par une saillie médiane effilée, la ***crista cribrosa.***

En arrière, le *jugum sphenoïdale* est limité par une crête mousse légèrement convexe

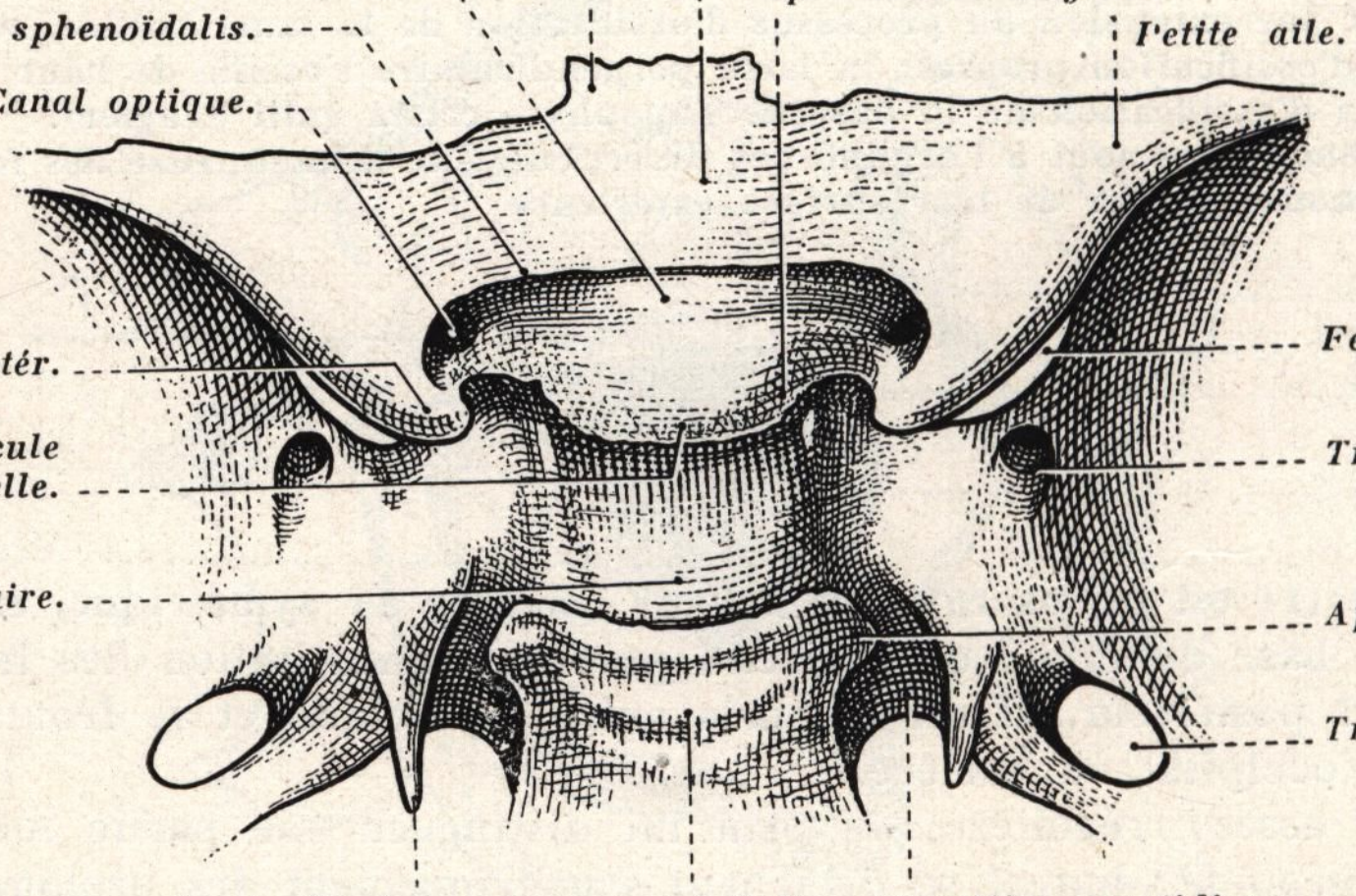

Fig. 39. — *Face supérieure du corps du sphénoïde.*

en arrière, le *limbus sphenoïdalis,* qui s'étend transversalement d'un bord supérieur du trou optique à l'autre.

Latéralement, le *jugum sphenoïdale* se continue par la face supérieure des petites ailes; il détermine avec ces dernières un plan légèrement incurvé à concavité supérieure.

Il présente une saillie arrondie, sagittale, à peine esquissée, que bordent latéralement deux gouttières; ce sont les *gouttières olfactives,* sur lesquelles s'appliquent les bandelettes olfactives; ces gouttières, toujours peu marquées, se continuent en avant par les gouttières olfactives (gouttières ethmoïdales) de la lame criblée de l'ethmoïde.

2° La **gouttière optique** ou *sulcus chiasmatis* est une gouttière transversale située en arrière du *limbus sphenoïdalis*; plus accentuée latéralement qu'à sa partie médiane, cette goutière se continue en dehors sur la paroi interne des canaux optiques; elle ne présente aucun rapport avec le chiasma optique qui repose sur la tente de l'hypophyse.

3° La **selle turcique** ou **fosse pituitaire,** ainsi désignée en raison de sa forme en selle de cavalier, est une excavation plus ou moins profonde, située au niveau de la partie centrale de l'étage moyen du crâne, qui loge l'hypophyse ou glande pituitaire.

Sa concavité est peu marquée dans le sens transversal, du fait qu'elle est limitée latéralement par deux crêtes mousses peu saillantes qui la séparent de la gouttière carotidienne; elle est par contre fortement concave dans le sens antéro-postérieur, surplombée même en partie par la lame quadrilatère.

En avant, elle est limitée par une éminence arrondie à grand axe transversal, plus ou moins saillante suivant les sujets : c'est le *tubercule de la selle* ou *tubercule pituitaire (tuberculum sellæ)*; il représente le pommeau de la selle; les extrémités latérales du tubercule de la selle présentent une petite saillie inconstante (une fois sur cinq) : ce sont les *apophyses clinoïdes moyennes* (voy. : fig. 39 et 54); sur le tubercule de la selle et sur les apophyses clinoïdes moyennes s'insère le bord antérieur de la tente hypophysaire ; enfin, chez le vieillard, les apophyses clinoïdes moyennes sont assez souvent réunies aux apophyses clinoïdes antérieures par un petit pont osseux pour constituer un orifice que traverse la carotide interne, c'est le *foramen carotico-clinoïdien.*

Un peu au-dessous (2 millimètres environ) du tubercule de la selle, le versant antérieur de la selle turcique présente tantôt une crête, tantôt un sillon : c'est la *crête* ou *sillon synostosique,* résultat de la soudure des deux pièces de l'os, le présphénoïde et le basisphénoïde ; cette crête se continue latéralement au-dessous et en arrière de la racine inférieure de la petite aile.

Entre la crête synostosique et le tubercule de la selle, l'os présente assez souvent une ébauche de gouttière transversale : c'est la *gouttière du sinus coronaire,* qui correspond à la branche antérieure de ce sinus.

En arrière, elle est limitée par le bord supérieur de la lame quadrilatère qui représente le troussequin de la selle; légèrement concave en haut, assez souvent irrégulier, ce bord est mince et arrondi à sa partie moyenne, tandis qu'il s'épaissit et se prolonge à ses extrémités en formant deux petites saillies, les *apophyses clinoïdes postérieures*; sur le bord supérieur de la lame quadrilatère et sur les apophyses clinoïdes postérieures s'insère le bord postérieur de la tente hypophysaire.

Le *centre* de la selle turcique présente parfois un petit orifice médian borgne dont la profondeur n'excède guère deux millimètres; plus fréquent chez le nouveau-né et chez l'enfant que chez l'adulte, cet orifice représente le vestige du canal cranio-pharyngien.

Il n'est pas rare d'observer des variations individuelles dans la forme et dans l'étendue de la selle turcique; ce fait a son importance pour l'interprétation des clichés radiographiques de profil de la base du crâne. Suivant l'ouverture de la selle, c'est-à-dire suivant la distance qui sépare le bord supérieur de la lame quadrilatère et le tubercule pituitaire, on distingue : un *type ouvert,* un *type fermé* et un *type en dos d'âne* beaucoup plus rare que les deux précédents.

4° La **lame quadrilatère** (on devrait dire *surface quadrilatère*) ou **dorsum sellæ** est une lame aplatie d'avant en arrière, inclinée obliquement en bas et en arrière, et dont la largeur est à peu près égale à celle de la selle turcique; la présence d'apophyses clinoïdes postérieures très développées, déjetées en haut et en arrière, la rend plus large en haut qu'en bas.

Sa *face antérieure,* lisse et fortement excavée, répond à la selle turcique et par conséquent à l'étage moyen. Sa *face postérieure,* irrégulière et rugueuse, et sur laquelle repose la face antérieure des pédoncules cérébraux, répond à l'étage postérieur du crâne; très légèrement excavée, elle se continue par la gouttière basilaire de l'occipital et forme avec cette dernière le *clivus de Blumenbach*; une crête rugueuse transversale indique parfois la soudure du corps des deux os (deuxième crête synostosique).

Le *bord supérieur* compris entre les deux apophyses clinoïdes postérieures est souvent irrégulier; parfois même il présente une petite dépression médiane, d'autant plus développée que le relief des apophyses clinoïdes est plus prononcé; c'est l'*incisure semilunaire de Calori*; parfois aussi, mais plus rarement, l'échancrure médiane peut faire place à une disposition inverse et être remplacée par un petit tubercule médian, à

surface rugueuse, situé vis-à-vis de la selle; c'est le *processus médian* ou *intermédiaire d'Ajutolo* (1).

Les *bords latéraux* présentent deux échancrures : l'une, supérieure, correspond au passage du nerf moteur oculaire commun; l'autre, inférieure, répond au passage du sinus pétreux inférieur; sur chaque bord, et un peu au-dessous de l'apophyse clinoïde postérieure, s'insère le ligament sphéno-pétreux de Grüber.

Face inférieure. — *La face inférieure* répond à la partie la plus postérieure de la voûte des fosses nasales; de forme quadrilatère, légèrement plus étroite en avant qu'en arrière, elle présente sur la ligne médiane une crête saillante plus épaisse et plus proéminente en avant qu'en arrière : c'est la *crête sphénoïdale inférieure*; en avant, cette crête se réunit à la crête médiane de la face antérieure pour constituer une saillie en forme d'éperon appelée *bec du sphénoïde* ou *rostrum sphenoïdale*; le bord libre de la crête sphénoïdale inférieure est parfois interrompu par une encoche qui correspond

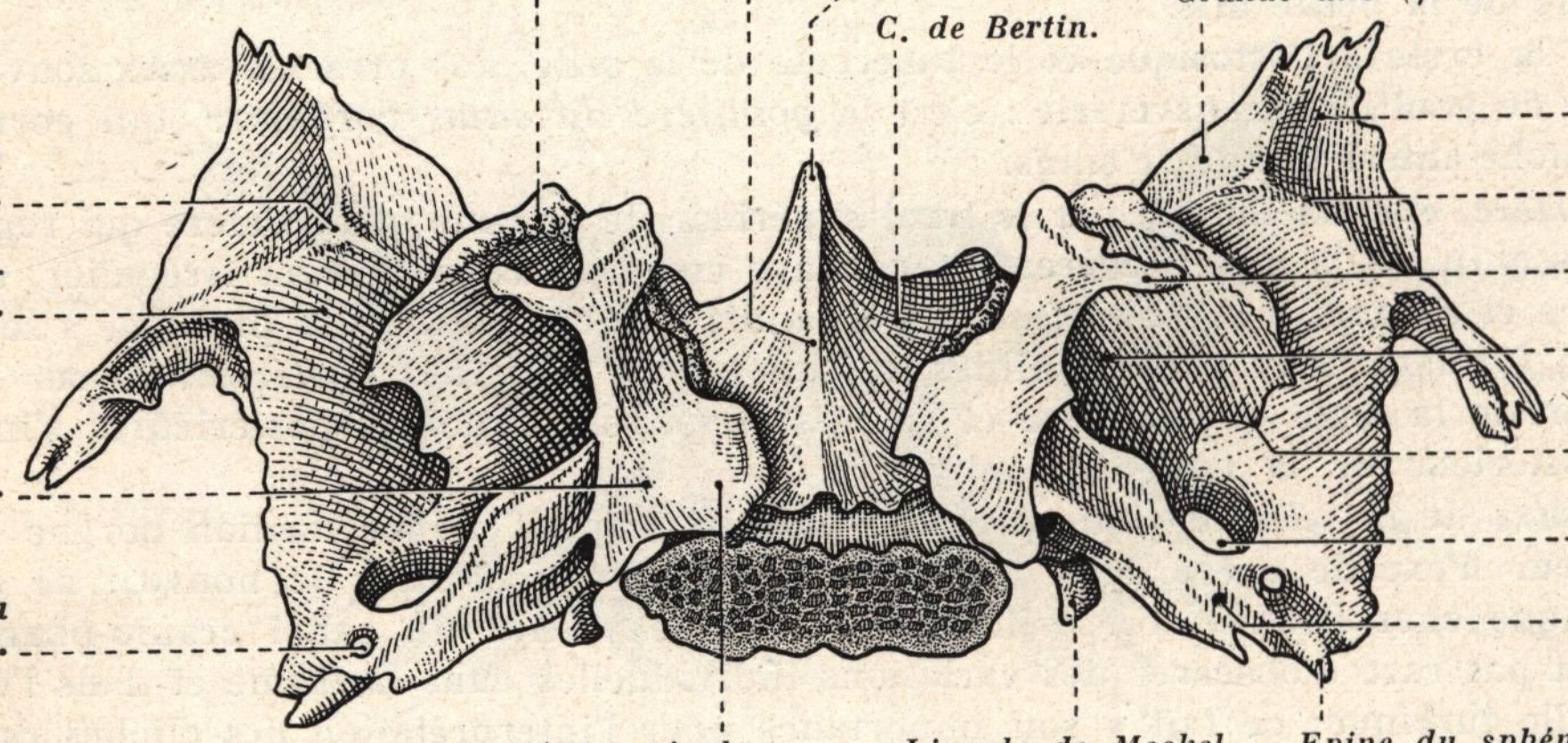

FIG. 40. — *Sphénoïde, vue inférieure.*

à la soudure des deux pièces osseuses du sphénoïde; enfin, sur le crâne articulé, les ailes du vomer s'appliquent sur la face inférieure du sphénoïde à la manière d'une tuile faîtière; la crête médiane est creusée sur son bord libre d'une étroite gouttière longitudinale, qui constitue avec la gouttière vomérienne correspondante le *canal sphéno-vomérien médian*, dans lequel passent des veines.

De chaque côte de la crête sphénoïdale inférieure, la face inférieure du sphénoïde présente une *ligne suturale*, oblique en avant et en dehors, qui divise cette face en deux champs triangulaires à base opposée : *a)* le *champ triangulaire interne*, dont la base antérieure est lisse, correspond aux *cornets de Bertin*, os primitivement indépendants du sphénoïde mais secondairement soudés au corps de l'os (voy. : *Ossification et développement du sphénoïde*); — *b)* le *champ triangulaire externe*, dont la base, postérieure, est en grande partie masquée par l'implantation de l'aile interne de l'apophyse ptérygoïde et par l'étalement de son *apophyse vaginale* à la face inférieure du sphénoïde; le bord interne de l'apophyse vaginale, légèrement incurvé en bas, n'entre pas en contact avec

(1) Ce processus est constant chez les singes.

le corps du sphénoïde; il détermine avec celui-ci une gouttière que la juxtaposition du bord externe correspondant de l'aile du vomer transforme en canal complet; c'est le *canal sphéno-vomérien latéral* qui est également traversé par des veines (voy. : fig. 186 et 192).

Face antérieure. — La *face antérieure* est quadrilatère, plus large que haute, plus large également en bas qu'en haut et légèrement oblique en bas et en arrière.

Cette face est surmontée par une lame osseuse mince, horizontale, quadrilatère, à bords finement dentelés, disposée en auvent : c'est le *processus ethmoïdal* du sphénoïde, qui prolonge en avant le *jugum sphénoïdale* dont il représente le tiers antérieur environ, et qui s'articule soit avec le bord postérieur de la lame criblée de l'ethmoïde, soit avec les processus antésphénoïdaux du frontal (Staurenghi).

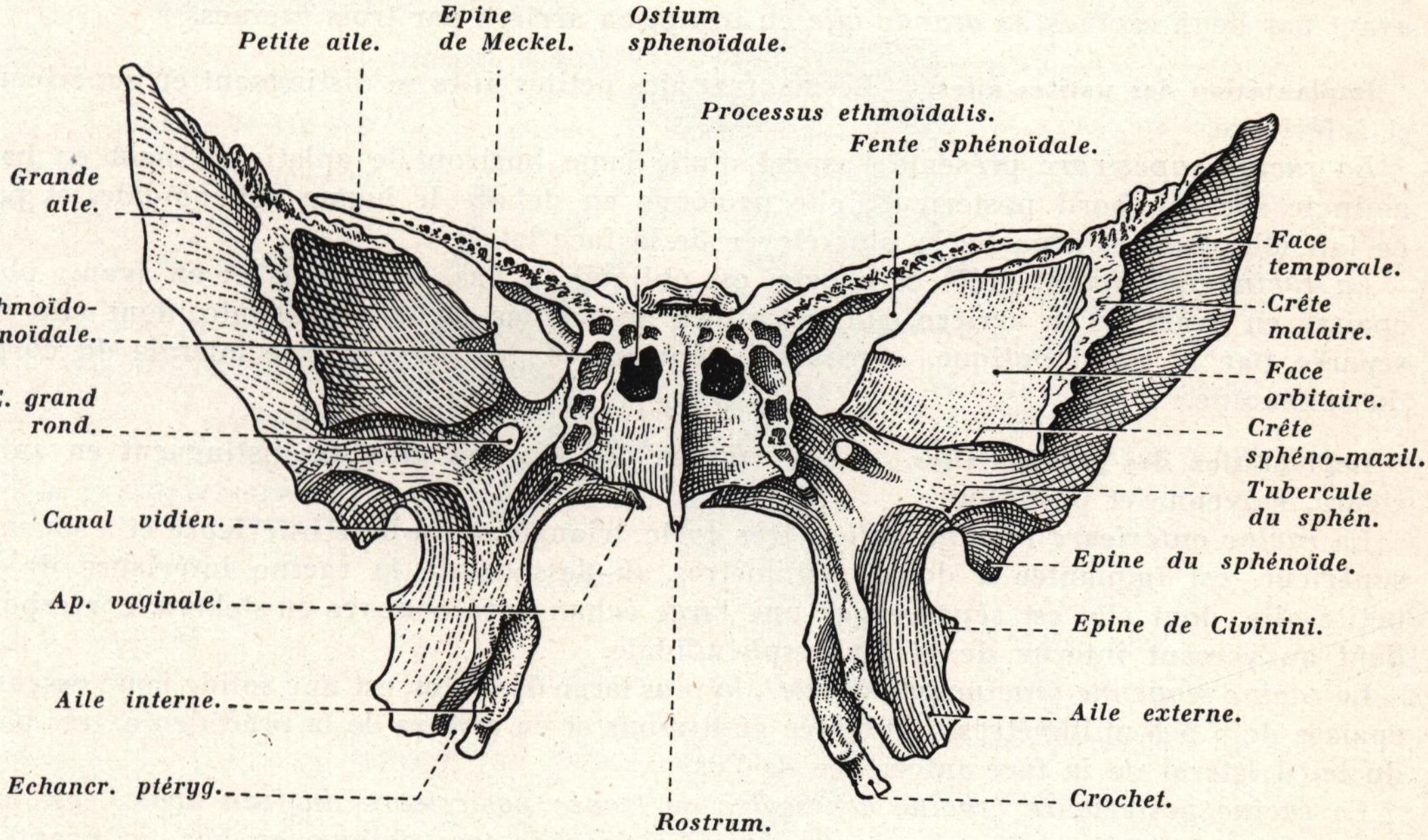

FIG. 41. — *Sphénoïde, vue antérieure.*

Au-dessous du processus ethmoïdal, cette face présente sur la ligne médiane une crête saillante et rugueuse qui s'articule avec le bord postérieur de la lame perpendiculaire de l'ethmoïde : c'est la *crête sphénoïdale antérieure (processus sphénoïdal antérieur de Cruveilhier)* (voy. : fig. 41).

De chaque côté de cette crête, la face antérieure de l'os présente, en allant de dedans en dehors : *a)* une gouttière presque verticale, qui répond à la troisième portion de la voûte des fosses nasales, et qui est constituée en partie par le versant antérieur des cornets de Bertin; cette gouttière présente un orifice arrondi ou ovalaire de 4 à 6 millimètres de diamètre : c'est *l'orifice d'entrée du sinus sphénoïdal* ou *ostium sphenoïdale (apertura sphenoïdalis)* généralement situé plus près du bord supérieur que du bord inférieur de cette face; sur l'os articulé, cette gouttière répond au récessus sphéno-ethmoïdal des fosses nasales *(pars nasalis)*; — *b)* une surface irrégulière et rugueuse, plus large en haut qu'en bas, qui s'articule avec la face postérieure des masses latérales de l'ethmoïde *(pars ethmoïdalis)* et avec la facette postéro-externe (facette sphénoïdale) de l'apophyse orbitaire

du palatin; cette surface est creusée de demi-cellules qui répondent aux demi-cellules situées en regard sur les os précités, avec lesquelles elles constituent les *cellules ethmoïdo-sphénoïdales (cellules ethmoïdales postérieures).*

Face postérieure. — Soudée au corps de l'occipital chez l'adulte, la *face postérieure* est toute artificielle; elle ne peut s'observer que chez des sujets très jeunes après dislocation des deux os (le cartilage intermédiaire disparaît précocement par soudure des deux os); elle apparaît alors irrégulière et rugueuse, de forme quadrilatère plus large que haute, obliquement dirigée en bas et en avant, et légèrement concave en arrière.

Faces latérales. — Les *faces latérales* du corps du sphénoïde, allongées d'avant en arrière et de haut en bas, sont disposées suivant un plan oblique en bas et en dehors; elles présentent l'*implantation des ailes du sphénoïde,* la *petite aile* s'attachant en haut et en avant par deux racines, la *grande aile* en bas et en arrière par trois racines.

Implantation des petites ailes. — Les RACINES des petites ailes se distinguent en supérieure et inférieure.

La racine supérieure présente l'aspect d'une lame horizontale aplatie de haut en bas, amincie sur son bord postérieur; elle prolonge en dehors le jugum sphenoïdale, et par ce fait elle occupe la partie la plus élevée de la face latérale.

La racine inférieure, grêle et courte, est oblique en bas, en dedans et en avant; plus épaisse en avant qu'en arrière, elle est située au-dessous de la précédente, dont elle est séparée par le canal optique, et celui-ci déprime en gouttière la face latérale du corps du sphénoïde.

Implantation des grandes ailes. — Les RACINES des grandes ailes se distinguent en antérieure, moyenne et postérieure.

La *racine antérieure (racine grêle),* très grêle, triangulaire à base inférieure et à sommet supérieur, est implantée à douze millimètres au-dessous de la racine inférieure de la petite aile, dont elle est séparée par une large échancrure concave en dehors, correspondant au versant interne de la fente sphénoïdale.

La *racine moyenne (racine principale),* la plus large de toutes, est une solide lame osseuse, épaisse de 6 à 8 millimètres, implantée au-dessous et en arrière de la précédente, très près du bord latéral de la face inférieure de l'os.

La *racine postérieure (racine accessoire* ou *travée postérieure du trou ovale),* est une lame osseuse, étroite, mais plus longue que les précédentes; oblique en bas, en avant et en dehors, elle se détache en arrière de la racine moyenne et sur le même plan qu'elle.

La racine moyenne est séparée de la racine antérieure par le canal grand rond, et de la racine postérieure par le trou ovale (voy. : fig. 42).

Les IMPLANTATIONS DES RACINES DES AILES du sphénoïde divisent la face latérale du corps de l'os en deux champs : antérieur et postérieur :

a) Le *champ antérieur* ou *orbitaire* est situé au-dessous de la racine supérieure de la petite aile, et en avant de sa racine inférieure et de la fente sphénoïdale. De forme trapézoïde à grande base supérieure et à petite base inférieure, il est lisse et répond à la paroi interne de l'orbite; il se continue en arrière et en haut par la face interne du canal optique; ce champ présente au-dessous de la racine inférieure de la petite aile une saillie tantôt arrondie, tantôt épineuse : c'est le *tubercule sous-optique,* au-dessus duquel on aperçoit un étroit sillon, le *sillon du tendon de Zinn*; tubercule et sillon donnent insertion au tendon de Zinn (voy. : *Muscles de l'œil*).

b) Le *champ postérieur* ou *sinusien* ou *surface caverneuse* est situé au-dessus des racines moyenne et postérieure de la grande aile, et en arrière de la racine inférieure de la petite aile et de la fente sphénoïdale; ce champ, oblique en bas, en arrière et en dehors, plus large en arrière qu'en avant, s'étend depuis le bord latéral de la selle turcique

jusqu'au versant interne des trous grand rond et ovale; il correspond au sinus caverneux, et présente une gouttière incurvée en S italique; c'est la *gouttière carotidienne (sulcus caroticus)* due au passage du segment intra-caverneux de la carotide interne; cette gouttière est encore improprement désignée par certains anatomistes sous le nom de gouttière caverneuse, bien que son existence soit incontestablement liée au trajet de l'artère carotide interne et non pas à la présence à ce niveau du sinus caverneux.

La *gouttière carotidienne* présente trois parties bien distinctes qui sont : *a)* une *partie postérieure,* à peu près verticale, légèrement oblique en haut et en avant, très apparente, semi-cylindrique, située à la partie la plus postérieure de la face latérale du corps du sphénoïde; elle est bordée en avant et en dehors par la *lingula de Meckel (lingula sphenoïdalis),* petite lamelle osseuse plus ou moins saillante qui proémine dans le trou déchiré

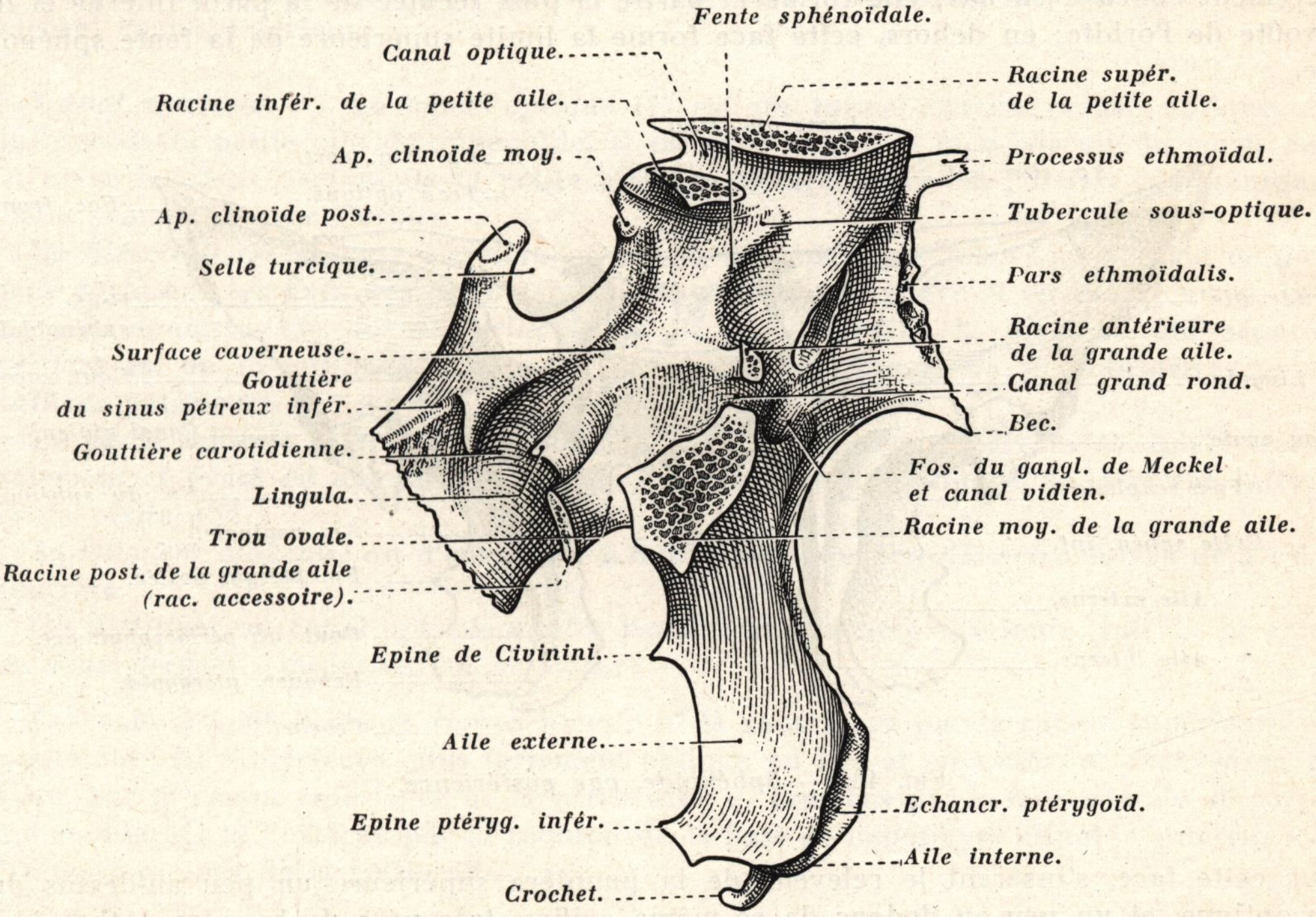

FIG. 42. — *Vue latérale du corps du sphénoïde après ablation des ailes* (côté droit).

antérieur, et en arrière et en dedans par une crête rugueuse presque tranchante qui répond à la partie supérieure de la pointe du rocher; — *b)* une *partie moyenne,* oblique en haut et en avant, peu accusée; *c)* et une *partie antérieure,* très courte et verticale, comprise entre l'apophyse clinoïde moyenne et le bord postérieur de la racine inférieure de la petite aile (voy. : fig. 42).

Petites ailes.

Les *petites ailes* du sphénoïde ou *apophyses d'Inarassias* (1) se détachent de la partie antérieure et supérieure des faces latérales du corps du sphénoïde, par deux racines ; chacune d'elles présente l'aspect d'une lame osseuse triangulaire dirigée presque horizon-

(1) Anatomiste sicilien (1510-1580), fut professeur d'Anatomie à Naples. On lui doit la découverte de l'étrier; il fut surnommé l'Hippocrate sicilien.

talement de dedans en dehors; elle est épaisse à sa partie interne, mince, effilée, et légèrement recourbée en haut et en arrière à sa partie externe.

La petite aile est aplatie de haut en bas; on peut lui considérer deux faces, l'une supérieure, l'autre inférieure, deux bords, antérieur et postérieur, une base et un sommet.

La FACE SUPÉRIEURE ou *endocranienne* est lisse, oblique en haut et en dehors; elle est généralement à peu près plane mais présente parfois une ou deux bosselures, semblables aux éminences mamillaires des bosses orbitaires du frontal; elle continue en dehors le *jugum sphenoïdale,* et en arrière, le frontal; elle contribue à former l'étage antérieur de la base du crâne et répond à la face inférieure du lobe frontal qui repose sur elle.

La FACE INFÉRIEURE ou *orbitaire,* plus étroite que la précédente, est régulière, lisse et légèrement concave en bas; elle forme la partie la plus reculée de la paroi interne et de la voûte de l'orbite; en dehors, cette face forme la limite supérieure de la fente sphénoïdale.

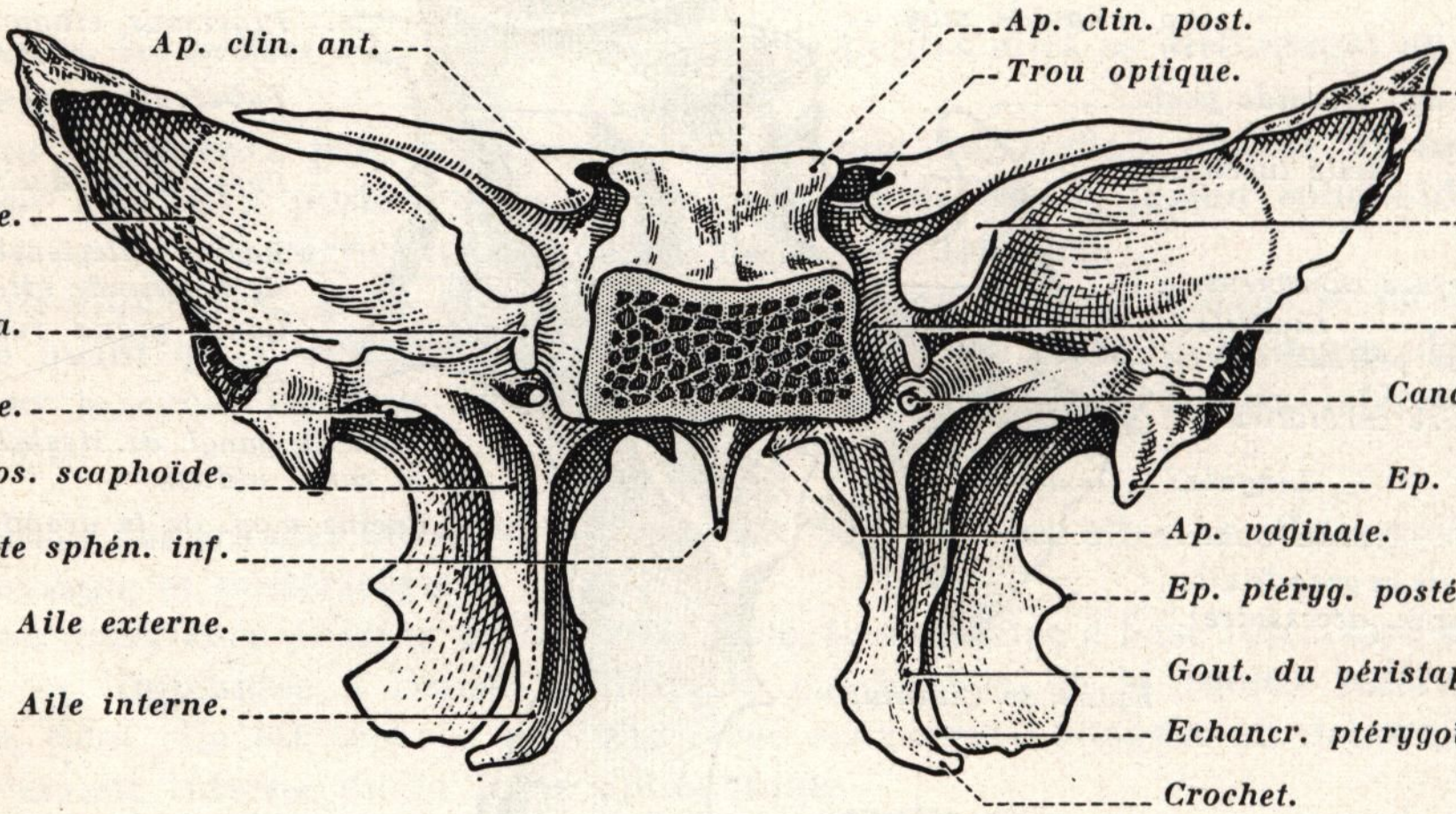

FIG. 43. — *Sphénoïde, vue postérieure.*

Sur cette face, s'insèrent le releveur de la paupière supérieure un peu au-dessus du trou optique, et un peu en dedans de ce même orifice, très près de la suture ethmoïdo-sphénoïdale, le muscle grand oblique de l'œil (voy. : fig. 205).

Le BORD ANTÉRIEUR transversal est finement dentelé, légèrement concave en avant, biseauté aux dépens de sa face inférieure dans sa moitié interne ; il s'articule avec le bord postérieur des lames orbitaires du frontal, pour constituer la *suture fronto-alaire.*

Le BORD POSTÉRIEUR, beaucoup plus épais que le précédent, décrit une courbe à concavité postéro-externe, et, par suite de l'orientation et de l'obliquité de la petite aile, son extrémité externe est située à un niveau supérieur à son extrémité interne.

Le versant inférieur de ce bord présente une gouttière parallèle à ce dernier qui correspond au segment transversal du sinus sphéno-pariétal de Breschet. Il répond à l'encoche sylvienne du cerveau, d'où le nom de *crête sylvienne* que mérite ce bord.

Il se prolonge en arrière et en dedans par une saillie anguleuse qui masque en partie l'orifice postérieur du canal optique : c'est *l'apophyse clinoïde antérieure.*

L'*apophyse clinoïde antérieure* est la plus saillante et la plus marquée des trois apophyses clinoïdes; elle se détache au-dessus et en dehors de la racine inférieure de la petite aile, en dehors du trou optique; oblique en arrière et en dedans, elle surplombe

le quart antérieur de la surface caverneuse, et bien qu'elle soit qualifiée d'antérieure, son sommet, plus ou moins effilé, est toujours situé sur un plan postérieur à l'apophyse clinoïde moyenne. Son versant supéro-externe est convexe, lisse et arrondi; son versant interne présente une étroite et courte gouttière qui répond au passage de l'artère ophtalmique; son sommet donne insertion, au niveau d'une petite surface martelée ovalaire, à la petite circonférence de la tente du cervelet.

Situé de 6 à 8 millimètres en dehors de l'apophyse clinoïde moyenne, elle lui est parfois unie par un pont osseux (chez le vieillard principalement) qui constitue avec la face latérale du corps de l'os le *foramen carotico-clinoïdien,* dans lequel s'engage la partie terminale de la carotide interne.

La BASE est soudée au corps de l'os par les deux racines de la petite aile, l'une supérieure, l'autre inférieure.

Canal optique. — Le *canal optique* (1) est un tunnel osseux creusé obliquement à la base de la petite aile du sphénoïde. Il est situé contre la face latérale du corps de l'os et entre les deux racines de la petite aile qui le circonscrivent ; il fait communiquer la boîte cranienne avec l'orbite.

Sa *direction* est oblique d'arrière en avant, de dedans en dehors, et de haut en bas, de telle sorte que les axes des deux canaux convergent en arrière et en haut pour se couper un peu au-dessus du *dorsum sellæ* (20 à 24 millimètres) ; la distance qui sépare les orifices est de 15 millimètres pour les orifices postérieurs et de 30 millimètres pour les orifices antérieurs.

Le canal optique n'est pas franchement cylindrique, mais légèrement aplati transversalement et évasé en entonnoir en avant; ce fait tient à l'obliquité de la racine inférieure de la petite aile.

Sa *longueur* moyenne est d'environ 7 à 8 millimètres et son *diamètre* moyen de 5 à 6 millimètres.

On distingue au canal optique *quatre parois* : supérieure, inférieure, interne et externe, et *deux orifices* : postérieur et antérieur.

Les PAROIS sont lisses et représentées : *a)* la supérieure par la racine supérieure de la petite aile; *b)* l'inférieure, plus fortement oblique en bas et en avant, et excavée en gouttière, par la racine inférieure de la petite aile; *c)* l'interne par la face latérale du corps du sphénoïde; *d)* et l'externe par la réunion de la base de l'apophyse clinoïde antérieure avec les deux racines de la petite aile.

L'ORIFICE POSTÉRIEUR OU CRANIEN est tantôt arrondi, tantôt ovalaire, à grand axe transversal ou légèrement oblique en bas, en dehors et en arrière; son bord supérieur, disposé sous la forme d'une arête tranchante horizontale, oblique en arrière et en dehors, se continue par le *limbus sphenoïdalis;* à l'état frais, il est prolongé en arrière par un petit repli dure-mérien falciforme : c'est la tente du nerf optique; son bord inférieur, concave en haut et en arrière, répond au bord postérieur tranchant de la racine inférieure de la petite aile; latéralement, il est limité par la gouttière optique en dedans, et par la face interne de l'apophyse clinoïde antérieure en dehors.

L'ORIFICE ANTÉRIEUR OU ORBITAIRE *(trou optique* ou *foramen opticum)* est ovalaire à grand axe vertical; il est situé dans un plan oblique en bas, en arrière et en dehors, taillé en bec de flûte sur le trajet du canal, de telle sorte que la paroi externe du canal optique est beaucoup moins étendue que sa paroi interne.

Chez le fœtus, le canal optique n'existe pas et les deux orifices sont confondus en un seul trou optique.

(1) Ouvrage à consulter : V. LÉGER : Le canal optique et ses rapports avec les sinus postérieurs. *Thèse de Strasbourg,* 1924.

A l'état frais, le canal optique livre passage au nerf optique qui s'échappe du globe oculaire pour gagner le chiasma optique, à ses gaines et à l'artère ophtalmique.

Le canal optique et son contenu entrent en rapport : *en dehors* et *en bas* avec la fente sphénoïdale (et les organes qui la traversent, dont elle est séparée par la racine inférieure de la petite aile, et *en dedans* avec le sinus sphénoïdal et le labyrinthe postérieur (cellules ethmoïdo-sphénoïdales).

Le SOMMET, presque toujours libre, se détache de la suture fronto-alaire en se prolongeant par une extrémité très effilée, que nous désignerons sous le nom d'*épine de la petite aile.*

Grandes ailes.

Les *grandes ailes* du sphénoïde se détachent de la face latérale du corps de l'os par trois racines; de forme assez irrégulière, chacune d'elles présente l'aspect d'une lame osseuse à concavité supérieure qui déborde notablement en avant le corps de l'os, et qui se redresse presque verticalement à sa partie la plus externe (face exocranienne).

On peut lui considérer deux faces, l'une endocranienne, l'autre exocranienne et quatre bords.

La ***face endocranienne*** ou ***face supérieure*** est concave dans son ensemble, la concavité regardant en arrière et en dedans. On peut lui distinguer deux segments : l'un postérieur, presque horizontal, qui présente des orifices; l'autre antérieur, vertical, traversé par un ou deux sillons obliques en haut et en avant.

Cette face, et plus spécialement son segment horizontal, est parsemée de saillies et de dépressions qui sont autant d'éminences mamillaires et d'impressions digitales, analogues à celles que l'on observe sur les bosses orbitaires, sans être toutefois aussi prononcées qu'elles. Les empreintes que l'on observe sur cette face répondent aux circonvolutions et aux sillons de la face inférieure du lobe temporal; parmi celles-ci, la plus fréquente est l'éminence qui correspond à l'extrémité du sillon temporal compris entre T^3 et T^4; elle est située un peu en dehors du trou grand rond (Augier).

Dans la région des racines, cette face présente en dehors et au-dessous de la surface caverneuse *trois orifices,* que l'on retrouve sur la face exocranienne de l'os, et qui sont, d'avant en arrière et de dedans en dehors : le trou grand rond, le trou ovale et le trou petit rond.

Le *trou grand rond* ou *foramen rotundum* est le plus interne des trois; il est compris entre la racine antérieure et la racine moyenne de la grande aile; d'aspect ovalaire, il est taillé en oblique de haut en bas et d'avant en arrière, et il se continue en arrière par une gouttière sur la face endocranienne; à cet orifice fait suite en avant un conduit cylindrique à direction antéro-postérieure long de 3 à 5 millimètres, qui débouche dans l'arrière-fond de la fosse ptérygo-maxillaire : c'est le *canal du trou grand rond* ou *canal grand rond*; il est traversé d'arrière en avant par le nerf maxillaire supérieur, branche du trijumeau, et par les veines de Nühn, voie accessoire de déversement du sinus caverneux dans les plexus ptérygoïdiens.

Le *trou ovale* (1) ou *foramen ovale* est compris entre la racine moyenne et la racine postérieure de la grande aile; comme son nom l'indique, il est le plus souvent de forme ovalaire à grand axe oblique en avant et en dedans, c'est-à-dire sensiblement parallèle à l'axe du rocher; mais son versant antérieur est toujours moins incurvé (parfois presque rectiligne) que son versant postérieur. Plus grand que le précédent, il atteint des dimensions

(1) Article à consulter : FERRARI : La région osseuse du trou ovale. *Travaux du Laboratoire d'Anatomie de la Faculté de Médecine d'Alger*, 1924.

variables suivant les sujets et même parfois variables d'un côté à l'autre; il mesure en moyenne de 6 à 8 millimètres de longueur et de 3 à 6 millimètres de largeur.

Il est taillé dans l'os de telle façon qu'il regarde en bas, en avant et en dehors; enfin, il est séparé de la suture sphéno-pétreuse par une étroite bande osseuse épaisse de 2 à 2 mm. 1/2 et disposée dans un plan oblique en bas, en avant et en dehors : c'est la *travée postérieure du trou ovale* ou racine postérieure de la grande aile.

Par cet orifice, le nerf maxillaire inférieur, branche du trijumeau, sort du crâne, il est accompagné de l'artère petite méningée; cette dernière se place en dehors et un peu en arrière du nerf.

Le *trou petit rond,* ou *trou sphéno-épineux (foramen spinosum),* situé un peu en arrière et en dehors du trou ovale, est creusé dans l'épaisseur même de la grande aile; par cet orifice, l'artère méningée moyenne, ses veines satellites et le rameau récurrent méningé de

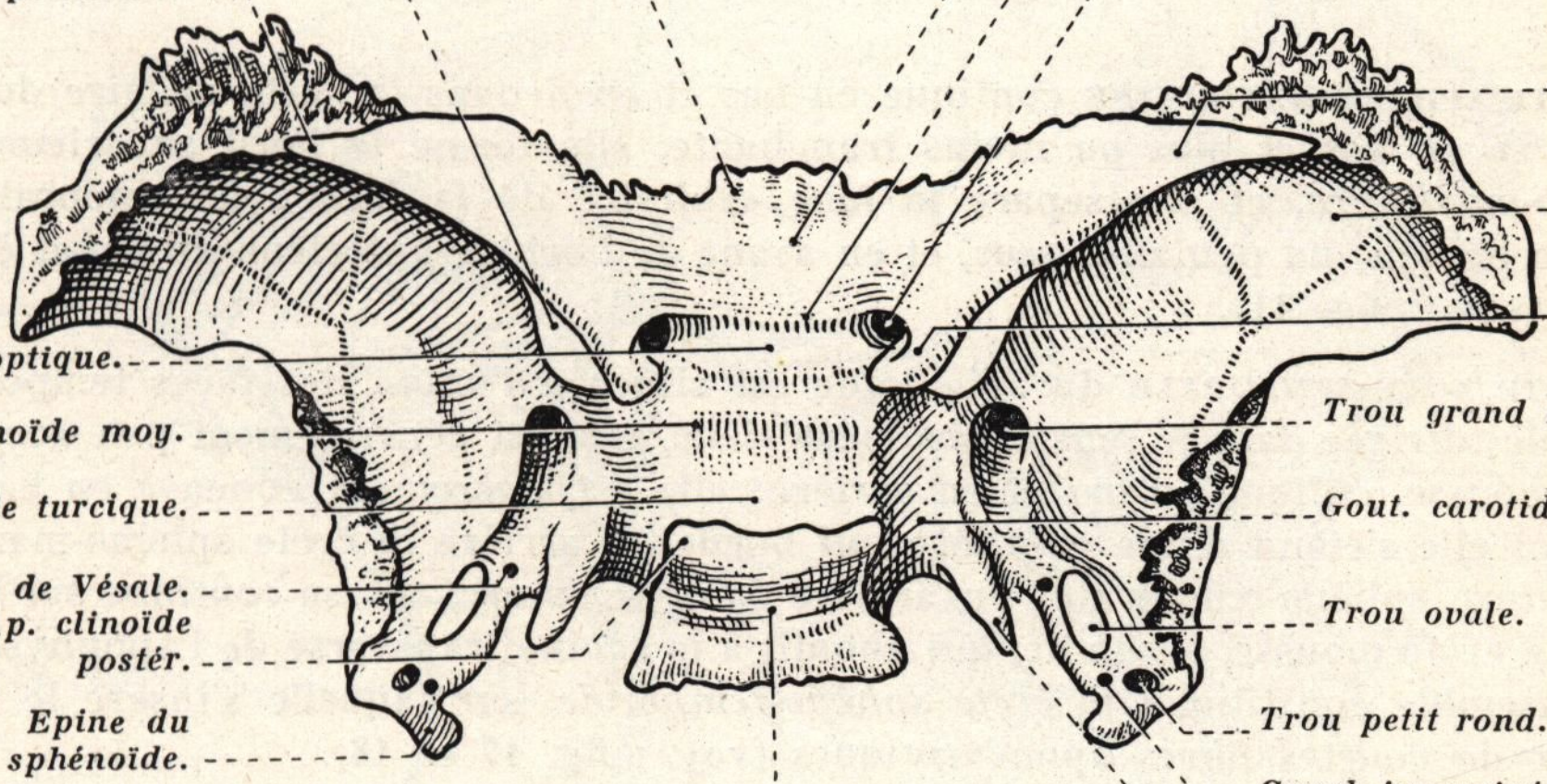

FIG. 44. — *Sphénoïde, vue supérieure.*

Luschka *(nervus spinosus de Luschka),* issu du nerf maxillaire inférieur, pénètrent dans le crâne (voy. : fig. 44).

En dehors du trou petit rond, la face endocranienne de la grande aile présente une gouttière qui correspond au passage de l'artère méningée moyenne.

On trouve parfois, mais d'une façon fort inconstante, deux autres petits orifices, de la dimension d'une aiguille de couturière, qui traversent à ce niveau la grande aile du sphénoïde, ce sont : *a)* d'une part, le *trou de Vésale* (1), situé un peu en dedans du trou ovale; il livre passage à une veine émissaire, la veine émissaire du trou de Vésale, ou veine de Merkel, qui fait communiquer le sinus caverneux avec les plexus ptérygoïdiens; son orifice exocranien aboutit au niveau de la base de l'apophyse ptérygoïde au-dessous et en dehors de l'orifice postérieur du canal vidien; dans son ensemble, le trajet du *canalicule de Vésale* est incurvé à concavité externe; — *b)* et d'autre part, le *canal innominé d'Arnold*

(1) Célèbre anatomiste du XVIe siècle, né à Bruxelles en 1514, mort à l'île de Zante (Iles Ioniennes) en 1564; enseigna l'Anatomie successivement aux Universités de Louvain, Padoue, Bologne et Pise: il publia en 1542 un ouvrage remarquable pour l'époque : *De corporis humani fabrica.*

(canaliculus innominatus d'Arnold), situé soit en arrière du trou ovale, soit un peu en dedans du trou petit rond, et très près de ce dernier; par cet orifice s'engagent le petit nerf pétreux superficiel, branche du facial, et le petit nerf pétreux profond, branche du nerf de Jacobson (glosso-pharyngien) accolés ou fusionnés.

En arrière du trou petit rond et du trou innominé d'Arnold, la partie postérieure et externe de la face endocranienne s'effile en une pointe triangulaire qui s'articule avec le rocher : c'est la *spina angularis*, bien différente de l'épine du sphénoïde qui ne se voit que sur la face exocranienne.

La ***face exocranienne*** est subdivisée en *trois faces* secondaires qui sont : une face antérieure ou orbitaire, une face inférieure ou sous-temporale et une face externe ou temporale, et par *trois crêtes* : l'une verticale, la crête malaire; l'autre transversale, la crête sphéno-maxillaire, et la troisième horizontale, la crête sous-temporale du sphénoïde.

Crêtes. — *a)* La CRÊTE MALAIRE, très saillante et mince, finement dentelée, est taillée en biseau aux dépens de sa face interne; elle est située à l'union des faces orbitaire et temporale (voy. : fig. 41); elle s'articule avec le bord interne de l'apophyse orbitaire de l'os malaire.

b) La CRÊTE SPHÉNO-MAXILLAIRE continue en bas et en dedans la crête malaire du sphénoïde; convexe en bas et plus ou moins tranchante, elle forme le bord supérieur de la *fente sphéno-maxillaire*, et elle sépare la face orbitaire de la face sous-temporale; elle se termine en dedans, un peu au-dessus, et en avant de l'orifice antérieur du canal du trou grand rond (voy. : fig. 41).

c) La CRÊTE SOUS-TEMPORALE du sphénoïde est située à l'union des faces temporale et sous-temporale; dirigée dans le sens antéro-postérieur, elle est généralement peu accentuée, arrondie et mousse, oblique en bas et en arrière; elle est légèrement concave en bas dans son ensemble; elle s'étend d'une gouttière qui borde en arrière la crête sphéno-maxillaire jusqu'à la suture sphéno-temporale; en arrière de cette suture, elle se continue sur le temporal par une crête mousse, arrondie, qui aboutit à la racine transverse de l'apophyse zygomatique, l'ensemble constituant la *crête sphéno-temporale*, sur laquelle s'insère le muscle temporal par de courtes fibres aponévrotiques (voy. : fig. 47 et 48).

Dans sa partie antérieure, cette crête est pourvue d'un tubercule pyramidal à pointe inférieure : c'est le *tubercule du sphénoïde* ou *tubercule sphénoïdal (tuberculum sphenoïdale)*; sur ce tubercule s'insèrent, entremêlées, des fibres du faisceau supérieur ou sphénoïdal du ptérygoïdien externe et du muscle temporal, ainsi que le ligament ptérygoïdien antérieur, qui se fixe d'autre part sur l'épine ptérygoïdienne antérieure (voy. : fig. 47 et 48).

En arrière du tubercule du sphénoïde, la crête est souvent marquée d'une échancrure correspondant au passage du nerf temporal profond antérieur.

Le tubercule du sphénoïde est un repère précieux pour la découverte chirurgicale du nerf maxillaire supérieur et du ganglion sphéno-palatin dans l'arrière-fond de la fosse ptérygo-maxillaire; lorsque ce tubercule est très développé, il masque en partie la fosse ptérygo-maxillaire.

Faces. — *a)* La FACE ORBITAIRE, grossièrement triangulaire, regarde en avant et en dedans; elle prend part à la constitution de la paroi externe de l'orbite; régulière et lisse, elle est plane dans sa moitié inférieure, légèrement excavée dans sa moitié supérieure; parfois cependant, elle présente une petite saillie épineuse près de son bord libre : c'est l'*épine de Meckel*, improprement appelée épine du muscle droit externe, car ce muscle ne s'y insère pas (voy. : fig. 41).

De ses trois bords, l'externe forme la crête malaire et s'articule avec l'apophyse orbitaire du malaire; le supérieur forme la lèvre inférieure de la fente sphénoïdale dans sa moitié postéro-interne, et il s'articule avec le frontal dans sa moitié antéro-externe; l'inférieur forme la lèvre supérieure de la fente sphéno-maxillaire.

b) La FACE SOUS-TEMPORALE *(face infratemporale),* de forme grossièrement trapézoïde, est inclinée obliquement en arrière, en bas et en dedans. Elle est limitée en avant par la crête sphéno-maxillaire; en arrière par le bord postérieur de la grande aile, oblique en arrière et en dedans; en dehors par la crête sous-temporale, prolongée en arrière par la suture sphéno-temporale; et en dedans par l'implantation de l'aile externe de l'apophyse ptérygoïde, sur la face inférieure de l'os; elle constitue en grande partie le plafond de la fosse

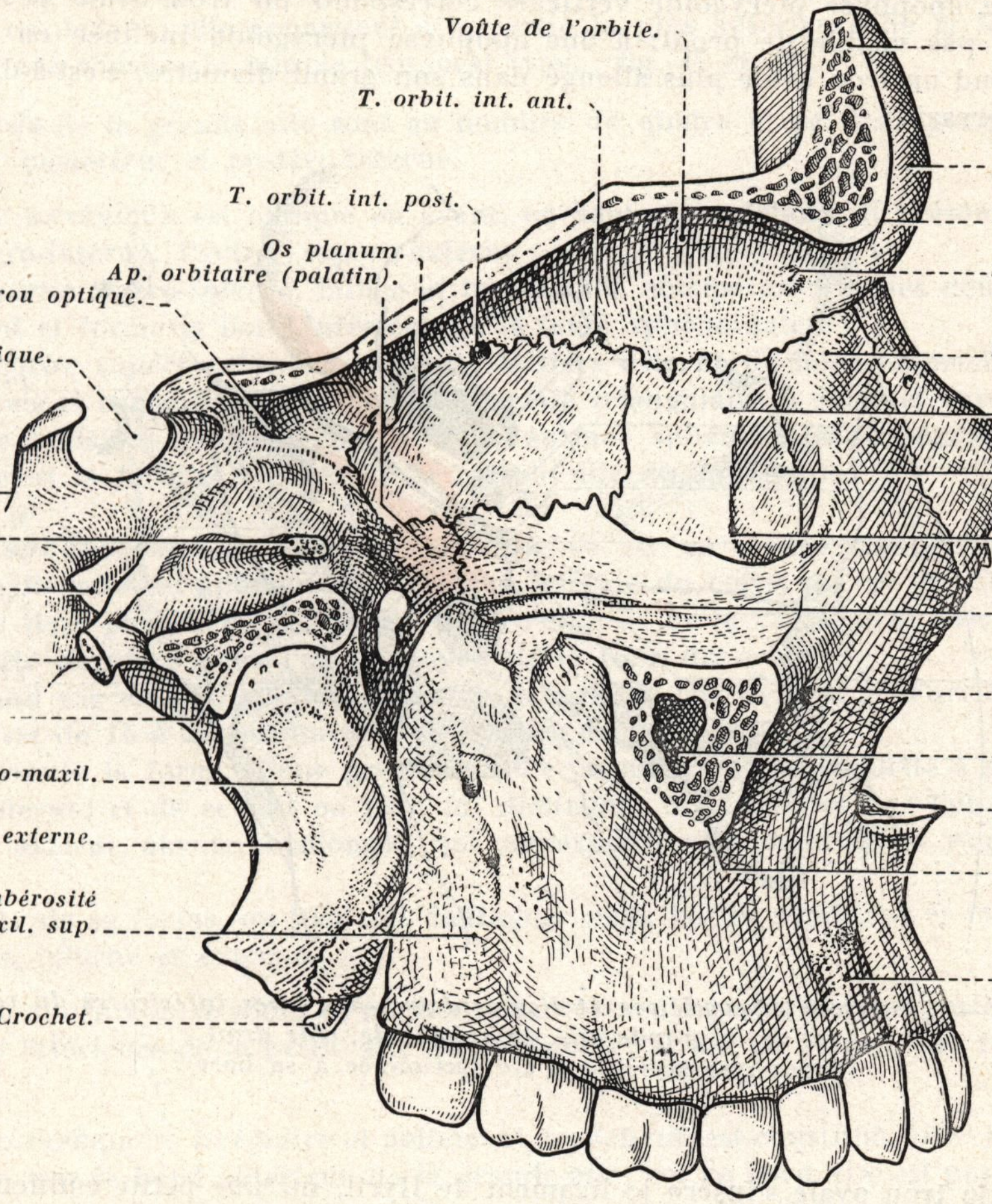

FIG. 45. — *Coupe antéro-postérieure intéressant les racines des ailes du sphénoïde, la voûte de l'orbite et l'apophyse malaire du maxillaire supérieur, montrant la face latérale du corps du sphénoïde, la paroi interne de l'orbite et la fosse ptérygo-maxillaire* (côté droit).

ptérygo-maxillaire (voy. : *Fosse ptérygo-maxillaire*); elle se continue en arrière par la face inférieure de l'écaille du temporal, l'ensemble constituant le *plan sous-temporal* ou *planum infratemporale.*

Cette face présente *deux champs* : *a)* l'un, *antérieur,* situé en avant du trou ovale, sur lequel s'insère le faisceau supérieur du ptérygoïdien externe; *b)* l'autre, *postérieur,* plus étroit, au niveau duquel on aperçoit le trou ovale et le trou petit rond.

Vu par sa face exocranienne, le trou ovale apparaît au sommet d'une ogive osseuse

dont le pilier antérieur est représenté par la racine de l'aile externe de l'apophyse ptérygoïde, tandis que le pilier postérieur est formé par l'épine du sphénoïde; la concavité et la hauteur de cette ogive sont fonction du développement de l'épine sphénoïdale; quoi qu'il en soit, cet orifice se trouve toujours placé en dehors du plan qui prolonge en arrière la base d'implantation de l'aile externe sur le sphénoïde; ainsi, sur une vue latérale du plan sous-temporal, l'ouverture du trou ovale apparaît-elle toujours dirigée en bas, en dehors et avant, et l'inclinaison du plan de cet orifice est fonction de l'obliquité de l'apophyse ptérygoïde. A une apophyse ptérygoïde verticale correspond un trou ovale presque horizontal, peu ou pas visible de profil; à une apophyse ptérygoïde inclinée en bas et en avant correspond un trou ovale plus allongé dans son grand diamètre, c'est-à-dire en bas et en avant (Ferrari).

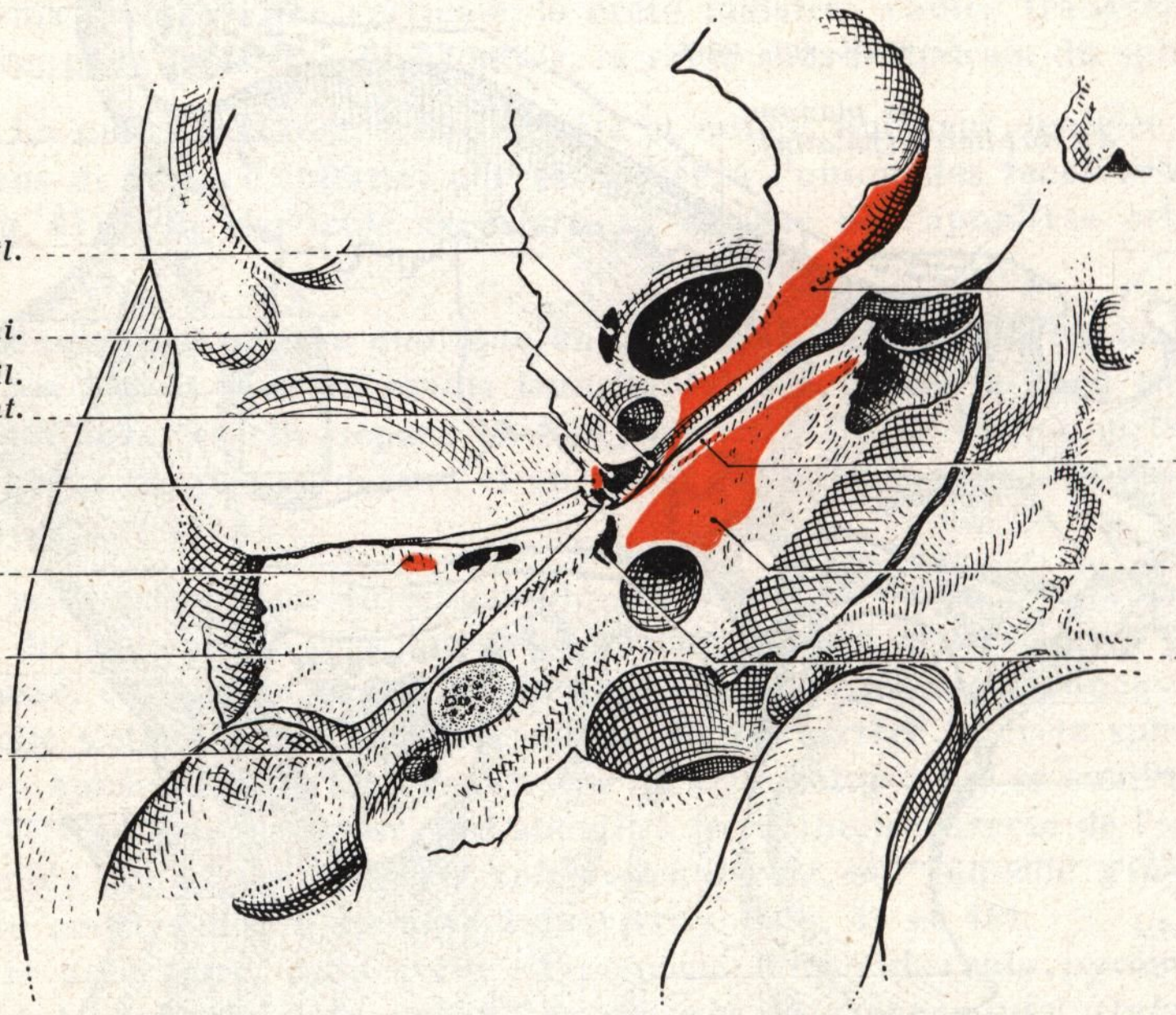

FIG. 46. — *Insertions musculaires et ligamentaires des faces inférieures du rocher et de la grande aile du sphénoïde, côté droit* (l'apophyse styloïde a été sectionnée à sa base).

En dehors du trou ovale s'insère le ligament de Hyrtl, sur une petite éminence, ou parfois sur une minuscule épine osseuse.

En arrière du trou petit rond, l'angle postéro-externe de la grande aile est pourvu d'une petite apophyse triangulaire à sommet inférieur plus ou moins aigu : c'est l'*épine du sphénoïde*; dirigée obliquement en bas et en arrière, sa face antéro-externe est rugueuse, tandis que sa face postéro-interne est séparée de l'apophyse vaginale du temporal par un hiatus qui répond à l'extrémité interne de la scissure de Glaser, et au niveau duquel s'engage la corde du tympan (le passage de cette dernière détermine parfois une étroite gouttière verticale sur la face postéro-interne de l'épine du sphénoïde).

L'épine du sphénoïde donne insertion : α) sur sa face externe, aux ligaments sphéno-maxillaire et latéral interne de l'articulation temporo-maxillaire; β) sur sa face interne, à l'aponévrose interptérygoïdienne, au ligament ptérygo-épineux de Civinini et au faisceau sphénoïdal du muscle péristaphylin externe; γ) et au niveau de sa base, à quelques fibres du muscle du marteau (versant postéro-externe), au ligament antérieur du marteau et

au ligament suspenseur latéral du pharynx (ligament pétro-salpingo-pharyngien d'Escat) (voy. : fig. 46).

Entre le versant postérieur des trous ovale et petit rond et la gouttière tubaire, la face exocranienne de la grande aile du sphénoïde donne insertion au muscle péristaphylin externe (voy. : fig. 46).

c) La FACE TEMPORALE OU FACE EXTERNE, de forme quadrilatère à bords curvilignes, est plus large en haut qu'en bas; fortement excavée, elle est disposée en gouttière oblique en bas et en dedans; elle appartient à la partie la plus antérieure de la fosse temporale; sur cette face s'insère le muscle temporal (voy. : fig. 47 et 48).

Les ***bords*** de la grande aile sont au nombre de quatre et se distinguent en antérieur, supérieur, postérieur et postéro-interne.

Le BORD ANTÉRIEUR est oblique en avant, en haut et en dehors; il présente deux parties, l'une inféro-interne, l'autre, supéro-externe :

a) La *partie inféro-interne,* mince et tranchante, occupe environ les deux tiers internes de ce bord et forme le bord inférieur de la fente sphénoïdale.

b) La *partie supéro-externe* représente le tiers externe du bord antérieur. A ce niveau, l'os est épais et rugueux; il présente une facette triangulaire à sommet externe, répondant à la crête malaire, qui s'articule avec la surface sphénoïdale du segment orbitaire du frontal : c'est la *facette frontale* de la grande aile du sphénoïde.

Fente sphénoïdale. — La *fente sphénoïdale* est un orifice compris entre la grande aile, la petite aile du sphénoïde et la face latérale du corps de cet os. Elle est située au niveau du tiers postérieur de l'angle supéro-externe de la cavité orbitaire, et fait communiquer cette dernière avec l'étage moyen de la base du crâne.

Son grand axe est oblique de dedans en dehors, de bas en haut et d'arrière en avant. Sa longueur est de 15 à 20 millimètres en moyenne.

Elle présente la forme d'une grosse virgule ou mieux d'une raquette à grosse extrémité postéro-interne; et de ce fait on peut lui distinguer deux parties : *a)* l'une interne, large; *b)* l'autre externe, étroite et allongée, qui correspond au manche de la raquette (queue de la fente).

Par suite de sa forme, on peut lui distinguer deux bords, supérieur et inférieur, et deux extrémités, interne et externe.

Le BORD SUPÉRIEUR, arrondi et mousse, est représenté par le versant postérieur et externe de la face inférieure de la petite aile du sphénoïde; il est en retrait par rapport au bord inférieur.

Le BORD INFÉRIEUR, irrégulier et nettement tranchant, est constitué, ainsi que nous venons de le voir, par le bord antérieur de la grande aile; sur ce bord, il n'est pas rare d'observer sur son versant orbitaire l'existence d'une petite épine, dite *épine de Merkel,* qui est généralement située à la limite des deux parties de la fente (voy. : fig. 41).

L'EXTRÉMITÉ INTERNE, large et régulièrement arrondie, est constituée de haut en bas par la racine inférieure de la petite aile du sphénoïde, qui sépare la fente sphénoïdale du canal optique, par la face latérale du corps du sphénoïde, et par le bord antérieur de la racine antérieure de la grande aile.

L'EXTRÉMITÉ EXTERNE est plus ou moins rétrécie, tantôt arrondie, tantôt angulaire et effilée; elle répond à l'union du bord inférieur de la petite aile avec le bord antérieur de la grande aile; parfois, la surface sphénoïdale du frontal participe à la constitution de la fente, lorsque la petite aile n'est pas immédiatement au contact de la grande aile.

La fente sphénoïdale livre passage : *a) dans sa partie large,* à la veine ophtalmique, aux trois nerfs moteurs de l'œil (IIIe, IVe et VIe paires), au nerf nasal, au nerf frontal et à la

racine sympathique du ganglion ophtalmique; — *b) dans sa partie étroite* (queue de la fente), au rameau orbitaire de la branche antérieure de l'artère méningée moyenne; une membrane fibreuse (périorbite) obture la plus grande partie de la queue de la fente; — *c)* et *à la limite des deux parties de la fente,* au nerf lacrymal (voyez également : *Parois osseuses de l'orbite* et *Nerfs moteurs de l'œil*) (voy. : fig. 206).

Le BORD SUPÉRIEUR, très court, presque horizontal, est mince, taillé en biseau aux dépens de la table interne; il s'articule avec la partie antérieure du bord inférieur du pariétal.

Le BORD POSTÉRIEUR, concave en arrière, présente deux segments : l'un supérieur, mince, peu rugueux, taillé en biseau aux dépens de la table externe; l'autre inférieur, oblique en arrière et en dedans, plus épais et rugueux; ce bord s'articule avec l'écaille du temporal.

Le BORD POSTÉRO-INTERNE, très court, oblique en avant et en dedans, s'étend de la base de l'épine du sphénoïde à la gouttière carotidienne; il présente, de dedans en dehors et d'avant en arrière, une échancrure qui correspond au trou déchiré antérieur; plus en dehors, il est séparé du rocher par un étroit intervalle de 2 à 3 millimètres de largeur qui prolonge en dehors le trou déchiré antérieur; c'est la *fissure sphéno-pétreuse* qui à l'état frais surplombe la partie terminale de la trompe d'Eustache et la carotide interne; puis il répond ensuite à la face antérieure du rocher par une étroite surface rugueuse *(suture sphéno-pétreuse)*.

Le *trou déchiré antérieur* occupe la partie la plus interne de la suture sphéno-pétreuse. De dimension variable et à contours irréguliers, cet orifice est compris entre la grande aile du sphénoïde, le sommet du rocher et les corps fusionnés du sphénoïde et de l'occipital. A l'état frais, il est comblé par une membrane fibreuse tendue entre ses bords; c'est la *membrana obturatoria foraminis laceri de Grüber.*

Cet orifice livre passage au nerf vidien et au sinus pétro-occipital d'Englisch.

Sur son versant exocranien, ce bord présente une gouttière : c'est la *gouttière tubaire,* sur laquelle est appliquée la portion cartilagineuse de la trompe d'Eustache; à ce niveau s'insère le péristaphylin externe, sur une petite crête de 12 à 15 millimètres de long : c'est la *crête du péristaphylin externe,* ainsi que quelques fibres charnues et tendineuses du muscle du marteau (voy. : *Osselets de l'ouïe*) (voy. : fig. 46).

A la jonction des bords postérieur et postéro-interne, la grande aile fait une saillie angulaire (*angle postéro-externe* ou plus simplement *angle postérieur*) qui s'encastre entre le rocher et l'écaille du temporal *(incisure sphénoïdale* du temporal); cet angle est surmonté d'une épine bien visible sur le versant endocranien : c'est l'*épine de l'angle (spina angularis)*; il se prolonge sur la face exocranienne par l'épine du sphénoïde précédemment décrite.

Apophyses ptérygoïdes.

Les apophyses ptérygoïdes (1) (de πτέρυξ, aile, et de εἶδος, forme) se détachent de la face inférieure du corps du sphénoïde et de la racine moyenne de la grande aile; dirigées verticalement à la face inférieure de l'os, elles présentent de chaque côté de la ligne médiane l'aspect de deux lames osseuses unies en avant, qui affectent dans leur ensemble la forme d'un dièdre ouvert en arrière et en dehors.

On peut considérer à chacune : *a)* une base d'implantation, qui s'effectue par deux *racines*; *b)* deux lames, presque verticales, légèrement divergentes en bas; ce sont les *ailes interne* et *externe*; *c)* et une excavation correspondant au dièdre postérieur que forment les deux ailes : c'est la *fosse ptérygoïde.*

(1) Articles à consulter : A. WEBER : Les apophyses ptérygoïdes du crâne de l'homme : développement, orientation, variations. *Comptes rendus de la Société de Biologie,* 1905, et *Bibliographie anatomique,* 1906.

Racines de l'apophyse ptérygoïde. — Les racines de l'apophyse ptérygoïde sont au nombre de deux : l'une externe, l'autre interne.

1° La **racine externe**, beaucoup plus volumineuse que la racine interne, est épaisse et large; elle est oblique en arrière et en dehors; elle se détache de la face inférieure de la racine moyenne de la grande aile; en dehors, elle se continue insensiblement par la face sous-temporale de la grande aile; en avant, elle présente une échancrure qui la sépare de la crête sphéno-maxillaire, et qui se continue plus en dehors par une gouttière située en arrière de cette crête; en arrière, elle reste distante de 3 à 4 millimètres du bord antéro-interne du trou ovale.

2° La **racine interne**, moins épaisse, mais un peu plus longue que la précédente, est incurvée, à convexité interne; elle se détache de la face inférieure du corps du sphénoïde qu'elle déborde quelque peu en arrière.

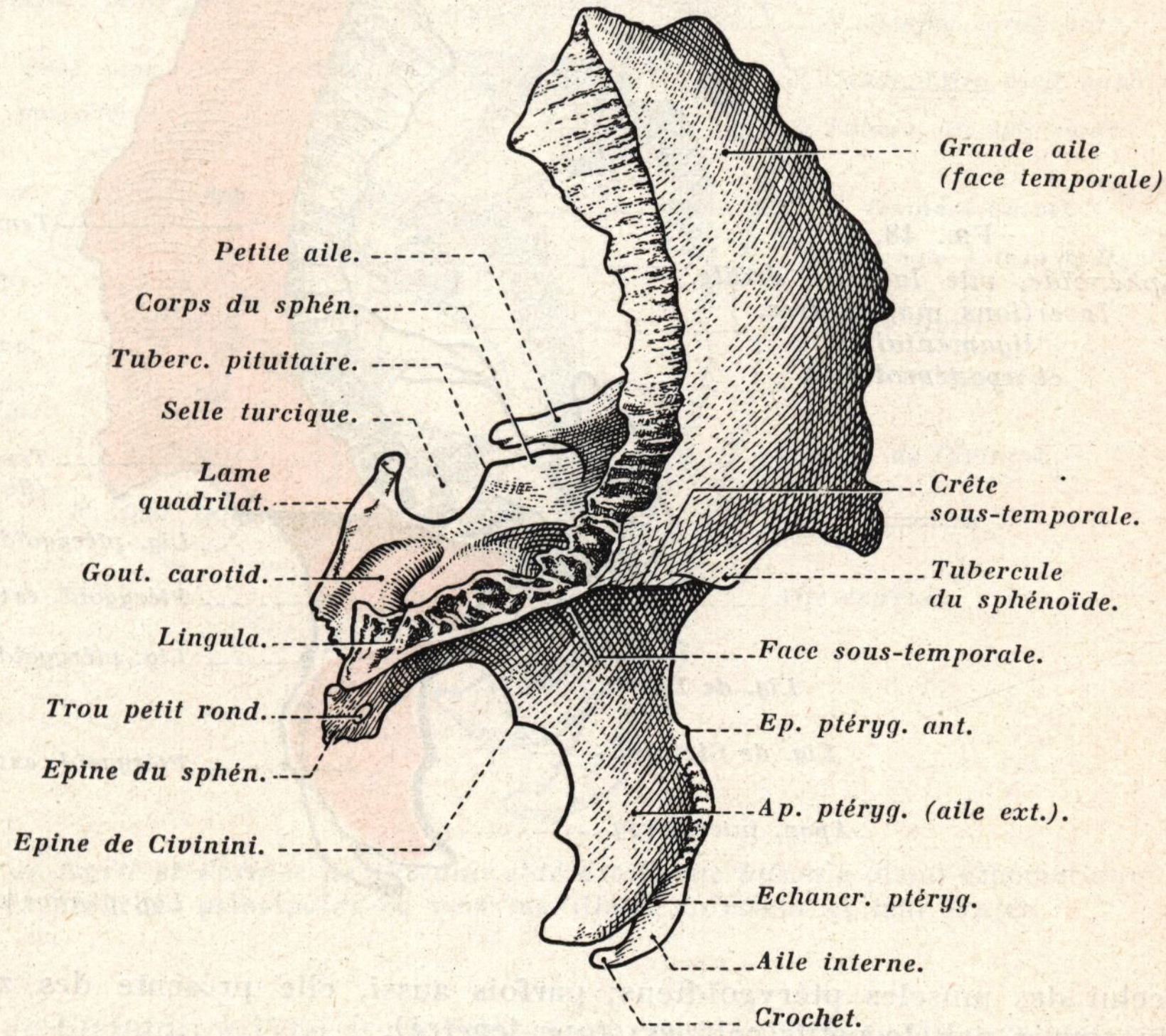

FIG. 47. *Sphénoïde, vue latérale droite.*

Du versant interne de la racine interne de l'apophyse ptérygoïde se détache une lame osseuse, aplatie de haut en bas et de forme triangulaire ou semi-lunaire, qui s'étale et s'applique sur la face inférieure du corps du sphénoïde : c'est l'*apophyse vaginale*; sa face inférieure, rugueuse, présente une gouttière à direction antéro-postérieure, que transforme en canal complet l'apophyse sphénoïdale du palatin, pour former le *canal ptérygo-palatin*, dans lequel passent l'artère ptérygo-palatine et le nerf pharyngien de Bock (voy. : fig. 186).

Au niveau de sa base d'implantation, l'apophyse ptérygoïde est traversée par un canal horizontal long de 1 centimètre à 1 cm. 1/2 en moyenne, à direction antéro-postérieure : c'est le *canal ptérygoïdien* ou *canal vidien* (1), dans lequel s'engagent le nerf vidien et

(1) Ce canal a été découvert par VIDIUS, anatomiste italien du XVIe siècle, d'où son nom. Ouvrage à consulter : S. RADOIEVITCH : Le canal vidien. *Journal de Médecine de Bordeaux*, 10 fév. 1925.

l'artère vidienne. Ce canal s'ouvre en arrière au niveau du trou déchiré antérieur, un peu au-dessous et en dehors de la lingula, et en avant dans l'arrière-fond de la fosse ptérygo-maxillaire, où il est le plus souvent évasé en entonnoir, logeant à ce niveau l'extrémité postérieure effilée du ganglion sphéno-palatin ou ganglion de Merkel; c'est la *loge* ou *fossette du ganglion de Merkel* (voy. : fig. 42 et 170).

Aile externe. — L'aile externe de l'apophyse ptérygoïde *(lame externe)* présente l'aspect d'une mince lame osseuse quadrilatère, plus large que l'aile interne; elle est disposée dans un plan oblique d'avant en arrière et de dedans en dehors, et sa partie inférieure est plus déjetée en dehors que ne l'est sa partie supérieure.

Son développement est très variable suivant les sujets et dépend en grande partie de

FIG. 48.
Sphénoïde, vue latérale droite. Insertions musculaires, ligamentaires et aponévrotique.

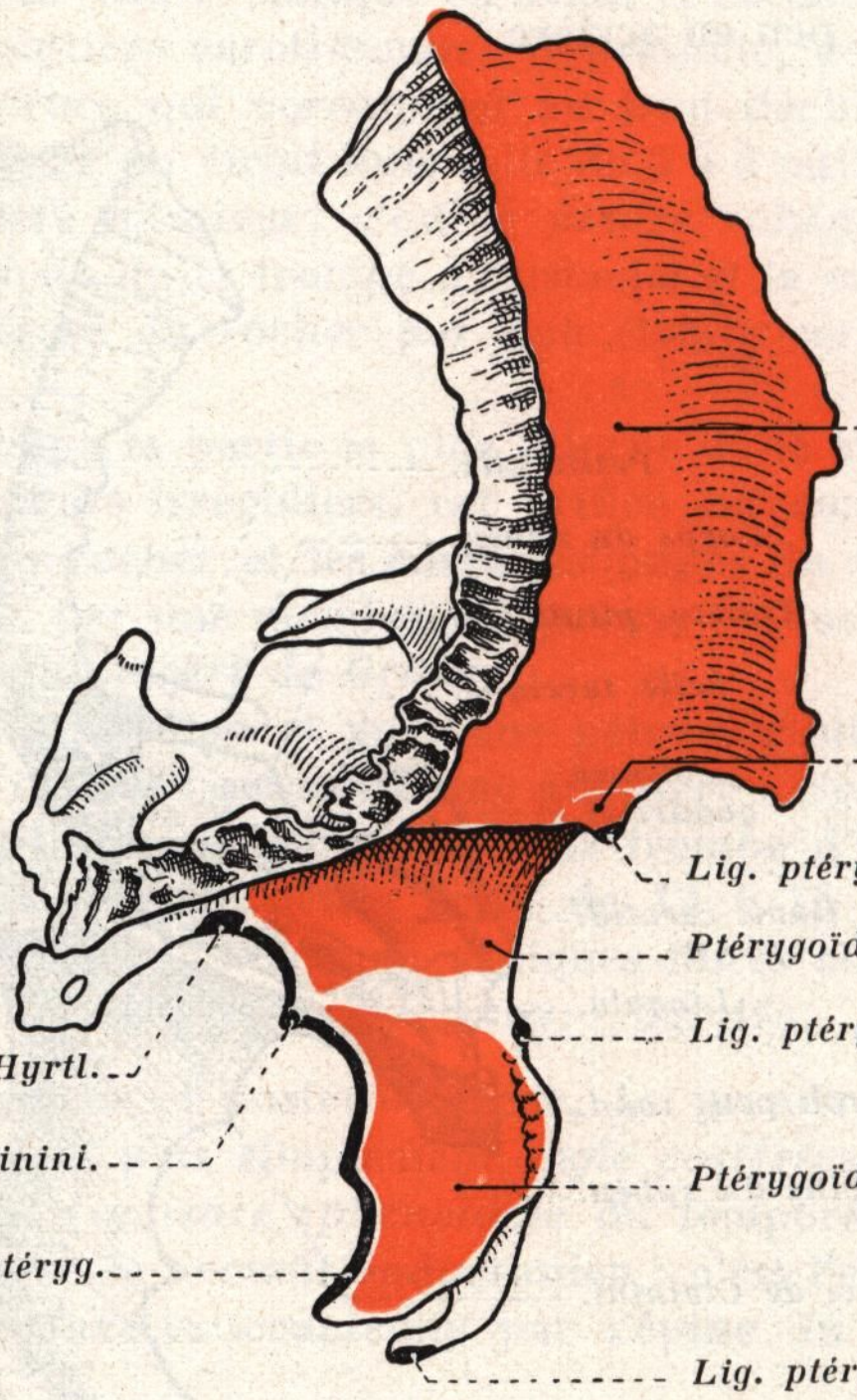

celui des muscles ptérygoïdiens; parfois aussi, elle présente des zones de déhiscence marquées par de petits orifices *(type fenêtré)*.

Sa FACE EXTERNE regarde en avant et en dehors, et répond à la fosse ptérygo-maxillaire; elle présente deux champs lisses, superposés et légèrement excavés, séparés l'un de l'autre par une ou deux saillies ou crêtes épineuses; le ptérygoïdien externe s'insère dans le champ supérieur par son faisceau supérieur ou sphénoïdal, et dans le champ inférieur par son faisceau inférieur ou ptérygoïdien (voy. : fig. 48).

Cette face présente fréquemment de petites rugosités, parfois même de petites crêtes *(crêtes interfasciculaires)* qui correspondent aux insertions tendineuses du muscle ptérygoïdien externe.

A sa partie supérieure, elle se continue insensiblement avec le plan sous-temporal par une surface courbe dont la concavité regarde en bas et en dehors.

Sa FACE INTERNE, lisse et unie, regarde en arrière et en dedans; elle contribue à la formation de la fosse ptérygoïde; elle donne insertion au muscle ptérygoïdien interne (voy : fig. 53).

Son BORD POSTÉRIEUR, très mince, presque tranchant, est des plus variables dans sa forme; le plus souvent, il présente deux ou trois échancrures plus ou moins marquées, séparées par des lamelles épineuses; parmi celles-ci deux sont à peu près constantes : l'une est située à la partie tout à fait inférieure de ce bord : c'est *l'épine ptérygoïdienne inférieure*; l'autre, plus marquée et plus saillante,est située à l'union du tiers supérieur et des deux tiers inférieurs de ce bord : c'est l'*épine ptérygoïdienne postérieure* ou *épine de Civinini*; sur cette épine s'insère le ligament ptérygo-épineux de Civinini; ce ligament est partiellement ossifié chez le vieillard (3 % des cas), et cette ossification accuse d'autant cette épine. Le ligament de Civinini délimite avec la face inférieure de la grande aile du sphénoïde, au-dessous du trou ovale, un orifice ostéo-fibreux disposé dans un plan presque

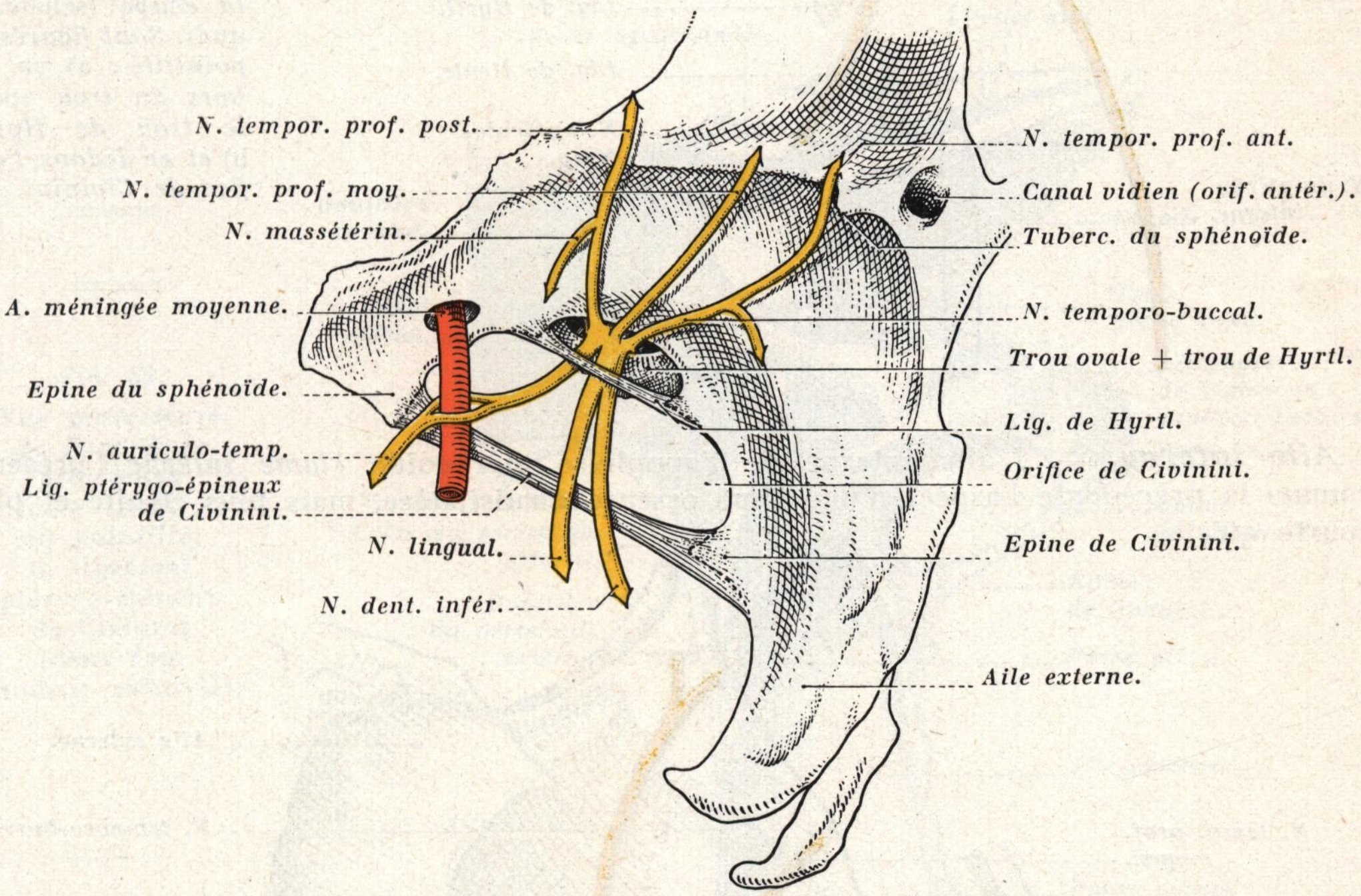

FIG. 49. — *Le trou de Hyrtl et l'orifice de Civinini côté droit, vue latérale* (demi-schématique). *En jaune*, les branches principales du nerf maxillaire inférieur et leur trajet.

sagittal, dit *orifice de Civinini*; à l'état frais, celui-ci est comblé par la portion cribriforme de l'aponévrose interptérygoïdienne (zone criblée) et il livre passage aux nerfs des muscles ptérygoïdien interne, péristaphylin externe et du marteau (voy. : fig. 50, 51 et 53).

Sur toute la hauteur de ce bord s'insèrent l'aponévrose interptérygoïdienne, et, à sa partie la plus supérieure, le ligament de Hyrtl, qui se fixe d'autre part en arrière sur une petite épine située sur la face exocranienne de la grande aile du sphénoïde, en dehors du trou ovale; ce ligament croise l'aire du trou ovale et limite avec le bord externe de ce dernier le *trou de Hyrtl* ou *porus crotaphitico-buccinatorius*, dans lequel s'engagent les trois nerfs temporaux profonds (voy. : fig. 48, 49, 50 et 51).

Entre les attaches des deux ligaments précédents, c'est-à-dire un peu au-dessus de l'épine de Civinini, le bord postérieur de l'aile externe donne insertion à un ligament inconstant appelé *ligament ptérygo-pétreux de Henle* (voy. : fig. 50); ce ligament se fixe d'autre part à la face inférieure du rocher; exceptionnellement, il peut être ossifié chez le vieillard où il constitue la *bandelette osseuse de Henle*.

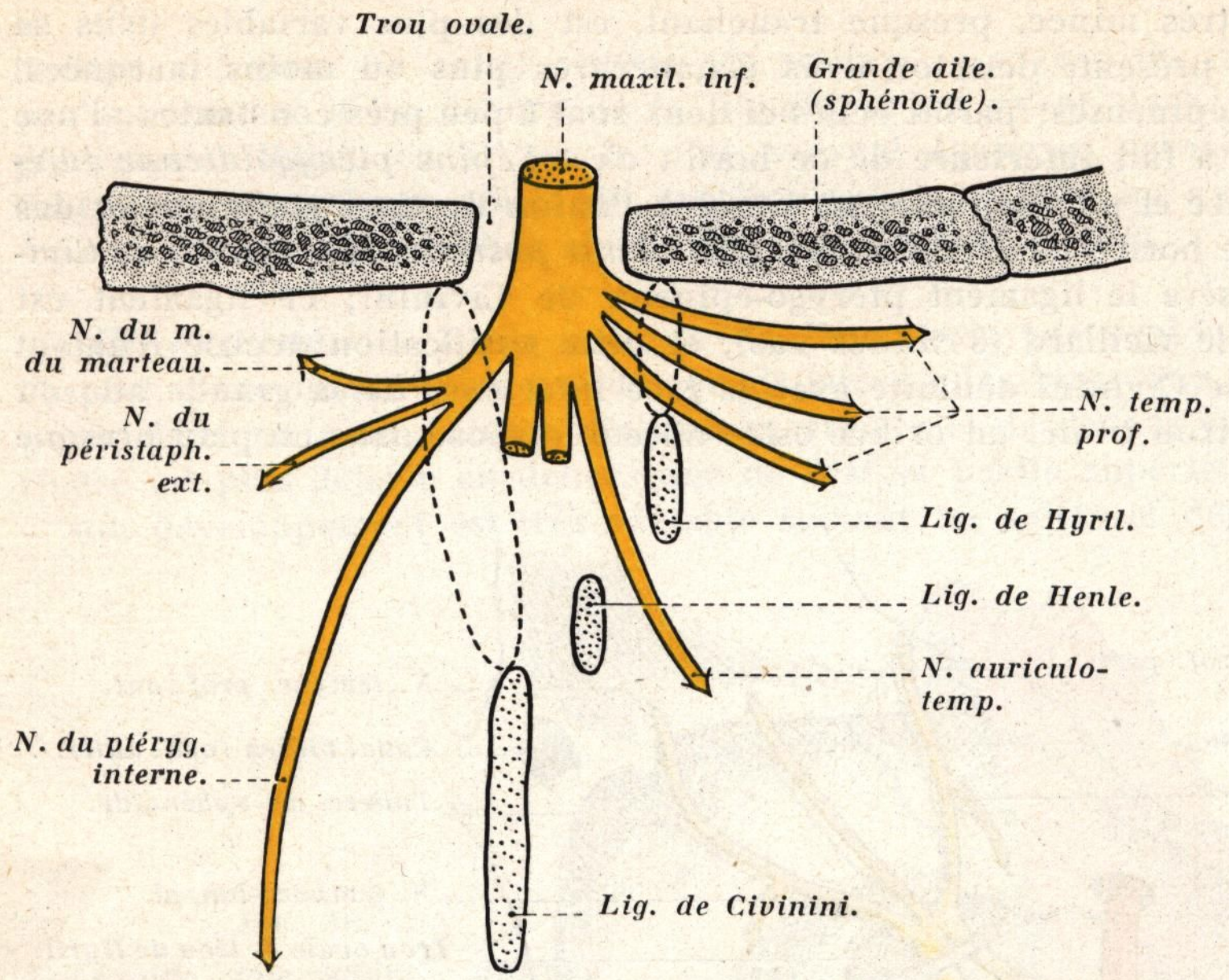

FIG. 50.

Coupe frontale passant par le trou ovale et intéressant les ligaments de Civinini et de Hyrtl; côté droit, *segment antérieur de la coupe* (schématique). *Sont figurés en pointillé : a) en dehors du trou ovale, le trou de Hyrtl; b) et en dedans, l'orifice de Civinini.*

Aile interne. — L'aile interne de l'apophyse ptérygoïde *(lame interne)* présente comme la précédente l'aspect d'une lame osseuse quadrilatère, mais plus étroite et plus courte qu'elle.

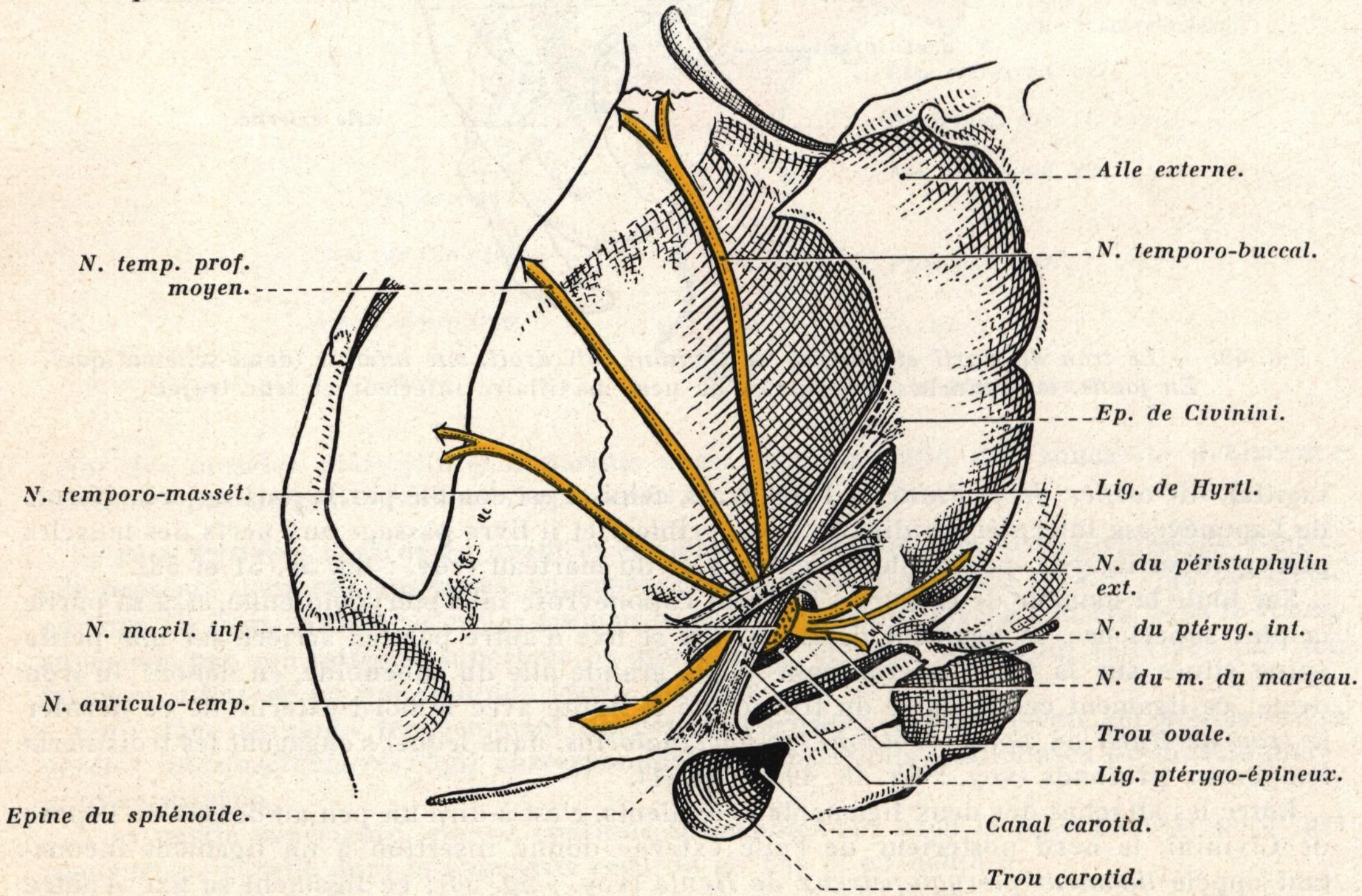

FIG. 51. — *Constitution du trou de Hyrtl et de l'orifice de Civinini; les nerfs qui les traversent* (demi-schématique).

Placée dans un plan à peu près sagittal, elle est toutefois légèrement convexe en dedans; elle s'étend de la base du crâne à la voûte palatine.

Sa FACE INTERNE, lisse, répond à la partie la plus postérieure de la paroi externe des fosses nasales. Près de sa base, cette face apparaît déjetée en dehors et regarde non plus en dedans, mais en arrière et en dedans; à cet endroit, elle détermine avec l'apophyse vaginale une gouttière dont l'axe est oblique en avant et en dedans, qui correspond à la partie terminale de la trompe d'Eustache; c'est la *gouttière tubaire.* Cette face se continue en avant par la face interne de la lame verticale du palatin.

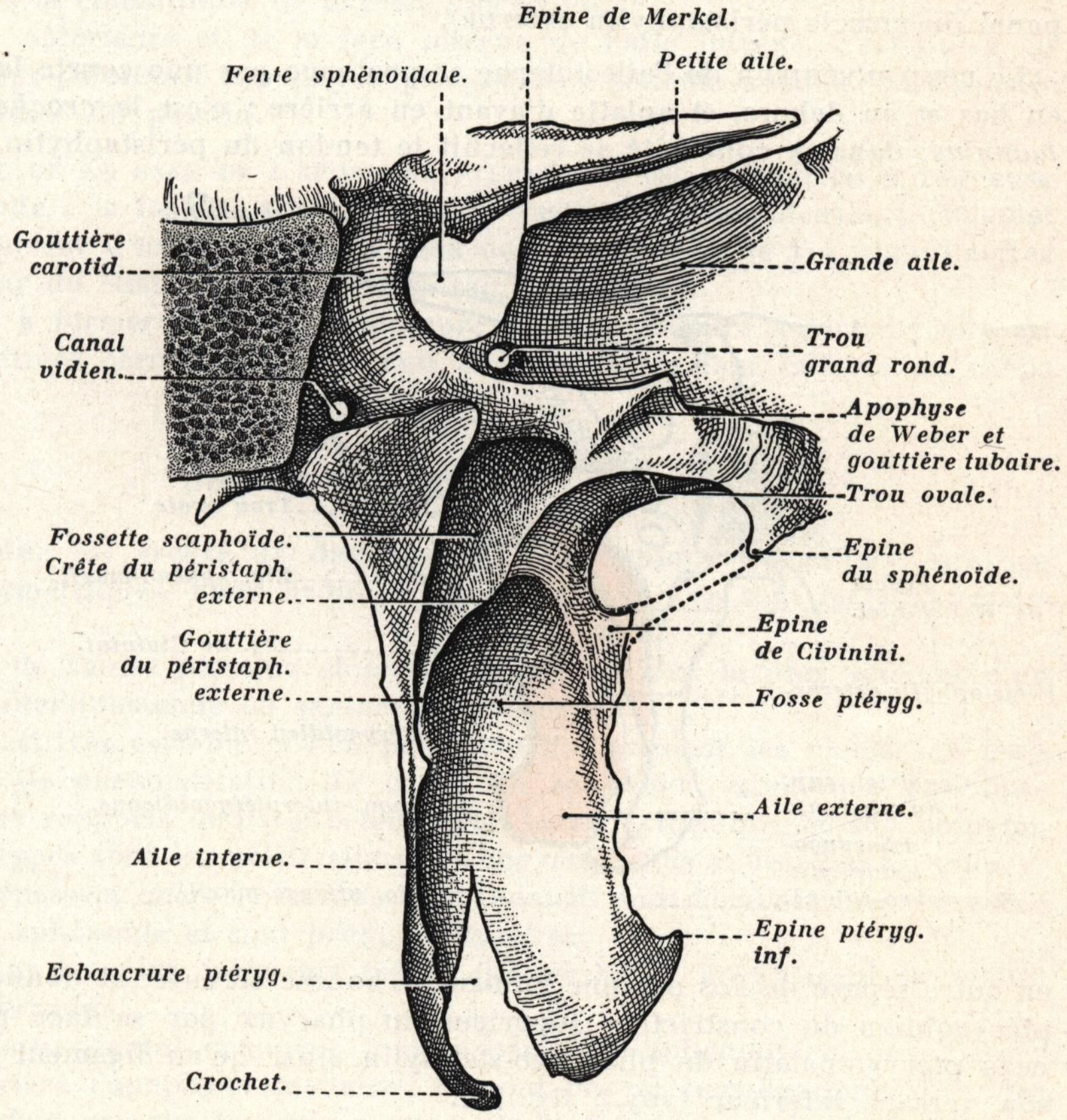

FIG. 52.
Vue postérieure de l'apophyse ptérygoïde (côté droit); *en pointillé,* le ligament ptérygo-épineux de Civinini (deux fois grandeur naturelle).

Sa FACE EXTERNE répond à la fossette ptérygoïde; elle présente près de son bord postérieur une crête osseuse, dite *lamelle intermédiaire d'Augier* ou *crête du péristaphylin externe (crête interptérygo-scaphoïdienne);* plus marquée en haut qu'en bas, elle délimite une gouttière verticale appelée *gouttière du péristaphylin externe,* contre laquelle s'applique la face interne du muscle. A la partie supérieure de cette face, cette crête est toujours bien prononcée; elle s'écarte de l'aile interne pour se perdre entre les racines des deux ailes, et parfois même, elle se prolonge en arrière et en dehors à la face inférieure de la travée postérieure du trou ovale par une petite apophyse triangulaire, lamelliforme, dite *apophyse du péristaphylin externe* ou *apophyse de Weber*; elle forme à ce niveau la berge antérieure de la gouttière tubaire et elle détermine avec le bord postérieur de l'aile interne une petite excavation qui surmonte la gouttière précitée : c'est la *fossette scaphoïde*; celle-ci se prolonge même parfois en arrière et en dehors sur l'exocrâne jusqu'au

trou ovale; dans cette fossette et sur l'apophyse de Weber s'insère le faisceau sphénoïdal du muscle péristaphylin externe, tandis que sur la crête osseuse se fixe le fascia de Weber-Liel (voy. : fig. 46, 52 et 53).

En avant de la crête et en dedans du trou ovale, la face externe est lisse et donne insertion au muscle ptérygoïdien interne.

Son BORD POSTÉRIEUR, mince et tranchant, est concave en arrière, parfois échancré près de sa base par le passage de la portion cartilagineuse de la trompe. Dans son tiers supérieur, ce bord donne insertion au faisceau sphénoïdal du péristaphylin externe, et parfois aussi au *ligament tympano-ptérygo-maxillaire de Leblanc* (reliquat fibreux du faisceau tympanal du muscle péristaphylin externe).

Le BORD INFÉRIEUR de l'aile interne se prolonge par une courte lame osseuse, recourbée en bas et en dehors, et aplatie d'avant en arrière : c'est le *crochet de l'aile interne* ou *hamulus*; dans sa concavité se réfléchit le tendon du péristaphylin externe et celui-ci est

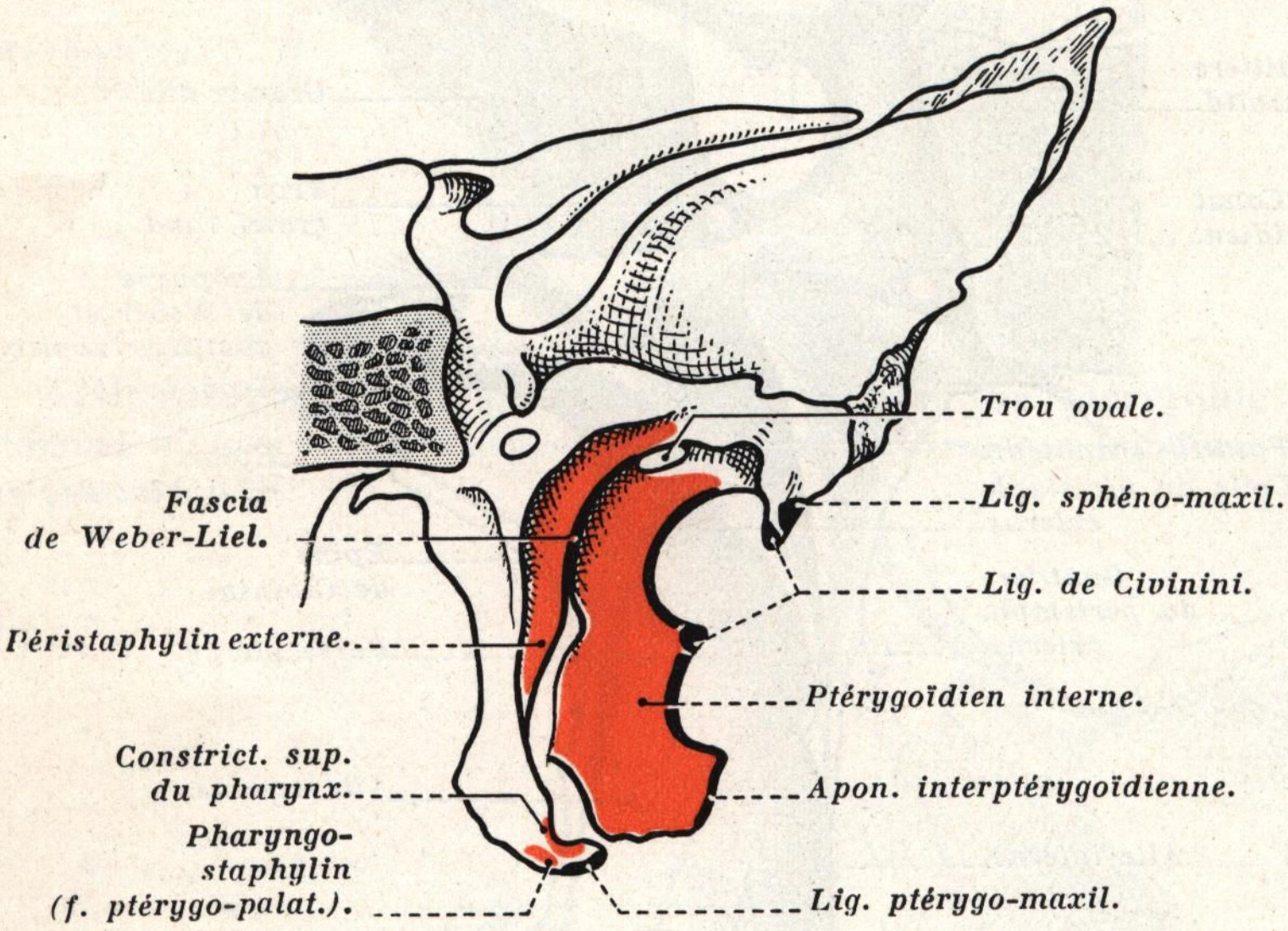

FIG. 53.
Apophyse ptérygoïde, vue postérieure, côté droit. Insertions musculaires, ligamentaires et aponévrotiques.

en outre séparé de l'os par une minuscule bourse séreuse; il donne insertion au faisceau ptérygoïdien du constricteur supérieur du pharynx par sa face postérieure, et au faisceau ptérygo-palatin du pharyngo-staphylin ainsi qu'au ligament ptérygo-maxillaire par son versant inférieur (voy. : fig. 53).

Fosse ptérygoïde. — La *fosse ptérygoïde,* ou FACE POSTÉRIEURE de l'apophyse ptérygoïde, est une excavation variable dans sa forme et son étendue suivant les sujets. Elle est comprise dans l'écartement des deux ailes de l'apophyse ptérygoïde et la base du crâne; son développement serait soumis aux insertions et à la direction des fibres du ptérygoïdien interne (Weber). Elle est allongée verticalement en forme de gouttière et sa largeur augmente progressivement de haut en bas.

A sa partie supérieure, elle présente deux dépressions : *a)* l'une, antérieure, arrondie en forme de dôme, qui représente la *voûte* de la fosse; *b)* l'autre, postérieure, oblique en bas et en dedans, allongée et effilée en bas en forme de queue : c'est la *fossette scaphoïde*; à l'exclusion de cette dernière, la fosse ptérygoïde donne insertion dans toute son étendue au muscle ptérygoïdien interne (voy. : fig. 52 et 53).

La FACE ANTÉRIEURE DE L'APOPHYSE PTÉRYGOÏDE résulte de la fusion de ses deux ailes; on peut lui considérer deux parties : *a)* dans ses *deux tiers supérieurs,* elle est irrégulière,

déprimée en une gouttière verticale d'autant plus profonde qu'on la considère plus haut : c'est le *sulcus pterygo-palatinus*; elle présente l'orifice antérieur du canal vidien et de nombreuses rugosités dont l'une, plus saillante, épineuse, est située près de la face antérieure des racines : c'est l'*épine ptérygoïdienne antérieure,* sur laquelle s'insère le ligament ptérygoïdien antérieur, tendu entre cette dernière et le tubercule du sphénoïde; elle forme à ce niveau la paroi postérieure de l'arrière-fond de la fosse ptérygo-maxillaire; *b)* dans son *tiers inférieur,* elle présente une échancrure triangulaire à sommet supérieur et à base inférieure, comprise dans l'écartement des deux ailes : c'est l'*échancrure ptérygoïdienne,* dans laquelle s'encastre l'apophyse pyramidale du palatin, la face postérieure de cette dernière prenant part à la constitution de la fosse ptérygoïde.

A l'union de la face antérieure et de la face interne de l'aile interne, c'est-à-dire en dedans du *sulcus pterygo-palatinus,* l'apophyse ptérygoïde s'articule avec le bord postérieur de la lame verticale du palatin.

La FACE POSTÉRIEURE DE LA BASE DE L'APOPHYSE PTÉRYGOÏDE est irrégulière et rugueuse dans sa partie sus-jacente à la fossette scaphoïde; elle s'articule rarement avec le sommet du rocher et le plus souvent il existe entre ces deux os un intervalle de 1 à 2 millimètres comblé à l'état frais par du tissu fibreux; c'est la *suture vidienne.*

Cette face contribue à former la limite antérieure du trou déchiré antérieur; elle est surplombée par la gouttière carotidienne que l'on observe sur la face latérale du corps de l'os.

Sinus sphénoïdaux.

Le corps du sphénoïde est creusé de deux cavités à contours irréguliers, presque toujours inégales et asymétriques, l'une droite et l'autre gauche : ce sont les *sinus sphénoïdaux* (1).

Ils sont séparés l'un de l'autre par une cloison médiane, déviée le plus souvent d'un côté : c'est la cloison intersinusienne ou *septum intersinusien.*

Leur développement est très variable et l'on peut schématiquement les classer en *trois types,* suivant le degré de pneumatisation du corps du sphénoïde, ainsi que par suite de leur extension et des rapports qu'ils affectent avec la selle turcique et son contenu, l'hypophyse; ces trois types sont les petits sinus, les moyens sinus et les grands sinus.

Les *petits sinus* ne dépassent guère le volume d'un pois; ils sont localisés dans la partie antérieure du corps du sphénoïde et sont *préhypophysaires.*

Les *moyens sinus* sont les plus fréquents (50 % des cas); ils envahissent la moitié antérieure du corps sphénoïdal.

Les *grands sinus (sinus géants)* occupent tout le corps du sphénoïde et envahissent même assez loin en arrière l'apophyse basilaire : ils sont *pré-* et *sous-hypophysaires*; les grands sinus correspondent presque toujours à une selle turcique large; d'autre part, leur paroi externe possède une saillie en relief, le *relief carotidien* ou *impressio carotica,* expression de la gouttière carotidienne; les grands sinus sont assez souvent incomplètement cloisonnés par des cloisons irrégulières qui se détachent des parois du sinus; ces cloisons subdivisent le sinus sphénoïdal en cavités secondaires, les *cellules sphénoïdales.*

Les sinus sphénoïdaux présentent parfois des PROLONGEMENTS dont les plus fréquents sont : *a)* le *prolongement antérieur* ou *prolongement du canal optique,* situé au-dessus

---

(1) Ouvrages et articles à consulter : BERTEMÉS : Etude anatomo-topographique du sinus sphénoïdal. *Thèse de Nancy,* 1900.

DIEULAFÉ et MOUCHET : Topographie du sinus sphénoïdal. *Comptes rendus de l'Association des Anatomistes,* 1909.

CANUYT et TERRACOL : *Le sinus sphénoïdal.* Masson et Cie, édit., Paris, 1925.

P. BONNET : Le sinus sphénoïdal (Etude topographique). *Revue de Laryngologie, Otologie et Rhinologie,* avril 1932, n° 4.

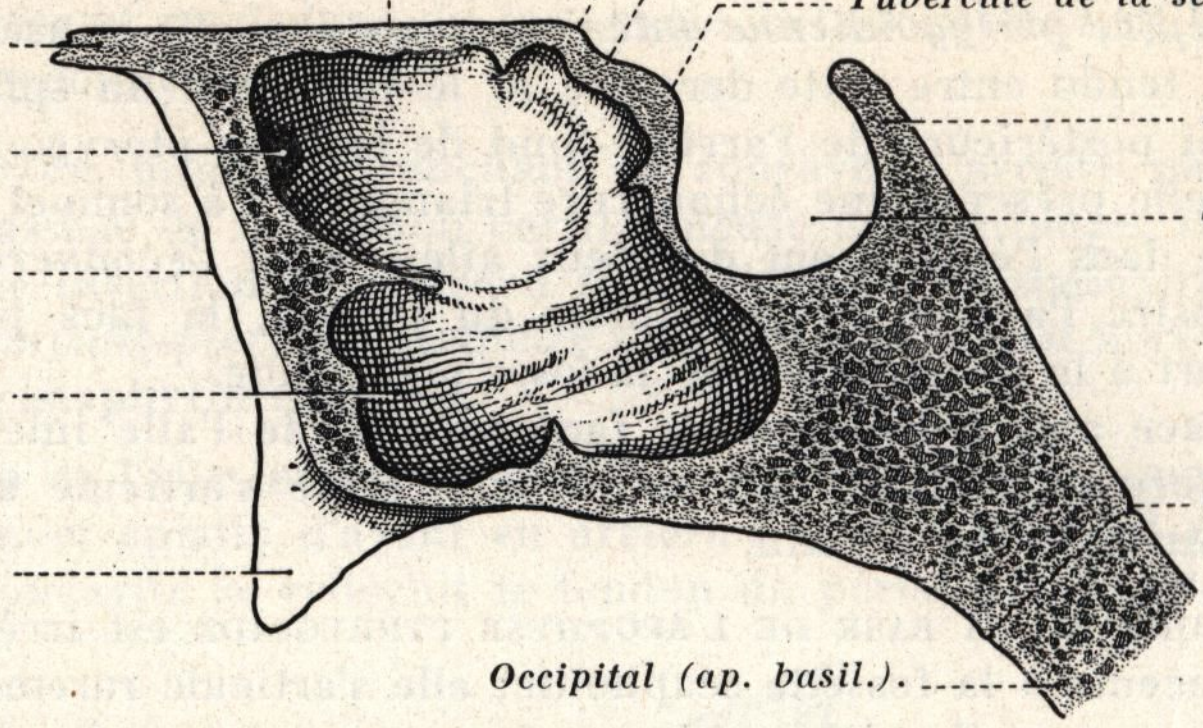

Fig. 54. — *Coupe sagittale paramédiane gauche du corps du sphénoïde. Sinus sphénoïdal* **(segment droit de la coupe).**

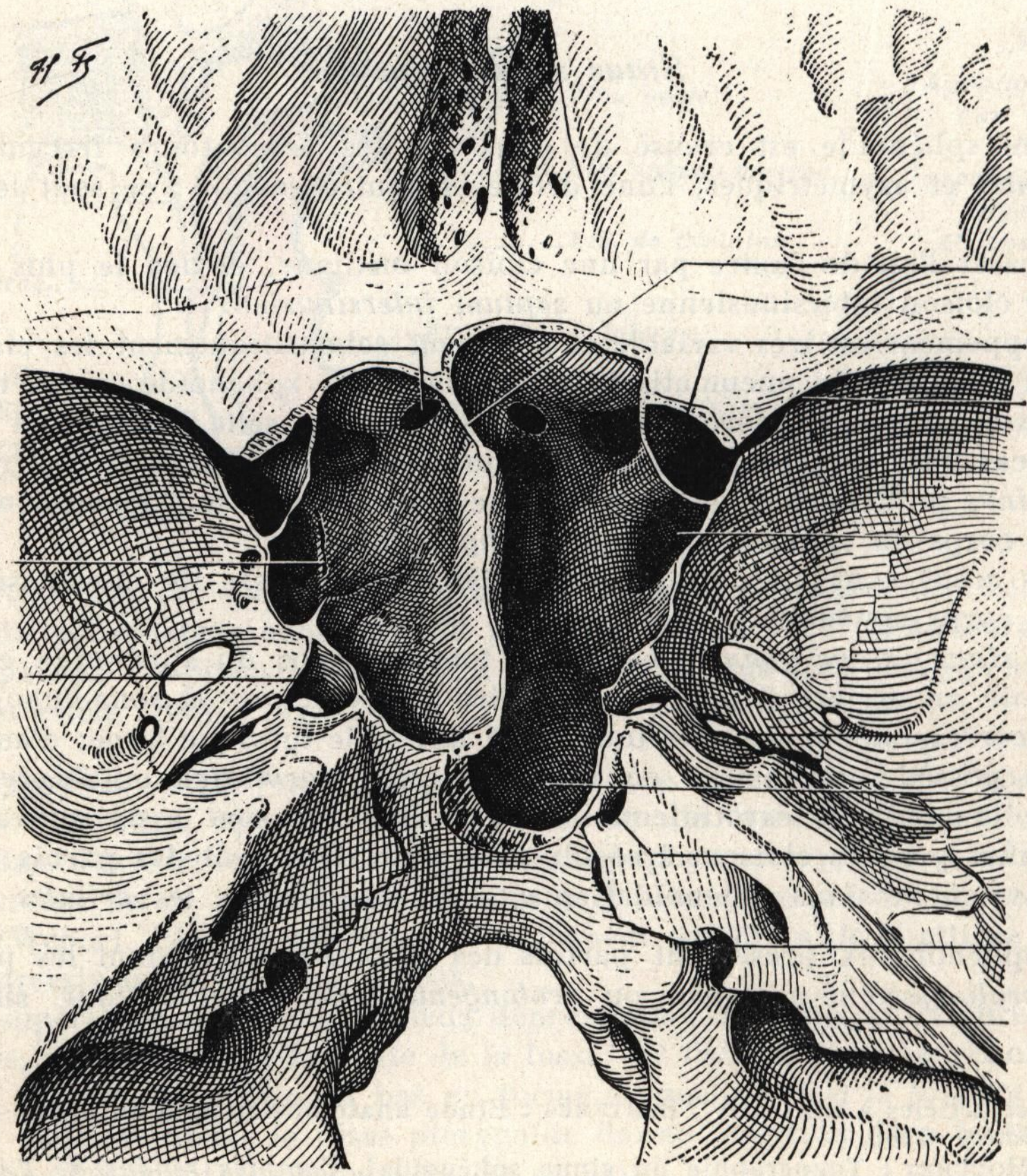

Fig. 55. — *Partie moyenne de la base du crâne et sinus sphénoïdaux après ablation de leur paroi supérieure, vue endocranienne* **(les sinus sphénoïdaux sont considérablement développés, à noter en particulier les prolongements ptérygoïdien et basilaire) (d'après Augier).**

du canal optique; — *b)* le *prolongement alaire* ou *externe* situé dans la racine moyenne de la grande aile; — *c)* le *prolongement palatin* qui se détache du versant antérieur et inférieur du sinus; lorsqu'il est très proéminent, il forme le toit de la fosse ptérygo-maxillaire; — *d)* le *prolongement postérieur* ou *basilaire* ne s'observe que dans le cas de grands sinus; — *e)* et le *prolongement ptérygoïdien* situé dans les racines de l'apophyse ptérygoïde (Sieur et Jacob) (voy. : fig. 55).

Chaque sinus sphénoïdal s'ouvre en avant dans la fosse nasale correspondante par un orifice *(ostium sphenoïdale)* taillé dans la paroi antérieure du sinus. A l'état frais, les sinus sphénoïdaux sont tapissés par une muqueuse qui dépend de la muqueuse des fosses nasales.

CONNEXIONS. — Le sphénoïde entre en connexion avec douze os. Il s'articule : *a)* avec tous les os de la boîte cranienne, soit : en avant, avec le frontal et l'ethmoïde; en arrière, avec l'occipital (avec lequel il est soudé chez l'adulte); latéralement, avec les pariétaux et les temporaux; — *b)* et avec cinq os de la *face*, à savoir : les deux os malaires, les deux palatins et le vomer.

INSERTIONS MUSCULAIRES. — Tous les muscles qui s'insèrent sur le sphénoïde sont pairs et disposés symétriquement, à raison de treize muscles de chaque côté.

1° Sur les *grandes ailes* se fixent : le temporal, le ptérygoïdien externe (faisceau supérieur) et le péristaphylin externe.

2° Sur l'*épine du sphénoïde* : le pérystaphylin externe (faisceau sphénoïdal) et le muscle du marteau.

3° Sur les *petites ailes* : le releveur de la paupière supérieure, le grand oblique de l'œil, le droit supérieur, le droit inférieur, le droit interne et le droit externe; et l'insertion de ces quatre derniers muscles se fait par l'intermédiaire du *tendon de Zinn*.

4° Sur les *apophyses ptérygoïdes*: le ptérygoïdien interne, le ptérygoïdien externe, le péristaphylin externe, le constricteur supérieur du pharynx (faisceau ptérygoïdien) et le pharyngo-staphylin (faisceau ptérygo-palatin).

ARCHITECTURE. — Le sphénoïde est presque uniquement constitué par du tissu compact : le tissu spongieux, fort rare et à petites alvéoles, ne s'observe qu'à la partie postérieure et antérieure du corps du sphénoïde, à la base des apophyses ptérygoïdes et au niveau de la facette frontale de la grande aile.

OSSIFICATION ET DÉVELOPPEMENT. — Le sphénoïde fait son apparition au troisième mois de la vie fœtale; il se développe par treize points d'ossification dont un seul, inconstant du reste, le point rostral, est impair et médian.

Primitivement, le sphénoïde est constitué par six pièces osseuses paires et symétriquement disposées qui sont le *sphénoïde antérieur ou présphénoïde*, le *sphénoïde postérieur* ou *postsphénoïde* ou *basisphénoïde* et les *cornets de Bertin*.

1° Le Présphénoïde est formé par quatre points d'ossification : *a)* deux pour les petites ailes, qui apparaissent à la fin du troisième mois de la vie fœtale dans la région de l'apophyse clinoïde antérieure; *b)* et deux pour la partie antérieure du corps du sphénoïde, qui apparaissent au cours de la deuxième moitié du quatrième mois entre les deux canaux optiques.

2° Le point rostral apparaît à la fin du cinquième mois sur la ligne médiane, en avant des points précédents; il s'unit par la suite au présphénoïde; il forme le bec du sphénoïde et la crête sphénoïdale antérieure.

3° Le postsphénoïde ou basisphénoïde est constitué par huit points d'ossification : *a)* deux pour la partie postérieure du corps du sphénoïde qui apparaissent à la fin du troisième mois au-dessous de la selle turcique; *b)* deux pour les grandes ailes *(alisphénoïdes)* qui apparaissent au milieu du troisième mois, immédiatement en dehors du trou grand rond; ils forment les grandes ailes et l'aile externe de l'apophyse ptérygoïde (voy. : fig. 56 et 57); *c)* deux pour les ailes internes des apophyses ptérygoïdes *(points ptérygoïdiens)*; ce sont les premiers en date : ils apparaissent dans la région du crochet de l'aile interne au début du troisième mois, et se développent de bas en haut en formant l'aile interne et l'apophyse vaginale; *d)* et deux points *(points sphénotiques)* pour la partie postérieure de la surface caverneuse et la lingula; ils apparaissent au début du quatrième mois et s'étendent en arrière et en dehors en constituant les *processus alaris* après s'être soudés aux centres osseux basisphénoïdaux.

L'aile interne de l'apophyse ptérygoïde se soude à l'aile externe vers la fin du cinquième mois.

La grande aile se soude au corps du sphénoïde vers le milieu du premier mois qui suit la naissance; la lame quadrilatère s'ossifie après la naissance.

Les orifices de la grande aile se forment au cours du quatrième et du cinquième mois. A la

fin du troisième mois, l'aile externe de l'apophyse ptérygoïde est déjà partiellement soudée à la grande aile du sphénoïde, et au niveau du versant postérieur de la soudure apparaît une échancrure ouverte en arrière : c'est l'*échancrure ovale*; tout l'espace compris entre l'aile externe de l'apophyse ptérygoïde, la grande aile du sphénoïde, la portion écailleuse du temporal, le pétreux et l'apophyse basilaire, constitue une large brèche comblée par une membrane (Ferrari).

C'est au cours du quatrième mois que se détache de la base de l'aile externe de l'apophyse ptérygoïde une languette osseuse qui se dirige en arrière et en dehors pour transformer l'échancrure ovale en deux compartiments : l'un antérieur, le trou ovale; l'autre postérieur, le trou déchiré antérieur; au cinquième mois, le trou ovale et le trou petit rond sont complètement formés; quant au canalicule de Vésale, il est bien visible, sous la forme d'une fente, seulement au septième mois.

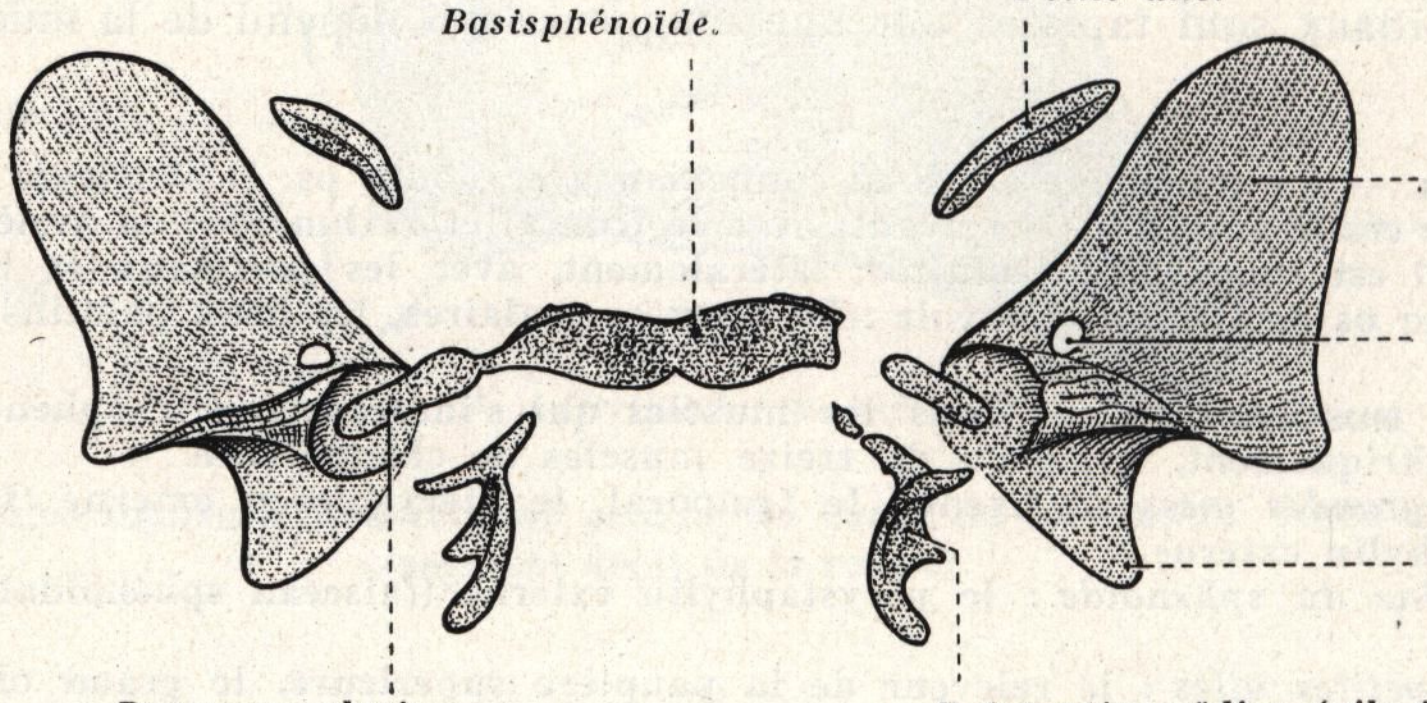

FIG. 56. *Développement du sphénoïde, vue postérieure* (fœtus humain de 11 cm. 5) (d'après AUGIER).

4° La CRÊTE SPHÉNOÏDALE est formée par la croissance des deux basisphénoïdes dans le septum nasi du chondrocrâne; le vomer qui se développe à droite et à gauche de ce septum viendra engainer par la suite la moitié postérieure de la crête; l'échancrure qui se trouve en arrière du bec ou *rostrum sphenoïdale* chez le nouveau-né et chez l'enfant correspond au point d'union des deux basisphénoïdes, et cette union se fait suivant un plan très oblique en bas et en avant (Augier).

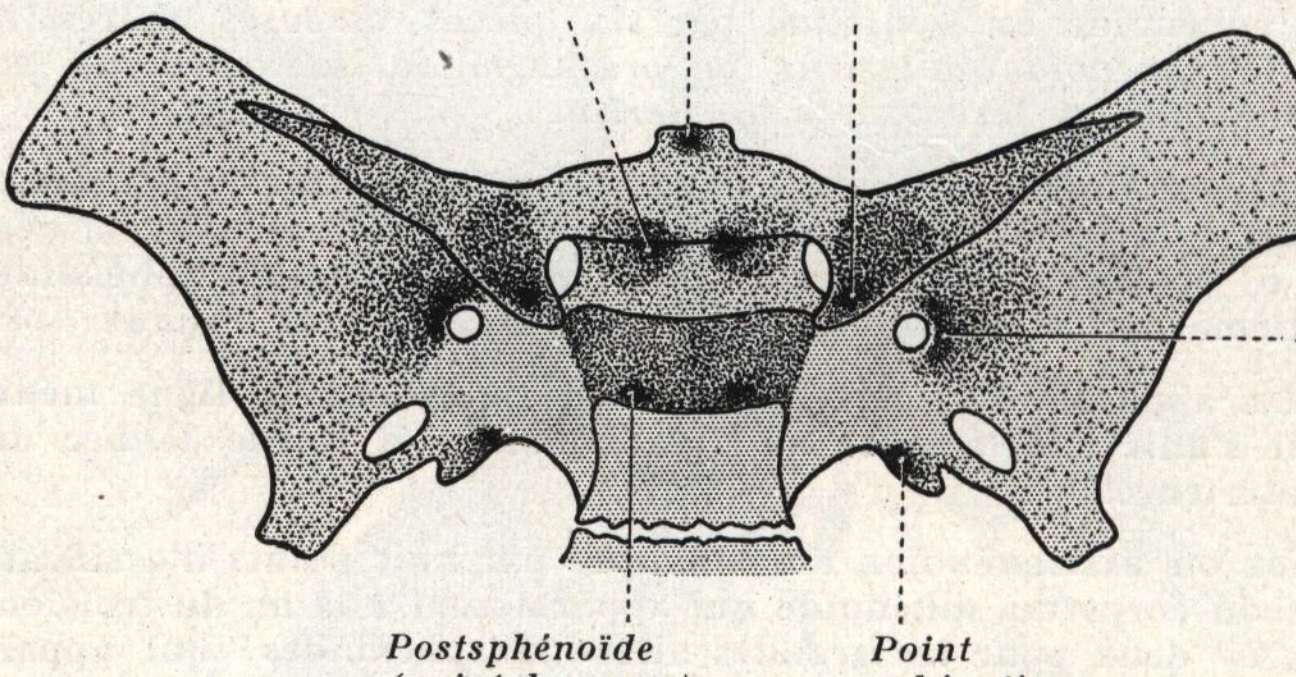

FIG. 57. *Ossification du sphénoïde* (schématique).

5° Les CORNETS DE BERTIN *(osselets de Bertin* (1) ou *cornets sphénoïdaux)* présentent les plus grandes analogies avec les cornets des masses latérales de l'ethmoïde; chacun d'eux apparaît du quatrième au sixième mois par deux ou trois petits centres osseux fusionnés à la naissance en un seul point d'ossification; celui-ci présente l'aspect d'une plaque triangulaire, enroulée en cornet contre le *rostrum sphenoïdale*.

(1) Anatomiste français (1712-1781), publia un traité d'Ostéologie.

Les cornets de Bertin restent indépendants jusqu'à l'âge de dix ans, époque vers laquelle ils se soudent au corps de l'os.

6° Le SINUS SPHÉNOÏDAL est primitivement creusé dans le cornet de Bertin; puis il devient interosseux et se place entre ce dernier et la face antéro-inférieure du corps du sphénoïde, et ce n'est que par la suite qu'il s'étend sous la forme d'une cavité creusée dans l'épaisseur du présphénoïde (Augier).

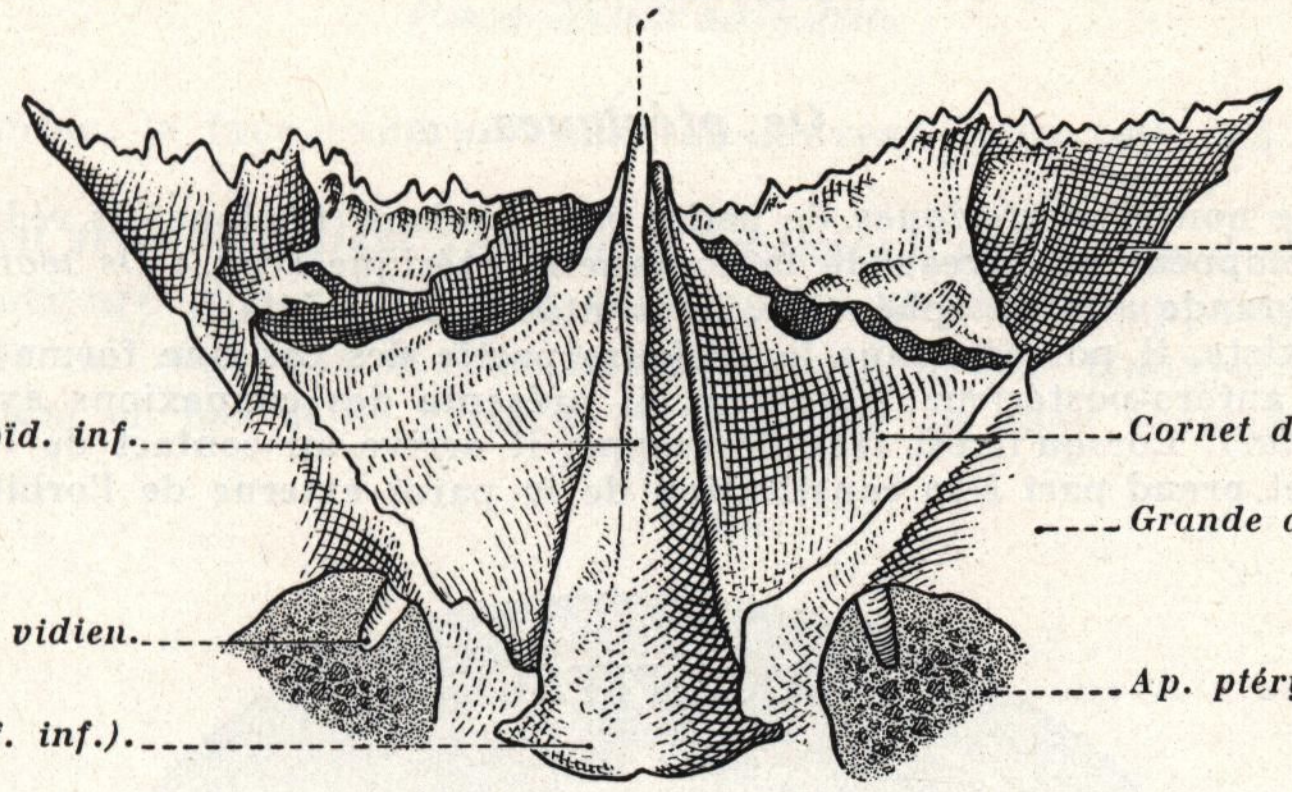

FIG. 58. — *Cornets de Bertin.*

Canal cranio-pharyngien.

Le *canal cranio-pharyngien de Landzert*, ou *canal hypophysaire de Calori* (1), est situé sur la ligne médiane, à l'union du basisphénoïde et du présphénoïde; donc, primitivement, c'est un canal cartilagineux qui s'oblitère par la suite du fait de la croissance du *chondrocrâne*.
On l'observe quelquefois chez le nouveau-né; mais il est très rare chez l'adulte; très étroit et

FIG. 59.

Coupe médio-sagittale de la base du crâne d'un nouveau-né (d'après AUGIER).

Les parties en clair sont cartilagineuses; le frontal, l'os nasal, le palatin et le maxillaire supérieur ne sont pas soudés sur la ligne médiane.

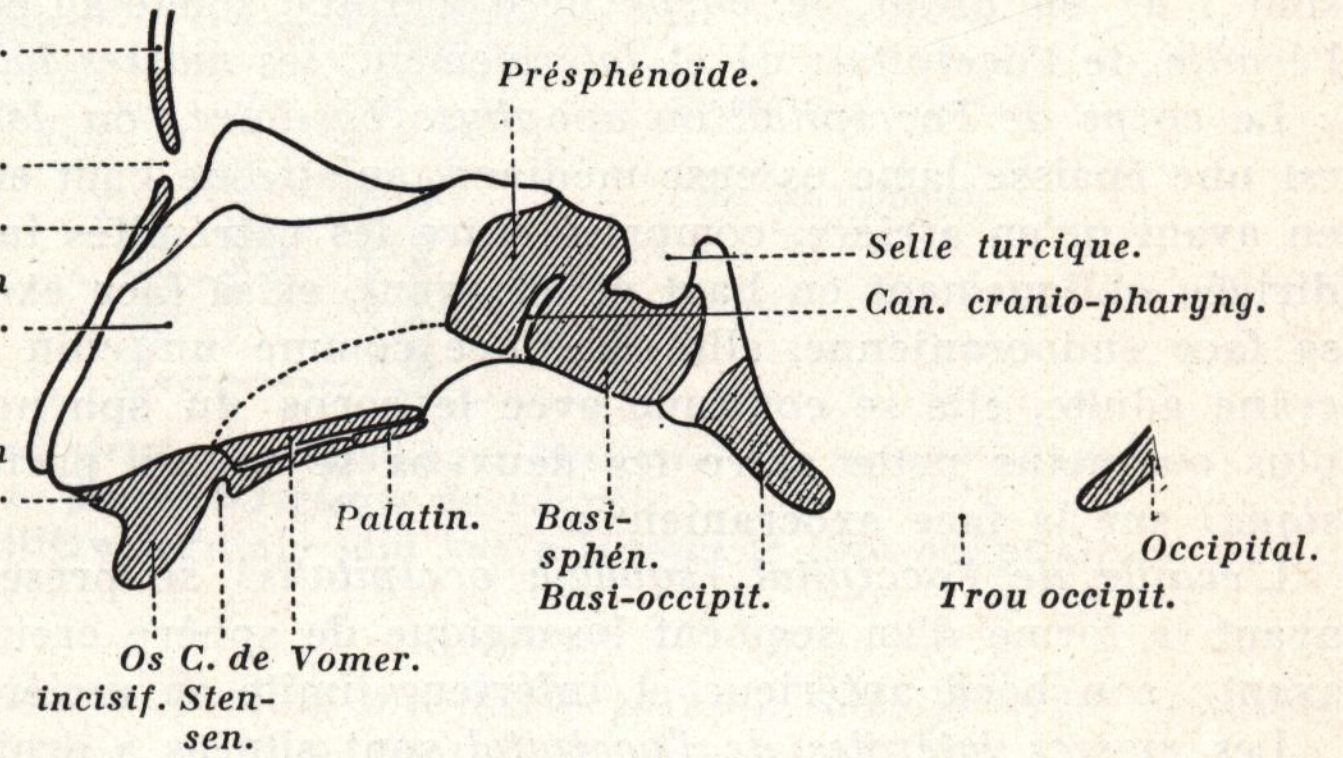

étendu du fond de la selle turcique à la paroi supérieure du naso-pharynx, il doit être considéré comme un vestige embryonnaire dû au passage du diverticule hypophysaire de la poche de Rathke; on a signalé dans ce canal l'existence d'hypophyses accessoires intra-osseuses (voy. : *Hypophyse*).

(1) Article à consulter : A. LE DOUBLE : Le canal cranio-pharyngien hypophysaire de l'homme. *Bulletins de la Société d'Anthropologie de Paris,* 1903.

Os sphéno-ethmoïdo-frontaux.

On désigne sous le nom d'*os sphéno-ethmoïdo-frontaux,* de petits osselets surnuméraires qui sont intercalés entre le bord antérieur de la petite aile du sphénoïde, la voûte de l'orbite et la lame criblée de l'ethmoïde. Ces osselets sont très rares et résultent d'une ossification anormale du cartilage sphéno-ethmoïdal. Parfois, ils n'offrent aucune connexion avec l'ethmoïde, constituant alors ce que l'on désigne sous le nom d'*os aliprésphénoïdal.*

Os ptériques.

On désigne sous le nom d'*os ptériques,* de petits os wormiens (quelquefois réduits à un seul, unilatéral) qui se développent au niveau de la fontanelle ptérique (voy. : *Os wormiens*) où ils sont intercalés entre la grande aile du sphénoïde, le frontal et le pariétal.

Lorsque cet os existe, il possède dans la majeure partie des cas une forme allongée, rectangulaire, à grand axe antéro-postérieur; rarement, il présente des connexions avec le temporal *(os sphéno-fronto-pariétal).* Lorsqu'il est très développé, il arrive au contact de l'apophyse orbitaire externe du frontal et prend part à la constitution de la paroi externe de l'orbite.

OCCIPITAL

L'occipital est un os plat, impair, médian et symétrique, qui occupe la partie postérieure et inférieure de la boîte cranienne; soudé en avant au sphénoïde, il est encastré entre les pariétaux et les temporaux, et prend part à la constitution de la voûte et de l'étage postérieur du crâne; par son intermédiaire, le crâne repose sur la colonne vertébrale.

FORME ET CONSTITUTION. — Il présente la forme d'un losange irrégulier, ou mieux d'une calotte sphérique à contour losangique.

Percé sur la ligne médiane d'un orifice ovalaire appelé *trou occipital,* qui est du reste le plus large des orifices de la base du crâne, l'os est constitué par rapport à cet orifice par quatre pièces osseuses, primitivement indépendantes les unes des autres; ce sont : *a) en avant,* le *corps* de l'occipital soudé au corps du sphénoïde; *b) en arrière,* l'*écaille* de l'occipital; *c)* et *latéralement,* les *masses latérales* de l'occipital.

Le *corps de l'occipital,* ou *apophyse basilaire,* ou *lame basilaire (lamina basilaris),* est une épaisse lame osseuse médiane, aplatie de haut en bas, plus étroite et plus épaisse en avant qu'en arrière, comprise entre les extrémités internes des deux rochers; elle est dirigée obliquement en haut et en avant, et sa face exocranienne étant plus étroite que sa face endocranienne, elle s'enfonce comme un coin entre les deux rochers; sur le crâne adulte, elle se continue avec le corps du sphénoïde; une ligne de démarcation plus ou moins nette entre les deux os se traduit parfois par une crête *(crête synostosique)* sur la face exocranienne.

L'*écaille de l'occipital (squama occipitalis)* se présente sous l'aspect d'un os aplati ayant la forme d'un segment losangique de sphère creuse, dont la concavité regarde en avant : son bord antérieur et inférieur limite en arrière le trou occipital.

Les *masses latérales de l'occipital* sont situées à droite et à gauche du trou occipital, qu'elles bordent latéralement; elles représentent le trait d'union entre le corps et l'écaille de l'os.

Ce sont deux masses osseuses très irrégulières, aplaties transversalement, orientées de haut en bas, de dehors en dedans et d'avant en arrière ; leur face inférieure se prolonge par les *condyles* de l'occipital, pourvus d'une surface articulaire par l'intermédiaire de laquelle l'occipital repose et s'articule avec les cavités glénoïdes des masses latérales de l'atlas; elles sont traversées obliquement, d'arrière en avant et de dedans en dehors, par un canal : le *canal condylien antérieur.*

Envisagé dans son ensemble, l'occipital, avec son aspect losangique, présente deux

faces; l'une exocranienne, convexe; l'autre, endocranienne, concave, et quatre bords qui se distinguent en bords pariétaux et temporaux, et trois angles.

Pour plus de commodité dans la description, nous envisagerons l'étude des faces de l'occipital par rapport au trou occipital que nous décrirons par la suite.

Face exocranienne.

Dans son ensemble, la face exocranienne est convexe dans tous les sens.

1° En avant du trou occipital (apophyse basilaire), cette face, de forme trapézoïde à grande base postérieure et à petite base antérieure, est encore appelée *surface basilaire* de l'occipital; elle est rugueuse et très irrégulière, convexe transversalement; elle est inclinée obliquement en bas et en arrière, et prolonge la face inférieure du corps du sphénoïde.

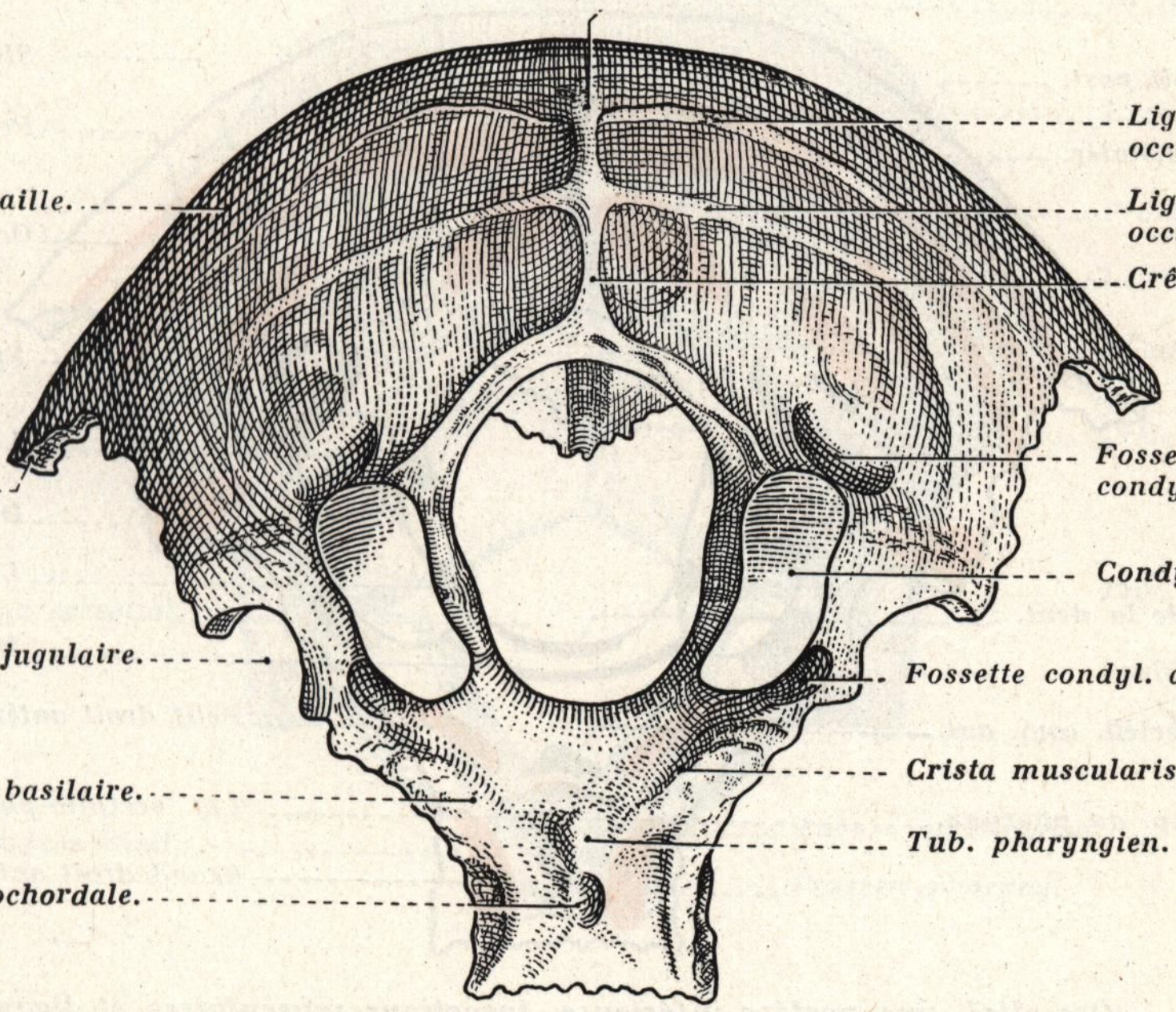

FIG. 60. — *Occipital, vue exocranienne de l'apophyse basilaire, des masses latérales et de la partie inférieure de l'écaille* (l'angle supérieur et la gouttière sagittale sont vus à travers le trou occipital).

A sa partie antérieure, elle présente parfois une crête transversale, la *crête synostosique*, résultat de la soudure des corps de l'occipital et du sphénoïde.

Sur la ligne médiane, et à 8 millimètres environ en avant du bord antérieur du trou occipital, cette face présente un tubercule saillant, arrondi ou ovalaire, généralement plus développé chez l'homme que chez la femme : c'est le *tubercule pharyngien*, sur lequel s'attachent d'arrière en avant le ligament vertébral commun antérieur, les fibres les plus supérieures (ascendantes et médianes) du constricteur supérieur du pharynx et le ligament occipito-pharyngien (voy. : fig. 60 et 61).

En avant du tubercule pharyngien, la surface basilaire répond à la voûte du pharynx *(face pharyngienne)*; elle présente à ce niveau une dépression ovalaire à grand axe antéro-postérieur et plus ou moins accusée suivant les sujets : c'est la *fossette naviculaire*

de Poelchen ou *fossette pharyngienne.* Certains auteurs ont décrit deux fossettes distinctes concentriques : l'une naviculaire, l'autre pharyngienne, plus petite, mais plus prononcée, située au centre de la fossette naviculaire; en réalité, il n'existe qu'une seule et même fossette, de forme et de profondeur variables; parfois même le bord antérieur de la fossette peut atteindre la limite de la synostose sphéno-occipitale; cette fossette est un vestige embryonnaire qui répond à l'émergence de la notocorde dans son segment infrabasilaire; aussi lui préférons-nous la dénomination de *fossette notochordale.*

En arrière du tubercule pharyngien, la face inférieure de l'apophyse basilaire montre l'existence d'une gouttière curviligne, concave en arrière, parallèle au bord antérieur du trou occipital, et plus apparente latéralement qu'à sa partie médiane; sur la lèvre antérieure de la gouttière s'insèrent le ligament vertébral commun antérieur et la membrane occipito-atloïdienne antérieure; sur la lèvre postérieure se fixe, entre les deux condyles

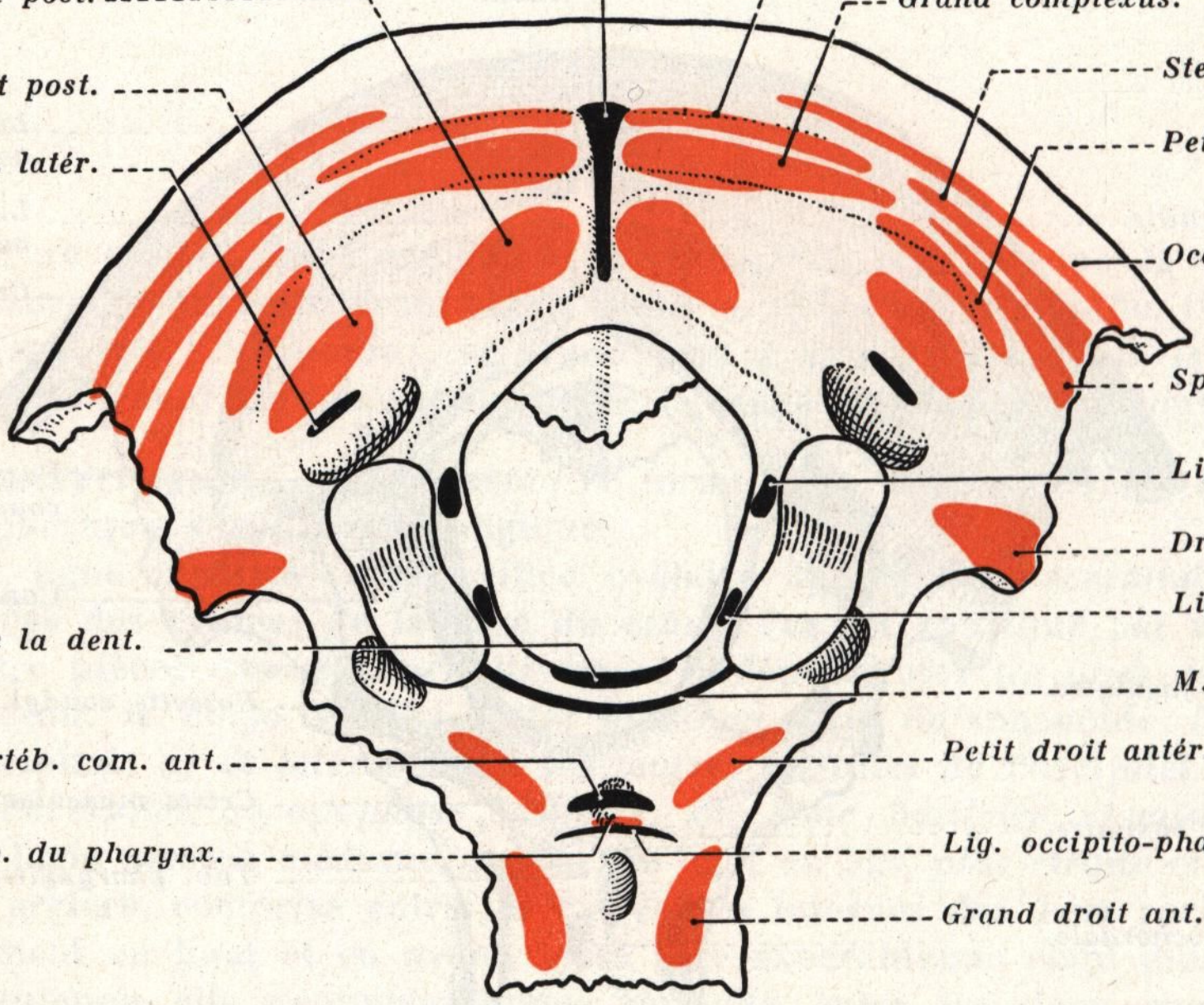

FIG. 61. — *Occipital, vue postéro-inférieure. Insertions musculaires et ligamentaires.*

et en marge du trou occipital, le ligament occipito-odontoïdien médian ou ligament suspenseur de la dent (voy. : fig. 61).

En dehors du tubercule pharyngien, on observe l'existence d'une crête rugueuse, oblique en arrière et en dehors, qui s'étend jusqu'au bord latéral de la surface basilaire, c'est la *crête musculaire* (Poirier), ou *crista muscularis de Krause,* ainsi désignée pour la différencier de la crête synostosique : sur cette crête se fixe le muscle petit droit antérieur de la tête.

De part et d'autre de cette crête, la surface basilaire présente deux dépressions : *a)* l'une, située en avant de la crête, de forme semi-lunaire ou allongée, rugueuse, plus ou moins excavée suivant les sujets, dans laquelle s'insère le muscle grand droit antérieur de la tête; *b)* l'autre, située en arrière de la crête, en forme de gouttière transversale, sépare la crête musculaire des masses latérales : c'est la *gouttière précondylienne* occupée par des veines (voy. : fig. 61).

2° ***En arrière et au-dessus du trou occipital*** *(écaille)*, la face exocranienne de l'écaille convexe, présente dans sa partie centrale une saillie pyramidale, triangulaire, rugueuse, dont le sommet est parfois légèrement recourbé en bas : c'est la *protubérance occipitale externe* ou *inion*; elle donne insertion au ligament cervical postérieur et au trapèze; elle représente un point craniométrique important, en raison de son repérage facile; lorsque l'inion est très développé sous l'influence de la traction du ligament et du muscle, il présente alors l'aspect d'une crête épineuse incurvée, à laquelle on attribue la dénomination imagée de *crinière occipitale.*

Sur certains crânes à saillies bien développées, on observe parfois une petite dépression immédiatement sus-jacente à la protubérance occipitale externe ; c'est la *fossette sus-iniaque.*

De chaque côté de l'inion s'échappent deux crêtes rugueuses, courbes, à convexité supérieure, pour se terminer un peu au-dessous des angles latéraux de l'occipital; ce sont les

FIG. 62.
Occipital, vue postéro-inférieure.

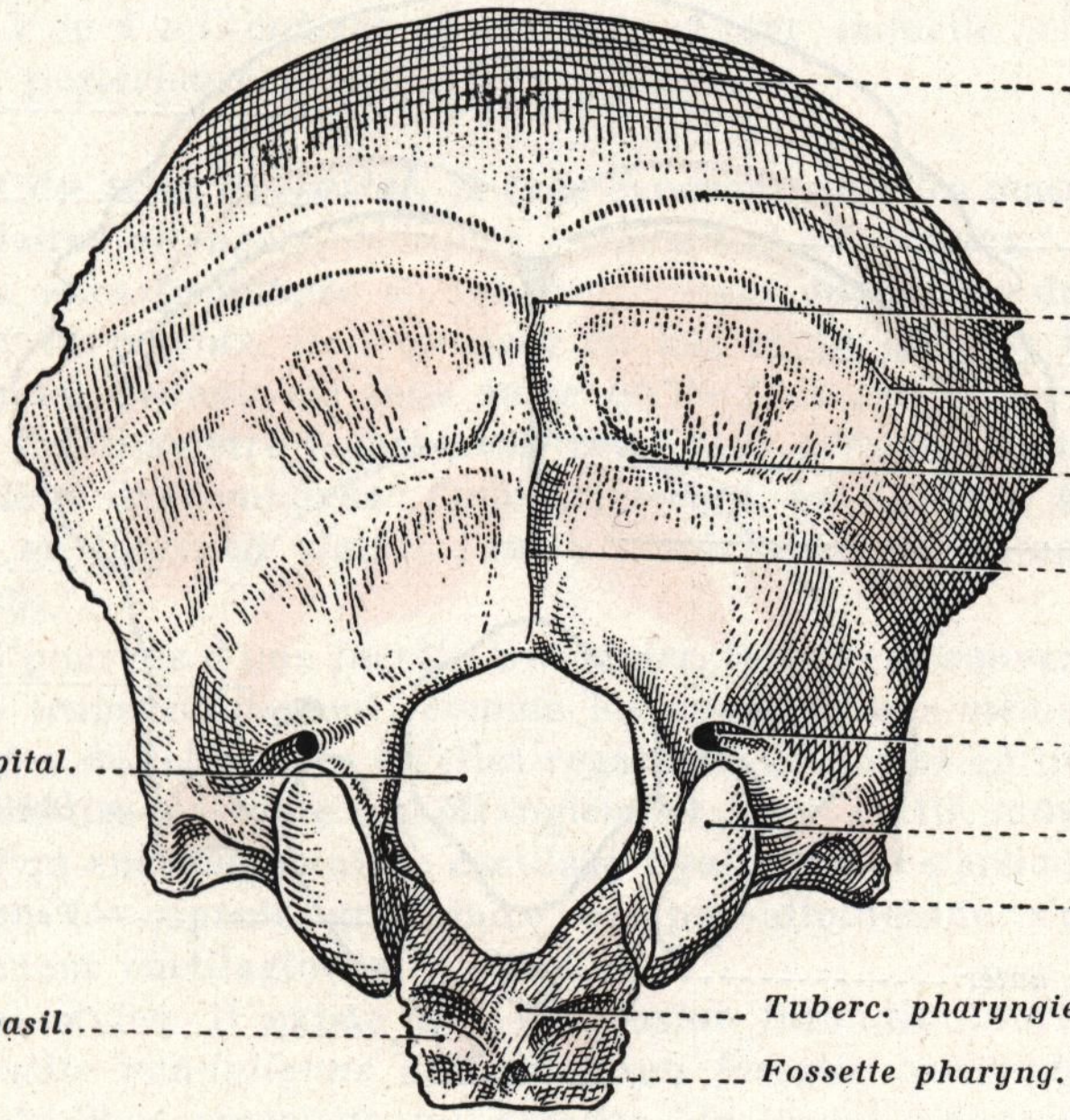

lignes courbes occipitales supérieures; celles-ci sont toujours beaucoup plus apparentes dans leur moitié interne que dans leur moitié externe; le tiers interne de cette ligne donne insertion au trapèze, et les deux tiers externes aux chefs cléido-occipital et sterno-occipital du muscle sterno-cléido-mastoïdien. Au-dessous de la ligne, et près du bord externe de l'os, se fixe le *splenius capitis,* dont les insertions sont cachées par celles du sterno-cléido-mastoïdien. Au-dessus de la ligne et également près du bord externe se fixent les fibres les plus postérieures du muscle auriculaire postérieur (voy. : fig. 63).

L'inion et les deux lignes courbes occipitales supérieures divisent la face exocranienne de l'écaille en deux versants d'orientation différente : *a)* l'un, *supérieur,* presque vertical, répond à la région dite de l'*occiput*; *b)* l'autre, *inférieur,* oblique en bas et en avant, répond à la région de la nuque *(planum nuchale)*, et plusieurs muscles de cette région y prennent leurs insertions dans des fossettes.

a) AU-DESSUS DES LIGNES COURBES OCCIPITALES SUPÉRIEURES, l'écaille est à peu près lisse; elle est recouverte par les deux muscles occipitaux et l'aponévrose épicranienne qui sépare l'os du cuir chevelu. Il n'est pas rare d'observer à ce niveau, un peu au-dessus de la ligne

courbe occipitale supérieure, une deuxième ligne courbe, oblique en haut et en dehors, qui semble se détacher du versant supérieur de la protubérance occipitale externe : c'est la *ligne courbe occipitale suprême,* sur laquelle s'insère le muscle occipital; l'aponévrose épicranienne se fixe dans l'intervalle compris entre les lignes courbes occipitales suprême et supérieure (voy. : fig. 62 et 63).

b) AU-DESSOUS DES LIGNES COURBES OCCIPITALES SUPÉRIEURES, la face exocranienne de l'écaille est fort irrégulière, hérissée de crêtes, de rugosités, et parsemée de dépressions. *Sur la ligne médiane,* elle présente une crête saillante, plus étroite en bas qu'en haut, qui s'étend de l'inion à 3 ou 4 millimètres en arrière du bord postérieur du trou occipital, où elle semble se bifurquer en deux crêtes rugueuses, parallèles au bord postérieur de l'orifice : c'est la *crête occipitale externe* ou *postérieure* (1) sur laquelle se fixe le ligament cervical postérieur ou *septum nuchal.*

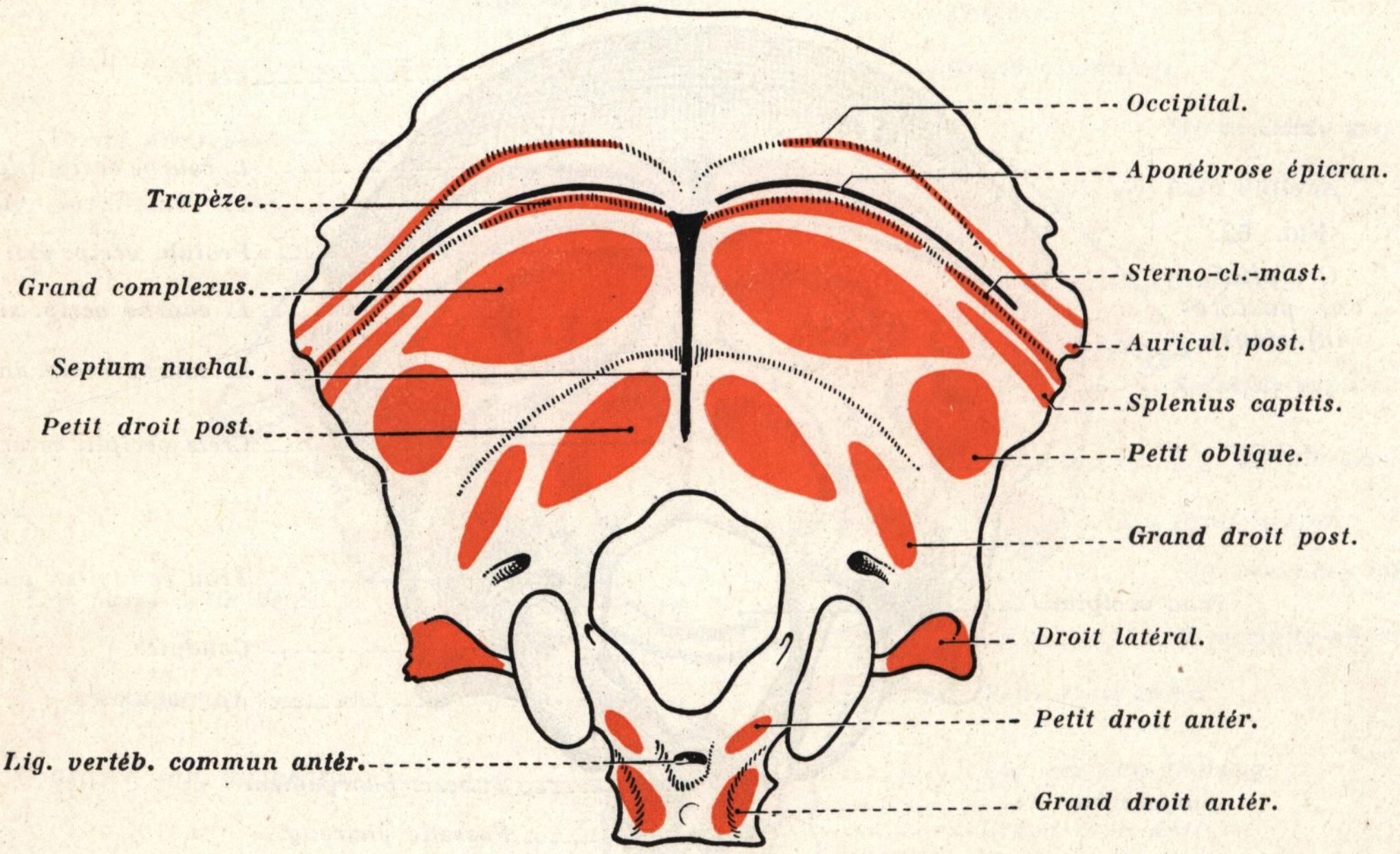

FIG. 63. — *Occipital, face exocranienne. Insertions musculaires, ligamentaires et aponévrotiques.*

De chaque côté de la crête occipitale externe, et à égale distance entre l'inion et le bord postérieur du trou occipital, se détachent deux crêtes curvilignes, non parallèles aux lignes courbes occipitales supérieures : ce sont les *lignes courbes occipitales inférieures*; en dehors, elles se terminent un peu avant l'apophyse jugulaire de l'occipital; tout en se rapprochant des lignes courbes occipitales supérieures et à l'inverse des précédentes, elles sont généralement plus marquées dans leur moitié externe, où elles affectent une direction oblique en bas, en dehors et en avant, que dans leur moitié interne où elles sont nettement transversales.

Entre les deux lignes courbes occipitales s'observent deux dépressions rugueuses :

(1) Chez certains mammifères quadrupèdes (cheval, chameau, bœuf), cette crête est considérablement développée; désignée sous le nom de *tubérosité cervicale* ou de *crête occipitale,* elle donne insertion au puissant ligament surépineux cervical qui correspond au ligament cervical postérieur chez l'homme.

α) l'une, interne, située au-dessus du segment transversal de la ligne courbe occipitale inférieure, de forme ovalaire effilée en dehors : c'est la *fossette d'insertion du muscle grand complexus*; β) l'autre, externe, plus petite, ovalaire, moins accusée que la précédente, située en dehors du segment oblique de la ligne courbe occipitale inférieure : c'est la *fossette d'insertion du muscle petit oblique de la tête* (voy. : fig. 61 et 63).

Entre la ligne courbe occipitale inférieure et le trou occipital, on constate également l'existence de deux autres dépressions : α) l'une, interne, sous - jacente à la fossette du grand complexus : c'est la *fossette d'insertion du muscle petit droit postérieur de la tête*; cette fossette atteint en dedans la crête occipitale externe, et en haut la ligne courbe occipitale inférieure, sur lesquelles ce muscle s'insère en partie; β) l'autre, externe, peu profonde, en forme de gouttière, est située en dedans du segment oblique de la ligne courbe occipitale inférieure, auquel elle est parallèle; c'est la *fossette d'insertion du muscle grand droit postérieur de la tête*.

Près du bord postérieur du trou occipital, cette face présente une crête rugueuse qui borde cet orifice à 3 ou 4 millimètres en arrière, et sur laquelle s'insère la membrane occipito-atloïdienne postérieure.

3° Sur les côtés du trou occipital, la face exocranienne des masses latérales présente deux masses articulaires allongées, obliques en avant et en dedans : ce sont les *condyles de l'occipital*; leurs axes prolongés se rencontreraient au niveau de l'épine nasale postérieure; légèrement divergents, ils regardent en bas et en dehors; leur face interne est légèrement convexe en dedans, de telle sorte qu'ils font saillie sur le trou occipital et diminuent d'autant son diamètre transversal, cette face présente deux petites empreintes servant à des insertions ligamentaires : l'une antérieure, est destinée au ligament occipito-odontoïdien latéral ou ligament alaire; l'autre postérieure au ligament occipito-axoïdien latéral (voy. : fig. 65).

Les condyles sont pourvus d'une *facette articulaire*, fortement convexe d'avant en arrière, et très peu convexe transversalement; comme les condyles eux-mêmes, ces surfaces articulaires sont orientées de telle sorte qu'elles regardent en bas et en dehors; assez souvent, chaque facette articulaire présente un étranglement à sa partie moyenne; à l'état frais, elles sont revêtues d'un encroûtement de cartilage hyalin; elles s'articulent avec les cavités glénoïdes de l'atlas; la capsule articulaire occipito-atloïdienne s'attache sur l'os au pourtour du revêtement cartilagineux.

En dehors des condyles, il existe une dépression infundibuliforme relativement profonde : c'est la *fossette condylienne antérieure* ou *fossette précondylienne*, au fond de laquelle s'observe l'orifice antérieur ou externe du canal condylien antérieur; cette fossette loge des veines plexiformes qui entourent le nerf grand hypoglosse à sa sortie du crâne, et qui constituent le *circulus hypoglossi* ou confluent veineux condylien antérieur de Trolard. Dans bien des cas, la fossette condylienne antérieure n'est que la partie antérieure plus ou moins évasée du canal condylien antérieur.

En arrière des condyles, on voit une dépression analogue, moins profonde toutefois : c'est la *fossette condylienne postérieure* ou *fossette rétro-condylienne*, au fond de laquelle on aperçoit l'orifice postérieur ou externe du canal condylien postérieur; un peu en dehors de cet orifice, une crête oblique rugueuse donne insertion au ligament occipito-atloïdien latéral (voy. : fig. 61).

Entre les deux fossettes condyliennes, la face exocranienne des masses latérales est assez variable : tantôt, elle se présente sous l'aspect d'un saillant transversal, convexe d'avant en arrière, qui sépare les deux fossettes; tantôt, au contraire, elle présente une véritable saillie apophysaire aplatie, soudée à la partie externe des masses latérales : c'est le *processus apophysaire transverse* ou *apophyse paramastoïde*, équivalent d'une apophyse transverse, sur lequel s'insère le muscle droit latéral de la tête.

Face endocranienne.

La face endocranienne est concave et sa concavité regarde en avant et en haut :

*1° **En avant du trou occipital*** *(apophyse basilaire),* elle présente la face supérieure de l'apophyse basilaire; de forme trapézoïde, elle est inclinée de haut en bas et d'avant en arrière, mais plus inclinée cependant que la face exocranienne, du fait que l'épaisseur du corps de l'occipital *(lamina basilaris)* diminue graduellement d'avant en arrière; chez les jeunes sujets, on peut rencontrer le plan de soudure entre l'occipital et le sphénoïde, correspondant à la crête synostosique.

Cette face, qui regarde en haut et en arrière, est excavée en une large gouttière, peu profonde, mais toujours plus excavée dans le sens transversal que dans le sens antéro-postérieur : c'est la *gouttière basilaire*; celle-ci se continue en haut et en avant par la face postérieure de la lame quadrilatère du sphénoïde avec laquelle elle forme le *clivus de Blumenbach.*

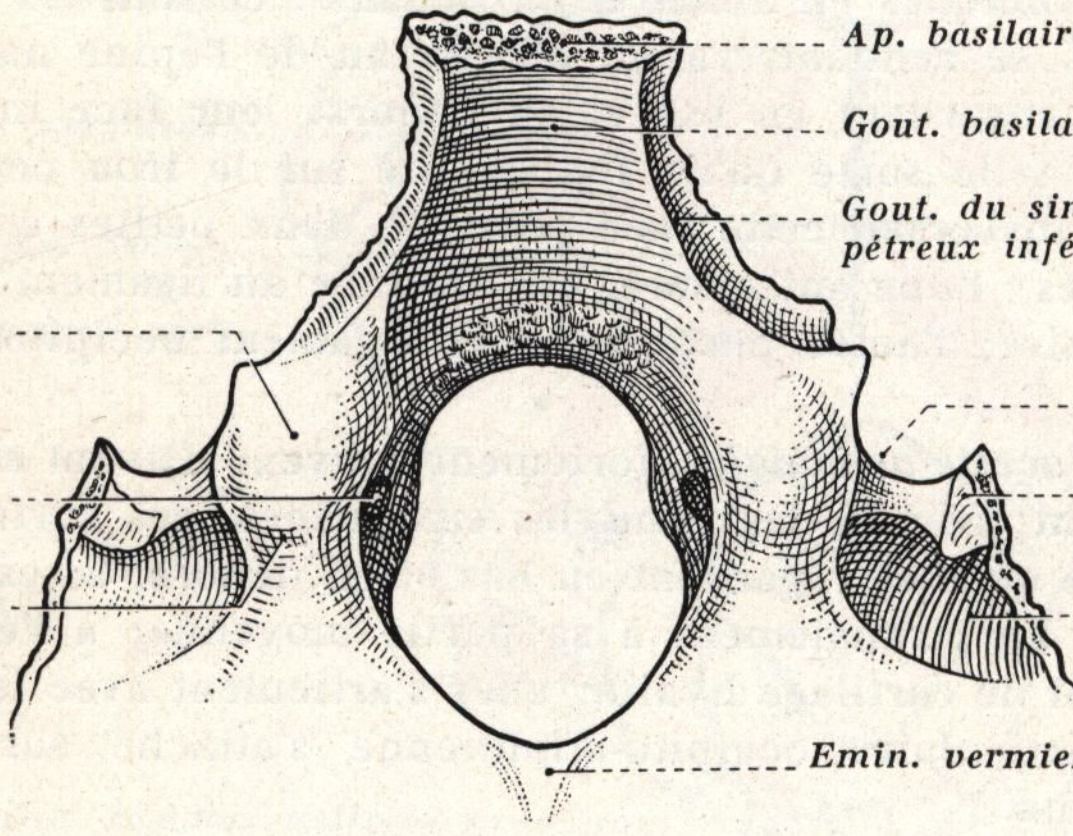

FIG. 64. *Pourtour du trou occipital, face endocranienne.*

Elle répond à la face antérieure de la protubérance annulaire et de la partie supérieure du bulbe rachidien, dont la séparent les méninges, le confluent transverse de l'espace sous-arachnoïdien, le tronc basilaire, et la terminaison des deux artères vertébrales.

A 4 ou 5 millimètres en dehors du trou occipital, la gouttière basilaire présente un sillon transversal circulaire sus-jacent au bord antérieur de l'orifice, et à peu près parallèle à ce dernier; dans ce sillon débouchent généralement un ou deux canaux diploétiques et s'insèrent, fusionnés, le ligament vertébral commun postérieur et le ligament occipito-axoïdien médian (voy. : fig. 65).

Les parties latérales de cette face sont creusées d'une petite gouttière, oblique en bas et en dehors, qui longe le bord de l'apophyse basilaire, pour se continuer au-dessus des masses latérales où elle se termine à la partie antérieure de l'échancrure jugulaire complétée par une gouttière peu marquée de la face postérieure du rocher; cette gouttière est destinée au sinus pétreux inférieur (voy. : fig. 64).

*2° **En arrière et au-dessus du trou occipital*** *(écaille),* la face endocranienne de l'écaille est fortement concave dans tous les sens.

Elle présente sur la ligne médiane une saillie osseuse grossièrement losangique, qui correspond approximativement à la protubérance occipitale externe: c'est la *protubérance*

occipitale interne; elle présente parfois une dépression à sa partie centrale : c'est la *fossette torculaire de Zoja* (voy. : fig. 66); le plus souvent, elle est perforée d'orifices vasculaires et elle répond au pressoir d'Hérophile.

Au-dessus et de chaque côté de la protubérance occipitale interne partent trois gouttières : ce sont la *gouttière sagittale* sur la ligne médiane et les *gouttières transverses* latéralement, tandis qu'au-dessous d'elle se détache une crête sagittale et médiane, la *crête occipitale interne*.

La *gouttière sagittale (sulcus sagittalis)* continue en arrière la gouttière sagittale des pariétaux; elle est le plus souvent déviée à droite (70 % des cas); elle se continue au niveau de la protubérance occipitale interne par une gouttière incurvée avec l'une des gouttières transverses; elle loge la partie terminale du sinus longitudinal supérieur, et sur les lèvres de la gouttière s'insère la faux du cerveau.

Parfois la gouttière est peu nette et peut même être remplacée par une crête sur laquelle se fixe la faux du cerveau, le sinus longitudinal supérieur étant alors dévié à droite (le plus souvent) ou à gauche.

Les *gouttières transverses* sont souvent inégales; la droite est généralement plus pro-

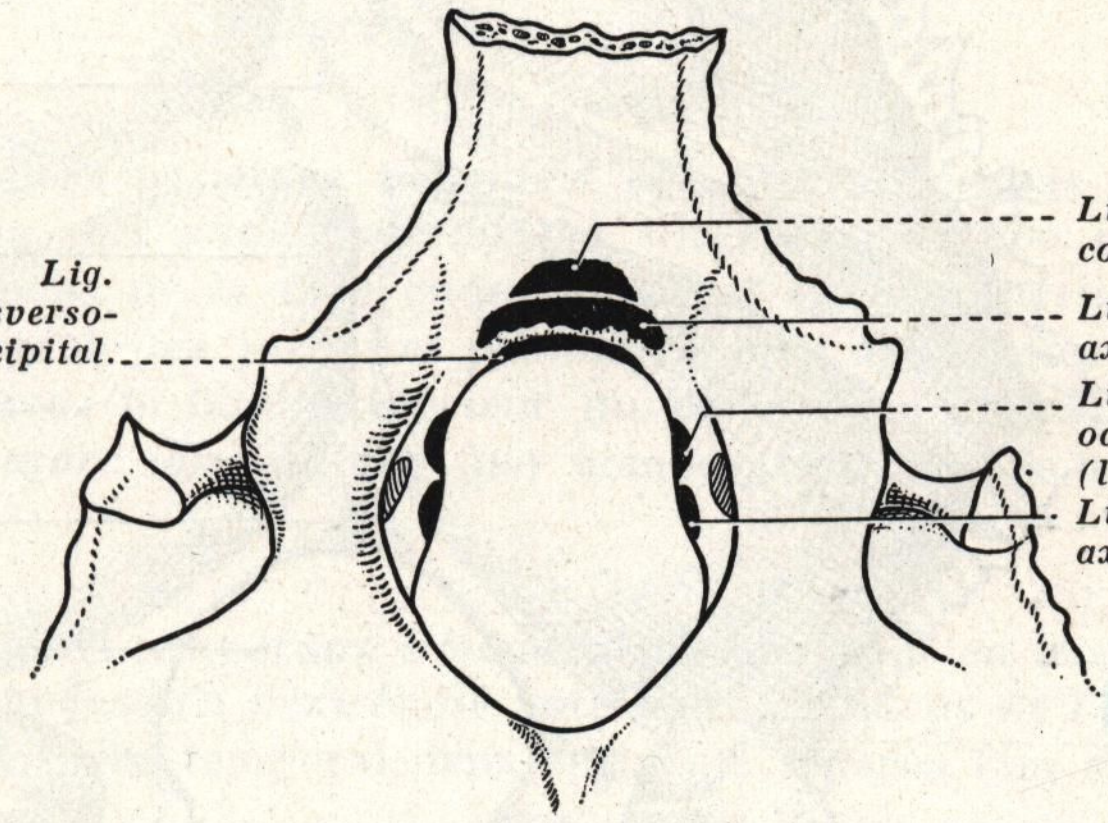

FIG. 65. *Insertions ligamentaires du pourtour du trou occipital, vue endocranienne.*

fonde et plus élevée que la gauche; elles se dirigent obliquement en dehors et en bas, pour atteindre la suture occipito-temporale un peu au-dessous des angles latéraux de l'occipital, où elles se continuent avec les gouttières de la face endocranienne de l'écaille des temporaux; ces gouttières logent la première portion des sinus latéraux ou sinus transverses; sur les lèvres de la gouttière s'insère la tente du cervelet (voy. : fig. 66).

La *crête occipitale interne*, presque rectiligne, est le plus souvent déviée à droite de la ligne médiane dans sa partie inférieure; plus saillante que la crête occipitale externe, elle part de la protubérance occipitale interne pour se terminer à 10 ou 12 millimètres en arrière du bord postérieur du trou occipital, où elle se perd sur une petite saillie triangulaire que nous désignerons sous le nom d'*éminence vermienne*; parfois, mais très rarement, l'éminence vermienne fait place à une dépression triangulaire à base antérieure, c'est la *fossette vermienne;* certains auteurs (Lombroso) ont considéré à tort la fossette vermienne comme une des caractéristiques des races inférieures, des dégénérés, voire des criminels-nés (5 % des cas); éminence ou fossette vermienne correspondent au vermis du cervelet, et en pareil cas la crête occipitale interne semble se bifurquer pour se perdre sur les bords latéraux du trou occipital; aussi doit-elle être considérée comme une anomalie réversive, car elle existe normalement chez la plupart des mammifères.

La crête occipitale interne donne insertion à la faux du cervelet.

Ces quatre formations déterminent sur la face endocranienne de l'écaille de l'occipital

un *dispositif crucial* qui délimite quatre dépressions ou fosses occipitales; les deux fosses inférieures, situées au-dessous des gouttières transverses, répondent aux hémisphères cérébelleux : ce sont les *fosses cérébelleuses*; les deux fosses supérieures situées au-dessus des gouttières transverses, moins étendues et moins accusées que les précédentes, répondent aux lobes occipitaux du cerveau : ce sont les *fosses cérébrales*; leur surface est parsemée d'empreintes digitales alternant avec de petites éminences mamillaires bien perceptibles au palper; on y observe également des sillons vasculaires correspondant aux rameaux postérieurs de l'artère méningée moyenne, et parfois une crête mousse peu saillante, la *crista lunata d'Elliot Smith,* parallèle au bord latéral et plus marquée à gauche qu'à droite.

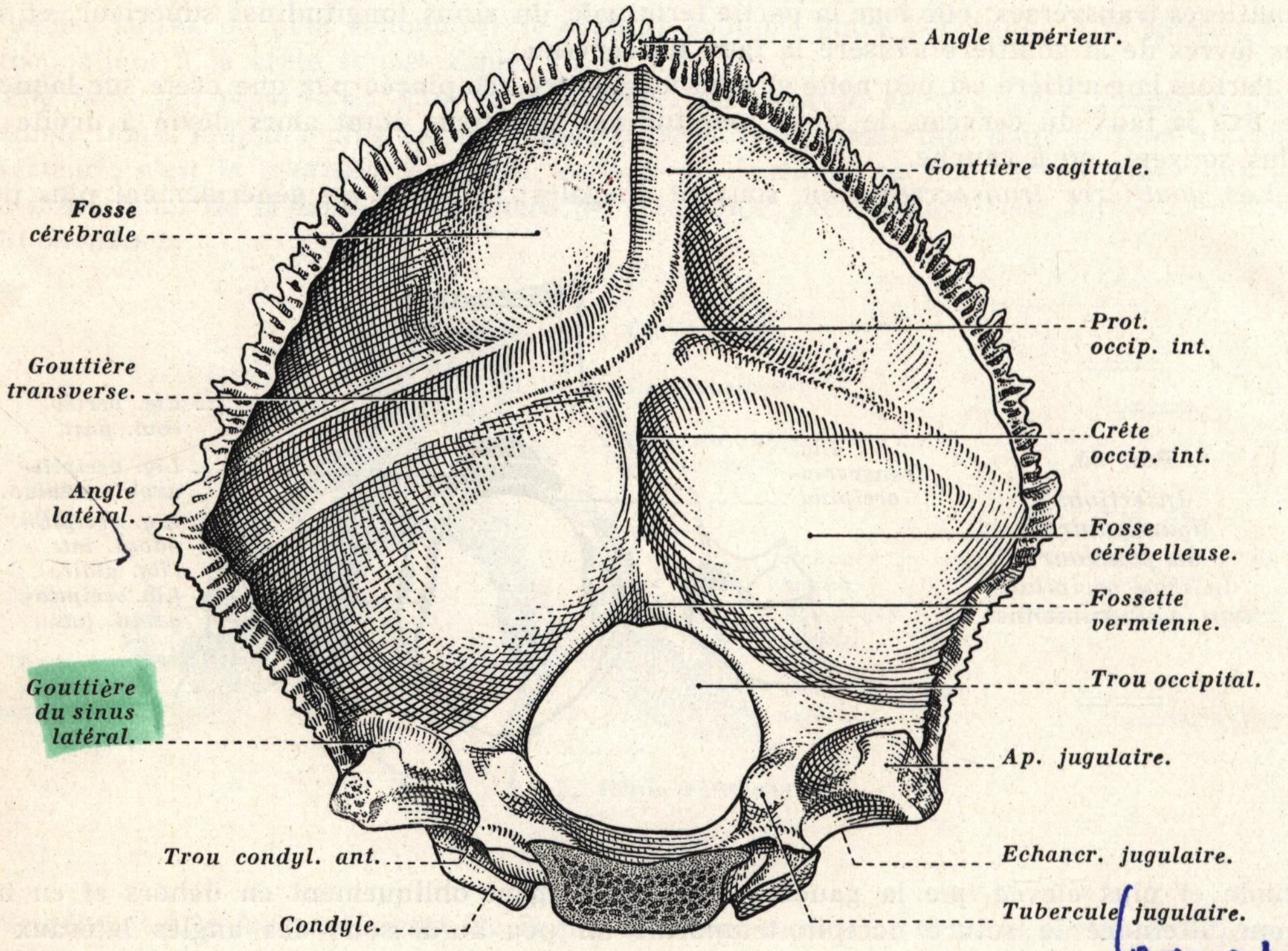

FIG. 66.

Occipital, vue endocranienne (l'apophyse basilaire a été sectionnée suivant une coupe frontale).

3° ***En dehors du trou occipital*** *(masses latérales),* la face endocranienne des masses latérales de l'occipital, plus étroite en avant qu'en arrière, présente un tubercule saillant à grand axe allongé obliquement en avant et en dedans : c'est le *tubercule de l'occipital* ou *tubercule jugulaire* (voy.: fig. 66); son versant postérieur est croisé obliquement de dedans en dehors et d'arrière en avant par une gouttière plus ou moins marquée, la *gouttière des nerfs mixtes,* qui répond au passage des trois nerfs mixtes (glosso-pharyngien, pneumogastrique et spinal) (voy. fig. 64).

En dehors, la *gouttière du sinus pétreux inférieur* sépare son versant antérieur du bord externe de l'os.

En dehors et un peu en arrière du tubercule de l'occipital, la face endocranienne présente une gouttière profonde et large, concave en avant et en dehors: c'est la *gouttière du sinus latéral,* dans laquelle se loge la partie terminale du sinus du même nom; la

concavité de cette gouttière embrasse une apophyse saillante, l'*apophyse jugulaire* de l'occipital; celle-ci s'articule avec le rocher par l'intermédiaire d'une facette rugueuse, et contribue à délimiter le versant postérieur et externe du trou déchiré postérieur. Entre la gouttière du sinus latéral et le trou occipital, la face endocranienne des masses latérales forme le plancher de la fosse cérébelleuse.

Au-dessous et en dedans du tubercule de l'occipital, on voit le *trou condylien antérieur*; cet orifice, d'aspect ovalaire, se continue par le canal condylien antérieur, oblique en bas en avant et en dehors, long de 1 centimètre environ; il livre passage au nerf grand hypoglosse, au rameau récurrent méningé de Luschka issu de ce nerf, au rameau méningé de la pharyngienne ascendante, et au plexus veineux condylien antérieur; le canal condylien antérieur peut être double (15 % des cas).

Le *trou condylien postérieur* (inconstant) est parfois situé en arrière du tubercule de l'occipital, mais le plus souvent au niveau de l'échancrure jugulaire; il se continue par le canal condylien postérieur et livre passage à une veine, la veine condylienne postérieure, qui part du sinus latéral.

Bords.

Bords pariétaux. — Les bords pariétaux s'étendent obliquement en bas et en dehors, c'est-à-dire de l'angle supérieur aux angles latéraux; à direction presque rectiligne, ils sont taillés en biseau aux dépens de la face endocranienne; ils sont hérissés de nombreuses dentelures qu'interceptent des incisures profondes, bien apparentes sur les deux faces de l'os; ils s'articulent avec le bord postérieur du pariétal, et forment de chaque côté de la ligne médiane la *suture lambdatique* (par comparaison avec la lettre grecque lambda Λ).

Bords temporaux. — Les bords temporaux s'étendent obliquement en bas, en avant et en dedans, depuis l'angle latéral jusqu'à l'extrémité antérieure du corps de l'occipital.

On peut considérer à chaque bord temporal deux segments séparés l'un de l'autre par l'apophyse jugulaire :

a) Le *segment postérieur*, mince, est irrégulier et dentelé; ce bord décrit une courbe concave en avant qui s'articule avec la portion mastoïdienne du temporal, pour constituer la *suture occipito-mastoïdienne*.

b) Le *segment antérieur* présente d'arrière en avant une échancrure, l'*échancrure jugulaire*, qui correspond au trou déchiré postérieur, et une surface rugueuse, plus haute en avant qu'en arrière, correspondant au bord latéral du corps (véritable face) qui s'articule avec le sommet du rocher pour constituer la *suture pétro-basilaire*.

L'ÉCHANCRURE JUGULAIRE *(incisura jugularis)* (voy. : fig. 64 et 66) est très nettement délimitée en arrière et en dehors : d'une part, sur le versant endocranien par l'apophyse jugulaire de l'occipital qui surplombe l'échancrure, et d'autre part, sur le versant exocranien par une petite apophyse dite *processus jugulaire*. Elle est le plus souvent subdivisée en deux échancrures secondaires, par une petite épine osseuse, l'*épine jugulaire de l'occipital* sur laquelle s'attache le *ligament pétro-occipital* ou *ligament jugulaire* qui divise le trou déchiré postérieur en deux compartiments : *a)* en arrière de l'épine, l'échancure jugulaire correspond au *trou jugulaire (foramen jugulare)*; elle est plus haute et plus large qu'en avant, et fortement excavée; elle correspond au golfe de la veine jugulaire interne; *b)* en avant de l'épine, l'échancrure jugulaire est lisse; elle correspond au passage des trois nerfs mixtes et au sinus pétreux inférieur; ce dernier détermine parfois une petite gouttière dans la partie la plus antérieure de l'échancrure jugulaire.

Angles.

L'angle antérieur de l'occipital mis à part, du fait qu'il répond à la soudure du corps du sphénoïde avec l'apophyse basilaire, l'occipital présente trois angles dont un supérieur et deux latéraux.

1° L'**angle supérieur,** ou **lambdatique,** est aigu et médian, il présente de nombreuses dentelures; il est situé à l'union des sutures lambdatiques avec la suture sagittale ; ce point d'union constitue le *lambda* (voy. : *Pariétal* et *Points craniométriques*).

Cet angle est parfois remplacé par un os wormien indépendant, de forme triangulaire ou losangique, interposé entre l'écaille de l'occipital et les deux pariétaux, c'est l'*os épactal.*

2° Les **angles latéraux** ou **astériques,** obtus et grossièrement dentelés, sont situés à l'union des trois sutures lambdatique ou pariéto-occipitale, pariéto-mastoïdienne et occipito-mastoïdienne; ce point d'union correspond à l'*astérion,* et comme le précédent ces angles peuvent être occupés par un os wormien.

Trou occipital.

Le trou occipital *(foramen occipitale)* est un orifice ovalaire médian à grosse extrémité postérieure; c'est le plus large de tous les orifices de la base du crâne *(foramen magnum)*. Ses dimensions sont en moyenne de 35 millimètres de longueur et de 30 millimètres latéralement dans sa plus grande largeur, son diamètre transversal est rétréci par la saillie des condyles de l'occipital.

Il est situé dans un plan oblique en bas et en arrière se rapprochant beaucoup de l'horizontale, disposition caractéristique de la station bipède (orthostatisme).

Ses bords antérieur et postérieur sont mousses et arrondis; son bord antérieur donne insertion sur son versant exocranien au ligament suspenseur de la dent ou occipito-odontoïdien médian, et sur son versant endocranien au ligament transverso-occipital (voy. : fig. 61 et 65).

Sur la face latérale de l'orifice se fixent, au-dessous et en arrière du trou condylien antérieur, la première dentelure des ligaments dentelés, le ligament alaire et le ligament occipito-axoïdien latéral (voy. : fig. 65).

La dure-mère est adhérente au pourtour du trou occipital.

Il livre passage au bulbe rachidien, aux deux artères vertébrales, aux artères spinales antérieures et aux racines médullaires des deux nerfs spinaux.

Les amygdales cérébelleuses reposent sur le trou occipital et elles sont en partie sectionnées par une coupe transversale passant par le plan de cet orifice.

CONNEXIONS. — L'occipital s'articule avec six os, à savoir : en avant, avec le sphénoïde (auquel il est soudé chez l'adulte) ; en haut, avec les deux pariétaux; latéralement, avec les deux temporaux; et en bas, avec l'atlas.

INSERTIONS MUSCULAIRES. — Vingt-six muscles s'insèrent sur l'occipital ; tous sont pairs et disposés symétriquement.

1° Sur l'*écaille* et unilatéralement s'attachent : l'occipital (ou plus exactement l'occipito-frontal), le trapèze, le sterno-cléido-mastoïdien, le *splenius capitis,* l'auriculaire postérieur, le grand complexus, le petit oblique, le petit droit postérieur de la tête, le grand droit postérieur de la tête et accessoirement le muscle occipital transverse.

2° Sur l'*apophyse jugulaire* s'attache le droit latéral.

3° Sur l'*apophyse basilaire* s'insèrent le petit droit antérieur, le grand droit antérieur et le constricteur supérieur du pharynx.

ARCHITECTURE. — L'occipital est constitué au niveau de l'écaille comme tous les os plats du crâne par deux couches de tissu compact, formant les tables interne et externe de l'os, et par une

couche intermédiaire de diploé très mince sur les fosses occipitales; le tissu spongieux est principalement abondant dans les masses latérales, les condyles et l'apophyse basilaire; dans cette dernière la table externe est, exceptionnellement, épaisse.

L'apophyse basilaire peut, dans certains cas, présenter une cavité qui communique largement avec le sinus sphénoïdal, dont elle représente le *prolongement postérieur* ou *basilaire* ; enfin l'apophyse jugulaire peut être envahie par un processus de pneumatisation, et les cellules communiquent avec les cellules mastoïdiennes inférieures ou sous-antrales *(cellules occipito-jugulaires de Mouret)*.

OSSIFICATION ET DÉVELOPPEMENT. — L'occipital se développe par l'intermédiaire de six points d'ossification qui sont :

a) UN POINT BASILAIRE OU BASI-OCCIPITAL, point médian qui apparaît en avant du trou occipital, au milieu du troisième mois de la vie fœtale; ce point donne naissance à l'apophyse basilaire et à la moitié antérieure des masses latérales.

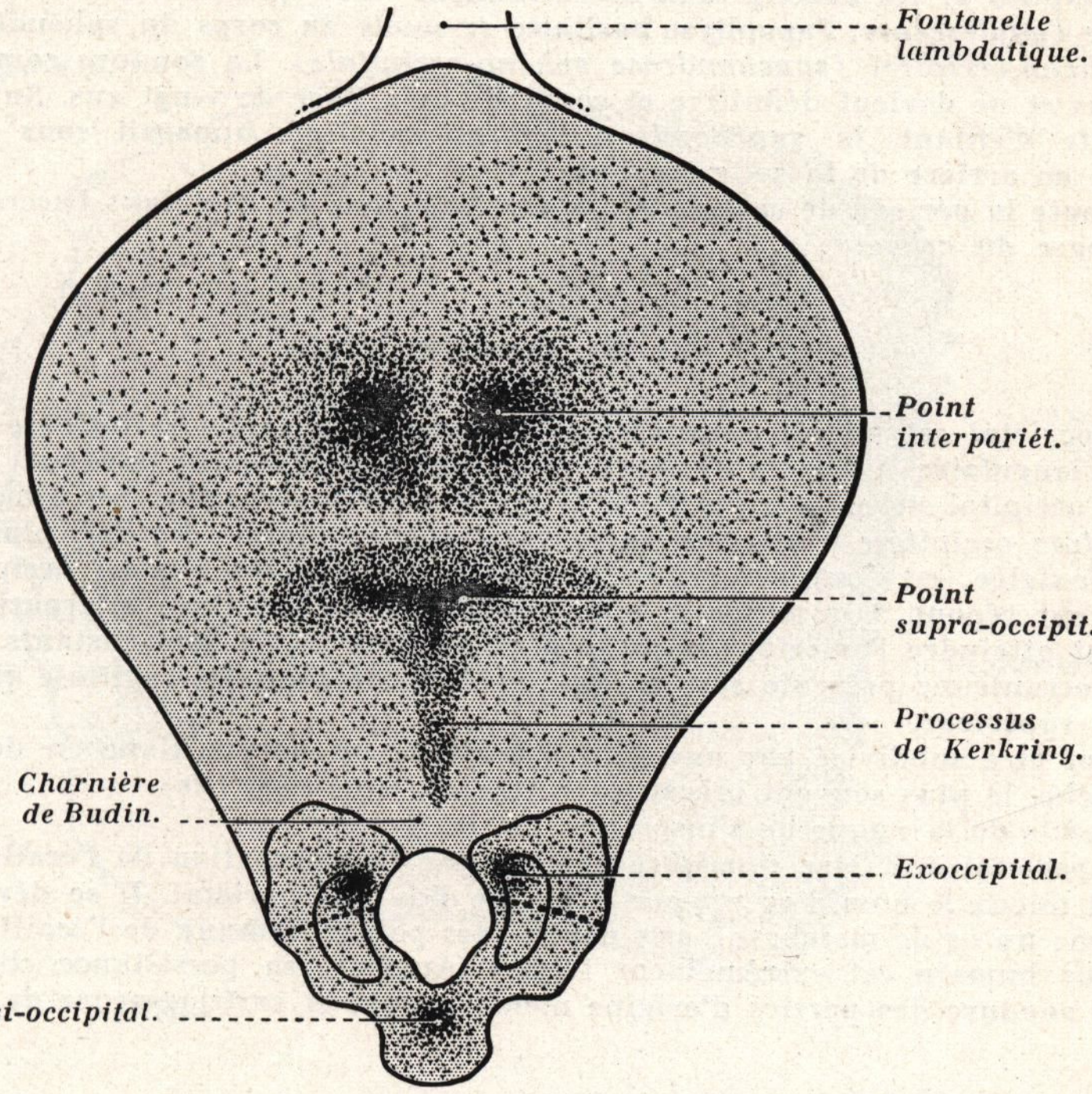

FIG. 67. *Ossification de l'occipital* (schématique).

b) DEUX POINTS LATÉRAUX OU EXOCCIPITAUX, qui apparaissent de chaque côté du trou occipital et en arrière du canal condylien antérieur, quelques jours avant le point basilaire; ces points forment la moitié postérieure des masses latérales.

c) Et TROIS POINTS pour L'ÉCAILLE, dont un inférieur et médian, et deux supérieurs latéraux (Augier).

Le *point inférieur* ou *supra-occipital (sus-occipital)* apparaît en *milieu cartilagineux* au début du troisième mois; il donne naissance à toute la partie de l'écaille située au-dessous des gouttières transverses; ce centre d'ossification émet un prolongement inférieur médian, le *processus de Kerkring* (1), qui atteint le bord postérieur du trou occipital où il apparaît comme une proue dans l'épaisseur de la partie médiane cartilagineuse de la charnière occipitale et où il constitue le *manubrium de l'écaille* ou *manubrium occipital.*

Les *points latéraux* ou *interpariétaux* se développent comme des *os de membrane*; ils apparaissent un peu plus tard que les précédents et se fusionnent très rapidement par la suite; l'absence de soudure peut donner lieu à l'*écaille bipartite* ou à la présence d'*os interpariétal.*

(1) KERKRINGIUS, anatomiste allemand (1640-1693).

Chez le *fœtus humain,* jusqu'à la fin du huitième mois, les bords latéraux de la future écaille occipitale sont marqués à la jonction des parties d'origine membraneuse et cartilagineuse par une incisure très apparente et souvent dédoublée; c'est l'*incisure latérale de l'écaille*; dans la partie membraneuse qui correspond à cette incisure, on observe un éperon de lamelles osseuses dont l'ensemble constitue l'*opercule latéral de l'écaille.*

A la naissance, l'occipital est formé par la juxtaposition de quatre pièces osseuses, le basi-occipital, les exoccipitaux et l'écaille; elles sont séparées les unes des autres par des bandes cartilagineuses : celle qui sépare l'écaille des exoccipitaux joue un rôle mécanique important dans les accouchements avec présentation du sommet; cette bande permet un mouvement de bascule de l'écaille : c'est la *charnière obstétricale de Budin (charnière occipitale)*; la soudure se fait entre deux et trois ans.

L'ossification définitive de la partie médiane de la charnière occipitale, ainsi que la formation de la partie correspondante du bord postérieur du trou occipital, est le fait de l'enclavement entre les deux exoccipitaux de la partie moyenne du bord inférieur du supra-occipital qui intervient soit isolément, soit par l'intermédiaire de l'extrême pointe du processus de Kerkring (A. Lacoste) (1).

Le basi-occipital et les exoccipitaux se fusionnent entre quatre et dix ans.

A la fin de l'adolescence, l'apophyse basilaire se soude au corps du sphénoïde par disparition du *cartilage sphéno-occipital (synchondrose sphéno-occipitale).* La soudure commence entre quatorze et quinze ans et ne devient définitive et complète qu'à l'âge de vingt ans. Sur les radiographies de profil de tête d'enfant, la *synchondrose sphéno-occipitale* apparaît sous l'aspect d'une étroite bande claire en arrière de la selle turcique.

Pendant toute la période de croissance, ce cartilage joue un rôle dans l'accroissement et l'ossification de la base du crâne.

Os interpariétal.

L'os interpariétal est un os surnuméraire qui occupe la partie postérieure de la boîte cranienne; de forme triangulaire à base inférieure et à sommet supérieur médian, il est intercalé entre l'écaille de l'occipital et les deux pariétaux avec lesquels il s'articule. Ses dimensions sont variables. Sa base *(suture occipitale transverse* ou *suture transversale de l'écaille),* plus ou moins étendue et richement dentelée, est toujours située au-dessus de la ligne courbe occipitale supérieure; son angle supérieur répond à la partie la plus postérieure de la suture interpariétale; ses angles latéraux peuvent atteindre l'astérion; mais le plus souvent ils en sont distants de 2 à 3 centimètres. Sa face endocranienne présente sur la ligne médiane la gouttière sagittale qui correspond au sinus longitudinal supérieur.

Cet os peut être subdivisé par une suture médiane ou paramédiane en deux os interpariétaux, droit et gauche, le plus souvent inégaux *(os interpariétal bipartite).*

Aucun muscle de la nuque ne s'insère sur cet os.

L'os interpariétal doit être considéré comme une fragmentation de l'écaille de l'occipital; aussi mériterait-il mieux le nom d'*os sus-occipital* que d'os interpariétal. Il se développe en milieu conjonctif comme un os de membrane aux dépens des points latéraux de l'écaille, mais son autonomie chez le fœtus humain est extrêmement fugace (Augier); sa persistance chez l'adulte résulte de l'absence de soudure des parties d'origine membraneuse et cartilagineuse de l'écaille.

Proatlas et troisième condyle.

Si on admet la théorie vertébrale du crâne, le pourtour du trou occipital doit être identifié avec la dernière vertèbre cranienne ou *vertèbre occipitale (proatlas)* dans laquelle on distingue un arc antérieur et un arc postérieur, formés par les bords correspondants du trou occipital, et où les condyles de l'occipital représentent les apophyses articulaires inférieures de la vertèbre, tandis que le processus apophysaire transverse (lorsqu'il existe) représente le reliquat d'une apophyse transverse. L'*osselet interoccipito-odontoïdien,* très rare, situé sur le trajet de la notocorde, et articulé avec l'occipital représenterait l'arc antérieur de l'atlas, tandis que l'apophyse odontoïde pourrait être considérée comme l'équivalent du corps de cette vertèbre (Augier).

Le *troisième condyle,* assez rare du reste, est un tubercule médian, intercondylien, qui se détache un peu en avant du bord antérieur du trou occipital; il est le plus souvent pourvu d'une facette articulaire pour l'apophyse odontoïde.

---

(1) Articles à consulter : A. Lacoste : Nouvelles observations sur l'évolution embryologique de l'écaille occipitale de l'Homme. *Comptes rendus de la Société de Biologie,* 14 mars 1928.

A. Lacoste : Sur le développement de l'écaille occipitale étudiée comparativement chez le Mouton et chez l'Homme. *Archives d'Anatomie, d'Histologie et d'Embryologie,* 1930, p. 1.

PARIÉTAL

L'os pariétal (de *paries*, paroi, ainsi dénommé parce qu'il forme la plus grande partie de la boîte cranienne) est un os pair et aplati, fortement bombé en dehors; articulé sur la ligne médiane avec celui du côté opposé, il forme avec lui plus du tiers de la voûte et de la paroi latérale du crâne.

Il est situé en arrière de l'écaille du frontal, en avant de l'écaille de l'occipital, et au-dessus de la grande aile du sphénoïde et de l'écaille du temporal.

Par suite de sa forme irrégulièrement quadrilatère, on peut lui distinguer deux faces, l'une exocranienne, l'autre endocranienne, quatre bords et quatre angles.

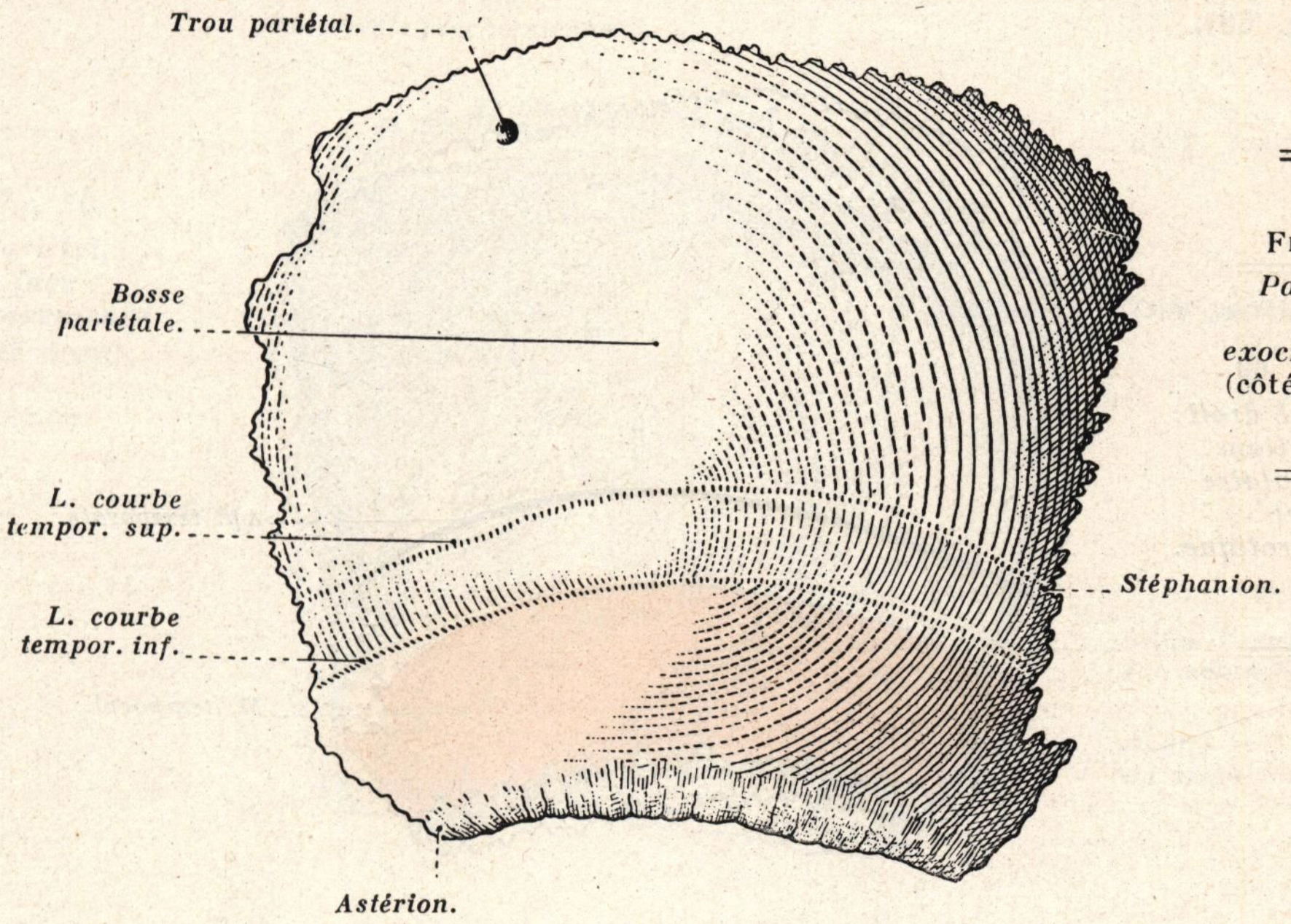

FIG. 68. *Pariétal, face exocranienne* (côté droit).

Face exocranienne. — La face exocranienne est convexe dans tous les sens; toutefois, sa convexité est plus marquée dans le sens vertical que dans le sens antéro-postérieur. Cette face est parcourue d'avant en arrière par deux lignes courbes à convexité supérieure; ce sont les *lignes courbes temporales supérieure* et *inférieure* (1); plus marquées en avant qu'en arrière, elles ne sont pas exactement parallèles et concentriques, comme il est classique de le dire, car elles sont plus rapprochées l'une de l'autre en avant qu'en arrière.

La LIGNE COURBE TEMPORALE SUPÉRIEURE, toujours plus apparente que l'inférieure, se continue en avant par la crête latérale du frontal; elle donne insertion à l'aponévrose temporale.

La LIGNE COURBE TEMPORALE INFÉRIEURE, très atténuée dans la moitié postérieure de l'os, donne insertion au muscle temporal (voy. : fig. 69).

(1) Bien qu'elles soient situées sur le pariétal, ces lignes sont ainsi appelées du fait de leurs connexions avec l'aponévrose et le muscle temporal.

Entre ces deux lignes courbes, on observe une surface lisse en forme de bande curviligne à convexité supérieure : c'est la *bande temporale* sur laquelle se fixe l'aponévrose temporale par sa face profonde.

La BANDE TEMPORALE divise la face exocranienne du pariétal en deux parties, l'une supérieure, l'autre inférieure.

a) La *partie supérieure,* régulière, unie, lisse et convexe correspond approximativement aux deux tiers supérieurs de l'os; elle présente vers sa partie moyenne, et souvent un peu plus près du bord inférieur que du bord supérieur, une voussure plus saillante chez l'enfant que chez l'adulte, c'est la *bosse pariétale*; très près du bord supérieur et à 3 ou 4 centimètres en avant du bord postérieur, cette face montre un orifice, le *trou pariétal (foramen parietale),* auquel fait suite un canal transosseux qui débouche dans la gouttière sagittale; ce canal est traversé par la *veine émissaire pariétale de Santorini* (1), qui fait communiquer le sinus longitudinal supérieur avec le réseau veineux exocranien (voy. : fig. 68).

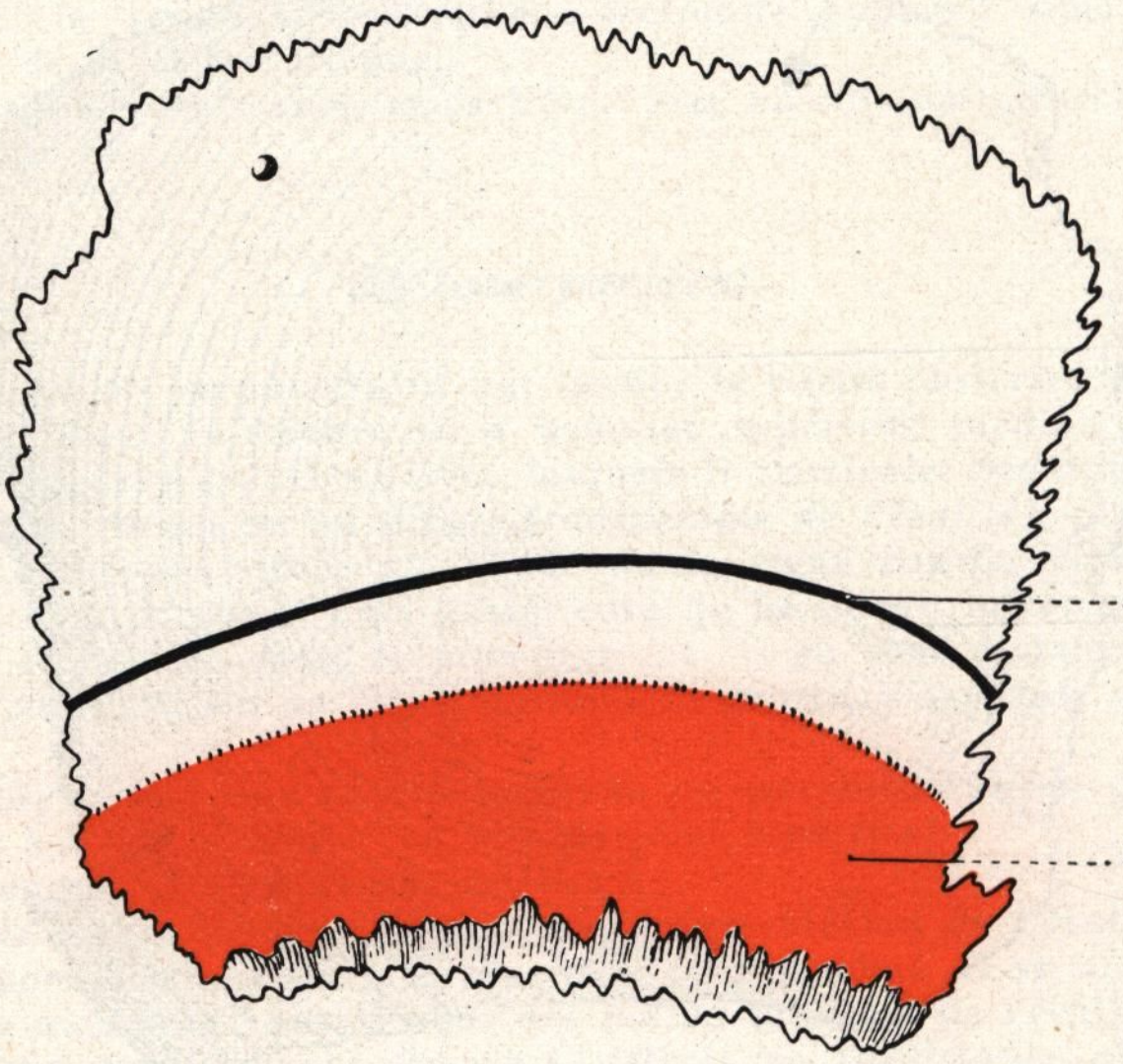

FIG. 69.
Pariétal droit; insertions musculaire et aponévrotique.

b) La *partie inférieure,* plus étroite, est le plus souvent finement striée verticalement dans sa moitié antérieure, obliquement ou horizontalement dans ses deux tiers postérieurs; elle donne insertion dans toute son étendue au muscle temporal; elle présente parfois à sa partie moyenne un ou deux sillons vasculaires, déterminés par l'artère temporale profonde postérieure ou ses premières branches collatérales.

Face endocranienne. — Moulée sur la convexité de la face externe du cerveau, la face endocranienne du pariétal est concave dans tous les sens; dans sa partie centrale, elle présente une dépression, c'est la *fosse pariétale,* qui correspond extérieurement à la bosse homonyme.

Elle est sillonnée de *gouttières vasculaires* ramifiées que l'on a comparées dans l'ensemble aux nervures d'une *feuille de figuier*; elles se dirigent obliquement en haut et en arrière; elles sont plus larges et plus apparentes près du bord inférieur de l'os; elles correspondent au trajet des vaisseaux méningés moyens, et l'on retrouve assez souvent,

(1) Anatomiste et médecin italien (1681-1737), enseigna l'Anatomie à Venise.

près du bord inférieur, trois gouttières plus ou moins rapprochées les unes des autres, répondant aux trois branches antérieure, moyenne et postérieure de l'artère méningée moyenne, l'antérieure étant toujours la plus large et la plus profonde; les terminaisons de ces gouttières n'atteignent jamais le bord supérieur de l'os, elles s'arrêtent à 2 ou 3 centimètres de ce bord. Les rapports immédiats de l'artère méningée moyenne et de ses branches avec la paroi osseuse cranienne (pariétal) expliquent avec quelle facilité cette artère est lésée au cours de certaines fractures du crâne et plus spécialement des enfoncements du pariétal (embarrure).

Cette face présente en outre d'une manière inconstante une gouttière qui longe le bord antérieur de l'os ; cette gouttière, plus large mais moins régulière que les gouttières artérielles de la méningée moyenne, loge le sinus sphéno-pariétal de Breschet; le fond de cette gouttière est criblé de petits orifices correspondant à de minuscules veines diploétiques qui s'abouchent dans le sinus; l'extrémité supérieure de cette gouttière

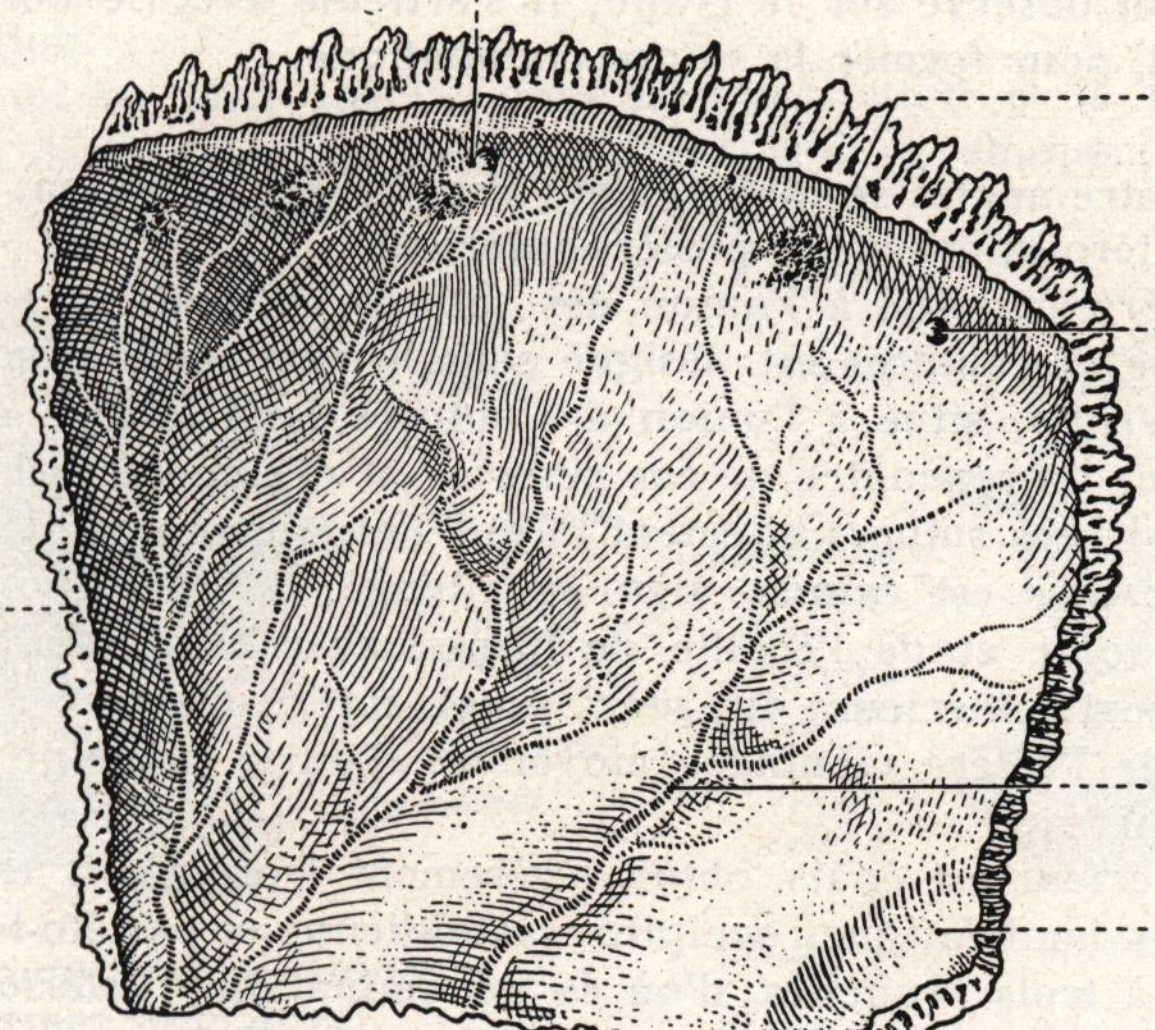

FIG. 70. *Pariétal, face endocranienne* (côté droit).

aboutit à une large dépression (empreinte digitale), qui correspond à l'empreinte d'un lac sanguin annexé au sinus longitudinal supérieur, et presque toujours anormalement développé (voy. : fig. 70).

Le long de son bord supérieur, cette face est parcourue par une hémi-gouttière qui, unie à celle du côté opposé, constitue la *gouttière sagittale*; elle correspond au passage du sinus longitudinal supérieur; cette gouttière, plus large et plus profonde en arrière qu'en avant, est le plus souvent déviée d'un côté, et de ce fait plus marquée sur l'un des pariétaux; à la partie postérieure de cette gouttière débouche le trou pariétal. En dehors de la gouttière, le pariétal présente des dépressions ovalaires irrégulières, surtout marquées dans la moitié antérieure de l'os et chez le vieillard : ce sont les *empreintes pacchioniennes* ou *fossettes de Pacchioni* (1) (voy. : fig. 70).

Bords. — Des quatre bords, le supérieur et l'antérieur sont à peu près rectilignes; le bord postérieur est convexe et le bord inférieur est concave.

(1) Anatomiste italien (1665-1726).

Le *bord supérieur* ou *bord sagittal (margo sagittalis)*, épais et fortement dentelé, répond à la ligne médiane; il s'articule avec le bord correspondant du pariétal opposé en formant la *suture interpariétale.* Au niveau du trou pariétal, les dentelures sont très fines, et le bord devient rectiligne sur une longueur de 3 à 4 centimètres constituant l'*obélion* (de ὀβελός, broche).

Le *bord inférieur* est court; mince et tranchant dans ses trois quarts antérieurs et taillé en biseau aux dépens de la table externe, il s'articule avec l'écaille du temporal *(margo squamosus)* et la grande aile du sphénoïde; il est par contre plus épais et rugueux, non biseauté dans son quart postérieur, où il repose sur le bord supérieur de la mastoïde avec lequel il s'articule.

Le *bord antérieur,* finement dentelé, est taillé en biseau aux dépens de la table externe dans ses deux tiers supérieurs, de la table interne dans son tiers inférieur; il s'articule avec le bord circonférentiel de l'écaille du frontal pour constituer la *suture coronale.*

Le *bord postérieur,* légèrement plus court que le précédent, mais plus épais, est pourvu de grossières et longues dentelures qui interceptent les échancrures les plus larges et les plus étendues que l'on observe sur le crâne; il s'articule avec le bord correspondant de l'écaille de l'occipital, pour former la *suture lambdatique.*

Angles. — Les quatre angles se distinguent, d'après leur situation, en antéro-supérieur, postéro-supérieur, antéro-inférieur et postéro-inférieur.

L'*angle antéro-supérieur,* situé à l'union des sutures coronale et sagittale, est droit; le point de rencontre de ces sutures est désigné sous le nom de *bregma.*

L'*angle antéro-supérieur,* situé à l'union des sutures lambdatique et sagittale, est légèrement obtus; le point de rencontre de ces sutures est désigné sous le nom de *lambda,* en raison de la forme que ces sutures affectent et que l'on a comparée à la lettre grecque (λ).

L'*angle antéro-inférieur* est mince, aigu et allongé; il correspond à l'union de la grande aile du sphénoïde et de l'écaille du frontal avec le pariétal; il correspond extérieurement au segment antérieur du *ptérion,* et intérieurement à la gouttière de la branche antérieure de l'artère méningée moyenne; d'où le principe d'éviter tout orifice de trépanation à ce niveau.

L'*angle postéro-inférieur* est épais, obtus, légèrement tronqué; il est situé au point de rencontre des sutures lambdatique, occipito-mastoïdienne et pariéto-temporale; il présente l'aspect d'une étoile à trois branches, d'où sa dénomination d'*astérion* (voy. : fig. 189).

Sa face endocranienne est creusée d'une gouttière circulaire, à concavité postéro-inférieure, qui correspond au sinus latéral, ou plus exactement, à la partie la plus externe du sinus transverse.

CONNEXIONS. — Le pariétal s'articule avec cinq os du crâne : en haut et sur la ligne médiane, avec le pariétal du côté opposé; en bas, avec le sphénoïde et le temporal; en avant, avec le frontal; en arrière, avec l'occipital.

INSERTION MUSCULAIRE. — Le pariétal ne donne insertion qu'à un seul muscle, le temporal.

ARCHITECTURE. — Le pariétal est formé, comme tous les os plats de la boîte cranienne, par deux lames de tissu compact, la table interne et la table externe, entre lesquelles se trouve interposée une couche de tissu spongieux, le diploé, parcouru par des veines.

Près de son bord inférieur, l'os s'amincit et le diploé y est très réduit.

OSSIFICATION ET DÉVELOPPEMENT. — Le pariétal est un os de membrane qui se développe par deux points d'ossification situés très près l'un de l'autre ; ces deux points d'ossification apparaissent à la fin du deuxième mois de la vie intra-utérine, dans la région de la future bosse pariétale; très rapidement fusionnés entre eux, ils évoluent comme un centre unique à développement excentrique par des travées disposées en rayons de roue partant du centre; entre ces travées d'ossification on observe des lacunes qui se comblent progressivement. Les lacunes d'ossification du pariétal ont une très grande importance en médecine légale et méritent d'être connues, car elles peuvent être interprétées comme une fracture de l'os.

L'évolution isolée de chaque point osseux primitif et leur absence de soudure donne naissance à une anomalie connue sous le nom de *pariétal bipartite;* celui-ci est formé de deux pièces osseuses, l'une supérieure, l'autre inférieure, unies entre elles par une *suture transpariétale* parallèle à la suture sagittale.

Chez le nouveau-né, la suture transpariétale peut être occupée par une fontanelle dite *fontanelle pariétale.*

OS TEMPORAL

L'os temporal (ainsi appelé parce qu'il est l'os de la *tempe*) est un os pair situé en arrière du sphénoïde, en avant et en dehors de l'occipital, au-dessous du pariétal; il est à cheval sur l'étage moyen et postérieur de la base du crâne et contribue à la formation de la partie latérale de la voûte cranienne.

Il est traversé par le nerf facial et la carotide interne; il renferme intérieurement l'appareil de l'audition.

Le temporal est un os bien spécial dont la constitution et la morphologie diffèrent suivant l'âge : aussi décrirons-nous successivement son développement à partir du nouveau-né, puis cet os chez l'adulte.

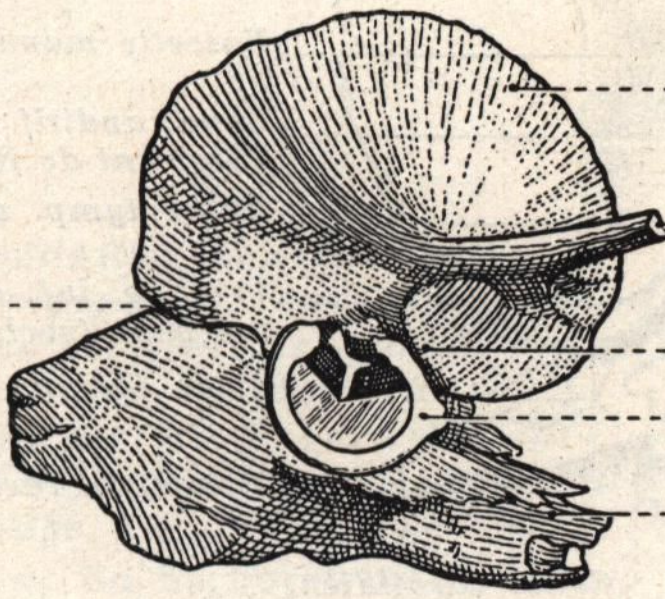

FIG. 71. — *Temporal de nouveau-né, face exocranienne* (côté droit).

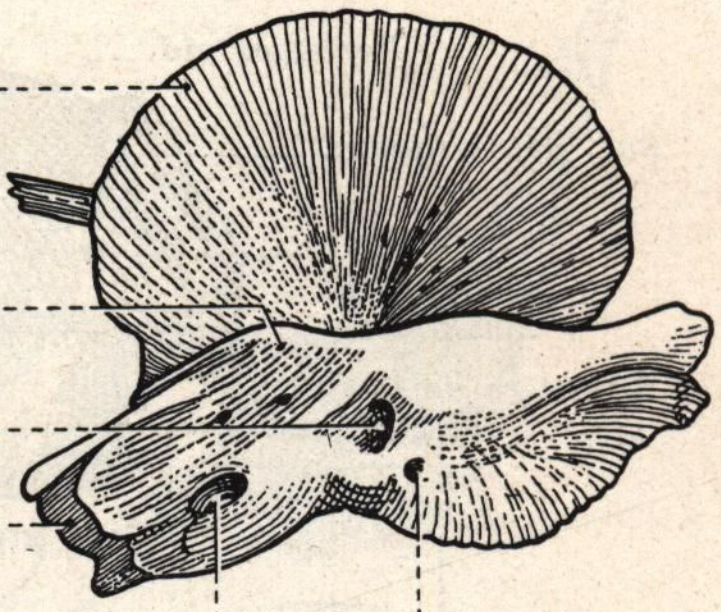

FIG. 72. — *Temporal de nouveau-né, face endocranienne* (côté droit).

TEMPORAL DU NOUVEAU-NÉ

Chez le nouveau-né, le temporal est constitué par trois pièces osseuses, primitivement isolées, qui s'accroissent par la suite et se soudent entre elles chez l'adulte.

Ces trois pièces osseuses, dont chez l'adulte des scissures conservent la trace de la soudure sont l'*écaille,* l'*os tympanal* et le *rocher.*

L'écaille est une lame osseuse verticale, aplatie transversalement, très mince, à contour irrégulièrement circulaire; elle est située au-dessus et en dehors du rocher.

Le *rocher* ou *portion pétreuse* du temporal (ainsi désigné en raison de sa dureté toute particulière) est situé en dedans et au-dessous de l'écaille. Il présente la forme d'une pyramide quadrangulaire dont l'axe est orienté obliquement d'arrière en avant et de dehors en dedans, et dont la base, située au-dessous et en arrière de l'écaille, fait partie de la face exocranienne de l'os.

L'os tympanal ou *portion tympanique* du temporal *(pars tympanica)* présente la forme d'un anneau incomplet ouvert en haut (*cercle* ou *anneau tympanal* de certains anato-

mistes). Situé au-dessous de l'écaille, il est appliqué contre la face externe du rocher et soudé à l'écaille par ses deux extrémités ou cornes; les deux cornes, l'une antérieure, l'autre postérieure, interceptent entre elles un espace appelé *segment de Rivinus* (1) ou *incisura tympanica de Rivinus.*

Le bord concave de l'os tympanal est creusé d'un sillon circulaire, le *sillon tympanique* ou *sulcus tympanicus,* dans lequel s'encastre et s'insère la membrane du tympan (voy. : *Membrane du tympan*).

Envisagées dans leurs rapports réciproques, les trois pièces osseuses du temporal du nouveau-né sont disposées de telle façon qu'elles laissent entre elles des scissures apparentes à la fois sur les faces endo- et exocranienne de l'os; ce sont : la *scissure pétro-squameuse,* oblique en bas et en avant, et la *scissure pétro-tympanique,* ligne irrégulière qui suit le cercle tympanal, bien visible sur la face exocranienne du temporal au-dessous de l'os tympanal (voy. : fig. 71 et 72).

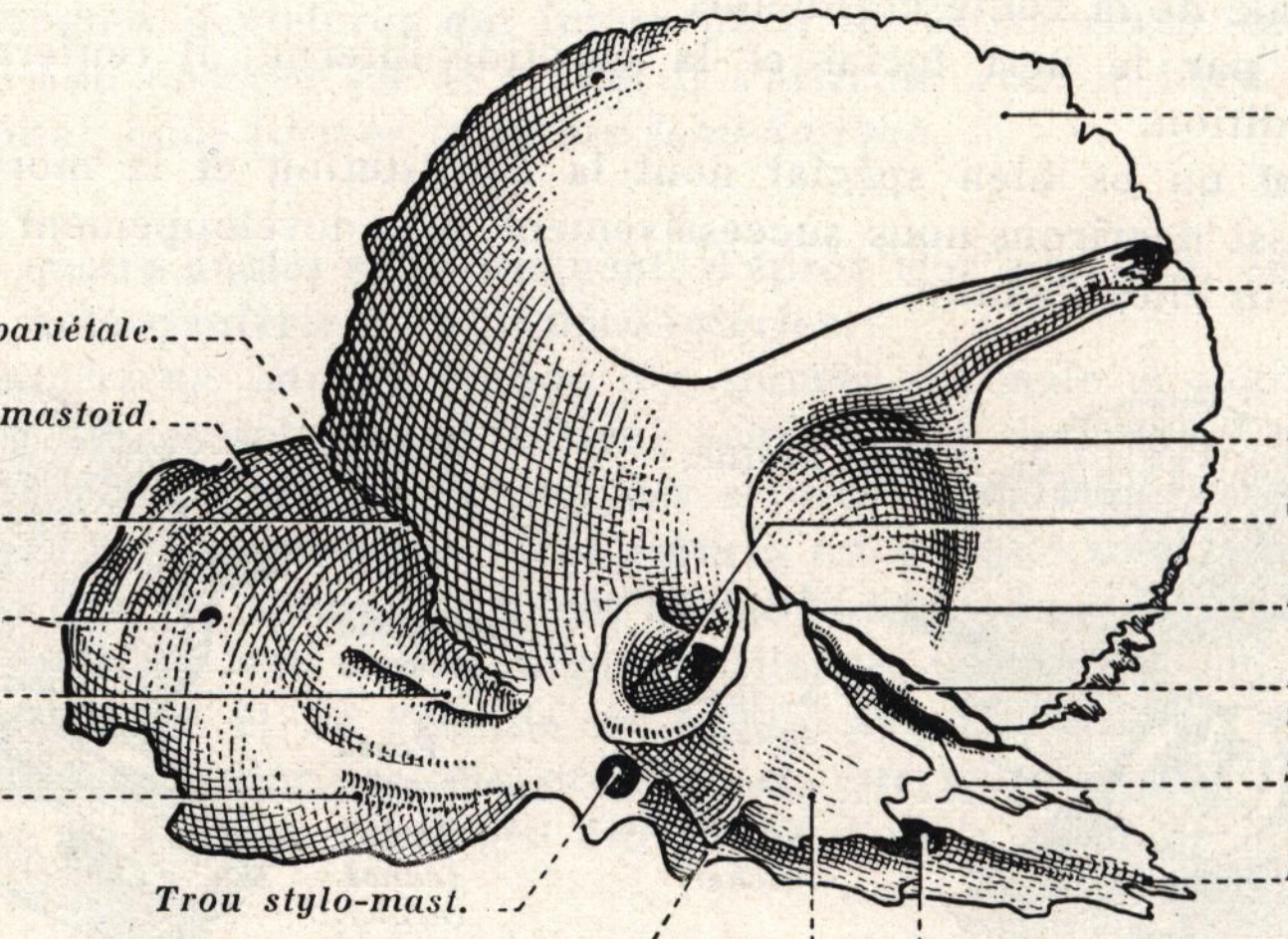

FIG. 73. — *Os temporal droit d'un enfant de trois ans, vue inféro-externe.*

DÉVELOPPEMENT DU TEMPORAL. — Par la suite, les trois pièces osseuses du temporal s'accroissent, l'écaille et le rocher dans tous les sens, tandis que l'os tympanal possède une certaine individualité dans son développement.

L'écaille se développe d'une façon un peu spéciale en s'incurvant en bas et en dedans au-dessus et en arrière du cercle tympanal. La portion incurvée fournira par la suite le tiers antérieur de la portion mastoïdienne du temporal et la portion horizontale de l'écaille (plan sous-temporal). C'est à la jonction des deux portions que se développent au-dessus du méat auditif externe, le fronton sus-méatique de Mouret qui correspond au talon du pied de l'écaille, et plus en avant l'apophyse zygomatique.

Le *rocher,* dans sa partie la plus externe, acquiert un développement particulier en bas et en arrière; il va former à ce niveau les trois parties de la portion mastoïdienne du temporal.

L'écaille et le rocher se soudent entre eux et la scissure pétro-squameuse disparaît, ne

(1) Médecin et botaniste allemand (1652-1723).

laissant que quelques vestiges chez l'adulte, en particulier la *suture pétro-mastoïdienne* sur laquelle nous reviendrons.

L'*os tympanal* se développe en dedans et en dehors et prend l'aspect d'une gouttière *(gouttière tympanale)*, dont la concavité regarde en haut; cette gouttière contribue à former les parois antérieure, inférieure et postérieure du conduit auditif externe osseux, alors que ses bords se soudent à la face inférieure de la portion horizontale de l'écaille, le toit du conduit auditif externe étant représenté par la face inférieure de l'écaille (segment horizontal) dans la partie laissée libre entre les deux bords de la gouttière tympanale; la face antéro-supérieure de cette gouttière s'unit à l'écaille pour former la *suture tympano-squameuse antérieure* ou *scissure de Glaser* (1); la face postérieure s'unit à l'écaille en dehors, au rocher en dedans, pour former les *sutures tympano-squameuse postérieure* et *tympano-pétreuse.*

L'extrémité interne de la gouttière tympanale, plus ou moins effilée, constitue à la face antéro-inférieure du rocher une apophyse, *l'apophyse tubaire,* qui contribue à former la paroi inférieure de la trompe d'Eustache osseuse (voy. : fig. 73).

Enfin, au cours du développement de l'os tympanal, vient s'adjoindre et se souder à la face inférieure du rocher une apophyse effilée, l'*apophyse styloïde,* formation indépendante du crâne, laquelle dérive du cartilage de Reichert situé dans le deuxième arc branchial de l'embryon.

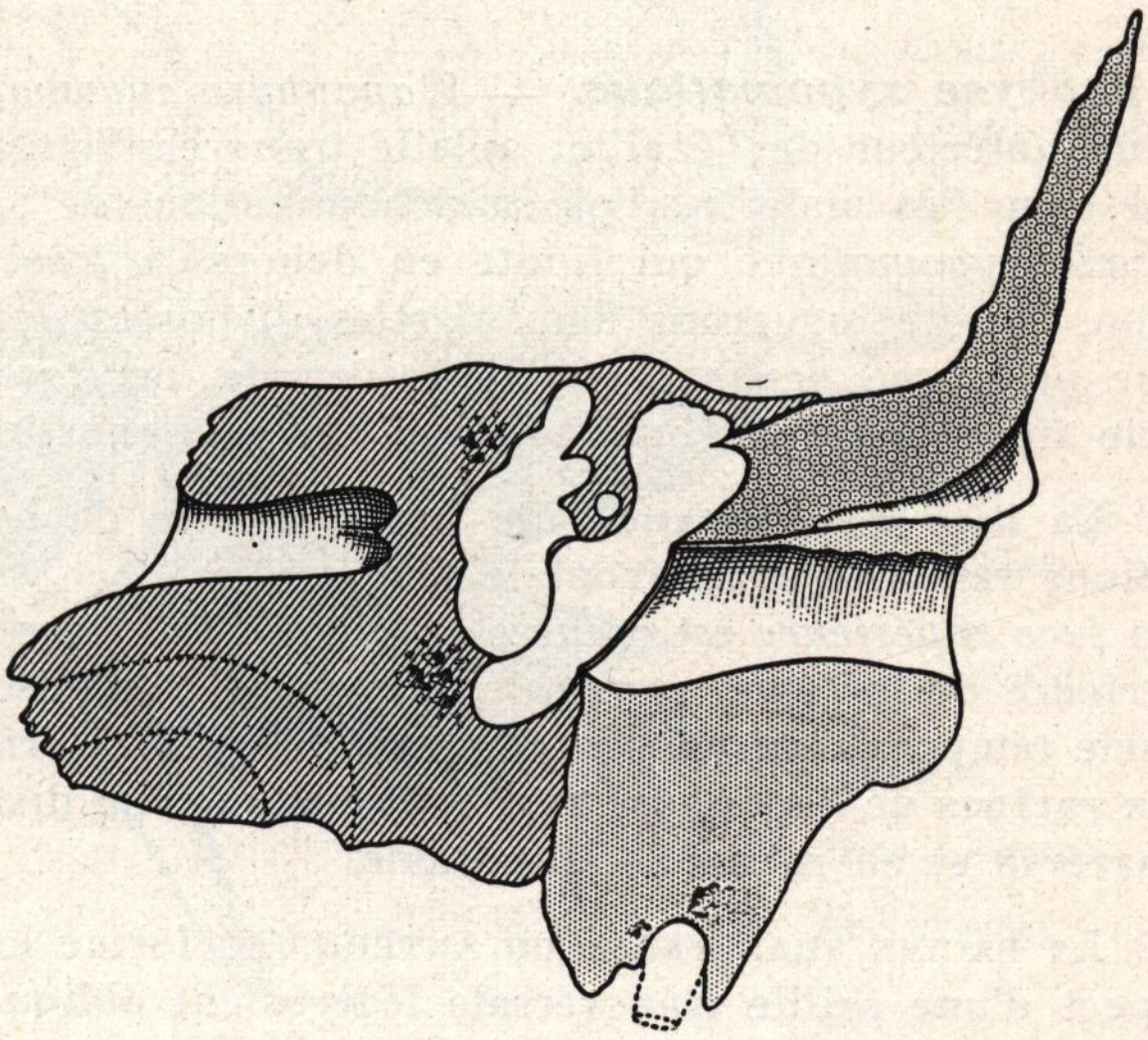

FIG. 74.

Constitution schématique du temporal sur une coupe vertico-transversale passant par les deux conduits auditifs (interne et externe), *côté droit, segment antérieur de la coupe.*

a) En hachures noires obliques : le rocher et ses cavités; *b)* en pointillé gris clair: l'os tympanal; *c)* en pointillé gris foncé : l'écaille.

TEMPORAL DE L'ADULTE (2)

Bien que les trois parties constitutives de l'os temporal puissent se retrouver sur l'os adulte par la présence des sutures, vestiges des scissures intermédiaires des trois pièces osseuses, la morphologie du temporal de l'adulte nous permet de décrire six formations anatomiques importantes, à savoir: 1° l'*écaille*; 2° le *rocher*; 3° l'*os tympanal*; 4° et trois apophyses qui sont : l'*apophyse zygomatique,* annexée à l'écaille dont elle dérive; l'*apophyse mastoïde,* dont l'importance anatomique et chirurgicale est grande, et l'*apophyse styloïde.*

---

(1) Anatomiste suisse (1629-1675).

(2) Ouvrage à consulter : P. BELLOCQ : *L'os temporal chez l'homme adulte.* Masson et Cie, édit., Paris, 1924.

Envisagé dans son ensemble, le temporal offre deux faces : *a)* l'une, *endocranienne,* à laquelle ne participent que l'écaille et le rocher, séparés l'une de l'autre par la suture pétro-squameuse; *b)* l'autre, *exocranienne,* à laquelle participent les trois pièces osseuses du temporal, et elle-même divisée en deux parties : l'une, externe, verticale; l'autre, inférieure, horizontale, correspondant à la face exocranienne de la base du crâne.

ÉCAILLE

L'écaille *(squama temporalis),* que l'on a comparé à une coquille (d'où son nom), présente l'aspect d'une mince lame osseuse semi-circulaire aplatie transversalement; on peut lui distinguer deux faces : l'une exocranienne, l'autre endocranienne, et un bord circonférentiel.

Face exocranienne.

De la face exocranienne du temporal se détache une apophyse transversale, l'*apophyse zygomatique,* qui divise cette face en deux champs : l'un supérieur ou temporal; l'autre, inférieur ou basilaire.

Apophyse zygomatique. — L'*apophyse zygomatique* ou *zygoma* est un prolongement osseux antérieur de l'écaille; aplatie transversalement, elle se porte en avant pour s'articuler avec l'os malaire, d'où sa dénomination (de ζυγόν, joug); elle forme avec ce dernier l'*arcade zygomatique* qui limite en dehors la fosse zygomatique.

Nous lui distinguerons deux parties disposées dans des plans orthogonaux ; ce sont : d'une part, une *partie basale,* transversale, ou *base d'implantation* et d'autre part, une partie libre, sagittale, ou *apophyse zygomatique proprement dite.*

1° La **base d'implantation,** de forme aplatie de haut en bas, se détache à l'union des portions verticale et horizontale de l'écaille.

Sa *face supérieure* est creusée en gouttière oblique en bas et en avant; elle forme la limite inférieure de la fosse temporale, et répond aux faisceaux charnus les plus postérieurs du muscle temporal qui glissent sur elle. Sa *face inférieure* montre deux saillies : ce sont les deux racines de l'apophyse zygomatique, que l'on distingue d'après leur direction en racine transverse et en racine longitudinale.

a) La RACINE TRANSVERSE OU ANTÉRIEURE forme le CONDYLE DU TEMPORAL; elle présente l'aspect d'une saillie transversale légèrement oblique en dedans et en arrière ; les axes des deux condyles temporaux se coupent sur la ligne médiane au niveau du bord antérieur du trou occipital. Convexe d'avant en arrière, le condyle est très légèrement concave transversalement; son bord antérieur, échancré à sa partie moyenne, présente parfois un fin sillon transversal où s'insère la capsule de l'articulation temporo-maxillaire. Il s'articule avec le condyle du maxillaire inférieur par l'intermédiaire d'un ménisque interposé, et à l'état frais il est revêtu d'une couche de fibro-cartilage (voy. : *Articulation temporo-maxillaire*).

b) La RACINE LONGITUDINALE OU POSTÉRIEURE, aplatie de haut en bas, se dirige en arrière, au-dessus du conduit auditif externe qu'elle surplombe, puis, devenant de plus en plus étroite, elle se prolonge par la *crête sus-mastoïdienne* ou *linea temporalis.*

Cette racine apparaît ainsi au niveau du pied de l'écaille comme un éperon qui déborde d'autant plus la face exocranienne de cet os qu'on la considère plus en avant; elle représente le *talon* du pied de l'écaille. Elle est située approximativement au même niveau que la face endocranienne de l'étage moyen de la base du crâne. Envisagé par rapport au méat auditif externe, le pied de l'écaille, et partant la racine longitudinale de l'apophyse

zygomatique, forme une avancée au-dessus de cet orifice à laquelle on donne le nom de *fronton sus-méatique de Mouret*; sa surface est irrégulière et convexe dans le sens frontal; elle est concave en bas dans le sens antéro-postérieur; le fronton présente de multiples et fins orifices vasculaires dont l'ensemble constitue la *tache criblée sus-méatique* (différente de la zone criblée rétro-méatique); parfois aussi, on peut observer un peu en arrière et au-dessus de cette tache un petit orifice (inconstant); c'est le *trou temporal d'Otto* ou *foramen jugulare spurium* par lequel sort le sinus pétro-squameux de Krause-Luschka pour se déverser dans la veine temporale superficielle.

La racine longitudinale présente une saillie en avant du conduit auditif externe : c'est le *tubercule zygomatique postérieur* ou *rétro-mandibulaire (heurtoir de Farabeuf)*.

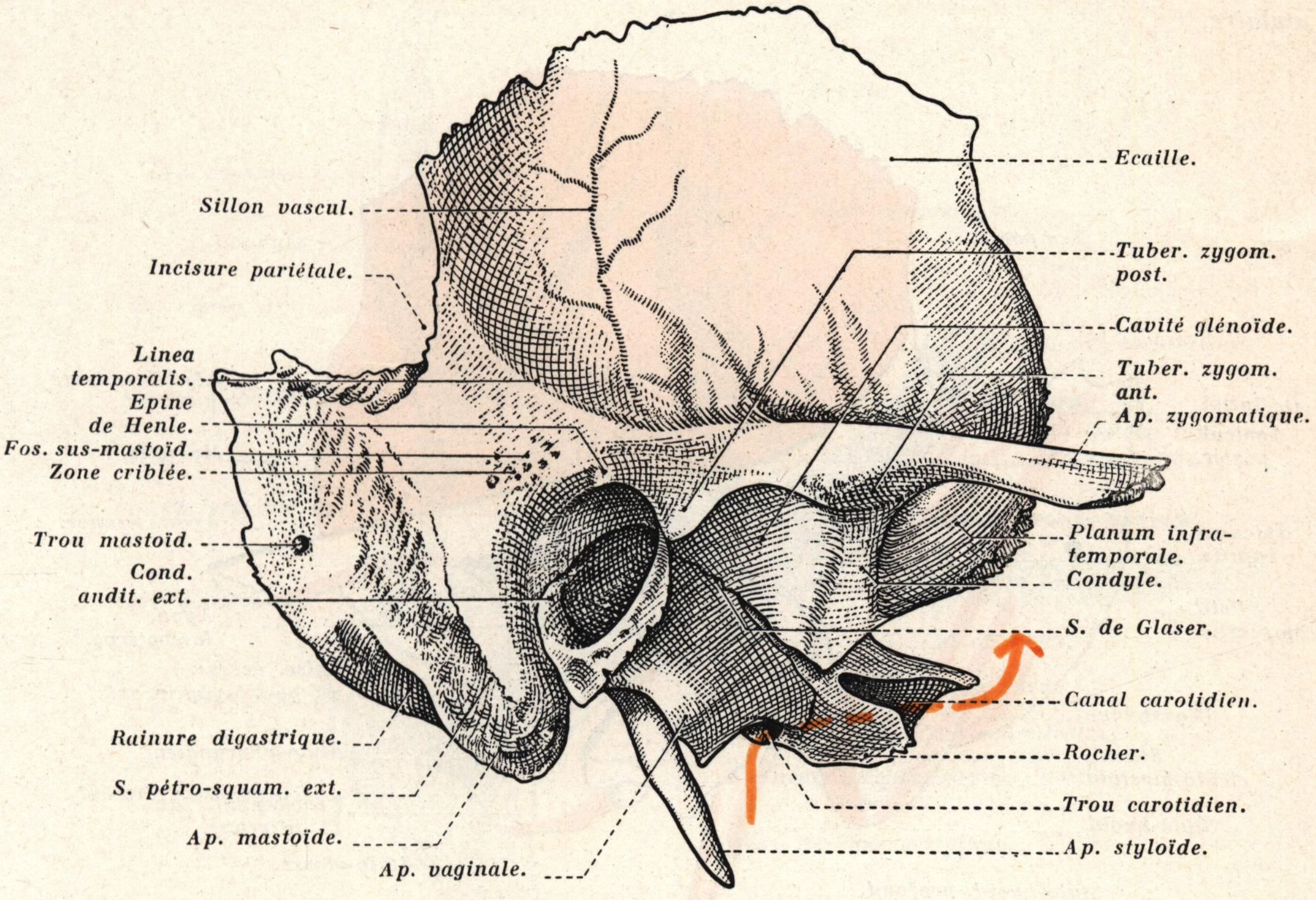

FIG. 75. — *Os temporal droit, vue externe.*

A la jonction des deux racines, la face inférieure du zygoma présente une saillie arrondie, plus marquée que la précédente : c'est le *tubercule zygomatique antérieur*; sur le versant externe de ce tubercule s'insèrent la capsule articulaire et le ligament latéral externe de l'articulation temporo-maxillaire.

Les deux tubercules zygomatiques sont séparés par une échancrure concave en bas qui forme la limite externe de la cavité glénoïde et le bord inférieur de la racine longitudinale : c'est l'*échancrure glénoïdale*.

2° **L'apophyse zygomatique proprement dite** se présente sous l'aspect d'une lame osseuse mince, allongée d'arrière en avant, aplatie transversalement et convexe en dehors. On lui distingue deux faces, externe et interne, deux bords, supérieur et inférieur, et une extrémité antérieure.

Sa *face externe,* convexe, est très superficielle; elle fait saillie sous les téguments; très

apparente chez les sujets maigres, elle prolonge en arrière la saillie de la pommette. Sa *face interne,* concave, lisse et régulière, se continue en arrière avec la gouttière sus-jacente à la base d'implantation du zygoma; dans sa moitié inférieure s'insère le faisceau profond du masséter. Son *bord supérieur,* mince et tranchant dans sa moitié antérieure, est légèrement mousse dans sa moitié postérieure, il se continue en arrière avec la *linea temporalis*; il donne insertion à l'aponévrose temporale dédoublée à ce niveau (voy. : *Aponévrose temporale. Muscles masticateurs*); son *bord inférieur,* plus épais et rugueux, est plus court que le bord supérieur; il s'étend du tubercule zygomatique antérieur à la suture zygomato-malaire, et donne insertion au faisceau profond du masséter; l'*extrémité antérieure,* irrégulièrement dentelée, est taillée en biseau oblique de haut en bas et d'avant en arrière; elle s'articule avec le *processus temporalis* de l'os malaire pour former la *suture zygomato-malaire.*

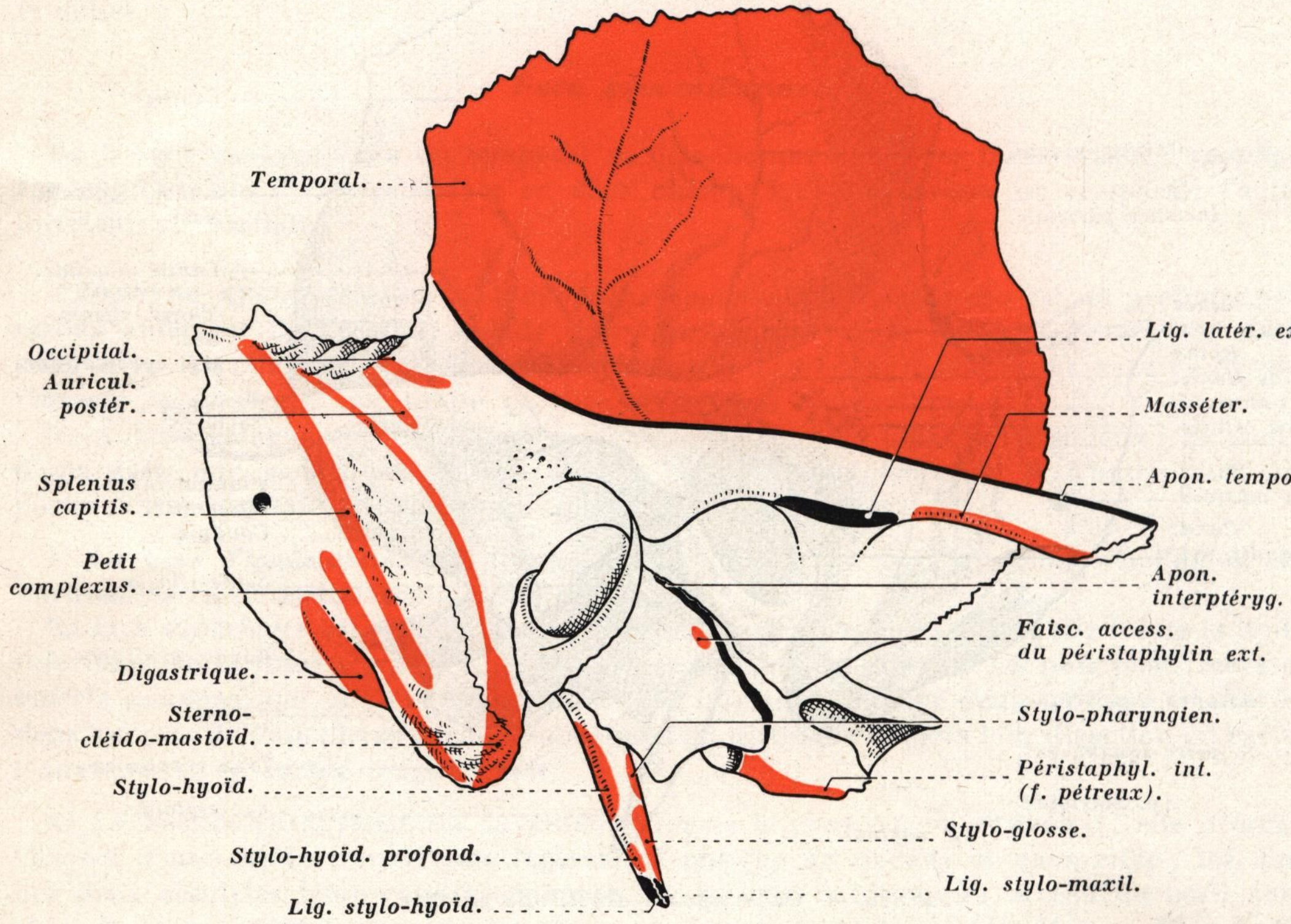

FIG. 76. — *Os temporal droit, vue externe; insertions musculaires et ligamentaires.*

Champ supérieur ou temporal. — Le champ supérieur ou temporal est situé au-dessus de l'arcade zygomatique; convexe et lisse, il répond à la fosse temporale et donne insertion dans toute son étendue au muscle temporal; dans son tiers postérieur, cette face présente parfois un ou deux sillons vasculaires ascendants qui correspondent au passage de l'artère temporale profonde postérieure (voy. : fig. 75 et 76).

Champ inférieur ou basilaire. — Le champ inférieur ou basilaire est situé au-dessous de l'arcade zygomatique; en grande partie horizontal, il peut être subdivisé en trois segments par rapport au conduit auditif externe.

a) Son **premier segment** répond au **conduit auditif externe** : la face exocranienne de l'écaille forme le toit du conduit; soudée au bord postérieur de la gouttière tympanale, elle présente à ce niveau la *scissure tympano-squameuse.*

b) Son **deuxième segment**, ou **segment rétro-méatique,** regarde en dehors; il est compris entre la crête sus-mastoïdienne en haut et la scissure pétro-squameuse externe en arrière, La face exocranienne de l'écaille répond à la partie antérieure de la face externe de l'apophyse mastoïde; elle présente un peu au-dessus et en arrière du méat auditif externe une petite saillie, de situation et de développement variables : c'est l'*épine de Henle* (1)

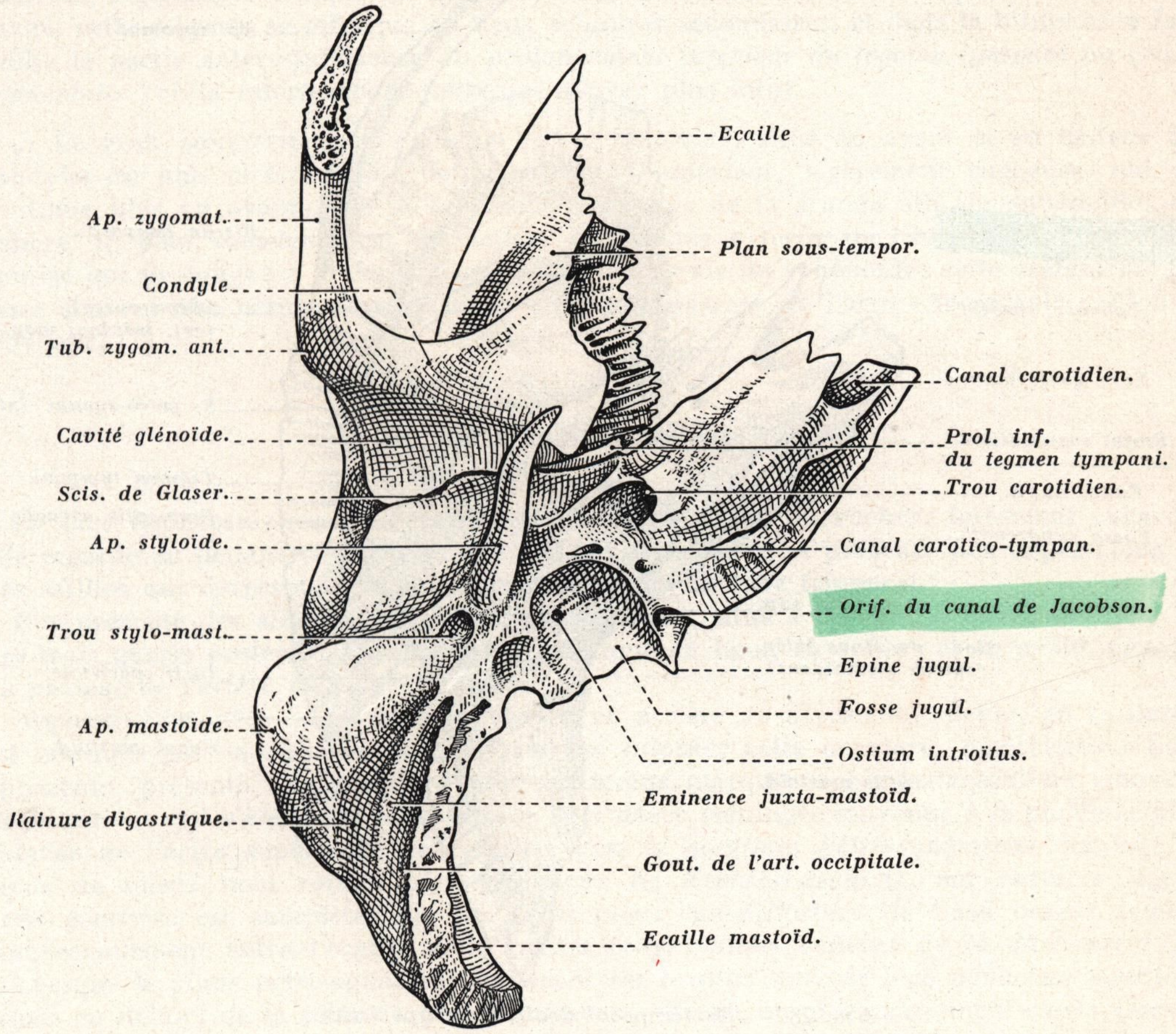

FIG. 77. — *Os temporal droit, vue inférieure.*

ou *épine sus-méatique (spina supra meatum)*, point de repère important dans la chirurgie de la mastoïde et de l'antre; un peu en arrière et au-dessus de cette épine, on observe une zone parfois légèrement déprimée en une ébauche de fossette semée de nombreux orifices vasculaires : c'est la *zone criblée rétro-méatique de Chipault*; cette zone est toujours plus apparente et plus nette chez l'enfant que chez l'adulte (voy. : fig. 75).

(1) Anatomiste allemand (1809-1885), professeur d'Anatomie successivement à Zurich, à Heidelberg et à Göttingen.

c) Son **troisième segment** est entièrement horizontal; la face exocranienne de l'écaille correspond à la base du crâne, elle présente d'arrière en avant la crête tympanique, la cavité glénoïde, le condyle du temporal et le plan sous-temporal.

α) La CRÊTE TYMPANIQUE OU CRÊTE GLÉNOÏDIENNE est ainsi désignée du fait de ses connexions avec l'os tympanal en arrière (P. Bellocq) et du fait qu'elle limite en arrière la cavité glénoïde (Poirier). C'est une crête transversale appliquée sur la face antérieure de l'os tympanal, dont elle est séparée par la *scissure tympano-squameuse* ou *scissure de Glaser (fissura Glaseri).*

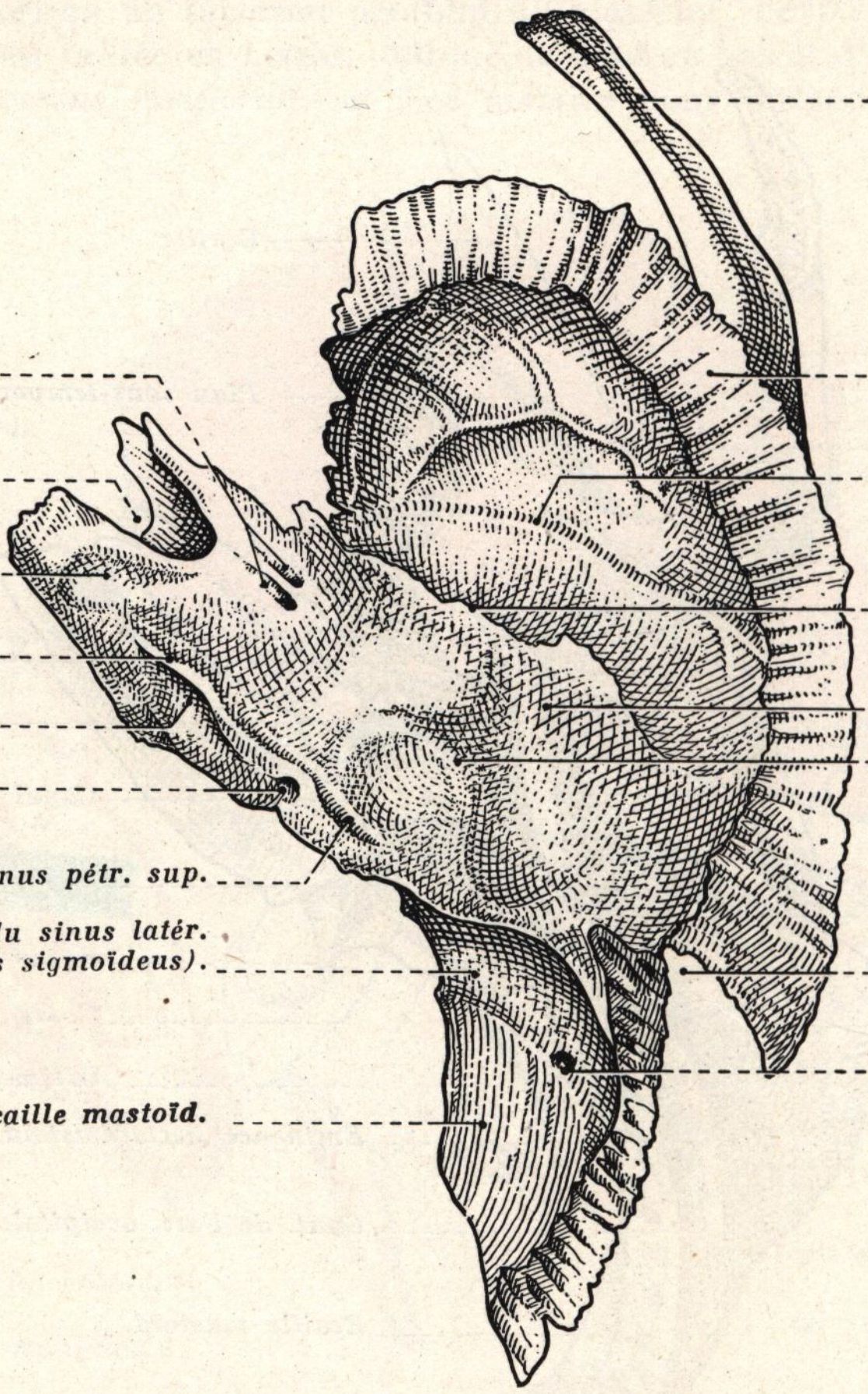

FIG. 78. — *Os temporal droit, vue supérieure.*

En dehors, la crête tympanique est bordée par le tubercule zygomatique postérieur ; crête tympanique et tubercule zygomatique postérieur constituent le *heurtoir de Farabeuf,* contre lequel vient buter le condyle du maxillaire inférieur dans les mouvements de rétropulsion de la mâchoire inférieure.

Dans la partie la plus externe de la scissure, on rencontre parfois un petit orifice, le *foramen jugulare spurium de Luschka,* ou *trou post-glénoïdien,* dans lequel s'engage le sinus pétro-squameux de Krause-Luschka (inconstant); par contre, dans la partie la plus interne de la scissure, l'écaille s'écarte légèrement de l'os tympanal, à tel point que l'on aperçoit dans l'aire de la scissure le *prolongement inférieur du tegmen tympani* (voyez plus loin). Dans cette scissure s'engagent la corde du tympan (dans un conduit spécial) et le ligament antérieur du marteau.

β) La CAVITÉ GLÉNOÏDE OU FOSSETTE MANDIBULAIRE *(fossa mandibularis, fovea articularis)* est une dépression ellipsoïdale à grand axe transversal. Elle comprend deux segments : l'un, situé en arrière de la scissure de Glaser ou *segment rétro-glasérien,* extra-articulaire, qui répond à l'os tympanal; l'autre, situé en avant de la scissure de Glaser ou *segment pré-glasérien,* qui est articulaire et qui loge le condyle du maxillaire inférieur dans la rétropulsion de la mandibule; rappelons que le *condyle du temporal* est formé par la racine transverse de l'apophyse zygomatique et qu'il est bordé en dehors par le tubercule zygomatique antérieur.

La *scissure de Glaser (fissura Glaseri)* apparaît transversalement dans l'aire de la cavité glénoïde, légèrement oblique en avant et en dedans; dans la partie la plus interne de la cavité, cette scissure se bifurque en deux scissures secondaires, et dans la bifurcation fait saillie la partie antéro-inférieure du *prolongement inférieur du tegmen tympani* ou *crista tegmentalis (crête intertympano-pétreuse)* (voyez plus loin).

γ) Le PLAN SOUS-TEMPORAL *(planum infratemporale),* situé en avant et en dedans du condyle, est une surface triangulaire à sommet antérieur, légèrement rugueuse, qui se continue plus en avant avec la face sous-temporale de la grande aile du sphénoïde; en dehors, le plan sous-temporal est séparé de la face externe de l'écaille par une crête mousse qui prolonge en arrière la crête sous-temporale du sphénoïde; cette crête présente assez souvent une petite encoche marquée par le passage de l'artère temporale profonde moyenne.

Face endocranienne.

La face endocranienne de l'écaille est située en avant du rocher; fortement excavée, elle regarde en dedans et en haut; elle est très irrégulière et présente des dépressions et des saillies qui correspondent aux circonvolutions du lobe temporal.

Elle présente des *sillons vasculaires,* et l'un d'eux, situé à l'union du quart antérieur et des trois quarts postérieurs de cette face, oblique en haut, en dehors et en avant, répond au passage de l'*artère méningée moyenne.*

Apparemment cette face s'arrête en bas et en arrière au niveau du rocher, où sa limite est marquée par la *scissure pétro-squameuse interne*; cette dernière, généralement bien apparente, présente une gouttière plus ou moins marquée à bords irréguliers (souvent déchiquetés) qui s'étend de la gouttière de l'artère méningée moyenne à la partie la plus externe de l'arête supérieure du rocher : c'est la *gouttière pétro-squameuse* qui loge le sinus de même nom *(sinus pétro-squameux de Krause-Luschka)*; sur certains sujets, cette gouttière est complétée par de petits ponts lamelliformes de tissu osseux tendus transversalement entre l'écaille et le rocher (voy. : *Sinus veineux de la dure-mère*).

Lorsque le sinus pétro-squameux existe, il est le plus souvent logé dans une gouttière située en dehors de la scissure pétro-squameuse interne, ou plus exactement sur le versant endocranien du pied de l'écaille; cette gouttière aboutit en arrière dans le sinus latéral par l'intermédiaire d'un étroit et court canal intra-osseux qui occupe la partie la plus postérieure de l'angle dièdre pétro-squameux; parfois aussi on peut le voir s'engager dans la partie la plus postérieure de la scissure pétro-squameuse pour traverser de dedans en dehors le pied de l'écaille.

Dans certains cas, la scissure pétro-squameuse interne peut persister : *a)* chez l'enfant, sous la forme d'une *fissure* qui longe la partie la plus externe du tegmen tympani; *b)* et *chez l'adulte* sous l'aspect d'une *fissure* plus ou moins profonde et plus ou moins complète, logée dans l'angle pétro-squameux, mettant ainsi en relation directe la caisse du tympan et la cavité cranienne; en pareil cas, il n'est pas rare de rencontrer des zones de déhiscence au niveau des bords de cette fissure.

Bord circonférentiel.

Le bord circonférentiel de l'écaille représente environ les deux tiers d'une circonférence; il est taillé en biseau très aigu *(biseau temporal)*, aux dépens de la table interne de l'os dans la partie verticale de l'écaille, et aux dépens de la table externe dans sa partie horizontale; ce bord s'étend de l'incisure pariétale en arrière au versant interne de la cavité glénoïde en bas et en dedans. Il s'articule avec la grande aile du sphénoïde en avant et avec le pariétal en haut et en arrière pour former la *suture squameuse (sutura squamosa)*.

ROCHER

Le rocher revêt la forme d'une pyramide quadrangulaire située au niveau de la base du crâne, où elle est à cheval sur les étages moyen et postérieur; encastré entre le sphénoïde et l'écaille du temporal en avant et l'occipital en arrière, il apparaît en forte saillie sur la face endocranienne de la base du crâne.

Son grand axe est à peu près horizontal, oblique de dehors en dedans et d'arrière en avant.

Par suite de sa forme, on peut lui considérer quatre faces, dont deux supérieures ou endocraniennes et deux inférieures ou exocraniennes, chacune d'elles se distinguant sur chaque versant en antérieure et postérieure; quatre bords, une base externe qui répond à la mastoïde et un sommet interne.

Face antéro-supérieure.

La face antéro-supérieure est inclinée en avant, en bas et en dehors; dans sa partie la plus externe, elle semble se continuer avec la face endocranienne de l'écaille. Elle appartient à l'étage moyen du crâne et répond à la face inférieure du lobe temporal du cerveau, d'où sa dénomination de *face cérébrale*.

De forme triangulaire à base externe et à sommet interne, elle est très irrégulière et d'aspect tomenteux.

Cette face présente à l'union de son tiers externe et de ses deux tiers internes une éminence lisse, arrondie, dont le grand axe est oblique en avant et en dedans ; cette saillie, désignée sous le nom d'*eminentia arcuata*, est située très près du bord supérieur du rocher, et contrairement à ce qu'il est classique d'enseigner, elle ne correspond nullement au canal semi-circulaire supérieur, la convexité de ce dernier étant interne par rapport à l'*eminentia arcuata* (1) (Bellocq); il faut voir dans cette saillie l'équivalent des nombreuses éminences *(éminences mamillaires)* que l'on rencontre sur la face interne de la boîte cranienne, et qui correspondent à des sillons et à des scissures du cerveau; l'*eminentia arcuata* répond à la partie postérieure du troisième sillon temporal.

En avant de l'*eminentia arcuata*, la face antéro-supérieure du rocher correspond au toit de la caisse du tympan, elle est représentée à ce niveau par une mince lamelle osseuse appelée *tegmen tympani*; celui-ci occupe environ le tiers externe de cette face.

Le *tegmen tympani* présente une face supérieure endo-cranienne généralement régulière et lisse, et une face inférieure anfractueuse, d'aspect aréolaire, sillonnée par endroits de petites crêtes osseuses qui proéminent plus ou moins dans la cavité de la caisse.

La face endocranienne du *tegmen tympani* présente quelquefois des pertes partielles de substance au niveau de sa corticale endocranienne ; elles sont représentées par de petits orifices, généralement multiples, à bords irréguliers, déchiquetés, taillés à l'emporte-pièce, souvent ponctiformes dans lesquels s'enfoncent des prolongements dure-mériens; ce sont

(1) On devrait l'appeler *eminentia mamillaris*.

les déhiscences en « *trou de mite* » de Mouret. Ces zones de déhiscence représentent des arrêts dans le développement des lames pétro-tympanique et squamo-tympanique dont l'union (par la suture pétro-squameuse interne) contribue à former le toit de la caisse du tympan (G. Portmann).

En arrière et en haut, le *tegmen tympani* semble se détacher du bord supérieur de la pyramide pétreuse (arête supérieure du rocher) ; en avant et en bas, il atteint le bord antérieur de cet os et se met en rapport avec l'angle postérieur de la grande aile du sphénoïde ; en dehors, il apparaît biseauté aux dépens de sa face inférieure et s'applique suivant une étroite surface sur la face endocranienne de l'écaille avec laquelle il contribue à former la suture pétro-squameuse interne.

Dans le sens transversal, il se dirige presque horizontalement en dehors, tandis qu'envisagé d'arrière en avant, il est fortement oblique de haut en bas.

On peut lui considérer *deux segments* : *a)* dans un *segment postérieur* ou *attico-antral*, il constitue le toit de l'antre et de la caisse du tympan (d'où sa dénomination); *b)* dans un *segment antérieur* plus étroit, nous avons vu qu'il recouvre partiellement en dehors l'écaille; enfin il répond inférieurement au canal du muscle du marteau et au canal osseux de la trompe. Ce segment se divise au contact du bord interne de l'écaille en deux lamelles, l'une supérieure, l'autre inférieure : α) la *lamelle supérieure* continue le plan attico-antral; elle répond à la face supérieure endocranienne de l'écaille et contribue à former la scissure pétro-squameuse interne (voy. : fig. 91); β) la *lamelle inférieure* se détache presque à angle droit du *tegmen tympani* pour s'insinuer entre le canal du muscle du marteau en dedans et le bord interne de l'écaille en dehors; la partie la plus inférieure de cette lamelle apparaît sur la face inférieure de l'os temporal, entre l'écaille et l'os tympanal, dans le segment le plus interne de la fossette mandibulaire; on donne à cette lamelle le nom de *prolongement inférieur du tegmen tympani de Grüber* ou de *lame pétreuse descendante de Mouret*, ou de *pars fissuræ de Frey (crista tegmentalis)* (voy. : fig. 91 et 92).

Près du sommet du rocher, on observe une dépression plus ou moins accusée et variable dans son étendue, qui répond au ganglion de Gasser du trijumeau; c'est la *fossette du ganglion de Gasser* ou *fossette gassérienne (fovea Gasseri)* (voy.: fig. 78 et 79); presque toujours cette fossette est plus profonde dans sa partie inférieure que dans sa partie supérieure; elle est parfois bordée en haut et en dehors par une petite saillie arrondie constituant le *tubercule rétro-gassérien de Princeteau* (1); ce tubercule, auquel certains auteurs ont fait jouer un rôle important en tant que repère chirurgical dans la neurotomie rétro-gassérienne, est très inconstant et toujours peu développé quand il existe; à notre avis lorsque ce tubercule est apparent, il est situé à peu près à égale distance entre l'*eminentia arcuata* et la fossette gassérienne, près du bord supérieur ou même sur le bord supérieur du rocher où il correspond au quatrième sillon temporal du cerveau ou sillon collatéral; par ce fait, il doit être considéré comme une éminence mamillaire au même titre que l'*eminentia arcuata*; pour certains auteurs (Locchi), il serait dû à une ossification dure-mérienne (?).

Entre l'*eminentia arcuata* et la fossette gassérienne, on rencontre un orifice ovalaire prolongé en dedans et en bas par une gouttière : c'est l'*hiatus de Fallope* et la gouttière des grands nerfs pétreux; cet orifice se continue en arrière et en dehors par un canalicule intra-pétreux jusqu'à l'aqueduc de Fallope; un peu en avant et en dedans de l'hiatus de Fallope, et assez près du bord antérieur du rocher, s'ouvre un second orifice (parfois deux), plus petit que le précédent et également prolongé par une fine gouttière : c'est l'*hiatus accessoire* et la gouttière des petits nerfs pétreux qui se comportent comme les précédents (voy. : fig. 78 et 79).

Dans l'hiatus de Fallope et sa gouttière passent les deux grands nerfs pétreux, superficiel et profond, anastomosés, et un rameau artériel issu de la branche postérieure de la

---

(1) Anatomiste et chirurgien français, fut professeur d'Anatomie à la Faculté de Médecine de Bordeaux (1858-1932).

méningée moyenne ; dans l'hiatus accessoire et sa gouttière s'engagent les petits nerfs pétreux, superficiel et profond, également anastomosés (voy. : *Nerf facial* et *nerf glosso-pharyngien*).

Au voisinage du sommet du rocher et près de son bord antérieur, cette face présente une échancrure à grand axe horizontal; c'est l'*échancrure carotidienne,* correspondant au passage de la carotide interne dans le canal carotidien; à l'état frais, cette échancrure est comblée par une membrane fibreuse, résistante, appelée *membrana obturatoria foraminis laceri de Grüber,* et par la dure-mère; parfois aussi, elle présente une minuscule lamelle osseuse qu'il est difficile de conserver sur l'os sec.

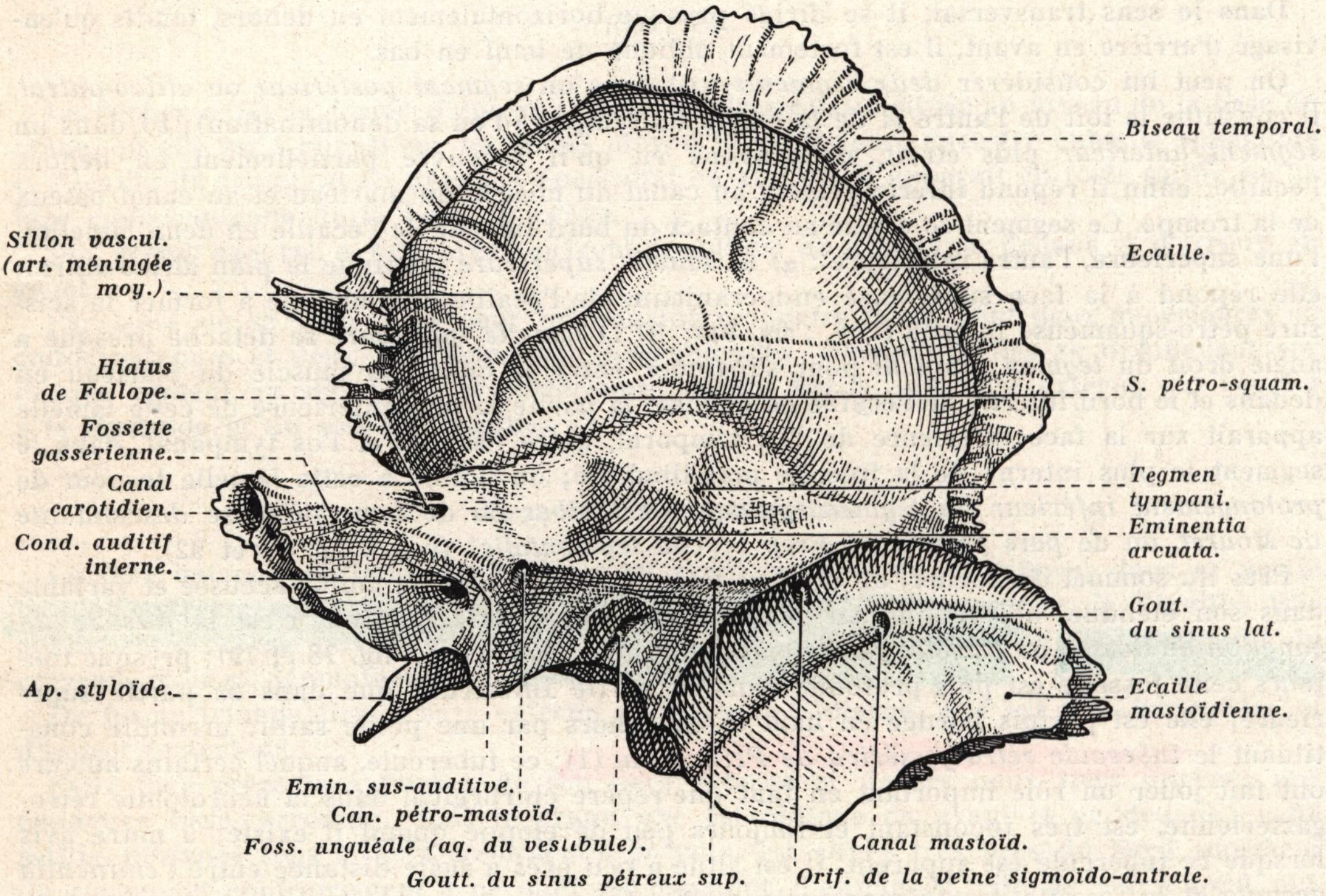

FIG. 79. — *Os temporal droit, vue endocranienne.*

Face postéro-supérieure.

La face postéro-supérieure est presque verticale dans toute son étendue, toutefois et le plus souvent un peu oblique de haut en bas et d'avant en arrière (d'où son nom) ; dans bien des cas, elle subit une sorte de torsion sur elle-même, de telle façon que sa moitié externe presque verticale n'est pas située dans le même plan que sa moitié interne qui apparaît nettement oblique de haut en bas et d'avant en arrière.

De forme quadrilatère, plus large en dehors qu'en dedans, elle appartient à l'étage postérieur du crâne et elle répond au cervelet, d'où son nom de *face cérébelleuse.*

Comme la précédente, elle présente un aspect irrégulier et montre à l'union de son tiers interne et de ses deux tiers externes un orifice ovalaire : c'est l'*orifice du conduit auditif interne* ou *méat auditif interne (meatus auditorius internus)*; celui-ci est généralement situé plus près du bord supérieur que du bord inférieur de cette face; il est précédé

d'une gouttière oblique creusée sur la face postérieure du rocher, et il est surmonté d'une crête mousse, arrondie, plus ou moins saillante en forme d'auvent : c'est l'*éminence sus-auditive*; il se continue dans le rocher par le conduit auditif interne sur lequel nous reviendrons (voy. : fig. 78 et 79).

Un peu au-dessus et en dehors de l'orifice du conduit auditif interne (un demi-centimètre environ) et près du bord supérieur du rocher, on constate l'existence d'une dépression, la *fossa subarcuata* ; cette fossette très réduite chez l'adulte est déjà apparente chez un embryon de deux mois et demi; elle est très prononcée chez le fœtus et chez le nouveau-né (elle atteint son maximum de capacité au début du huitième mois de la vie intra-utérine). Chez le nouveau-né, le fond de la fossette présente tantôt l'aspect d'une fente,

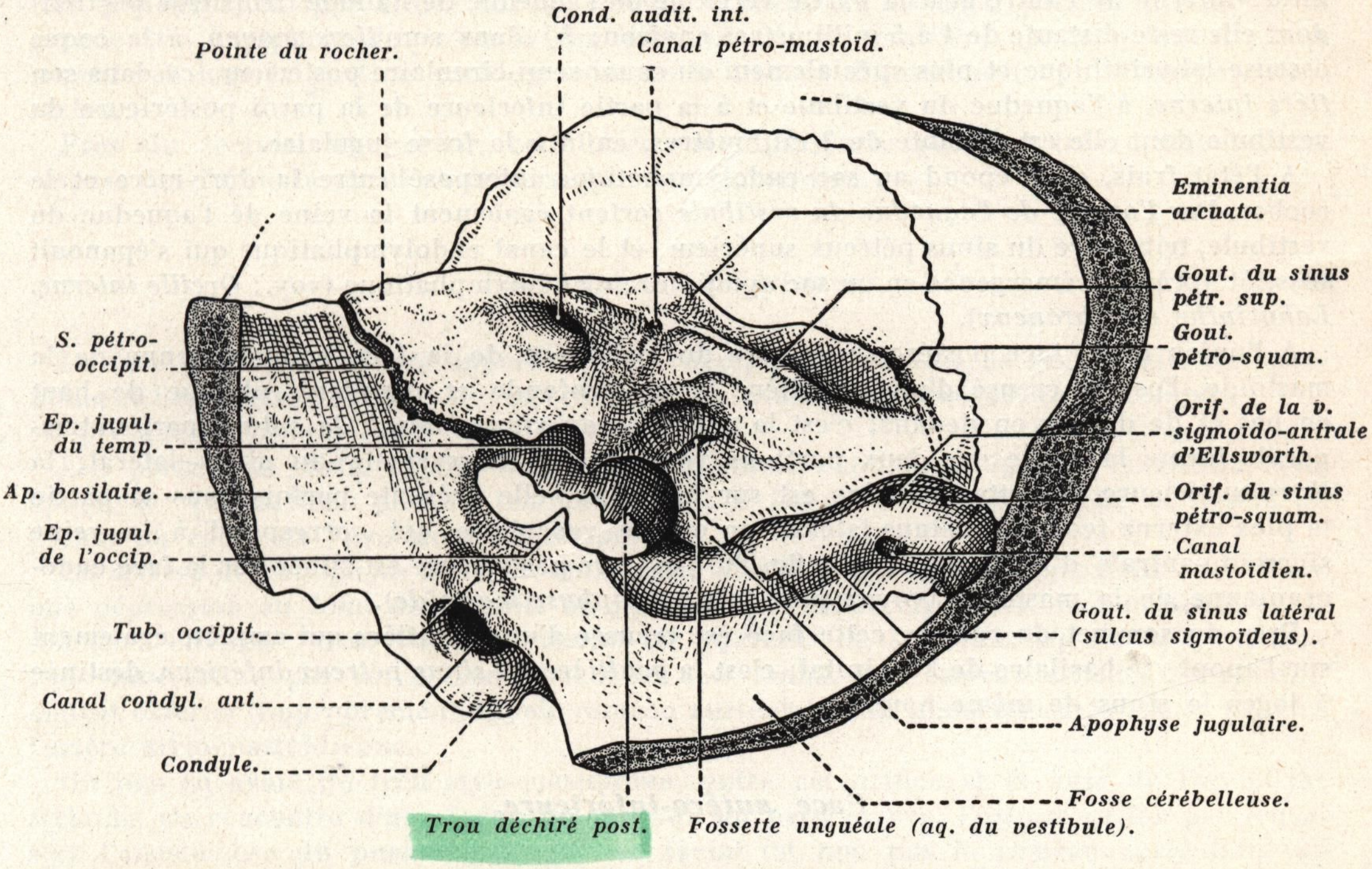

FIG. 80. — *Face postéro-supérieure du rocher, suture pétro-occipitale, trou déchiré postérieur et gouttière du sinus latéral; côté droit* (*en pointillé*, le trajet du sinus pétro-squameux de Krause-Luschka ou aqueduc de Verga).

tantôt celui d'un étroit orifice où aboutit le canal pétro-mastoïdien *(canaliculus subarcuatus)* et dans lequel s'engagent des veinules, ainsi qu'un prolongement de la dure-mère.

Plus en dehors et à 1 centimètre environ du conduit auditif interne, on observe l'existence d'une fossette ovalaire qui se prolonge en bas et en dedans par une gouttière; c'est la *fossette unguéale* ou *fossette endolymphatique* (1). Cette fossette, variable dans sa situation, occupe généralement le tiers moyen de la face postérieure du rocher ; elle est toujours située à distance du bord supérieur du rocher, mais elle affleure en bas le trou déchiré postérieur (voy. : fig. 79 et 80).

De forme triangulaire ou ovalaire, son *bord supérieur* est généralement saillant et cela principalement dans sa moitié interne; parfois il est disposé en forme d'auvent au-dessus

(1) Article à consulter : G. PORTMANN : La fossette endolymphatique. *Revue de Laryngologie, Otologie et Rhinologie*, 1919, n° 24.

de la fossette. Ce bord est tantôt rectiligne, tantôt arrondi à concavité supérieure, mousse ou irrégulièrement dentelé; en dehors, il s'arrête généralement à quelques millimètres de la gouttière du sinus latéral où il fait place à une légère dépression. Sa direction est franchement transversale, légèrement oblique de dehors en dedans, parallèle au bord supérieur du rocher dont il est distant de 8 à 15 millimètres environ.

Au niveau de l'angle supéro-interne de la fossette endolymphatique, qui présente tantôt l'aspect d'un orifice infundibuliforme orienté en bas et en arrière, tantôt l'aspect d'une fente oblique de haut en bas et de dehors en dedans, aboutit l'aqueduc du vestibule *(orifice de l'aqueduc du vestibule).*

La fossette endolymphatique répond en avant : *a)* dans son *tiers externe,* à la partie inféro-interne de l'antre et à la partie verticale de l'aqueduc de Fallope (troisième portion) dont elle reste distante de 4 à 5 millimètres environ; *b)* dans son *tiers moyen,* à la coque osseuse labyrinthique et plus spécialement au canal semi-circulaire postérieur; *c)* dans son *tiers interne,* à l'aqueduc du vestibule et à la partie inférieure de la paroi postérieure du vestibule dont elle est distante de 3 millimètres, enfin à la fosse jugulaire.

A l'état frais, elle répond au sac endolymphatique interposé entre la dure-mère et le rocher. Par l'*orifice de l'aqueduc du vestibule* sortent également la veine de l'aqueduc du vestibule, tributaire du sinus pétreux supérieur, et le canal endolymphatique qui s'épanouit aussitôt après son émergence en un sac aplati, le sac endolymphatique (voy.: *Oreille interne. Labyrinthe membraneux*).

A l'union de la face postéro-supérieure du rocher et de la face endocranienne de la mastoïde, l'os est creusé d'une gouttière large, profonde et régulière, oblique de haut en bas et de dehors en dedans; c'est la *gouttière du sinus latéral*; la suture pariéto-temporale forme la limite des deux portions verticale et transversale du sinus latéral; la lèvre antérieure de cette gouttière est sur le rocher, elle présente parfois dans sa partie la plus externe (coude du sinus latéral) un orifice vasculaire qui correspond à la veine sigmoïdo-antrale d'Elsworth (voy. : fig. 80); la lèvre postérieure est située sur la face endocranienne de la mastoïde (voyez plus loin : *Apophyse mastoïde*).

Près du sommet du rocher, cette face est creusée d'une gouttière qui empiète également sur l'apophyse basilaire de l'occipital; c'est la *gouttière du sinus pétreux inférieur,* destinée à loger le sinus de même nom.

Face antéro-inférieure.

La face antéro-inférieure du rocher est en majeure partie cachée par la gouttière de l'os tympanal et par la partie inférieure horizontale de l'écaille du temporal, qui s'appliquent en avant du rocher, si bien que cette face du rocher n'est apparente que dans sa partie interne en dedans de la cavité glénoïde.

Cette face montre dans la partie la plus interne de la scissure de Glaser, c'est-à-dire dans l'angle d'écartement que forment l'écaille et l'os tympanal, le *prolongement inférieur du tegmen tympani de Grüber,* qui correspond à la partie antérieure de ce dernier.

Le *prolongement inférieur du tegmen tympani* ou *lame pétreuse descendante de Mouret* peut être considéré schématiquement comme une hernie de la partie la plus antérieure du tegmen et de la paroi antérieure de la trompe d'Eustache osseuse; il apparaît à la face inférieure de l'os temporal, entre l'écaille et l'apophyse tubaire de l'os tympanal, d'où le nom de *crête intertympano-squameuse (crista tegmentalis)* qu'on lui donne quelquefois (voir : fig. 91). Ce prolongement est représenté par une lamelle osseuse variable suivant les sujets, longue d'environ 15 millimètres et épaisse de 3 à 4 millimètres; il se dirige obliquement en avant et en dedans. En dehors, il apparaît dans le fond de la cavité glénoïde; en dedans, il est taillé en biseau aux dépens de sa face inférieure et il repose sur la face supérieure de l'angle postérieur de la grande aile du sphénoïde. Sa face inférieure (face libre) forme, avec l'écaille en avant, la scissure pétro-squameuse externe, et avec l'os tympanal

en arrière, la scissure tympano-pétreuse (scissure de Glaser); au niveau de cette scissure, le *tegmen tympani* est fréquemment creusé d'une petite gouttière située en regard d'une gouttière similaire creusée sur l'os tympanal; cette gouttière correspond au passage de la corde du tympan.

La face antéro-inférieure présente également deux gouttières superposées et parallèles, la *gouttière du muscle du marteau* et la *gouttière tubaire,* qui, réunies à la partie tympanale du temporal, forment deux canaux, l'un supérieur, le *canal du muscle du marteau,* l'autre inférieur, le *canal osseux de la trompe d'Eustache,* en avant et en dedans de l'orifice de ce dernier (voy. : fig. 91).

La face antéro-inférieure du rocher se prolonge par une gouttière à laquelle participe une gouttière analogue située sur le versant exocranien du bord postéro-interne de la grande aile du sphénoïde : c'est la *gouttière tubaire* ou *gouttière sphéno-pétreuse,* dans laquelle se loge la portion cartilagineuse de la trompe d'Eustache (voy. : *Trompe d'Eustache*).

Près du sommet du rocher, cette face est représentée par une très mince lamelle osseuse qui forme la paroi antérieure du canal carotidien.

Face postéro-inférieure.

La face postéro-inférieure apparaît entre l'occipital en arrière, la grande aile du sphénoïde et l'apophyse vaginale de l'os tympanal en avant; très irrégulière et complexe, elle est presque horizontale dans son ensemble.

Elle porte à sa partie externe une apophyse effilée, l'*apophyse styloïde*; en réalité, cette apophyse n'appartient pas au temporal, mais à l'appareil hyoïdien; elle se soude au rocher au cours de l'évolution du temporal.

En arrière de l'apophyse styloïde, entre cette dernière et l'apophyse mastoïde, se trouve une dépression au fond de laquelle on aperçoit un orifice circulaire de 2 millimètres de diamètre environ : c'est l'*orifice externe ou inférieur de l'aqueduc de Fallope,* ou *trou stylo-mastoïdien*; par cet orifice sortent le nerf facial, son rameau sensitif du conduit auditif externe (improprement appelé rameau auriculaire du pneumogastrique), et pénètre l'artère stylo-mastoïdienne.

Un peu en avant du trou stylo-mastoïdien, entre cet orifice et la base de l'apophyse styloïde, on rencontre d'une façon inconstante un petit orifice, l'*ostium exitus* par lequel sort l'anastomose du pneumogastrique au facial (et non pas le rameau auriculaire du pneumogastrique).

En avant et un peu en dehors du trou stylo-mastoïdien (2 millimètres environ), on trouve exceptionnellement l'*orifice du canal postérieur de la corde du tympan,* lorsque celle-ci naît en dehors de l'aqueduc de Fallope (le plus souvent, cet orifice est situé sur la face antérieure de l'aqueduc de Fallope, à quelques millimètres au-dessus du trou stylo-mastoïdien).

En dedans de l'apophyse styloïde et du trou stylo-mastoïdien, cette face présente une excavation profonde appelée *fosse jugulaire (fossa jugularis)*; à l'état frais, elle loge le golfe de la veine jugulaire interne; elle est fréquemment plus marquée à droite qu'à gauche et se traduit assez souvent par une saillie sur le plancher de la caisse du tympan; la paroi antérieure de la fosse jugulaire est creusée d'un fin sillon transversal dans lequel chemine le rameau de la fosse jugulaire du pneumogastrique, anastomose entre le pneumogastrique et le facial; en dehors, ce sillon aboutit à un petit orifice, l'*ostium introïtus* dans lequel s'engage l'anastomose précédente (voy. : fig. 77).

En avant et en dedans de la fosse jugulaire apparaît un orifice; c'est l'*orifice inférieur du canal carotidien* ou *trou carotidien*; situé très près du bord antérieur du rocher, il est disposé dans un plan tel qu'il regarde en bas et en dedans; il affecte une forme ovalaire, à petite extrémité antéro-interne; son grand axe est oblique en avant et en

dedans, mais cet axe se rapproche beaucoup plus du plan frontal que de l'axe pétreux (J. Bousquet); son diamètre transversal est d'environ 7 à 8 millimètres.

En avant, cet orifice répond à une crête osseuse, irrégulière et rugueuse, concave en bas; en dehors, il est bordé par l'apophyse tubaire de l'os tympanal; en arrière, il est bordé tantôt par une petit pont osseux criblé d'orifices vasculaires, tantôt par une crête plus ou moins saillante appelée *crête jugulaire (crista jugularis)*, au niveau de laquelle se trouve l'*orifice inférieur du canal tympanique* par où s'engage le nerf de Jacobson, branche du glosso-pharyngien (voy. : *Nerf glosso-pharyngien*) (voy. : fig. 77).

Dans le trou carotidien s'engagent la carotide interne et son plexus péricarotidien et sort le sinus carotidien de Rektorzik.

En arrière et en dedans de l'orifice inférieur du canal carotidien, et sur la partie la plus interne de la fosse jugulaire, se trouve une petite dépression triangulaire qui empiète sur le bord postérieur du rocher: c'est la *fossette pyramidale* du ganglion d'Andersch, sur laquelle nous reviendrons plus loin.

En dedans de l'orifice inférieur du canal carotidien, la face exocranienne du rocher est très irrégulière et fortement rugueuse jusqu'au sommet du rocher ; elle forme le plancher du canal carotidien et répond au pharynx; dans sa partie antérieure et le long de la gouttière tubaire, elle donne insertion au muscle péristaphylin interne (faisceau pétreux) annexé à la trompe d'Eustache; la face inférieure du rocher, en avant du trou carotidien, donne également insertion au ligament suspenseur latéral du pharynx (ligament pétro-salpingo-pharyngien d'Escat) (voy. : fig. 46 et *Aponévroses pharyngées*); dans sa partie postérieure, elle forme avec l'apophyse basilaire de l'occipital une gouttière ouverte en bas et en avant: c'est la *gouttière pétro-basilaire* qui loge un plexus veineux.

Bords.

Les bords de la pyramide pétreuse se distinguent en supérieur, inférieur, antérieur et postérieur.

Bord supérieur. — Le bord supérieur ou *arête supérieure* du rocher est situé à l'union des deux faces endocraniennes ; comme le rocher lui-même, il est dirigé obliquement en avant, en dedans et légèrement en haut. Il s'étend de la suture pariéto-temporale en dehors, où il présente une crête mousse qui surplombe le coude du sinus latéral, au versant latéral de la lame quadrilatère du sphénoïde, où il se termine tantôt sous l'aspect d'une pointe tétraédrique, tantôt sous la forme d'une lamelle aplatie d'avant en arrière et à laquelle nous réservons le nom de *pointe du rocher* ou d'*apex pétreux*.

Situé à la limite de l'étage moyen et de l'étage postérieur du crâne, il présente l'aspect d'une crête mousse irrégulière; il est classique de dire que dans toute sa longueur le bord supérieur est creusé d'une gouttière, la *gouttière du sinus pétreux supérieur*; en réalité, cette gouttière croise obliquement, en X à branches très serrées, l'arête supérieure du rocher, de telle sorte que, très développée dans sa moitié externe, elle apparaît sur la face postérieure du rocher, tandis qu'à peine marquée dans sa moitié interne, elle est simplement ébauchée sur la face antérieure de ce dernier.

Ce bord présente trois dépressions en forme d'encoches, qui sont en allant de dedans en dehors :

a) Le *sillon du moteur oculaire externe*, sillon très étroit situé près de la pointe du rocher; ce nerf est maintenu au contact du rocher par un ligament appelé *ligament sphéno-pétreux de Grüber*; celui-ci est tendu entre le bord supérieur et la face antérieure du rocher, où il se fixe sur une petite crête longue de 2 millimètres environ placée en dedans de la fossette gassérienne, et le bord latéral de la lame quadrilatère du sphénoïde, au-dessous de l'apophyse clinoïde postérieure; le petit espace triangulaire compris entre ce ligament en haut, le corps du sphénoïde (bord latéral de la lame quadrilatère) en dedans, la pointe du

rocher et la suture pétro-sphénoïdale en bas forment un canal inextensible appelé *canal de Dorello* dans lequel s'engage la sixième paire cranienne, avant de pénétrer dans le sinus caverneux; ce rapport intime du rocher et du moteur oculaire externe explique la possibilité de lésions du nerf au cours des fractures de la pointe du rocher;

b) L'*incisure trigéminale de Grüber (incisura trigemini)* ou *lunule d'Albinus,* située à 12 millimètres environ de la pointe du rocher, est déterminée par le passage du trijumeau; cette échancrure se présente sous des aspects variables : tantôt, c'est un simple méplat ; tantôt, au contraire, c'est une échancrure peu profonde, large de 5 à 6 millimètres;

c) Et *l'échancrure de la fossa subarcuata,* qui surplombe cette dernière : elle est située à la partie moyenne de ce bord.

Le bord supérieur donne insertion dans toute son étendue à la tente du cervelet par sa grande circonférence, sauf au niveau de l'incisure trigéminale où elle passe en pont pardessus cette dernière.

L'arête supérieure du rocher répond sur la face inférieure de l'hémisphère cérébral (*empreinte pétreuse)* à la ligne de démarcation entre le lobe occipital et le lobe temporal (voy. : *Configuration extérieure du cerveau*).

Bord inférieur. — Le bord inférieur ou *crête pétreuse (crista petrosa)* est situé à la limite des deux faces exocraniennes du rocher; il est très accusé et tranchant dans sa moitié externe, où il forme le bord antérieur de la fosse jugulaire et de l'orifice inférieur du trou carotidien; par contre, dans sa moitié interne, il est peu distinct et forme la lèvre postérieure de la gouttière tubaire, où se loge la portion cartilagineuse de la trompe d'Eustache.

Bord antérieur. — Le bord antérieur du rocher présente deux parties : *a)* l'une, *antéro-interne,* libre, visible sur le temporal; celle-ci s'articule avec le bord postéro-interne de la grande aile du sphénoïde, sauf au niveau de son extrémité interne, où elle présente une échancrure correspondant au *trou déchiré antérieur* (vestige de l'espace préotique fœtal), puis une crête qui correspond à la lèvre antérieure de la gouttière tubaire sur laquelle s'insèrent quelques fibres du muscle du marteau; *b)* l'autre, *postéro-externe,* représentée par le bord antérieur du *tegmen tympani,* est masquée par l'écaille; elle correspond à la scissure de Glaser ou scissure pétro-squameuse. Le bord antérieur du rocher et le bord antérieur de l'écaille délimitent une large échancrure en forme de V ouverte en avant : c'est l'*incisure sphénoïdale* du temporal, dans laquelle s'encastre l'angle postérieur de la grande aile du sphénoïde.

Bord postérieur. — Le bord postérieur répond au bord antéro-latéral de l'occipital (bord temporal) avec lequel il s'articule au niveau de ses extrémités en formant la *suture pétro-occipitale.*

Ce bord présente en allant de dehors en dedans :

a) Une facette irrégulière et rugueuse disposée en forme d'échancrure : c'est la *facette jugulaire* du temporal; elle s'articule avec l'apophyse jugulaire de l'occipital;

b) Une large échancrure, dite *échancrure jugulaire* du temporal *(incisura jugularis),* qui en s'opposant à l'échancrure jugulaire de l'occipital forme le *trou déchiré postérieur* (voy. : fig. 80).

Cette échancrure est divisée par la présence d'une petite apophyse en forme de pointe, l'*épine jugulaire* du temporal, ou *processus infra-jugularis de Henle (spina jugularis),* en deux segments : α) l'un, *postéro-externe,* situé en regard de la fosse jugulaire, répond au *compartiment veineux* du trou déchiré postérieur, il correspond au passage de la grosse veine jugulaire interne (*trou jugulaire* ou *foramen jugulare*); β) l'autre, *antéro-interne,* répond au *compartiment nerveux* du trou déchiré postérieur et correspond au passage des trois nerfs mixtes, à savoir : glosso-pharyngien, pneumogastrique et spinal, ainsi qu'au sinus pétreux inférieur et à l'artère méningée postérieure. Sur l'épine jugulaire s'insère le *ligament jugulaire* ou *ligament pétro-occipital* qui divise le trou déchiré postérieur en

ses deux compartiments, parfois trois (voy. : *Rapports des nerfs mixtes,* tome IV, et *Veine jugulaire interne,* tome III).

Dans la partie la plus interne de l'échancrure jugulaire, le bord postérieur du rocher présente une dépression triangulaire et une échancrure qui correspondent au ganglion d'Andersch du glosso-pharyngien : c'est la *fossette pyramidale du ganglion d'Andersch* ou *fossette pétreuse*; le sommet de cette fossette présente un orifice correspondant à l'*orifice inférieur de l'aqueduc du limaçon,* par lequel sort la veine de l'aqueduc du limaçon tributaire du sinus latéral ou du golfe de la jugulaire interne; à ce niveau et au-dessous de la fossette pyramidale, le bord postérieur est assez souvent marqué par une encoche correspondant au passage du nerf glosso-pharyngien *(échancrure du glosso-pharyngien)* (voy. : fig. 80 et 81);

c) Et une surface irrégulière et rugueuse qui s'articule avec l'apophyse basilaire de l'occipital.

Fig. 81.
Trou déchiré postérieur.
Vue endocranienne, côté droit (schématique) ; le *temporal* est en hachures obliques noires; l'*occipital,* en pointillé noir.

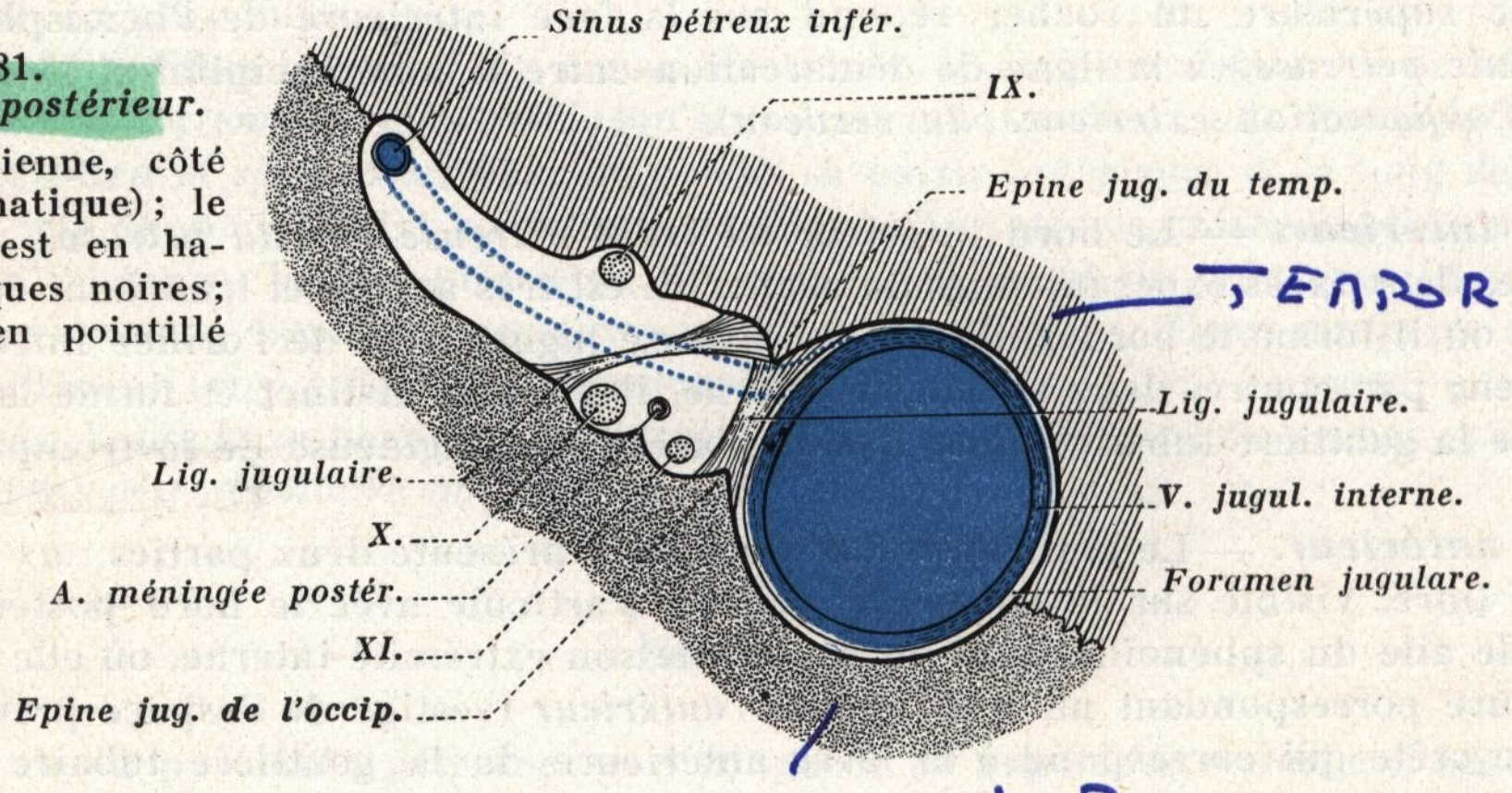

Base et sommet.

La ***base*** du rocher est superficielle; elle répond à la plus grande partie de la face externe de l'apophyse mastoïde.

Le ***sommet*** est irrégulier et tronqué; il est compris entre le bord postérieur de la grande aile du sphénoïde, l'apophyse basilaire de l'occipital et le corps du sphénoïde. Il présente deux versants : l'un antérieur, l'autre postérieur.

a) Le VERSANT ANTÉRIEUR, répond à l'orifice antéro-interne du canal carotidien, apparent sur la face endocranienne et par lequel passent la carotide interne et son plexus veineux (sinus carotidien de Rektorzik).

Il délimite : d'une part avec le corps du sphénoïde en dedans, un orifice à contour irrégulier appelé *trou déchiré antérieur*, et d'autre part, avec la gouttière carotidienne, située sur la face latérale du corps de cet os un canal osseux incomplet, oblique en haut et en avant, qui correspond au segment compris entre le deuxième et le troisième coude de la carotide interne. Très rarement le sommet du rocher se place au contact de la face postérieure de la base d'implantation de l'apophyse ptérygoïde, constituant à ce niveau, mais en avant et en dehors du trou déchiré antérieur, la *suture vidienne*; le plus souvent un intervalle de 1 à 2 millimètres sépare les os entre eux.

b) Le VERSANT POSTÉRIEUR, moins étendu, s'articule avec l'apophyse basilaire de l'occipital, ainsi qu'avec le bord latéral de la lame quadrilatère du sphénoïde, par l'intermédiaire de la pointe du rocher.

OS TYMPANAL

(PORTION TYMPANALE DU TEMPORAL)

L'*os tympanal* ou *portion tympanale du temporal* est situé au-dessous de l'écaille et en avant du rocher; il présente dans son ensemble la forme d'une gouttière semi-cylindrique ouverte en haut : c'est la *gouttière tympanique*; il forme les parois antérieure, inférieure et postérieure du conduit auditif externe, dont la paroi supérieure est formée par l'écaille.

L'os tympanal présente deux faces : l'une profonde, l'autre superficielle; trois bords : antéro-postérieur, postéro-inférieur et externe, et une extrémité interne.

La FACE PROFONDE est concave, elle répond au conduit auditif externe; dans le fond de la gouttière tympanale, cette face présente un étroit sillon circulaire, le *sillon tympanique* ou *sulcus tympanicus,* dans lequel s'encastre à l'état frais la membrane du tympan (voy. : *Membrane du tympan,* tome V).

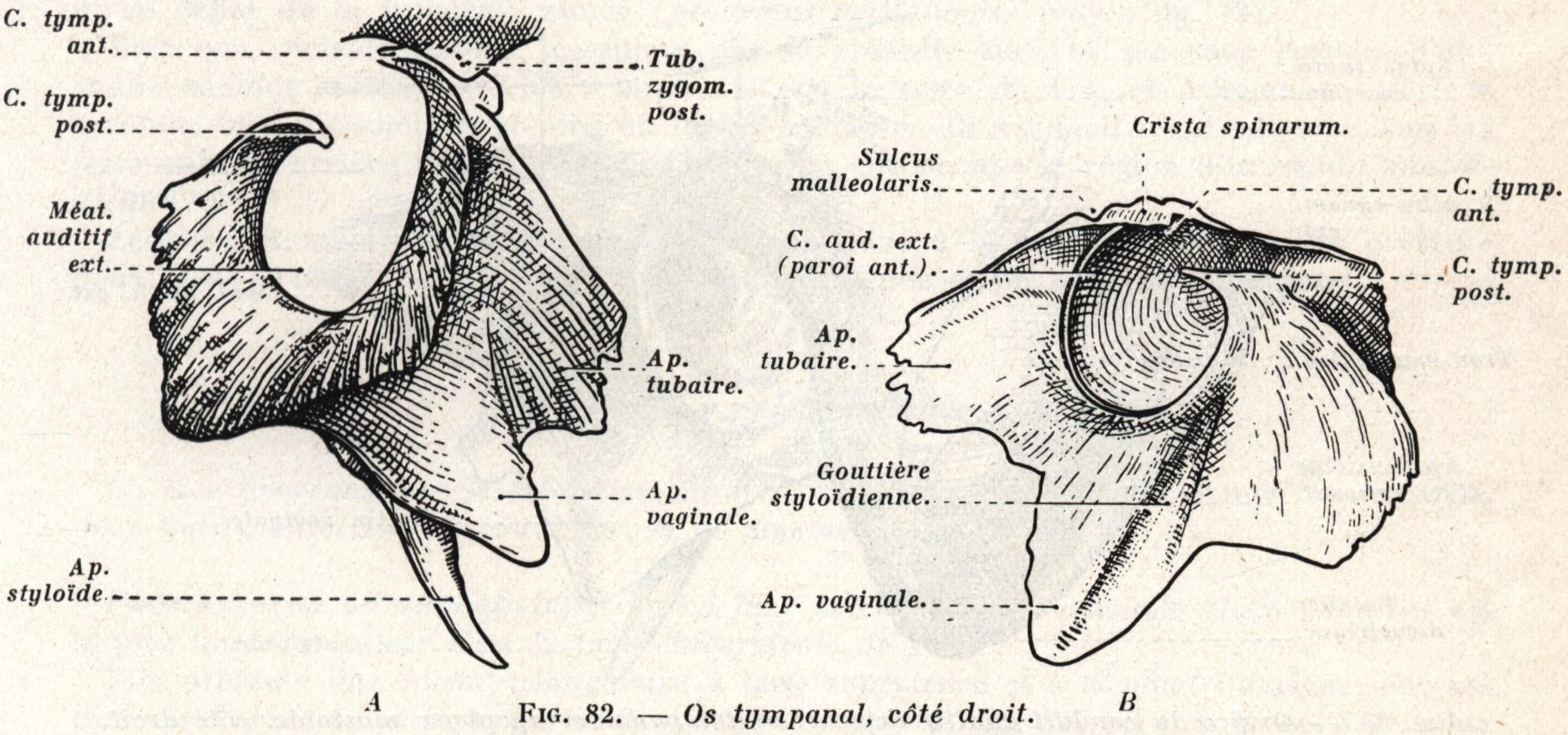

FIG. 82. — *Os tympanal, côté droit.*

A. Face superficielle. — *B.* Face profonde (le *sulcus tympanicus* apparaît à la limite des apophyses avec les parois du conduit auditif externe).

La FACE SUPERFICIELLE présente deux segments : *a)* l'un, *postérieur* (segment rétro-auriculaire, non apparent), accolé au bord antérieur de l'apophyse mastoïde et dont il persiste extérieurement un fin sillon, vestige de la *scissure tympano-mastoïdienne* ; *b)* l'autre, *antérieur,* concave transversalement et convexe de haut en bas; le plus souvent lisse ou très légèrement rugueux; il représente le segment tympanal ou rétro-glasérien de la fossette mandibulaire.

Le BORD ANTÉRO-SUPÉRIEUR est mince dans son ensemble. Il se soude : *a)* en dehors, à l'écaille, par l'intermédiaire de la crête tympanale, en formant la *suture tympano-squameuse antérieure* ou *scissure de Glaser*; *b)* et en dedans, au rocher.

On peut lui distinguer deux segments : *a)* l'un *externe,* curviligne à concavité postérieure; à sa partie culminante ce segment est épaissi sous la forme d'une crête rugueuse, la *crista spinarum de Henle*; — *b)* l'autre *interne,* oblique en bas en avant et en dedans, disposé en forme de gouttière lisse : c'est le *sulcus malleolaris,* dans lequel cheminent le ligament antérieur du marteau, la corde du tympan et les vaisseaux tympaniques.

Le BORD POSTÉRO-INFÉRIEUR, large et rugueux, est plus court que le précédent; il remonte également moins haut que lui; il se soude, à la mastoïde en dehors en formant la *suture tympano-mastoïdienne* ou *tympano-squameuse postérieure* (le bord antérieur de l'apophyse mastoïde appartient à l'écaille), à l'apophyse styloïde par sa partie moyenne et au rocher en dedans.

Au niveau du fond de la gouttière tympanale, ce bord est incurvé sous l'aspect d'une petite apophyse en crochet appelée *corne tympanale postérieure.*

Le BORD EXTERNE limite l'orifice externe du conduit auditif externe osseux; il contribue à la formation du *méat auditif osseux*; oblique en bas et en dehors, il est rugueux et s'amincit notablement au fur et à mesure que l'on se rapproche des bords précédemment décrits. Il donne insertion au cartilage du conduit auditif externe, qui contourne en dehors la gouttière tympanique au niveau du bord antéro-supérieur; il se termine par une épine

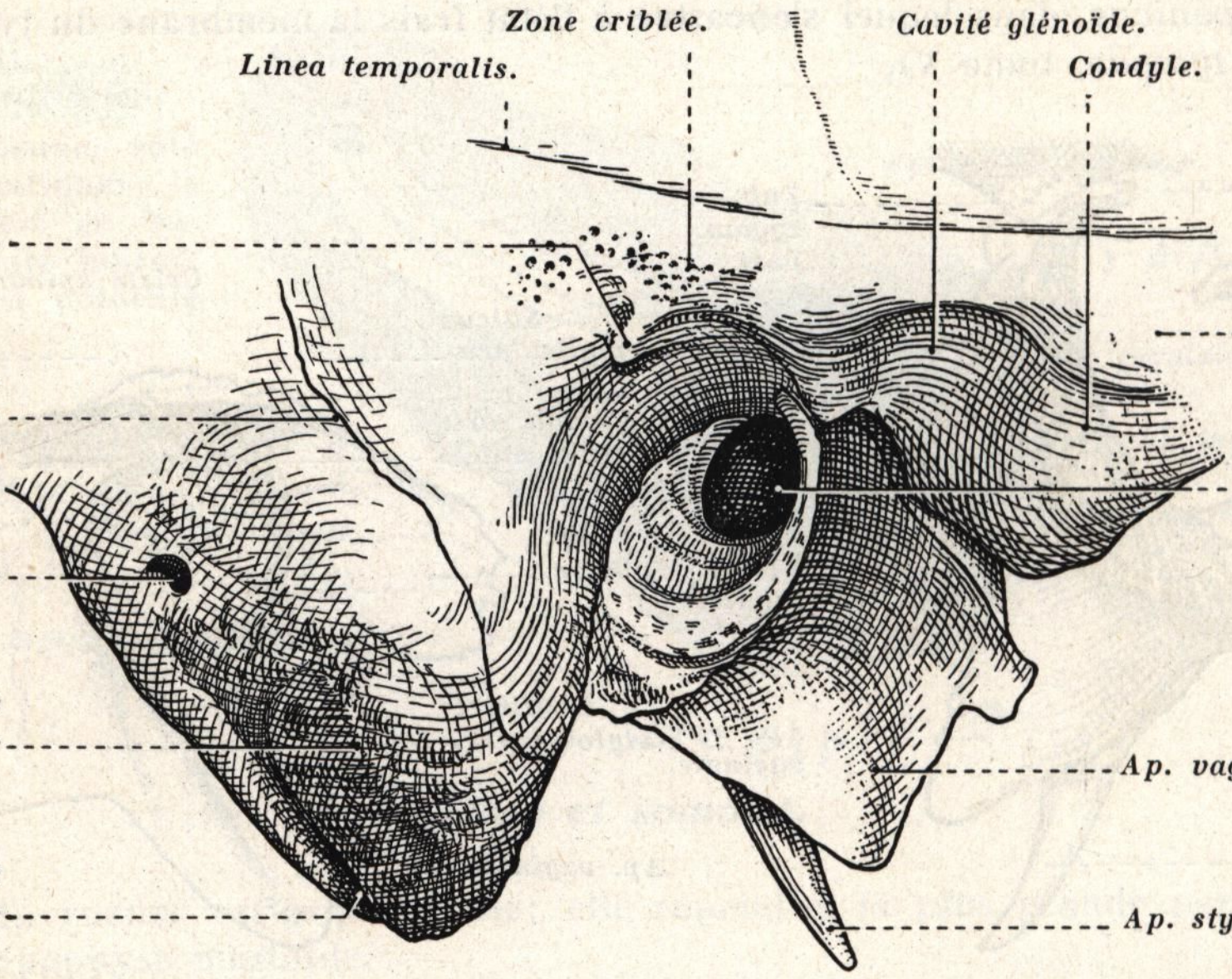

FIG. 83. — *Orifice du conduit auditif externe, os tympanal et apophyse mastoïde, côté droit.*

enroulée sur elle-même et adossée à la crête tympanale et au tubercule zygomatique postérieur : c'est la *corne tympanale antérieure*; sur le versant antéro-inférieur de cette corne se fixe le faisceau accessoire ou faisceau tympanal du muscle péristaphylin externe (voy. : fig. 46).

L'EXTRÉMITÉ INTERNE est constituée par une apophyse triangulaire située à l'union du bord antéro-supérieur et de la face superficielle : c'est l'*apophyse tubaire*; celle-ci est adhérente au rocher, sauf à sa partie supérieure où elle est excavée en gouttière pour le passage de la corde du tympan *(sulcus malleolaris)*; elle délimite avec le *prolongement inférieur du tegmen tympani* l'orifice de la portion osseuse de la trompe d'Eustache; cet orifice est situé dans la partie la plus externe de la suture sphéno-pétreuse; enfin sa face antérieure s'adosse à l'épine du sphénoïde.

Apophyse vaginale. — On donne le nom d'*apophyse vaginale* à une lame osseuse aplatie intermédiaire entre le méat auditif osseux et l'apophyse tubaire; elle prolonge en bas l'os tympanal (voy. : fig 82 et 83).

Aplatie d'avant en arrière et de dehors en dedans, sa face antérieure, lisse et légèrement concave, continue le segment rétro-glasérien de la fossette mandibulaire; sa face postérieure est adhérente au rocher et à l'apophyse styloïde qui détermine sur elle une empreinte en forme de gouttière, la *gouttière styloïdienne*; son bord inférieur est irrégulier, mince et tranchant, parfois même déchiqueté; le plus souvent il se termine par une petite pointe située un peu en avant et en dedans de l'apophyse styloïde.

APOPHYSE MASTOÏDE

L'*apophyse mastoïde* (ou plus simplement *mastoïde*) est une saillie osseuse très apparente de l'os temporal; située en arrière du conduit auditif externe, elle appartient morphologiquement et embryologiquement par son tiers antérieur à l'écaille et par ses deux tiers postérieurs au rocher; inexistante chez le nouveau-né, elle ne fait son apparition qu'au début de la troisième année *(processus mastoïdeus)* (voy. : fig. 73).

Bien que variable suivant les sujets, elle se présente sur l'os sec sous l'aspect d'une saillie conoïde à base supérieure implantée sur le reste de l'os, et à sommet inférieur arrondi; très superficielle et plus ou moins saillante, elle est facilement palpable sous les téguments en arrière du pavillon de l'oreille où elle occupe la région dite *région mastoïdienne.*

Légèrement aplatie transversalement, et appendue à la base du rocher, elle présente deux faces : l'une exocranienne, l'autre endocranienne et un bord circonférentiel.

1° Face exocranienne.

La face exocranienne se subdivise à son tour en une face externe et une face interne, deux bords, antérieur et postérieur, et un sommet.

Face externe ou superficielle. — La *face externe* ou *superficielle (face cutanée)* est la plus importante, car c'est la *face chirurgicale* de l'os.

Elle présente une forme triangulaire à base supérieure et à sommet inférieur; elle est convexe d'avant en arrière; par contre, dans le sens vertical, elle est tout d'abord concave de haut en bas dans sa partie supérieure, puis plane à sa partie moyenne, enfin convexe en dehors vers la pointe.

A l'état sec on remarque sur cette face l'existence d'une ligne sinueuse irrégulière, oblique en bas et en avant, qui est le vestige de la soudure entre le rocher et l'écaille : c'est la *suture pétro-squameuse externe* (voy. : fig. 83); elle s'étend depuis l'incisure pariétale jusqu'au sommet de la mastoïde chez l'adulte, tandis que chez l'enfant, dont la mastoïde est à peine développée, elle aboutit franchement au conduit auditif externe ou plus exactement au niveau de la partie moyenne de la scissure tympano-mastoïdienne; ce fait explique en partie pour quelle raison les suppurations de l'antre gagnent si facilement chez ce dernier le conduit auditif externe.

Dans son ensemble, la suture pétro-squameuse externe décrit une courbe légèrement concave en avant, et elle divise ainsi la face externe de la mastoïde en deux champs d'inégal aspect : l'un *antérieur* ou *présutural,* l'autre *postérieur* ou *rétrosutural.*

a) Le CHAMP ANTÉRIEUR OU PRÉSUTURAL OU ÉCAILLEUX est lisse; il appartient à l'écaille (*portion squameuse* de la mastoïde). Il présente à sa partie supérieure, en arrière du conduit auditif externe, une zone plus ou moins déprimée suivant le relief que possède *la crête sus-mastoïdienne* : c'est la *fossette sus-mastoïdienne (fossette rétro-spinale de*

Lenoir); dans la partie la plus reculée de cette fossette et un peu en arrière et au-dessus de l'épine de Henle apparaît la *zone criblée rétro-méatique de Chipault* constituée par de multiples petits orifices vasculaires; toujours plus nette chez l'enfant que chez l'adulte, elle représente à ce niveau chez ce dernier la paroi externe de l'antre *(tache spongieuse* ou *zone sus-méatique).*

b) Le CHAMP POSTÉRIEUR OU RÉTROSUTURAL OU PÉTREUX appartient au rocher (*portion pétreuse* de la mastoïde). Il est très irrégulier et présente de nombreuses rugosités qui dessinent sur certains os de petites crêtes obliques de haut en bas et d'arrière en avant, parallèles à la suture pétro-squameuse externe; ces rugosités servent d'insertions musculaires.

Sur la face externe de la mastoïde s'insèrent de haut en bas et d'avant en arrière trois muscles principaux qui sont : le sterno-cléido-mastoïdien, le *splenius capitis* et le petit complexus.

Le *sterno-cléido-mastoïdien* s'insère par deux chefs. Par son *chef sterno-mastoïdien,* il se fixe à la face externe de la base de l'apophyse mastoïde et dans toute l'étendue du champ présutural suivant une surface linéaire convexe en haut et en avant qui aboutit plus bas au bord antérieur de l'apophyse ; par son *chef cléido-mastoïdien,* il s'insère suivant une surface large de près de 1 centimètre sur toute la hauteur du bord antérieur de l'os et de la partie adjacente de la face externe; les insertions de ce muscle descendent jusqu'au niveau de la pointe de la mastoïde.

Dans l'ensemble, l'insertion du sterno-cléido-mastoïdien sur la mastoïde décrit une courbe convexe en haut et en avant et elle va en s'amincissant de bas en haut (voy. : fig. 76). Cette insertion empiète sur le champ présutural de l'os à peu près à mi-distance entre la suture pétro-squameuse externe et la suture tympano-mastoïdienne.

Le *splenius capitis* s'insère sur la face externe de la mastoïde en arrière du muscle précédent et exclusivement dans le champ rétro-sutural ; ses insertions se font sur une crête rugueuse qui est immédiatement située en arrière de la suture pétro-squameuse externe (5 millimètres environ); en bas, les insertions restent généralement distantes de 1 centimètre de la pointe de la mastoïde sans jamais l'atteindre; en haut, elles atteignent la suture temporo-occipitale.

Le *petit complexus* ou *complexus minor (transversaire de la tête)* s'insère suivant une ligne de rugosités située immédiatement en arrière des insertions du *splenius capitis* ; ces insertions atteignent le bord postérieur et le sommet de la mastoïde, mais elles remontent beaucoup moins haut que celles des deux muscles précédents; elles ne dépassent jamais le trou mastoïdien.

Enfin, tout près de l'angle postéro-supérieur, cette face présente l'insertion du *muscle occipital* et un peu au-dessous de lui celle de l'*auriculaire postérieur* et l'importance toute relative de ces deux derniers muscles explique en quelque sorte l'absence de rugosités au niveau de leur zone d'insertion (voy. : fig. 76).

En haut, la face externe de l'apophyse mastoïde est limitée par un relief osseux, oblique en haut et en arrière, qui sépare la région mastoïdienne de la région temporale; ce relief osseux, qui constitue la limite supérieure de la face superficielle de l'apophyse mastoïde, prolonge en arrière la racine postérieure de l'apophyse zygomatique, en formant la *crête sus-mastoïdienne* ou *linea temporalis.* Cette crête est généralement d'autant plus apparente que le muscle temporal est plus développé et plus puissant; elle porte parfois une petite saillie, plus ou moins en relief suivant les sujets; c'est le *tubercule supra-mastoïdien de Waldeyer* (1); crête et tubercule donnent insertion à l'aponévrose temporale, mais jamais au muscle temporal qui reste toujours sus-jacent à ces derniers.

---

(1) Anatomiste et histologiste allemand (1836-1921), successivement professeur aux Universités de Breslau, Strasbourg et Berlin.

La crête sus-mastoïdienne est sujette à des variations ; tantôt elle est très apparente formant un relief mousse; parfois au contraire elle est peu marquée; rarement rectiligne, elle est légèrement concave en haut et dans son ensemble oblique en haut et en arrière; en arrière, elle aboutit presque toujours au niveau de l'incisure pariétale et semble se continuer sans ligne de démarcation bien nette avec la ligne courbe temporale inférieure de la face exocranienne du pariétal. Elle constitue un point de repère important au cours des interventions chirurgicales sur la mastoïde (antrotomies).

La *linea temporalis* correspond à peu de chose près à l'union de l'écaille (pied) et du rocher; elle marque extérieurement la ligne repère où la face endocranienne du rocher se continue avec la face interne de l'écaille.

Entre la *linea temporalis* en haut, le bord postérieur de l'orifice externe du conduit auditif externe (os tympanal) en avant et en bas, la ligne d'insertion du sterno-cléido-mastoïdien en arrière, la face externe de l'apophyse mastoïde offre un espace triangulaire, dit *triangle supra-méatique de Mac Ewen*; c'est dans l'aire de ce triangle, entre la crête sus-mastoïdienne et le bord antérieur de la mastoïde que se place *l'épine de Henle* ou *spina supra meatum*, point de repère important pour la trépanation de l'antre mastoïdien.

Vers le bord postérieur de l'os, au voisinage de la suture qui le sépare de l'occipital, on aperçoit un orifice arrondi ou ovalaire : c'est le *trou mastoïdien* qui aboutit à un canal oblique, le *canal mastoïdien*, lequel s'ouvre sur la face endocranienne du temporal; il est situé à deux travers de doigt environ en arrière du conduit auditif externe; dans ce canal s'engagent une petite artériole, la branche mastoïdienne de l'artère occipitale (rameau méningé) et la veine émissaire mastoïdienne, qui relie le sinus latéral à la veine jugulaire postérieure de Walther ou aux veines occipitales.

Face interne ou profonde. — La *face interne* ou *profonde* montre une large gouttière qui échancre en arrière le bord postérieur de l'os : c'est la *rainure digastrique*, dans laquelle s'insère le ventre postérieur du muscle digastrique (voy. : fig. 77 et 98).

En dedans de cette gouttière, il existe une saillie allongée, sorte de rebord osseux, large de 4 à 5 millimètres, qui limite en dedans la rainure digastrique et qui correspond généralement à une cellule mastoïdienne plus ou moins volumineuse, la bulbe digastrique (Mouret) : c'est *l'éminence juxta-mastoïdienne* (Rouvière); sur cette éminence on observe parfois une étroite gouttière transversale, due au passage de l'artère occipitale; en dedans de cette gouttière l'éminence juxta-mastoïdienne donne insertion au muscle droit latéral accessoire de Winslow (muscle atloïdo-mastoïdien) (inconstant).

Bord antérieur. — Le *bord antérieur* est à peu près vertical, haut de 2,5 centimètres à 3 centimètres. Il est libre, épais et irrégulier dans sa moitié inférieure, sauf au niveau de la pointe où il donne insertion au chef cléido-mastoïdien du sterno-cléido-mastoïdien ; il est au contraire soudé à l'os tympanal dans sa moitié supérieure et répond ainsi au conduit auditif externe; un petit sillon marque extérieurement la séparation de l'os tympanal d'avec la mastoïde : c'est la *suture tympano-mastoïdienne* (voy. : fig. 83).

Dans sa moitié inférieure, ce bord entre en rapport avec la parotide.

Bord postérieur. — Le *bord postérieur* est oblique de haut en bas et d'arrière en avant; beaucoup plus rugueux que le bord antérieur, il est échancré par la rainure digastrique.

Sommet. — Le *sommet* ou *pointe (apex mastoïdien)* présente une forme variable; rarement effilé, le plus souvent arrondi, il est parfois légèrement incurvé en dedans et donne, comme nous l'avons vu, insertion au chef cléido-mastoïdien du sterno-cléido-mastoïdien et au petit complexus.

2° *Face endocranienne.*

La face endocranienne peut être divisée en deux parties : l'une antérieure, l'autre postérieure.

a) Dans sa MOITIÉ ANTÉRIEURE, elle est cachée et se confond avec la base de la pyramide pétreuse.

b) Dans sa MOITIÉ POSTÉRIEURE, elle est libre et appartient à l'étage postérieur du crâne, où elle contribue à former la fosse cérébelleuse.

Dans l'angle dièdre que forme cette face avec la face postéro-supérieure du rocher, on aperçoit une gouttière large de 1 centimètre qui déborde quelque peu sur le rocher : c'est la *gouttière du sinus latéral* ou *sulcus sigmoïdeus*; cette gouttière qui loge le sinus de même nom se détache un peu en avant de l'angle postérieur de la mastoïde, pour se diriger ensuite obliquement en bas en avant et en dedans, de telle façon que par rapport à la face externe de la mastoïde le sinus latéral est d'autant plus profond qu'on le considère plus bas, et tandis qu'en haut il est à 6 millimètres de profondeur, en bas il en est distant de 20 à 22 millimètres; le sinus droit, étant généralement plus volumineux que le gauche, affecte avec la mastoïde des rapports plus étendus.

Du point de vue topographique, la gouttière et son sinus correspondent à la moitié postérieure de l'apophyse mastoïde, au niveau de laquelle le sinus latéral se projette.

Sur la lèvre postérieure de la gouttière s'ouvre l'*orifice interne du canal mastoïdien.*

A la partie la plus supérieure de la gouttière, on observe parfois deux orifices : *a)* l'un, inférieur, correspond à l'abouchement de la veine sigmoïdo-antrale d'Ellsworth; *b)* l'autre supérieur, placé sur le versant postérieur du rocher, au niveau du coude, répond à l'abouchement du sinus pétro-squameux de Krause-Luschka dans le coude du sinus latéral (voy. : fig. 80).

En arrière de la gouttière du sinus latéral, la face endocranienne de la mastoïde, partie à laquelle on réserve plus communément le nom d'*écaille mastoïdienne* ou *d'aile squamo-mastoïdienne de Mouret,* répond au cervelet.

3° *Bord circonférentiel.*

Le bord circonférentiel de la mastoïde (région de la base de la mastoïde) est libre dans sa partie postéro-supérieure, tandis que, sur tout le reste de son étendue, il se confond avec l'écaille du temporal et avec le rocher.

Dans sa partie libre, ce bord est très épais, rugueux et dentelé; il présente de nombreuses dentelures irrégulières qui s'engrènent avec des dentelures analogues des os voisins; il est taillé en biseau aux dépens de la table interne de l'os, et s'articule en haut avec le pariétal et en arrière, avec l'occipital pour constituer la *suture occipito-mastoïdienne.*

Dans sa portion libre, ce bord détermine une encoche avec le bord circonférentiel de l'écaille : c'est l'*incisure pariétale* (voy. : fig. 75).

APOPHYSE STYLOÏDE

L'apophyse styloïde *(processus styloïdeus)* est, comme son nom l'indique, une tige osseuse, arrondie, effilée (de *stilus*, stylet), implantée sur la face exocranienne du rocher.

Du point de vue embryologique, cette apophyse n'appartient pas au temporal, car c'est une formation branchiale qui dérive de la partie postérieure et supérieure du cartilage de soutien du deuxième arc branchial ou arc hyoïdien *(cartilage de Reichert)*; elle fait donc partie de l'appareil hyoïdien *(stylohyal).*

Chez l'enfant, elle est unie au rocher par l'intermédiaire d'un disque fibro-cartilagineux; chez l'adulte, et *a fortiori* chez les sujets âgés, elle est soudée au rocher.

Elle est implantée sur le rocher au fond d'une dépression, la *fossette stylienne,* située en avant et en dedans du trou stylo-mastoïdien.

De longueur variable (2 à 3 cm. 1/2 en moyenne), elle est légèrement incurvée à concavité antérieure et interne, et dans son ensemble elle se dirige obliquement en bas en dedans et en avant; son extrémité inférieure, exceptionnellement pointue, est le plus souvent arrondie.

Dans sa moitié supérieure, sa face antérieure est masquée par l'apophyse vaginale de l'os tympanal à laquelle elle est adhérente, et sur la face postérieure de laquelle elle détermine une empreinte en forme de gouttière.

Dans sa partie libre, elle donne insertion à l'aponévrose stylo - pharyngée ou aileron latéral du pharynx de Jonnesco, et aux muscles et ligaments du *bouquet de Riolan,* dont les fleurs rouges sont représentées par les trois muscles styliens, à savoir : le stylo-hyoïdien, le stylo-glosse et le stylo-pharyngien, et dont les fleurs blanches sont constituées par les ligaments stylo-maxillaire et stylo-hyoïdien (voy. : *Muscles styliens*) (voy. : fig. 76).

Le *stylo-hyoïdien* se fixe sur le versant postéro-externe de la moitié supérieure de l'apophyse; un peu au-dessous de ce muscle et assez près de la pointe s'insère sur la face externe de l'os un petit muscle inconstant, le *stylo-hyoïdien profond de Sappey* (petit muscle stylo-hyoïdien); le *stylo-glosse* s'insère immédiatement au-dessous de l'apophyse vaginale sur le versant antéro-externe de l'apophyse; le *stylo-pharyngien* s'insère sur la face antéro-interne de la moitié supérieure de l'apophyse; quelques fibres de ce muscle atteignent la base de l'apophyse.

Le *ligament stylo-hyoïdien* se fixe sur le versant postérieur de la pointe de l'apophyse styloïde. Le *ligament stylo-maxillaire* ou *stylo-mandibulaire* se fixe sur la face antéro-externe de l'apophyse styloïde, près de sa pointe (les fibres les plus inférieures du muscle stylo-glosse sont confondues avec les insertions styliennes de ce ligament).

CAVITÉS ET CANAUX CREUSÉS DANS L'ÉPAISSEUR DU TEMPORAL

Le temporal est creusé de multiples canaux et de cavités (1), ceux-ci comprennent : 1° les *cavités pneumatiques* et *canaux annexés à l'appareil auditif*; 2° le *labyrinthe osseux* de l'oreille interne ; 3° des *canaux vasculaires*; 4° des *canaux nerveux*; 5° des *canaux musculaires*; 6° et les *aqueducs annexés à l'oreille interne* (aqueduc du vestibule et aqueduc du limaçon).

I. — CAVITÉS PNEUMATIQUES ET CANAUX ANNEXÉS A L'APPAREIL AUDITIF

Les cavités pneumatiques et canaux annexés à l'appareil auditif comprennent : *a)* le *conduit auditif externe osseux* pour l'oreille externe; *b)* la *caisse du tympan,* l'*antre mastoïdien,* les *cellules mastoïdiennes* et la *trompe d'Eustache osseuse* pour l'oreille moyenne.

---

(1) Ouvrage à consulter : L. Girard : *Atlas d'Anatomie et de Médecine opératoire du Labyrinthe osseux.* 3e édit., Maloine, édit., Paris, 1939.

Conduit auditif externe osseux. — Le conduit auditif externe osseux n'existe pas chez le nouveau-né (en tant que conduit). Chez l'adulte, ce conduit est une formation *tympano-squameuse* qui est liée au développement de l'os tympanal, et plus spécialement à la transformation du cercle tympanal en gouttière tympanale, et ultérieurement à sa soudure à la face inférieure de la portion horizontale ou sous-zygomatique de l'écaille.

Il présente l'aspect d'un conduit cylindrique, aplati d'avant en arrière; il est creusé dans le temporal, en avant de la mastoïde, au-dessous de la racine longitudinale du zygoma, en arrière de la crête tympanale. Il est dirigé obliquement en dedans et en avant ; sa longueur moyenne est d'environ 15 millimètres, toutefois ses parois antérieure et inférieure sont légèrement plus longues que les deux autres.

On peut lui distinguer quatre parois : la *paroi supérieure* est formée par la face inférieure de la portion horizontale de l'écaille; la *paroi postérieure,* sur laquelle on aperçoit la suture tympano-squameuse postérieure, est représentée par la partie postérieure de la gouttière tympanale et par la face antérieure de la mastoïde; les deux autres *parois, antérieure* et *inférieure,* sont constituées par la gouttière tympanale (voy. : fig. 92 et 104).

Son *orifice externe* ou *méat auditif externe (meatus auditorius externus)* est ovalaire à grand axe oblique en bas et en arrière ; il est strié et rugueux à sa partie inférieure (voy. : fig. 83). Son *orifice interne* correspond au plan de la membrane du tympan, et, comme elle, il est oblique de haut en bas, d'avant en arrière et de dehors en dedans; sur l'os sec, il est bordé par le *sulcus tympanicus* et il conduit dans la cavité de la caisse du tympan.

Caisse du tympan. — La caisse du tympan *(cavum tympani)* est une formation tympano-pétro-squameuse, creusée en grande partie dans l'épaisseur du rocher. Elle est située à la jonction des trois pièces osseuses du temporal; elle résulte de la soudure de la gouttière tympanale à la face antéro-inférieure du rocher et à la face inférieure de la portion horizontale de l'écaille; elle loge les *osselets de l'ouïe.*

La caisse du tympan présente l'aspect d'une cavité aplatie de dehors en dedans, dont le grand axe est oblique en bas en dedans et en arrière; on peut lui distinguer six parois : externe, interne, supérieure, inférieure, antérieure et postérieure.

La PAROI EXTERNE est squamo-tympanale; elle présente de haut en bas trois segments : supérieur, moyen et inférieur.

Le *segment supérieur* répond à la partie haute de la caisse du tympan ou *attique*; il est formé par l'écaille du temporal; à ce niveau, la paroi externe est excavée et se prolonge quelque peu vers le bas par une lame osseuse formant le *mur de la logette*; ce dernier résulte du développement dans le sens transversal de la portion horizontale de l'écaille qui forme à ce niveau le plafond du conduit auditif externe osseux, alors que la partie sus-jacente a subi un processus de pneumatisation.

Le *segment moyen* répond au conduit auditif externe; le cadre de ce segment est constitué dans les trois quarts de son étendue par le versant interne taillé en biseau de la gouttière tympanale.

L'os tympanal présente à ce niveau : *a)* le *sulcus tympanicus,* sillon circulaire dans lequel s'insère la membrane du tympan à la manière d'un verre de montre; *b)* la *corne tympanale postérieure*; *c)* la *crista spinarum de Henle,* qui se termine à chaque extrémité par une épine saillante : ce sont l'*épine tympanique antérieure et l'épine tympanique postérieure,* cette dernière faisant saillie dans la caisse; *d)* et la *gouttière malléolaire (sulcus malleolaris)* qui va de la caisse du tympan à la scissure de Glaser, et dans laquelle on rencontre la corde du tympan, le ligament antérieur du marteau et les vaisseaux tympaniques (voy. : fig. 89).

Le *segment inférieur,* très court, est formé par l'os tympanal; il répond au *recessus hypotympanicus*; cette disposition résulte du fait que la gouttière tympanale est située à un niveau supérieur au plancher de la caisse (voy. : fig. 85 et 86).

La PAROI INTERNE est entièrement pétreuse; très irrégulière, elle présente de haut en bas la paroi interne de l'attique, la saillie du canal semi-circulaire externe, la saillie de la deuxième portion de l'aqueduc de Fallope (canal du facial) ou *eminentia facialis* (voy. : fig. 84), une éminence arrondie appelée *promontoire,* due à la saillie extérieure du premier tour de spire du limaçon, et sur laquelle on observe des sillons correspondant aux branches du nerf de Jacobson; puis, en arrière du promontoire, les fenêtres ovale et ronde, et enfin, inférieurement, la paroi interne excavée du recessus hypotympanicus (voy. : fig. 86).

La PAROI SUPÉRIEURE OU TOIT de la caisse est représentée par une mince lamelle osseuse, le *tegmen tympani,* qui vient s'adosser à la portion horizontale de l'écaille, et qui sépare la caisse du tympan de la cavité cranienne.

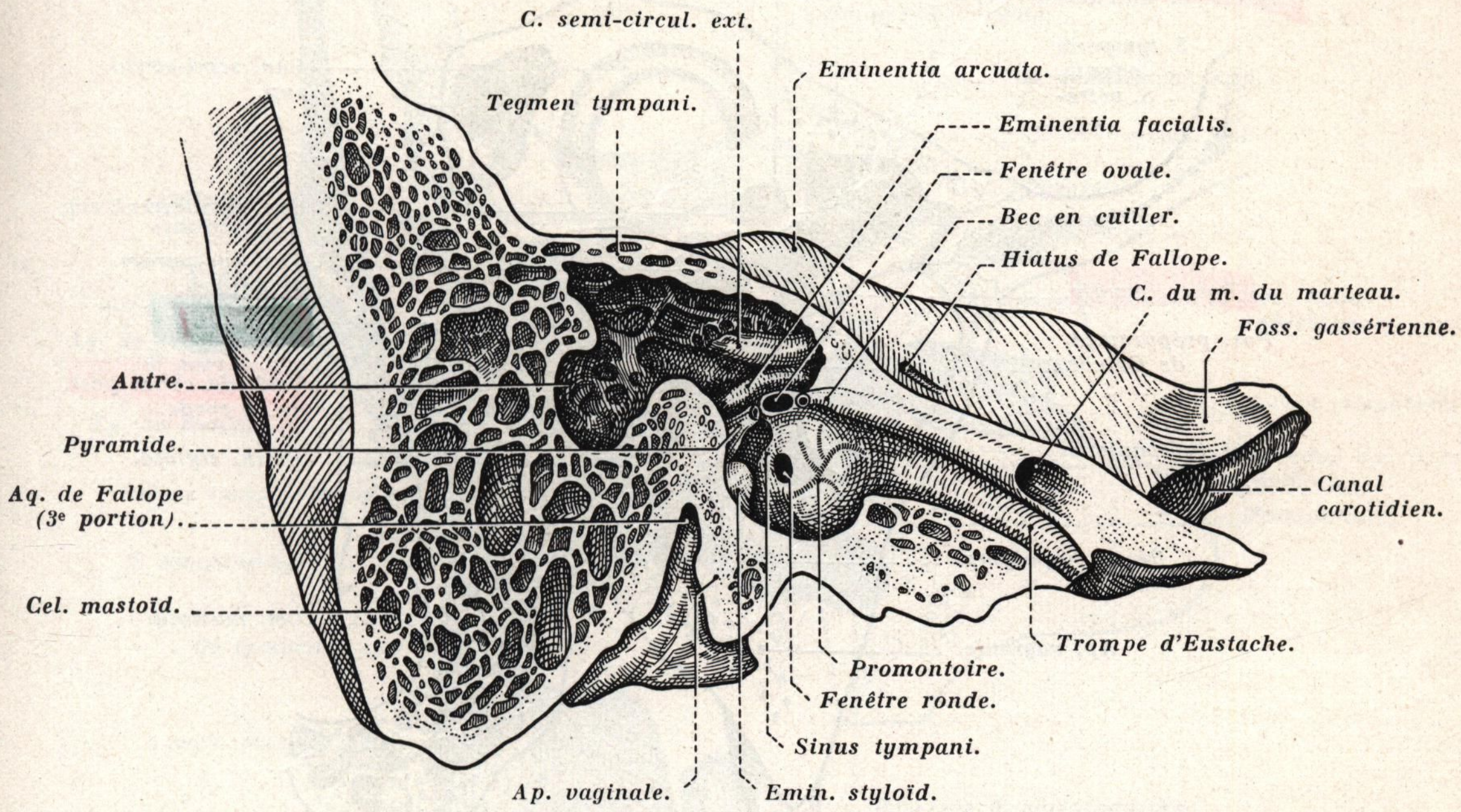

FIG. 84. — *Coupe vertico-transversale du temporal droit parallèle au grand axe du rocher, passant par la trompe d'Eustache osseuse, la caisse du tympan, l'antre et la mastoïde, segment postérieur de la coupe.*

La PAROI INFÉRIEURE OU PLANCHER de la caisse est creusée dans la partie inférieure du rocher; elle est située en dedans du *sulcus tympanicus*; elle présente à ce niveau la suture tympano-pétreuse postérieure; elle est irrégulière, excavée et très étroite; surplombée par le promontoire, qui s'avance au-dessus d'elle à la manière d'une console, elle constitue le *recessus hypotympanicus* (voy. : fig. 86 et 87).

La PAROI ANTÉRIEURE présente deux étages : *a)* un *supérieur,* pétreux, représenté par le *prolongement inférieur du tegmen tympani,* et en dedans de ce prolongement par le canal du muscle du marteau; *b)* et un *inférieur,* tympano-pétreux, au niveau duquel on aperçoit l'orifice tympanique de la trompe d'Eustache osseuse, et au-dessous de cet orifice la saillie du premier coude du canal carotidien.

La PAROI POSTÉRIEURE présente également deux étages : *a)* l'un, *supérieur,* pétro-squameux; *b)* l'autre, *inférieur,* pétro-tympanique. A la limite de ces deux étages, et à

l'union des faces interne et postérieure, cette paroi offre une saillie conique dont le sommet est percé d'un orifice : c'est la *pyramide (eminentia pyramidalis)* (voy : fig. 84, 85 et 86).

Au-dessus de la pyramide, elle présente un orifice irrégulier qui conduit dans l'antre mastoïdien : c'est l'*aditus ad antrum*; le plancher de l'aditus y est déprimé en gouttière, constituant la *fossa incudis*; enfin la pyramide est séparée du plancher de l'aditus par une petite dépression : la *fossette sus-pyramidale de Sappey.*

En dehors de la pyramide se trouve l'orifice tympanique du canal postérieur de la

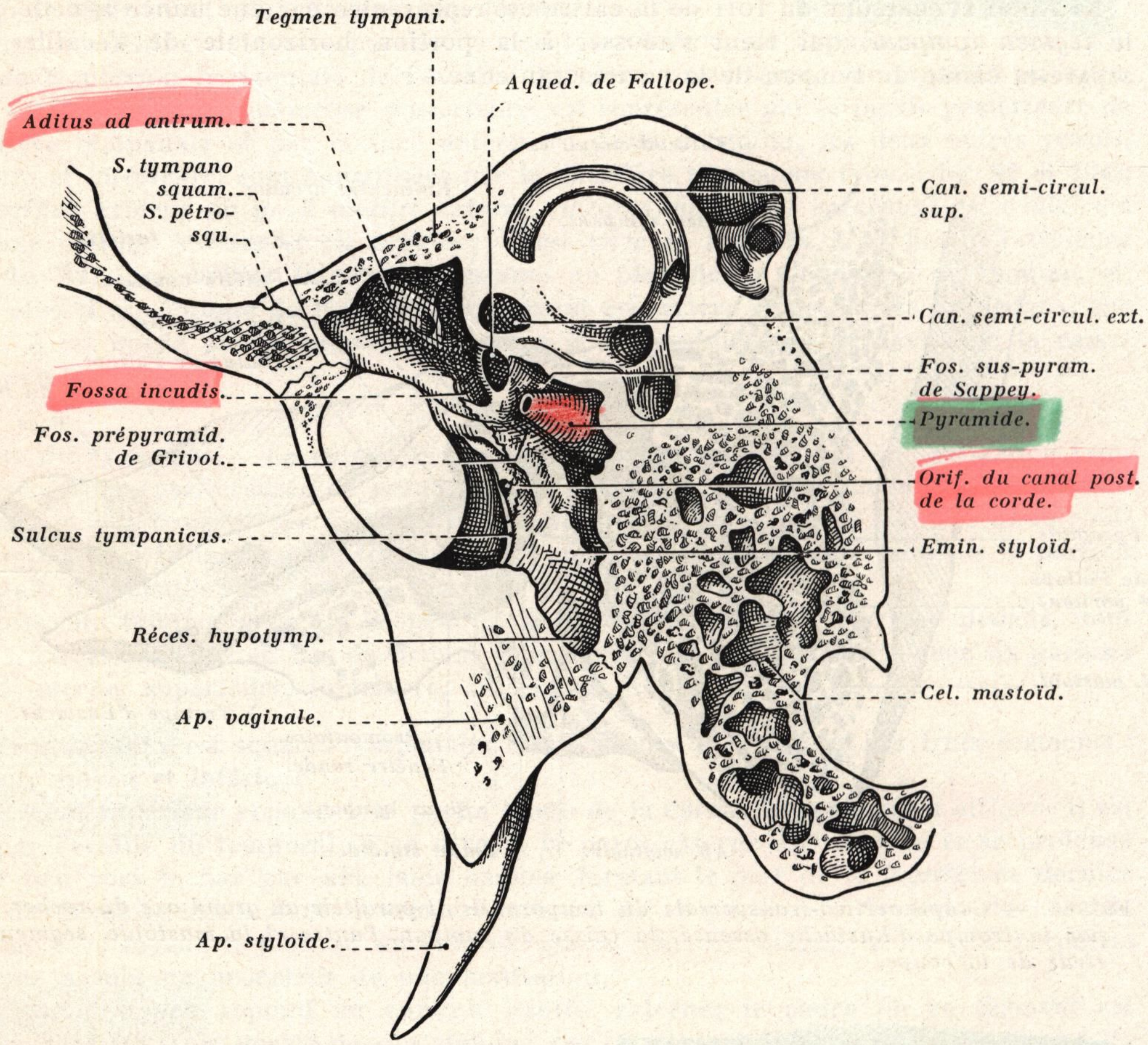

FIG. 85. — *Coupe vertico-transversale de l'os temporal montrant la paroi postérieure de la caisse du tympan et ses rapports; côté droit, segment postérieur de la coupe* (d'après HOVELACQUE).

corde, en forme de fente elliptique à grand axe vertical, dans lequel s'engage la corde du tympan; entre cet orifice et la pyramide, mais sous-jacente à la pyramide, s'observe une deuxième fossette souvent plus accusée que la précédente : c'est la *fossette prépyramidale de Grivot* (voy : fig. 85).

Au-dessous de la pyramide, la base de l'apophyse styloïde fait saillie sur la caisse, constituant l'*éminence styloïdienne de Politzer* (voy. : fig. 84 et 85) (pour plus de détails voyez : *Caisse du tympan,* Tome V).

La caisse du tympan n'est que partiellement et difficilement visible par le conduit auditif externe, par suite de l'étroitesse et de la direction de ce conduit.

Lorsque les osselets de l'ouïe sont enlevés on aperçoit par le conduit auditif externe la paroi interne de la caisse et plus spécialement le promontoire et le bec en cuiller, ainsi que les fenêtres ovale et ronde. Lorsque les osselets sont en place, on aperçoit le manche du marteau qui s'inscrit dans le cadre de l'anneau tympanal et qui masque la paroi interne de la caisse.

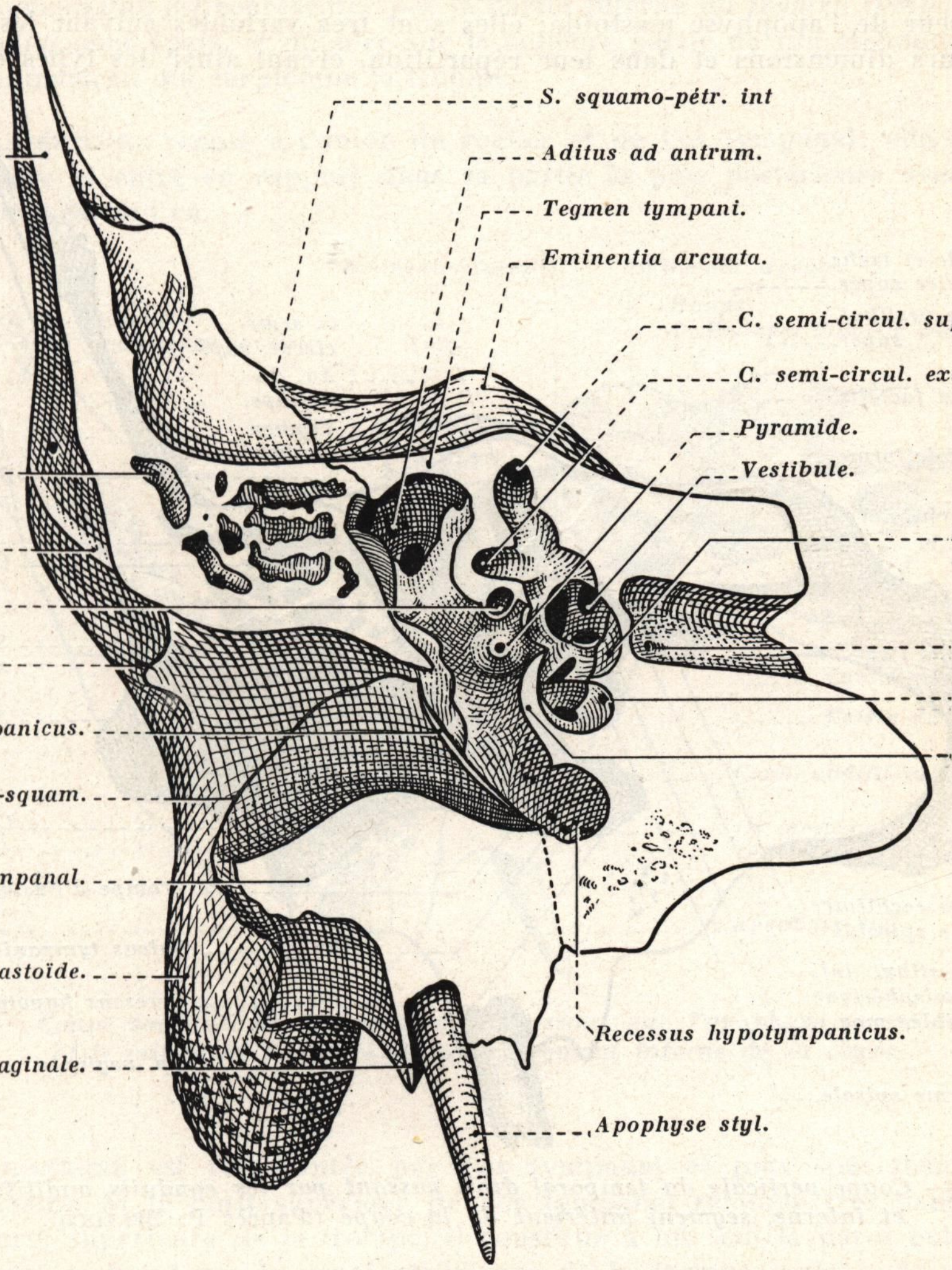

FIG. 86. — *Coupe verticale du temporal droit passant par les conduits auditifs externe et interne, segment postérieur de la coupe* (d'après P. BELLOCQ).

Antre mastoïdien. — L'*antre mastoïdien* est une cavité pneumatique annexée à l'oreille moyenne; elle est creusée dans le temporal en dehors et en arrière de la caisse du tympan avec laquelle elle communique par un étroit et court conduit, l'*aditus ad antrum* ou *canal tympano-mastoïdien*. C'est une volumineuse cellule mastoïdienne (voy. : fig. 89), comprise entre le rocher et la partie rétro-méatique de l'écaille, c'est donc une *cavité pétro-squameuse* dont les dimensions sont très variables suivant les sujets.

Il est toujours situé plus haut chez l'enfant que chez l'adulte, sous le *tegmen tympani*,

lequel est parfois d'une minceur extrême; à son niveau les cellules mastoïdiennes s'ouvrent dans l'antre et ce dispositif explique la propagation de l'infection à l'apophyse mastoïde (mastoïdite) dans les otites moyennes aiguës suppurées (pour plus de détails, voy. : *Cavités pneumatiques annexées à l'oreille moyenne*).

Cellules mastoïdiennes. — Les cellules mastoïdiennes sont des cavités creusées dans l'épaisseur de l'apophyse mastoïde; elles sont très variables suivant les sujets, à la fois dans leurs dimensions et dans leur répartition, créant ainsi des types de mastoïdes

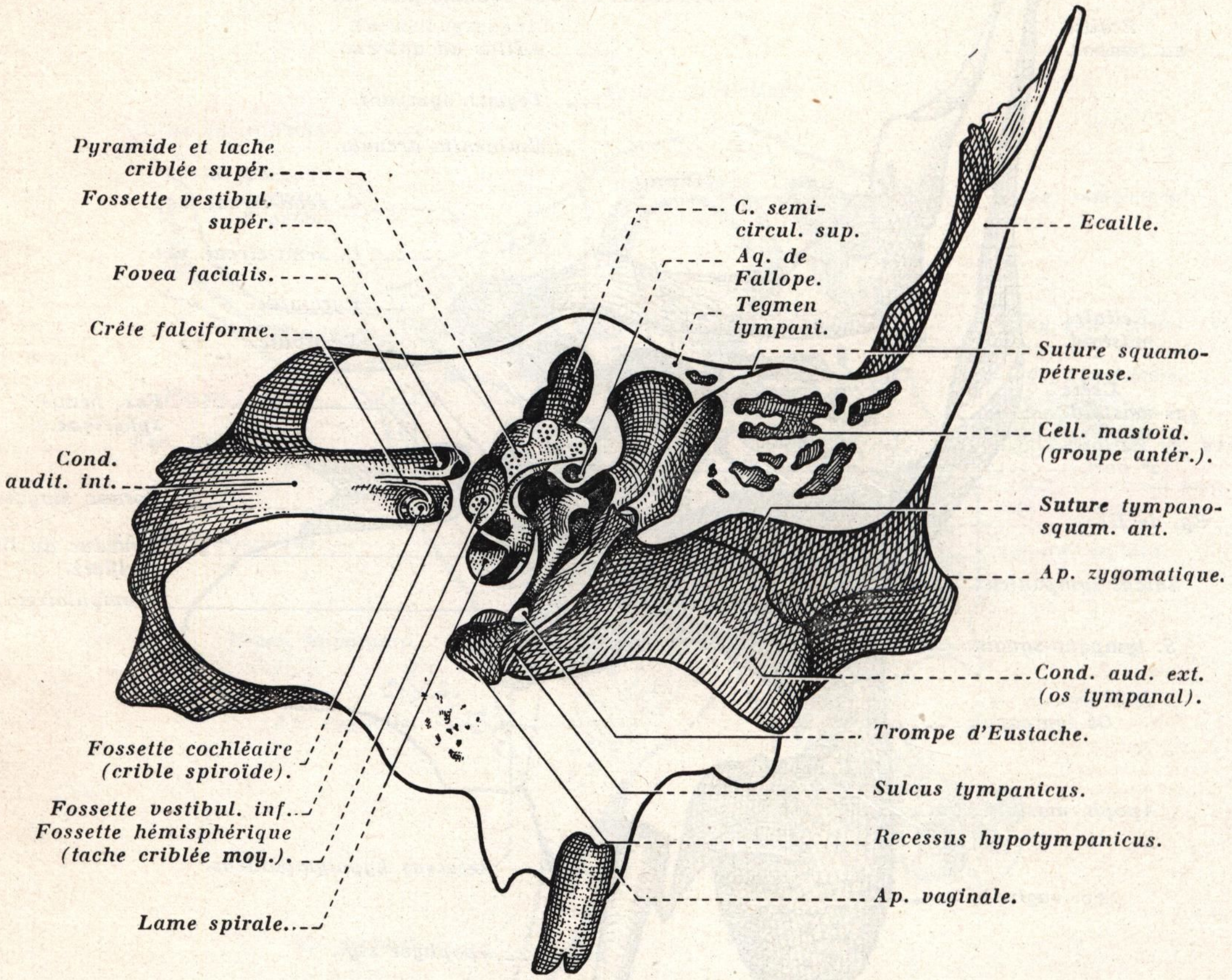

FIG. 87. — *Coupe verticale du temporal droit passant par les conduits auditifs externe et interne, segment antérieur de la coupe* (d'après P. BELLOCQ).

suivant le degré de pneumatisation de cette apophyse; elles sont toutes disposées autour de l'antre et suivant leur situation on les distingue en supérieures, inférieures, antérieures, postérieures et externes, et en cellules pétreuses (voy. : *Cavités pneumatiques annexées à l'oreille moyenne*).

Trompe d'Eustache osseuse. — La trompe d'Eustache (1) osseuse est un conduit osseux par lequel la caisse du tympan s'ouvre à l'extérieur, oblique en bas, en avant et en dedans; sa longueur est de 15 millimètres environ; c'est un conduit tympano-pétreux auquel

(1) EUSTACHI, anatomiste et médecin italien du XVIe siècle.

il faut distinguer quatre parois : supérieure, inférieure, externe et interne, et deux orifices : l'un, postéro-externe; l'autre, antéro-interne.

Sa paroi supéro-interne, excavée en gouttière, est creusée sur la face antéro-inférieure du rocher, tandis que sa paroi antéro-externe est représentée par la gouttière creusée sur la face profonde de l'apophyse tubaire de l'os tympanal (voy. : fig. 91).

La PAROI SUPÉRIEURE est représentée par la partie interne du *tegmen tympani* qui en ce point est relativement épais, et doublée sur la majeure partie de son étendue par le canal du muscle du marteau qui surplombe la trompe.

La PAROI INFÉRIEURE repose à l'union du rocher et de l'os tympanal; elle est généralement irrégulière et entre en rapport dans sa partie la plus postérieure avec le segment initial du canal carotidien.

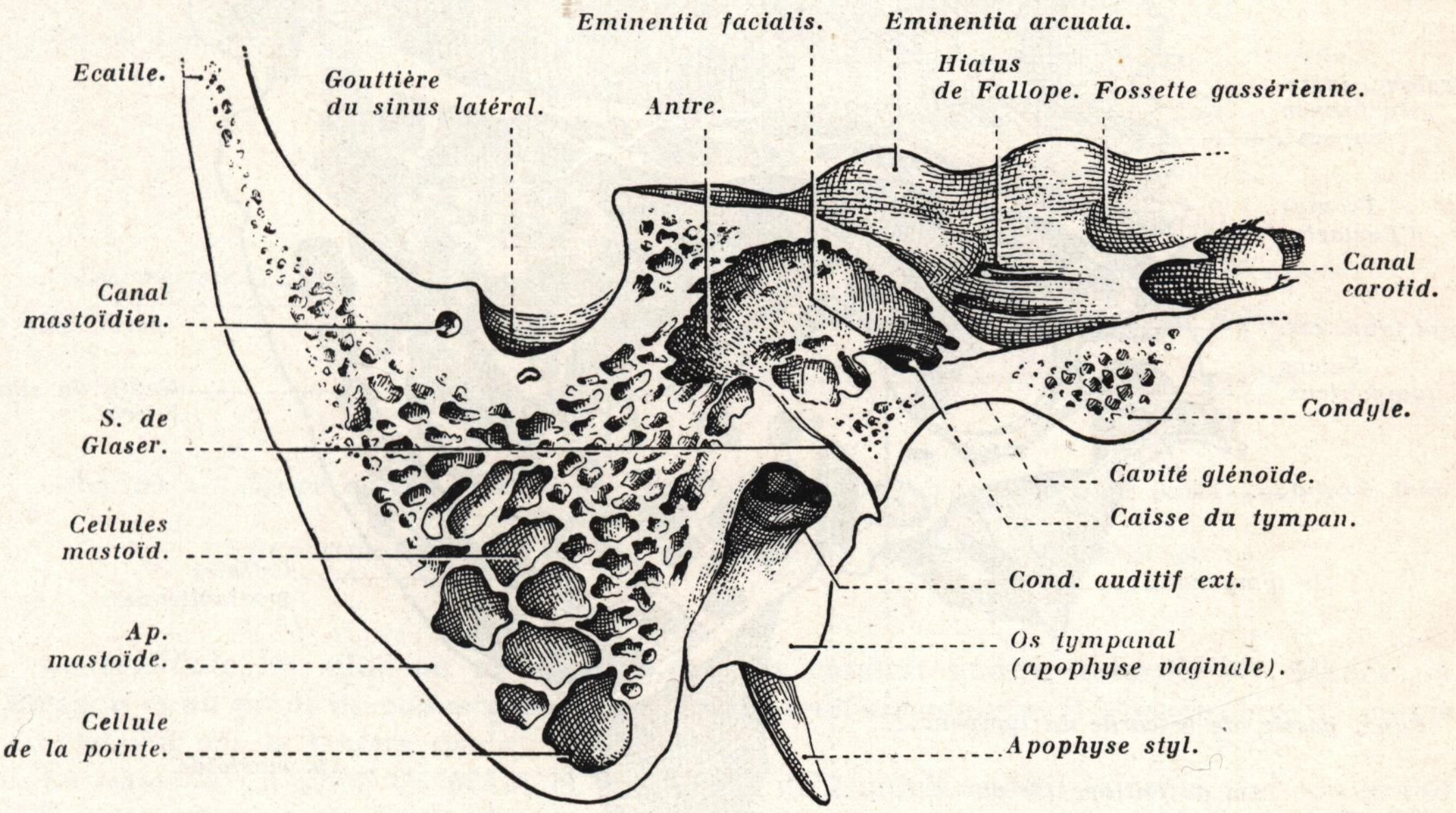

FIG. 88. — *Coupe sagittale du temporal droit passant par l'apophyse mastoïde, l'antre et le milieu de la cavité glénoïde, segment interne de la coupe.*

La PAROI EXTERNE est représentée par l'os tympanal et plus spécialement par son apophyse tubaire. Si le bord supérieur de l'os tympanal remonte très haut, c'est-à-dire jusqu'à la paroi supérieure de la trompe, il constitue à lui seul la paroi externe; si, par contre, ce bord n'atteint pas la paroi supérieure de la trompe osseuse, le prolongement inférieur du *tegmen tympani* entre dans la constitution de la paroi externe de la trompe sur une courte étendue.

La PAROI INTERNE répond à la paroi externe du canal carotidien. Ce rapport est important du point de vue pratique, car lorsque la cloison osseuse qui sépare la carotide interne de la trompe est très mince, un cathétérisme maladroit peut à la rigueur effondrer cette cloison.

Son ORIFICE POSTÉRO-EXTERNE OU TYMPANIQUE *(ostium tympanicum)* occupe le tiers inférieur de la paroi antérieure de la caisse; il répond, en bas et en dedans, à la saillie que fait le canal carotidien dans la caisse.

Son **orifice antéro-interne**, peu apparent, est caché sur un crâne articulé; il se trouve dans le prolongement de la suture sphéno-pétreuse.

La trompe osseuse est située en regard de l'*aditus ad antrum*, de telle sorte que la trompe d'Eustache et l'antre mastoïdien peuvent être considérés comme placés à peu de chose près dans le prolongement l'un de l'autre.

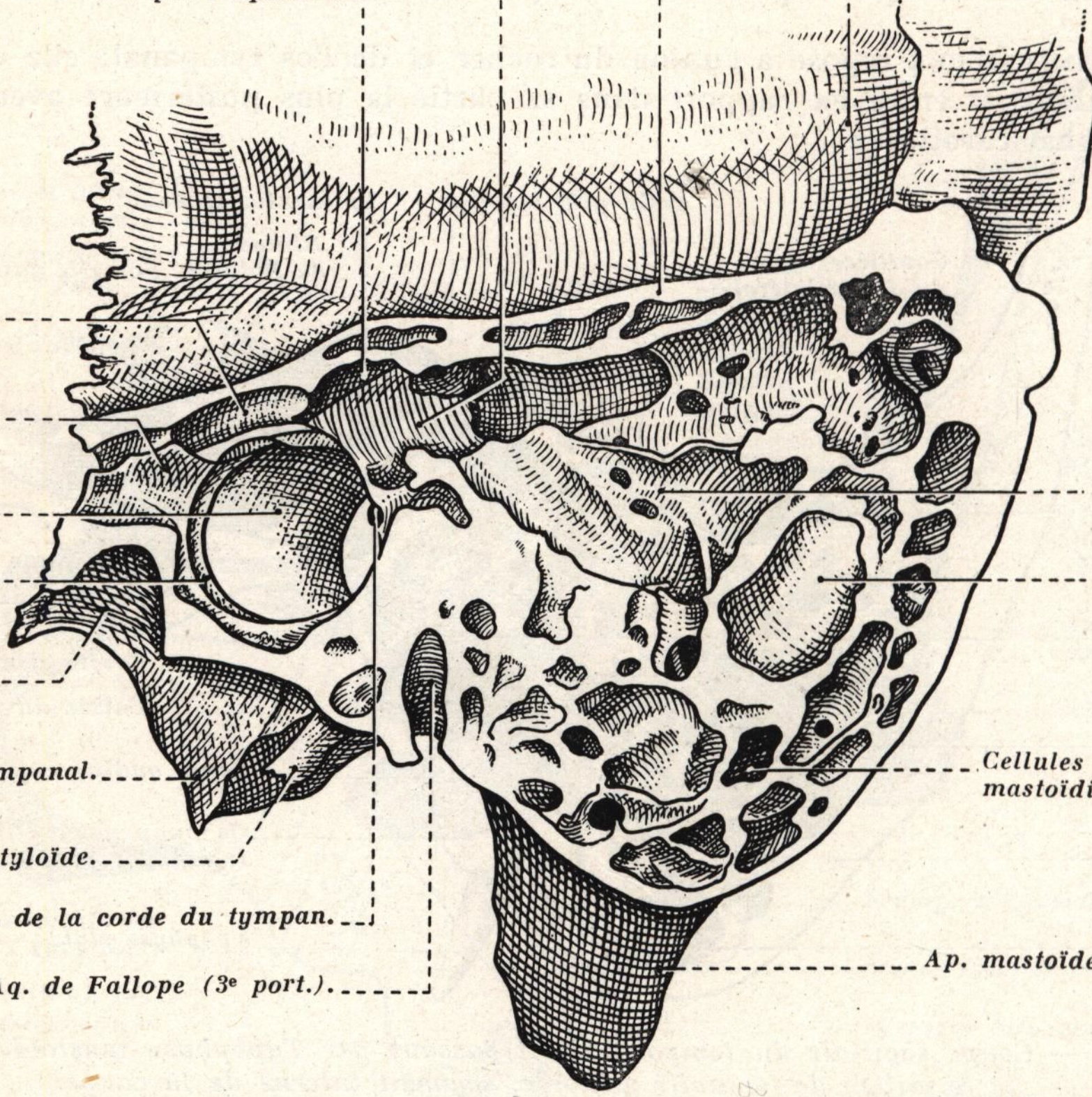

FIG. 89. — *Coupe oblique en bas, en dedans et en arrière du temporal droit, parallèle au plan de l'orifice profond du conduit auditif externe, segment antéro-externe de la coupe* (d'après P. BELLOCQ).

II. — LABYRINTHE OSSEUX

Le labyrinthe osseux représente les parois osseuses des différentes pièces constitutives de l'oreille interne ou labyrinthe membraneux; celui-ci se compose de cavités qui épousent la forme de l'appareil labyrinthique, ce sont : le *vestibule*; le *limaçon*; les trois *canaux semi-circulaires* supérieur, externe et postérieur, disposés suivant trois plans orthogonaux; l'*aqueduc du vestibule* et l'*aqueduc du limaçon* (voy. : fig. 92).

Toutes ces cavités sont creusées à l'intérieur du rocher, et à l'état frais les parois du labyrinthe osseux sont séparées du labyrinthe membraneux par un espace très étroit, l'espace périlymphatique de l'oreille interne, dans lequel circule un liquide appelé périlymphe (voy. : *Oreille interne*).

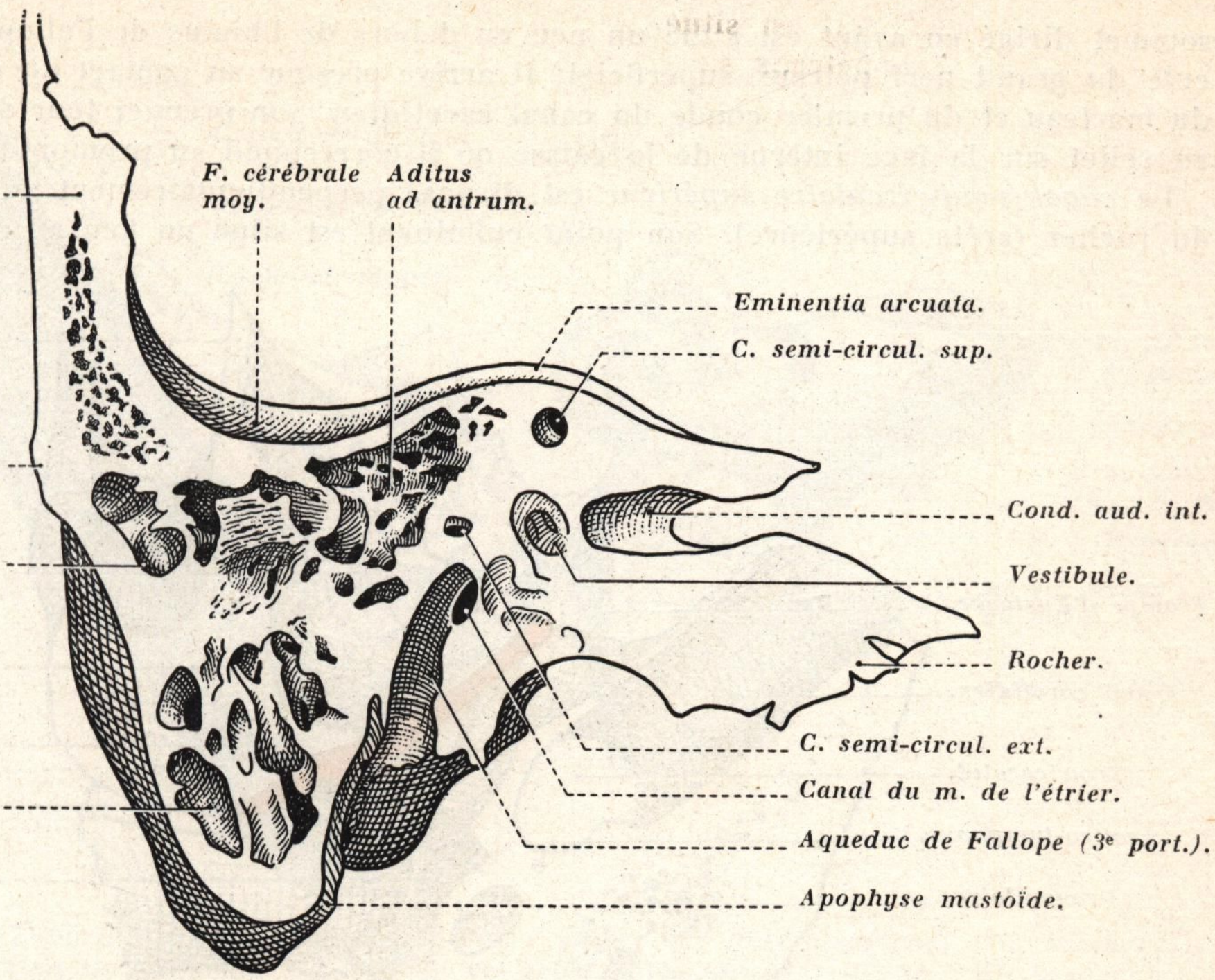

Fig. 90. — *Coupe vertico-transversale du temporal droit parallèle à la paroi postérieure du conduit auditif externe intéressant l'aditus ad antrum; segment postérieur de la coupe.*

Le *vestibule* est situé au niveau du fond du conduit auditif interne, en dehors du limaçon et au point de convergence des canaux semi-circulaires; il s'ouvre dans la caisse du tympan par la fenêtre ovale.

Le *limaçon* est situé en avant et en dedans du conduit auditif interne; il a son grand axe presque perpendiculaire à la face postéro-supérieure de la pyramide pétreuse; son

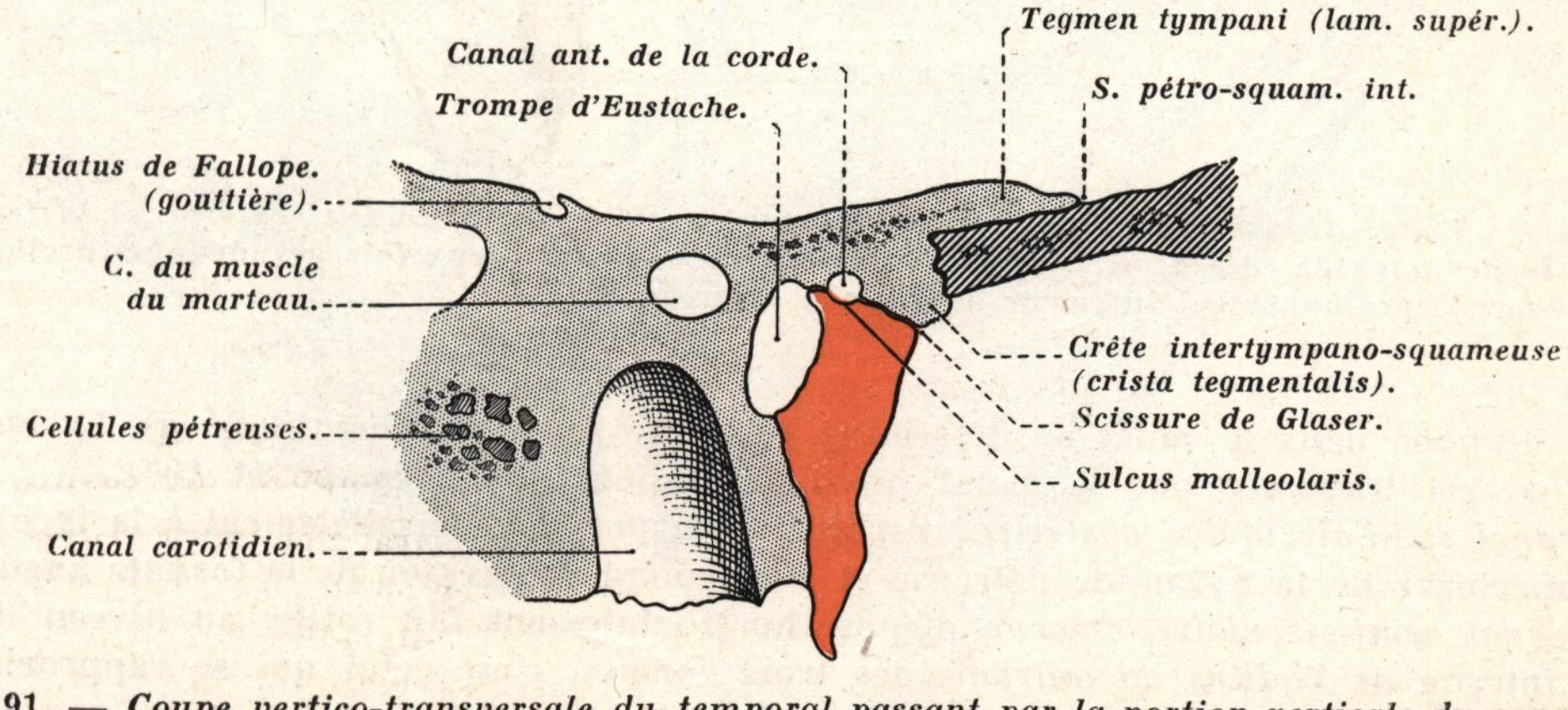

Fig. 91. — *Coupe vertico-transversale du temporal passant par la portion verticale du canal carotidien, montrant la constitution du canal antérieur de la corde et de la trompe d'Eustache osseuse; côté droit, segment antérieur de la coupe. — En rouge,* l'os tympanal; *en hachures noires,* l'écaille; *en pointillé gris,* le rocher (demi-schématique).

sommet dirigé en avant est situé un peu en dehors de l'hiatus de Fallope ou du canalicule du grand nerf pétreux superficiel; il arrive presque au contact du canal du muscle du marteau et du premier coude du canal carotidien. Son premier tour de spire apparaît en relief sur la face interne de la caisse où il correspond au promontoire.

Le *canal semi-circulaire supérieur* est disposé perpendiculairement au bord supérieur du rocher (arête supérieure). Son point culminant est situé un peu en dedans de l'*eminentia arcuata,* mais le canal ne détermine pas cette saillie osseuse (Bellocq). La boucle du canal est traversée par le canal pétro-mastoïdien (voy. : fig. 86 et 107).

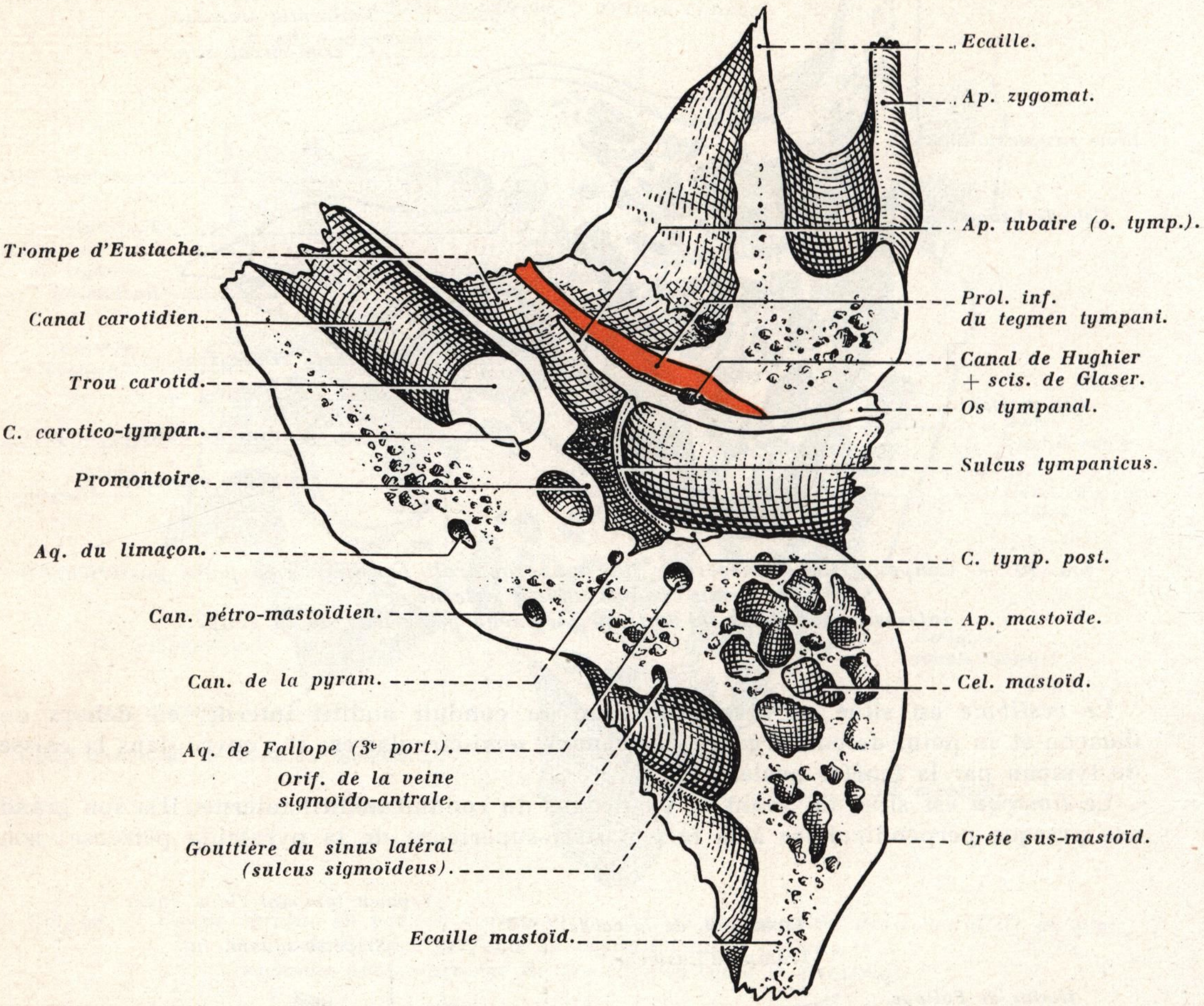

FIG. 92. — *Coupe transversale du temporal passant par le conduit auditif externe et la trompe d'Eustache osseuse; côté droit, segment inférieur de la coupe* (deux fois grandeur naturelle). — *En rouge,* le prolongement inférieur du tegmen tympani.

Le *canal semi-circulaire postérieur* est disposé à peu près parallèlement à la face postéro-supérieure de la pyramide pétreuse et correspond à la région de la fossette unguéale.

Le *canal semi-circulaire externe* disposé horizontalement fait saillie au niveau de la paroi interne de l'*aditus ad antrum*; des trois canaux, c'est celui qui se rapproche le plus de la face externe du temporal.

L'ensemble des trois canaux semi-circulaires est externe et sus-jacent au vestibule (voy. : fig. 86).

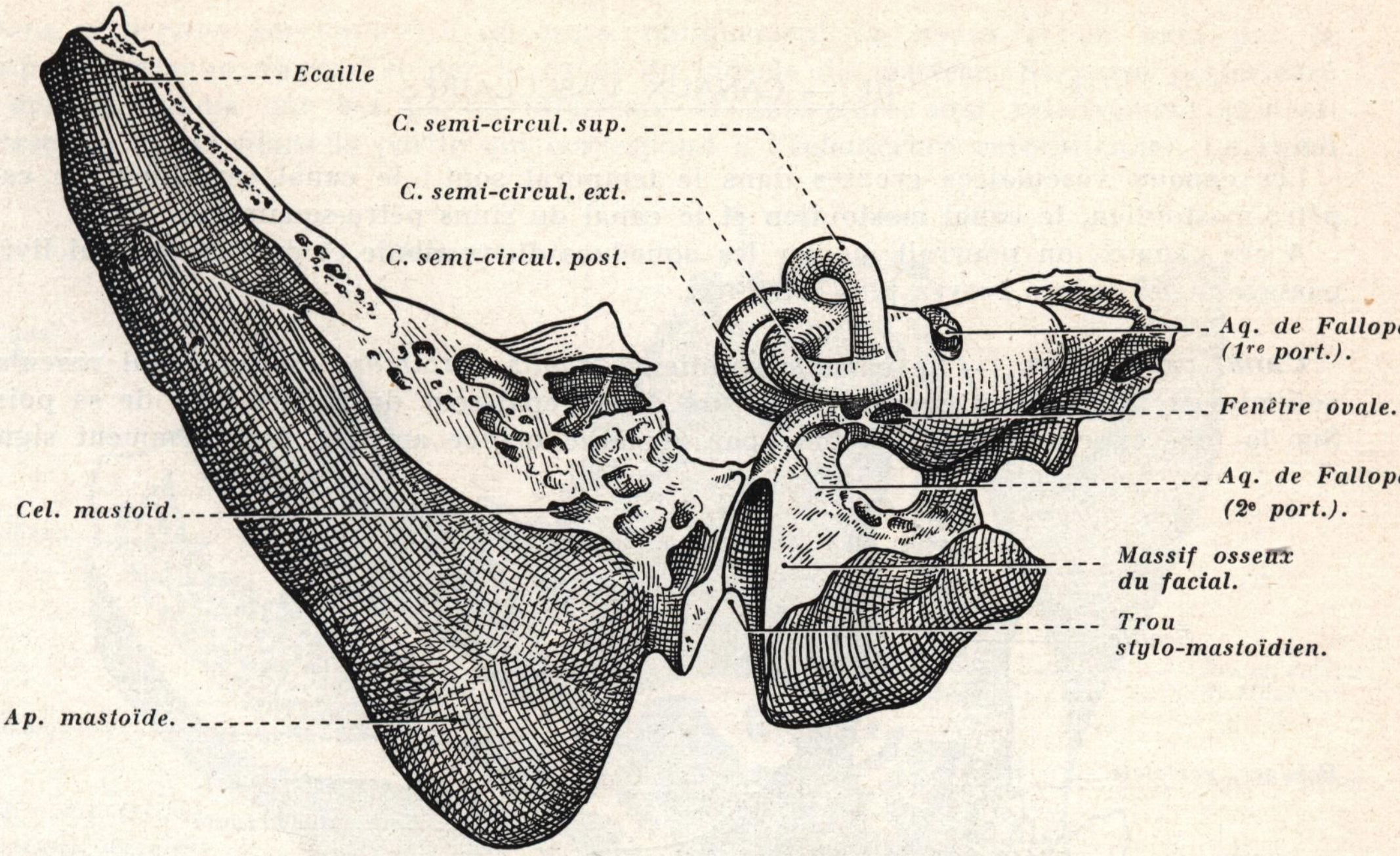

FIG. 93. — *Labyrinthe osseux et aqueduc de Fallope, vue antéro-externe, côté droit* (la première portion de l'aqueduc de Fallope est représentée ouverte) (d'après HOVELACQUE).

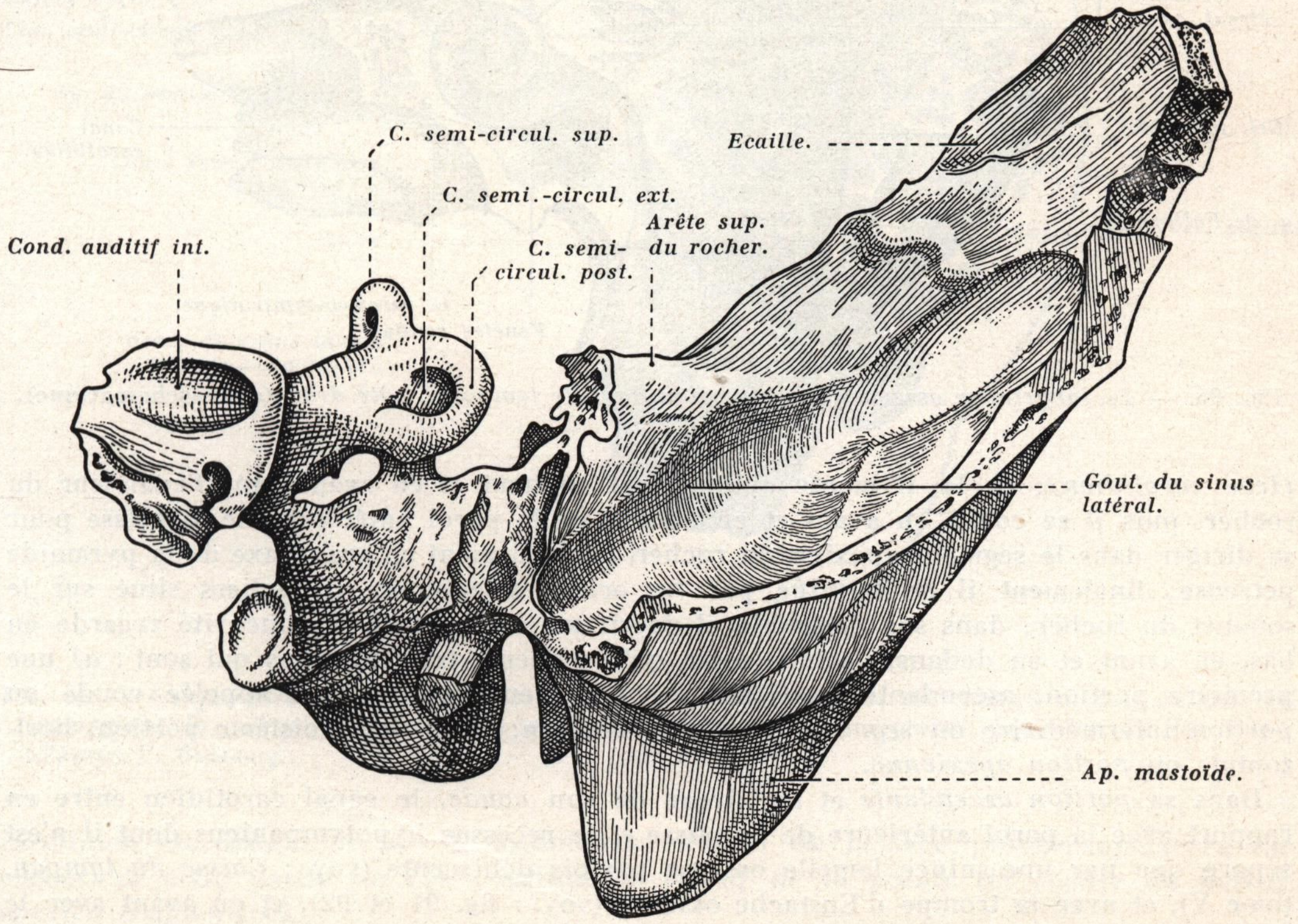

FIG. 94. — *Labyrinthe osseux, vue postéro-interne, côté droit* (d'après HOVELACQUE).

III. — CANAUX VASCULAIRES

Les canaux vasculaires creusés dans le temporal sont : le canal carotidien, le canal pétro-mastoïdien, le canal mastoïdien et le canal du sinus pétro-squameux.

A ces canaux, on pourrait ajouter les aqueducs du vestibule et du limaçon qui livrent passage à des veines (voyez plus loin).

Canal carotidien. — Le canal carotidien *(canalis caroticus)* est un canal vasculaire volumineux, disposé en équerre et creusé dans l'épaisseur du rocher près de sa pointe. Sur la face exocranienne, il débute par un large orifice arrondi précédemment signalé

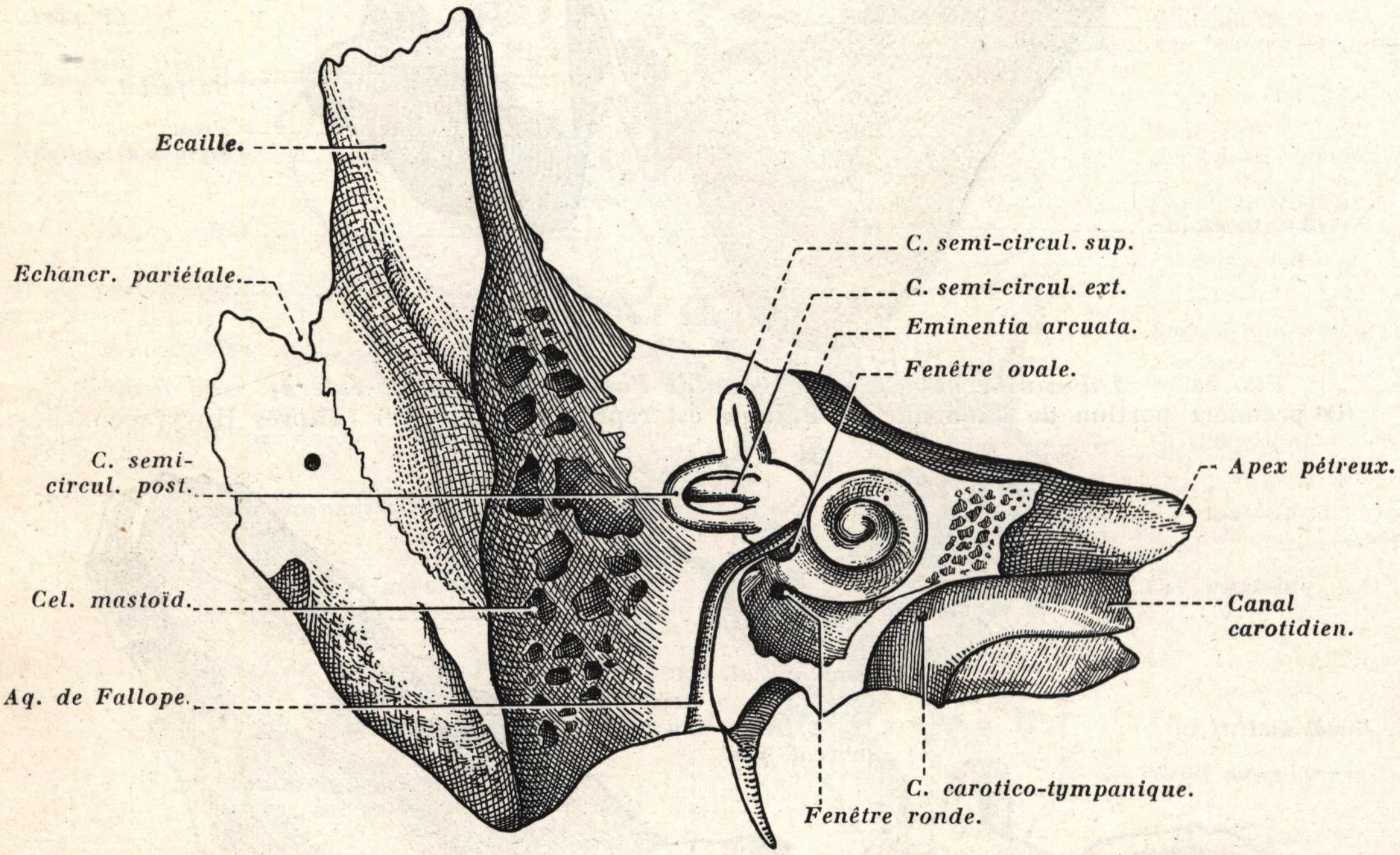

FIG. 95. — *Le labyrinthe osseux et sa situation dans le temporal, côté droit* (demi-schématique).

(trou carotidien); de là, il monte obliquement en haut et en avant dans l'épaisseur du rocher, puis il se coude en avant et en dedans de la paroi antérieure de la caisse pour se diriger dans le segment apexien du rocher, parallèlement au grand axe de la pyramide pétreuse; finalement il se termine par un orifice à contours irréguliers situé sur le sommet du rocher; dans son ensemble, il décrit un coude dont la concavité regarde en bas, en avant et en dedans, de telle sorte qu'il présente trois portions qui sont : *a)* une première portion, ascendante, verticale; *b)* une deuxième portion appelée coude ou portion intermédiaire ou *segment intertubo-limacéen*; *c)* et une troisième portion, horizontale ou *portion apexienne.*

Dans sa *portion ascendante* et au niveau de son *coude,* le canal carotidien entre en rapport avec la paroi antérieure de la caisse et le recessus hypotympanicus dont il n'est séparé que par une mince lamelle osseuse parfois déhiscente (voy. : *Caisse du tympan,* tome V), et avec la trompe d'Eustache osseuse (voy. : fig. 91 et 92), et en avant avec le canal antérieur de la corde.

Dans sa *portion horizontale,* il est croisé obliquement en avant et en haut par la trompe d'Eustache osseuse et par le canal du muscle du marteau. Sa paroi postérieure est épaisse, tandis que ses parois inférieure et antérieure sont relativement minces, déhiscentes même (dans la partie qui correspond à l'échancrure carotidienne). Le canal

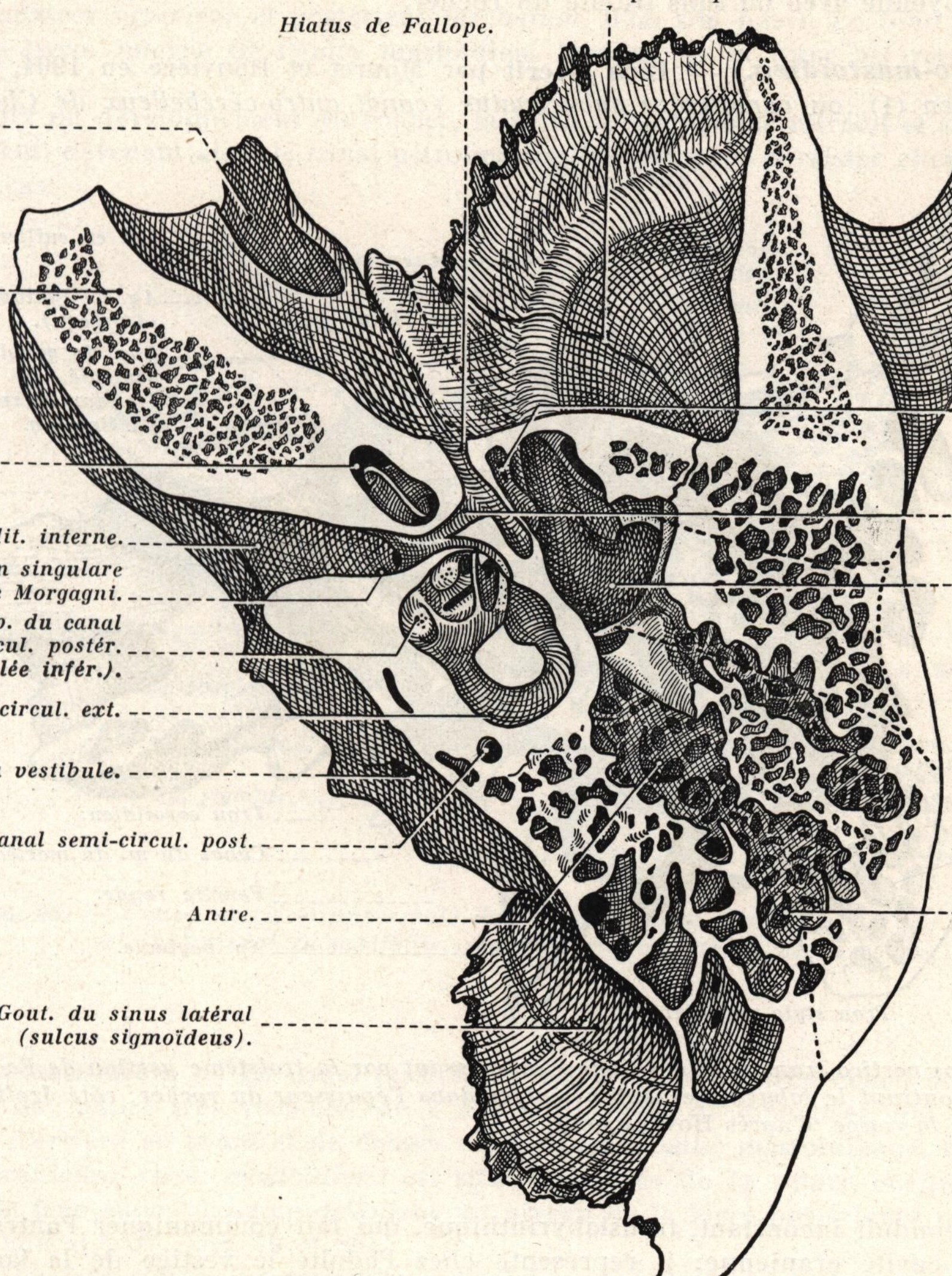

FIG. 96. — *Coupe horizontale du temporal droit, passant au-dessus du conduit auditif externe et intéressant la partie supérieure du conduit auditif interne, segment inférieur de la coupe* (d'après P. BELLOCQ).

carotidien est distant de 5 à 8 millimètres environ de la face postéro-supérieure du rocher, et cette partie de l'os constitue le *massif de la pointe du rocher* ou *massif apexien* (Baldenweck).

A l'état frais, le canal carotidien contient la carotide interne, le rameau carotidien

du ganglion cervical supérieur du sympathique et un fin plexus veineux qui accompagne l'artère (sinus carotidien de Rektorzik).

Les proches rapports du canal carotidien avec la paroi antérieure de la caisse, ainsi qu'avec la trompe d'Eustache et ses connexions veineuses, expliquent la possibilité de trombophlébites des sinus de la dure-mère au cours des infections ou des suppurations de l'oreille moyenne avec ou sans ostéite du rocher.

Canal pétro-mastoïdien. — Bien décrit par Mouret et Rouvière en 1904, le *canal pétro-mastoïdien* (1), ou *canaliculus subarcuatus (canal antro-cérébelleux de Châtellier),*

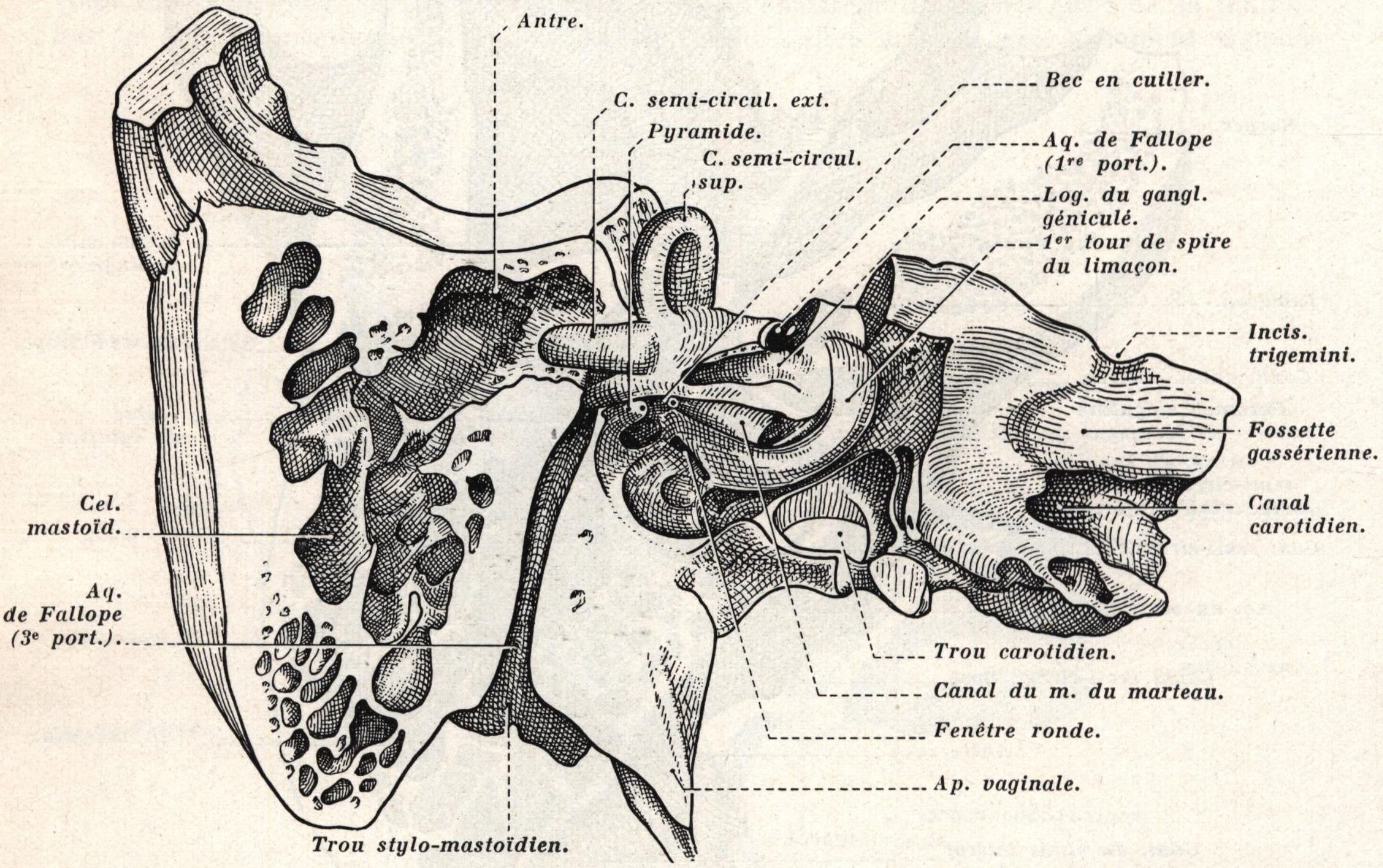

FIG. 97. — *Coupe vertico-transversale du temporal passant par la troisième portion de l'aqueduc de Fallope et montrant le labyrinthe osseux sculpté dans l'épaisseur du rocher; côté droit, segment postérieur de la coupe* (d'après HOVELACQUE).

est un étroit conduit inconstant, translabyrinthique, qui fait communiquer l'antre mastoïdien avec la cavité cranienne; il représente chez l'adulte le vestige de la large *fossa subarcuata fœtalis.* Dirigé tout d'abord obliquement en avant et en dehors, il se coude pour se diriger ensuite en dehors et en arrière, et dans son ensemble il décrit une courbe convexe en avant.

Il s'étend de la *fossa subarcuata,* où il prend naissance, à l'antre ou à une cellule périantrale, où il se termine après avoir traversé l'anse du canal semi-circulaire supérieur, au ras de sa branche postérieure (voy. : fig. 92 et 107).

Sa longueur varie de 6 à 10 millimètres; son calibre est étroit. Il renferme des *veines,*

(1) Article à consulter : MOURET et ROUVIÈRE : Le canal pétro-mastoïdien. *Comptes rendus de l'Association des Anatomistes,* 1904.

et par son orifice interne s'engage un prolongement dure-mérien; il peut être la cause d'une propagation infectieuse de la caisse aux méninges, au sinus pétreux supérieur et au cervelet.

Chez le fœtus et *chez le nouveau-né*, le canal pétro-mastoïdien n'existe pas; il est remplacé par une large fente, la *fossa subarcuata*, située à la face postérieure du rocher, au-dessus et en dehors du conduit auditif interne, et en dedans de la saillie des canaux semi-circulaires supérieur et postérieur (*arcuatum*, d'où son nom). Le fond de cette fosse atteint la paroi interne de l'antre mastoïdien, l'orifice de la fosse est recouvert par la dure-mère.

Au cours du développement du rocher, la *fossa subarcuata* se rétrécit et s'allonge transversalement, devenant ainsi le canal pétro-mastoïdien qui peut persister chez l'adulte dans certains cas.

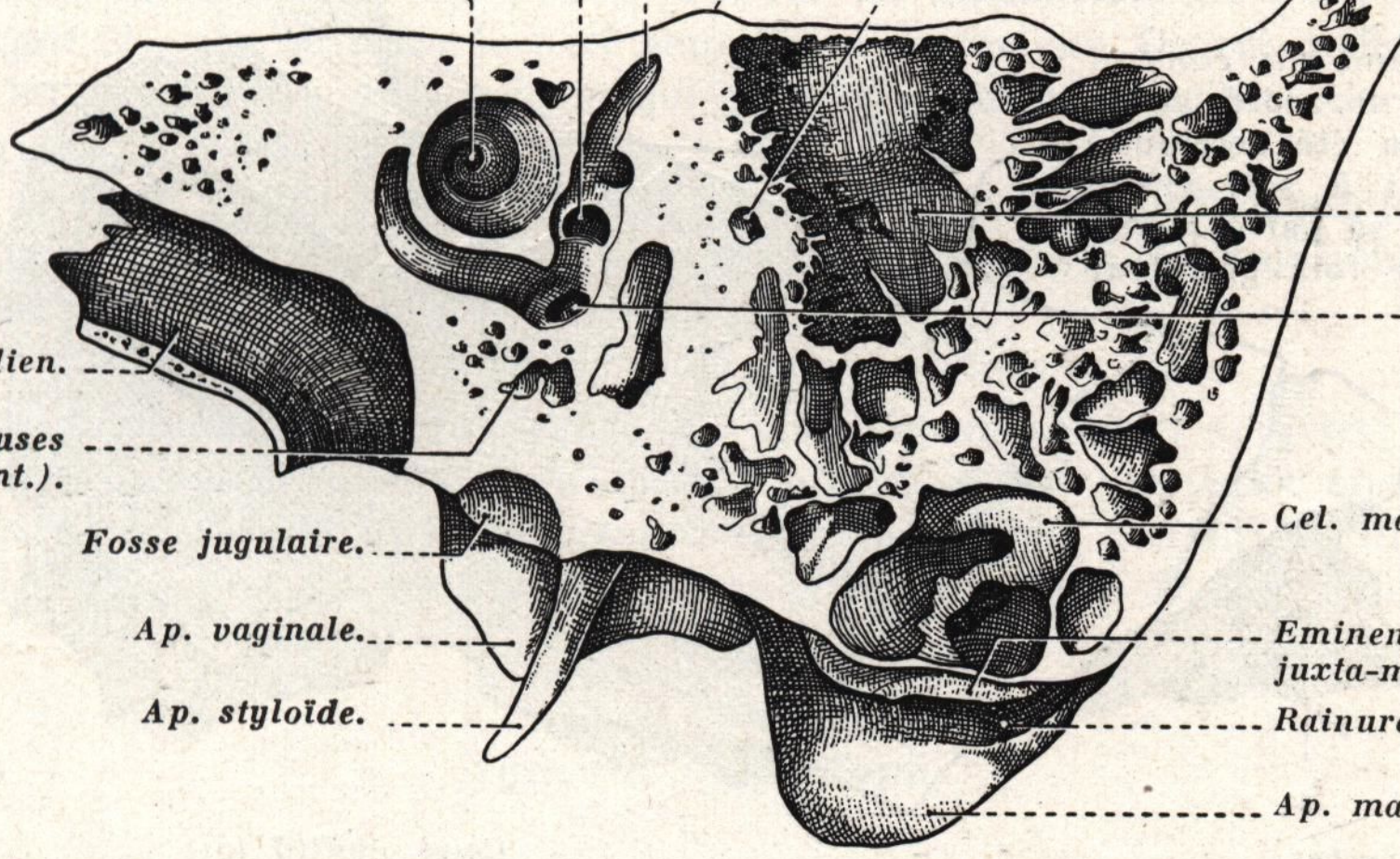

FIG. 98. — *Coupe vertico-transversale du temporal droit, parallèle à l'axe du rocher et intéressant le vestibule, segment antéro-externe de la coupe.*

Canal mastoïdien. — Le canal mastoïdien est un conduit très court, souvent asymétrique et de calibre très variable (de 3 à 8 millimètres de diamètre), qui traverse obliquement, d'arrière en avant et de dehors en dedans, l'écaille mastoïdienne. L'orifice de la face exocranienne *(trou mastoïdien)* est situé très près de la suture occipito-temporale; celui de la face endocranienne débouche au niveau de la lèvre postérieure de la gouttière du sinus latéral (voy. : fig. 79 et 80).

Il livre passage à la *veine émissaire mastoïdienne* et parfois à un rameau méningé issu de l'artère occipitale.

Canal du sinus pétro-squameux. — Le canal du sinus pétro-squameux ou *aqueduc de Verga* est un conduit inconstant (très rare chez l'homme adulte, mais constant et normal chez le fœtus). Très court, il est creusé dans l'épaisseur du pied de l'écaille (voy. : fig. 80).

Il s'étend le plus souvent de la partie la plus postérieure de la gouttière pétro-squameuse en dedans, au versant antérieur du fronton sus-méatique où il débouche en dehors par un petit orifice exocranien situé au voisinage de la tache criblée sus-

méatique, et appelé *trou temporal d'Otto* ou *foramen jugulare spurium de Luschka (faux trou jugulaire)*; parfois même, il aboutit à la partie la plus externe de la scissure de Glaser; fréquemment aussi il se termine dans la gouttière du sinus latéral.

Il livre passage au sinus pétro-squameux de Krause-Luschka qui, devenu veine en dehors du crâne, se déverse dans la veine temporale superficielle.

IV. — CANAUX NERVEUX

Les canaux nerveux comprennent : *a)* le *conduit auditif interne*; *b)* l'*aqueduc de Fallope*; *c)* les *canalicules des nerfs pétreux*; *d)* le *canalicule du nerf du muscle de l'étrier*; *e)* le *canal carotico-tympanique*; *f)* le *canal de Jacobson*; *g)* les *canaux de la corde du tympan*; *h)* et le *canalicule du rameau anastomotique du pneumogastrique au facial.*

Fig. 99. — *Fond du conduit auditif interne, côté droit.* (le conduit a été sectionné parallèlement à son grand axe, près de sa paroi postérieure; trois fois grandeur naturelle).

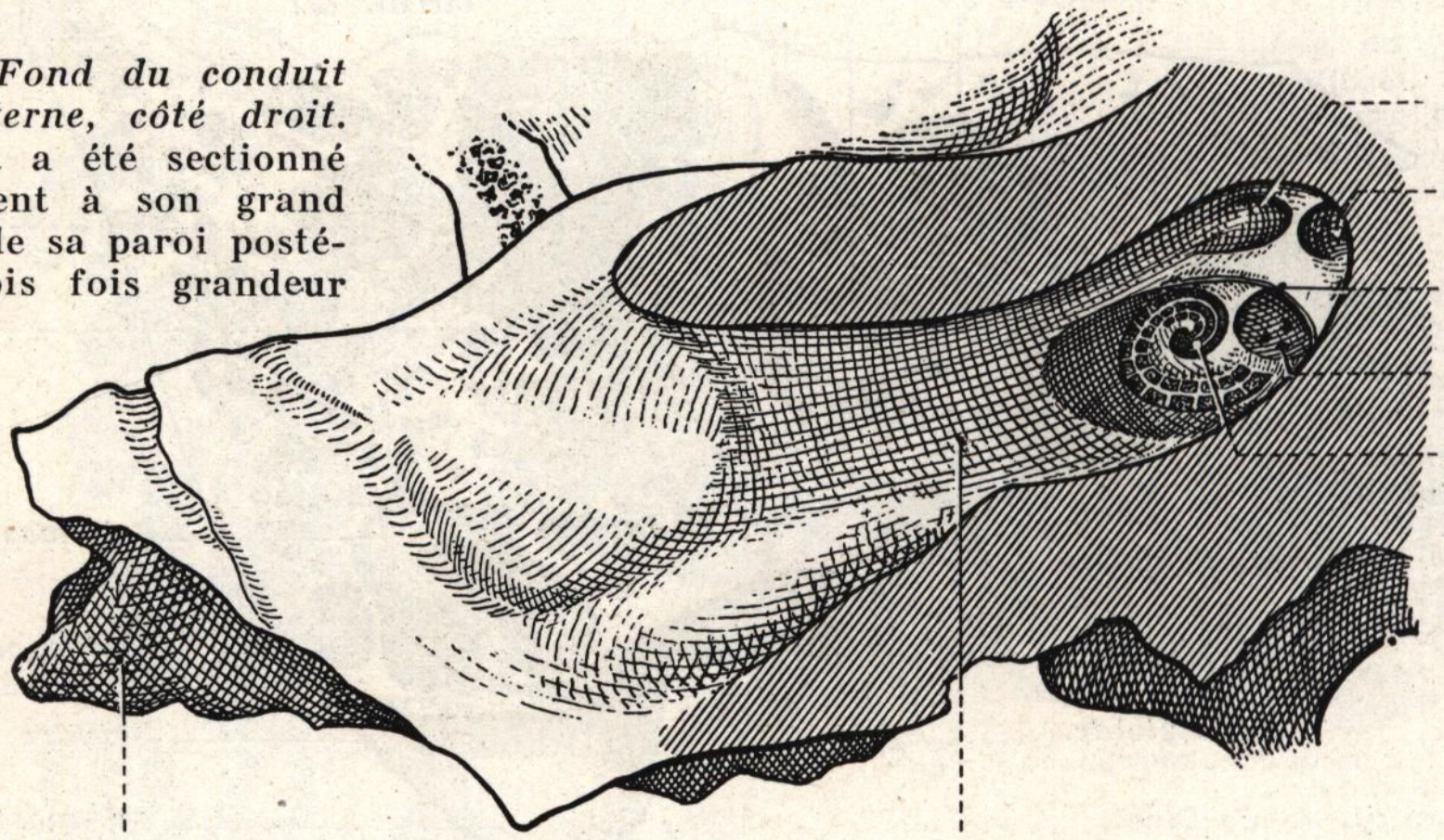

Conduit auditif interne.

Le conduit auditif interne est entièrement creusé dans le rocher; de forme cylindrique, il est dirigé obliquement en dehors en arrière et légèrement en bas; dans son ensemble, il décrit une légère courbure à concavité antérieure et inférieure; sa longueur est de 8 à 10 millimètres, et son calibre de 5 millimètres en moyenne.

Il commence au niveau d'un orifice elliptique situé sur la face postéro-supérieure du rocher : c'est le *trou auditif interne* ou *méat auditif interne*; le fond du conduit auditif interne répond à la paroi interne du vestibule; il est obturé par une lame osseuse sur laquelle apparaît une crête transversale, appelée *crête falciforme* ou *crista transversa*; (voy. : fig. 87 et 99); cette crête divise le fond du conduit en deux étages, l'un supérieur, l'autre inférieur :

a) L'ÉTAGE SUPÉRIEUR est lui-même subdivisé à son tour en deux versants déprimés en fossettes par une crête verticale; la fossette antérieure ou *fossette faciale (fovea facialis)* montre l'*orifice d'entrée de l'aqueduc de Fallope,* dans lequel s'engagent le nerf facial, l'intermédiaire de Wrisberg et un rameau artériel venu de l'artère auditive interne; la fossette postérieure, désignée sous le nom de *fossette cribriforme* ou *fossette utriculaire (fos-*

sette vestibulaire supérieure), présente trois petits orifices dans lesquels s'engagent les filets de la branche supérieure du nerf vestibulaire (nerf utriculaire et nerfs ampullaires supérieur et externe);

b) L'ÉTAGE INFÉRIEUR présente en avant une large excavation, la *fossette cochléaire (area cochlea)* (1), au niveau de laquelle on aperçoit le *crible spiroïde du limaçon* (on devrait dire *crible spiroïde de la columelle*) ou *tractus spiralis foraminosus*, et ses nombreux orifices; par ces orifices *(foramina modioli)* passent des filets nerveux du nerf cochléaire, destinés à la partie membraneuse du limaçon; au sommet du crible spiroïde s'ouvre à la partie centrale de la fossette un orifice d'aspect infundibuliforme, plus volumineux que les *foramina modioli*; il correspond au canal central de la columelle (voy. : *Limaçon osseux*, tome V) (voy. : fig. 106); en arrière de la fossette cochléaire, une seconde fossette de petite dimension, la *fossette vestibulaire inférieure* ou *fossette sacculaire*, présente quelques orifices où s'engagent les rameaux du nerf sacculaire.

Contre la paroi postéro-externe du conduit auditif interne, on rencontre également un petit orifice dont le diamètre est d'environ 3/10es de millimètre; c'est le *foramen singulare de Morgagni* (2), par où passe le nerf ampullaire postérieur. De cet orifice part un fin conduit de 3 millimètres de long environ qui se rend à la tache criblée de l'ampoule du canal semi-circulaire postérieur.

Le fond du conduit auditif interne répond, en avant: à la base du limaçon (columelle); et en arrière, à la paroi interne du vestibule osseux sur lesquelles il s'appuie simultanément et immédiatement (voy. : fig. 96).

A l'état frais, le conduit auditif interne est avant tout un conduit nerveux; il contient le nerf facial, l'intermédiaire de Wrisberg, le nerf auditif et les vaisseaux auditifs internes (voy. : *Oreille interne*). La dure-mère tapisse les parois du conduit auditif interne et accompagne les éléments vasculo-nerveux précités jusqu'au fond de ce dernier.

Aqueduc de Fallope.

ORIGINE, TRAJET, TERMINAISON. — L'*aqueduc de Fallope* (3), ou *canal du facial (canalis facialis)*, s'étend du fond du conduit auditif interne au trou stylo-mastoïdien; son origine répond à la *fovea facialis* qui occupe la partie antéro-supérieure du fond du conduit auditif interne; de là, l'aqueduc se dirige en bas et en dedans presque horizontalement et perpendiculairement au grand axe du rocher; il chemine tout d'abord entre le limaçon dont il est très proche et le vestibule, puis il se coude pour se porter obliquement en dehors et en arrière parallèlement à l'axe du rocher; il longe la paroi antérieure du vestibule, puis il atteint le canal semi-circulaire externe pour se placer au-dessous de sa branche antérieure; il se coude alors une seconde fois puis chemine presque verticalement dans l'épaisseur de la portion pétreuse de l'apophyse mastoïde; finalement il débouche à la base du crâne, au niveau du trou stylo-mastoïdien.

DIVISION ET RAPPORTS. — Coudé deux fois sur lui-même, il présente, comme le facial qu'il contient, *trois segments* que l'on distingue d'après les rapports et la direction qu'ils affectent en : *segments labyrinthique, tympanique* et *mastoïdien.*

---

(1) Paroi interne du vestibule osseux (voy. : *Oreille interne*, tome V).
(2) Anatomiste italien né à Forli en 1682, mort à Padoue en 1771, fut professeur d'Anatomie à Padoue.
(3) FALLOPIO, anatomiste et chirurgien italien né à Modène en 1523, mort à Padoue en 1562; il enseigna l'Anatomie à Padoue.

1° **Premier segment** ou **segment labyrinthique.** — Ce segment est très court et sensiblement horizontal; il s'étend du fond du conduit auditif interne, dont il continue la direction, à la logette du ganglion géniculé. Sa longueur, variable suivant les sujets, est de 3 à 5 millimètres. Sa direction est très légèrement inclinée de haut en bas, d'arrière en avant et de dedans en dehors, elle est perpendiculaire au grand axe du rocher; dans son ensemble, elle décrit une légère courbure à concavité antérieure et interne, plus marquée cependant lorsqu'elle aborde la logette du ganglion géniculé; elle est comprise dans le *massif osseux intervestibulo-limacéen.*

Son *orifice d'entrée,* dont le diamètre n'excède que très légèrement 1 millimètre, est situé à la limite des parois supérieure et antérieure du conduit auditif interne

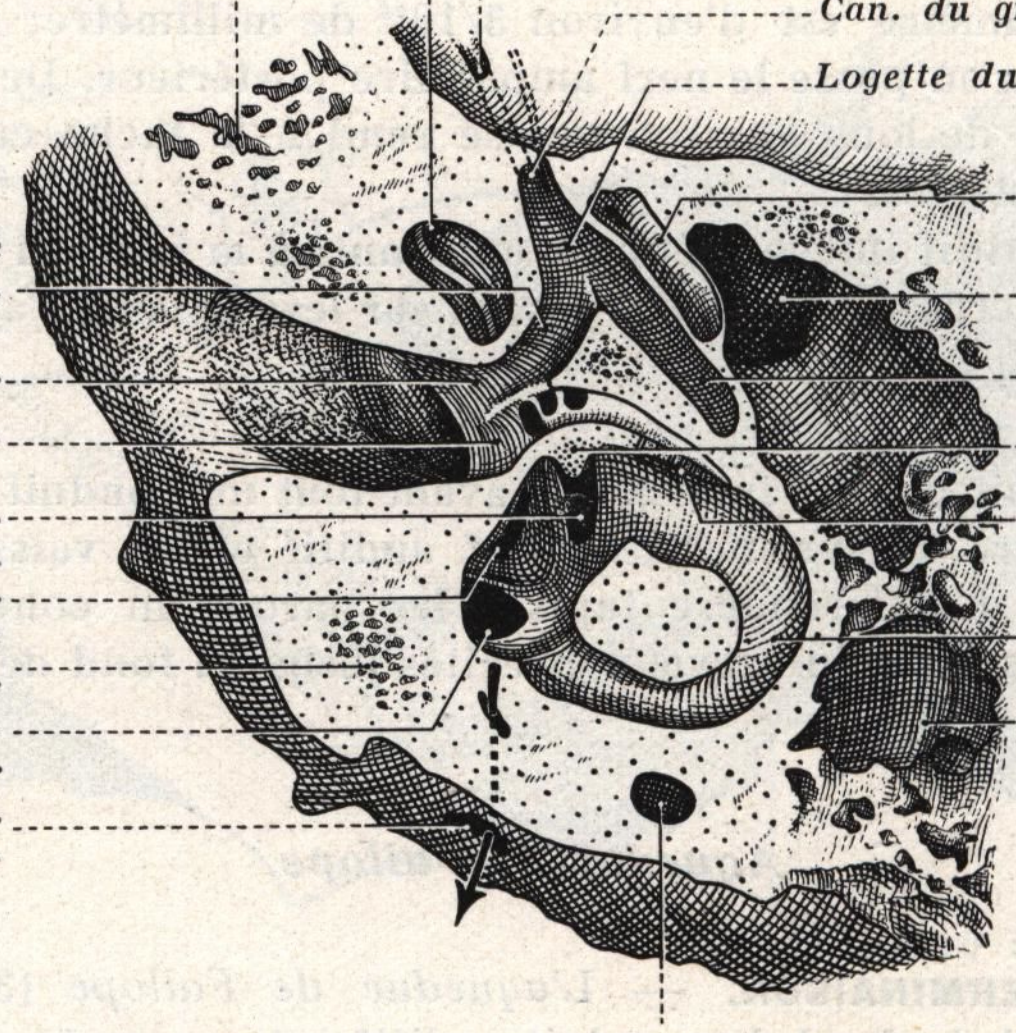

FIG. 100. — *Coupe transversale du rocher passant un peu au-dessous du toit du conduit auditif interne, montrant la constitution et les rapports de la logette du ganglion géniculé et les deux premières portions de l'aqueduc de Fallope; côté droit, segment inférieur de la coupe* (demi-schématique).

et du fond du conduit; il occupe parfois une petite fossette d'aspect infundibuliforme, dite *fovea facialis.* Cet orifice est en rapport : *en haut,* avec le toit du conduit auditif interne; *en bas,* avec la crête falciforme qui le sépare de la fossette cochléaire et du crible spiroïde du limaçon; *en arrière* et *en dehors,* avec la crête verticale qui le sépare de la fossette vestibulaire supérieure (fossette utriculaire).

Le segment labyrinthique entre en rapport : *a) en arrière* et *en dehors,* avec les canalicules des nerfs utriculaire et ampulaires supérieur et externe, ainsi qu'avec le vestibule à la hauteur de la pyramide; — *b) en avant,* avec le coude que forme la logette du ganglion géniculé; le premier segment de l'aqueduc de Fallope représente le bras interne de ce coude, alors que le bras externe appartient au segment tympanique; ces deux bras interceptent entre eux un angle aigu (75 degrés) qui répond à une masse d'os compact, prismatique triangulaire dont la base répond au vestibule et dont l'arête s'avance en coin vers la

logette du ganglion géniculé (voy. : fig. 100); — *c) en haut,* avec le canal semi-circulaire supérieur et quelques cellules pétreuses du groupe sus-labyrinthique; — *d) en bas* et près du fond du conduit auditif interne, ce segment répond au premier tour de spire du limaçon et repose sur son versant supéro-externe; au voisinage du premier coude, il répond à la coupole du limaçon; — *e)* enfin, *en dedans,* il répond au premier tour de spire du limaçon dont il embrasse dans sa courbure la partie la plus supérieure.

2° ***Premier coude : logette du ganglion géniculé.*** — Le premier coude de l'aqueduc de Fallope est situé à l'union du premier et du deuxième segment; il occupe un petit espace prismatique triangulaire à arête antérieure (voy. : fig. 100) de 2 ou 3 millimètres de côté qui représente le carrefour de quatre conduits nerveux, à savoir: les nerfs facial et intermé-

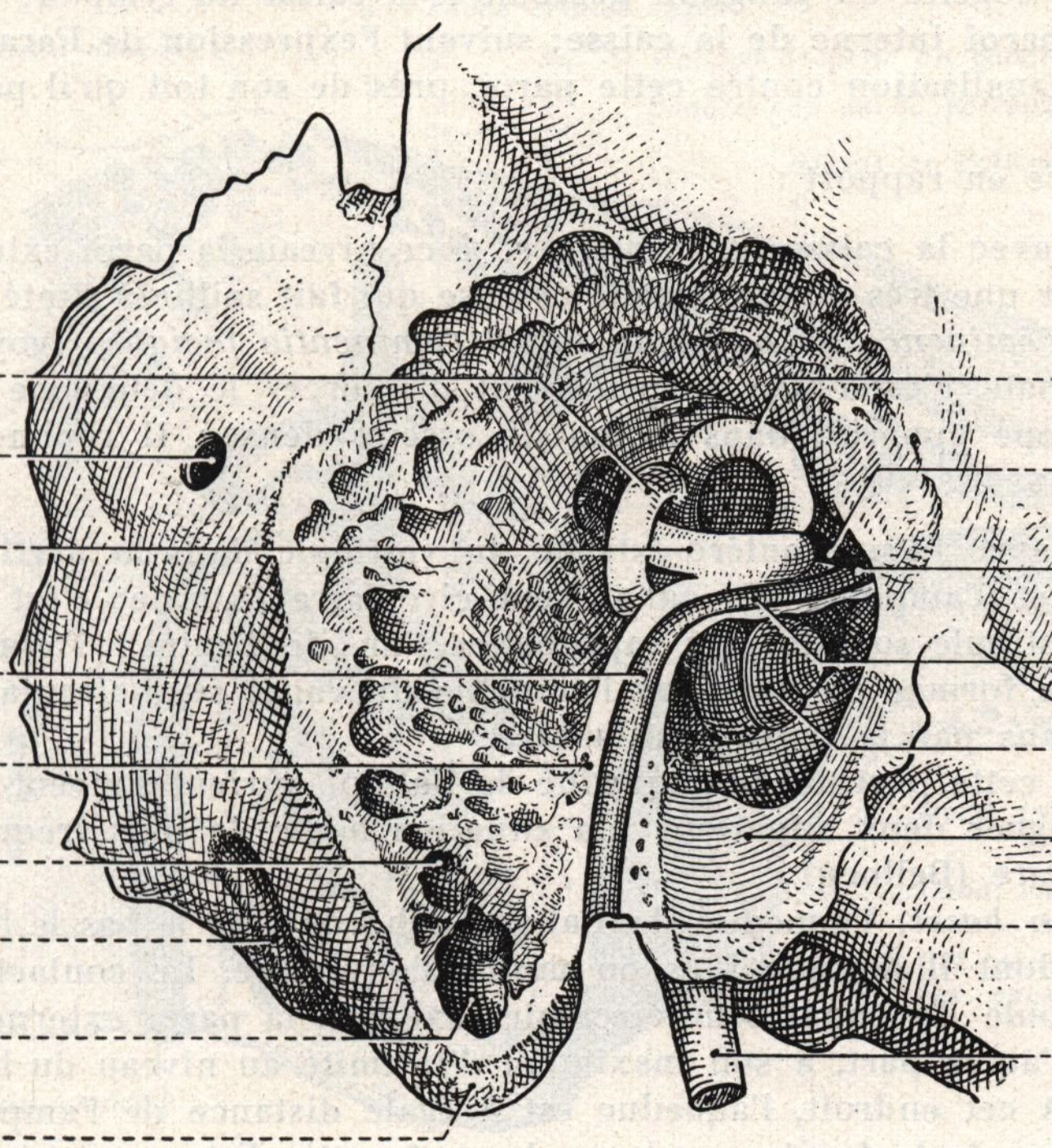

FIG. 101. — *Les deuxième et troisième segments de l'aqueduc de Fallope ; leurs rapports avec les canaux semi-circulaires* (côté droit).

diaire de Wrisberg qui arrivent par le conduit central; le nerf facial qui se continue par le conduit périphérique et les nerfs grand et petit pétreux superficiels qui s'échappent par deux minuscules conduits antérieurs (voy. : fig. 100 et 102).

Au niveau de ce coude se place le ganglion géniculé annexé au facial et à l'intermédiaire de Wrisberg. Ce ganglion est situé dans une logette, dite *logette du ganglion géniculé,* de forme pyramidale à sommet antérieur.

Cette logette répond : *en dedans,* au tissu osseux compact qui unit la face antérieure du rocher à la coupole du limaçon; *en dehors,* à l'angle antéro-supérieur de la caisse du tympan, au bec en cuiller de Hughier (voy. : fig. 96) ; *en bas,* à la coupole du limaçon qu'elle surplombe et qu'elle déborde nettement en avant ; *en haut,* à la face antérieure du rocher et aux cellules pétreuses du groupe sus-labyrinthique ; *en avant,* c'est-à-dire au niveau du *sommet,* à l'hiatus de Fallope et à l'hiatus accessoire, petits

canalicules qui débouchent sur la face antérieure du rocher par deux étroites gouttières sous-dure-mériennes qui se dirigent vers le trou déchiré antérieur; et *en arrière,* à la paroi antérieure du vestibule et à la pyramide; la logette en est séparée par un bloc d'os compact de forme prismatique triangulaire, de 3 millimètres environ d'épaisseur, et par les canalicules des nerfs utriculaire et ampullaires supérieur et externe (voy. : fig. 100).

*3° **Deuxième segment** ou **segment tympanique.*** — Le *deuxième segment* ou *segment tympanique* est sensiblement rectiligne et parallèle à l'axe du rocher (il forme avec le plan médio-sagittal un angle de 35 à 45 degrés); il est dirigé obliquement en arrière et en dehors et mesure de 10 à 12 millimètres de longueur.

Il s'étend de la logette du ganglion géniculé à la caisse du tympan; il est creusé dans l'épaisseur de la paroi interne de la caisse; suivant l'expression de Farabeuf, il est appliqué comme une canalisation contre cette paroi, près de son toit qu'il parcourt d'un bout à l'autre.

Ce segment entre en rapport :

a) En dehors, avec la caisse du tympan et, à ce niveau, la paroi externe de l'aqueduc est représentée par une très mince lamelle osseuse qui fait saillie à l'intérieur de la caisse où elle constitue *l'**éminence du canal du facial (eminentia facialis)*** (voy. : fig. 84 et 86). A sa partie terminale, c'est-à-dire un peu avant d'amorcer le deuxième coude du facial, l'aqueduc de Fallope apparaît dans le massif osseux dense ; il répond à ce niveau à l'aditus.

b) En dedans, avec l'angle antéro-externe du vestibule dans la partie comprise entre la fenêtre ovale et l'ampoule du canal semi-circulaire externe; c'est à ce niveau que l'aqueduc et le vestibule sont le plus rapprochés l'un de l'autre ; l'aqueduc passe dans une sorte de gorge formée en haut par l'ampoule du canal semi-circulaire horizontal, et en bas et en dedans par la paroi vestibulaire.

Les rapports de cette portion de l'aqueduc de Fallope varient souvent suivant les sujets et l'on peut distinguer deux situations : la situation basse, la plus fréquente, et la situation haute, plus rare (Bellocq).

Dans la *situation basse,* l'aqueduc de Fallope déborde vers le bas le bord supérieur de la fenêtre ovale, dont il masque plus ou moins l'ouverture. Le contact entre l'aqueduc d'une part, l'ampoule du canal semi-circulaire externe, la paroi externe du vestibule, et la fenêtre ovale d'autre part, a son maximum d'intimité au niveau du bord antérieur de la fenêtre ovale. A cet endroit, l'aqueduc est à égale distance de l'ampoule en haut, du vestibule en dedans, de la fenêtre ovale en bas, et cette distance est souvent uniformément inférieure à 1 millimètre (L. Girard).

Dans la *situation basse,* l'aqueduc de Fallope ne déborde que peu ou pas du tout le bord supérieur de cette fente; ces deux positions modifient les rapports que présente l'aqueduc de Fallope, partant le nerf facial, avec le canal semi-circulaire externe (voy. : *Oreille interne* et *Nerf facial*).

c) En haut, avec les cellules pétreuses péri-labyrinthiques qui occupent le toit de l'antre un peu en avant de la saillie du canal semi-circulaire externe et avec l'ampoule de ce canal.

L'épaisseur de la lame osseuse qui sépare l'aqueduc de la cavité ampullaire ne dépasse guère 1 millimètre.

d) En bas, les rapports de l'aqueduc peuvent être divisés en trois portions antérieure, moyenne et postérieure : α) la *portion antérieure,* très courte (3 à 4 millimètres de long), va de la logette du ganglion géniculé à l'extrémité antérieure du bec en cuiller de Hughier; elle répond au versant supéro-externe du limaçon, au promontoire et à la lèvre supérieure du bec en cuiller; — β) la *portion moyenne* s'étend du bec en cuiller à la pyramide; elle

est représentée par une mince lamelle osseuse parfois déhiscente (voy. : *Caisse du tympan*, tome V), qui est appliquée contre la fenêtre ovale qu'elle surplombe parfois ; — γ) la *portion postérieure*, très courte (2 millimètres environ de longueur), répond à la base de la pyramide et au *sinus tympani de Schwalbe (cavité sous-pyramidale de Hughier)*.

4° **Deuxième coude.** — Le deuxième coude de l'aqueduc de Fallope correspond au *genou du facial* (voy. : *Nerf facial*, tome IV); il est variable dans sa forme et dans sa situation; le plus souvent, il décrit une courbure à rayon variable par laquelle l'aqueduc de Fallope, d'horizontal devient vertical; l'angulation formée par les deuxième et troisième portions varie suivant les sujets entre 90 et 120 degrés. La courbure que décrit

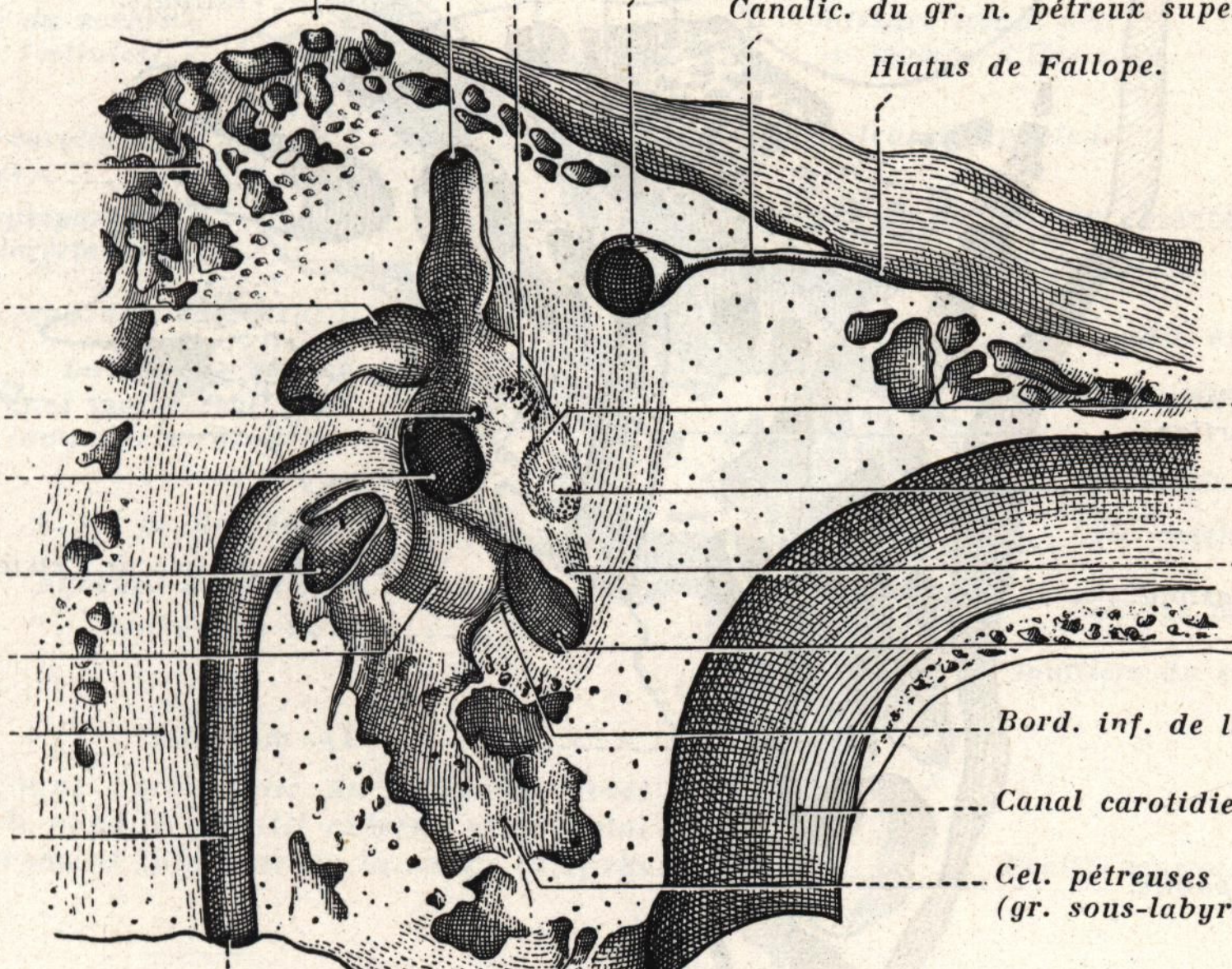

FIG. 102. — *Coupe vertico-transversale du rocher intéressant le vestibule osseux et le canal carotidien ; rapports de l'aqueduc de Fallope, côté droit, segment postérieur de la coupe* (deux fois et demie grandeur naturelle).

ce coude est tantôt très courte, tantôt au contraire de plus grand rayon, et dans ce cas l'inflexion commence au niveau de la partie moyenne de la boucle du canal semi-circulaire externe (voy. : fig. 101).

L'aqueduc entre en rapport : *a) en dehors* et *en haut*, c'est-à-dire par sa *convexité*, avec la boucle du canal semi-circulaire horizontal dont il s'éloigne de plus en plus, et avec le canal semi-circulaire postérieur; dans les rochers très larges, la branche ampullaire du canal semi-circulaire postérieur est située à 3 ou 4 millimètres du deuxième coude de l'aqueduc; mais dans les rochers étroits elle n'en est séparée que par une courte distance, c'est-à-dire l'épaisseur de la capsule osseuse périlabyrinthique, soit 1 mm. 1/2 environ (L. Girard); enfin également, avec le plancher de l'*aditus ad antrum* et avec la fosse cérébelleuse, le coude étant séparé de cette dernière par un espace qui peut varier

de 5 à 12 millimètres; cet espace est occupé par les cellules intersinuso-faciales (voy. : *Nerf facial* et *Cavités pneumatiques annexées à l'oreille moyenne*); *b) en dedans* et *en bas*, c'est-à-dire par sa *concavité*, à la partie postéro-supérieure de la caisse du tympan et au canal du muscle de l'étrier (voy. : fig. 102).

Le deuxième coude de l'aqueduc de Fallope offre, avec le promontoire et la fenêtre ovale, un rapport topographique important du fait de la trépanation basse du labyrinthe; ce coude est situé à 3 ou 4 millimètres du bord postérieur de la fenêtre ovale.

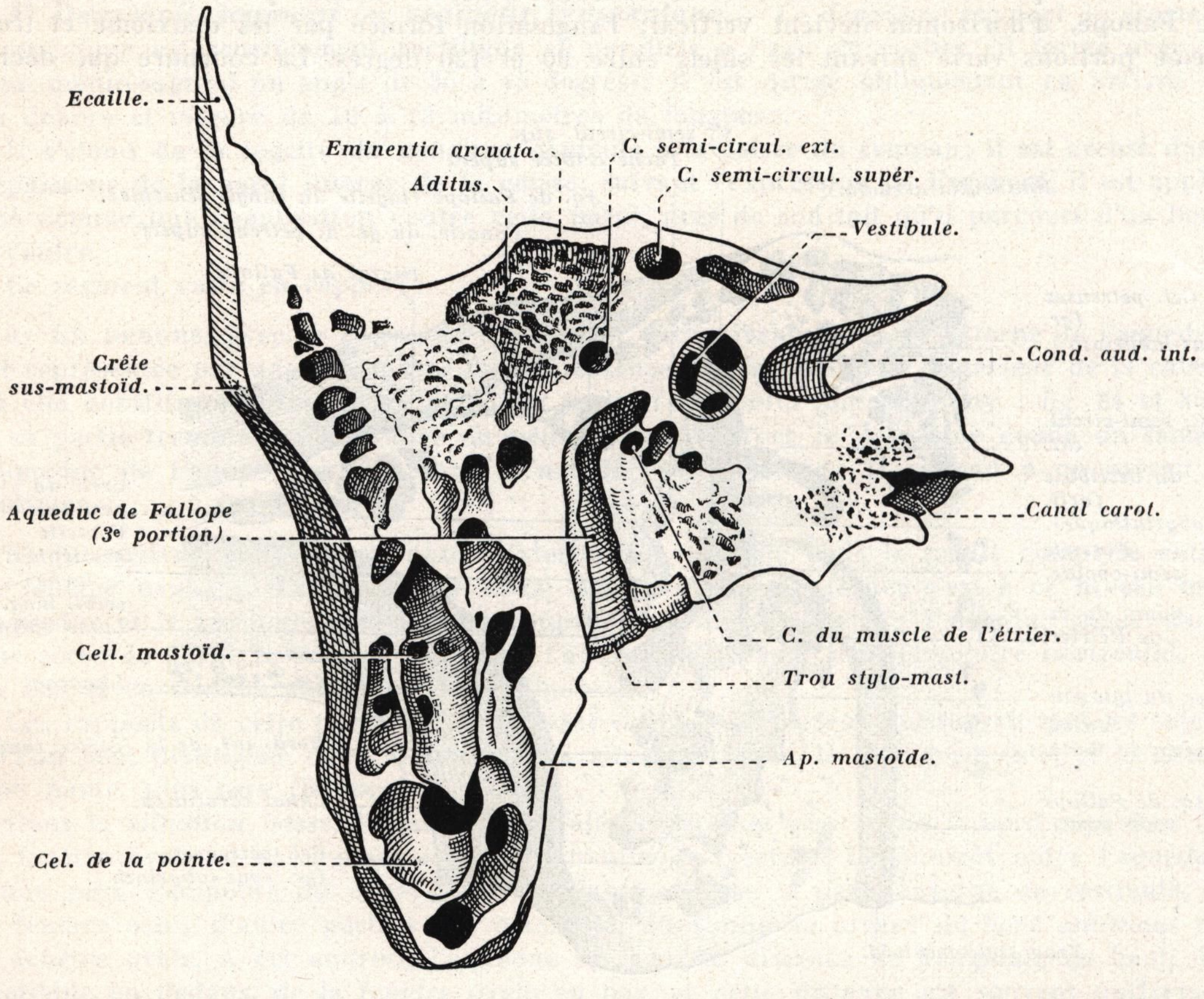

FIG. 103. — *Coupe vertico-transversale du temporal droit parallèle à la paroi postérieure du conduit auditif externe intéressant l'aditus ad antrum et la portion mastoïdienne de l'aqueduc de Fallope, segment postérieur de la coupe* (d'après P. BELLOCQ).

5° ***Troisième segment*** ou ***segment mastoïdien.*** — Ce segment s'étend du deuxième coude au trou stylo-mastoïdien; il est presque rectiligne et sensiblement vertical. Il parcourt de haut en bas un bloc osseux compact appelé *massif osseux du facial de Gellé* ou *lame arquée prémastoïdienne de Chipault*; il est compris dans la portion pétreuse de la mastoïde (voy. : fig. 90, 92, 93, 97 et 103).

Ses rapports se font : *a) en avant*, avec la caisse du tympan et avec le conduit auditif externe; dans sa moitié supérieure, l'aqueduc répond à la paroi postérieure de la caisse dont il est séparé par une épaisseur qui varie de 3 à 5 millimètres et, dans sa moitié inférieure, par la paroi postérieure du conduit auditif externe; cette disposition s'explique par l'obliquité de la membrane tympanale (oblique de haut en bas et de dehors en dedans) et de son cadre osseux; le croisement en X de l'aqueduc de Fallope avec le cadre tym-

panique *(sulcus tympanicus)* est situé à la hauteur de la fenêtre ronde; à noter également, dans l'épaisseur du massif osseux, la présence de cellules *(cellules périfaciales de Bellin)*; *b) en arrière,* avec les cellules mastoïdiennes et avec le sinus latéral dont il est distant de 3 à 10 millimètres, ainsi qu'avec le golfe de la veine jugulaire interne avec lequel les rapports sont très variables; tantôt l'aqueduc est situé à 8 ou 10 millimètres en avant et en dehors du dôme de la jugulaire interne; tantôt, au contraire, il est séparé seulement par une mince coque osseuse.

*6° **Au niveau du trou stylo-mastoïdien.*** — Le trou stylo-mastoïdien s'ouvre extérieurement au niveau de la base du rocher entre l'apophyse mastoïde en dehors et la base de l'apophyse styloïde en dedans; mais il est toujours situé plus près de cette dernière et souvent même contigu à sa base.

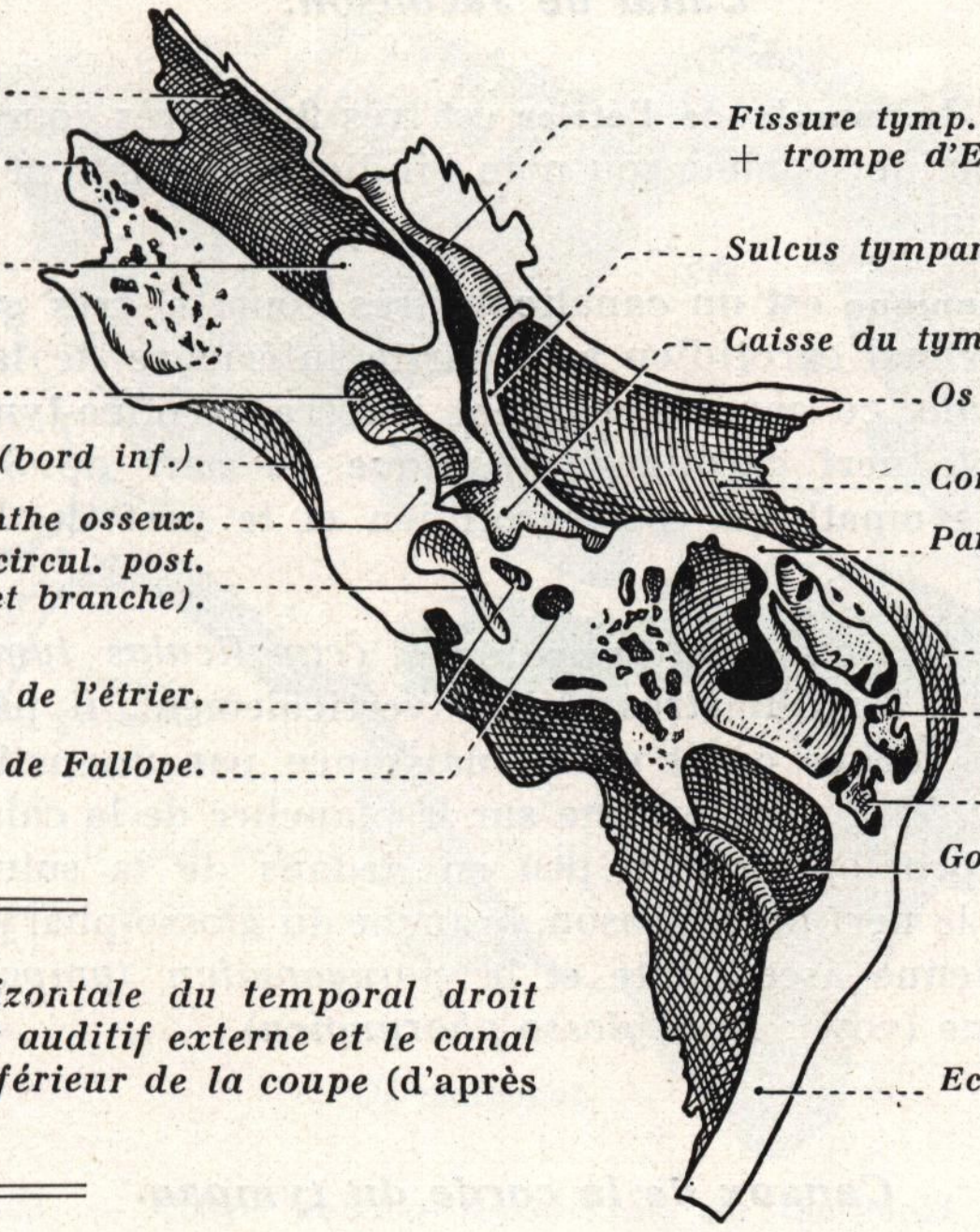

FIG. 104. — *Coupe horizontale du temporal droit passant par le conduit auditif externe et le canal carotidien, segment inférieur de la coupe* (d'après P. BELLOCQ).

A ce niveau, la distance qui sépare le facial du golfe de la veine jugulaire interne varie entre 4 et 10 millimètres chez l'adulte (moyenne 5 millimètres), et 2 et 5 millimètres chez l'enfant (avant dix ans).

CONTENU. — L'aqueduc de Fallope livre passage au nerf facial (VIIe paire), à l'artère stylo-mastoïdienne, branche de l'auriculaire postérieure ou de l'occipitale, à un rameau artériel issu de l'artère auditive interne; ce rapport du nerf explique la fréquence des paralysies faciales dans les fractures du rocher.

Canalicules des nerfs pétreux.

Les canalicules des nerfs pétreux sont au nombre de quatre : *a)* deux sont situés dans l'épaisseur du *tegmen tympani*; ils sont obliques en arrière et en dehors; ils s'étendent de l'aqueduc de Fallope, au niveau de la partie antérieure de la logette du ganglion géniculé à la face antéro-supérieure du rocher : α) un livre passage au grand nerf pétreux super-

ficiel, branche du facial, et à un rameau de la méningée moyenne, il aboutit à l'hiatus de Fallope; β) l'autre est situé un peu au-dessous et en dehors du précédent et lui est parallèle : il aboutit à l'hiatus accessoire et livre passage au petit nerf pétreux superficiel, branche du facial; — *b)* les deux autres s'étendent de la paroi interne de la caisse du tympan à la face antéro-supérieure du rocher; ils livrent passage aux nerfs pétreux profonds, branches du nerf de Jacobson; celui du grand nerf pétreux profond est situé dans la partie interne du *tegmen tympani* et aboutit à l'hiatus de Fallope; celui du petit nerf pétreux profond est compris dans la mince lamelle osseuse qui sépare le canal du muscle du marteau du canal carotidien.

Canalicule du nerf du muscle de l'étrier. Canal carotico-tympanique. Canal de Jacobson.

Le **canalicule du nerf du muscle de l'étrier** est très fin et très court; il s'étend de l'aqueduc de Fallope à la pyramide; comme son nom l'indique, il contient le nerf du muscle de l'étrier, branche du facial.

Le **canal carotico-tympanique** est un canalicule très court et très grêle qui s'étend de la convexité du coude du canal carotidien à la partie inférieure de la paroi antérieure de la caisse du tympan. Dans ce canal s'engagent l'artère carotico-tympanique, branche de la carotide interne, et le nerf carotico-tympanique ou nerf de Schmiedel, anastomose tendue entre le plexus sympathique péricarotidien et le nerf de Jacobson, branche du glosso-pharyngien.

Le **canal de Jacobson** (1), ou **canal tympanique** *(canaliculus tympanicus)*, est un fin et court canal, long de 6 à 8 millimètres; dirigé verticalement, il part extérieurement de la face exocranienne du rocher où il prend naissance par un petit orifice situé sur la crête jugulaire (voy. : fig. 77); il se termine sur le plancher de la caisse du tympan, contre le versant inférieur du promontoire, un peu en dedans de la suture tympano-pétreuse. A l'état frais, il contient le nerf de Jacobson, branche du glosso-pharyngien, le rameau tympanique de la pharyngienne ascendante et le *paraganglion tympanique*, improprement appelé glande tympanique (voy. : *Nerf glosso-pharyngien*).

Canaux de la corde du tympan.

Le trajet intra-osseux arciforme de la corde du tympan est interrompu par son passage dans la caisse du tympan; aussi doit-on distinguer deux canaux à ce nerf : l'un, postérieur, l'autre antérieur.

a) Le CANAL POSTÉRIEUR DE LA CORDE DU TYMPAN (voy. fig. 105) naît tantôt de la face exocranienne du rocher, un peu en avant et en dehors du trou stylo-mastoïdien, et cela lorsque la corde se détache du facial au-dessous du trou stylo-mastoïdien; tantôt et le plus souvent, de la face antérieure de l'aqueduc de Fallope, à quelques millimètres au-dessus du trou stylo-mastoïdien; de là, il se dirige obliquement en avant, en haut et en dehors, dans la suture tympano-pétreuse postérieure, pour déboucher sur la paroi postérieure de la caisse par un orifice en forme de fente verticale situé en dehors de la base de la pyramide, dont le sépare la fossette sus-pyramidale de Sappey, et en dedans du *sulcus tympanicus*.

La *paroi postéro-interne* du canal est constituée par la paroi externe de la portion

(1) Anatomiste et chirurgien danois (1783-1843).

pétreuse de l'apophyse mastoïde, sur laquelle il est exceptionnel d'observer trace de gouttière.

La *paroi antéro-externe* est formée par l'os tympanal sur lequel la corde marque parfois son passage par la présence d'une petite gouttière.

Le canal postérieur de la corde est situé sur un plan externe par rapport à la portion verticale de l'aqueduc de Fallope, et d'autant plus externe que ce canal se rapproche davantage de la paroi postérieure de la caisse.

b) Le CANAL ANTÉRIEUR DE LA CORDE DU TYMPAN, OU CANAL DE HUGHIER (1834) (voy. : fig. 91 et 92), est compris dans la suture tympano-pétreuse antérieure *(scissure de Glaser)*; ce canal, oblique en bas, en avant et en dedans, est situé entre l'apophyse tubaire de l'os tympanal, excavée en gouttière *(sulcus malleolaris)*, et la face inférieure du *prolongement*

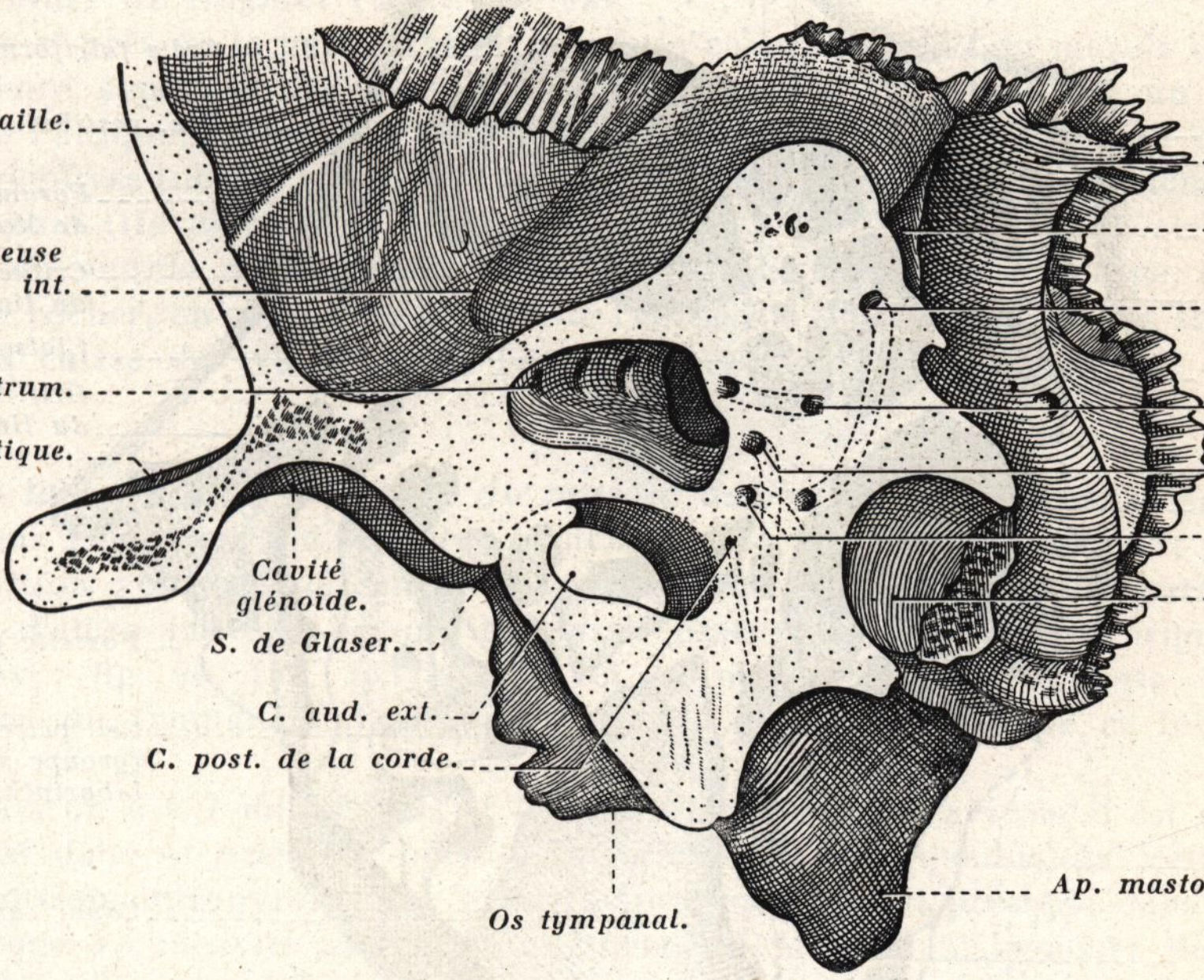

FIG. 105. — *Coupe vertico-transversale du temporal droit passant par la fosse jugulaire et la cavité glénoïde, segment postéro-externe de la coupe* (d'après P. BELLOCQ).

antérieur du *tegmen tympani*. Son orifice d'entrée est situé sur la paroi antérieure de la caisse; son orifice de sortie, exocranien, est en position variable dans la partie la plus interne de la fossette mandibulaire; le plus souvent il est situé au niveau de la scissure de Glaser, parfois aussi contre l'épine du sphénoïde, le nerf se creusant fréquemment une gouttière au niveau de cette épine.

A sa sortie du crâne, la corde du tympan apparaît dans la région interptérygoïdienne en dehors de l'aponévrose interptérygoïdienne.

Un peu en dehors du canal de Hughier, la suture tympano-pétreuse antérieure présente une fente qui livre passage au ligament antérieur du marteau et aux vaisseaux tympaniques.

Par suite de la constitution des deux canaux de la corde du tympan, celle-ci est comme *pincée* entre deux os pendant son trajet intra-temporal (os tympanal et rocher); ce dispositif anatomique est le résultat du développement des pièces osseuses du temporal, par rapport au trajet de la corde du tympan, chez le fœtus, et à leur soudure ultérieure.

Canalicule du rameau anastomotique du pneumogastrique au facial.

Ce canalicule transversal, très grêle, s'étend de la fosse jugulaire, où il prend naissance par l'*ostium introïtus,* à la face exocranienne du rocher où il se termine, soit au niveau du trou stylo-mastoïdien, soit, un peu en dedans, au niveau de l'*ostium exitus.* Il livre passage à une anastomose du pneumogastrique au facial (rameau de la fosse jugulaire de Cruveilhier) (voy. : fig. 77).

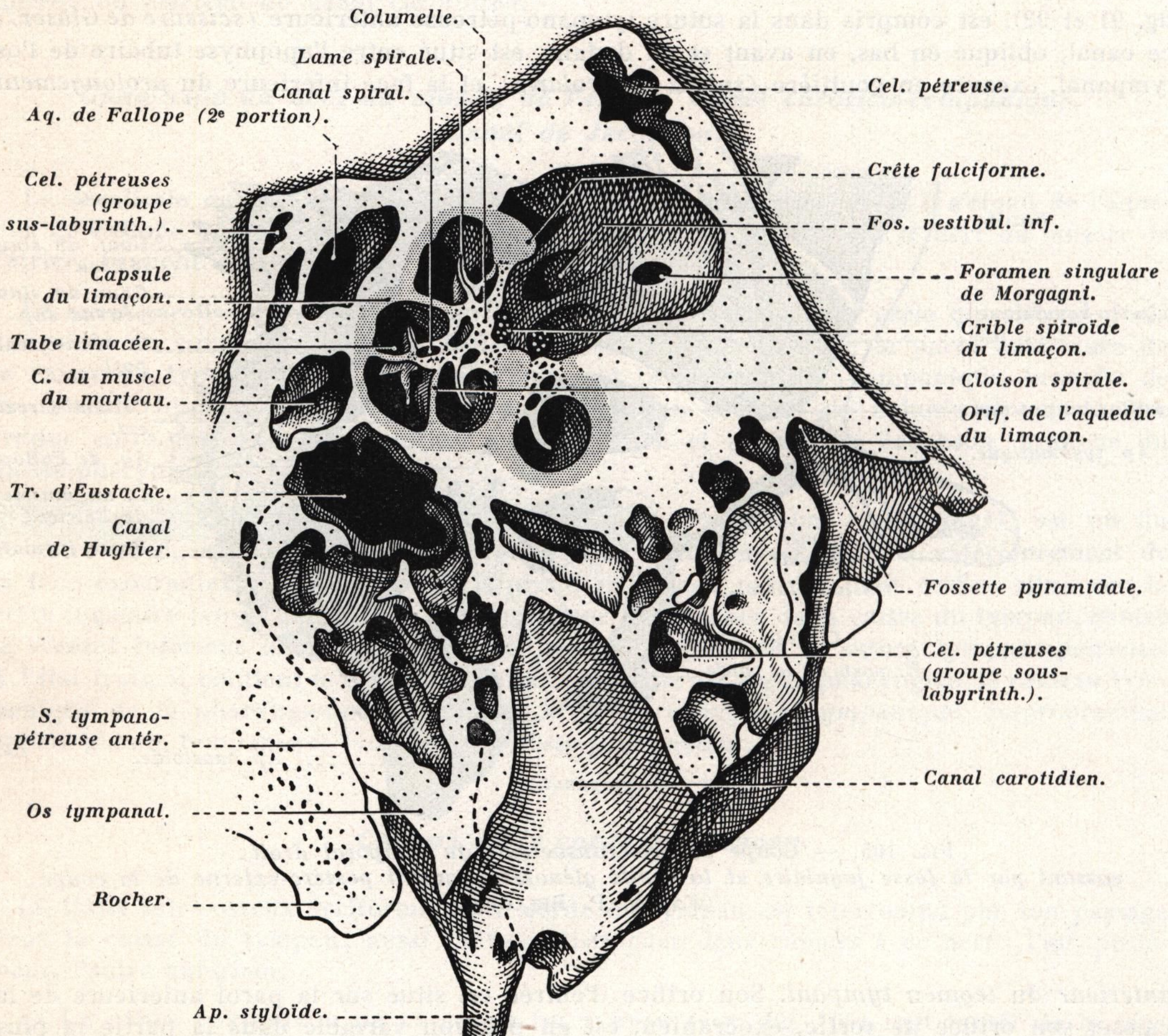

FIG. 106. — *Coupe vertico-transversale du rocher droit intéressant le limaçon suivant son grand axe antéro-postérieur* (en pointillé gris, la lame des contours ou capsule du limaçon : quatre fois et demie grandeur naturelle) (d'après P. BELLOCQ).

V. — CANAUX MUSCULAIRES

Destinés à loger les muscles de l'oreille moyenne annexés aux osselets de l'ouïe, les canaux musculaires creusés dans le temporal sont : *a)* le *canal du muscle du marteau*; *b)* et le *canal de la pyramide.*

Canal du muscle du marteau. — Ce canal, de forme cylindrique, est long de 12 à 15 millimètres; il est formé par l'adossement vis-à-vis de deux gouttières semi-cylindriques, dont l'une est creusée sur la face antérieure du rocher, et dont l'autre est située sur la face supérieure de l'os tympanal.

Dirigé obliquement de dedans en dehors, de bas en haut et d'avant en arrière, il est tout d'abord sus-jacent et à peu près parallèle à la portion osseuse de la trompe d'Eustache; puis il apparaît sur la partie la plus élevée de la paroi interne de la caisse du tympan, au-dessus du promontoire; à ce niveau, il s'incurve de dedans en dehors en une saillie conique, dont le sommet est percé d'un petit orifice circulaire, par où s'engage le tendon du muscle du marteau (voy. : fig. 84, 91, 92, 100 et 106).

Assez souvent la paroi de ce conduit est déhiscente au niveau de sa partie terminale ; il est alors transformé en une gouttière incurvée et saillante dans la caisse, constituant le *bec en cuiller de Hughier* (voy. : fig. 84).

En arrière et près de la partie antérieure de la caisse, le canal du muscle du marteau est séparé du bord supérieur de l'apophyse tubaire de l'os tympanal par un prolongement antérieur de l'attique; enfin, plus en avant, ce canal est également séparé du bord supérieur de l'apophyse tubaire placé à un niveau inférieur, par le *prolongement inférieur du tegmen tympani* (Hovelacque et Reinhold).

Le canal du muscle du marteau débouche à la face inférieure du crâne, contre le bord antérieur du rocher, en regard de la base de l'épine du sphénoïde. Sur l'os sec, il fait communiquer la caisse du tympan avec l'extérieur; à l'état frais, il contient le muscle du marteau.

Canal de la pyramide** ou **canal du muscle de l'étrier. — Le canal de la pyramide est situé dans l'épaisseur de la paroi postérieure de la caisse du tympan; il est compris entre la portion verticale descendante de l'aqueduc de Fallope d'une part, et la caisse du tympan d'autre part; il occupe le massif osseux de Gellé (lame arquée prémastoïdienne) (voy. : fig. 90, 102, 103 et 104) et la pyramide dont la base d'implantation sur la caisse du tympan répond à l'union des parois postérieure et interne de cette dernière.

Long d'environ 6 à 7 millimètres et large de 1 millimètre environ, il est dirigé presque verticalement dans sa première portion, parallèlement à l'aqueduc de Fallope; dans sa deuxième portion, intrapyramidale, il est incurvé en avant et présente dans son ensemble un trajet arqué à concavité antérieure et interne. Il s'ouvre au sommet de la pyramide par un petit orifice circulaire qui laisse échapper le tendon du muscle de l'étrier; extérieurement, il débouche à la base du crâne par un petit orifice situé en avant du trou stylo-mastoïdien.

Il loge le muscle de l'étrier *(canal du muscle de l'étrier).*

VI. — AQUEDUC DU VESTIBULE

L'*aqueduc du vestibule* est un étroit conduit osseux creusé à l'intérieur de la pyramide pétreuse. Il naît par un petit orifice en bec de flûte au niveau de la paroi interne du vestibule; il est situé au-dessous du bord antérieur de l'orifice non ampullaire de la branche commune des canaux semi-circulaires supérieur et postérieur; il fait suite à la gouttière sulciforme (voy. : fig. 96, 100, 102 et 107).

Il se dirige presque verticalement et parallèlement à la branche commune dans l'épaisseur de la paroi interne du vestibule à la manière d'un conduit de fumée dans un mur (L. Girard); dans son trajet vertical, il n'est séparé de la cavité vestibulaire que par une épaisseur d'os compact de 1 millimètre ou de 1 mm 1/2 environ.

Il change de direction au niveau de la partie moyenne de la branche commune dont il

s'éloigne en décrivant un coude presque à angle droit; il se porte alors en arrière, en bas et en dedans vers la paroi postéro-supérieure du rocher; à sa terminaison, il s'élargit notablement et prend un aspect infundibuliforme; il s'ouvre à la face postéro-supérieure du rocher, dans la fosse cérébelleuse, par une fente osseuse (méat endolymphatique) presque horizontale, située au niveau de la fossette unguéale ou fossette endolymphatique.

La lèvre supérieure de l'orifice, parfois soufflée par des cellules du groupe rétro-labyrinthique, surplombe la fossette unguéale.

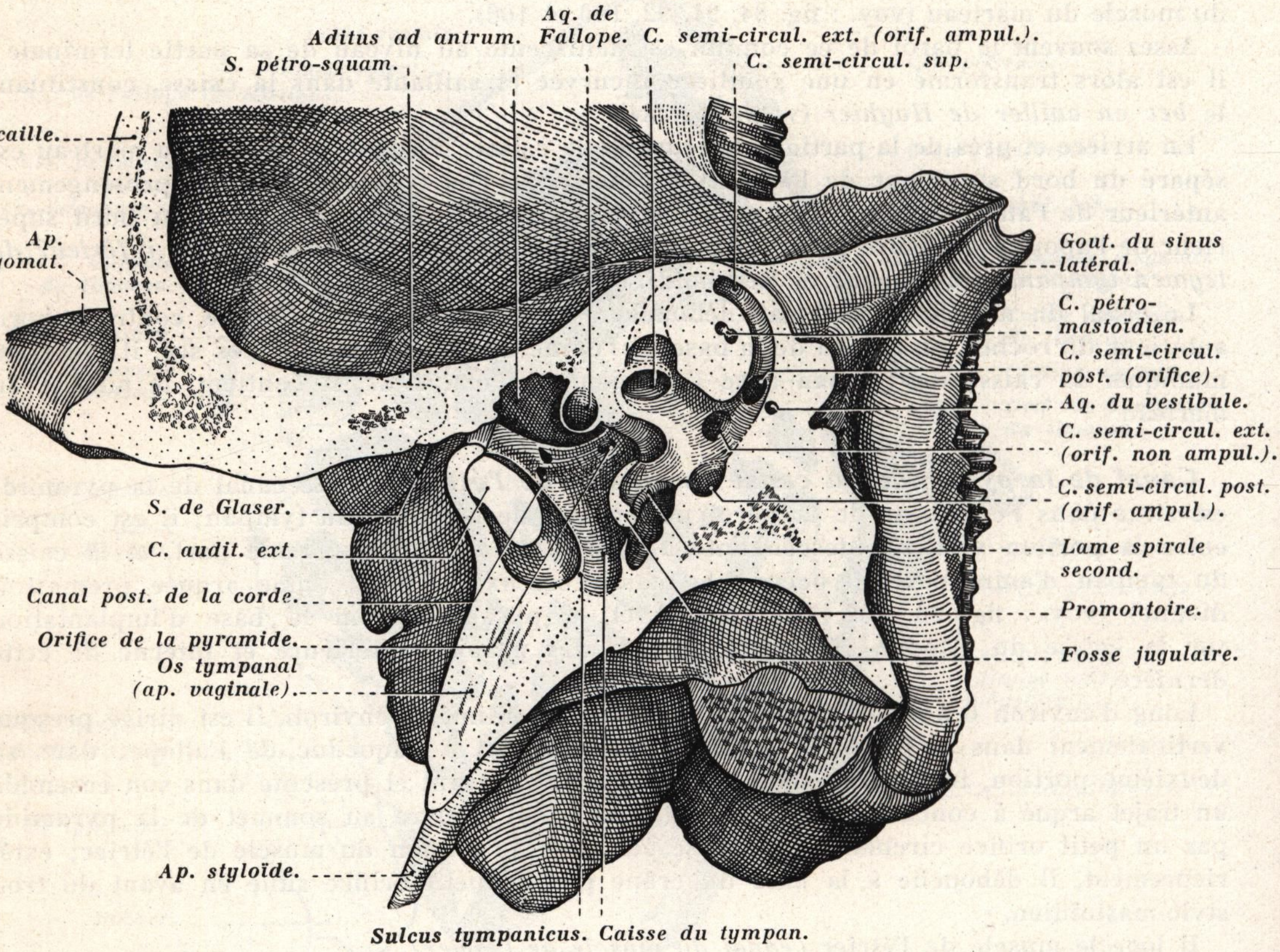

FIG. 107. — *Coupe vertico-transversale du rocher droit intéressant le labyrinthe osseux, segment postéro-externe de la coupe* (d'après P. BELLOCQ).

Cet orifice, et partant la fossette unguéale elle-même, est très variable dans sa situation; tantôt, il s'ouvre très bas à 2 ou 3 millimètres du trou déchiré postérieur, et par conséquent assez loin de l'arête supérieure du rocher; tantôt, au contraire, il s'ouvre à 10 millimètres environ de cette dernière; il est généralement situé à 8 millimètres du méat auditif interne.

Dans son ensemble, il décrit un trajet arqué dont la courbure est plus ou moins marquée et dont la concavité regarde en bas et en avant (G. Portmann).

L'aqueduc du vestibule livre passage à la *veine de l'aqueduc du vestibule* tributaire du sinus pétreux supérieur et au canal endolymphatique (voy. : *Oreille interne*).

L'aqueduc du vestibule, et plus spécialement son orifice au niveau de la face postéro-

supérieure du rocher, peut être la cause de la propagation d'une infection du labyrinthe à la fosse cérébelleuse.

Le développement et la formation de l'aqueduc du vestibule s'effectue simultanément avec la constitution du canal endolymphatique qui relie le saccule de l'oreille interne au sac endolymphatique endocranien (voy. : *Oreille interne. Labyrinthe membraneux*).

VII. — AQUEDUC DU LIMAÇON

L'*aqueduc du limaçon* est un fin canalicule (de la dimension d'un cil chez l'adulte), qui met en connexion les espaces péri-lymphatiques du limaçon avec la fosse cérébelleuse.

Long de 10 à 12 millimètres, il prend naissance sur la paroi postérieure de la rampe tympanique du limaçon par un petit orifice situé en avant de la crête qui se détache du bord inféro-externe de la fenêtre ronde pour se rendre à la lame spirale (voy. : fig. 86, 92 et 106).

De cette origine, il se dirige obliquement en arrière, en dehors et en bas; sous-jacent à la branche ampullaire du canal semi-circulaire postérieur, il chemine à peu près parallèlement au conduit auditif interne pour s'ouvrir au niveau du bord postérieur du rocher par un orifice évasé situé au-dessus de la fossette pyramidale du ganglion d'Andersch. Cet orifice est placé à 4 ou 5 millimètres au-dessous du méat auditif interne.

Ce canal livre passage à la *veine de l'aqueduc du limaçon* qui aboutit tantôt au golfe de la veine jugulaire interne, au niveau du trou déchiré postérieur, tantôt et le plus souvent au niveau de la terminaison du sinus latéral (partie terminale de la crosse sinuso-jugulaire).

*
**

CONNEXIONS. — Normalement, le temporal s'articule avec cinq os, à savoir : en haut, avec le pariétal; en bas, avec le maxillaire inférieur; en avant, avec le sphénoïde et le malaire; en arrière, avec l'occipital.

Anormalement, le temporal peut entrer en connexion avec l'os hyoïde par l'intermédiaire d'une chaîne d'osselets dite *appareil hyoïdien.*

INSERTIONS MUSCULAIRES. — Quatorze muscles s'insèrent sur l'os temporal :

1° Sur l'*écaille* : le temporal.

2° Sur l'*apophyse mastoïde* : l'occipital, l'auriculaire postérieur, le sterno-cléido-mastoïdien, le *splenius capitis,* le petit complexus (transversaire de la tête), le digastrique (ventre postérieur) et accessoirement le muscle atloïdo-mastoïdien ou muscle droit latéral accessoire de Winslow.

3° Sur l'*apophyse zygomatique* : le masséter.

4° Sur le *rocher* : le péristaphylin interne (faisceau pétreux) et le muscle de l'étrier.

5° Sur l'*os tympanal* : le muscle péristaphylin externe (faisceau accessoire ou tympanal).

6° Sur l'*apophyse styloïde* : le stylo-hyoïdien, le stylo-glosse, le stylo-pharyngien (ces trois muscles représentant les trois fleurs rouges du *bouquet de Riolan*) et accessoirement le stylo-hyoïdien profond de Sappey.

ARCHITECTURE. — Indépendamment des nombreuses cavités et canaux précédemment étudiés qui sont contenus dans son épaisseur, le temporal est formé en grande partie de tissu compact et ne renferme que très peu de tissu spongieux.

L'*écaille,* comme tous les os plats de la boîte cranienne, est formée de deux lames osseuses très minces de tissu compact, entre lesquelles se trouvent interposés quelques rares îlots de tissu spongieux; toutefois ceux-ci sont surtout apparents dans la portion horizontale, sous-zygomatique de l'écaille.

Le *rocher,* comme son nom l'indique, est constitué presque exclusivement par du tissu osseux compact, très dense et très dur; celui-ci est plus spécialement réparti à la périphérie de la pyramide pétreuse, dans les parois des cavités, et autour des canaux : tel par exemple le *massif osseux de Gellé* qui entoure la portion verticale ou mastoïdienne de l'aqueduc de Fallope; par contre le tissu spongieux est principalement réparti dans la zone labyrinthique du rocher et dans l'apophyse mastoïde où il est particulièrement abondant dans le type diploétique.

L'*os tympanal* est une lamelle enroulée, formée de tissu osseux compact.

OSSIFICATION. — Le temporal est un os complexe primitivement formé par trois pièces osseuses distinctes : le *squamosal,* le *tympanal* et le *pétreux,* auxquelles s'ajoute par la suite une formation dérivant de l'appareil hyoïdien, le *stylo-hyal;* la soudure de ces différentes pièces forme chez l'adulte l'os temporal avec ses multiples sutures.

1° Le **squamosal,** qui donne naissance à l'écaille, est un os de membrane; il se développe par l'intermédiaire de deux points d'ossification : *a)* l'un, *antérieur* ou *squamo-zygomatique,* qui fournit la moitié antérieure de l'écaille et l'apophyse zygomatique; *b)* l'autre, *postérieur* ou *squamo-mastoïdien,* qui fournit la moitié postérieure de l'écaille et la portion squameuse de la mastoïde ou aile squamo-mastoïdienne de Mouret; ces deux points apparaissent au début du troisième mois de la vie intra-utérine (Augier).

2° Le **tympanal,** qui donne naissance à la gouttière tympanale, est également un os de membrane; il se développe par deux points d'ossification : *a)* l'un *antérieur,* qui apparaît au début du troisième mois; *b)* l'autre, *inférieur,* qui apparaît au milieu du troisième mois de la vie fœtale; *c)* parfois un troisième point d'ossification inconstant apparaît à la fin du troisième mois dans la partie postérieure du cercle tympanal (Augier).

3° Le **pétreux** ou **os péri-otique** possède une double origine à la fois cartilagineuse et périostique. Il est en effet précédé d'une ébauche cartilagineuse développée aux dépens de la *capsule otique* ou *capsule labyrinthique* qui représente un véritable noyau périlabyrinthique enchondral. Ultérieurement, et même après la naissance, le pétreux subit un ample développement, ainsi que de nombreuses modifications qui sont conditionnées par l'accroissement du crâne et son modelage sur l'encéphale; par la formation de conduits (trompe d'Eustache osseuse, conduit auditif externe), de cavités (antre et ses dépendances) et par sa pneumatisation (cellules mastoïdiennes et pétreuses); enfin aussi, par les connexions qu'il prend avec les nerfs craniens ou leurs branches et avec les vaisseaux qui le pénètrent (formation du conduit auditif interne et pénétration des nerfs auditif et facial, constitution de l'aqueduc de Fallope, du canal carotidien et du canal pétro-mastoïdien).
Il fournit le rocher, dont l'ossification commence au cours du cinquième mois de la vie intra-utérine, et la portion pétreuse de la mastoïde.

Ossification de la capsule labyrinthique. — La capsule labyrinthique primitivement cartilagineuse est formée de deux parties : l'une *antérieure,* la *pars cochlearis;* l'autre *postérieure,* plus volumineuse, la *pars canalicularis;* la première entoure le limaçon; la deuxième entoure l'utricule, le saccule et les canaux semi-circulaires; sur la face endocranienne elle apparaît nettement en saillie en haut et en arrière où elle constitue l'*arcuatum.*
Entre les deux parties se place un segment rétréci qui correspond au vestibule et au canal du nerf facial *(canalis facialis).*
L'ossification de la capsule labyrinthique a été bien étudiée successivement par Vrölik et par Augier; on lui distingue trois centres d'ossification principaux et des centres accessoires.

1° Les **centres principaux** sont : *a)* un CENTRE COCHLÉO-CANALICULAIRE qui apparaît au lieu et place du promontoire; il édifie principalement le promontoire, le canal semi-circulaire postérieur, une partie du limaçon osseux et le conduit auditif interne; en réalité, ce centre est à l'origine fort complexe et divisé en cinq centres secondaires qui sont : α) un *centre cochléaire inférieur* qui correspond au premier tour de spire du limaçon; β) un *centre cochléaire supérieur* pour la partie supérieure du limaçon; γ) un *centre cochléaire antérieur* qui correspond au sommet de la cochlée; δ) un *centre cochléaire postérieur* qui correspond à la base du limaçon et au conduit auditif interne; très rapidement ces quatre centres se fusionnent entre eux pour envelopper en totalité la *pars cochlearis;* ε) et un *centre du promontoire ou centre épisthotique de Vrölik* qui apparaît le premier contre le promontoire et la fenêtre ronde qu'il encercle, il s'étend simultanément sur le vestibule et sur l'ampoule du canal semi-circulaire postérieur; il est donc à la fois canaliculaire et vestibulaire; — *b)* un CENTRE CANALICULAIRE ANTÉRIEUR qui apparaît au-dessus de la fenêtre ovale; il fournit principalement le vestibule, le canal semi-circulaire supérieur et le *tegmen tympani;* enfin il complète la portion supérieure du promontoire; — *c)* et un CENTRE CANALICULAIRE POSTÉRIEUR qui apparaît au niveau de l'orifice postérieur de l'aqueduc du vestibule; il fournit la portion commune des canaux semi-circulaires supérieur et postérieur, ainsi que leur partie adjacente (voy. : fig. 108).

2° Les **centres accessoires** sont également au nombre de trois : *a)* un *centre canaliculaire antérieur* ou *centre pro-otique de Vrölik* qui se développe dans la partie antérieure de la *pars canalicularis* et au-dessus de la fenêtre ovale; il s'étend dans les ampoules des canaux semi-circulaires supérieur et externe, ainsi qu'au niveau du *tegmen tympani* et du *canalis facialis* dans la région qui correspondra ultérieurement au genou du facial; — *b)* un *centre canaliculaire postérieur* qui apparaît au niveau de l'orifice postérieur de l'aqueduc du vestibule au point d'union des canaux semi-circulaires supérieur et postérieur; — *c)* et un *centre mastoïdien* ou *processus mastoïdeus* pour la région mastoïdienne.
Anormalement, on peut rencontrer dans la région de la future fossette gassérienne un petit

osselet d'origine cartilagineuse qui se soude ultérieurement au limaçon, c'est l'*osselet supra-cochléaire* et, au-dessus du *tegmen tympani,* un osselet analogue qui s'incorpore par la suite au toit de la caisse, c'est l'*osselet supra-tegminal* (Augier).

L'ossification de la capsule labyrinthique est à peu près complète à la fin du sixième mois de la vie intra-utérine et, à la naissance, le labyrinthe osseux atteint sa grandeur normale et définitive qui persistera pendant toute la vie; il n'y a pas d'accroissement progressif du labyrinthe, contrairement à ce qui se passe pour les autres os.

Cette ossification du pétreux d'origine enchondrale est complétée par la suite par l'apposition de lamelles osseuses d'origine périostique au cours du développement du crâne, et tandis que les deux couches osseuses (os enchondral et os périostique) sont régulièrement réparties autour du limaçon; elles sont par contre très irrégulièrement disposées autour du vestibule.

(Pour la pneumatisation de l'os temporal, voyez : *Cavités pneumatiques annexées à l'oreille moyenne.*)

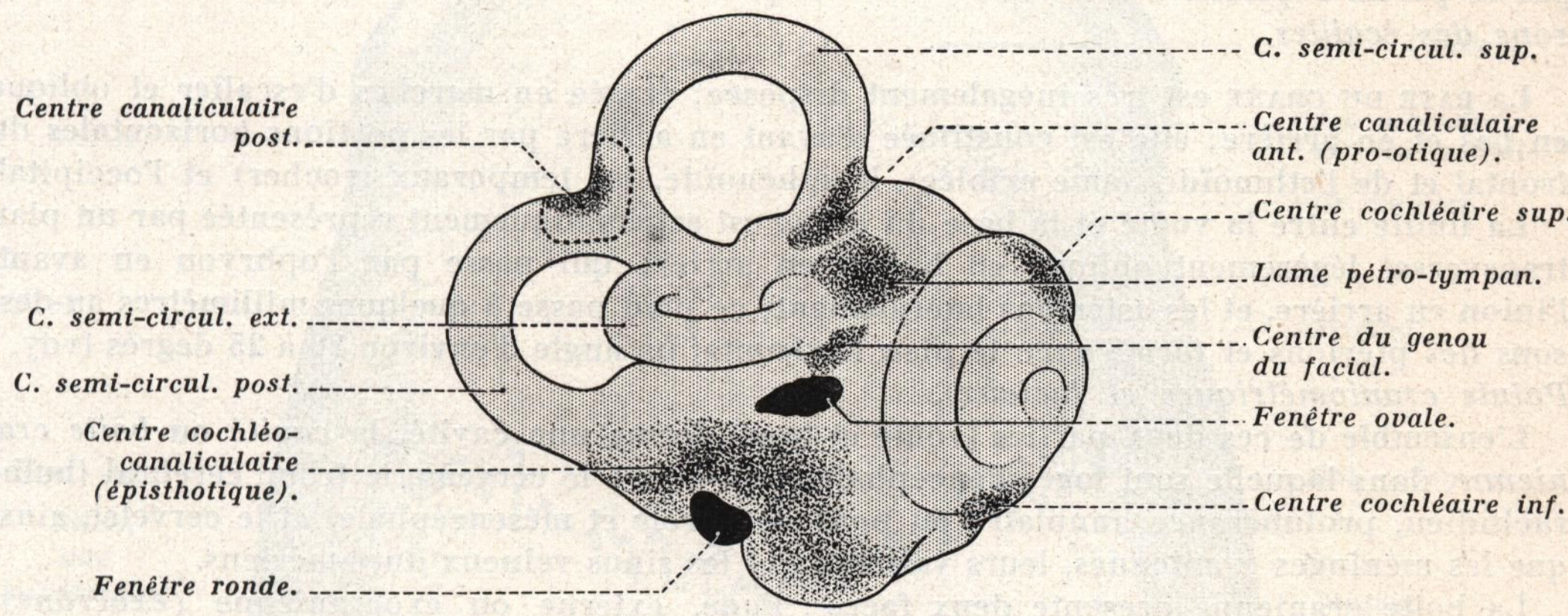

FIG. 108. — *Ossification du labyrinthe* (d'après AUGIER).

3° Le **stylo-hyal** est développé et formé aux dépens de la partie postéro-supérieure du cartilage de Reichert, situé dans le deuxième arc branchial (arc hyoïdien); il fournit l'apophyse styloïde, qui, cartilagineuse pendant toute la vie fœtale, ne voit débuter son ossification qu'après la naissance.

L'apophyse styloïde se développe aux dépens de deux points d'ossification : l'un, supérieur, apparaît à la naissance ou quelques jours après; l'autre, inférieur, apparaît vers quatre ans; le noyau supérieur se fusionne très rapidement au rocher, tandis que le noyau inférieur se soude au noyau supérieur tardivement.

ÉTUDE GÉNÉRALE DU CRANE

Le squelette de la tête comprend deux parties qui sont : *a) le crâne proprement dit* ou *boîte cranienne*; *b)* et le *crâne facial.* La délimitation entre ces deux parties répond à peu de chose près à l'*angle de Virchow-Welcker* (voyez plus loin). Celui-ci est représenté par l'angle dièdre compris entre les deux plans suivants : d'une part, un plan horizontal qui s'étend de la gouttière optique du corps du sphénoïde au nasion (suture fronto-nasale), et d'autre part, un plan oblique en bas et en arrière qui va de cette même gouttière au bord antérieur du trou occipital (voy. : fig. 195). Tout ce qui est au-dessous et en avant de cet angle appartient à la *face (crâne facial),* et il est à remarquer que cette portion du squelette de la tête est constituée par des os d'une légèreté extrême; tout ce qui est en-dessus et en arrière de cet angle appartient à la *boîte cranienne* et protège l'encéphale.

FORME DU CRANE. — Envisagé dans son ensemble, le crâne présente chez l'adulte la forme d'un ovoïde aplati transversalement ainsi qu'à sa partie inférieure ou basale, et à grosse extrémité postérieure; exceptionnellement, le crâne est symétrique par rapport au plan médio-sagittal.

DIVISION DU CRANE. — Le crâne est formé de *deux parties* : *a)* l'une, *supérieure*, la *voûte du crâne* ou *calotte cranienne*; *b)* l'autre, *inférieure*, d'aspect irrégulier, la *base du crâne*.

La VOÛTE DU CRANE présente la forme d'une coquille; elle est constituée, en avant, par l'écaille du frontal; latéralement, par le pariétal et l'écaille du temporal, et en arrière, par la partie supérieure de l'écaille de l'occipital; la calotte cranienne représente donc la *zone des écailles*.

La BASE DU CRANE est très inégalement disposée; étagée en marches d'escalier et oblique en bas et en arrière; elle est constituée d'avant en arrière par les portions horizontales du frontal et de l'ethmoïde (lame criblée), le sphénoïde, les temporaux (rocher) et l'occipital.

La limite entre la voûte et la base du crâne est schématiquement représentée par un plan transversal légèrement oblique en bas et en arrière qui passe par l'ophryon en avant, l'inion en arrière, et les astérions latéralement; ce plan passe à quelques millimètres au-dessous des ptérions et forme avec le plan horizontal un angle d'environ 20 à 25 degrés (voy. : *Points craniométriques et faciaux*).

L'ensemble de ces deux parties (voûte et base) forme une cavité, la *cavité* ou *boîte cranienne*, dans laquelle sont logés l'encéphale, c'est-à-dire le cerveau, le tronc cérébral (bulbe rachidien, protubérance annulaire ou pont de Varole et mésencéphale) et le cervelet, ainsi que les méninges craniennes, leurs vaisseaux et les sinus veineux dure-mériens.

La boîte cranienne présente deux faces : l'une, externe ou exocranienne *(exocrâne)*; l'autre, interne ou endocranienne *(endocrâne)* sur laquelle s'applique la dure-mère.

Nous décrirons successivement sur la *voûte* et sur la *base* du crâne les configurations extérieures et intérieures de la boîte cranienne.

A. — VOUTE DU CRANE

1° Configuration extérieure (exocrâne). — La face exocranienne de la voûte du crâne est lisse et régulière; elle présente :

a) SUR LA LIGNE MÉDIANE, de la glabelle à l'inion : la suture métopique ou médio-frontale variable suivant les sujets; la face antérieure convexe du frontal lisse et unie; le bregma, point de rencontre de la suture coronale avec la suture interpariétale; la suture sagittale comprise entre les deux pariétaux (suture interpariétale); cette suture est assez souvent déjetée à droite ou à gauche de la ligne médiane; le lambda en forme de λ grec, point de rencontre de la suture interpariétale avec la suture lambdatique ou occipito-pariétale; enfin la face postérieure convexe et lisse de l'écaille occipitale.

b) DE CHAQUE CÔTÉ DE LA LIGNE MÉDIANE, on observe à la partie postérieure des pariétaux, et très près de la suture sagittale, les *trous pariétaux*; d'autre part, la voûte cranienne présente d'avant en arrière trois saillies plus ou moins marquées qui sont : la bosse frontale, la bosse pariétale et la saillie de l'écaille de l'occipital correspondant à la grosse extrémité de l'ovoïde cranien; entre ces saillies, la voûte est marquée des sutures fronto-pariétale ou coronale et occipito-pariétale ou lambdatique.

c) AU-DESSOUS DE LA LIGNE COURBE TEMPORALE SUPÉRIEURE, l'exocrâne est aplati transversalement et présente une dépression appelée *fosse temporale* limitée : *a) en haut*, par la

ligne courbe temporale supérieure qui s'étend de la crête latérale du frontal à la suture pariéto-mastoïdienne où elle se termine un peu en avant de l'astérion; cette ligne passe au-dessous de la bosse pariétale et coupe la face exocranienne du pariétal à l'union de son tiers inférieur avec ses deux tiers supérieurs (voy. : *Pariétal*); — *b) en bas,* par la crête sus-mastoïdienne, ou *linea temporalis*; par la gouttière oblique en bas et en avant, située au-dessus de la base d'implantation de l'arcade zygomatique sur l'écaille du temporal, et

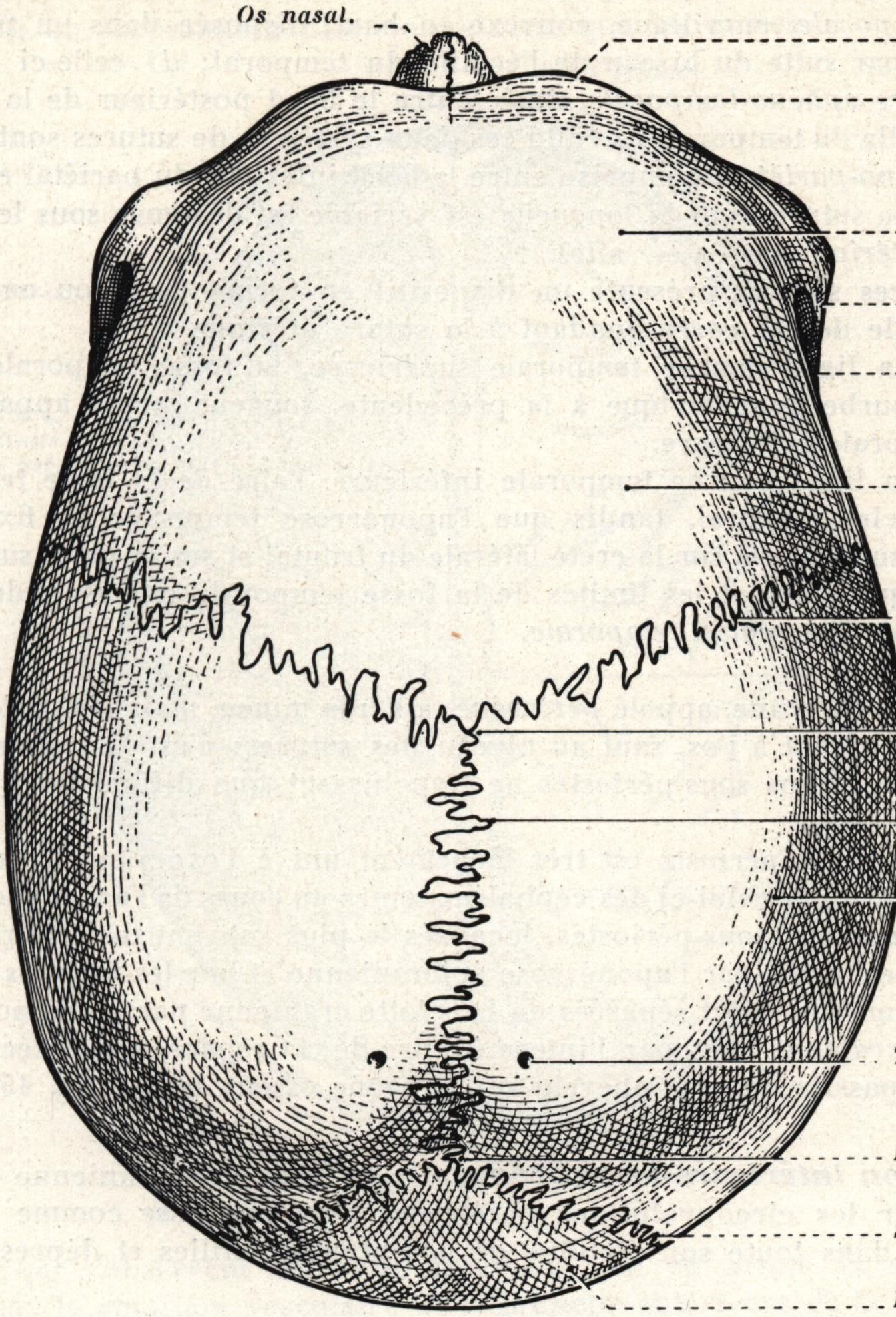

Fig. 109. *Crâne, vue supérieure.*

par la crête sphéno-temporale; — *c) en avant,* par la face postérieure de l'apophyse orbitaire externe du frontal, par la face postérieure déprimée en gouttière de l'apophyse orbitaire de l'os malaire et par la facette temporale de la grande aile du sphénoïde.

En avant et en bas, la fosse temporale communique largement avec la fosse ptérygo-maxillaire par un orifice ovalaire compris entre l'arcade zygomatique et la face interne de l'os malaire d'une part, et le plan sous-temporal *(planum infratemporale)* d'autre part ; cet orifice correspond à la *fosse zygomatique.*

Dans son ensemble le plan squelettique de la fosse temporale est concave dans son tiers antérieur, convexe dans ses deux tiers postérieurs.

L'aire ou *fond* de la fosse temporale *(surface temporale)* est constituée par quatre os, qui

sont : le frontal par sa facette temporale, la grande aile du sphénoïde par sa face temporale, l'écaille du temporal par sa face externe, et la face exocranienne du pariétal dans sa partie sous-jacente à la ligne courbe temporale supérieure (pour plus de détails, voyez plus loin : *Fosse temporale*).

Les *sutures* qui correspondent à ces os sont : *a)* la *suture fronto-pariétale* ou *coronale*, oblique en bas, en dedans et en avant; *b)* celle-ci se continue par la *suture fronto-sphénoïdale* située entre la grande aile du sphénoïde et le bord circonférentiel du frontal; *c)* la *suture pariéto-temporale*, curviligne, convexe en haut, disposée dans un plan oblique en bas et en dedans par suite du biseau de l'écaille du temporal; *d)* celle-ci se continue en avant par la *suture sphéno-temporale* située entre le bord postérieur de la grande aile du sphénoïde et l'écaille du temporal; *e)* enfin ces deux systèmes de sutures sont unis entre eux par la *suture sphéno-pariétale* comprise entre le bord inférieur du pariétal et la grande aile du sphénoïde, cette suture dont la longueur est variable est désignée sous le nom de *suture ptérique* ou de *ptérion* (de πτερόν, aile).

L'ensemble de ces sutures présente un dispositif en forme de K ou en forme d'H, la branche horizontale de l'H correspondant à la suture ptérique.

Au-dessous de la ligne courbe temporale supérieure, la fosse temporale présente une deuxième ligne courbe concentrique à la précédente, souvent moins apparente : c'est la ligne courbe temporale inférieure.

Au-dessous de la ligne courbe temporale inférieure, l'aire de la fosse temporale donne insertion au muscle temporal, tandis que l'aponévrose temporale se fixe sur la ligne courbe temporale supérieure, sur la crête latérale du frontal et sur la crête sus-mastoïdienne.

Ajoutons enfin que l'aire et les limites de la fosse temporale correspondent topographiquement à la région dite *région temporale*.

Le *périoste* des os du crâne, appelé *péricrâne*, est très mince, mais il est richement vascularisé, il est peu adhérent à l'os, sauf au niveau des sutures; c'est la raison pour laquelle les épanchements sanguins sous-périostés ne franchissent que difficilement les limites de ces sutures.

Chez le nouveau-né, le périoste est très lâchement uni à l'exocrâne, ce qui explique la production fréquente chez celui-ci des céphalématomes au cours de l'accouchement, épanchements séro-sanguinolents, sous-périostés, localisés le plus souvent dans la région pariétale.

L'exocrâne est recouvert par l'aponévrose épicranienne et par les muscles frontal et occipital; ces trois formations sont séparées de la calotte cranienne par un espace de glissement appelé *espace épicranien*; c'est par l'intermédiaire de cet espace que s'exécutent les déplacements actifs et passifs du cuir chevelu sur le crâne osseux (voy. : fig. 451).

2° ***Configuration intérieure (endocrâne).*** — La face endocranienne de la voûte du crâne modelée sur les circonvolutions cérébrales n'est pas lisse comme la face exocranienne, elle offre dans toute son étendue de nombreuses saillies et dépressions. Elle présente :

a) SUR LA LIGNE MÉDIANE, et d'avant en arrière : la crête frontale sur laquelle s'attache la faux du cerveau; la gouttière sagittale qui s'étend de la crête précédente à la protubérance occipitale interne; les lèvres de la gouttière donnent insertion à la faux du cerveau et la gouttière répond au sinus longitudinal supérieur (voy. : *Sinus veineux de la dure-mère*).

b) DE CHAQUE CÔTÉ DE LA LIGNE MÉDIANE, la face interne de la calotte cranienne présente : α) des dépressions à surface irrégulière de forme arrondie ou ovalaire variables en nombre et en étendue, ce sont les *fossettes* ou *empreintes pacchioniennes*; elles correspondent aux granulations de Pacchioni et aux lacs sanguins de la dure-mère; elles sont plus spécialement développés sur les pariétaux; — β) et le *trou pariétal*, par où s'engage la veine émissaire pariétale de Santorini.

c) SUR LES PARTIES LATÉRALES, la voûte cranienne présente : α) les *fosses frontales* et *pariétales* qui correspondent extérieurement aux bosses de même nom dont elles sont l'expression endocranienne; β) des *gouttières vasculaires* dues aux empreintes des branches de l'artère méningée moyenne et la gouttière inconstante du sinus sphéno-pariétal de Breschet, située au niveau du bord antérieur du pariétal; ces gouttières sont d'autant moins apparentes et d'autant plus étroites qu'on les considère plus près de la ligne médiane ; cependant la gouttière du sinus de Breschet se termine par une dépression assez large correspondant à un lac sanguin plus volumineux que les autres.

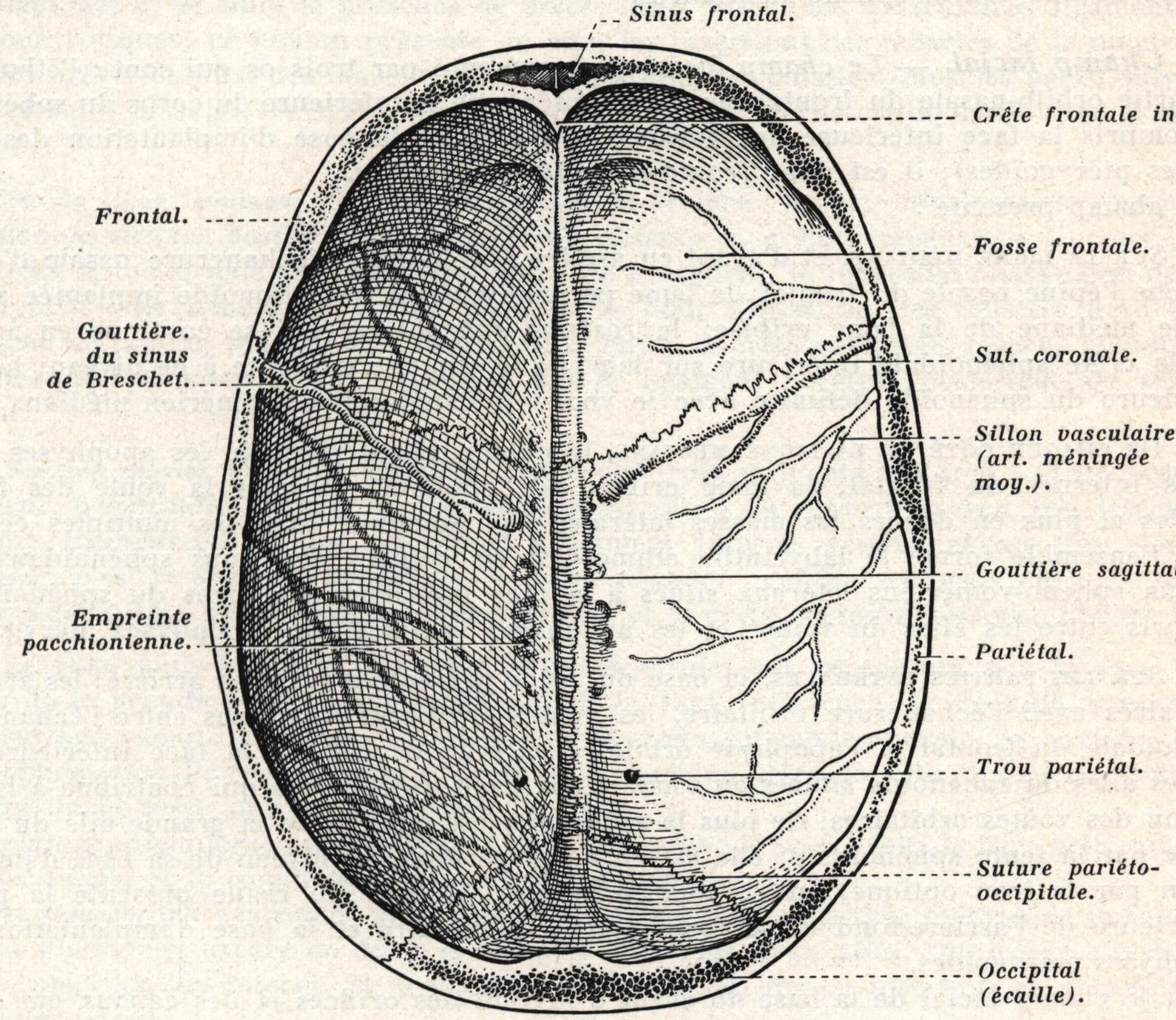

FIG. 110. — *Voûte du crâne, face endocranienne.*

Les *sutures* qui s'observent sur cette face sont : *a)* en avant, la *suture fronto-pariétale* ou *coronale*, la gouttière vasculaire de la branche antérieure de la méningée moyenne, de même que la gouttière du sinus de Breschet, montent parallèlement à la suture coronale et en arrière d'elle; *b)* sur la ligne médiane, la *suture sagittale* ou *interpariétale*; *c)* et en arrière, la *suture pariéto-occipitale* ou *lambdatique*.

B. — BASE DU CRANE

La base du crâne, tant par sa face exocranienne que par sa face endocranienne, est fort irrégulière; mais le fait anatomique dominant, c'est qu'elle est traversée par de multiples orifices et canaux dans lesquels s'engagent pour la plupart des vaisseaux et des nerfs; ces orifices et ces canaux permettent la communication entre la boîte cranienne et l'extérieur et vice-versa.

Configuration extérieure (exocrâne).

La *face exocranienne* de la base du crâne peut être divisée en *deux champs* : l'un, *antérieur* ou *facial,* en rapport avec le massif osseux facial supérieur; l'autre, *postérieur,* libre ou *rétro-facial.* La ligne de séparation entre ces deux champs correspond approximativement à une ligne brisée dont la partie moyenne répond à un plan vertical passant par l'orifice postérieur des fosses nasales (choanes) et dont les deux parties latérales répondent aux fentes sphéno-maxillaires.

1° ***Champ facial.*** — *Le champ facial* est représenté par trois os qui sont : l'ethmoïde, la partie orbito-nasale du frontal, les faces antérieure et inférieure du corps du sphénoïde (y compris la face inférieure des cornets de Bertin et la base d'implantation des apophyses ptérygoïdes); il est donc *fronto-ethmoïdo-sphénoïdal.*

Ce champ présente :

a) Sur la ligne médiane, et d'avant en arrière : le plan de l'échancrure nasale d'où se détache l'épine nasale du frontal; la lame perpendiculaire de l'ethmoïde implantée sur la partie médiane de la lame criblée; le *rostrum sphenoïdale* qui se continue en arrière par la crête sphénoïdale inférieure sur laquelle le vomer s'implante à ce niveau; la face inférieure du sphénoïde délimite avec le vomer le canal sphéno-vomérien médian.

b) De chaque côté de la ligne médiane, le champ facial présente les apophyses orbitaires internes du frontal; la lame criblée de l'ethmoïde formant la voûte des fosses nasales et plus en dehors les masses latérales de l'ethmoïde avec les multiples cellules dont l'ensemble forme le labyrinthe ethmoïdal; les orifices des sinus sphénoïdaux; les canaux sphéno-vomériens latéraux situés à la face inférieure du corps du sphénoïde et compris entre les ailes du vomer et les apophyses vaginales des apophyses ptérygoïdes.

c) Sur les parties latérales, la base du crâne présente d'avant en arrière: les arcades orbitaires avec l'échancrure orbitaire, les voûtes orbitaires comprises entre l'échancrure ethmoïdale du frontal et l'apophyse orbitaire externe de cet os; la face inférieure des petites ailes du sphénoïde situées au sommet des cavités orbitaires qui contribue à la formation des voûtes orbitaires; de plus la petite aile est séparée de la grande aile du sphénoïde par la fente sphénoïdale; elle est en outre perforée au niveau de sa base d'implantation par le trou optique; enfin, plus en arrière, la base du crâne présente la partie supérieure de l'arrière-fond de la fosse ptérygo-maxillaire et la base d'implantation des apophyses ptérygoïdes.

Sur le champ facial de la base du crâne s'ouvrent des orifices et des canaux qui sont : le trou ethmoïdal, les trous olfactifs de la lame criblée dans lesquels s'engagent les filets olfactifs, les canaux ethmoïdo-frontaux ou orbitaires internes, la fente sphénoïdale, le trou optique, l'orifice du sinus sphénoïdal *(ostium sphenoïdale)* et les canaux sphéno-vomériens médian et latéraux.

2° ***Champ libre ou rétro-facial.*** — Le *champ libre* ou *rétro-facial* ne présente de connexions osseuses qu'avec les cavités glénoïdes de l'atlas sur lesquelles s'appuient les condyles de l'occipital, ainsi qu'avec les condyles du maxillaire inférieur par l'intermédiaire de ménisques; partout ailleurs la face exocranienne est normalement libre.

Le champ rétro-facial est constitué par trois os qui sont : le sphénoïde par l'intermédiaire de la face inférieure du corps et des grandes ailes; le temporal par l'intermédiaire de la portion horizontale de l'écaille, de l'os tympanal, de la mastoïde et de la face exocranienne du rocher; et la face exocranienne de l'occipital; il est donc *sphéno-temporo-occipital.*

Ce champ est limité : *en avant,* par la fente sphéno-maxillaire, l'implantation des apophyses ptérygoïdes et le bord supérieur des choanes; *latéralement,* par une ligne courbe,

brisée dans le plan sagittal qui intéresse la crête sphéno-temporale, la racine postérieure de l'apophyse zygomatique et les bords antérieur et postérieur de l'apophyse mastoïde; et *en arrière,* par les lignes courbes occipitales supérieures.

Le champ libre offre trois caractères anatomiques principaux qui donnent à ce segment de la face exocranienne de la base du crâne un intérêt particulier; ce sont : *a)* la présence de multiples orifices de communication entre la boîte cranienne et l'extérieur ou *vice versa*; *b)* la présence de quatre articulations mobiles dont deux pour la mâchoire inférieure (articulations temporo-maxillaires), et deux pour le rachis (articulations occipito-atloïdiennes); *e)* et enfin la présence de nombreuses insertions musculaires ligamentaires et aponévrotiques; ce champ présente en effet les insertions des muscles de la nuque, des muscles prévertébraux, des muscles styliens, des muscles palatins (muscles péristaphylins) et de certains muscles cervicaux (droit latéral de la tête, sterno-cléido-mastoïdien et digastrique).

a) **Sur la ligne médiane,** il présente d'avant en arrière : la face inférieure de l'apophyse basilaire ou *surface basilaire* sur laquelle on observe la crête synostosique (inconstante), la fossette notochordale (fossette naviculaire de Poelchen), le tubercule pharyngien duquel s'échappent latéralement les crêtes musculaires pour l'insertion des muscles petit droit antérieur de la tête; le large trou occipital; et enfin, la crête occipitale externe étendue du trou occipital à l'inion et sur laquelle se fixe le ligament cervical postérieur ou septum nuchal.

b) **Sur les parties latérales,** on peut distinguer trois segments qui sont : α) un *segment antérieur,* trapézoïdal formant le *plan sous-temporal*; β) un *segment moyen,* très irrégulier, déformé, triangulaire à base externe et à sommet interne, répondant au trou déchiré antérieur, c'est le *segment temporal*; γ) et un *segment occipital* compris entre la suture temporo-occipitale d'une part, le trou occipital et la crête occipitale externe d'autre part.

1° Le PLAN SOUS-TEMPORAL *(planum infratemporale)* est représenté par la face inférieure de la grande aile du sphénoïde et par la face inférieure de l'écaille temporale; cette surface osseuse est située en dedans de la crête sphéno-temporale, en arrière de la fente sphéno-maxillaire, et en avant de la suture sphéno-pétreuse; elle répond en partie au plafond de la fosse ptérygo-maxillaire.

Le plan sous-temporal présente des orifices qui sont : le trou ovale, le trou petit rond, le trou de Vésale et le canaliculus innominatus d'Arnold.

Nous signalerons également au niveau des racines de l'apophyse ptérygoïde le fond de la fosse ptérygoïde excavé en dôme et compris entre les deux ailes, sur lequel s'insère le muscle ptérygoïdien interne, et la fossette scaphoïde qui donne insertion au muscle péristaphylin externe.

En avant de la suture sphéno-pétreuse, on remarque l'épine du sphénoïde sur laquelle s'insère le ligament sphéno-maxillaire et, à cheval sur la suture, la *gouttière tubaire* qui répond à la portion cartilagineuse de la trompe d'Eustache.

En dehors de l'épine du sphénoïde, le plan sous-temporal est bordé par le condyle du temporal (racine transverse de l'arcade zygomatique).

2° Le SEGMENT TEMPORAL correspond à la face inférieure du rocher, à l'apophyse mastoïde et à la face inférieure de la portion inférieure de l'écaille dans la partie située en arrière du condyle du temporal.

Ce segment présente une dépression située en arrière du condyle du temporal correspondant à la cavité glénoïde ou fossette mandibulaire. La cavité glénoïde est traversée par la *scissure de Glaser* qui la divise en deux versants : l'un, antérieur ou pré-glasérien, formé aux dépens de l'écaille du temporal; l'autre postérieur, ou rétro-glasérien, formé aux dépens de l'os tympanal; enfin, en arrière de la cavité glénoïde, la base du crâne présente le conduit auditif externe osseux.

Sur la face inférieure du rocher, il présente l'orifice inférieur du canal carotidien; la

fosse jugulaire et, entre ces deux formations, l'orifice inférieur du canal de Jacobson situé sur la crête jugulaire; l'apophyse styloïde sur laquelle s'insèrent les trois muscles styliens et les ligaments stylo-maxillaire et stylo-hyoïdien; l'apophyse vaginale et le trou stylo-mastoïdien; enfin, plus en dehors, la pointe de la mastoïde; la rainure digastrique dans laquelle s'insère le ventre postérieur du muscle digastrique; et l'éminence juxta-mastoïdienne.

Signalons en outre, sur le versant antérieur du rocher, l'orifice exocranien de la trompe d'Eustache osseuse et l'orifice du conduit du muscle du marteau, et sur le versant postérieur de cet os, au niveau de la suture pétro-occipitale, le trou déchiré postérieur avec

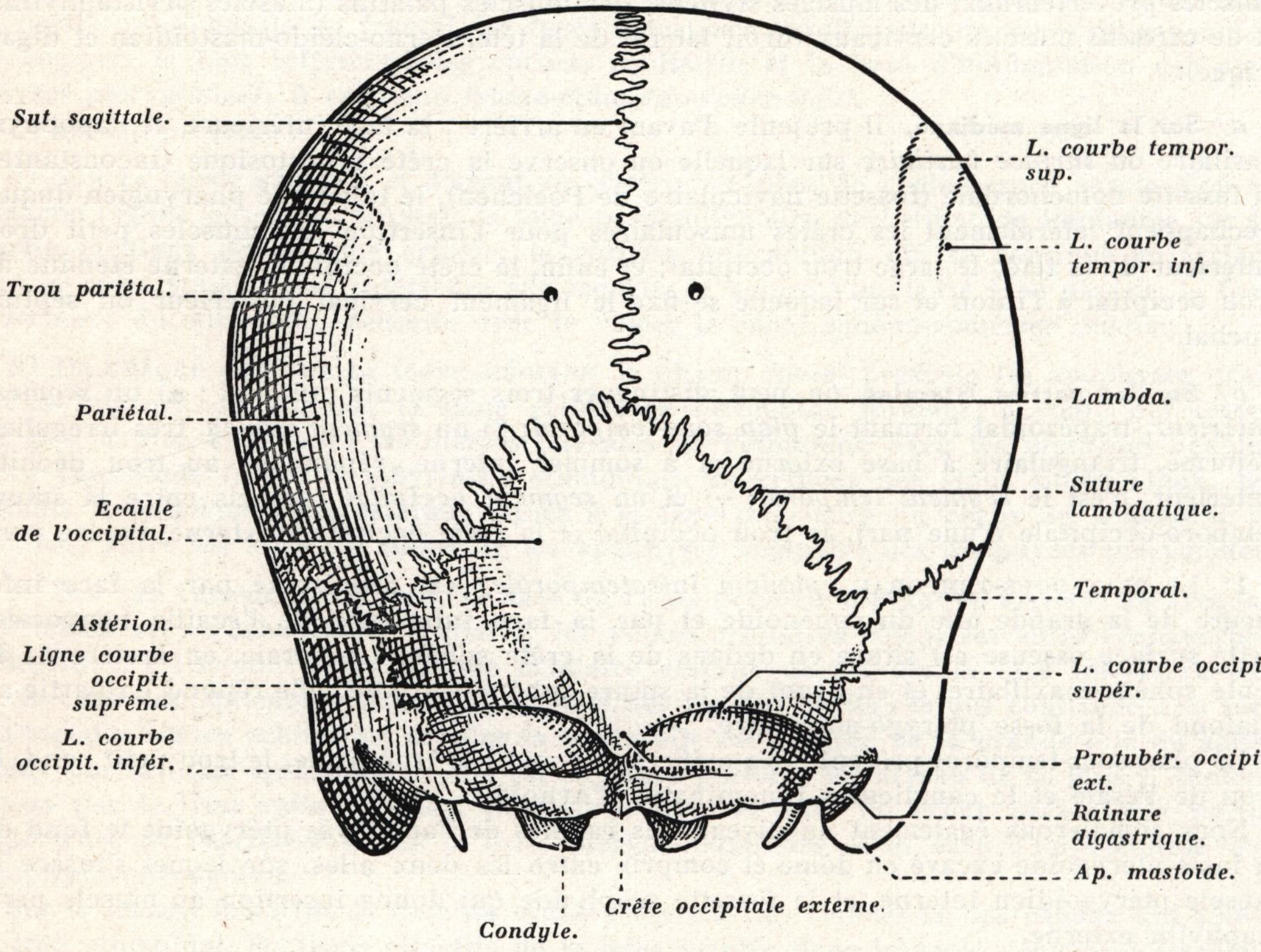

FIG. 111. — *Crâne, vue postérieure.*

ses deux compartiments séparés l'un de l'autre par l'épine jugulaire du temporal ou *processus infra-jugularis de Henle*; enfin, entre l'apophyse basilaire et le sommet du rocher (apex pétreux), la base du crâne est traversée par un orifice appelé trou déchiré antérieur; à l'état frais, cet orifice est comblé par une membrane fibreuse appelée *membrana obturatoria foraminis laceri de Grüber* et celle-ci présente parfois (1 % des cas) dans son épaisseur un petit osselet *(ossiculum de Cortèse et Riolan)*.

Entre la face postérieure de la base des apophyses ptérygoïdes et le sommet du rocher apparaît la *suture vidienne* en avant et en dehors du trou déchiré antérieur.

3° Le SEGMENT OCCIPITAL montre tout d'abord sur les côtés du trou occipital les *condyles* de l'occipital avec leur surface articulaire convexe, allongée obliquement d'arrière en avant et de dehors en dedans.

Ce segment se subdivise à son tour par rapport aux condyles occipitaux en deux zones : l'une, précondylienne, l'autre rétro-condylienne :

a) La *zone précondylienne* montre une gouttière transversale comprise entre la surface basilaire et le condyle : c'est la *gouttière précondylienne* et la *fossette précondylienne,*

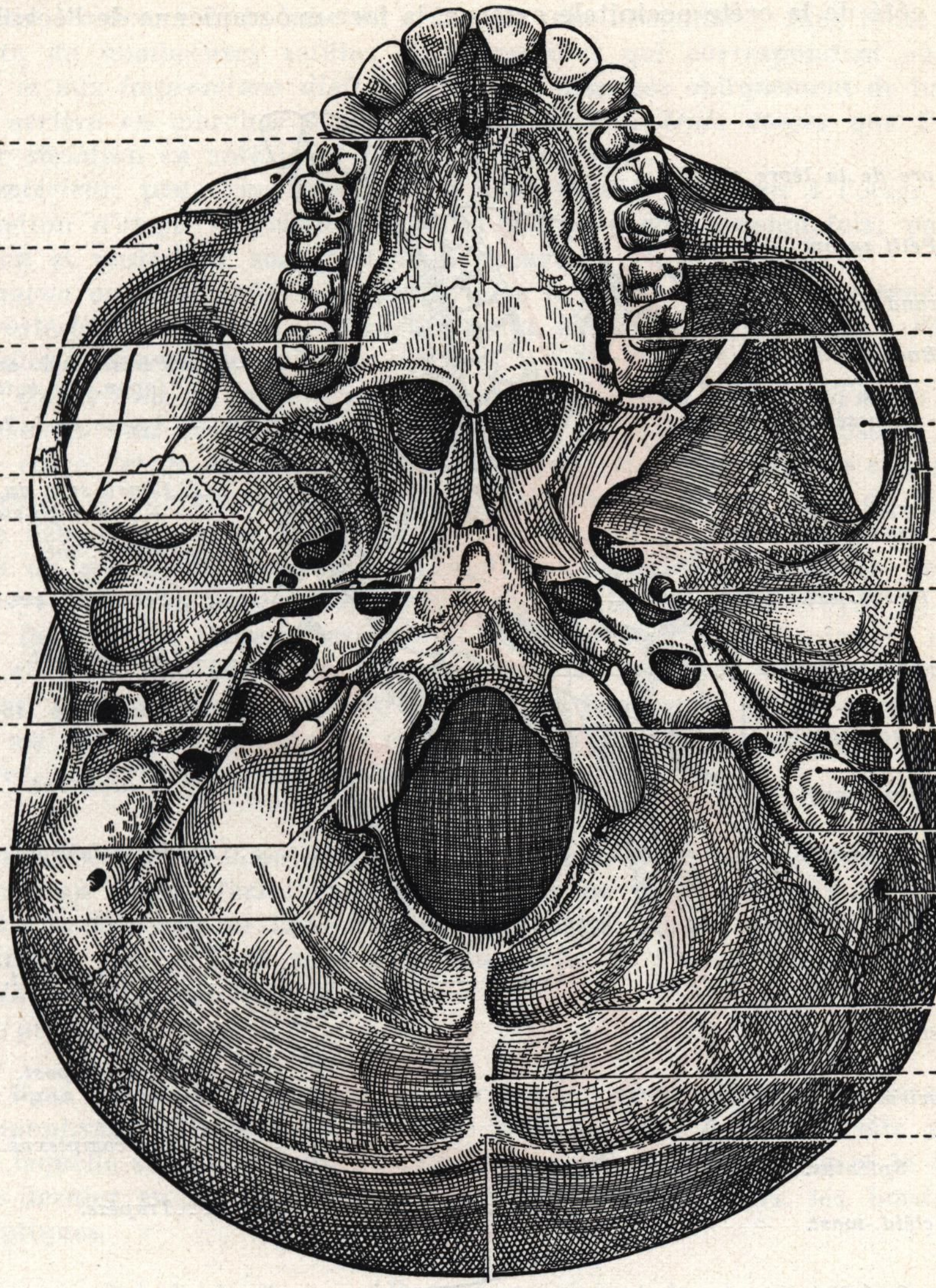

FIG. 112. — *Base du crâne, vue exocranienne.*

évasée en entonnoir, au fond de laquelle apparaît l'orifice externe du canal condylien antérieur.

A ce niveau, le bord de l'occipital est marqué par une large échancrure, l'échancrure jugulaire correspondant au trou déchiré postérieur; en dehors de cette échancrure, l'occipital présente la face inférieure de son apophyse jugulaire sur laquelle s'attache le muscle droit latéral de la tête (voy. : fig. 61, 63 et 113).

b) La *zone rétro-condylienne,* plus étendue et beaucoup plus large que la précédente, constitue la *zone nuchale de la base du crâne* par le fait qu'elle donne insertion aux muscles de la nuque.

Elle montre la *fossette rétro-condylienne,* petite dépression située en arrière du condyle et au niveau de laquelle s'observe le trou condylien postérieur (inconstant).

De chaque côté de la crête occipitale externe, la face exocranienne de l'écaille de l'occi-

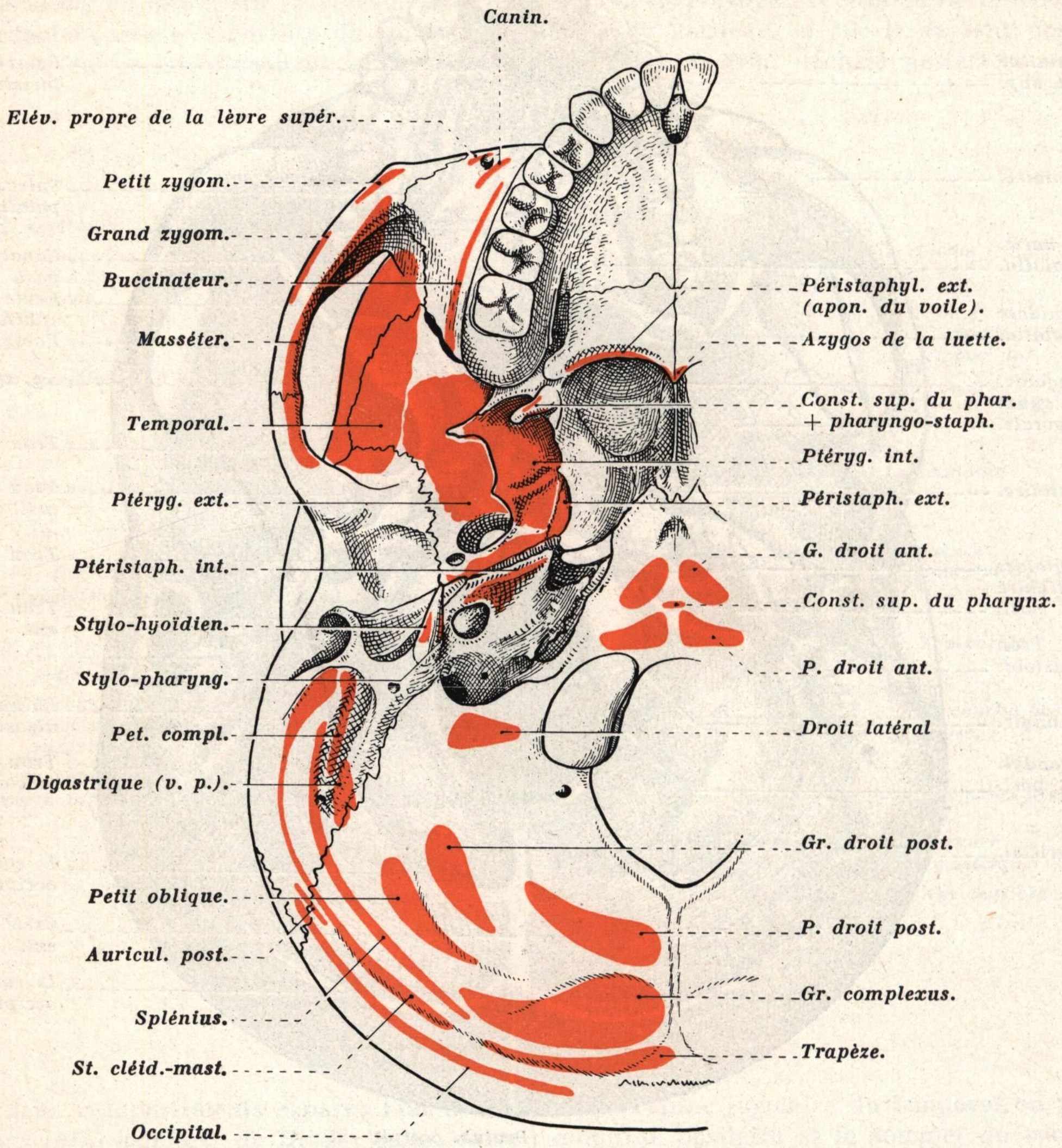

Fig. 113. — *Insertions musculaires de la face inférieure du crâne (base), côté droit.*

pital est marquée par deux lignes courbes concentriques, les lignes courbes occipitales supérieure et inférieure; entre ces lignes courbes, la surface exocranienne de l'écaille de l'occipital est frappée par des fossettes et des rugosités qui correspondent aux surfaces d'insertion des muscles de la nuque (grand et petit droits postérieurs de la tête, petit oblique de la tête, grand complexus et *splenius capitis*); sur la ligne courbe occipitale supérieure se fixent le trapèze en dedans (tiers interne) et le sterno-cléido-mastoïdien en dehors (deux tiers externes) (voy. : fig. 63, 111 et 113).

Configuration intérieure (endocrâne).

La *face endocranienne* de la base du crâne est très irrégulière; dans toute son étendue elle présente de nombreuses saillies et dépressions qui correspondent aux *éminences mamillaires* et aux *impressions digitales*. Elle est disposée obliquement de haut en bas et d'avant en arrière en marches d'escalier; elle présente *trois étages* que l'on distingue d'après leur situation en antérieur, moyen et postérieur.

L'*étage antérieur,* peu excavé, est placé à un niveau supérieur à l'étage moyen, d'où la dénomination d'*étage supérieur* qu'on lui donne encore quelquefois; par contre les étages moyen et postérieur sont fortement excavés.

L'*étage moyen* ou *fosse sphéno-temporale* loge le lobe temporal du cerveau.

L'*étage postérieur,* ou *fosse cérébelleuse,* situé à un niveau inférieur à l'étage moyen, loge le cervelet et une partie du tronc cérébral.

Ces deux étages sont en outre traversés par de multiples orifices; d'autre part ils sont nettement séparés l'un de l'autre par la saillie de la pyramide pétreuse.

La limite entre l'étage antérieur et l'étage moyen répond au *limbus sphenoïdalis* à la partie moyenne, et latéralement à la crête sylvienne des petites ailes du sphénoïde. La limite entre l'étage moyen et l'étage postérieur répond au bord supérieur de la lame quadrilatère du sphénoïde *(dorsum sellæ)* et aux apophyses clinoïdes postérieures à la partie moyenne, et au bord supérieur des rochers latéralement (voy. : fig. 114).

Sur cette face, d'une richesse exceptionnelle en détails ostéologiques, reposent : le cerveau, le cervelet, une partie du tronc cérébral et les sinus veineux dure-mériens de la base; aussi peut-on dire à juste titre que toute l'anatomie de la face inférieure de l'encéphale est écrite sur la base du crâne par ses reliefs, ses dépressions, ses sillons, ses gouttières, ses orifices et ses canaux.

Etage antérieur. — L'*étage antérieur* ou *supérieur* de la base du crâne répond à peu de chose près au champ facial exocranien; trois os prennent part à sa constitution qui sont : l'ethmoïde par sa lame criblée, le frontal par le segment orbitaire de cet os, le sphénoïde par la face supérieure du corps de l'os et par ses petites ailes; il est donc *ethmoïdo-fronto-sphénoïdal.*

Cet étage présente :

a) **Sur la ligne médiane,** et d'avant en arrière, le trou borgne que surmonte la crête frontale; l'apophyse crista galli et la crête saillante, qui continue cette apophyse en arrière, sur laquelle se fixe la faux du cerveau; le *jugum sphenoïdale* et le *limbus sphenoïdalis,* ce dernier en forme de crête transversale tendue entre les bords supérieurs des trous optiques.

b) **De chaque côté de la ligne médiane** apparaissent les trous olfactifs de la lame criblée de l'ethmoïde, la fente ethmoïdale précédée d'une étroite gouttière, le sillon ethmoïdal et les gouttières olfactives séparées l'une de l'autre par la base d'implantation de l'apophyse crista galli; sur les gouttières olfactives reposent les bandelettes et les bulbes olfactifs.

La suture ethmoïdo-frontale qui unit la lame criblée et l'os planum au segment orbitaire du frontal est peu apparente; cette suture présente les trous ethmoïdo-frontaux, l'un, antérieur; l'autre, postérieur; ces orifices se continuent par les conduits de même nom ou conduits orbitaires internes; ils s'ouvrent d'autre part sur la paroi interne de l'orbite par le conduit ethmoïdo-frontal antérieur où passent les vaisseaux ethmoïdaux antérieurs et le nerf nasal interne ou filet ethmoïdal du rameau nasal de la branche

ophtalmique de Willis (1), et par le conduit ethmoïdo-frontal postérieur où passent les vaisseaux ethmoïdaux postérieurs et le nerf sphéno-ethmoïdal de Luschka (2) (inconstant).

c) **Sur les parties latérales,** la base du crâne présente d'avant en arrière les *bosses orbitaires* correspondant à la voûte de l'orbite et parcourues par de multiples éminences mamillaires et impressions digitales, la suture fronto-alaire à direction transversale, et la face supérieure des petites ailes du sphénoïde.

L'étage antérieur répond à la face inférieure ou orbitaire des lobes frontaux du cerveau aux bulbes olfactifs et aux bandelettes olfactives.

Etage moyen. — L'*étage moyen* est compris sur la ligne médiane entre le *limbus sphenoïdalis* et le bord supérieur de la lame quadrilatère du sphénoïde et sur les côtés entre le bord postérieur des petites ailes (crête sylvienne) et l'arête supérieure du rocher.

Par suite de la direction divergente de ses limites antérieure et postérieure, cet étage s'élargit de plus en plus de dedans en dehors; il est en effet très étroit en dedans contre le flanc de la selle turcique, mais très large en dehors contre la paroi squelettique de la fosse temporale.

Deux os prennent part unilatéralement à la constitution de cet étage, ce sont : *a)* à la partie médiane, le corps du sphénoïde; *b)* et latéralement, la grande aile du sphénoïde en avant, la face antéro-supérieure du rocher en arrière et l'écaille du temporal en dehors; il est donc *sphéno-temporal.*

Contre le versant inférieur du bord postérieur des petites ailes, et en partie cachée, court la gouttière du sinus de Breschet; sur le bord supérieur du rocher apparaît la gouttière du sinus pétreux supérieur et s'insère la tente du cervelet.

a) **Sur la ligne médiane,** il présente d'avant en arrière: la gouttière optique, le tubercule de la selle et, à ses extrémités, les apophyses clinoïdes moyennes, la selle turcique ou fosse pituitaire, partie excavée de la face supérieure du corps du sphénoïde dans laquelle se loge l'hypophyse ou glande pituitaire qui représente le « *cœur* » ou *centre* de l'étage moyen; en arrière de la selle, la lame quadrilatère du sphénoïde forme le dos de la selle *(dorsum sellæ),* et les extrémités de son bord supérieur présentent les apophyses clinoïdes postérieures (voy. : fig. 39, 44 et 114).

b) **De chaque côté de la ligne médiane,** on aperçoit, d'avant en arrière : l'orifice postérieur (orifice cranien) du canal optique (trou optique) compris entre les racines des petites ailes du sphénoïde dans lequel s'engagent le nerf optique et l'artère ophtalmique; l'apophyse clinoïde antérieure correspondant à l'extrémité postéro-interne de la petite aile du sphénoïde; la gouttière carotidienne, incurvée en S italique, correspondant au passage de la carotide interne dans le sinus caverneux; la lingula qui borde en dehors le premier segment de la gouttière carotidienne, et le trou déchiré antérieur; cet orifice compris entre le rocher et le sphénoïde est comblé à l'état frais par une lame fibreuse que traversent le nerf vidien, un rameau méningé de la pharyngienne ascendante (Sappey) et des veines émissaires allant du sinus caverneux aux plexus ptérygoïdiens; enfin le sommet du rocher présente le sillon du nerf moteur oculaire externe.

c) **Sur les parties latérales,** l'étage moyen correspond à la *fosse sphéno-temporale* ou *fosse cérébrale moyenne.* Elle présente d'avant en arrière, la *fente sphénoïdale* située à la partie antérieure de la fosse et divisée elle-même en deux parties : α) l'une, *inféro-interne,* large, dans laquelle s'engagent les deux branches du nerf moteur oculaire commun, le nerf moteur oculaire externe, le nerf nasal, le nerf frontal, la racine sympathique du ganglion ophtalmique, la veine ophtalmique et parfois même une deuxième

(1) Thomas Willis : Anatomiste anglais né à Bedwin en 1622, mort à Londres en 1675, fut professeur à l'Université d'Oxford.
(2) Anatomiste allemand (1820-1875).

veine ophtalmique (veine ophtalmique inférieure plus grêle); β) l'autre, *supéro-externe*, étroite et effilée (queue de la fente) dans laquelle passe le rameau orbitaire de la branche antérieure de l'artère méningée moyenne; γ) quant au nerf lacrymal, il apparaît à la limite des deux parties de la fente.

Sur la grande aile du sphénoïde s'observent *cinq* orifices qui sont : le *trou grand rond* qui se continue plus en avant dans l'épaisseur de la grande aile du sphénoïde par

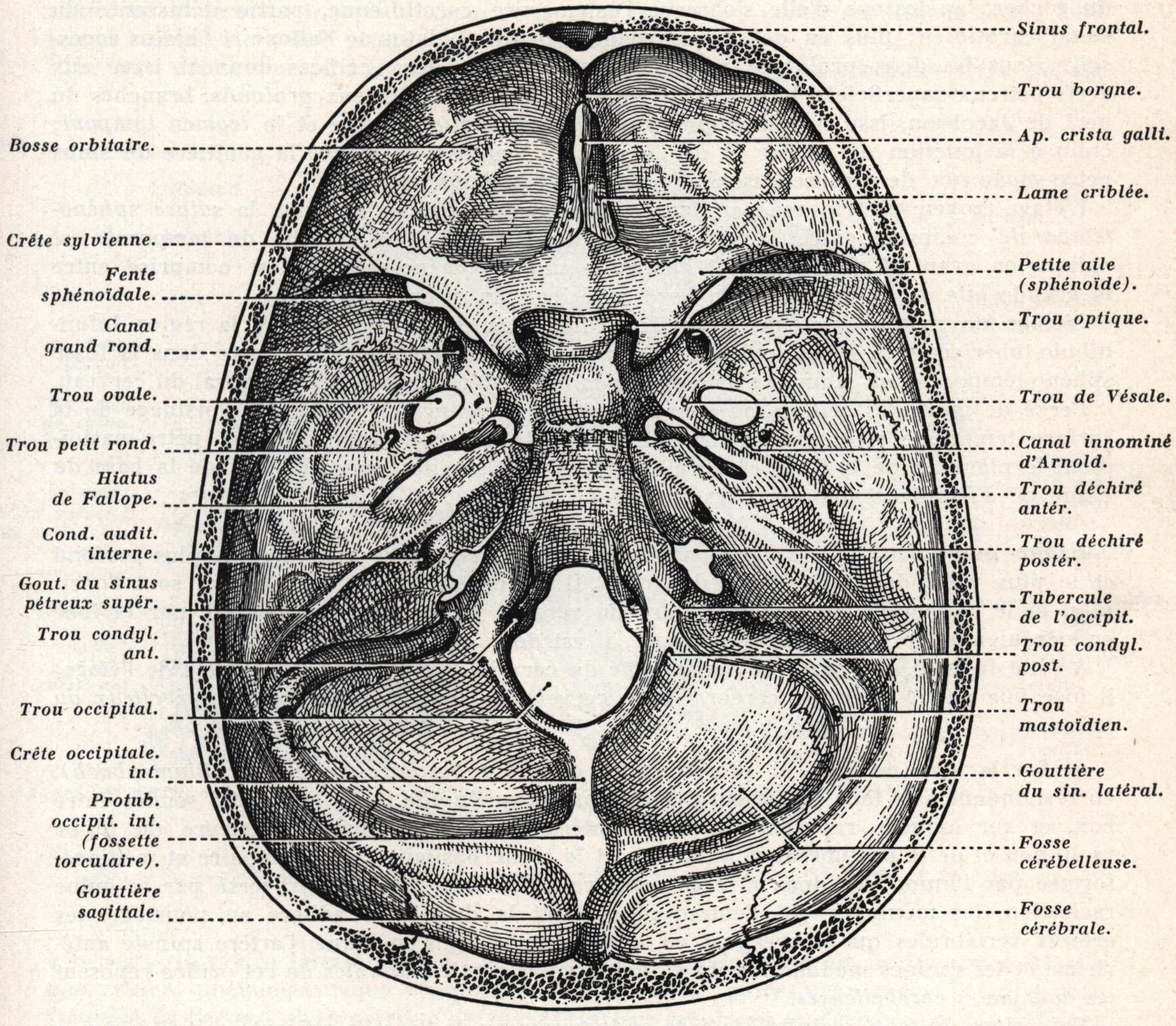

FIG. 114. — *Base du crâne, vue endocranienne.*

le *canal du trou grand rond*; dans ce canal s'engage le nerf maxillaire supérieur avant d'émerger dans l'arrière-fond de la fosse ptérygo-maxillaire; le *trou de Vésale* inconstant dans lequel passe une petite veine émissaire dite veine de Merkel; le *trou ovale* qui livre passage au nerf maxillaire inférieur et à l'artère petite méningée, branche de la maxillaire interne; le *trou petit rond* ou *trou sphéno-épineux*; et le *canal innominé d'Arnold*, inconstant, dans lequel passent les nerfs petits pétreux superficiel et profond, soit fusionnés, soit accolés l'un à l'autre.

Le trou petit rond dans lequel passe l'artère méningée moyenne branche de la maxillaire interne se continue en dehors par la gouttière de cette artère; derrière les trous ovale et petit rond s'élève, au-dessus de l'angle postérieur de la grande aile du sphénoïde, la *spina angularis.*

Le versant antérieur du rocher présente la fossette gassérienne qui loge le ganglion de Gasser et correspond au cavum de Meckel; cette fossette se prolonge en arrière sur le bord supérieur de l'os par l'incisure trigéminale de Grüber, située près de la pointe du rocher; au-dessous d'elle s'observe l'échancrure carotidienne, partie déhiscente du canal carotidien; plus en dehors, le rocher présente l'hiatus de Fallope et l'hiatus accessoire, tous les deux prolongés par une gouttière; ces deux orifices donnent issue aux nerfs pétreux superficiels, branches du facial, et aux nerfs pétreux profonds, branches du nerf de Jacobson, issu du glosso-pharyngien; l'*eminentia arcuata* et le *tegmen tympani*; enfin à la jonction du rocher et de l'écaille du temporal se trouve la gouttière du sinus pétro-squameux de Krause-Luschka *(gouttière pétro-squameuse).*

L'étage moyen est traversé par deux sutures orthogonales : α) l'une, la *suture sphéno-temporale* comprise entre la grande aile du sphénoïde et l'écaille du temporal, est oblique en avant et en dehors; β) l'autre, la *suture sphéno-pétreuse* est comprise entre la grande aile du sphénoïde et le bord antérieur du rocher.

L'étage moyen répond : dans sa partie médiane, au chiasma optique, à la région infundibulo-tubérienne et à l'hypophyse; et sur les parties latérales, c'est-à-dire dans la fosse sphéno-temporale, au sinus caverneux et à la face inférieure du lobe temporal du cerveau.

Percé de multiples orifices ou canaux, nettement aminci en dehors au voisinage de la surface temporale et compris entre les arcs-boutants orbito-sphénoïdal et pétro-mastoïdien, le plancher de la fosse cérébrale moyenne est un des points faibles de la base du crâne où s'irradient volontiers les fractures.

Etage postérieur. — L'*étage postérieur* ou *inférieur* est le plus large, le plus profond et le plus vaste des trois étages du crâne. Il est constitué par deux os qui sont l'occipital et le temporal, par l'intermédiaire du versant postérieur du rocher et par la face endocranienne de l'écaille mastoïdienne; il est donc *occipito-temporal.*

A l'état frais, il est recouvert par la tente du cervelet qui s'insère aux limites de l'étage; il loge une partie du tronc cérébral et le cervelet et devient ainsi l'*étage cérébelleux du crâne.*

a) **Sur la ligne médiane,** il présente : la *gouttière basilaire (clivus de Blumenbach),* correspondant à la face postérieure des corps du sphénoïde et de l'occipital soudés entre eux, et sur laquelle reposent les faces antérieures de la partie supérieure du bulbe rachidien et de la protubérance annulaire et le tronc basilaire, artère impaire et médiane, formée par l'union des deux artères vertébrales; le *trou occipital* traversé par le bulbe rachidien, les méninges qui l'entourent et dont la dure-mère adhère au pourtour, les artères vertébrales qui convergent en avant vers la ligne médiane, l'artère spinale antérieure et les racines médullaires du spinal; sur les parties latérales de cet orifice reposent les *amygdales cérébelleuses.*

En arrière du trou occipital, la face endocranienne de l'écaille présente soit l'éminence vermienne, soit la fossette vermienne qui répond au vermis du cervelet, la crête occipitale interne qui donne attache à la faux du cervelet et la protubérance occipitale interne qui correspond au pressoir d'Hérophile ou torcular.

b) **Sur les côtés,** l'étage postérieur forme les *fosses cérébelleuses*; chacune d'elles présente, sur le versant postérieur du rocher, l'orifice du conduit auditif interne ou méat auditif interne dans lequel s'engagent le nerf auditif, le facial, l'intermédiaire de Wrisberg et les vaisseaux auditifs internes; l'éminence sus-auditive qui surmonte l'orifice précédent; la *fossa subarcuata* en forme de dépression ou d'encoche placée près du bord supérieur du rocher; la fossette unguéale avec sa fente correspondant à l'orifice de l'aqueduc

du vestibule dans lequel pénètrent des vaisseaux vestibulaires et par lequel émerge le canal endolymphatique.

Sur les côtés du trou occipital apparaissent le tubercule de l'occipital ou tubercule jugulaire *(tuberculum jugulare)* et la gouttière des nerfs mixtes; en dedans et au-dessous de ce tubercule, le trou condylien antérieur, qui se continue par le canal condylien antérieur, livre passage au nerf grand hypoglosse, au rameau récurrent méningé de Luschka, au rameau méningé de la pharyngienne ascendante et au plexus veineux condylien antérieur; en arrière du tubercule apparaît le trou condylien postérieur (inconstant), dans lequel s'engage la veine condylienne postérieure.

Le *trou déchiré postérieur* situé sur le trajet de la suture pétro-occipitale livre passage

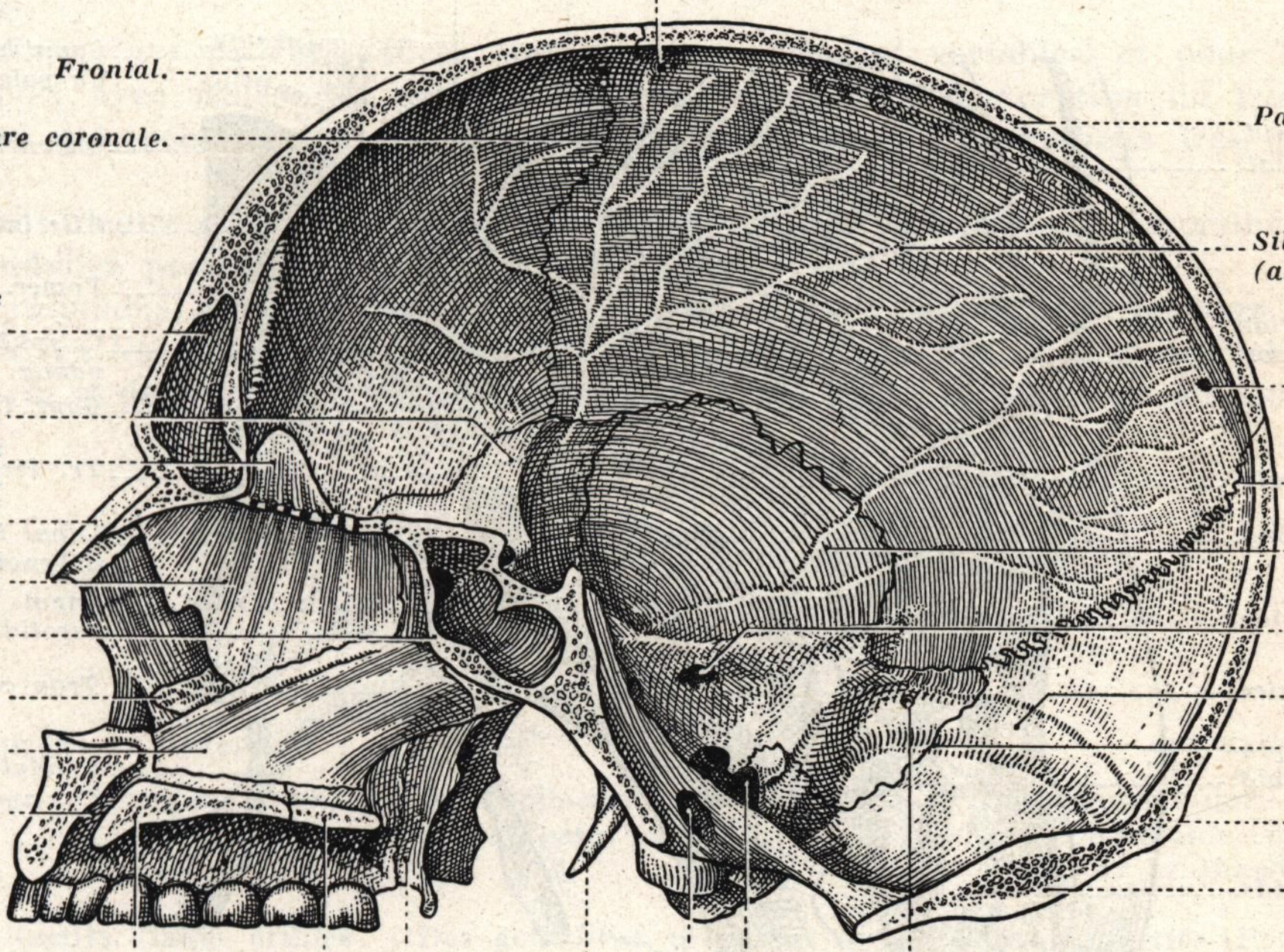

FIG. 115 — *Coupe sagittale du crâne, paramédiane gauche, segment droit de la coupe.*

à la veine jugulaire interne qui fait suite au sinus latéral; aux trois nerfs mixtes (glosso-pharyngien, pneumogastrique et spinal ou IXe, X^e et XIe paires craniennes) et au rameau méningé de l'artère pharyngienne ascendante (artère méningée postérieure de Cruveilhier).

Entre le rocher et l'apophyse basilaire apparaît la gouttière du sinus pétreux inférieur qui se dirige obliquement en bas et en dehors vers le trou déchiré postérieur.

La *gouttière du sinus latéral* s'étend transversalement en dehors de la protubérance occipitale interne jusqu'à la face interne de l'écaille mastoïdienne; elles se coude à angle droit derrière le rocher, puis elle décrit un trajet en forme d'S italique en se dirigeant en bas et en dedans; elle contourne l'apophyse jugulaire de l'occipital, enfin elle se termine au trou déchiré postérieur; dans sa portion transversale, elle forme la limite postérieure et supérieure de l'étage postérieur du crâne; sur les lèvres de la portion transversale de cette gouttière qui loge le sinus latéral s'insère la tente du cervelet.

Le trou mastoïdien s'abouche dans la gouttière du sinus latéral, près de sa lèvre pos-

térieure et au voisinage du coude du sinus; dans cet orifice passe la veine émissaire mastoïdienne.

La fosse cérébelleuse est sillonnée par la suture temporo-occipitale située à la jonction des deux écailles mastoïdienne et occipitale.

Orifices et canaux de la base du crâne.

La base du crâne présente un certain nombre d'*orifices* et de *canaux* : les uns sont apparents sur les deux faces de la base; les autres ne le sont que sur une seule face; ils livrent passage :

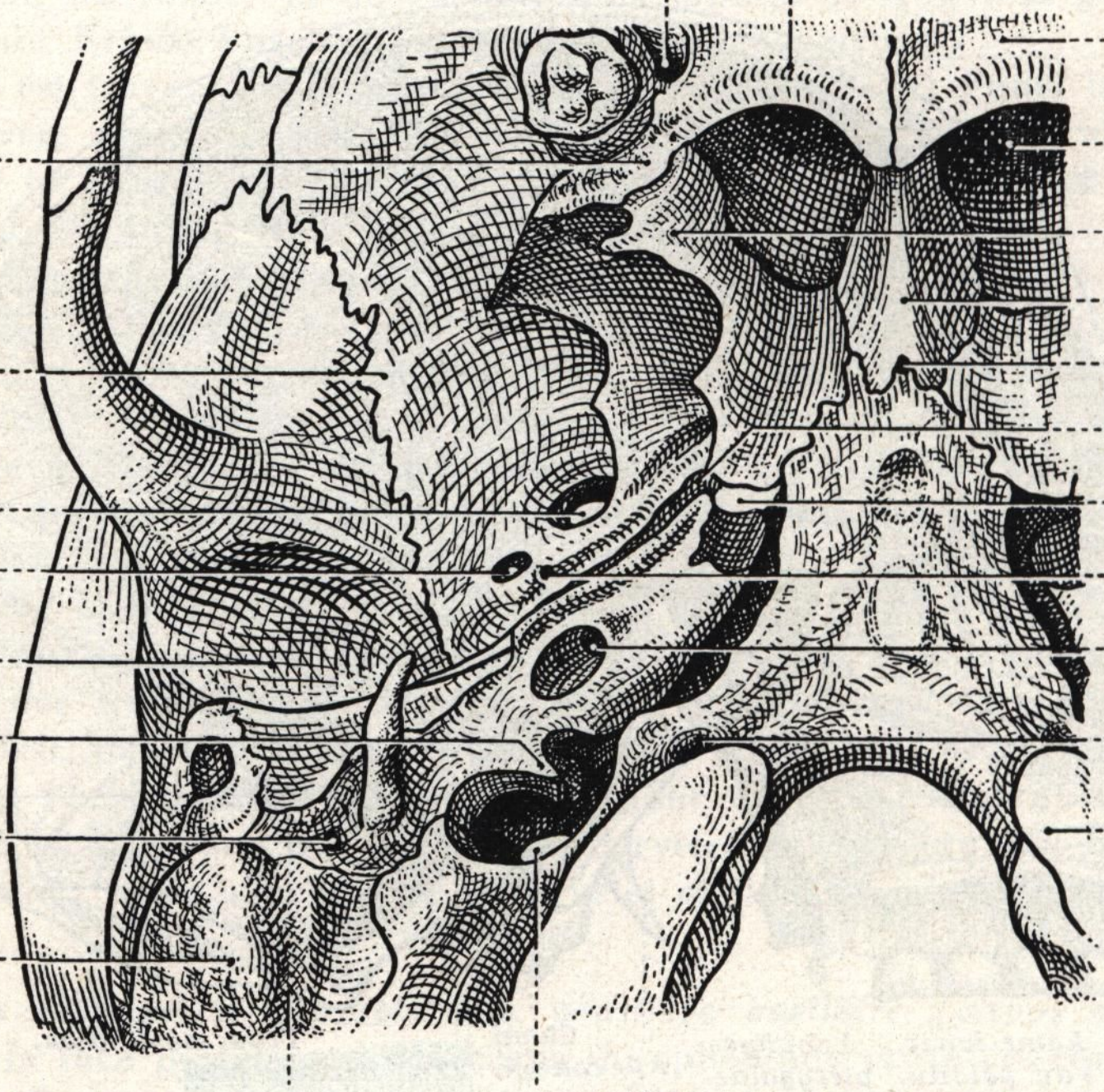

FIG. 116. — *Face exocranienne du rocher et plan sous-temporal. Orifices de la base du crâne.*

1° Au névraxe (bulbe rachidien), permettant ainsi la communication directe entre la boîte cranienne et la cavité rachidienne.

2° Aux vaisseaux artériels de l'encéphale et des méninges craniennes, qui pénètrent dans le crâne ou en sortent, ainsi qu'à certains vaisseaux nasaux (vaisseaux ethmoïdaux).

3° Aux veines chargées de drainer la circulation veineuse endocranienne dans le système jugulaire.

4° Aux douze paires de nerfs craniens ainsi qu'aux nerfs terminaux. Ces nerfs sortent du crâne par des orifices multiples et variés; seules les racines médullaires des nerfs spinaux (XIe paire) pénètrent dans le crâne par le trou occipital.

5° A des branches nerveuses issues des nerfs craniens et du sympathique, et à des rameaux anastomotiques.

6° Enfin, certains orifices laissent engager des prolongements dure-mériens et des formations anatomiques annexées à l'appareil de l'audition.

Parmi ces *orifices* : *a)* les uns sont de simples trous taillés à l'emporte-pièce dans la base du crâne, ils se correspondent directement sur les faces endocranienne et exocranienne; *b)* les autres au contraire sont de véritables canaux à trajet plus ou moins long, rectilignes (canal du trou grand rond), contournés ou brisés (aqueduc de Fallope), creusés dans l'épaisseur de la base cranienne (canal vidien, canal condylien antérieur); les orifices endocraniens et exocraniens de ces canaux, situés à distance l'un de l'autre, ne se correspondent pas; *c)* enfin d'autres sont de véritables *fentes* plus ou moins larges (fente sphénoïdale).

Envisagés par rapport à leur situation, les uns traversent les os de la base du crâne : ce sont les *orifices de continuité*; les autres sont placés dans les intervalles des os au niveau des sutures et des scissures : ce sont les *orifices suturaux ou scissuraux* (exemples : le trou déchiré postérieur, situé sur la suture pétro-occipitale; les canaux orbitaires internes).

Les *dimensions* de ces orifices et de ces canaux sont variables, et pour la plupart en rapport avec celles des organes qui les traversent, à l'exception du trou déchiré antérieur qui, relativement large, ne laisse passer qu'un filet nerveux très grêle (nerf vidien).

Certains d'entre eux sont en outre inconstants (trou de Vésale, canal innominé d'Arnold, trou condylien postérieur).

Nous résumons, dans les tableaux synoptiques suivants, les *orifices* et *canaux* de la base du crâne, en les classant par étage pour la face endocranienne, et en indiquant le lieu de leur entrée et de leur sortie, ainsi que les organes qui les traversent dans un sens ou dans l'autre.

1° Orifices visibles sur l'endocrâne.

1. — Etage antérieur.

ORIFICES ET CANAUX	TRAJET	CONTENU
Trou borgne *(foramen cæcum)*.	De l'endocrâne vers la voûte des fosses nasales.	Prolongement dure-mérien. Veine ethmoïdo-frontale de Sabatier et Blandin.
Trous olfactifs (lame criblée de l'ethmoïde).	Des gouttières olfactives à la voûte des fosses nasales.	Filets olfactifs (Ire paire). Filets du nerf terminal. Rameaux artériels ethmoïdaux. Rameau nasal de l'artère ethmoïdale antérieure.
Fente ethmoïdale *(rima ethmoïdalis)*.	De la gouttière olfactive à la voûte des fosses nasales.	Nerf terminal.
Trou ethmoïdal antérieur (canal ethmoïdo-frontal antérieur ou orbitaire interne antérieur).	De la gouttière olfactive à la paroi interne de l'orbite (suture fronto-ethmoïdale).	Vaisseaux ethmoïdaux antérieurs. Filet ethmoïdal du rameau nasal de la branche ophtalmique de Willis ou nerf nasal interne (V^e^ paire).
Canal ethmoïdo-frontal postérieur ou orbitaire interne postérieur.	Id.	Vaisseaux ethmoïdaux postérieurs. Nerf sphéno-ethmoïdal de Luschka (inconstant) (V^e^ paire).

2. — Étage moyen.

ORIFICES ET CANAUX	TRAJET	CONTENU
Trou et canal optique.	De l'endocrâne à l'orbite.	Nerf optique (IIe paire). Artère ophtalmique et son plexus sympathique. Prolongement orbitaire de la dure-mère.
Fente sphénoïdale.	De l'endocrâne à l'orbite.	*a) Partie large de la fente:* Veines ophtalmiques. Nerf moteur oculaire commun (IIIe paire). Nerf pathétique (IVe paire). Nerf moteur oculaire externe (VIe paire). Nerf nasal (Ve paire). Nerf frontal (Ve paire). Racine sympathique du ganglion ophtalmique. *b) Partie étroite de la fente* (queue) : Rameau orbitaire de l'artère méningée moyenne. *c) A la jonction des deux parties :* Nerf lacrymal (Ve paire).
Trou grand rond et son canal.	De l'endocrâne a l'arrière-fond de la fosse ptérygo-maxillaire.	Nerf maxillaire supérieur (Ve paire). Veines de Nühn.
Trou ovale *(foramen ovale).*	De l'endocrâne à l'exocrâne.	Nerf maxillaire inférieur (Ve paire). Artère petite méningée et ses veines satellites.
Trou petit rond ou trou sphéno-épineux.	Id.	Artères et veines méningées moyennes. Rameau récurrent méningé de Luschka *(nervus spinosus)* (Ve paire).
Trou de Vésale (inconstant).	De l'endocrâne au versant postérieur de la fossette scaphoïde.	Veine émissaire de Merkel.
Canal innominé d'Arnold (inconstant, peut être remplacé par la suture sphéno-temporale).	De l'endocrâne à l'exocrâne.	Petits nerfs pétreux superficiel (VIIe paire) et profond (IXe paire) (fusionnés ou accolés).
Trou déchiré antérieur.	Id.	Nerf vidien. Rameau méningé de la pharyngienne ascendante. Veines émissaires (sinus pétro-occipital d'Englisch).
Canal carotidien.	De l'exocrâne à l'endocrâne.	Artère carotide interne. Plexus veineux et sympathique péricarotidien.
Hiatus de Fallope.	De l'aqueduc de Fallope (logette du ganglion géniculé) à la gouttière des grands nerfs pétreux.	Grands nerfs pétreux superficiel (VIIe paire) et profond (IXe paire). Rameau de la branche postérieure de la méningée moyenne.

ORIFICES ET CANAUX	TRAJET	CONTENU
Hiatus accessoire.	De l'aqueduc de Fallope à la gouttière des petits nerfs pétreux.	Petits nerfs pétreux superficiel (VIIe paire) et profond (IXe paire).
Orifice du sinus pétro-squameux (aqueduc de Verga) (inconstant).	De la gouttière pétro-squameuse au trou temporal d'Otto (*foramen jugulare spurium* de Luschka).	Sinus pétro-squameux de Krause-Luschka.

3. — **Etage postérieur.**

ORIFICES ET CANAUX	TRAJET	CONTENU
Conduit auditif interne.	De l'endocrâne (méat auditif interne) au labyrinthe et à l'exocrâne (trou stylo-mastoïdien).	Nerf facial et intermédiaire de Wrisberg (VIIe paire). Nerf auditif ou acoustique (VIIIe paire). Vaisseaux auditifs internes.
Canal pétro-mastoïdien ou *canaliculus subarcuatus* (inconstant).	De la *fossa subarcuata* à l'antre ou aux cellules périantrales.	Prolongement dure-mérien. Veines.
Aqueduc du vestibule.	De la fossette unguéale au vestibule.	Canal endolymphatique. Veines de l'aqueduc du vestibule.
Trou mastoïdien (canal mastoïdien).	De l'endocrâne à l'exocrâne (écaille mastoïdienne).	Veine émissaire mastoïdienne. Rameau méningé de l'artère occipitale (inconstant).
Trou déchiré postérieur.	De l'endocrâne à l'exocrâne (suture pétro-occipitale).	Veine jugulaire interne (golfe). Nerf glosso-pharyngien (IXe paire). Nerf pneumogastrique ou nerf vague (X[e] paire). Nerf spinal (XIe paire). Artère méningée postérieure. Sinus pétreux inférieur (devenu veine).
Trou et canal condylien antérieur.	De l'endocrâne à l'exocrâne (masses latérales de l'occipital).	Nerf grand hypoglosse (XIIe paire). Rameau récurrent méningé de Luschka (XIIe paire). Plexus veineux condylien antérieur. Rameau méningé de l'artère pharyngienne ascendante (inconstant).
Trou occipital.	Id.	Bulbe rachidien et ses méninges. Amygdales cérébelleuses. Première dentelure du ligament dentelé. Artères vertébrales. Artères spinales antérieures. Plexus veineux. Racines médullaires du spinal (IXe paire).
Trou condylien postérieur.	Id.	Veine condylienne postérieure.

2° Orifices visibles sur l'exocrâne.

Pour les orifices qui sont visibles à la fois sur l'endocrâne et sur l'exocrâne (en italique), nous renvoyons le lecteur à la description qui figure dans le tableau précédent.

1. — Champ facial.

ORIFICES ET CANAUX	TRAJET	CONTENU
Trous olfactifs (lame criblée de l'ethmoïde).		
Fente ethmoïdale.		
Canaux ethmoïdo-frontaux.		
Trou et canal optique.		
Fente sphénoïdale.		
Canal sphéno-vomérien médian.	Dans la partie supérieure de la cloison médiane des fosses nasales.	Veines.
Canal sphéno-vomérien latéral.	De la partie supérieure des choanes aux fosses nasales.	Veines.
Canal ptérygo-palatin.	De la partie supérieure des choanes à l'arrière fond de la fosse ptérygo-maxillaire.	Vaisseaux ptérygo-palatins. Nerf pharyngien de Bock (V^e paire).

2. — Champ rétro-facial.

ORIFICES ET CANAUX	TRAJET	CONTENU
Canal vidien.	Du trou déchiré antérieur à l'arrière fond de la fosse ptérygo-maxillaire.	Vaisseaux et nerf vidiens (VIIe et IXe paires et sympathique).
Trou et canal grand rond.		
Trou ovale.		
Trou petit rond.		
Trou de Vésale.		
Canal innominé d'Arnold.		
Trou déchiré antérieur.		
Orifice du canal du muscle du marteau.	De la caisse du tympan à l'exocrâne.	Muscle du marteau.
Orifice de la trompe d'Eustache osseuse.	Id. (gouttière sphéno-pétreuse).	Trompe d'Eustache.
Scissure de Glaser. Orifice inférieur du canal antérieur de la corde (canal de Hughier).	De la caisse du tympan à la fossette mandibulaire.	Corde du tympan. Ligament antérieur du marteau. Vaisseaux tympaniques.
Canal carotidien.		

ORIFICES ET CANAUX	TRAJET	CONTENU
Canal carotico-tympanique.	Du canal carotidien à la caisse du tympan.	Artère et nerf carotico-tympaniques.
Canal de Jacobson (canal tympanique).	De l'exocrâne (crête jugulaire) à la caisse du tympan.	Nerf de Jacobson (IXe paire). Paraganglion tympanique. Rameau tympanique de la pharyngienne ascendante.
Conduit auditif externe.	Du méat auditif externe à la caisse du tympan.	
Orifice inférieur de l'aqueduc du limaçon.	De la fossette pyramidale du ganglion d'Andersch à la rampe tympanique du limaçon.	Aqueduc du limaçon. Veine de l'aqueduc du limaçon.
Trou déchiré postérieur.		
Ostium introïtus.	De la fosse jugulaire à l'aqueduc de Fallope ou à l'exocrâne.	Rameau anastomotique du Xe au VIIe.
Trou stylo-mastoïdien (orifice inférieur de l'aqueduc de Fallope).	Du fond du conduit auditif interne à l'exocrâne.	Nerf facial (VIIe paire). Rameau sensitif du conduit auditif externe (VIIe paire). Artère stylo-mastoïdienne.
Trou et canal condylien antérieur.		
Trou occipital.		
Trou condylien postérieur.		

Epaisseur du crâne.

Au niveau de la voûte, l'épaisseur du crâne augmente d'avant en arrière; elle est très mince au niveau des fosses cérébrales et de l'écaille de l'occipital; d'autre part, l'épaisseur de la table externe de l'écaille du frontal est plus grande que partout ailleurs.

Au niveau de la base, l'épaisseur est très variable; elle est très épaisse au niveau du rocher (2 à 3 centimètres), du corps du sphénoïde et de l'apophyse basilaire, où son épaisseur diminue progressivement d'avant en arrière, et au niveau de la protubérance occipitale interne où son épaisseur est de 1 centimètre en moyenne; par contre, elle est très mince sur l'écaille de l'occipital, dans la partie qui correspond aux fosses cérébelleuses, sur l'écaille du temporal, sur la partie orbitaire du frontal, sur la grande aile du sphénoïde, dans la partie qui limite la fente sphénoïdale, et sur la lame criblée de l'ethmoïde; en ces points, la base du crâne ne présente pas de diploé, et l'os se trouve réduit à une mince lame osseuse compacte : ce sont les *zones faibles* du crâne.

Enfin, par suite de l'irrégularité de la face endocranienne, le crâne augmente d'épaisseur au niveau des éminences mamillaires et présente à ce niveau des îlots diploétiques.

L'épaisseur du crâne augmente avec l'âge.

Elasticité et dépressibité.

Le crâne de l'adulte jeune est élastique et dépressible.

L'*élasticité* et la *dépressibilité* peuvent être mises en évidence en laissant tomber un crâne d'une certaine hauteur sur une plaque métallique assez épaisse, polie et préalablement enduite de noir de fumée; le crâne rebondit à une certaine hauteur et présente au

point de contact une empreinte noire en surface et non un point (un ovoïde non déformable ne peut entrer en contact avec un plan que par un seul point).

L'*élasticité* est plus grande dans le sens transversal que dans les autres sens.

L'élasticité du crâne est très réduite chez le vieillard; elle est nulle chez l'enfant du fait de la constitution de ses sutures *(crâne ouvert)*, car aucune suture cranienne ne se produit avant deux ans.

La *dépressibilité* entraîne une double déformation du crâne, l'une au point de contact du traumatisme : c'est la *dépression elliptique* par redressement de la courbure de la boîte cranienne; l'autre sur l'ensemble de la boîte cranienne, par modification des diamètres; ces modifications des diamètres craniens s'observent également dans les pressions exercées suivant une large surface : le diamètre du crâne diminue dans le sens où s'exerce la pression, et augmente suivant le plan perpendiculaire à cette pression; ce principe explique le mécanisme des fractures par éclatement de la boîte cranienne.

Résistance. Rôle des sutures et des orifices. Arcs-boutants du crâne.

La boîte cranienne doit sa solidité et sa résistance à la solidarité des huit os qui la composent; cette solidarité est due à la disposition et à la forme des sutures qui unissent ces os entre eux.

Les *sutures de la voûte* (suture coronale, suture sagittale, suture lambdatique) sont des sutures *dentelées* et *engrenées*; elles sont encastrées les unes dans les autres à la manière des figures d'un jeu de patience, ou des pièces de menuiserie connues sous le nom de queue d'aronde *(sutura serrata)*, ce qui établit entre elles une solidarité parfaite, si bien qu'un choc violent ou une pression exercée verticalement sur la boîte cranienne de l'adulte produit une fracture, un enfoncement cranien, mais jamais une disjonction osseuse.

Les *sutures latérales* (suture temporo-pariétale et suture sphéno-pariétale), avec leur disposition en *biseaux alternés* à laquelle se joint l'élasticité du crâne, évite à ce dernier de se rompre sous l'action d'une pression exercée sur la voûte; de plus, la disposition du *biseau sutural*, oblique de haut en bas et de dehors en dedans, s'oppose à l'enfoncement direct, et cela malgré la fragilité de l'écaille du temporal, du fait qu'elle est soutenue en dehors par l'*arc-boutant zygomatique*, qui prend point d'appui sur le temporal et sur l'os malaire.

On peut admettre d'une façon plus générale que les sutures engrenées de la voûte s'opposent à l'écartement des os du crâne et que les sutures latérales en biseaux alternés s'opposent à l'enfoncement.

Envisagée dans son ensemble, la boîte cranienne est édifiée de telle sorte qu'elle présente des zones de résistance et des zones de moindre résistance alternant les unes avec les autres; cette disposition explique du reste le mécanisme de certaines fractures du crâne.

1° Les **zones de résistance**, éléments solides du crâne, sont au nombre de six et constituent les *arcs-boutants de Félizet* (1) ou *piliers du crâne*. On les distingue en : *a) antérieur* ou *frontal* (bosses frontales et arcades sourcilières); *b) postérieur* ou *occipital* (représenté surtout par les protubérances occipitales, les crêtes occipitales interne et externe, et les bords latéraux du trou occipital; *c) antéro-externes (obliques antérieurs)* ou *orbito-sphénoïdaux* (apophyses orbitaires externes du frontal et grandes ailes du sphénoïde); *d)* et *postéro-externes (obliques postérieurs)* ou *pétro-mastoïdiens*. Les piliers traversent en diagonale la base du crâne, où ils se croisent obliquement, de telle sorte que l'arc-boutant pétro-mastoïdien du côté droit se continue avec l'arc-boutant orbito-sphénoïdal du côté gauche et inversement.

---

(1) Chirurgien français (1844-1908).

Le lieu de croisement, qui correspond à l'*apophyse basilaire,* constitue le point d'appui ou *clef de la base du crâne,* la zone qui ne se brise pas ou *centre de résistance de Félizet.*

2° Les **zones de moindre résistance** de la base du crâne, *zones faibles* ou *entre-boutants* sont comprises entre les arcs-boutants. Elles répondent aux voûtes des orbites sur l'étage antérieur, à la fosse sphéno-temporale pour l'étage moyen et à la fosse cérébelleuse pour l'étage postérieur, et il suffit de jeter un coup d'œil sur une base du crâne pour se rendre compte que les *contreforts* de la base sont situés en limite des étages et que les *zones fragiles* ou *zones faibles* correspondent aux fosses cérébrales et cérébelleuses.

Un dernier point mérite d'être signalé quant à la résistance de la base du crâne : c'est le *rôle de ses orifices.*

Il existe de chaque côté de la ligne médiane une succession d'orifices qui sont, pour les étages moyen et postérieur : la fente sphénoïdale, le canal grand rond, le trou ovale, le trou déchiré antérieur, le canal carotidien creusé dans la partie la plus interne du rocher et le trou déchiré postérieur; ces orifices constituent autant de zones de moindre résistance, et expliquent la fréquence de certaines fractures de la base dites *fractures paramédianes*; leur trait de fracture intéresse plus ou moins directement la *ligne des orifices,* et par suite des rapports qu'affecte ce trait avec les orifices, et plus spécialement avec les nerfs qui les traversent, on observe là un des caractères cliniques essentiels de ce type de fracture.

La région de la lame criblée de l'ethmoïde constitue un autre point faible de la base du crâne.

Canaux veineux du diploé.

Les os plats de la voûte du crâne sont constitués par deux lames de tissu osseux compact, appelées respectivement *table externe (lamina externa)* et *table interne (lamina interna),* entre lesquelles est interposée une mince couche de tissu osseux spongieux, le *diploé.*

Le diploé est parcouru par des canaux sinueux, les *canaux veineux du diploé,* dans lesquels sont logées des veines, les *veines du diploé* ou *veines de Breschet* (1).

Suivant leur situation, on distingue des canaux frontaux, pariétaux et occipitaux :

Les *canaux frontaux,* obliques en bas et en avant, convergent vers les arcades sourcilières; les *canaux pariétaux,* obliques en bas et en dehors, se déversent, les antérieurs dans la gouttière du sinus sphéno-pariétal de Breschet, les postérieurs dans la gouttière du sinus latéral, un peu avant son coude; quelques-uns aboutissent également en haut à la gouttière sagittale et au trou pariétal, où ils se déversent dans la veine émissaire de Santorini; et les *canaux occipitaux,* obliques en bas et en arrière, se déversent dans la gouttière du sinus latéral.

Poids et capacité du crâne.

Le **poids du crâne** (non compris la mandibule) est variable suivant les individus et aussi suivant le sexe. Dans les *races blanches,* il est en moyenne de 650 grammes chez l'homme et de 550 grammes chez la femme; chez l'homme principalement, il est beaucoup plus lourd dans les races noires (700 grammes) que dans les races blanches.

Le crâne féminin est beaucoup plus léger que le crâne masculin et cela dans presque toutes les races, mais il n'est pas toujours en rapport avec la taille.

Le crâne du vieillard est aussi plus léger que celui de l'adulte par suite de l'ostéoporose sénile.

Le *poids de la mandibule* (maxillaire inférieur) varie de 85 à 100 grammes dans les races blanches.

---

(1) Anatomiste et chirurgien français, né à Clermont-Ferrand en 1784, mort à Paris en 1845, fut professeur d'Anatomie à la Faculté de Médecine de Paris où il succéda à CRUVEILHIER, fut aussi chirurgien de l'Hôtel-Dieu et membre de l'Académie des Sciences.

La **capacité du crâne** présente une certaine importance du point de vue anthropologique; on la détermine suivant la *méthode de Broca* en remplissant le crâne par le trou occipital de petits plombs de chasse à l'aide d'éprouvettes graduées.

La capacité du crâne est variable suivant les sujets et aussi suivant les races; elle est sensiblement identique au volume de l'encéphale.

Dans les *races blanches,* chez le nouveau-né, elle est de 375 centimètres cubes dans le sexe masculin et de 350 centimètres cubes dans le sexe féminin; elle double au sixième mois et elle triple à deux ans. Chez l'adulte, elle est en moyenne d'environ 1.500 à 1.550 centimètres cubes chez l'homme et de 1.350 à 1.400 centimètres cubes chez la femme.

Elle est plus grande chez les brachycéphales (Auvergnats) que chez les dolichocéphales.

En conséquence, chez l'adulte, la capacité du crâne est quatre fois ce qu'elle est chez le nouveau-né.

Différences sexuelles du crâne.

Indépendamment des variations ethniques, les différences sexuelles du crâne dans une même race sont nombreuses; elles présentent un certain intérêt du point de vue anthropologique et médico-légal.

Le crâne féminin possède un poids plus faible et un volume moindre que celui de l'homme.

La calotte cranienne, formée de quatre os : frontal, pariétaux et occipital, est développée différemment chez l'homme et chez la femme, et comparativement aux autres parties de la calotte, la

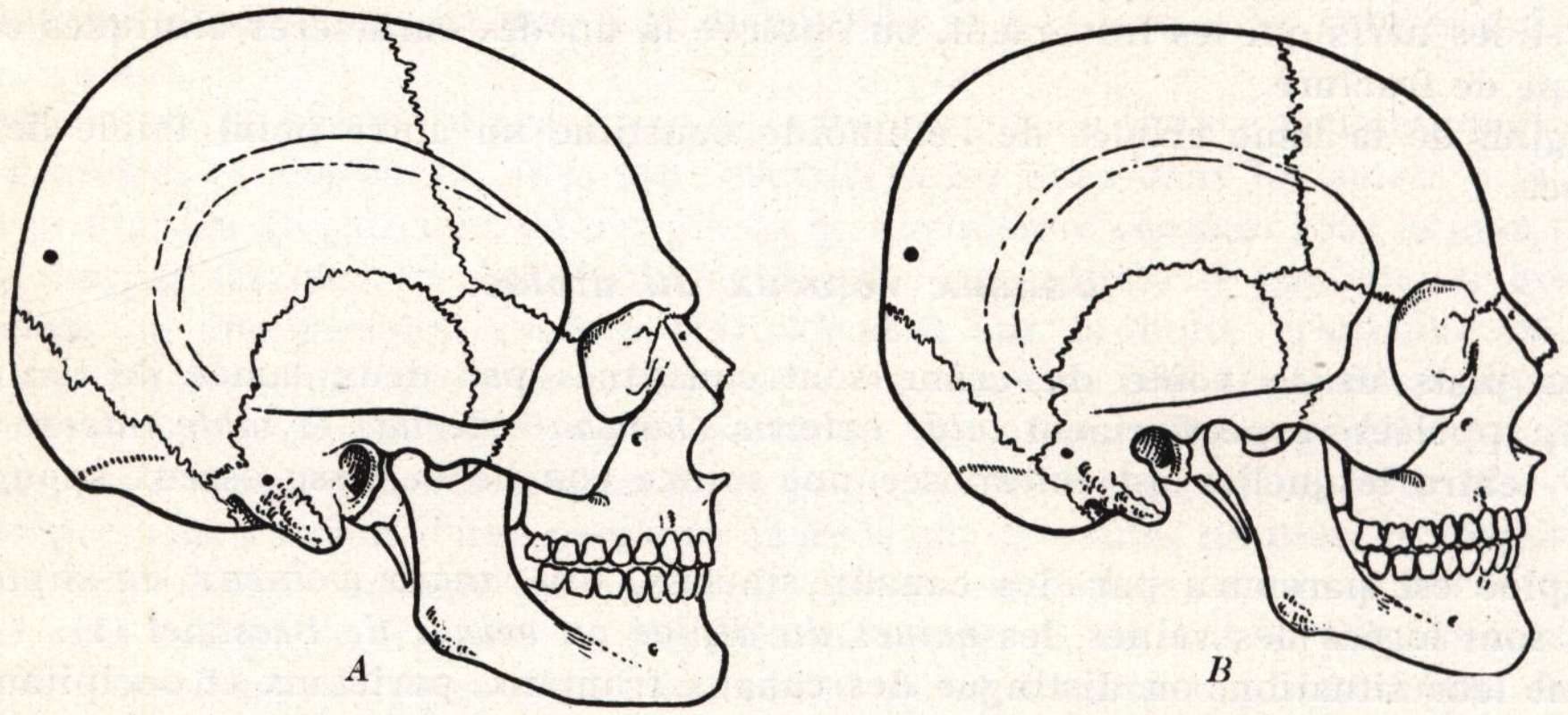

FIG. 117. — A. *Crâne masculin.* — B. *Crâne féminin, vue latérale droite.*

partie frontale est plus développée chez la femme, tandis que chez l'homme c'est la partie pariétale; la *femme* possède donc un crâne du *type frontal*; et l'*homme,* un crâne du *type pariétal* (Manouvrier).

Chez la femme, le front est fuyant, plus droit et plus étroit que chez l'homme; la glabelle est effacée; sa courbure est de plus petit rayon que celle de l'homme; les arcades sourcilières y sont moins développées et moins saillantes; les arcades orbitaires y sont moins apparentes; elles sont par contre plus minces et plus tranchantes; les sinus frontaux sont généralement beaucoup plus petits que chez l'homme.

Les lignes courbes temporales sont plus éloignées de la suture sagittale; la région du vertex est généralement plus aplatie et les mastoïdes moins volumineuses; les condyles occipitaux sont moins massifs et plus étroits que chez l'homme.

Les crêtes, les apophyses, les protubérances (inion), les rugosités d'insertion sont moins développées chez la femme que chez l'homme; la surface cranienne est plus lisse et plus régulière; en un mot *le crâne féminin est plus régulier et plus harmonieux que le crâne masculin.*

Variations du crâne.

L'ovoïde cranien est normalement aplati transversalement, de telle sorte que son diamètre antéro-postérieur l'emporte sur le diamètre transversal ; toutefois il existe des variations nombreuses dans la forme du crâne, variations qui sont de la plus haute importance du point de vue anthropologique, du fait qu'elles donnent à la tête un caractère particulier et spécial.

Elles comprennent : *a)* des *variations ethniques*; toutes les races humaines possèdent des caractères craniens propres, le crâne d'un asiatique (japonais, chinois, mongol) est très différent du crâne européen ou de celui d'un nègre; *b)* et des *variations individuelles* dans une même race.

Les différentes formes de crâne sont classées d'après les profils de l'ovoïde cranien et ses principaux indices.

Indice céphalique.

L'indice céphalique est le rapport centésimal du diamètre cranien transverse maximum (largeur) au diamètre cranien antéro-postérieur maximum (longueur).

$$\text{Indice céphalique (Ic)} = \frac{\text{Diamètre transversal maximum} \times 100}{\text{Diamètre antéro-postérieur maximum}}.$$

Plus le crâne est arrondi, plus l'indice céphalique est élevé. Le *crâne dolichocéphale* est allongé

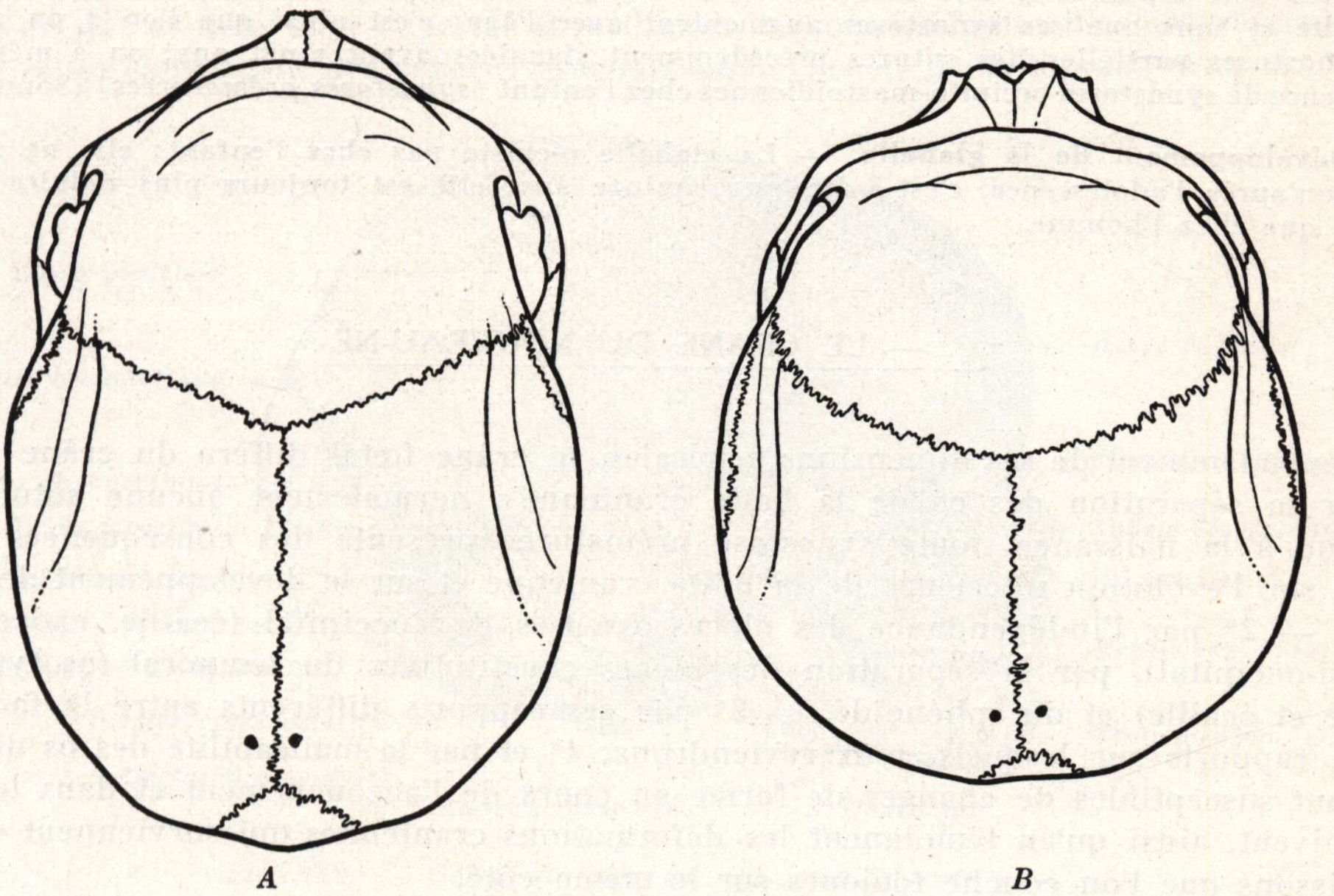

A B

FIG. 118. — *Principaux types de crâne, vue supérieure*
A. Crâne dolichocéphale. — *B.* Crâne brachycéphale.

et peu large, et son indice céphalique est au-dessous de 75 (Races nordiques, Espagnols, Nègres d'Afrique); par contre, le *crâne brachycéphale* est court dans le sens antéro-postérieur, et relativement large (Auvergnats, Bretons, Savoyards); son indice céphalique est supérieur à 80; enfin le *crâne mésocéphale,* intermédiaire entre les deux précédents, est celui dont l'indice céphalique est compris entre 75 et 80.

Détermination de l'âge d'un crâne.

La détermination de l'âge d'un crâne peut dans certains cas offrir un intérêt capital et plus spécialement en médecine légale.

En ce qui concerne l'âge fœtal, c'est le développement des centres osseux, ainsi que les dimensions des os, qui permettent la détermination de l'âge.

En dehors du crâne fœtal, trois facteurs principaux permettent d'apprécier l'âge d'un crâne; ce sont : *a)* la *dentition*; *b) l'état des sutures craniennes*; *c)* et l'*existence ou non de la glabelle.*

1° Dentition. — En ce qui concerne la *dentition* à laquelle appartient la tête osseuse nous renvoyons le lecteur au tome VI où nous avons indiqué un tableau chronologique de l'éruption dentaire; toutefois il y a lieu de remarquer qu'il existe de nombreuses variations individuelles.

2° **Etat des sutures craniennes.** — Les sutures des os du crâne disparaissent au fur et à mesure que l'individu avance en âge ; il se produit une synostose aux lieu et place de la suture, signe terminal de la croissance suturale. En général, l'oblitération des sutures débute sur le versant endocranien, exceptionnellement avant trente ans, le plus souvent entre quarante et quarante-cinq ans; la *synostose endocranienne* évolue toujours plus rapidement que la *synostose exocranienne,* aussi est-ce du côté de l'endocrâne que l'on doit la rechercher et l'apprécier; en conséquence, toute suture cranienne au niveau de laquelle on observe une synostose signifie qu'il s'agit d'un crâne d'au moins quarante ans.

La *synostose sagittale* ou *interpariétale* est celle qui apparaît la première entre quarante et cinquante ans; puis viennent la *synostose coronale* (après cinquante ans) et la *synostose lambdatique* (après cinquante-cinq ans) *(suture occipito-mastoïdienne).*

La *synostose de l'écaille du temporal au pariétal* ne s'observe guère que vers soixante-dix ans. A quatre-vingts ans toutes les sutures craniennes ont disparu et le crâne osseux ne forme plus qu'un seul bloc.

Ces données sont loin d'être absolues, car l'on peut observer un grand nombre de synostoses partielles, soit bilatérales, soit unilatérales, à des âges très variables sans qu'il s'agisse là d'une anomalie et sans que ces synostoses augmentent avec l'âge; c'est ainsi que l'on a pu observer des synostoses partielles des sutures précédemment signalées avant vingt ans; on a même noté la présence de synostoses occipito-mastoïdiennes chez l'enfant *(synostoses prématurées)* (Sommering).

3° **Développement de la glabelle.** — La glabelle n'existe pas chez l'enfant; elle ne se développe qu'après l'adolescence, c'est-à-dire vers quinze ans; elle est toujours plus réduite chez la femme que chez l'homme.

C. — LE CRANE DU NOUVEAU-NÉ

Indépendamment de ses dimensions générales, le crâne fœtal diffère du crâne adulte : 1° par la séparation des os de la boîte cranienne : normalement aucune suture n'est apparue à la naissance, toute synostose prématurée présente des conséquences importantes sur l'évolution ultérieure de la boîte cranienne et sur le développement de l'encéphale. — 2° par l'indépendance des pièces osseuses de l'occipital (écaille, exoccipitaux et basi-occipital), par la séparation des pièces constitutives du temporal (os tympanal, rocher et écaille) et du sphénoïde. — 3° par ses rapports différents entre la face et le crâne, rapports sur lesquels nous reviendrons; 4° et par la malléabilité des os du crâne qui sont susceptibles de changer de forme au cours de l'accouchement et dans les jours qui suivent, ainsi qu'en témoignent les déformations craniennes qui surviennent chez les nourrissons que l'on couche toujours sur le même côté.

Sutures. — L'ossification des os du crâne est différente à la base et à la voûte; les os de la base sont précédés d'une ébauche cartilagineuse *(chondrocrâne)*; les os de la voûte sont des os de membrane (véritables os de recouvrement).

Tous les os du crâne se développent du centre à la périphérie, et à la naissance ils sont séparés par des espaces plus ou moins larges : ce sont les *sutures,* vestiges des *espaces suturaux* du crâne fœtal; certains de ces espaces sont très étroits, presque linéaires et les os entrent en contact; d'autres, plus larges (trois à cinq millimètres), sont comblés par des parties membraneuses.

Ceux de la base sont très étroits et pour la plupart cartilagineux (cartilage sphéno-occipital, charnière obstétricale de Budin), ce qui donne plus de rigidité à la base qu'à la voûte; ceux de la voûte sont tous membraneux.

Sur le crâne du nouveau-né il y a cinq sutures qui sont :

1° La *suture sagittale* ou *grande suture* ou suture antéro-postérieure, étendue des os propres du nez à l'angle supérieur de l'écaille de l'occipital; cette suture est elle-même divisée en deux parties : l'une antérieure ou médio-frontale, l'autre postérieure ou interpariétale; dans sa moitié inférieure, la suture médio-frontale ou *suture métopique* commence à s'engréner à la naissance.

2° La *suture fronto-pariétale* ou *coronale,* qui s'étend transversalement de la grande aile

du sphénoïde à celle du côté opposé; elle est comprise entre le frontal et les deux pariétaux; elle coupe la suture précédente sur la ligne médiane, au niveau de la fontanelle antérieure.

3° La *suture occipito-pariétale* ou *lambdatique*, en forme d'angle obtus ouvert en bas et en arrière, est comprise entre les deux pariétaux et l'écaille de l'occipital; elle coupe la suture sagittale sur la ligne médiane, au niveau de la fontanelle postérieure.

4° Les *sutures temporo-pariétales* comprises de chaque côté entre l'écaille du temporal et le pariétal; chacune de ces sutures dirigée dans le sens antéro-postérieur décrit une courbe à convexité supérieure (voy. : fig. 119, 120 et 121).

Fontanelles. — Sur la voûte cranienne, les angles des os plats du crâne ne sont pas ossifiés à la naissance; à leurs points de jonction, ils laissent entre eux des espaces appelés *fontanelles*, et celles-ci sont comblées par des *membranes fibreuses*.

Les principales fontanelles sont situées aux quatre angles des pariétaux : elles sont au nombre de six : *a)* deux sont impaires et médianes; ce sont les fontanelles antérieure et postérieure, elles constituent des repères précieux pour l'accoucheur, lorsque celui-ci cherche

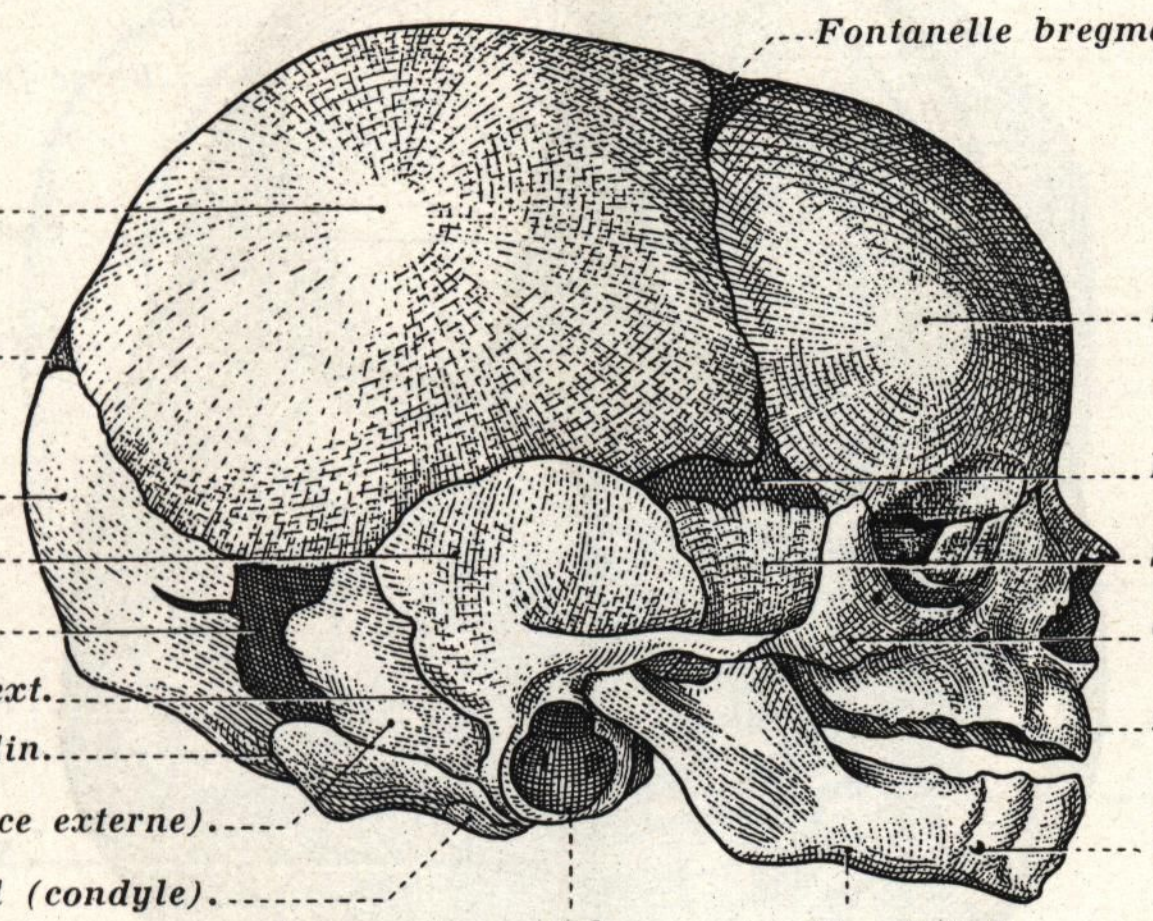

FIG. 119. — *Crâne de nouveau-né, vue latérale droite.*

à déterminer par le toucher vaginal l'orientation de la tête fœtale par rapport au bassin maternel; *b)* deux sont paires et latérales, ce sont les fontanelles ptériques et astériques.

1° La FONTANELLE ANTÉRIEURE, OU BREGMATIQUE, est la plus étendue de toutes, d'où son nom de *grande fontanelle*; elle est située à l'union des sutures coronale et médio-frontale, donc à la jonction des deux pariétaux et du frontal. Elle présente une forme losangique à grand axe antéro-postérieur; elle se continue en avant par la suture médio-frontale, comprise entre la pars frontalis des deux hémi-frontaux droit et gauche, et en arrière par la suture interpariétale (voy. : fig. 120).

2° La FONTANELLE POSTÉRIEURE, OU LAMBDATIQUE, OU PETITE FONTANELLE, est située à l'union de la suture occipito-pariétale et de la suture sagittale, donc à la jonction des pariétaux et de l'écaille de l'occipital. Elle présente chez le fœtus une forme triangulaire à base inférieure et à sommet supérieur; à la naissance, elle est souvent peu appréciable et présente la forme d'une étoile à trois branches.

3° La FONTANELLE PTÉRIQUE, OU LATÉRALE ANTÉRIEURE, correspond au ptérion; elle est située à la jonction du frontal, du pariétal, de la grande aile du sphénoïde et du temporal; le plus souvent son aspect est triangulaire.

4° La FONTANELLE ASTÉRIQUE, OU LATÉRALE POSTÉRIEURE, OU FONTANELLE DE GASSER *(fontanelle de Cassérius)*, correspond à l'astérion; elle est située à la jonction du pariétal, de l'écaille de l'occipital et du temporal; plus étendue que la précédente, elle présente une forme très irrégulière.

Nous signalerons comme FONTANELLES ACCESSOIRES : *a)* la *fontanelle sagittale de Gerdy*, décrite par cet auteur en 1837, comprise entre les deux pariétaux et située sur la suture sagittale, à peu près à égale distance entre les fontanelles antérieure et postérieure; elle présente une forme losangique et peut être confondue par le toucher au cours de l'accouchement avec la fontanelle antérieure, et entraîner de ce fait une erreur d'interprétation dans la position de la tête fœtale; *b)* la *fontanelle orbitaire*, située sur la paroi interne de l'orbite, entre le frontal, l'os planum de l'ethmoïde et la petite aile du sphénoïde (presque toujours, elle disparait à la fin du huitième mois de la vie fœtale); *c)* la *fontanelle glabellaire* ou *naso-frontale*, comprise entre les deux hémi-frontaux; elle disparaît très rapidement au fur et à mesure de la soudure de ces deux os, en laissant comme reliquat la *suture métopique*; *d)* et la *fontanelle pariétale*, exceptionnelle, que l'on observe dans le cas de fragmentation de l'os pariétal (*pariétal bipartite*, et parfois même *tripartite*); elle occupe généralement la partie moyenne de la suture transpariétale.

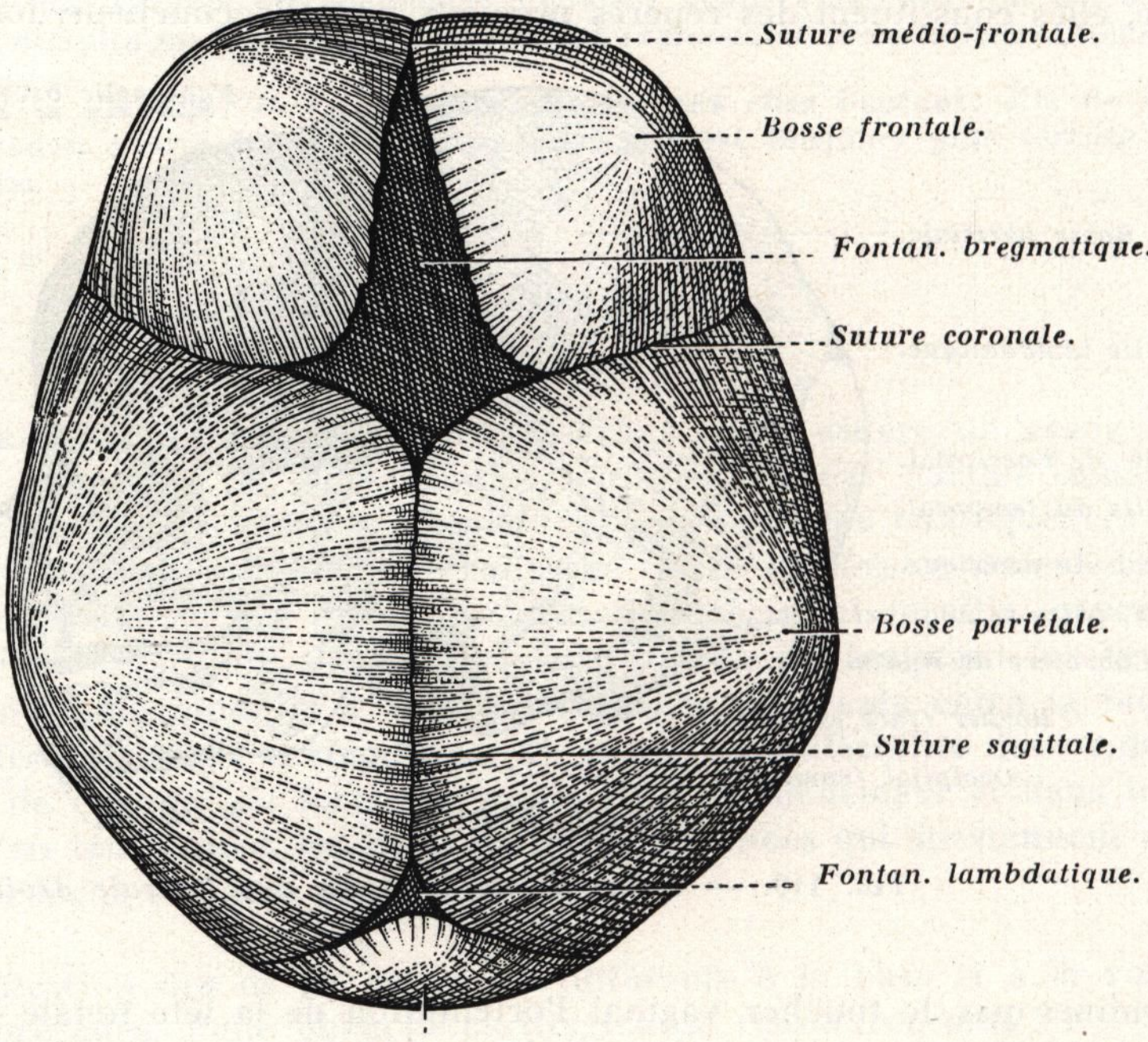

FIG. 120. *Crâne de nouveau-né, vue supérieure.*

Sutures et fontanelles ont une importance très grande dans la mécanique de l'accouchement; sous l'action du travail, elles permettent en effet le chevauchement des pariétaux et des hémi-frontaux dans le sens transversal, l'insinuation du frontal et de l'occipital sous les pariétaux dans le sens antéro-postérieur, et partant la diminution des diamètres bi-pariétal et antéro-postérieur de la tête fœtale; glissement et chevauchement des os sont en outre facilités par l'action de la charnière obstétricale de Budin, bande cartilagineuse comprise entre les exoccipitaux et l'écaille de l'occipital.

Evolution des sutures et des fontanelles. — Dans les semaines qui suivent la naissance, la boîte cranienne subit un développement et une expansion assez rapide, en relation avec le développement de l'encéphale, si bien que les sutures et les fontanelles s'élargissent et deviennent plus apparentes; ces dernières forment des espaces mous et dépressibles, mais par la suite les sutures et les fontanelles disparaissent suivant la marche de l'ossification.

La synostose des sutures, bien étudiée par Ribbe, débute toujours par la table interne, où l'ossification est plus avancée que sur la table externe; le plus souvent, la synostose des sutures s'effectue dans l'ordre suivant : suture sagittale, suture coronale, suture lambdatique; celle des sutures du temporal s'effectue en dernier lieu; les sutures latérales ont presque toujours une synostose asymétrique (crâne asymétrique).

Les fontanelles lambdatiques, ptériques, et astériques ont disparu au sixième mois après

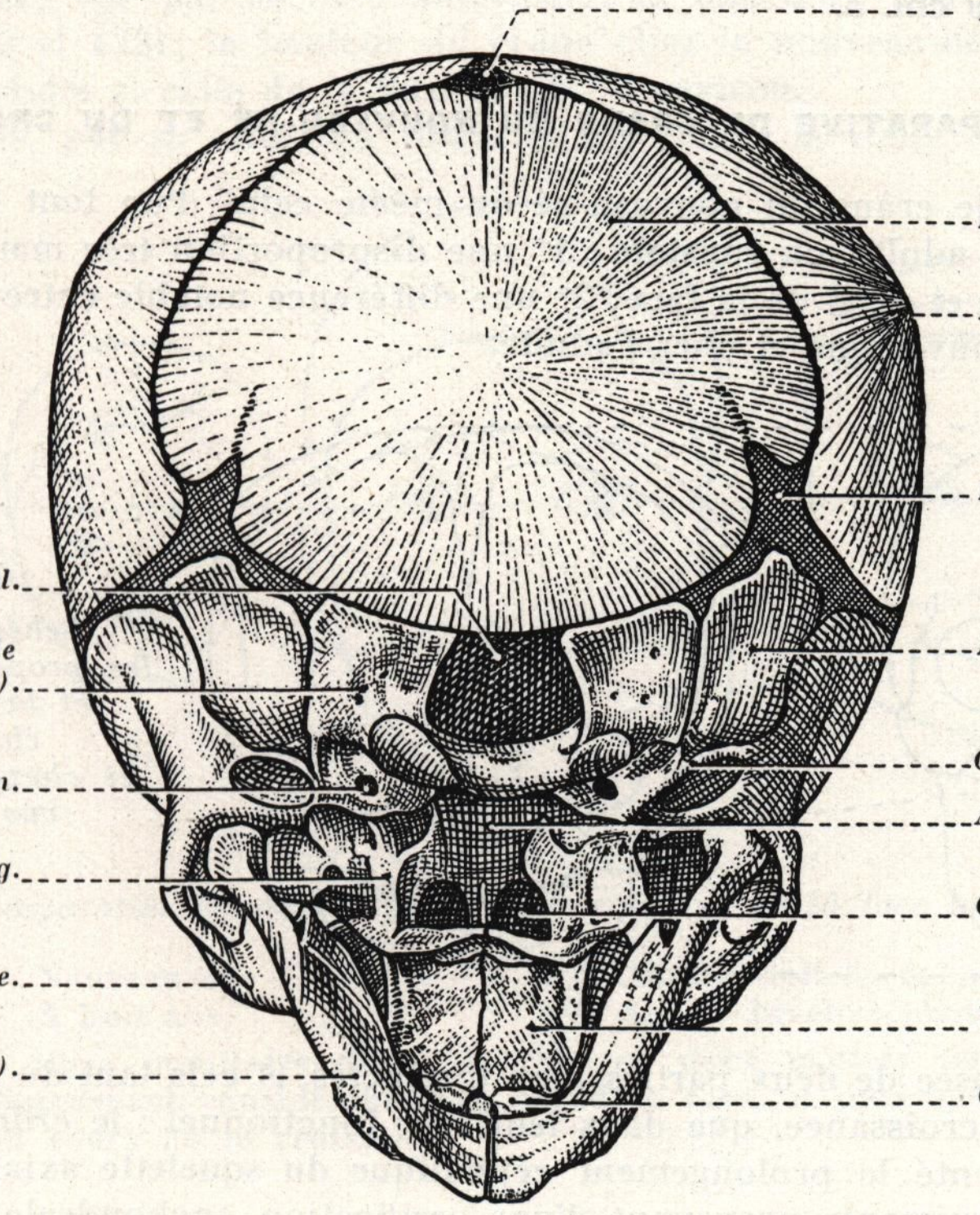

FIG. 121. *Crâne de nouveau-né, vue postéro-inférieure.*

la naissance; la fontanelle bregmatique persiste plus longtemps; elle se rétrécit progressivement jusqu'au sixième mois, mais lorsque la pars frontalis des deux hémi-frontaux est définitivement soudée (milieu de la première année), elle devient de plus en plus étroite et disparaît à la fin de la deuxième année ou au début de la troisième, avec de grandes variations individuelles qui sont soumises à la marche de l'ossification cranienne.

Diamètres craniens du fœtus à terme. — En raison de leur importance en obstétrique, nous indiquerons dans ce paragraphe les principaux *diamètres craniens* du fœtus à terme, dont les plus importants à retenir sont les diamètres maxima. Nous distinguerons des diamètres transversaux, antéro-postérieurs et verticaux.

1° Les DIAMÈTRES TRANSVERSAUX sont : *a)* le *diamètre bipariétal* ou *transverse maximum*; compris entre les deux bosses pariétales, il mesure 9 cm. 5; — *b)* le *diamètre bitemporal,* compris entre les deux ptérions qui mesure 8 centimètres; — *c)* et le *diamètre bimastoïdien,* qui mesure 7 cm. 5.

2° Les DIAMÈTRES ANTÉRO-POSTÉRIEURS sont : *a)* le *diamètre sus-occipito-mentonnier* ou *diamètre maximum de Budin* qui s'étend du menton à la suture sagittale en un point voisin de l'obélion; il est de 13 cm. 5; — *b)* le *diamètre occipito-mentonnier*, compris entre le sommet de l'écaille de l'occipital et le menton, qui est égal à 13 centimètres; — *c)* le *diamètre occipito-frontal*, compris entre l'angle supérieur de l'écaille de l'occipital et la racine du nez, qui mesure 11 cm. 5; — *d)* le *diamètre sous-occipito-frontal*, compris entre la jonction de la nuque et de l'écaille de l'occipital et la partie la plus saillante du frontal; il mesure 11 centimètres; — *e)* et le *diamètre sous-occipito-bregmatique*, qui s'étend du même point au bregma et qui mesure 10 centimètres.

3° Parmi les DIAMÈTRES VERTICAUX, nous signalerons le *diamètre cervico-bregmatique*, qui s'étend du bregma à la jonction de la face antérieure du cou avec la région sous-mentonnière; il est égal à 9 cm. 5.

ÉTUDE COMPARATIVE DU CRANE DU NOUVEAU-NÉ ET DU CRANE ADULTE

Si l'on compare le crâne du nouveau-né ou même celui d'un tout jeune enfant (nourrisson) à celui d'un adulte, on constate : 1° une disproportion très marquée entre le développement du crâne et celui de la face; 2° une différence notable entre la forme et l'aspect du crâne chez le nouveau-né et chez l'adulte.

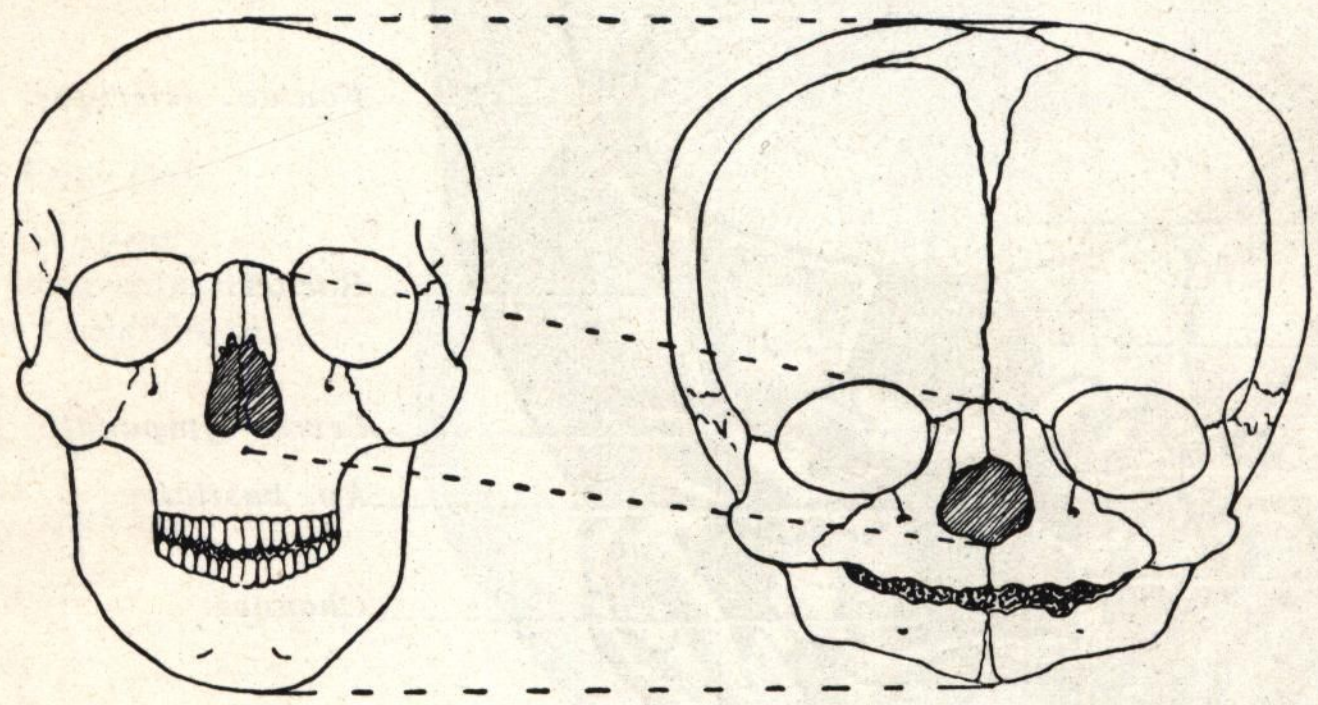

FIG. 122.
Schéma montrant les proportions du crâne et la face osseuse chez l'adulte et chez le nouveau-né, vue antérieure.

La tête est composée de deux parties bien distinctes, et cela tant du point de vue de leur formation, de leur croissance, que dans leur rôle fonctionnel : le *crâne* et la *face*.

Le *crâne* représente le prolongement céphalique du squelette axial; sa *base* est constituée par des os puissants provenant d'une ossification enchondrale (chondrocrâne), il sert de support à l'encéphale; sa *voûte*, constituée par des os de membrane (os plats) recouvrent l'encéphale et les méninges qu'elle protège.

La *face* formée par l'assemblage de multiples os, représente le squelette des orifices des voies respiratoires et de l'appareil digestif (carrefour aéro-digestif).

Le développement ontogénique de la tête humaine montre d'une façon très nette l'indépendance des deux systèmes : le crâne est fonction du développement de l'encéphale, tandis que la face est fonction du développement du système aéro-digestif. Pendant toute la vie intra-utérine, le fœtus vit en parasite; seul le système nerveux se développe à tel point que le crâne, organe protecteur de l'encéphale, acquiert un volume disproportionné avec le système aéro-digestif qui reste à l'état d'ébauche jusqu'à la naissance et cela par suite de l'absence de vie aéro-digestive; ainsi le rapport $\frac{\text{crâne}}{\text{face}}$ est très nettement en faveur du crâne jusqu'à la naissance (F. Beltrami).

A la naissance, tout change du fait : *a)* de l'apparition de la *fonction respiratoire* et par la suite on assiste au développement des fosses nasales qui s'élargissent et s'allongent;

b) de la *croissance du sinus maxillaire,* cavité presque virtuelle à la naissance, le maxillaire se pneumatisant pendant toute l'enfance et l'adolescence; *c)* enfin et surtout, le *développement des deux dentitions* va contribuer pour une très grande part à la morphologie de la face.

Le crâne du nouveau-né est très développé par rapport à la face; ce développement est surtout marqué dans les régions frontale et pariétale, dont les dimensions par rapport à celles de la face, plus réduites, font apparaître cette dernière comme tassée dans le sens de la hauteur (voy. : fig. 122).

A la naissance, la face représente le huitième du crâne; chez l'adulte, la hauteur de la face, prise de la symphyse mentonnière à la racine du nez, est égale ou très légèrement supérieure au diamètre bimalaire; chez le nouveau-né, elle est égale à la moitié de ce diamètre; ainsi donc, vue par sa face antérieure, la tête d'un nouveau-né est toute en front (voy. : fig. 122 et 123); la hauteur du crâne chez le nouveau-né est 65 % de celle qu'elle sera chez l'adulte et celle de la face de 35 % environ.

La base du crâne, par sa situation intermédiaire entre la voûte d'une part, le rachis

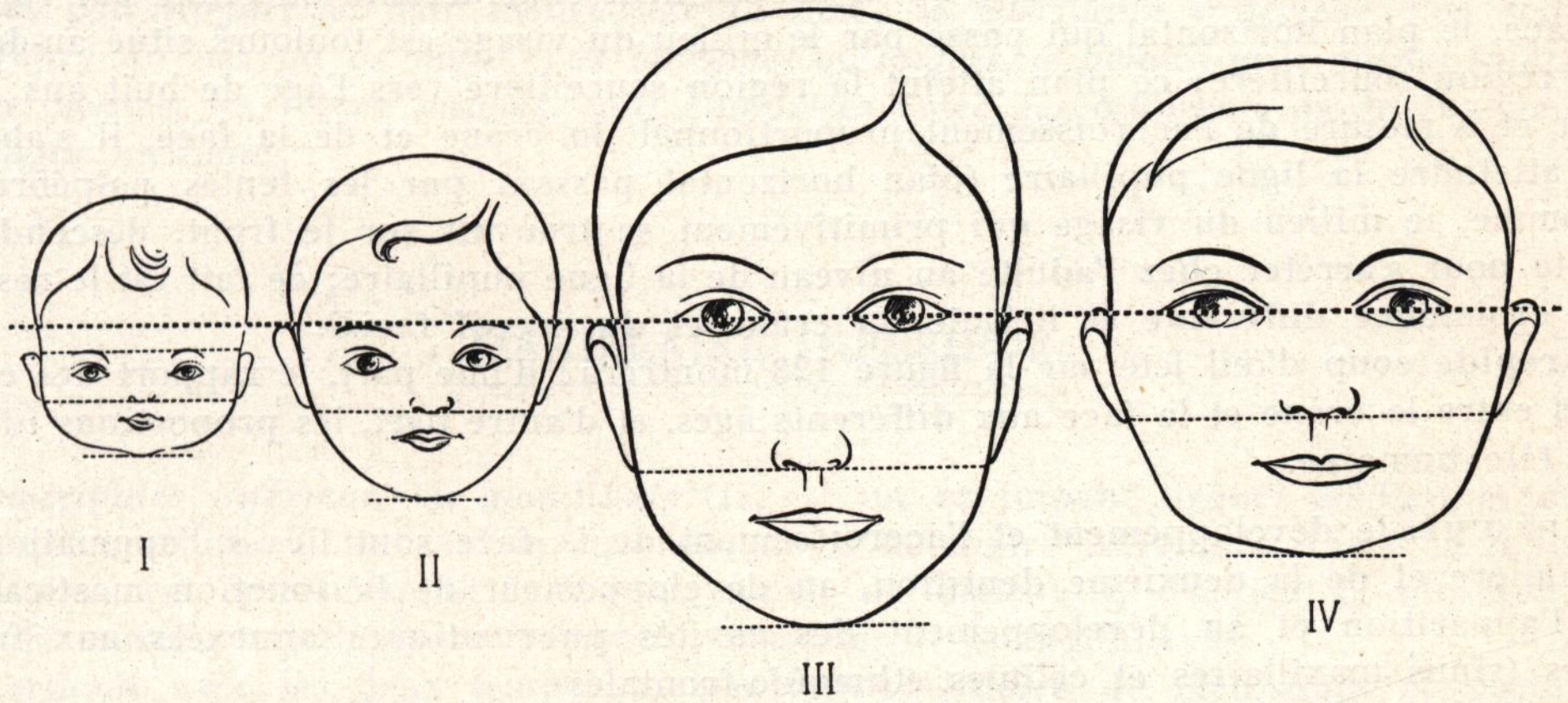

Fig. 123. — *Etude comparative du développement du crâne et de la face humaine aux différents âges :*

I. Nouveau-né;
II. A huit ans;
III. Adulte dolichocéphale;
IV. Adulte brachycéphale.

Chez l'adulte, la ligne pupillaire divise la face en deux moitiés sensiblement égales. — Remarquer le développement considérable que prend la face, et plus spécialement le segment naso-mentonnier, au cours de la croissance.

cervical et le massif facial d'autre part, est en retard sur le développement de la voûte si bien que chez le nouveau-né tous les diamètres craniens l'emportent sur les diamètres de la base ou de la face.

Chez le fœtus à terme, le diamètre bipariétal, ou diamètre transverse maximum de la calotte cranienne, l'emporte sur les diamètres bimastoïdien et bimalaire, le diamètre bipariétal est égal à 9 cm. 1/2, le diamètre bimastoïdien à 7 cm. 1/2 et le diamètre bimalaire à 7 centimètres; dans le sens antéro-postérieur, les dimensions de la calotte cranienne l'emportent très notablement sur la base ; en somme, chez le nouveau-né, la calotte surplombe la base du crâne de toutes parts, et les angles que forme la voûte avec la base sont plus ouverts (angles obtus) chez le nouveau-né que chez l'adulte, et cela plus spécialement dans les régions frontale et occipitale.

L'allongement dans le sens antéro-postérieur de la base du crâne s'effectue en grande partie aux dépens des cartilages suturaux, et plus spécialement du *cartilage sphéno-occipital,* qui joue le rôle d'un véritable cartilage de conjugaison jusqu'à la fin de l'adolescence, le corps de l'occipital se soudant définitivement entre quinze et vingt ans.

A la naissance, le crâne est déformé par son passage dans la filière pelvi-génitale au cours de l'accouchement; il prend le type dolichocéphale, mais en réalité il s'agit là d'une *dolichocéphalie artificielle* et *temporaire,* d'origine mécanique, qui est due à la plasticité du crâne fœtal.

Le crâne du nouveau-né est toujours un *crâne brachycéphale,* comme cela s'observe sur des fœtus extraits par opération césarienne.

Le développement et l'accroissement du crâne sont liés à celui de l'encéphale sur lequel le crâne se modèle; son accroissement est très rapide pendant les deux premières années de la vie et il se fait surtout en largeur; le crâne du nourrisson est un crâne brachycéphale; son accroissement est encore rapide dans la première enfance, puis il est plus lent entre sept et quinze ans, et le crâne tend alors à s'allonger, c'est-à-dire à se dolichocéphaliser.

Les proportions respectives de la face et du crâne exprimées sur le visage montrent que la distance naso-mentonnière est toujours égale à la distance naso-sourcilière, et cela quel que soit l'âge du sujet.

Chez le nouveau-né, et en raison du développement considérable du crâne par rapport à la face, le plan horizontal qui passe par le milieu du visage est toujours situé au-dessus de la région sourcilière; ce plan atteint la région sourcilière vers l'âge de huit ans; puis au fur et à mesure de l'accroissement proportionnel du crâne et de la face, il s'abaisse pour atteindre la ligne pupillaire (plan horizontal passant par les fentes palpébrales). En somme, le milieu du visage qui primitivement se trouvait sur le front, descend par la suite pour s'arrêter chez l'adulte au niveau de la ligne pupillaire; ce fait est le résultat de la croissance différente et inégale du crâne et du massif facial.

Un rapide coup d'œil jeté sur la figure 123 montrera : d'une part, le rapport des croissances entre le crâne et la face aux différents âges, et d'autre part, les proportions idéales de la tête humaine.

En résumé, le développement et l'accroissement de la face sont liés à l'apparition de la première et de la deuxième dentition, au développement de la fonction masticatrice et à l'apparition et au développement des cavités pneumatiques annexées aux fosses nasales (sinus maxillaires et cellules ethmoïdo-frontales).

OS DE LA FACE

Situé à la partie antérieure et inférieure du crâne, le squelette de la face se subdivise en deux parties par rapport à la cavité buccale : *a)* l'une, *inférieure,* le *massif facial inférieur,* est représentée par un seul os, le *maxillaire inférieur* ou *mandibule*; *b)* l'autre, *supérieure,* le *massif facial supérieur,* beaucoup plus complexe, est composée de treize os dont un seul est impair et médian, le *vomer,* et dont les autres, pairs et symétriquement disposés par rapport au plan médio-sagittal, sont : le *maxillaire supérieur,* l'*os malaire,* l'*os propre du nez* ou *os nasal,* l'*os lacrymal* ou *unguis,* le *palatin* et le *cornet inférieur.*

Deux cavités, les *fosses nasales,* sont comprises entre ces différents os de chaque côté de la ligne médiane.

MAXILLAIRE INFÉRIEUR

Le *maxillaire inférieur,* ou *mandibule* (1), est un os impair, arqué, médian et symétrique qui constitue à lui seul le squelette de la mâchoire inférieure. Lié à la fonction masticatrice, cet os représente l'armature autour de laquelle se groupent et s'insèrent les puissants muscles masticateurs (temporal, masséter et ptérygoïdiens).

Il s'articule avec les deux temporaux par l'intermédiaire de ménisques et porte les dents inférieures; c'est le seul *os mobile* du massif facial.

FORME ET DIVISION

Situé à la partie inférieure de la face, il présente la forme d'un fer à cheval à concavité postérieure, dont les deux extrémités sont relevées et placées dans un plan sagittal; de ce fait, on peut le diviser en deux parties : *a)* l'*une,* la *branche horizontale* ou *corps du maxillaire,* représente le fer à cheval proprement dit dans lequel s'inscrivent les parties molles du plancher de la bouche et la langue; *b)* l'autre, la *branche verticale* ou *branche montante* du maxillaire inférieur; *c)* l'*angle de la mâchoire* est situé à l'union de ces deux parties.

1° Branche horizontale.

La *branche horizontale* du maxillaire inférieur peut à son tour se subdiviser en deux segments : l'un, antérieur, c'est le *menton osseux;* l'autre postéro-latéral, c'est la branche horizontale proprement dite.

---

(1) La description de la mandibule ne devrait pas être séparée de celle de la dentition; la même remarque s'applique à l'étude du maxillaire supérieur; cependant, en ce qui concerne les dents, nous renvoyons le lecteur au tome VI (voy. : *Appareil de la mastication,* tome VI).

Elle présente deux faces, l'une externe, l'autre interne, et deux bords, l'un supérieur ou *alvéolaire,* l'autre inférieur ou *cervical.*

Face externe. — Nous l'étudierons en allant de la ligne médiane vers l'angle de la mâchoire; elle est plus haute en avant qu'en arrière.

Au niveau de la région mentonnière, cette face est inclinée obliquement en bas, en avant et en dehors; l'angle qu'elle forme sur la ligne médiane avec le plan horizontal passant par le bord inférieur du corps du maxillaire ou *angle symphysien* présente une grande importance du point de vue anthropologique.

On peut distinguer trois types de mentons osseux qui sont : le *type normal* dont l'angle symphysien varie entre 70 et 80 degrés dans les races blanches : le *type orthogonal* ou *type infantile* dont l'angle symphysien est voisin de 90 degrés, et le *type simien* ou à

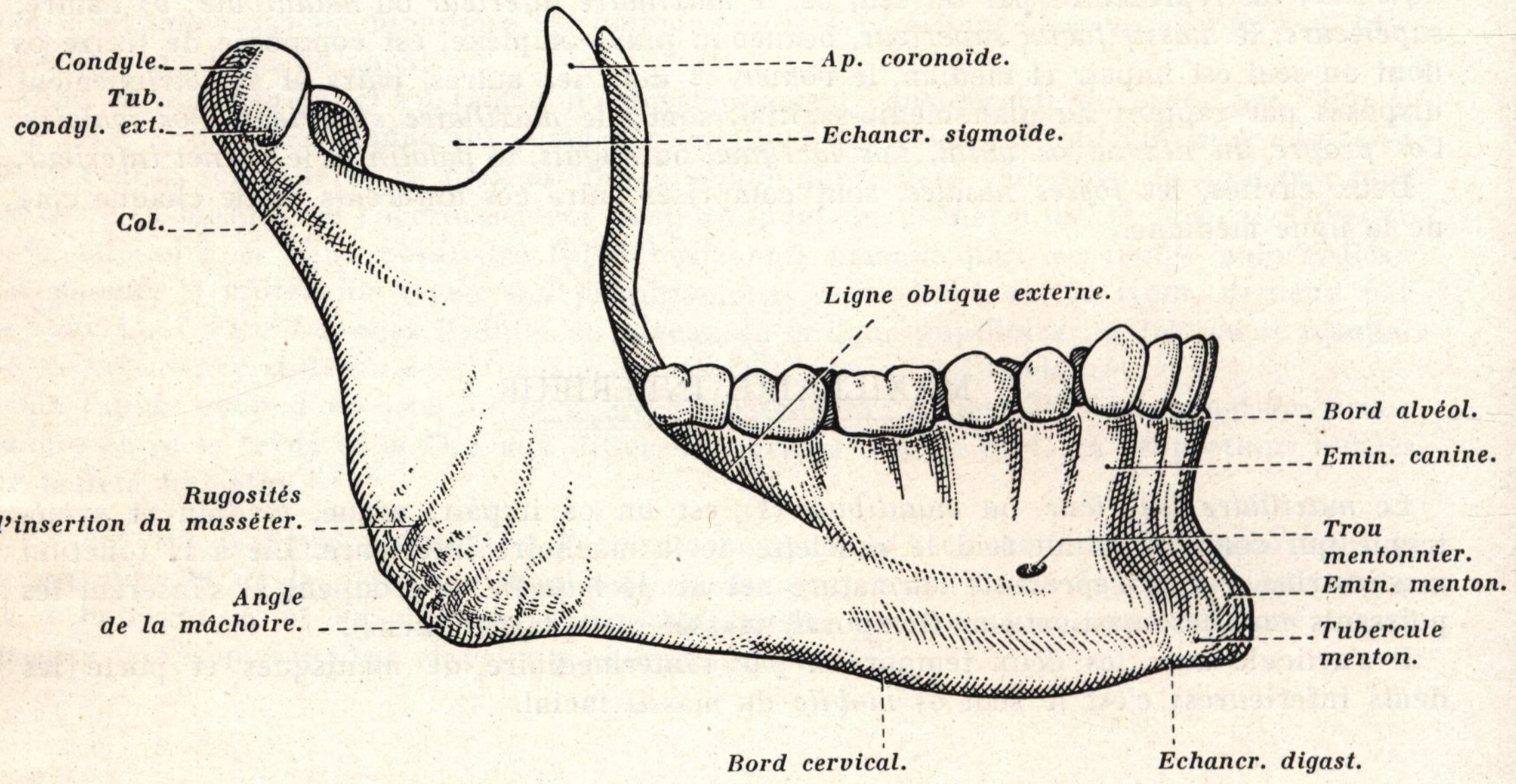

FIG. 124. — *Maxillaire inférieur, vue latérale droite.*

menton fuyant, très rare dans les races actuelles, mais que l'on observe dans certaines races fossiles; dans ce type, l'angle symphysien est obtus et atteint de 100 à 105 degrés.

Cette face présente sur la ligne médiane une crête verticale, la *symphyse mentonnière,* vestige de la soudure des deux ébauches embryonnaires latérales de l'os ou hémimandibules, et sur laquelle s'insère le ligament de la houppe du menton. Sous-jacente à cette crête et sur la ligne médiane se trouve une saillie : c'est l'*éminence mentonnière* ou *protuberentia mentalis*; près du bord inférieur de l'os, la partie latérale de l'éminence mentonnière offre généralement une petite saillie, arrondie ou ovalaire, qui se détache plus ou moins en relief sur le reste de la face externe de l'os; c'est le *tubercule mentonnier (tuberculum mentale),* sur les faces latérales duquel s'insère un petit muscle peaucier inconstant, le *transverse du menton de Santorini.*

De chaque côté de la symphyse mentonnière se dessinent deux petites dépressions ovalaires à grand axe oblique en bas et en dedans; ce sont les *fossettes mentonnières,* dans lesquelles s'insère un muscle peaucier de la région mentonnière, le muscle de la houppe du menton, dont les insertions s'étendent de la partie supérieure de la fossette jusqu'aux saillies alvéolaires de la canine et de l'incisive inférieure latérale.

Dans la dépression qui existe entre les deux saillies alvéolaires précitées s'insère, suivant une ligne verticale de 2 à 3 millimètres environ, le muscle incisif inférieur.

De chaque côté de l'éminence mentonnière se détache une crête mousse formant relief; cette crête, appelée *ligne oblique externe,* traverse en écharpe toute la face externe du maxillaire inférieur pour rejoindre le bord antérieur de la branche montante qu'elle semble continuer sans ligne de démarcation; sur le tiers antérieur de cette ligne s'insère le muscle carré du menton.

Au-dessus de la ligne oblique externe, l'os présente une surface triangulaire lisse, au niveau de laquelle se voit un orifice ovalaire, le *trou mentonnier.* Orienté en haut et en arrière, cet orifice représente l'orifice de sortie du canal dentaire inférieur. Large d'environ deux millimètres, il est nettement limité en bas et en avant par un rebord plus ou moins tranchant, tandis qu'en haut et en arrière, il se continue par une étroite gouttière oblique en dehors et en haut. Sa situation est variable suivant les sujets, et variable aussi

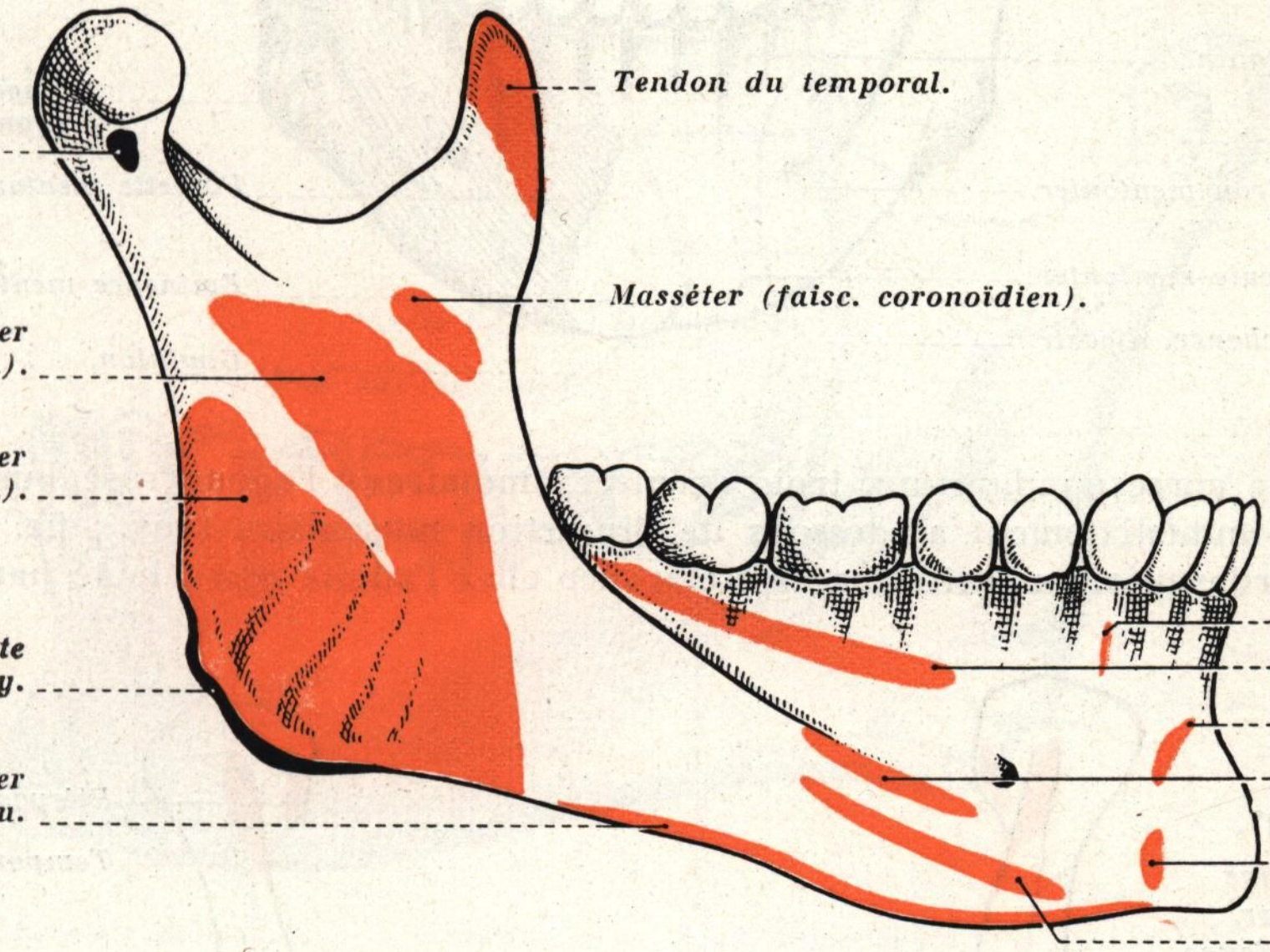

FIG. 125. — *Maxillaire inférieur, vue latérale droite. Insertions musculaires et ligamentaires.*

avec l'âge; chez le nouveau-né et chez l'enfant, il est beaucoup plus rapproché du bord inférieur que du bord alvéolaire; il est placé au niveau de la canine et en regard de son germe chez le nourrisson; chez le vieillard édenté, il est plus rapproché du bord supérieur que du bord inférieur; chez l'adulte, il est le plus souvent situé à égale distance des deux bords, au niveau de la première prémolaire, plus rarement de la deuxième; parfois aussi il se place au niveau de la verticale qui passe entre ces deux dents et à vingt-cinq millimètres en arrière de la symphyse mentonnière ; la situation des deux trous mentonniers est fréquemment asymétrique. Il livre passage au nerf mentonnier, branche terminale du nerf dentaire inférieur qui s'épanouit à ce niveau en de nombreux rameaux, et aux vaisseaux mentonniers.

Cet orifice correspond au point inférieur ou mentonnier de la névralgie du trijumeau (névralgie faciale).

Chez certains sujets, on trouve parfois un peu en avant du trou mentonnier un second orifice, c'est le *faux trou mentonnier* ou *trou mentonnier accessoire* qui représente chez l'adulte le vestige de l'orifice antérieur du canal de Serres (voyez plus loin).

Dans cette zone lisse s'insère le muscle buccinateur, depuis l'origine de la ligne oblique externe jusqu'à 1 centimètre en arrière et au-dessus du trou mentonnier, c'est-à-dire dans

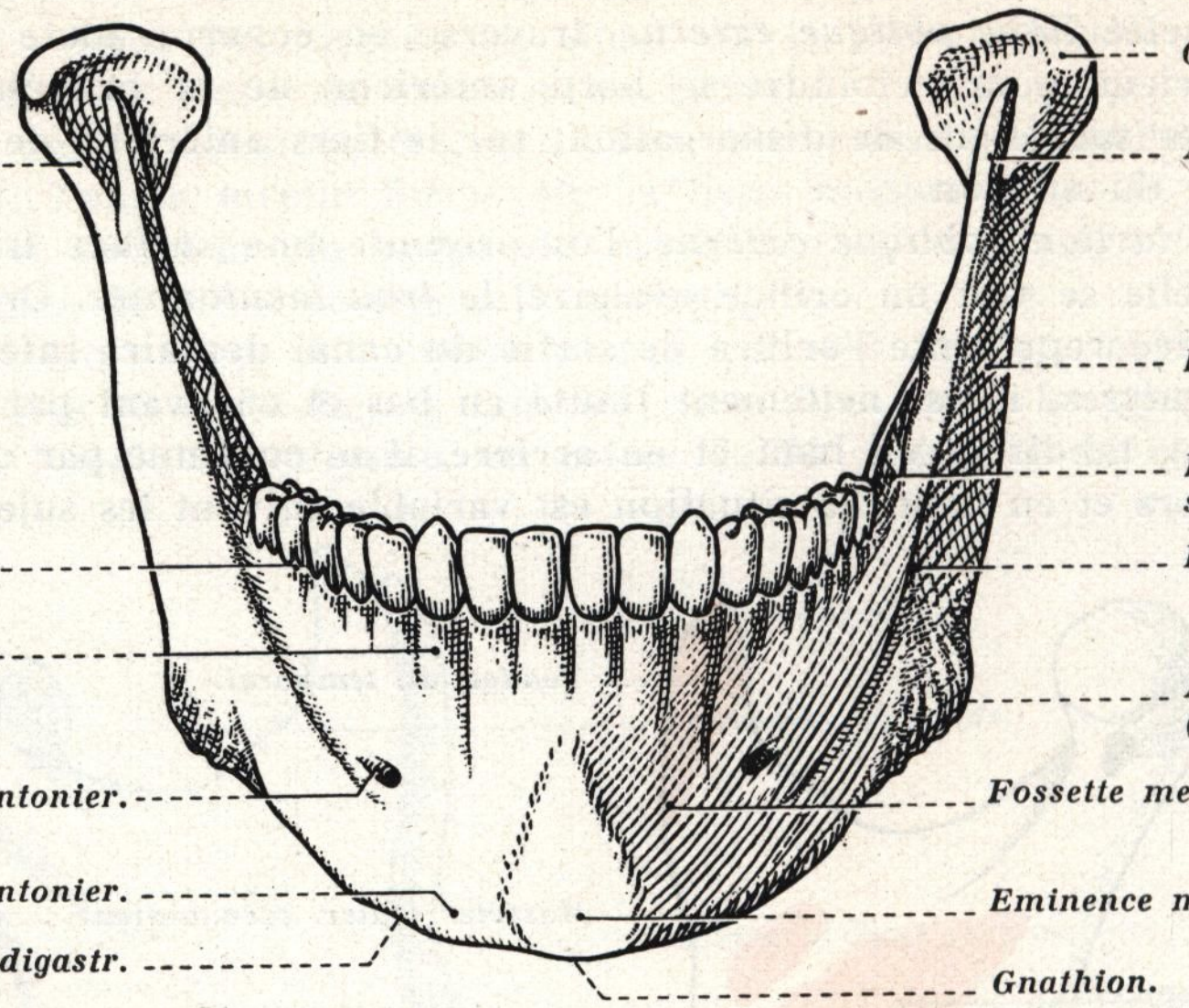

FIG. 126.
Maxillaire inférieur, vue antérieure.

toute la partie correspondant aux trois dernières molaires ; l'aponévrose buccinatrice se fixe sur l'os, immédiatement au-dessous de l'insertion musculaire (voy. : fig. 124 et 125).

Près du bord supérieur, cette face est marquée chez l'adulte non édenté par des saillies

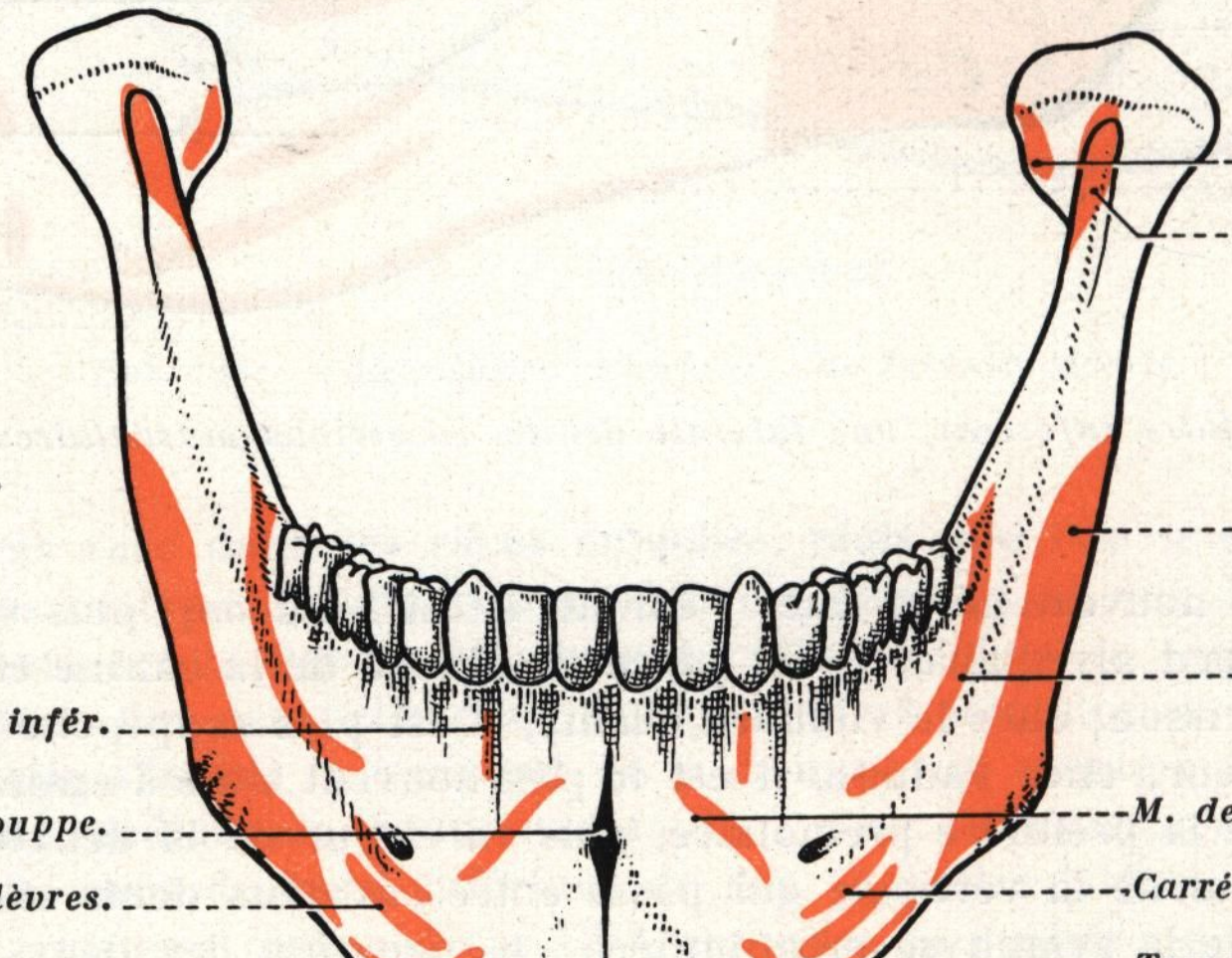

FIG. 127.
Maxillaire inférieur, vue antérieure. Insertions musculaires et ligamentaires.

et des dépressions qui correspondent aux dents, parmi les saillies des alvéoles dentaires, celle de la canine est la plus accentuée : c'est l'*éminence canine*.

Au-dessous de la ligne oblique externe s'insèrent, entre cette ligne et le bord inférieur de l'os, deux muscles : d'une part, le triangulaire des lèvres dans la zone qui correspond

au tiers antérieur de la ligne oblique externe, et d'autre part, le peaucier du cou, très près du bord inférieur de la branche horizontale, suivant une ligne légèrement arciforme, à convexité inférieure, qui part de l'éminence mentonnière pour se terminer à la partie moyenne de la branche horizontale (voy. : fig. 125).

Face interne. — La *face interne* étudiée en allant de la ligne médiane à la branche montante, montre sur la ligne médiane la ligne de suture plus ou moins apparente des deux parties latérales du maxillaire inférieur embryonnaire.

De chaque côté de la ligne médiane se présentent quatre saillies superposées, situées assez près du bord inférieur : ce sont les quatre *apophyses geni.*

Les deux *apophyses geni supérieures* sont arrondies et donnent insertion aux génio-glosses; sur la ligne médiane et un peu au-dessus des apophyses geni, on aperçoit parfois un petit orifice vasculaire, le *canalicule sus-génien,* qui, dans quelques cas, peut s'ouvrir à la face antérieure de la symphyse mentonnière (Herpin).

FIG. 128. *Maxillaire inférieur, moitié droite, vue interne.*

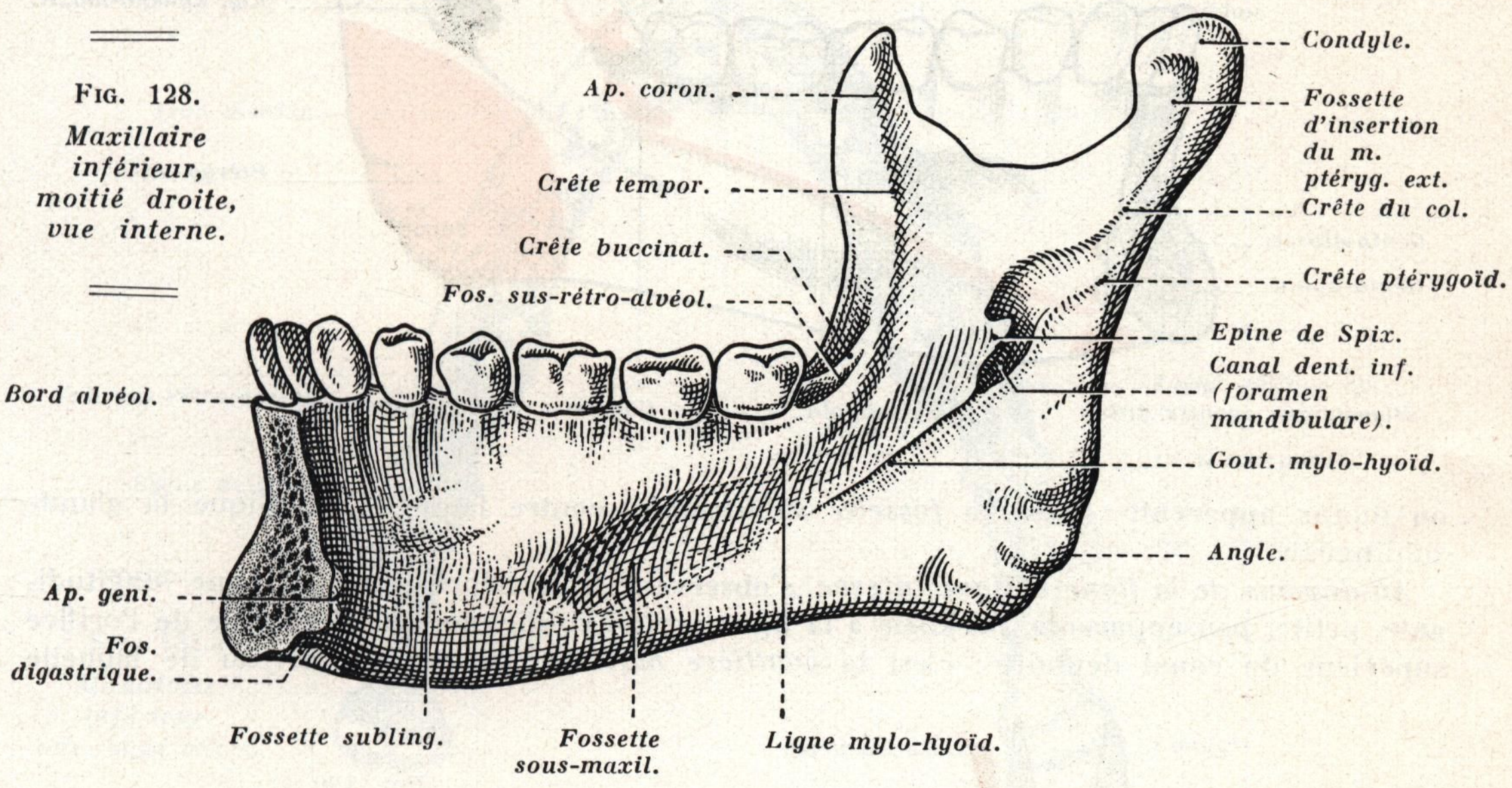

Les deux *apophyses geni inférieures* sont disposées sous la forme de crêtes verticales; elles donnent insertion aux génio-hyoïdiens; elles sont parfois fusionnées; alors les deux muscles s'insèrent de chaque côté de la crête médiane; par suite de sa forme et prise unilatéralement, chaque apophyse geni inférieure présente l'aspect d'un I surmonté d'un point (İ).

Près du bord alvéolaire et de chaque côté de la ligne médiane, on constate l'existence d'un petit orifice vasculaire situé entre les alvéoles des deux incisives : c'est le *canalicule interincisif,* dans lequel s'engage un rameau diploétique de l'artère sublinguale; nettement développé chez le fœtus et le nourrisson, ce rameau artériel se rend aux germes dentaires des incisives et de la canine permanentes.

Ainsi que la face précédente, la face interne est traversée obliquement par une crête mousse, la *ligne oblique interne* ou *ligne mylo-hyoïdienne;* cette ligne s'étend des apophyses geni jusqu'en un point situé un peu au-dessous de la dernière grosse molaire ; analogue à la ligne oblique externe, elle est principalement saillante au niveau des molaires; elle divise la face interne en deux versants : l'un, supérieur et vertical répond à la bouche; l'autre, inférieur, oblique en bas, en avant et en dehors, répond à la région cervicale (voy. : fig. 128).

Sur la ligne oblique interne s'insère le muscle mylo-hyoïdien dans toute son étendue, et sur la partie la plus reculée de la ligne (un demi-centimètre environ), correspondant à la dernière grosse molaire, s'insère le faisceau mandibulaire du constricteur supérieur du pharynx (voy. : fig. 129).

Au-dessus de la ligne oblique interne, la face interne présente une légère dépression plus

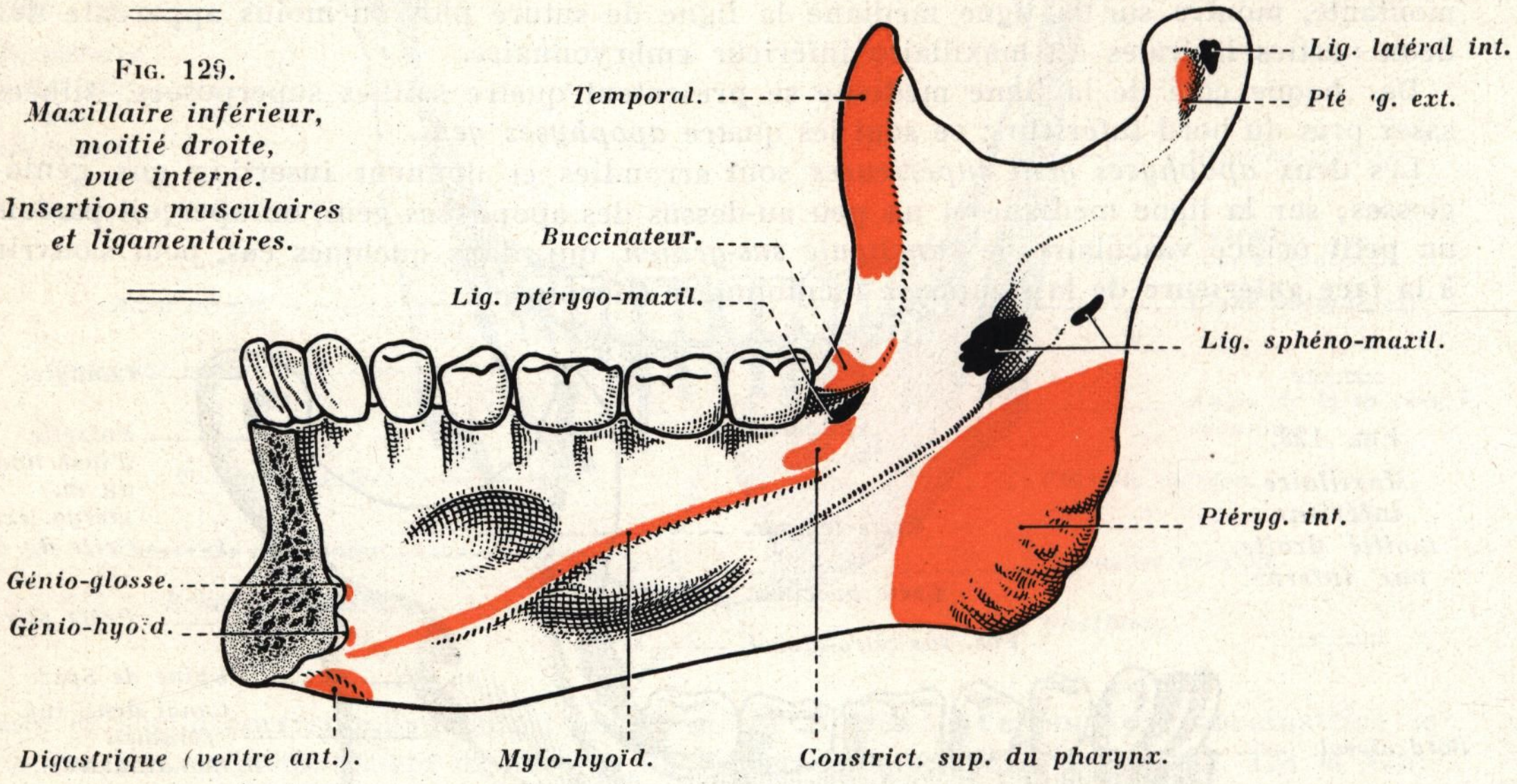

FIG. 129.
Maxillaire inférieur, moitié droite, vue interne. Insertions musculaires et ligamentaires.

ou moins apparente : c'est la *fossette sublinguale,* contre laquelle s'applique la glande sublinguale.

Au-dessous de la ligne oblique interne, s'observent trois dépressions : *a)* une longitudinale, petite, peu apparente, parallèle à la ligne mylo-hyoïdienne, qui s'échappe de l'orifice supérieur du canal dentaire : c'est la *gouttière mylo-hyoïdienne,* au niveau de laquelle

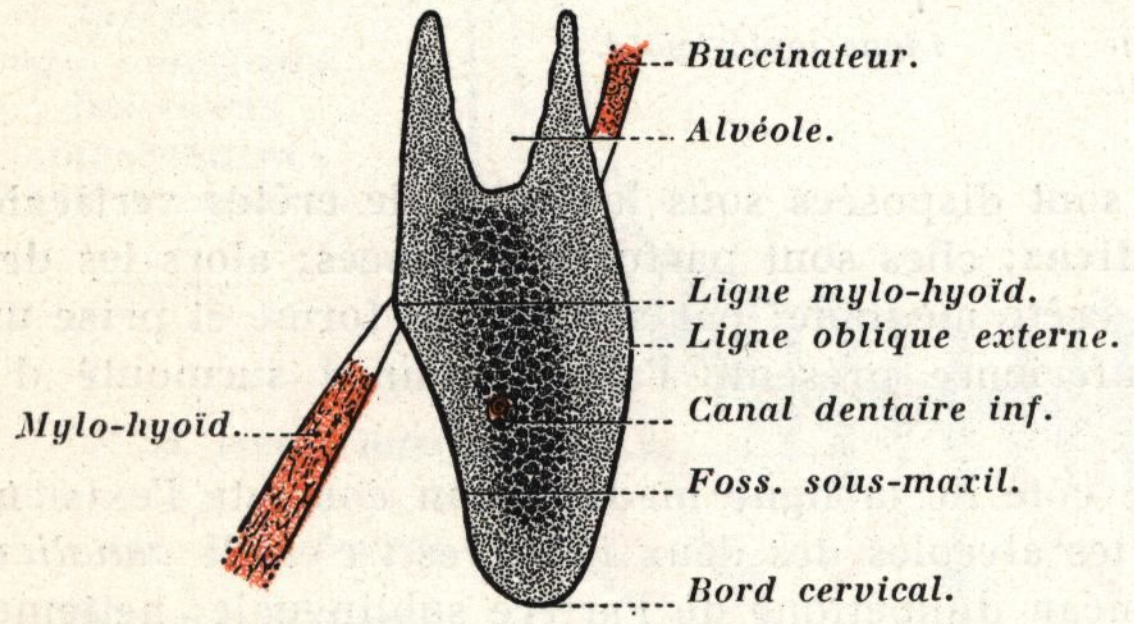

FIG. 130.
Coupe frontale de la branche horizontale du maxillaire inférieur passant par la deuxième molaire, côté droit, segment antérieur de la coupe (demi-schématique).

glissent les vaisseaux et nerf mylo-hyoïdiens issus des vaisseaux et nerf dentaires inférieurs; *b)* une ovalaire, à grand axe presque transversal : c'est la *fossette sous-maxillaire,* qui loge la glande sous-maxillaire; *c)* et une petite dépression située très près du bord inférieur : c'est la *fossette digastrique,* d'aspect ovalaire; cette fossette est destinée à l'insertion du ventre antérieur du digastrique (voy. : fig. 128 et 129).

Bord inférieur. — Le *bord inférieur* ou *cervical* est arrondi, mousse et épais; il décrit une très légère courbure à convexité inférieure; il donne insertion à l'aponévrose cervicale

superficielle et à quelques fibres du peaucier du cou. A 3 centimètres en avant de l'angle de la mâchoire, ce bord présente une échancrure, transformée parfois en gouttière, sur la face externe de l'os : c'est la *gouttière de l'artère faciale,* correspondant au passage de cette artère de la région cervicale dans la région faciale; au niveau de la fossette digastrique, il présente une seconde échancrure, plus étendue et plus apparente : c'est l'*échancrure digastrique* (voy. : fig. 126).

Bord supérieur. — Le *bord supérieur* ou *bord alvéolaire (limbus alveolaris)* est épais et irrégulier; sa courbure est plus petite que celle du bord inférieur; de plus il est en retrait par rapport à ce dernier ; il présente des cavités creusées dans l'épaisseur du maxillaire inférieur : ce sont les *alvéoles dentaires* (d'*alveus,* cavité).

Destinés à loger les racines des dents au niveau desquels elles sont implantées, les alvéoles dentaires sont cupuliformes chez le nouveau-né et le jeune enfant, coniques chez

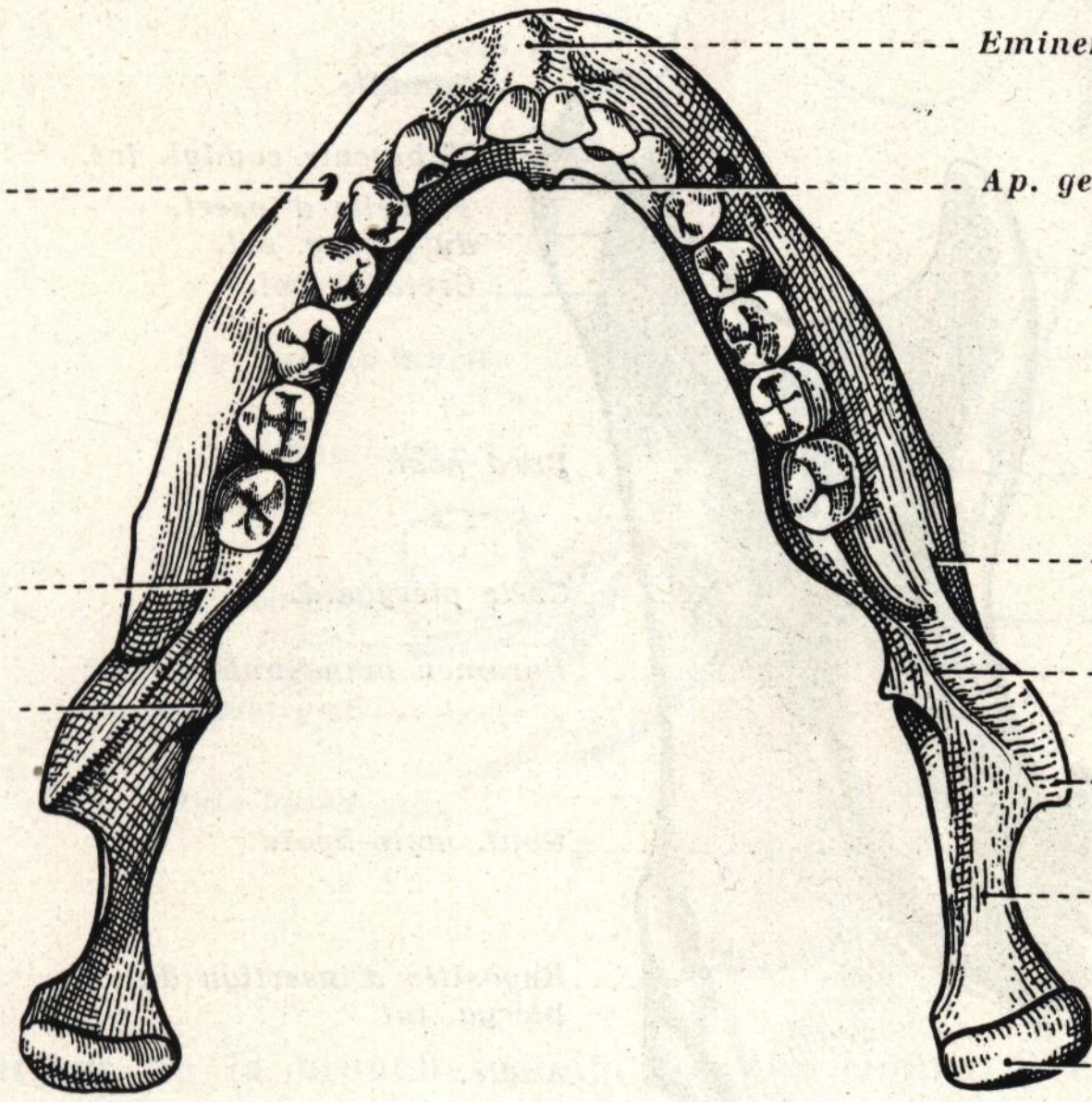

FIG. 131.
Maxillaire inférieur, vue supérieure.

l'adulte; ils sont simples pour les incisives et les canines, et multiples pour les prémolaires et les molaires; l'ensemble constitue l'*arcade alvéolo-dentaire* qui supporte les dents inférieures au nombre de seize chez l'adulte ; l'arcade alvéolo - dentaire est fréquemment plus courte à gauche de 2 à 5 millimètres, d'où la fréquence plus grande des accidents de la dent de sagesse à gauche.

La troisième grosse molaire possède souvent un alvéole unique du fait de la fusion radiculaire; enfin l'inclinaison des alvéoles est en rapport avec celle des dents qui suivent la courbe de Spee (voy. : *Dents,* tome VI).

Les alvéoles sont séparés par des cloisons, dites *cloisons interalvéolaires*; de plus, ils déterminent sur les deux faces du corps de l'os des saillies arrondies à direction verticale : ce sont les *saillies alvéolaires* apparentes surtout sur la face externe de l'os.

Les parois alvéolaires formées par du tissu osseux compact sont plus minces en dehors qu'en dedans, et cette différence est des plus apparente au niveau des molaires et plus spécialement au niveau de la dent de sagesse où la paroi interne de son alvéole fait une saillie très nette, arrondie, sur la face interne du corps de l'os.

Dans son ensemble, la branche horizontale du maxillaire inférieur est constituée de deux parties : *a)* la moitié inférieure, dense, forme la base du corps de l'os *(pars basalis)*;

elle est traversée d'arrière en avant et de haut en bas par un conduit, le *canal dentaire* ; *b)* la moitié supérieure, creusée par les cavités alvéolaires, est liée à l'évolution de la dentition; elle constitue la portion alvéolaire du maxillaire inférieur *(pars alveolaris)*. Disons dès maintenant que l'alvéole est fonction de la dent : il naît avec elle, il vit de sa vie et il disparaît après elle (F. Beltrami); aussi, chez le vieillard édenté, la *pars alveolaris* se résorbe-t-elle en grande partie, sinon en totalité, diminuant d'autant la hauteur de la branche horizontale et partant le volume du corps de l'os.

2° *Branche montante.*

La *branche montante* ou *branche verticale* se présente sous l'aspect d'une lame osseuse aplatie de dehors en dedans, grossièrement rectangulaire, dont le grand axe est oblique en haut, en arrière et un peu en dehors, cet axe fait chez l'adulte un angle de 130 degrés

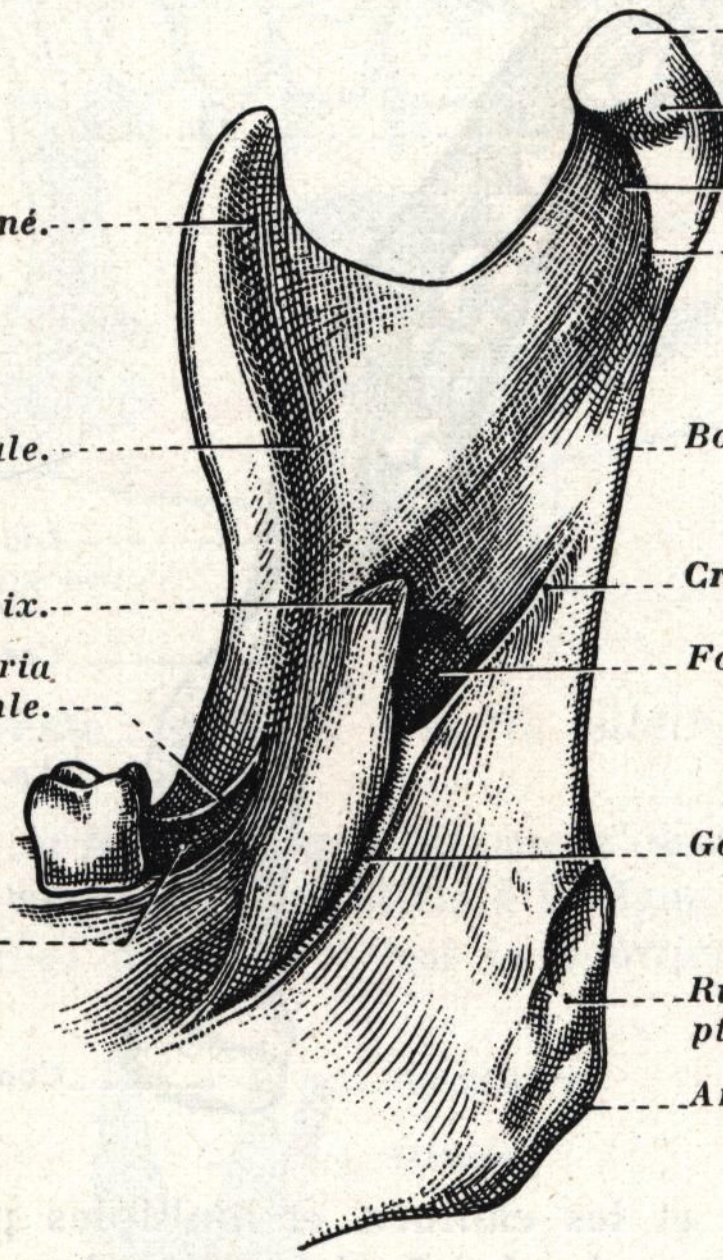

Fig. 132. *Face interne de la branche montante du maxillaire inférieur, côté droit.*

en moyenne avec la branche horizontale du maxillaire inférieur; on le désigne sous le nom d'*angle mandibulaire*; cet angle varie avec l'âge ou plutôt avec la dentition, car c'est le développement de la dentition permanente et la fixation de la dentition définitive vers la douzième année qui modifient la morphologie mandibulaire ; il est de 140 à 150 degrés chez le nouveau-né et de 140 degrés environ chez le vieillard édenté ; il augmente également chez les prognathes.

La branche montante du maxillaire inférieur présente deux faces : l'une, externe; l'autre, interne; deux bords : l'un, antérieur, l'autre, postérieur.

La branche montante est surmontée par deux formations osseuses : l'apophyse coronoïde et le condyle, entre lesquelles on observe une échancrure semi-lunaire, concave en haut, l'*échancrure sigmoïde*, au niveau de laquelle passe à l'état frais le pédicule vasculo-nerveux massétérin; elle fait communiquer la région massétérine avec la fosse zygomatique.

Face externe. — La *face externe* présente de nombreuses rugosités au voisinage de l'angle de la mandibule, et quelquefois même dans toute la moitié inférieure de cette

face; disposées sous la forme de crêtes, elles affectent le plus souvent une direction oblique en bas et en arrière, si bien que dans l'ensemble elles convergent vers l'angle de la mâchoire : ce sont les *crêtes d'insertion du masséter* ; ce muscle s'insère en effet sur presque toute l'étendue de la face externe de la branche montante (voy. : fig. 125).

Face interne. — La *face interne* présente à sa partie moyenne, à égale distance des bords antérieur et postérieur, et dans le prolongement du bord alvéolaire, un orifice précédé d'une gouttière dirigée obliquement en bas et en avant, c'est *l'orifice d'entrée du canal dentaire inférieur* ou *foramen mandibulare.* Large de 3 à 4 millimètres environ, cet orifice est tantôt en forme de fente *(fente mandibulaire)*; tantôt, mais plus rarement, il présente un aspect infundibuliforme. Il est généralement situé à égale distance des bords

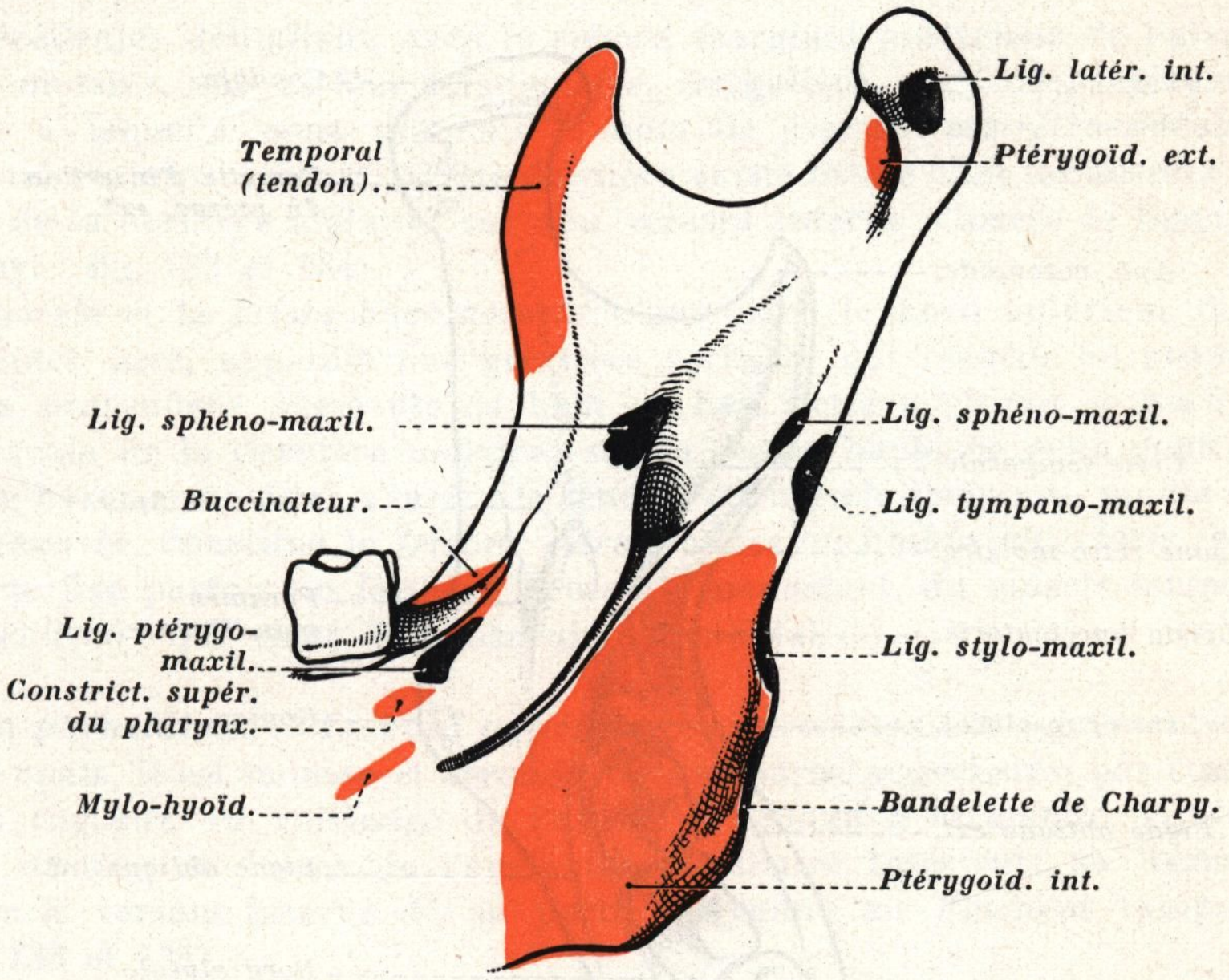

FIG. 133. *Face interne de la branche montante du maxillaire inférieur, côté droit. Insertions musculaires et ligamentaires.*

antérieur et postérieur de la branche montante; par contre, il est plus rapproché de l'échancrure sigmoïde, dont il est distant de 2 centimètres en moyenne, que du bord cervical de la mandibule. Cet orifice est limité par deux berges tranchantes, hautes de 5 à 8 millimètres: l'une antérieure, très prononcée, l'autre postérieure, parfois à peine ébauchée; assez souvent, la berge postérieure présente une petite saillie osseuse à laquelle on donne le nom d'*antilingula.*

A l'état frais, une membrane fibreuse dépendant du ligament sphéno-maxillaire est tendue sagittalement entre les deux berges; toutefois, à sa partie inférieure, elle ménage un orifice ostéo-fibreux pour le passage des vaisseaux et nerf mylo-hyoïdiens.

Par rapport aux dents et au bord alvéolaire, cet orifice est le plus souvent situé dans le prolongement du bord alvéolaire et à 2 centimètres en arrière de la partie moyenne de l'alvéole de la dent de sagesse.

Dans cet orifice s'engagent le nerf dentaire inférieur, branche du maxillaire inférieur, et les vaisseaux dentaires inférieurs.

La partie antérieure de cet orifice est surmontée par une épine osseuse triangulaire, plus ou moins saillante, haute de 4 à 5 millimètres : c'est l'*épine de Spix* (1) ou *lingula,* sur laquelle s'insère le faisceau antérieur du ligament sphéno-maxillaire.

(1) Anatomiste allemand du début du XIXe siècle.

En arrière de l'orifice se présente une petite crête osseuse, dirigée obliquement en haut et en arrière; cette crête, devenue mousse, s'arrête très près du bord postérieur de l'os : c'est la *crête ptérygoïdienne,* sur laquelle s'insèrent le faisceau postérieur du ligament sphéno-maxillaire et l'aponévrose interptérygoïdienne (voy. : fig. 132 et 133).

Un étroit sillon, oblique en bas et en avant, apparaît au-dessous de l'orifice d'entrée du canal dentaire; ce sillon se détache de l'orifice même du canal dentaire : c'est le *sillon mylo-hyoïdien* ou *gouttière mylo-hyoïdienne,* qui répond au passage des vaisseaux et nerf mylo-hyoïdiens.

En avant du sillon mylo-hyoïdien, la face interne de la branche montante présente toujours une saillie très marquée, en regard de l'alvéole de la dernière grosse molaire; cette saillie correspond à la partie la plus postérieure de la ligne oblique interne; elle se con-

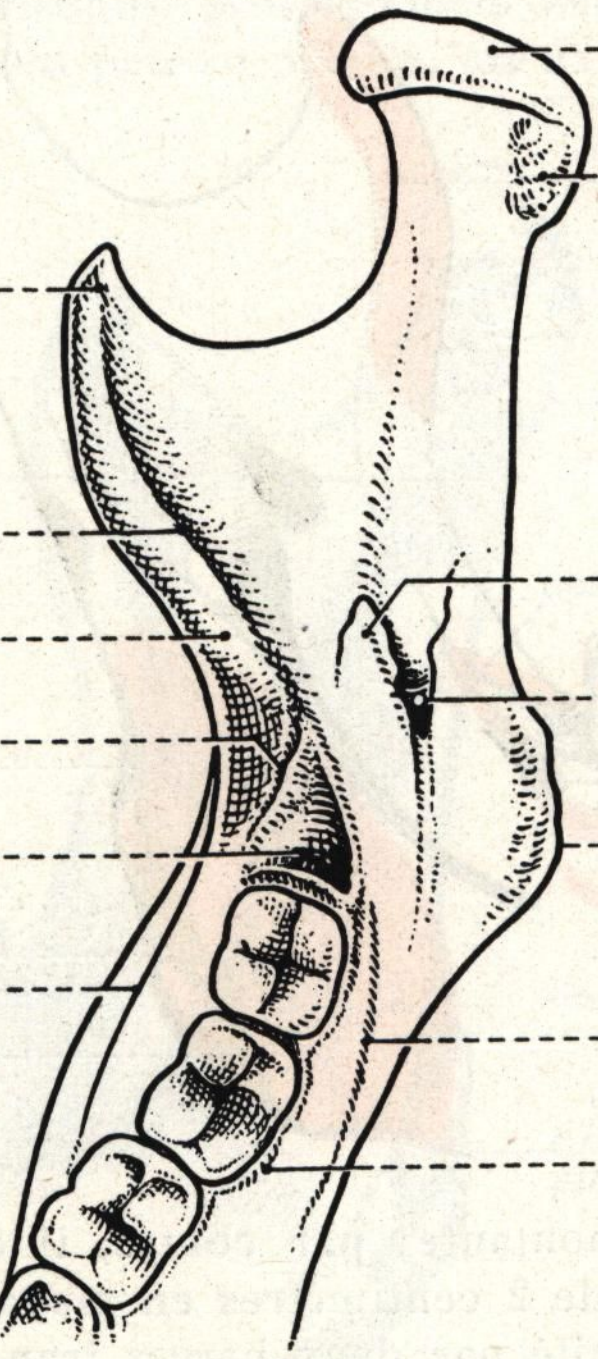

FIG. 134.
Vue antéro-interne de la branche montante du maxillaire inférieur, côté droit.

tinue par la lèvre interne de la fossette sus-rétro-alvéolaire et à ce niveau s'insère le ligament ptérygo-maxillaire (aponévrose buccinato-pharyngée).

En arrière du sillon mylo-hyoïdien apparaissent quatre à cinq *crêtes rugueuses,* obliques, mieux marquées au voisinage de l'angle du maxillaire; ces crêtes répondent aux insertions du muscle ptérygoïdien interne.

Au-dessus de l'orifice d'entrée du canal dentaire, la face interne est lisse.

Bord antérieur. — Le *bord antérieur* de la branche montante va en s'élargissant de haut en bas; il est convexe en avant dans sa moitié supérieure, concave dans sa moitié inférieure; mince et tranchant à sa partie supérieure, il se confond à ce niveau avec le bord antérieur du coroné, tandis qu'à sa partie inférieure, il présente un aspect arrondi, mousse et se continue plus bas avec la ligne oblique externe en passant en dehors de l'alvéole de la dernière grosse molaire.

En dedans de ce bord et à 4 ou 5 millimètres environ, on note l'existence d'une crête osseuse irrégulière, rugueuse; elle prend naissance sur la face interne de l'apophyse coro-

noïde près de son sommet; elle se dirige obliquement de haut en bas, d'arrière en avant et de dehors en dedans; on la désigne sous le nom de *crête temporale (crista temporalis)* du fait qu'elle limite en arrière l'insertion du muscle temporal sur le coroné. Parvenue à 10 ou 15 millimètres en arrière de l'alvéole de la dernière molaire, cette crête se bifurque en Y renversé (λ) en donnant naissance à deux crêtes secondaires : l'une, *interne,* bien marquée, se prolonge sur la face interne du maxillaire jusqu'au niveau du rebord alvéolaire de la troisième molaire; sur cette crête se fixe la partie la plus antérieure de l'aponévrose interptérygoïdienne (voy. : *Aponévrose interptérygoïdienne. Muscles masticateurs*); l'autre, *externe,* désignée sous le nom de *crête buccinatrice* ou de *crista buccinatoria de Henle,* se dirige parallèlement à la ligne oblique externe pour se perdre finalement sur le rebord marginal externe de l'alvéole de la troisième molaire; sur cette crête s'insère le *muscle buccinateur.*

Les deux crêtes précédentes délimitent, avec le rebord marginal postérieur de l'alvéole de la dernière grosse molaire, une surface triangulaire, irrégulière, rugueuse, légèrement déprimée en fossette à laquelle nous donnons le nom de *fossette sus-rétro-alvéolaire* (*sulcus buccinatorius* de certains auteurs); cette dernière existe même chez les édentés qui ont conservé l'alvéole de la dernière molaire; sur son versant interne s'insère le ligament ptérygo-maxillaire (voy. : fig. 133 et 134).

Entre la crête temporale et la *crista buccinatoria* d'une part, le bord antérieur de la branche montante d'autre part, apparaît une gouttière verticale qui regarde en avant et en dedans, et dont la profondeur augmente de haut en bas; cette gouttière se perd en bas, en dehors de l'alvéole de la dernière molaire; sur la partie haute de cette gouttière (face interne de l'apophyse coronoïde) s'insère le tendon du muscle temporal, tandis que la partie basse, plus excavée, constitue le *trigone rétro-molaire* ou *limbus alveolaris retrodentalis*; à ce niveau se fixe parfois un faisceau profond, inconstant, du muscle temporal *(faisceau de Theile-Sébileau)* qui vient du tubercule sphénoïdal.

Bord postérieur ou parotidien. — Le *bord postérieur* ou *parotidien* est légèrement concave en arrière; assez épais, il est mousse et arrondi dans sa partie supérieure; par contre, il devient légèrement rugueux au voisinage de l'angle; il répond à la glande parotide.

Il donne insertion, un peu au-dessus de l'angle du maxillaire inférieur, au ligament stylo-maxillaire, et sur le versant interne de sa partie moyenne au ligament tympano-maxillaire (voy. : fig. 133 et 135).

Apophyse coronoïde ou coroné. — L'*apophyse coronoïde* ou *coroné* présente l'aspect d'une lame osseuse grossièrement triangulaire, fortement aplatie transversalement et à sommet supérieur légèrement déjeté en arrière.

Sa face externe est plane, lisse et régulière; sa face interne présente une crête parallèle au bord antérieur, appelée *crête temporale* ; dans sa moitié inférieure, cette crête limite en arrière l'insertion du muscle temporal, et rejoint en bas la ligne oblique interne (voy. : *Branche montante*); en outre, elle divise la face interne de l'apophyse coronoïde en *deux champs* : l'un, *antérieur,* très légèrement excavé; l'autre, *postérieur,* quelque peu irrégulier, qui tombe verticalement.

Son bord antérieur, convexe en avant, mince et tranchant, tombe presque verticalement pour se continuer avec la ligne oblique externe; son bord postérieur, également mince et tranchant, est concave en arrière et contribue à délimiter l'échancrure sigmoïde.

Le sommet de l'apophyse coronoïde, tantôt anguleux, tantôt arrondi, est le plus souvent déjeté en arrière où il forme le *bec du coroné.*

Le muscle temporal s'insère par un fort tendon qui englobe presque complètement l'apophyse coronoïde, mais son insertion descend toutefois plus bas en dedans qu'en dehors, où il se fixe principalement entre la crête temporale et le bord antérieur du coroné (trigone rétro-molaire). Sur le bord antérieur, l'insertion descend très bas et dépasse la base de l'apophyse coronoïde (voy. : fig. 133).

Condyle. — Le *condyle* est une saillie de forme ovoïde, aplatie d'avant en arrière, qui surmonte la partie postéro-supérieure de la branche montante; long de 15 à 18 millimètres environ, il est arrondi dans tous les sens et présente un aspect en dos d'âne; son grand axe, dirigé en arrière et en dedans, rencontre celui du côté opposé à l'union du tiers antérieur et des deux tiers postérieurs du trou occipital, parfois aussi (mais plus rarement) au niveau du bord antérieur de cet orifice; l'intersection des deux axes forme un angle ouvert en avant de 130 à 140 degrés en moyenne.

Dans certains cas, l'intersection des deux axes ne concorde pas avec le plan médian sagittal; il peut être dévié, soit à droite, soit à gauche, de plusieurs millimètres (3 à 5) par suite de l'obliquité différente de l'un des condyles.

Il s'articule avec le condyle du temporal par l'intermédiaire d'un ménisque.

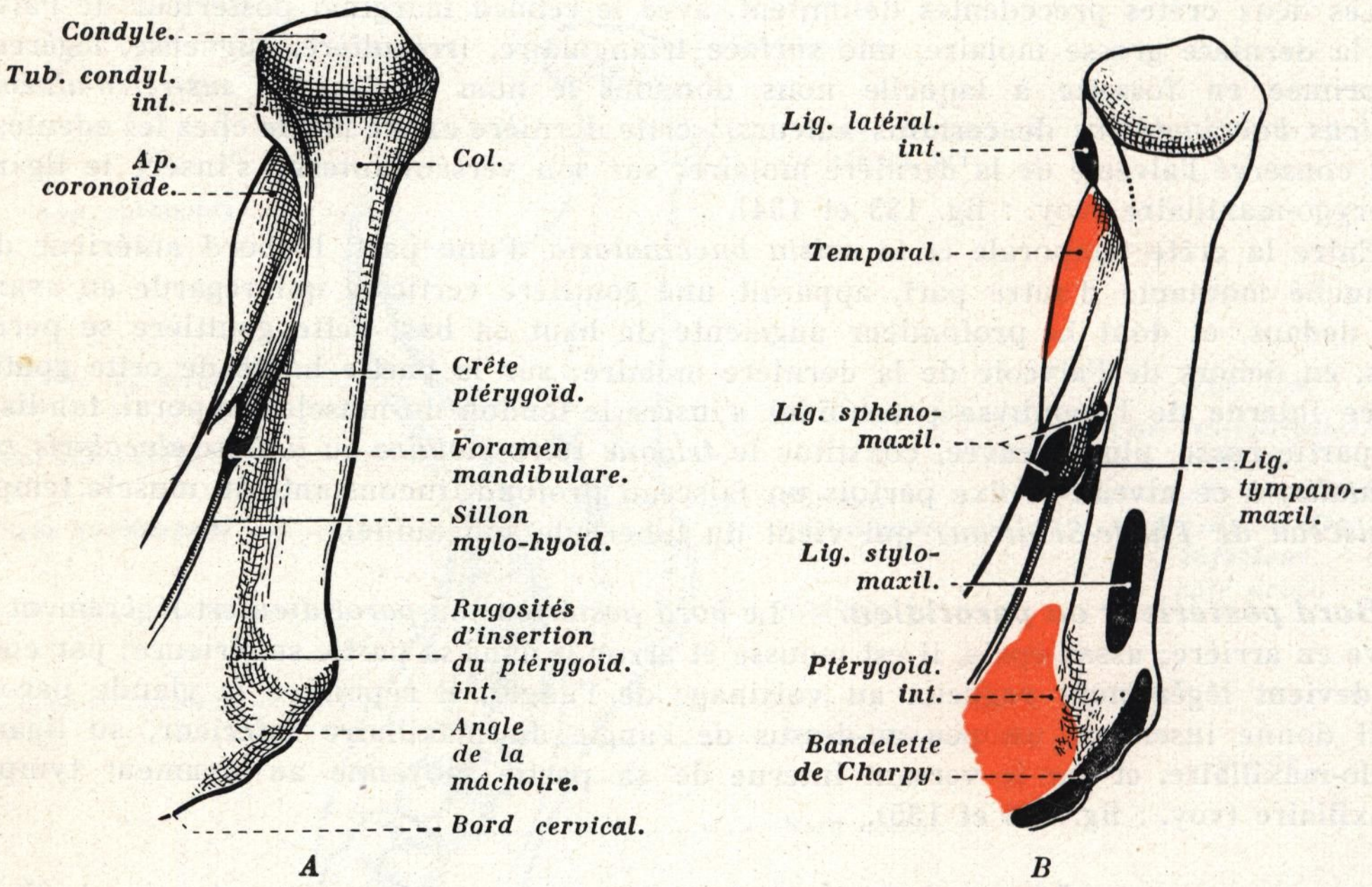

FIG. 135. — *Branche montante du maxillaire inférieur droit.*
A. Vue postérieure. — *B.* Insertions musculaires et ligamentaires.

On peut distinguer au condyle deux versants : l'un, antérieur, arrondi et convexe; l'autre, postérieur, presque plan; et deux angles externe et interne; à l'union des deux versants, il existe une crête mousse transversale.

Le condyle fait beaucoup plus saillie en dedans qu'en dehors, et les trois quarts du condyle sont situés en dedans d'un plan qui continuerait la face externe de la branche montante; il en résulte que le condyle apparaît déjeté en dedans, partant en porte à faux par rapport à son col; cette déviation est en rapport avec les mouvements de diduction de la mâchoire sous l'action des muscles ptérygoïdiens externes.

L'angle externe présente un petit tubercule, le *tubercule condylien externe,* pour l'insertion du ligament latéral externe de l'articulation temporo-maxillaire.

L'angle interne, plus arrondi que l'externe, présente, un peu au-dessous et en avant de lui, la *fossette d'insertion du muscle ptérygoïdien externe,* et un peu en arrière de cette fossette, le *tubercule condylien interne* (moins marqué que le précédent), destiné à l'insertion du ligament latéral interne de l'articulation.

Le condyle est rattaché à la branche montante du maxillaire inférieur par une partie rétrécie, appelée *col du condyle*; celui-ci est légèrement aplati d'avant en arrière; il est marqué en dedans par une crête, oblique en bas et en avant, qui part du tubercule condylien interne : c'est la *crête du col du condyle* (voy. : fig. 132).

3° *Angle.*

L'angle mandibulaire ou *gonion (angle de la mâchoire)* est situé à l'union du bord inférieur de la branche horizontale et du bord postérieur de la branche montante; saillant et parfois multibosselé, il est le plus souvent un peu éversé en dehors, et présente un aspect arrondi, irrégulier; il donne insertion sur son versant externe au masséter, sur son versant interne au ptérygoïdien interne, et entre les deux à la bandelette maxillaire de Charpy qui unit le bord antérieur du sterno-cléido-mastoïdien à l'angle de la mâchoire.

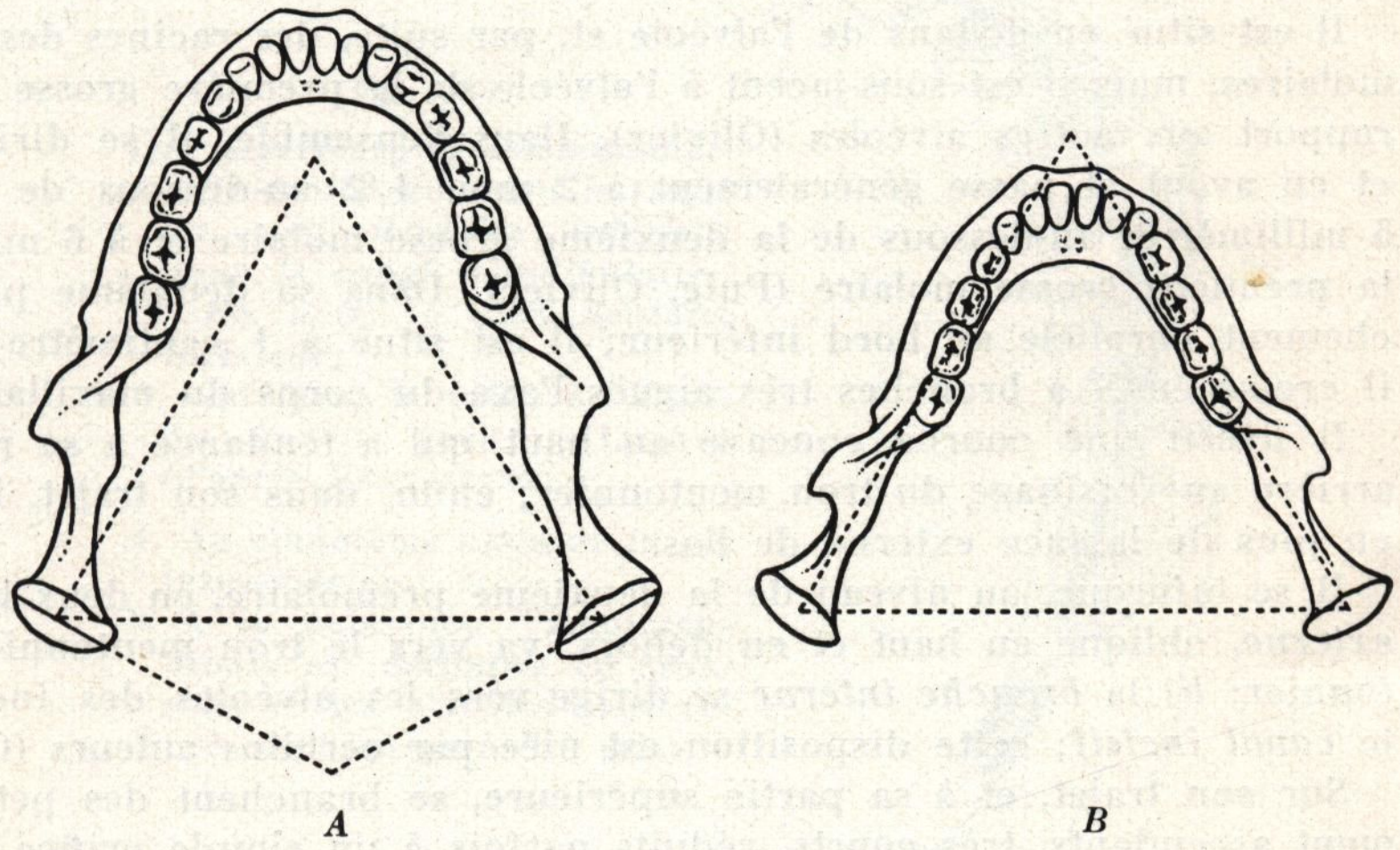

FIG. 136.
Triangle de Bonwill.
A. Type dolichocéphale.
B. Type brachycéphale.

L'angle du maxillaire inférieur est un point de repère important en anthropologie *(gonion)* et en chirurgie; il est situé au niveau d'un plan horizontal passant par le corps de la troisième vertèbre cervicale.

Processus de Sandifort. — On donne le nom de *processus de Sandifort* à une petite apophyse irrégulière implantée au niveau de l'angle de la mâchoire et dirigée en arrière et en bas; cette apophyse est très rare chez l'homme et ne s'observe que dans certaines races.

Elle présente une grande analogie avec le *processus lémurien d'Albrecht* que l'on observe chez certains singes (Lémuriens) et avec *l'apophyse angulaire (processus angularis)* de la mâchoire des Carnivores (Chien).

Triangle de Bonwill. — La forme, les dimensions et l'écartement du fer à cheval mandibulaire varient suivant les individus et suivant les races; le *triangle de Bonwill* permet d'apprécier certains caractères du maxillaire inférieur et principalement l'écartement des branches horizontales et verticales par rapport au plan médio-sagittal, ainsi que la courbure de la mandibule.

Ce triangle est une construction géométrique qui s'inscrit dans la mandibule; c'est un triangle équilatéral, dont chaque côté est égal à la distance comprise entre les milieux des axes des deux condyles. Le sommet du triangle se place par rapport aux incisives, tantôt en arrière, tantôt en avant de ces dernières. Chez les sujets dolichocéphales à branche horizontale allongée, mais relativement peu écartée, le sommet du triangle est situé derrière les incisives; il en est ainsi dans la plupart des races européennes; par contre, chez certains brachycéphales, dans les races jaunes, chez les Esquimaux où la branche horizontale est courte et le cintre de la mandibule très développé, ce sommet se place en avant des incisives (voy. : fig. 136).

CANAUX ET CANALICULES CREUSÉS DANS LE MAXILLAIRE INFÉRIEUR

Le maxillaire inférieur présente des canaux transosseux (1) qui sont : les *canaux dentaires inférieurs*, le *canal de Robinson*, les *canaux de Serres*, le *canalicule sus-génien* et les *canalicules interincisifs*.

1° **Canal dentaire.** — Le *canal dentaire inférieur*, ou plus simplement *canal dentaire (canal mandibulaire)* (2), est un conduit à section circulaire qui parcourt le maxillaire inférieur dans la plus grande partie de son étendue; il s'étend de l'orifice supérieur (*ostium* ou *foramen mandibulare*) au trou mentonnier; son diamètre est de 2 à 2 mm. 1/2 en moyenne.

Comme le maxillaire inférieur, il présente deux parties : une partie, oblique en bas et en avant, correspondant à la branche montante, et une partie sensiblement horizontale, correspondant au corps de l'os.

Il est situé en dedans de l'alvéole et, par suite, des racines des deux dernières grosses molaires, mais il est sous-jacent à l'alvéole de la première grosse molaire, et externe par rapport aux autres alvéoles (Olivier). Dans l'ensemble, il se dirige obliquement en bas et en avant et passe généralement à 2 mm. 1/2 au-dessous de la dent de sagesse, à 5 millimètres au-dessous de la deuxième grosse molaire et à 6 millimètres au-dessous de la première grosse molaire (Puig, Olivier). Dans sa deuxième partie, il n'est pas franchement parallèle au bord inférieur; il est situé à 1 centimètre au-dessus de ce bord; il croise en X à branches très aiguës l'axe du corps du maxillaire inférieur.

Il décrit une courbe concave en haut qui a tendance à se redresser en haut et en arrière au voisinage du trou mentonnier; enfin, dans son trajet, il se rapproche de plus en plus de la face externe de l'os.

Il se bifurque, au niveau de la deuxième prémolaire, en deux branches : *a)* la *branche externe*, oblique en haut et en dehors, va vers le trou mentonnier : c'est le *canal mentonnier*; *b)* la *branche interne* se dirige vers les alvéoles des incisives médianes : c'est le *canal incisif*; cette disposition est niée par certains auteurs (Olivier).

Sur son trajet, et à sa partie supérieure, se branchent des petits canalicules obliquement ascendants, très courts, réduits parfois à un simple orifice qui s'ouvre au sommet de l'alvéole; ce sont les *canalicules radiculaires* dans lesquels s'engagent le nerf et les vaisseaux destinés à la dent correspondante.

Chez le *fœtus* et chez le *nouveau-né*, le canal dentaire inférieur offre quelques particularités importantes. Au cinquième mois de la vie intra-utérine, on observe ce canal au niveau de la partie la plus inférieure des alvéoles des dents de lait, où il apparaît sous la forme d'une gouttière creusée au fond de l'alvéole ; il n'est constitué sous la forme d'un canal qu'au niveau des cloisons interalvéolaires et près de son origine (voy. : fig. 137).

A la naissance, ce canal n'est pas complètement formé et il existe encore sous la forme de gouttière au niveau de l'alvéole de la deuxième et de la première molaire de lait (voy. : fig. 137 et 138). Le nerf dentaire inférieur contenu dans cette gouttière croise ainsi la partie inférieure des germes dentaires des molaires de lait, et c'est au niveau de l'alvéole

---

(1) Article et ouvrage à consulter : Vallois et Bennejeant: Le développement du canal dentaire inférieur et la vascularisation de la mâchoire inférieure aux différents âges. *Bulletin et Mémoires de la Société d'Anthropologie de Paris*, 1913.

C. Bennejeant : Etude sur le canal et sur l'artère de la dentition temporaire. *Thèse de Montpellier*, 1914.

(2) Article et ouvrage à consulter : Adain : Sur le canal mandibulaire et les accidents de la dent de sagesse. *Thèse de Paris*, 1909.

E. Olivier : Le canal dentaire inférieur et son nerf chez l'adulte. *Annales d'Anatomie pathologique et d'Anatomie normale médico-chirurgicale*, déc. 1927, n° 9, p. 975.

de la première molaire de lait que le canal se bifurque en canal incisif et en canal mentonnier (voy. : fig. 137).

Situé au sein du tissu spongieux de l'os, le canal dentaire inférieur possède des parois épaisses formées de tissu compact. Il livre passage au nerf dentaire inférieur et aux vaisseaux homonymes.

2° **Canal de Robinson.** — Le *canal de Robinson* (1), décrit par cet auteur en 1906, est un troisième canal vasculaire et nerveux qui traverse le maxillaire inférieur. Très grêle, il s'étend de la base de l'épine de Spix, c'est-à-dire de l'entrée du canal dentaire inférieur au fond de l'alvéole de la dernière molaire où il se termine sous le follicule dentaire. Il contient une branche de l'artère dentaire inférieure, et un filet nerveux satellite venu du nerf dentaire inférieur destiné au germe dentaire de la dernière molaire.

FIG. 137.

Vue supérieure de l'hémimandibule droite montrant le trajet du nerf dentaire inférieur dans le canal mandibulaire :
En noir, le nerf dentaire inférieur;
En bleu, la veine du canal de Serres (schématique) (d'après BENNEJEANT).
A. Au cinquième mois de la vie intra-utérine.
B. A la naissance (l'hémimandibule est découpée en tronçons et les alvéoles sont représentés en pointillé gris).

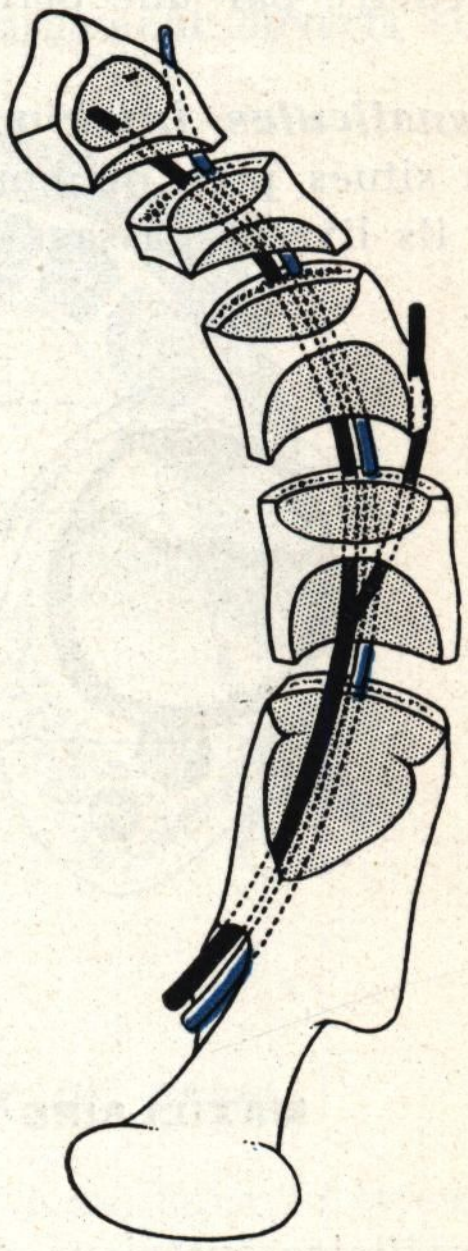

A notre avis, le canal de Robinson doit être considéré comme un canalicule radiculaire plus développé que les autres et destiné à l'alvéole de la dent de sagesse et à son contenu.

3° **Canal de Serres.** — Le *canal de Serres* (2) (1817), ou *canal de la dentition temporaire,* est un conduit intra-mandibulaire, sous-jacent et parallèle au canal dentaire inférieur. De calibre inférieur à ce dernier, ce canal est bien apparent surtout chez le fœtus; au cinquième mois, on observe des traces de son passage au fond du dernier alvéole (voy. : fig. 137).

---

(1) ROBINSON l'avait décrit sous le nom de *canal de la troisième dentition* (terme impropre, car, se rapportant à la dent de sagesse, cette dénomination n'est jamais employée).
Article à consulter : ROBINSON : Sur un troisième canal mandibulaire chez l'enfant. *Comptes rendus de l'Académie des Sciences,* 1906.
(2) Anatomiste et médecin français (1786-1868), fut professeur au Muséum d'Histoire naturelle et membre de l'Académie des Sciences.

A la naissance, il est complètement formé et contient une veine (Vallois et Bennejeant), et non une artère comme le croyait Serres *(artère de la dentition temporaire)*; ce canal n'est que transitoire et tend à s'oblitérer peu de temps après la naissance, pour disparaître complètement à la fin de la première dentition, vers l'âge de huit ans.

Chez l'adulte, où il peut persister, on rencontre parfois des vestiges de ce canal, sous la forme de deux orifices : l'un, postérieur, situé au-dessous et en arrière de l'orifice supérieur du canal dentaire; l'autre, antérieur, situé en avant et un peu au-dessous du trou mentonnier : c'est le *trou mentonnier accessoire* ou *faux trou mentonnier* que l'on a souvent confondu avec une duplicité du vrai trou mentonnier.

4° **Canalicule sus-génien.** — Le *canalicule sus-génien* est un petit conduit borgne situé immédiatement au-dessus des apophyses geni supérieures et sur la ligne médiane; il est pénétré par une petite artériole (rameau sus-génien de l'artère sublinguale).

5° **Canalicules interincisifs.** — Les *canalicules interincisifs* sont de fins conduits borgnes situés près du bord alvéolaire et compris entre les alvéoles des incisives inférieures, ils livrent passage aux rameaux diploétiques des artères sublinguales.

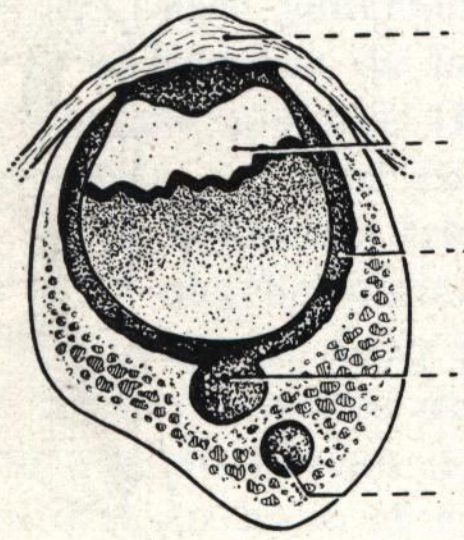

Fig. 138.
Coupe frontale de la branche horizontale du maxillaire inférieur d'un nouveau-né passant par l'alvéole de la deuxième molaire de lait, côté droit, segment antérieur de la coupe (trois fois et demie grandeur naturelle) (d'après Bennejeant).

MAXILLAIRE INFÉRIEUR DU NOUVEAU-NÉ ET DE L'ENFANT

Le maxillaire inférieur du nouveau-né présente une forme bien différente de celui de l'adulte; tout d'abord, morphologiquement, il est arrondi et non aplati, et comparable à un boudin roulé disposé en arc de cercle d'un conduit auditif externe à l'autre, tandis que chez l'adulte on distingue à la mandibule, trois parties : l'une, horizontale, le corps; les deux autres, les branches montantes disposées verticalement et sensiblement dans un plan sagittal. Chez le nouveau-né, il n'existe pas de branche montante; le condyle est situé au même niveau que le bord alvéolaire de la région incisive, l'apophyse coronoïde et l'angle de la mâchoire apparaissent nettement comme des apophyses (F. Beltrami); du bord antérieur de la coronoïde vers le menton, on aperçoit l'ébauche de la ligne oblique externe; dans la partie située au-dessus de cette ligne, la face externe de la mandibule est nettement bosselée par suite de l'inclusion des germes dentaires qu'elle porte.

A la naissance, la mandibule affecte intérieurement la disposition qu'elle conservera jusqu'à la fin de l'évolution dentaire; elle apparaît avec ses dents permanentes mises en place comme une *coque osseuse bourrée de germes dentaires.* Vers six ans, cet aspect est des plus frappants; à cette époque, douze dents sont fonctionnelles, ce sont : les dix dents de la première dentition et les molaires permanentes, et au-dessous d'elles, à l'intérieur de la coque osseuse (le tissu osseux n'existe pour ainsi dire pas), les germes des dents de remplacement qui sont entassés les uns à côté des autres et logés sous les

racines des dents de lait; les germes des canines permanentes sont tellement bas situés qu'ils affleurent le bord inférieur de l'os.

Certains alvéoles sont inexistants; ceux des dents de lait sont bouleversés; ceux des dents permanentes ne sont pas encore édifiés; *chez l'enfant, la mandibule est un sac de dents, un os dentaire* (F. Beltrami).

En résumé, la mandibule infantile présente à la naissance, et aussi dans le premier âge, des caractères tels qu'ils lui donnent un aspect tout différent de ce qu'elle sera plus tard chez l'adulte. La branche horizontale est large, relativement épaisse, comme gonflée par les germes dentaires; sa gouttière alvéolaire représente les deux tiers de sa largeur; la *pars basalis* peu développée, très étroite, est cependant fortement épaissie au niveau du bord inférieur de l'os. La branche montante est peu élevée, presque quadrangulaire; son apophyse coronoïde déborde à peine au-dessus d'un plan horizontal passant par le bord alvéolaire; enfin, les angles mandibulaires sont largement ouverts et franchement obtus.

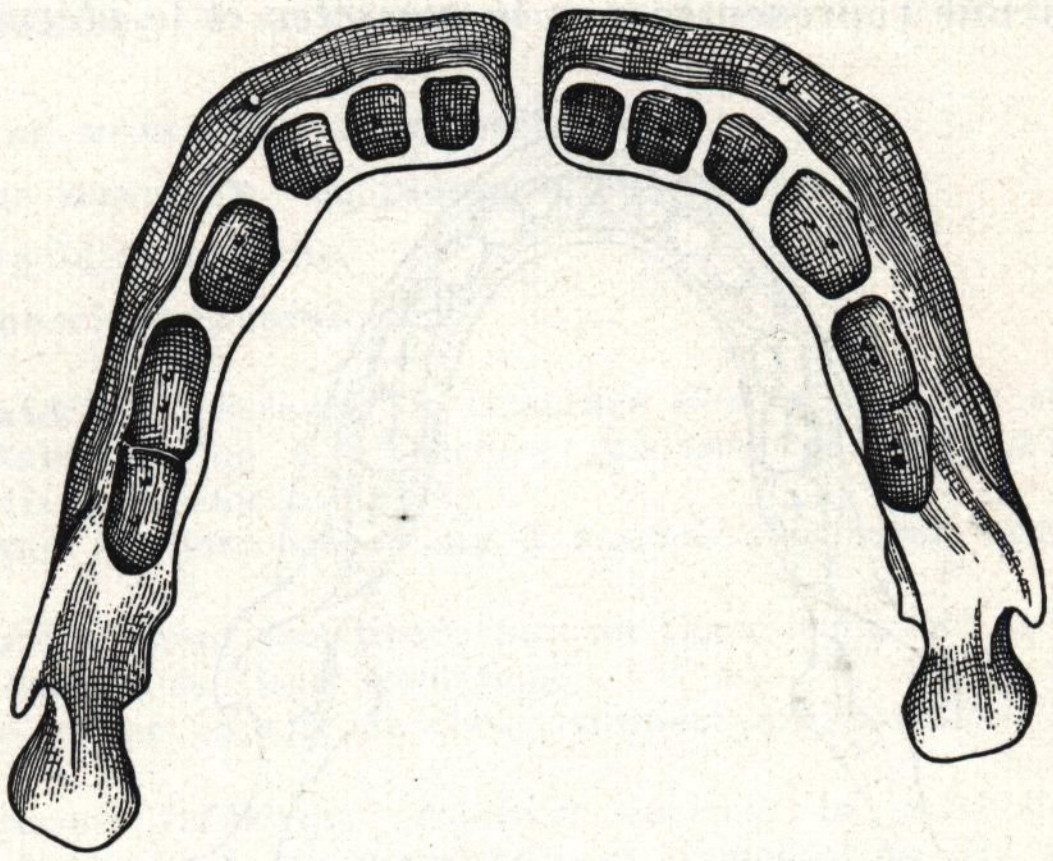

Fig. 139.
Maxillaire inférieur de nouveau-né, vue supérieure.

DIVISION DE LA MANDIBULE. OS ALVÉOLAIRE ET OS BASAL

S'il est classique et banal de décrire morphologiquement au maxillaire inférieur trois parties : *a)* un *corps* ou *branche horizontale*, en forme de fer à cheval, creusé d'alvéoles destinés à recevoir les dents; *b)* et deux *branches montantes*; il y a lieu cependant de reconnaître que la paléontologie générale et humaine ainsi que l'anthropologie, ont permis au cours de ces dernières années de mettre en lumière le rôle joué par l'évolution de la dentition sur son support osseux et, par voie de conséquence, sur le système musculaire de la mandibule; le développement de ce dernier influence d'une façon très nette celui de l'os.

La mandibule n'est pas un os comme tout autre os du squelette, mais il est bien à part; car l'apparition des dents et l'évolution du système dentaire sont à la base de son développement et de sa constitution, ainsi que de celui du système musculaire qui lui est annexé (muscles masticateurs). Ce sont donc les dents qui conditionnent la morphogénèse et la constitution anatomique de la mandibule.

Tant anatomiquement que physiologiquement, il faut reconnaître à la mandibule *deux parties* bien distinctes : *a)* l'une, l'*os alvéolaire (pars alveolaris)* qui porte les dents ; *b)* l'autre, l'*os basal (pars basalis)* qui supporte le précédent et sert de point d'attache aux puissants muscles de la fonction masticatrice (muscles masticateurs) (1).

(1) Ouvrage à consulter : F. Beltrami : Considérations biologiques sur la mandibule chez l'homme. *Thèse de Marseille*, 1945.

Discordantes l'une de l'autre, ces deux parties offrent une véritable indépendance; d'autre part, l'os alvéolaire n'est pas simplement superposé à l'os basal, car les deux os ne sont pas rigoureusement concentriques; l'os alvéolaire surplombe l'os basal en arrière et l'os basal dépasse l'os alvéolaire en avant, où il constitue le menton osseux (F. Beltrami) (voy. : fig. 140).

*1° **Os alvéolaire.*** — L'*os alvéolaire (os dentaire)* est une partie bien spéciale de la mandibule, car elle contient les deux systèmes dentaires; d'autre part, la phylogénèse de ce système nous apprend que l'alvéole dentaire naît avec la dent, vit avec la dent et disparaît avec elle; il est donc fonction de la dent; enfin l'os dentaire se développe d'une façon relativement indépendante par rapport à l'os basal qu'il surplombe (F. Beltrami).

*2° **Os basal.*** — Les *muscles masticateurs,* élévateurs de la mâchoire, sont des muscles puissants; ce sont : *a)* le *temporal* par son insertion sur l'apophyse coronoïde; *b)* et la sangle charnue représentée par le *masséter* et le *ptérygoïdien interne* sur les faces externe

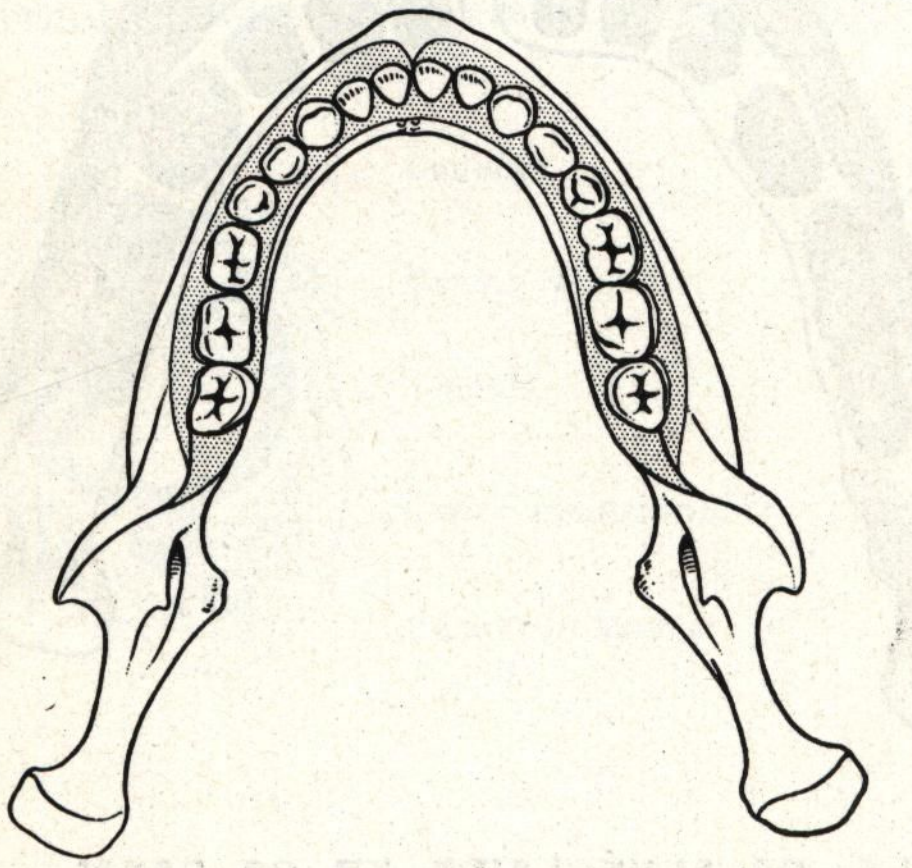

FIG. 140.
Les deux parties constitutives du maxillaire inférieur; l'os basal, en blanc (pars basalis); *l'os alvéolaire, en pointillé gris* (pars alveolaris).

et interne de la branche montante et de l'angle de la mâchoire. Ces muscles, insérés exclusivement sur l'os basal, agissent sur la mandibule à la manière d'un levier du troisième genre (type interpuissant) dont le point d'appui est situé au niveau du condyle et la résistance au niveau des dents; leurs contractions répétées conditionnent le développement de l'os sous-jacent, c'est-à-dire de l'os basal auquel appartient la branche montante; aussi l'anatomie comparée nous apprend-elle que la branche montante est d'autant plus développée que la fonction masticatrice est plus intense.

Remarquons que sur l'os basal s'insèrent également les muscles du plancher de la bouche (mylo-hyoïdiens), ainsi que les muscles abaisseurs de la mâchoire (digastriques).

Il est à noter qu'au cours du développement de l'os maxillaire inférieur, la brisure qui se manifeste au niveau du bord inférieur de cet os entraîne un redressement progressif de la branche montante et la formation de l'angle mandibulaire. Cette brisure est la conséquence de l'éruption des molaires et de leur mise en place, en un mot de la constitution de la dentition des deux mâchoires (F. Beltrami).

La formation des vraies molaires (d'origine lactéale), devenues monophysaires par suite de l'époque de leur éruption, possède une action morphogénétique simultanée sur l'os alvéolaire et sur l'os basal, c'est-à-dire sur la branche horizontale qui s'accroît proportionnellement à son contenu; et par suite du fait que les vraies molaires ont pris un retard de formation et d'éruption, la croissance de la branche horizontale est retardée;

le chapeau coronaire de la première vraie molaire apparaît en effet au sixième mois de la vie intra-utérine, celui de la deuxième vraie molaire vers trois ans et celui de la troisième vraie molaire vers douze ans.

⁂

CONNEXIONS. — Le maxillaire inférieur s'articule avec les deux temporaux (articulations de la mâchoire ou temporo-maxillaires).

INSERTIONS MUSCULAIRES. — Le maxillaire inférieur donne insertion à trente-deux muscles, soit seize muscles sur chaque hémimandibule.

1° Le CORPS DU MAXILLAIRE INFÉRIEUR *(branche horizontale)* donne insertion :

a) Sur la *face antérieure et externe* : au muscle de la houppe du menton, au triangulaire des lèvres, au carré du menton, au transverse du menton, au muscle incisif inférieur, au buccinateur et au peaucier du cou.

b) Sur la *face postérieure et interne* : au génio-glosse, au génio-hyoïdien, au digastrique (ventre antérieur), au mylo-hyoïdien, au buccinateur, et au constricteur supérieur du pharynx (faisceau mandibulaire).

2° Sur la FACE EXTERNE DE LA BRANCHE MONTANTE : au masséter.

3° Sur la FACE INTERNE DE LA BRANCHE MONTANTE : au ptérygoïdien interne.

4° Sur le COL DU CONDYLE : au ptérygoïdien externe.

5° Sur l'APOPHYSE CORONOÏDE : au muscle temporal.

ARCHITECTURE. — Le maxillaire inférieur présente la structure des os aplatis; il est formé d'une masse spongieuse centrale, véritable diploé à trabécules épaisses, entourée d'une couche relativement épaisse et résistante de tissu osseux compact.

Au niveau du condyle, l'os est formé de tissu spongieux à travées verticales, circonscrit par une mince couche de tissu compact.

L'apophyse coronoïde est presque uniquement constituée par du tissu compact; sa base seulement ne renferme qu'une très mince couche de tissu spongieux.

Le canal dentaire est entouré d'une mince couche de tissu compact qui constitue sa paroi et l'isole du tissu spongieux voisin.

L'étude diaphanoscopique de maxillaires inférieurs, éclaircis suivant la méthode de Spalteholz, montre qu'à la naissance, la structure de la mandibule et l'orientation des travées sont telles qu'elles peuvent être comparées à une gerbe de travées disposées autour d'une « *poutre maîtresse* » *(levier mandibulaire proprement dit)* située au-dessous du trou mentonnier et étendue entre la région symphysaire et le futur condyle; en avant, les éléments de la gerbe sont dispersés en pinceau dans la région symphysaire; en arrière, ils se déploient en éventail dans l'épaisseur de la branche montante; mais on peut distinguer : *a)* un *faisceau coronoïdien*, sus-jacent à la poutre maîtresse, dans la concavité duquel sont creusées les corbeilles folliculaires; *b)* et un *faisceau marginal*, sous-jacent à la poutre maîtresse, qui se dirige vers l'angle de la mâchoire et le bord postérieur de la branche montante (A. Wissmer) (1).

OSSIFICATION ET DÉVELOPPEMENT. — Le maxillaire inférieur se développe dans le premier arc branchial de l'embryon (arc mandibulaire) (2). Il est précédé d'une ébauche cartilagineuse, appelée *cartilage de Meckel*, qui apparaît à la fin du premier mois de la vie intra-utérine, et n'intervient qu'à titre *d'organe directeur* et *de support* dans l'édification du squelette de la man-

---

(1) Article à consulter : A. WISSMER : Le développement et l'organisation statique de la mandibule fœtale chez l'homme. *Archives d'Anatomie, d'Histologie et d'Embryologie*, 1927, p. 335.

GALLOIS, LAFONT et JAPIOT : *Architecture intérieure des os maxillaires*. F. Alcan, éditeur, Paris, 1928.

(2) Ouvrages et articles à consulter : FAWCETT : On the ossification of the lower jaw of man. *Journal of Anatomy and Physiology*, 1904.

FAWCETT : The ossification of the lower jaw of man. *The Lancet*, 1904, p. 541.

LOW : On the development of the lower jaw in man. *Journal of Anatomy and Physiology*, 1905.

A. HERPIN : Evolution de l'os maxillaire inférieur. *Thèse de Paris*, 1907.

LOW : Further observations on the ossification of the human lower jaw. *Journal of Anatomy and Physiology*, 1909, p. 83.

PENSA : Observations sur l'ossification de la mandibule chez l'homme. *Comptes rendus de l'Association des Anatomistes*, 1913.

LOEWENTHAL : Etude sur le développement et l'ossification du maxillaire inférieur chez l'homme. *Thèse de Lausanne*, 1923.

dibule; il s'étend de la capsule otique à la future région mentonnière; par la suite, le cartilage de Meckel se résorbe, sauf à son extrémité postérieure, où il donne naissance à l'enclume et au marteau; sa disparition est totale au début du cinquième mois; il est à noter cependant que, pour certains auteurs (Koelliker, Loewenthal, Dieulafé, Herpin, Wissmer), son extrémité symphysaire prend une part minime à la constitution du menton osseux par transformation du tissu cartilagineux en tissu osseux *(centre d'ossification meckélien parasymphysaire).*

Le maxillaire inférieur est primitivement un *os double* formé de deux moitiés symétriques et indépendantes; chacune d'elles se développe aux dépens de six points d'ossification.

1° Le **point principal** (1), ou **point inférieur,** apparaît au quarantième jour de la vie fœtale; il s'édifie dans le tissu mésenchymateux du premier arc branchial, au tiers moyen de la face externe du cartilage de Meckel; il présente tout d'abord l'aspect d'une lame sagittale, aplatie et allongée, très mince, qui s'accroît parallèlement au cartilage de Meckel; cette lame, dite *lame mandibulaire externe,* s'épaissit notablement le long de son bord inférieur dans la partie qui sera plus tard la *pars basalis*; de cette partie épaissie se développe, de bas en haut, une deuxième lame incurvée, la *lame mandibulaire interne,* ou *lame de Spix* (1815), qui s'interpose entre le cartilage de Meckel en dedans et le nerf mandibulaire (futur nerf dentaire inférieur) en dehors. Les deux lames mandibulaires forment alors une gouttière, ouverte en haut, dans laquelle sont reçus comme dans un berceau : le nerf mandibulaire, les vaisseaux nourriciers de la mandibule, et les bourgeons dentaires : c'est la *gouttière mandibulaire* ou *gouttière alvéolaire* (voy.: fig. 142 *B*).

La partie antérieure de la gouttière mandibulaire forme un *hiatus,* compris entre les deux lames mandibulaires, d'où s'échappent les ramifications du nerf mandibulaire; c'est aux dépens de cet

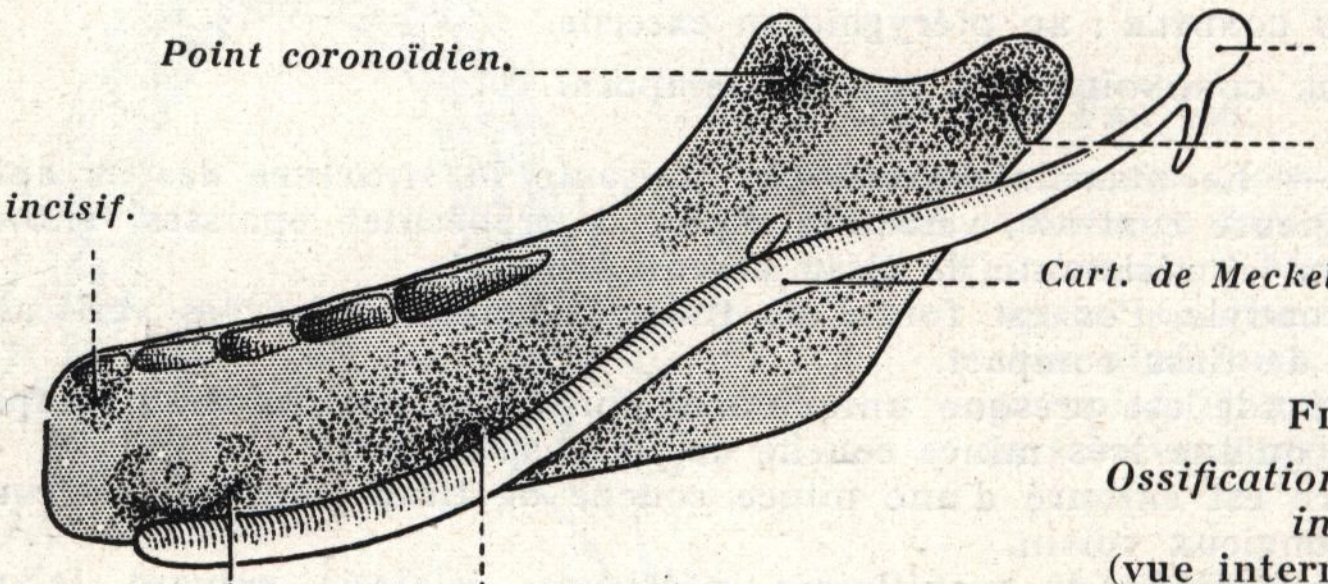

Fig. 141.
Ossification du maxillaire inférieur
(vue interne, schématique de l'hémimandibule droite).

hiatus que s'édifie le trou mentonnier et comme sa fermeture s'effectue de bas en haut, ainsi s'explique l'orientation en haut et en arrière du trou mentonnier.

A la partie postérieure, la lame mandibulaire interne se prolonge jusqu'à l'épine de Spix, à laquelle elle donne naissance, tandis que la lame mandibulaire externe édifie la majeure partie de la branche montante.

La gouttière mandibulaire se ferme progressivement de bas en haut, par prolifération osseuse, en constituant deux canaux : l'un, *inférieur,* le *canal de Serres,* qui s'édifie autour d'une veine, l'autre, *supérieur,* le *canal dentaire inférieur* ou *canal mandibulaire,* qui entoure les vaisseaux et nerf mandibulaires.

A la fin du troisième mois, la gouttière alvéolaire n'est qu'incomplètement ébauchée : elle est représentée par une gorge étroite, creusée dans l'épaisseur de la masse osseuse juxta-symphysaire (portion mentonnière de la future branche horizontale); elle correspond aux bourgeons des incisives.

Le *cloisonnement* de la gouttière alvéolaire commence au début du quatrième mois de la vie fœtale et la première ébauche apparaît sous l'aspect de deux éperons placés vis-à-vis et situés un peu au-dessus du trou mentonnier, entre les troisième et quatrième bourgeons dentaires; peu après, les éperons se fusionnent pour former une cloison d'aspect semi-lunaire qui devient par la suite la *première cloison interalvéolaire.*

Au cours du cinquième mois, les autres cloisons interalvéolaires apparaissent sagittales en avant, transversales en arrière; elles séparent, les uns des autres, les bourgeons dentaires correspondant aux incisives, canines et prémolaires.

---

(1) D'après les travaux les plus modernes, ce serait le seul et unique point d'ossification du maxillaire inférieur.

A LA FIN DU SEPTIÈME MOIS, les deux extrémités du berceau folliculaire sont achevées.

AU COURS DU NEUVIÈME MOIS, les cloisons interalvéolaires qui séparent les deux premiers, puis les deuxième et troisième bourgeons dentaires, sont définitivement constituées; quant à la cloison qui sépare les cinquième et sixième bourgeons dentaires, elle n'est encore qu'ébauchée à la naissance.

A LA NAISSANCE, la gouttière mandibulaire est complètement séparée en *deux étages* : *a)* l'un, *supérieur,* correspond à la *gouttière alvéolaire* proprement dite avec ses *corbeilles folliculaires* (futurs alvéoles) renfermant les bourgeons dentaires; *b)* l'autre, *inférieur,* correspond au canal mandibulaire.
La gouttière alvéolaire est recoupée par des cloisons interalvéolaires nettes qui séparent les six corbeilles folliculaires; seule la dernière cloison est incomplète, le sixième alvéole étant creusé dans l'épaisseur de la mandibule à la jonction de la branche horizontale et de la base de l'apophyse coronoïde; ainsi tous les éléments de la mandibule sont présents à la naissance, sauf le septième alvéole qui apparaît à un an et le huitième alvéole à six ans (G. Fischer).

2° Les **points complémentaires** sont au nombre de quatre par hémimandibule. Ils apparaissent du quarante-cinquième au cinquantième jour et comprennent : *a)* un *point mentonnier,* déve-

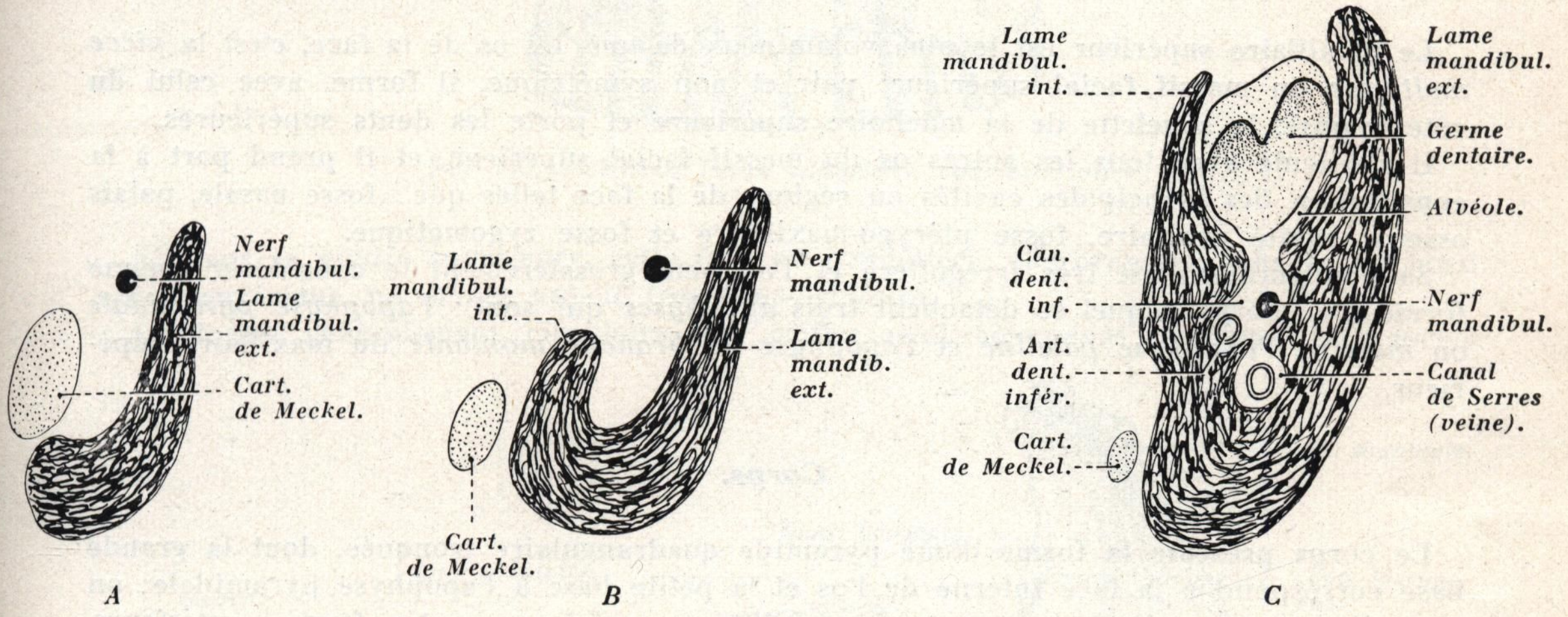

FIG. 142. — *Coupe frontale de la mandibule, montrant son développement, côté droit, segment antérieur de la coupe* (demi-schématique).

A. Rapports de la lame mandibulaire externe avec le nerf mandibulaire et le cartilage de Meckel.
B. Formation de la lame mandibulaire interne et de la gouttière mandibulaire.
C. Inclusion du germe dentaire; formation des alvéoles, du canal dentaire inférieur et du canal de Serres (à noter, la communication entre l'alvéole et le canal dentaire inférieur).

loppé en forme de fer à cheval au pourtour du futur trou mentonnier; *b)* un *point incisif,* qui se développe près de la ligne médiane dans la partie qui supportera plus tard les incisives; *c)* les *points condylien* et *coronoïdien,* qui sont primitivement constitués par un noyau cartilagineux prolongé : l'un sur le col du condyle, et l'autre sur la base du coroné; ces deux points sont envahis progressivement par du tissu osseux de substitution (quatrième mois de la vie intra-utérine pour le noyau condylien) qui complète l'ossification de la branche montante.

EN RÉSUMÉ, le maxillaire inférieur possède une ossification bien spéciale; embryologiquement, c'est un *os mixte* qui possède une double origine. Il naît : *a)* par *ossification directe* d'une partie du premier arc branchial ou arc mandibulaire (ossification en milieu conjonctif); *b)* par *ossification des noyaux cartilagineux condylien et coronoïdien* (ossification de substitution); *c)* et peut-être aussi par *ossification partielle* de la partie la plus antérieure du *cartilage de Meckel* (extrémité symphysaire du cartilage); ce processus d'ossification est nié par beaucoup d'auteurs.
A la naissance, le maxillaire inférieur est formé de deux moitiés indépendantes, réunies sur la ligne médiane par du tissu fibreux (voy. : fig. 139); la soudure des deux pièces osseuses débute au troisième mois après la naissance; elle est définitive et totale au début de la deuxième année, et constitue la *symphyse mentonnière.*

Osselets mentonniers.

Les *osselets mentonniers* (1) *(ossicula mentalia)* sont de minuscules pièces osseuses de la grosseur d'un grain de plomb, d'existence temporaire, que l'on observe chez le fœtus à partir du neuvième mois de la vie intra-utérine, et chez le nourrisson. Leur nombre est variable, de trois à quatre en moyenne. Ils sont situés au niveau de la partie inférieure de la symphyse mentonnière et compris entre les deux hémimandibules ; ils se soudent au maxillaire inférieur peu après la naissance et parfois même avant la naissance; on ne trouve plus de trace de ces osselets après deux ans. Ils représentent des *points d'ossification mentonniers accessoires* et inconstants de chaque hémimandibule.

MAXILLAIRE SUPÉRIEUR

Le maxillaire supérieur est le plus volumineux de tous les os de la face, c'est la *pièce maîtresse* du massif facial supérieur; pair et non symétrique, il forme, avec celui du côté opposé, le squelette de la mâchoire supérieure et porte les dents supérieures.

Il s'articule avec tous les autres os du massif facial supérieur, et il prend part à la constitution des principales cavités ou régions de la face telles que : fosse nasale, palais osseux, cavité orbitaire, fosse ptérygo-maxillaire et fosse zygomatique.

Sa configuration est très irrégulière et l'on peut grossièrement le considérer comme formé d'un *corps* duquel se détachent trois *apophyses* qui sont : l'*apophyse pyramidale* ou *malaire*, l'*apophyse palatine* et l'*apophyse* ou *branche montante* du maxillaire supérieur.

Corps.

Le corps présente la forme d'une pyramide quadrangulaire tronquée, dont la grande base correspond à la face interne de l'os et la petite base à l'apophyse pyramidale; on peut distinguer en outre, au corps du maxillaire supérieur, quatre faces : *antérieure, postérieure, supérieure et inférieure,* et *des bords.*

Face antérieure. — La *face antérieure* ou *jugale* n'est pas franchement antérieure, mais plutôt *antéro-externe*; elle regarde en dehors et en avant; elle est irrégulière, légèrement concave dans son ensemble; sa moitié interne est inclinée en bas et en avant; sa moitié externe est inclinée en bas et en dedans.

a) Dans sa *moitié inférieure,* cette face présente une saillie allongée très marquée qui correspond à l'alvéole de la canine : c'est la *bosse canine,* sur le versant interne de laquelle s'insère verticalement le muscle incisif supérieur. La bosse canine divise cette partie de la face antérieure du maxillaire supérieur en deux versants : l'un, antérieur, qui regarde franchement en avant; l'autre, postérieur, qui regarde en dehors; chacun de ces versants présente une dépression; l'une, verticale, peu marquée, située en avant de la bosse canine, correspond aux racines des deux incisives supérieures : c'est la *fossette myrtiforme,* dans la moitié inférieure de laquelle s'insère le muscle myrtiforme; l'autre, beaucoup plus apparente, est située en arrière de la bosse canine : c'est la *fosse canine (fossa canina)* terme impropre, car elle ne répond pas à la canine, mais aux deux pré-

(1) Article et ouvrage à consulter : DIEULAFÉ et HERPIN : Les os mentonniers. *Archives de Stomatologie,* 1906.
BOURGERETTE : Les os mentonniers. *Thèse de Paris*, 1908.

molaires; dans la partie la plus supérieure de cette fosse s'insère le muscle canin.
Au-dessous de la fosse canine, et près du rebord alvéolaire, s'insère sagittalement le buccinateur (voy. : fig. 145).

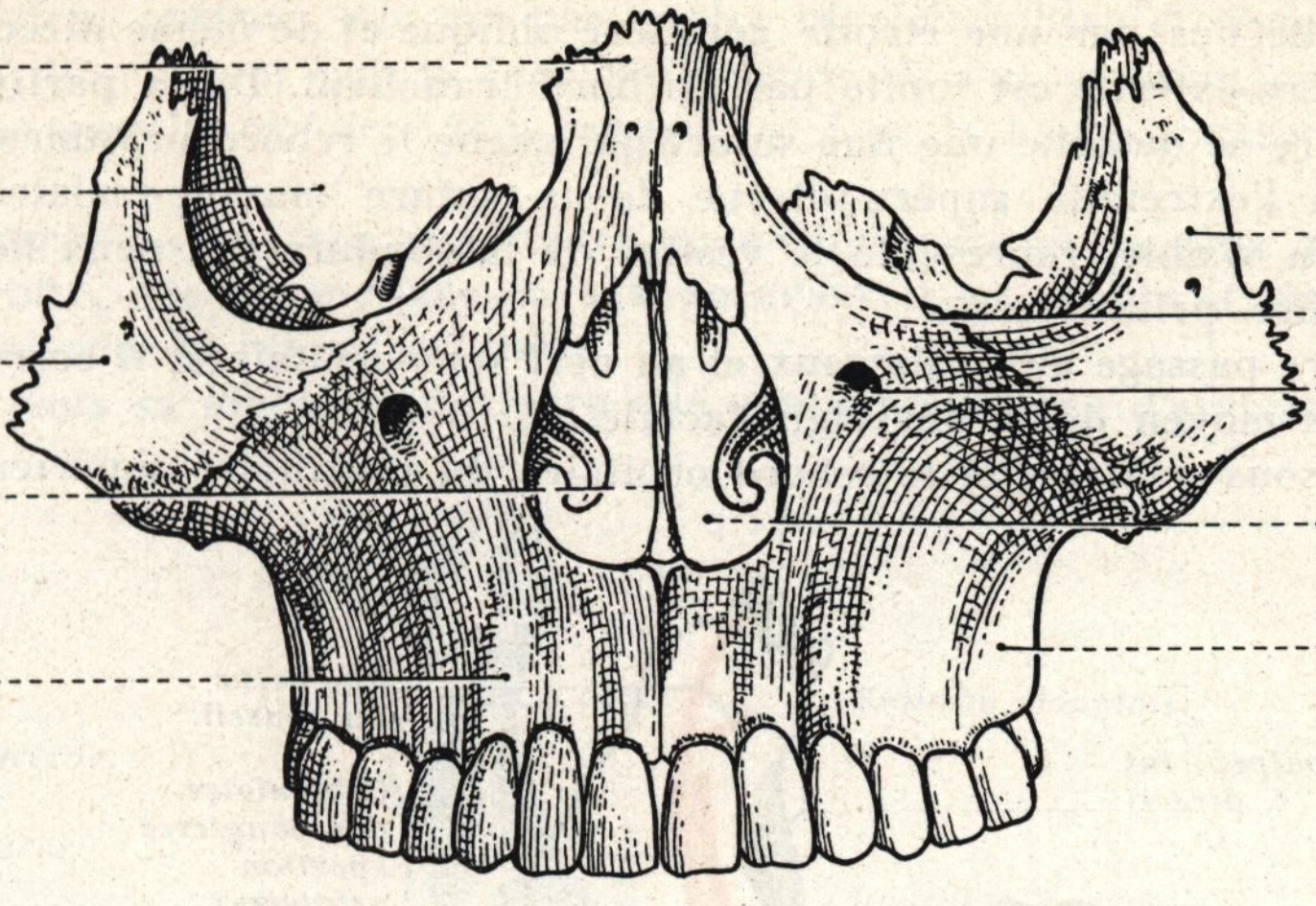

FIG. 143. — *Massif facial supérieur, vue antérieure.*

b) Dans sa *moitié supérieure,* cette face est irrégulière; elle présente, près de son bord antéro-supérieur, un orifice appelé *trou sous-orbitaire.*

De forme généralement circulaire, cet orifice peut cependant présenter une forme

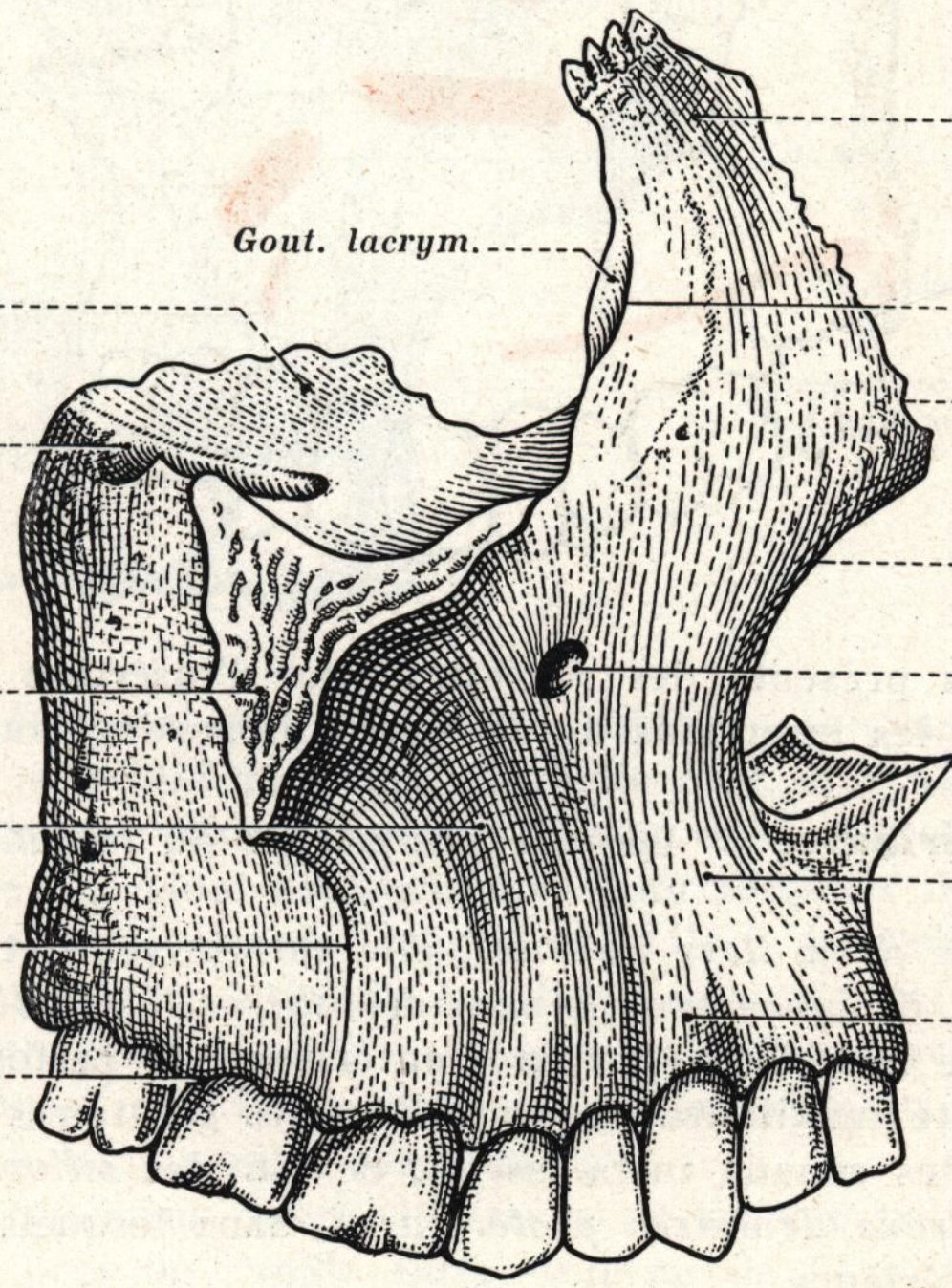

FIG. 144. *Maxillaire supérieur, côté droit, vue externe.*

ovalaire à grand axe vertical, oblique en avant et en haut; parfois aussi, mais plus rarement, il affecte la forme d'une simple fente verticale; enfin, exceptionnellement, il peut être dédoublé.

Il est situé à une distance comprise entre 5 et 10 millimètres au-dessous du rebord orbitaire du maxillaire supérieur, sur la verticale menée par l'échancrure sus-orbitaire du frontal; dirigé obliquement en bas et en dedans, il se continue assez souvent sur la face antérieure de l'os par une étroite gouttière oblique et de même direction, tandis que son versant supéro-externe est limité par un bord tranchant. De la partie supérieure du trou sous-orbitaire se détache une fine suture qui gagne le rebord orbitaire; parfois même, elle se réunit à l'extrémité supéro-interne de la suture maxillo-malaire; cette suture, généralement peu visible, représente le vestige de la soudure des deux bords de la gouttière sous-orbitaire primitive.

Cet orifice livre passage aux vaisseaux et au nerf sous-orbitaires; il correspond au point sous-orbitaire ou moyen de la névralgie faciale.

Entre le trou sous-orbitaire et le rebord orbitaire du maxillaire supérieur, la face anté-

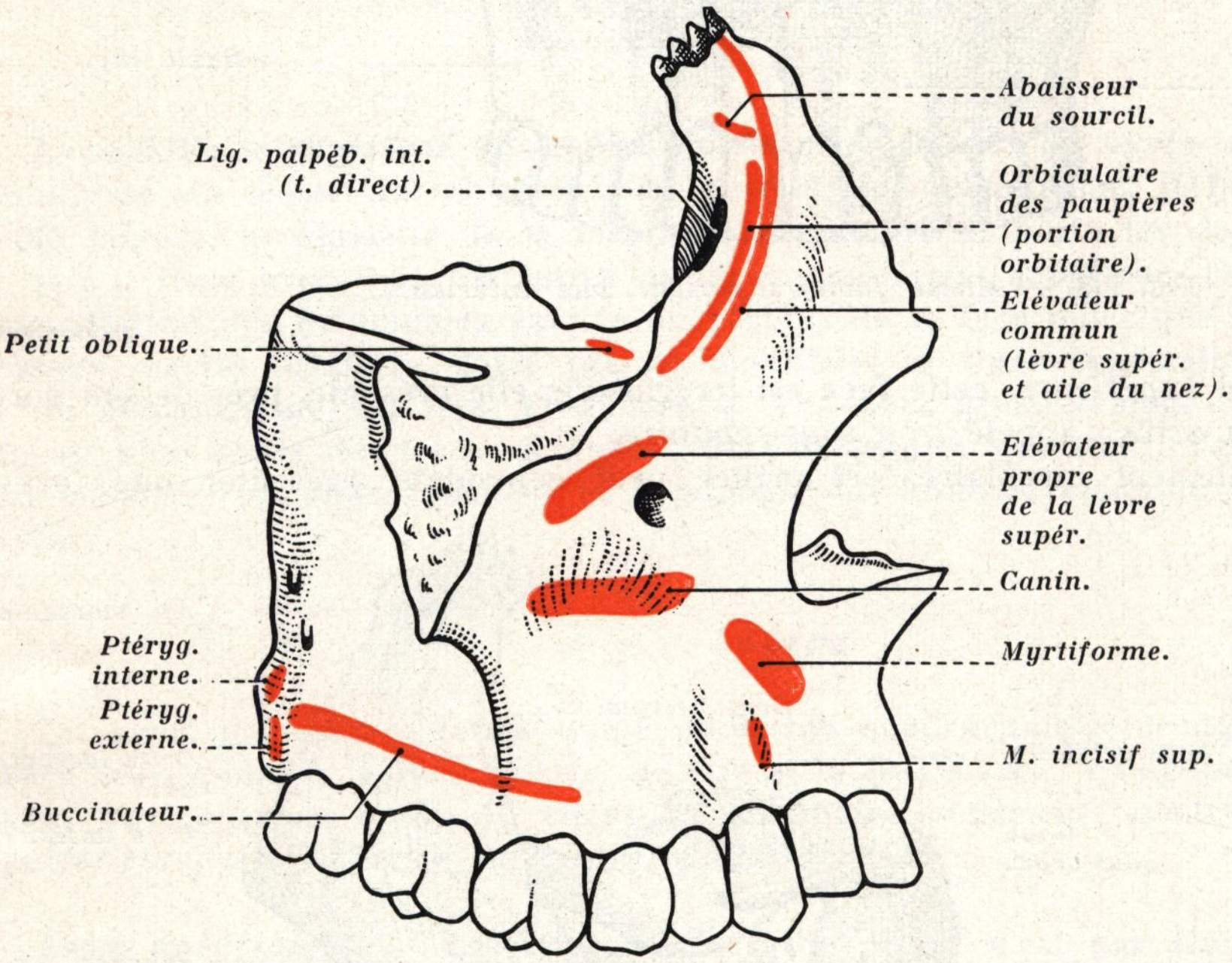

FIG. 145. *Maxillaire supérieur, côté droit, vue externe. Insertions musculaires et ligamentaire.*

rieure de l'os présente des rugosités pour l'insertion de l'élévateur propre de la lèvre supérieure, et les insertions de ce muscle débordent en dedans le trou sous-orbitaire.

Face postérieure. — La *face postérieure* ou *infratemporale* regarde en arrière et en dehors :

a) Dans ses *deux tiers internes,* elle est convexe et rugueuse, et présente une saillie bien marquée, désignée sous le nom de *tubérosité maxillaire*; par l'intermédiaire de cette dernière, cette face forme la paroi antérieure de la fosse ptérygo-maxillaire.

La tubérosité maxillaire présente de fines gouttières verticales, qui se continuent par des trous et des canaux intra-osseux; ce sont les *sillons et orifices des canaux dentaires postérieurs (trous dentaires postérieurs),* dans lesquels s'engagent les vaisseaux et nerfs dentaires postérieurs.

Au-dessus de la tubérosité, la partie supérieure de cette face présente une gouttière oblique en bas et en dedans, qui répond au passage du nerf maxillaire supérieur dans l'arrière-fond de la fosse ptérygo-maxillaire.

En bas, la tubérosité du maxillaire se continue par une saillie arrondie qui correspond

au versant postérieur de l'alvéole de la dernière grosse molaire; quelques fibres des muscles ptérygoïdiens externe et interne s'insèrent en dehors de l'empreinte de l'apophyse pyramidale du palatin (voy. : fig. 145 et 146).

b) Dans son *tiers externe*, elle est par contre régulière, lisse et légèrement concave; elle se continue directement par la face postérieure de l'os malaire, avec laquelle elle constitue la *fosse maxillo-malaire*, dans laquelle se loge la boule graisseuse de Bichat.

Face supérieure. — La *face supérieure* ou *orbitaire* forme la plus grande partie du plancher de l'orbite; elle est inclinée en bas, en avant et en dehors et légèrement relevée en margelle au niveau du rebord orbitaire.

Elle présente dans sa moitié postérieure une gouttière oblique d'arrière en avant et de

FIG. 146.
Maxillaire supérieur, côté droit, vue postérieure.

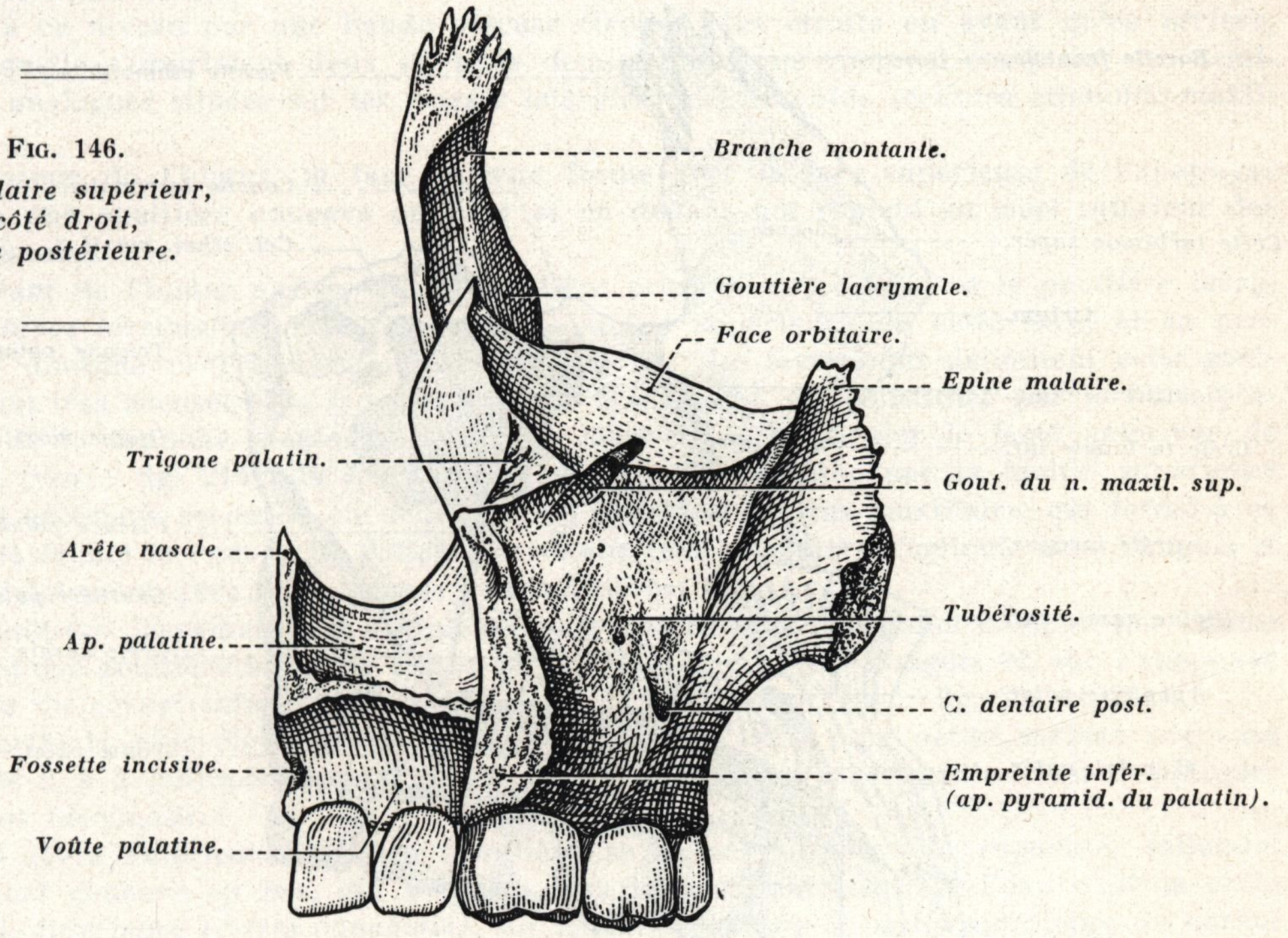

dehors en dedans : c'est la *gouttière sous-orbitaire*; cette gouttière se continue par un canal, le *canal sous-orbitaire*, dans la moitié antérieure de cette face, et il aboutit au *trou sous-orbitaire*; gouttière et canal livrent passage au nerf et aux vaisseaux sous-orbitaires. Les parois supérieure et inférieure du canal sous-orbitaire sont toujours d'une minceur extrême; elles ne s'épaississent qu'au niveau du rebord orbitaire; sa paroi supérieure répond au plancher de l'orbite et présente souvent une ligne suturale qui aboutit à la suture de la face antérieure précédemment signalée; sa paroi inférieure répond au toit du sinus maxillaire, au niveau duquel elle fait relief; cette connexion explique la fréquence des névralgies faciales dans les sinusites maxillaires.

La face orbitaire du maxillaire supérieur donne insertion au muscle petit oblique de l'œil; cette insertion se fait assez près de l'angle inféro-interne de l'orbite, un peu en dehors et au-dessous de l'orifice supérieur du canal lacrymo-nasal.

Face inférieure. — La *face inférieure* ou *buccale* du maxillaire supérieur forme avec celle du côté opposé la majeure partie (trois quarts antérieurs) du palais osseux, et

l'arcade alvéolo-dentaire supérieure. Elle comprend deux parties : *a)* l'une, *externe*, correspond au bord alvéolaire; *b)* l'autre, *interne*, irrégulière, en retrait par rapport à la précédente, correspond à la face inférieure de l'apophyse palatine de l'os (voy. : *Voûte palatine*).

Face interne. — La *face interne* ou *base* est divisée en deux étages par l'implantation de l'apophyse palatine : l'un inférieur, l'autre supérieur.

a) L'étage inférieur ou *buccal* correspond à la voûte palatine.

b) L'étage supérieur ou *nasal*, d'étendue plus grande et de forme quadrilatère (le prolongement de l'apophyse montante étant mis à part), répond en grande partie aux fosses nasales, dont il contribue à constituer la paroi externe.

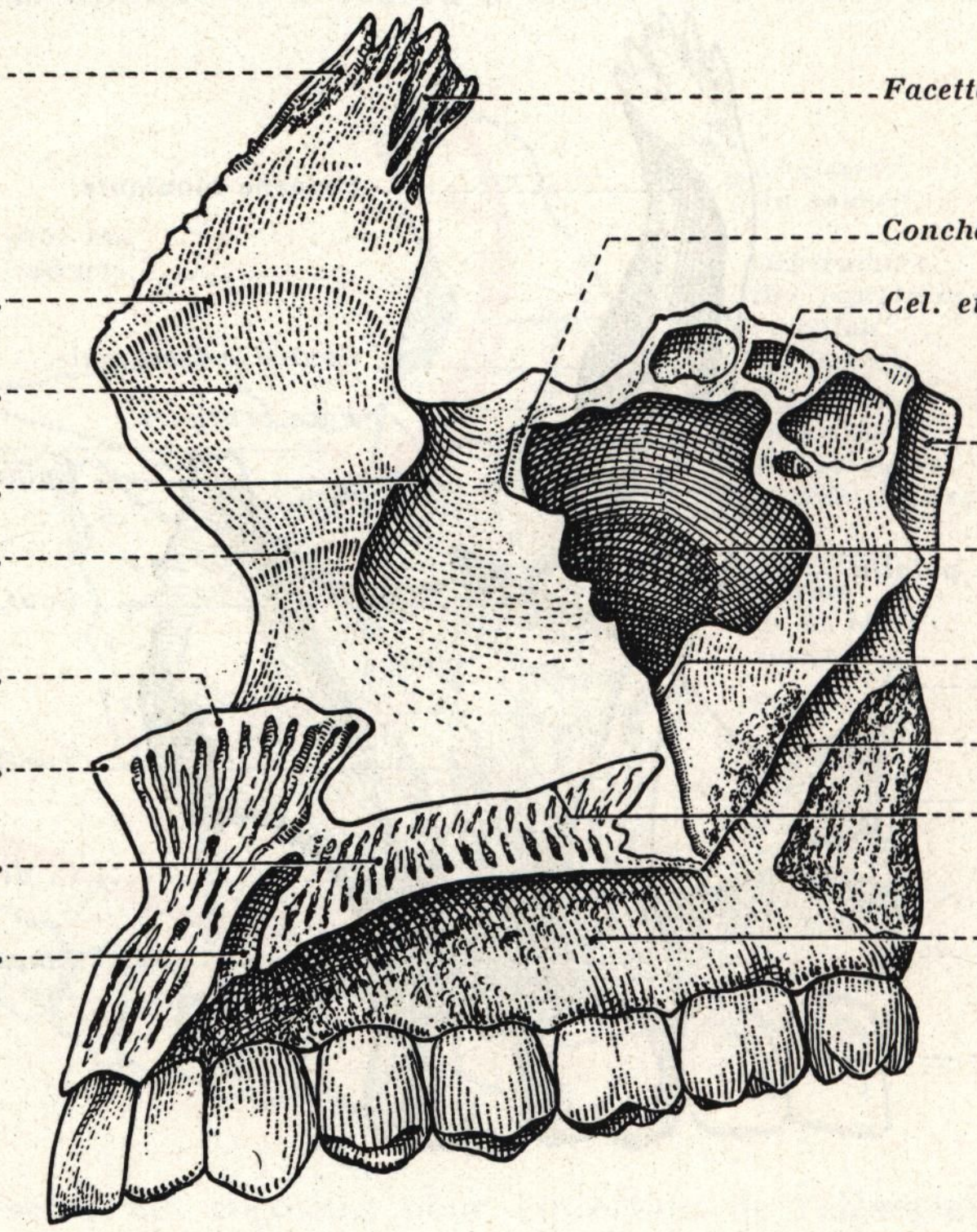

FIG. 147. — *Maxillaire supérieur, côté droit, vue interne.*

Dans sa partie moyenne, elle présente un large orifice à bords irréguliers, et variable suivant les sujets, qui fait communiquer la fosse nasale homolatérale avec le sinus maxillaire; cet orifice, désigné plus communément sous le nom d'*hiatus maxillaire (ostium maxillare)*, est situé très près du bord supérieur et plus près du bord postérieur que du bord antérieur.

Sa forme est des plus variables; le plus souvent quadrilatère, elle est aussi fréquemment triangulaire à base supérieure et à angles arrondis, plus rarement ovalaire.

Les dimensions de l'hiatus sont variables; mais il est toujours assez grand pour admettre l'introduction d'un doigt; toutefois ses dimensions sont très réduites sur le squelette non désarticulé, c'est-à-dire lorsque la face interne du maxillaire supérieur a gardé ses connexions avec les os voisins; il est alors bordé en haut par les masses latérales de l'ethmoïde, en bas par le cornet inférieur, en avant par l'os lacrymal et en arrière

par le palatin; ces quatre os, empiétant sur l'aire de l'orifice, en diminuent d'autant les dimensions (voy. : fig. 218).

Son bord supérieur est très irrégulier et se confond parfois avec la partie inférieure des cellules ethmoïdo-maxillaires ; ses bords antérieur et postérieur sont minces et tranchants; l'angle inférieur, plus ou moins effilé, se continue par une fissure, oblique en bas et en arrière, qui atteint le bord postérieur de l'apophyse palatine : c'est la *fissure palatine* (voy. : fig. 147); dans cette fissure s'encastre le prolongement sinusien du palatin, situé sur le bord antérieur de la lame verticale de cet os (voy. : fig. 213 et 214).

Toute la partie de cette face située en arrière de la fissure palatine et de l'hiatus maxillaire est située sur un plan plus externe que la partie antérieure.

Au-dessus de l'hiatus maxillaire, la face interne s'articule avec l'ethmoïde; elle est formée à ce niveau par une bande osseuse étroite, plus étroite en avant qu'en arrière, dans laquelle s'impriment deux ou trois demi-cellules que viennent compléter des demi-cellules analogues situées sur les masses latérales de l'ethmoïde (cellules ethmoïdo-maxillaires).

Au-dessous de l'hiatus, la face interne forme avec la face supérieure de l'apophyse palatine une gouttière concave en haut et en dedans qui répond au méat inférieur des fosses nasales.

En avant de l'hiatus s'observe une gouttière presque verticale, c'est la *gouttière lacrymale (sulcus lacrimalis)*; celle-ci occupe la moitié supérieure de cette face, et sa profondeur diminue progressivement de haut en bas; les lèvres, qui délimitent cette gouttière, sont très accusées : la *lèvre antérieure*, tranchante, est constituée par le bord postérieur de la branche montante; sur cette lèvre vient s'articuler le bord antérieur de l'unguis (voy. : fig. 214); la *lèvre postérieure* est représentée par la moitié supérieure du bord antérieur recourbé en dedans et en avant de l'hiatus maxillaire, qui forme à ce niveau la *lunule lacrymale* ou *concha lacrimalis*; cette dernière s'articule avec l'unguis et plus spécialement avec le processus conchal de cet os.

La gouttière lacrymale est complétée et transformée en un canal complet par l'adossement d'une gouttière analogue située sur la face externe de l'unguis et sur l'apophyse unguéale du cornet inférieur : c'est le *canal lacrymo-nasal* (voy. : fig. 221 et 222).

La partie la plus élevée de la gouttière lacrymale offre une petite surface rugueuse haute de 2 à 3 millimètres, incurvée à concavité interne sur laquelle vient s'appliquer l'*hamulus lacrimalis*.

De la lèvre antérieure de cette gouttière se détache une crête rugueuse, saillante, légèrement concave en bas, qui se porte vers le bord antérieur de l'os : c'est la *crête turbinale inférieure (crista conchalis)*, sur laquelle s'appuie la partie antérieure du cornet inférieur.

Au-dessus de cette crête, l'os présente une surface quadrilatère excavée *(atrium)* située sur la face interne de la branche montante; elle répond au méat moyen; au-dessous de la crête, la face interne répond à la partie antérieure du méat inférieur.

En arrière de l'hiatus, la face interne présente à sa partie supérieure une empreinte rugueuse triangulaire, limitée par des bords saillants : c'est la partie antérieure du trigone palatin; au-dessous du trigone, on note également l'existence de deux surfaces rugueuses, séparées l'une de l'autre par une gouttière oblique en bas et en avant : c'est la *gouttière palatine postérieure*. Sur les surfaces rugueuses s'applique la lame verticale du palatin, et celle-ci présente une gouttière analogue, située en regard de la précédente, qui la transforme en un canal, le *canal palatin postérieur*; dans ce canal descendent l'artère palatine descendante et le nerf palatin antérieur (et quelquefois aussi le nerf palatin moyen) (voy. : fig. 147 et 212).

Bords. — Les bords se distinguent en antérieur, postérieur, supérieur, inférieur, antéro-postérieur et postéro-supérieur.

Le **bord antérieur** présente de bas en haut : *a)* la partie antérieure de l'apophyse palatine, qui s'unit à celle du côté opposé pour former la suture intermaxillaire et l'épine nasale antérieure; *b)* le bord antérieur de la face jugale, mince et tranchant, qui correspond à l'échancrure nasale, cette dernière limite avec celle du côté opposé l'orifice antérieur osseux des fosses nasales *(orifice piriforme)*; *c)* et le bord antérieur de la branche montante articulé avec l'os nasal, qui forme la suture naso-maxillaire oblique en bas et en avant.

Le **bord postérieur**, arrondi et vertical, répond à la partie la plus interne de la tubérosité maxillaire. Il présente à ses deux extrémités, une empreinte rugueuse triangulaire : *a) l'empreinte supérieure* ou *trigone palatin*, taillée en pan coupé à l'union des faces postérieure, supérieure et interne, s'articule avec la face inférieure de l'apophyse orbitaire du palatin; *b) l'empreinte inférieure*, allongée à base inférieure, s'articule avec l'apophyse pyramidale du palatin. Entre ces deux empreintes, le bord postérieur répond à l'arrière-fond de la fosse ptérygo-maxillaire, dont il forme la paroi antérieure (voy. : fig. 146).

Le **bord supérieur** s'étend de l'apophyse montante au trigone palatin. Situé sur la face interne de la cavité orbitaire, il présente une échancrure correspondant à la gouttière lacrymale; c'est au niveau de cette échancrure que s'applique l'*hamulus lacrimalis*; il s'articule d'avant en arrière avec l'unguis et l'os planum de l'ethmoïde.

Le **bord inférieur** ou **bord alvéolaire** *(limbus alveolaris)*, est épais; il forme avec celui du côté opposé une arcade à concavité postérieure : c'est l'*arcade alvéolo-dentaire* qui est creusée de cavités : les *alvéoles dentaires*, au niveau desquels sont implantées les racines des dents supérieures; leur forme et leur volume sont fonction des dents qu'ils reçoivent : simples et coniques pour les incisives et les canines, ils sont plus larges et plus vastes pour les molaires et les prémolaires, et se subdivisent en alvéoles secondaires pour les racines de ces dents.

Comme pour les alvéoles du maxillaire inférieur, le sommet de chaque alvéole est pourvu d'un petit orifice ou d'un canalicule dans lequel pénètrent les vaisseaux et nerfs de la dent correspondante, et les alvéoles adjacents sont séparés les uns des autres par de minces cloisons interalvéolaires.

L'alvéole de la dent de sagesse fait assez souvent saillie au niveau de la partie inférieure de la tubérosité maxillaire.

Les parois alvéolaires constituées par du tissu osseux compact sont généralement plus minces en dehors qu'en dedans.

Evolution de l'arcade alvéolo-dentaire. Germes dentaires. Dents de remplacement. — CHEZ LE FŒTUS, le bord alvéolaire du maxillaire supérieur est peu apparent; son développement et son évolution sont subordonnés à ceux des *germes dentaires*.

Ce bord est primitivement creusé en forme de gouttière relativement large et d'apparition précoce; c'est la *gouttière alvéolaire;* elle est bordée excentriquement par une lame osseuse épaisse, alors que concentriquement son bord est relativement mince. Cette gouttière se ferme en premier lieu au niveau de son extrémité antérieure, et ultérieurement au niveau de son extrémité postérieure; au fur et à mesure qu'apparaissent les *germes dentaires*, on voit se constituer des cloisons interalvéolaires qui séparent ces germes les uns des autres enfermant dans un même alvéole le germe dentaire de la dent de lait (première dentition) et celui de la dent permanente homonyme; par la suite, au cours de son développement, la dent permanente se creuse un alvéole propre qui se place au-dessus et en arrière de celui de la dent de lait correspondante.

Le germe de la canine permanente est très haut placé dans l'épaisseur de la paroi antérieure du sinus maxillaire, immédiatement au-dessous et en dedans du trou sous-orbitaire; cette situation explique (sans la justifier) la dénomination de *dent de l'œil* que l'on donne parfois à la canine supérieure.

A LA NAISSANCE, le bord alvéolaire du maxillaire supérieur présente d'avant en arrière : les alvéoles de l'incisive médiane supérieure, de l'incisive latérale supérieure, l'alvéole de la canine supérieure, celui de la première molaire de lait, celui de la deuxième molaire de lait

et enfin celui de la première grosse molaire; la cloison interalvéolaire, qui isole ces deux dernières dents, n'apparaît qu'après la naissance; les deux autres grosses molaires ont leurs germes dentaires situés dans l'épaisseur de la tubérosité maxillaire, au-dessus et en arrière de l'alvéole de la première grosse molaire.

Après la naissance, le développement et l'éruption des dents entraînent une modification de l'arcade alvéolo-dentaire et, par suite, du bord alvéolaire du maxillaire supérieur. Ce bord s'allonge d'avant en arrière, en même temps que les alvéoles semblent s'avancer d'arrière en avant et que la tubérosité du maxillaire supérieur apparaît plus saillante chez l'enfant que chez l'adulte ce qui s'explique par le fait que l'arcade est plus courte.

Entre deux ans et deux ans et demi, il n'est pas rare de rencontrer au niveau de la voûte palatine, immédiatement en arrière des alvéoles des incisives, un petit orifice à grand axe transversal qui conduit au niveau de l'alvéole de la dent de remplacement (voy. : fig. 197).

Le huitième alvéole correspondant à la dent de sagesse se constitue dès la sixième année, en même temps que le germe dentaire ébauche sa calcification ; par la suite, son emplacement alvéolaire s'agrandit progressivement, mais il n'est définitivement constitué qu'entre dix-huit et vingt-cinq ans.

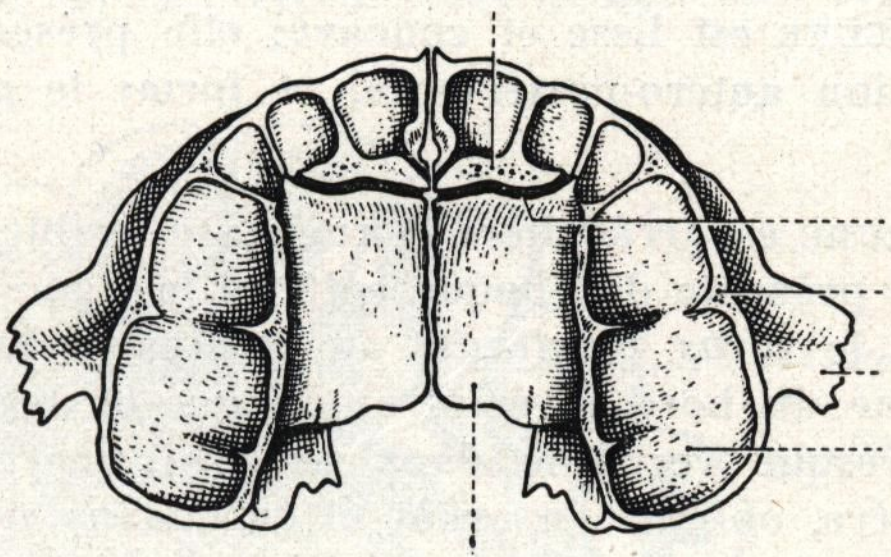

Fig. 148.
Maxillaires supérieurs chez le nouveau-né; alvéoles dentaires, vue inférieure.

Le **bord antéro-supérieur,** oblique de haut en bas et de dedans en dehors, s'étend du sommet de l'apophyse montante à la suture maxillo-malaire; il répond au rebord orbitaire inférieur et donne insertion à la portion orbitaire du muscle orbiculaire des paupières.

Le **bord postéro-supérieur,** oblique en bas, en dehors et en avant, répond à la fente sphéno-maxillaire; à sa partie moyenne, il présente une échancrure qui correspond au passage du nerf maxillaire supérieur de la fosse ptérygo-maxillaire dans la cavité orbitaire (nerf sous-orbitaire); de cette échancrure part la gouttière sous-orbitaire.

Apophyse pyramidale.

L'*apophyse pyramidale,* ou *apophyse malaire,* est une forte saillie externe, pyramidale triangulaire, où viennent converger les faces orbitaire, jugale et postérieure; le sommet, tronqué, fortement rugueux, de cette apophyse de forme triangulaire, s'articule avec l'os malaire : c'est la *surface malaire* (voy. : fig. 144).

Les trois faces de cette apophyse se distinguent en supérieure, antérieure et postérieure. La *face supérieure,* concave, plane et lisse, prend part à la constitution du plancher de l'orbite; la *face antérieure* regarde en avant, en bas et en dehors; elle se continue avec la face jugale de l'os; elle donne insertion à quelques fibres du canin et elle est recouverte par les parties molles de la joue; la *face postérieure,* légèrement excavée, répond à la fosse zygomatique ou plus exactement à la fosse maxillo-malaire.

Les trois bords se distinguent en antérieur, postérieur et inférieur. Le bord antérieur, arrondi et mousse, forme le rebord inférieur de l'orbite; le bord postérieur répond à la fente sphéno-maxillaire; ce bord est surmonté d'une petite apophyse au voisinage de la surface malaire; c'est l'*épine malaire*; c'est cette dernière qui forme la limite externe de

la fente sphéno-maxillaire; le bord inférieur, concave en bas, est épais et mousse, presque vertical; il est situé à la limite des faces antérieure et postérieure, il se dirige vers l'avant-dernière grosse molaire, et sépare la fosse canine de la fosse zygomatique (voy. : fig. 144).

Apophyse palatine.

L'*apophyse palatine* est une lame osseuse, aplatie de haut en bas, plus épaisse en avant qu'en arrière, qui se détache de la face interne du maxillaire inférieur, un peu au-dessus du bord alvéolaire; unie sur la ligne médiane à celle du côté opposé, elle sépare les fosses nasales de la cavité buccale.

Elle est disposée dans un plan horizontal et de forme quadrilatère à grand axe antéro-postérieur. On peut lui considérer deux faces, supérieure et inférieure ; trois bords, interne, postérieur, et un bord adhérent qui correspond à son attache sur le corps de l'os.

La FACE SUPÉRIEURE est lisse et concave; elle présente l'aspect d'une gouttière longitudinale à direction antéro-postérieure, et forme le *plancher de la fosse nasale* correspondante.

La FACE INFÉRIEURE est irrégulière et rugueuse, criblée de multiples orifices vasculaires; assez souvent elle présente de chaque côté de la ligne médiane un bourrelet longitudinal antéro-postérieur, le *torus palatinus*; au voisinage du bord adhérent, elle se continue par la face interne du bord alvéolaire; oblique en bas et en avant dans son quart antérieur, elle est presque verticale dans ses trois-quarts postérieurs et elle présente à ce niveau une gouttière, oblique en avant et en dedans, qui correspond au passage des vaisseaux palatins supérieurs et du nerf palatin antérieur, c'est le *sulcus palatinus* (voy. : fig. 196).

A l'union du quart antérieur et des trois quarts postérieurs de cette face, il n'est pas rare de rencontrer un sillon très marqué chez le nouveau-né et chez l'enfant, mais moins apparent chez l'adulte; ce sillon correspond aux vestiges de la *suture incisive*; il s'étend de la fossette incisive (ou parfois même un peu en arrière de cette dernière) à l'alvéole de la canine et parfois aussi, mais plus rarement, entre les alvéoles de la canine et de la première prémolaire.

Chez l'adulte, les vestiges de cette suture ne s'observent généralement que dans sa moitié interne, du fait que la soudure entre le pré- et le post-maxillaire s'effectue toujours de dehors en dedans (voyez plus loin : *Développement du maxillaire supérieur*).

Sur certains os, on rencontre parfois un peu en avant de la suture incisive une deuxième suture, moins marquée que cette dernière, qui aboutit à l'alvéole de l'incisive latérale : c'est la *suture endo-mésognatique* ou *suture d'Albrecht*; cette dernière ne s'observe que sur des maxillaires d'enfant et exceptionnellement chez l'adulte; elle résulte de la soudure des processus palatins latéraux du pré-maxillaire (voy. : fig. 197).

Le BORD INTERNE OU AXIAL est épais, plus épais même dans son tiers antérieur que dans le reste de son étendue; fortement rugueux, il s'articule sur la ligne médiane avec celui du côté opposé, pour former la *suture intermaxillaire*; sur le versant nasal, ce bord, en s'unissant à celui du côté opposé, détermine une crête longitudinale médiane appelée *crête nasale (crista nasalis)*; dans son tiers antérieur, cette crête est souvent plus élevée et présente l'aspect d'une lamelle osseuse sagittale : c'est la *crête incisive*; ces crêtes s'articulent avec le bord inférieur du vomer, avec le cartilage de la cloison et avec le cartilage de Jacobson; à sa partie antérieure, la crête incisive se prolonge par une saillie aiguë de forme triangulaire : c'est l'*épine nasale antérieure.*

Sur le versant buccal, ce bord présente un sillon sur la ligne médiane correspondant à la *suture intermaxillaire*; à la partie la plus antérieure de ce sillon, et en arrière des alvéoles des incisives supérieures médianes, la suture intermaxillaire s'élargit en une fossette ovalaire, variable suivant les sujets, et dénommée *fossette incisive*; au fond de

cette fossette, un examen attentif permet d'observer un ou plusieurs orifices, c'est le ou les orifices inférieurs du *canal incisif de Stensen* ou *canal palatin antérieur* constituant le *foramen incisivum de Stensen* (voy. : fig. 149).

Lorsque l'orifice est unique et médian, le canal présente la forme d'un Y dont la queue résulte de l'adossement sur la ligne médiane de deux gouttières creusées sur le bord axial de l'apophyse palatine; de ce canal partent deux canaux latéraux qui débouchent dans la fosse nasale correspondante, de chaque côté de la crête incisive; lorsqu'il existe deux canaux latéraux, ceux-ci résultent de l'interposition à ce niveau dans la suture intermaxillaire de l'os intermaxillaire; le ou les canaux palatins antérieurs (canaux latéraux) livrent passage aux vaisseaux palatins antérieurs; quant aux nerfs naso-palatins qui les accompagnent, ils s'engagent le plus souvent dans un canal médian plus petit, situé un peu en arrière des canaux latéraux; assez souvent aussi, on rencontre un canal borgne médian très petit : c'est le *canalicule de Scarpa* (1), situé en avant des canaux latéraux; celui-ci se termine dans l'épaisseur de la crête incisive et doit être considéré comme un conduit diploétique.

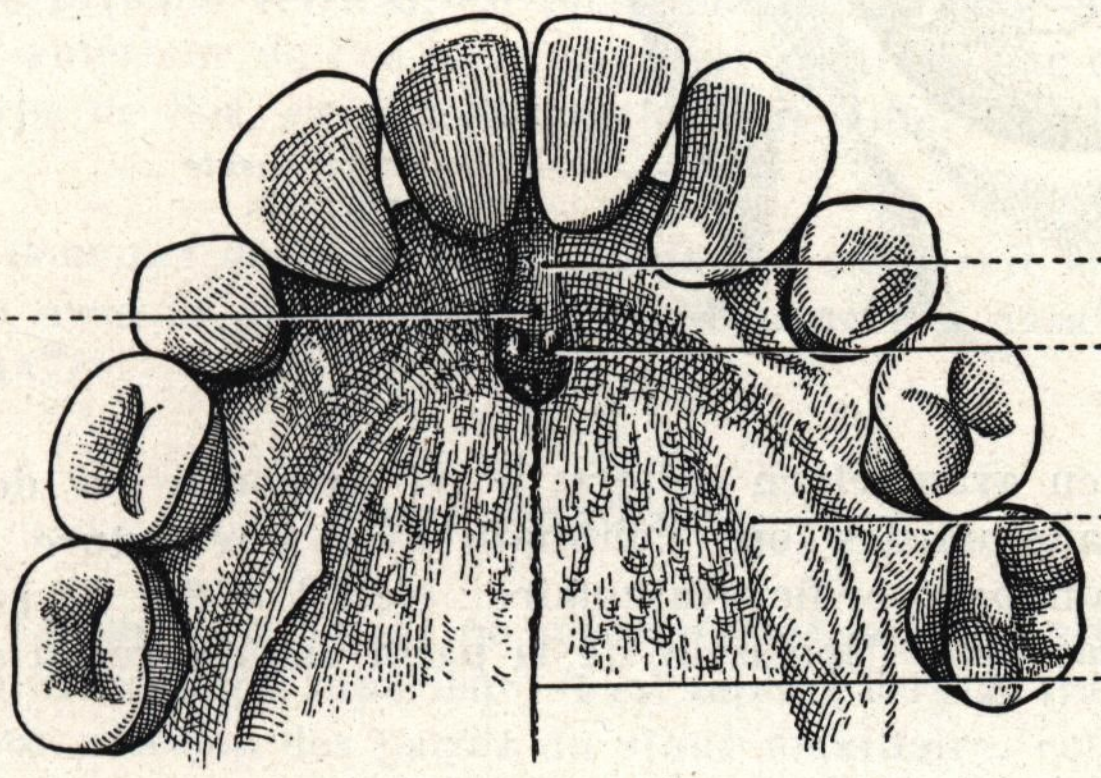

FIG. 149.
Fossette incisive et canal palatin antérieur.

Le BORD POSTÉRIEUR, mince et rugueux, est disposé dans un plan frontal tranchant et taillé en biseau aux dépens de la face supérieure de l'os; il s'articule avec le bord antérieur de la lame horizontale du palatin.

Le BORD ADHÉRENT divise la face interne du maxillaire supérieur en deux parties : *a)* l'une, *supra-palatine,* en rapport avec la fosse nasale; *b)* l'autre, *infra-palatine,* plus réduite, contribue à la formation de la voûte palatine (palais osseux); sa hauteur diminue considérablement chez le vieillard, par suite de la disparition partielle du bord alvéolaire.

Apophyse ou branche montante.

L'*apophyse montante* du maxillaire supérieur ou *branche montante,* est une lame quadrangulaire, aplatie transversalement, qui prolonge en haut vers le frontal l'angle antérieur et supérieur de l'os; plus large en bas qu'en haut, elle se dirige obliquement de bas en haut, d'avant en arrière et de dehors en dedans ; on peut lui considérer deux faces, externe et interne, et trois bords antérieur, postérieur et supérieur.

La FACE EXTERNE est divisée en deux champs très inégaux, par une crête mousse, courbe, qui prolonge en haut le rebord orbitaire inférieur : c'est la *crête lacrymale anté-*

(1) Anatomiste et chirurgien italien (1747-1832), fut professeur d'Anatomie à Modène, puis à Pavie.

rieure, sur laquelle s'insèrent le *fascia lacrimalis* et le faisceau antérieur du ligament palpébral interne : *a)* le *champ postérieur* ou *orbitaire* est excavé et lisse, il contribue à former la *gouttière lacrymale,* qui loge le sac lacrymal; *b)* le *champ antérieur* ou *cutané,*

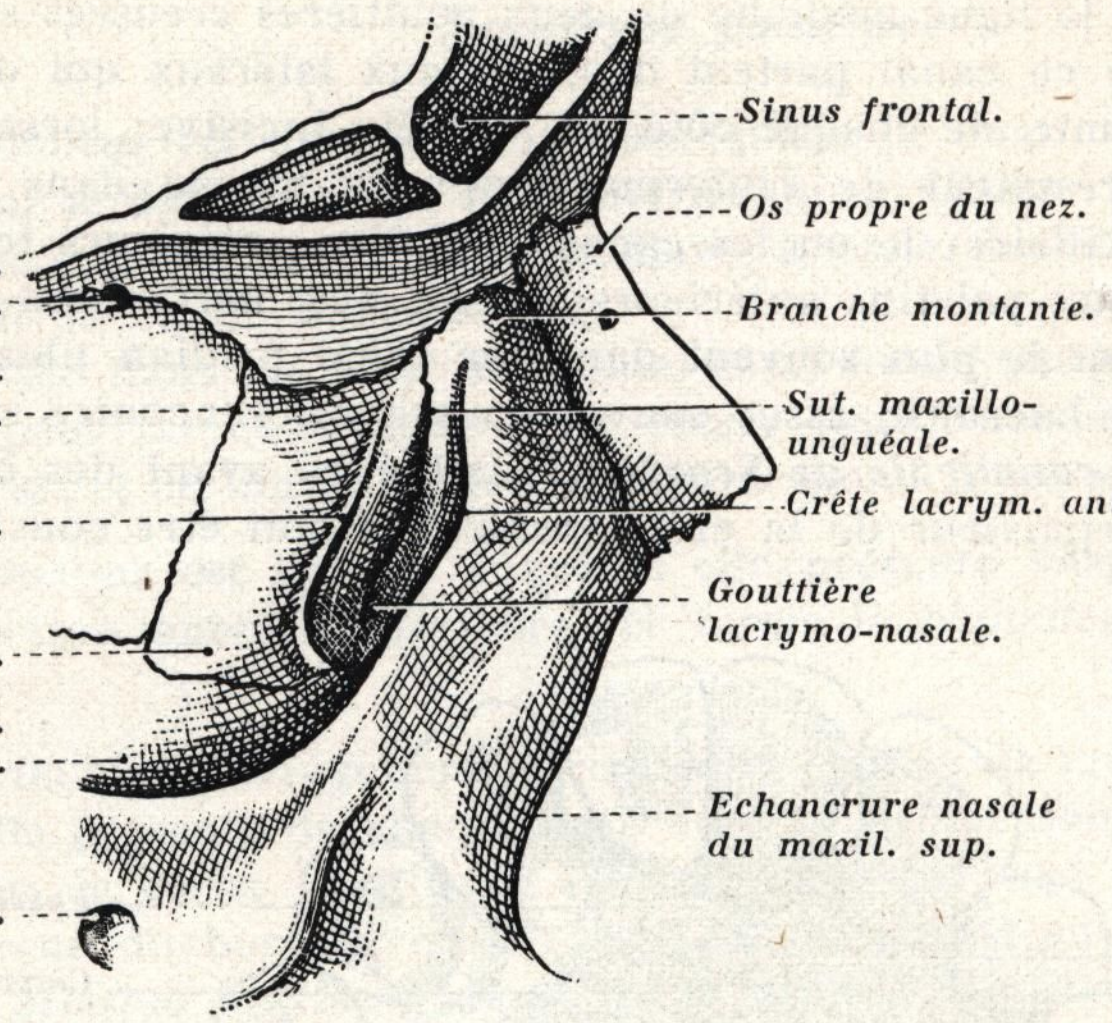

FIG. 150.
Branche montante du maxillaire supérieur; unguis et os nasal, leurs connexions osseuses (côté droit).

plus étendu, regarde en avant et en dehors; il est parcouru par de petits sillons vasculaires que certains anatomistes ont confondu avec une suture *(sutura nota)* (voy. : fig. 221); il présente un petit orifice vasculaire : c'est l'*orifice du canal de Parinaud,* qui traverse de haut en bas toute l'épaisseur de la paroi antérieure du sinus maxillaire, pour

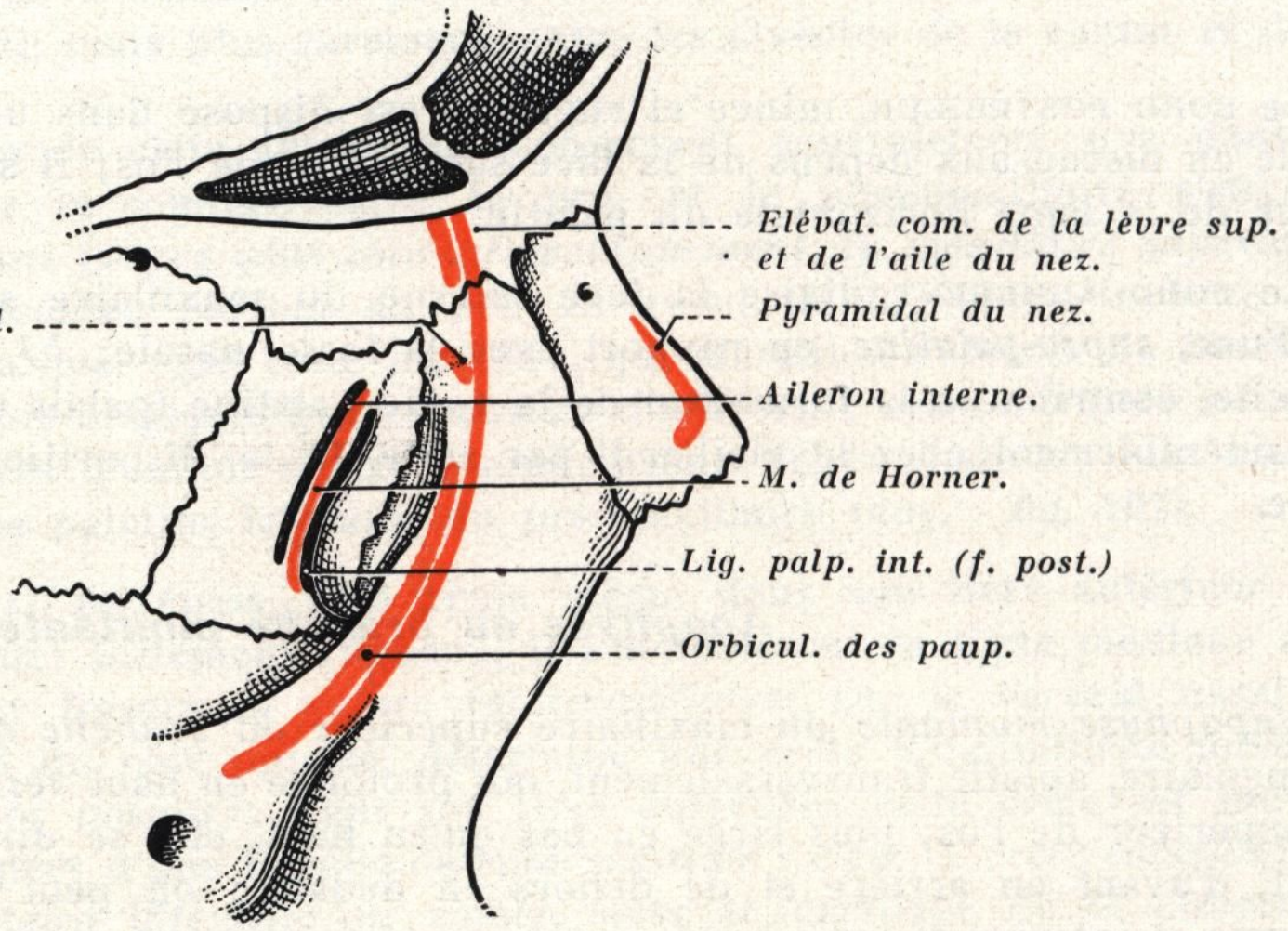

FIG. 151.
Branche montante du maxillaire supérieur, unguis et os nasal. Insertions musculaires et ligamentaires (côté droit).

se terminer au niveau du sommet de l'alvéole de la canine supérieure; dans ce canal s'engage le rameau maxillo-antral de l'artère angulaire; ce champ donne insertion, un peu en avant de la crête lacrymale antérieure, à la portion orbitaire de l'orbiculaire des paupières, au muscle abaisseur du sourcil et au muscle élévateur commun de la lèvre supérieure et de l'aile du nez (voy. : fig. 151).

La FACE INTERNE OU NASALE fait partie de la paroi externe des fosses nasales; elle présente à sa partie postérieure des rugosités et parfois des demi-cellules (*cellule de l'agger nasi*), qui s'adaptent et répondent à des formations analogues situées sur le versant antéro-supérieur de la face externe des masses latérales de l'ethmoïde *(facette ethmoïdale)* (voy. : fig. 147).

En avant de ces rugosités, cette face présente une crête rugueuse, légèrement oblique en bas et en avant : c'est la *crête turbinale supérieure* ou *crête ethmoïdale (crista ethmoïdalis),* qui s'articule avec la partie antérieure du cornet moyen.

Au-dessous de cette crête, la face interne de la branche montante est lisse et unie, légèrement excavée; la zone comprise entre les deux crêtes turbinales, désignée sous le nom d'*atrium,* correspond à la partie antérieure du méat moyen (voy. : fig. 147).

Le BORD ANTÉRIEUR, mince, rugueux, presque tranchant, oblique en haut et en arrière, s'articule avec l'os nasal correspondant; au-dessous de la suture maxillo-nasale, il se continue par le bord latéral, mince et tranchant, de l'échancrure nasale.

Le BORD POSTÉRIEUR, presque vertical, est épais en haut, mince et tranchant en bas; il s'articule avec le bord antérieur de l'os lacrymal et se continue par une crête saillante sur la face interne du corps de l'os, en constituant la lèvre antérieure de la gouttière lacrymale.

Le BORD SUPÉRIEUR (sommet de la branche montante) est étroit et dentelé; il est taillé en biseau et s'articule avec la partie externe de l'échancrure nasale du frontal *(facette frontale)* (voy. : fig. 147).

Sinus maxillaire.

Le *sinus maxillaire (sinus maxillaris)* ou *antre d'Highmore* (1) est une cavité creusée à l'intérieur du corps du maxillaire supérieur; il est tapissé à l'état frais par une muqueuse. En raison de la minceur extrême des parois du sinus maxillaire, celui-ci présente le plus souvent la même forme géométrique que le corps de l'os lui-même; toutefois les dimensions du sinus maxillaire sont très variables suivant les sujets, et l'on peut dire qu'entre les grands et les petits sinus il existe tous les intermédiaires; la capacité du sinus maxillaire est en moyenne de 10 à 15 centimètres cubes; enfin sur un même sujet, les sinus maxillaires sont assez souvent asymétriques et ne présentent ni la même forme, ni les mêmes dimensions.

On peut distinguer au sinus maxillaire cinq parois : antérieure, postérieure, supérieure, inférieure et interne, et des prolongements en nombre variable.

La PAROI ANTÉRIEURE OU JUGALE est très mince et déprimée au niveau de la fosse canine; cette particularité est utilisée en clinique pour l'examen du sinus par transillumination; elle contient le canal de Parinaud.

La PAROI POSTÉRIEURE, épaisse et déprimée, répond à la tubérosité maxillaire qui sépare le sinus des fosses zygomatique et ptérygo-maxillaire.

La PAROI SUPÉRIEURE OU ORBITAIRE est fort mince; elle présente une saillie correspondant au relief de la gouttière et du canal sous-orbitaire; parfois même on peut constater à son niveau l'existence de zones de déhiscence ; elle sépare le sinus maxillaire de la cavité orbitaire.

La PAROI INFÉRIEURE OU PLANCHER DU SINUS, disposée en rigole, correspond à la partie la plus déclive de celui-ci; peu large, cette paroi répond à la partie postérieure du bord alvéo-

(1) Anatomiste et médecin anglais (1613-1684).

laire, et plus spécialement aux molaires et à la deuxième prémolaire, dont les alvéoles ont leur sommet en saillie dans la cavité du sinus; une mince couche de tissu spongieux sépare la racine de ces dents de la cavité du sinus, et cette disposition explique la fréquence des sinusites d'origine dentaire; parfois aussi on peut observer une déhiscence de la paroi à ce niveau, la muqueuse du sinus est alors au contact de la racine de la dent.

La PAROI INTERNE OU NASALE ou *base du sinus*, très mince, est constituée par une partie de la paroi externe des fosses nasales et nous avons vu que le sinus maxillaire est ouvert à ce niveau dans le méat moyen par un orifice, l'*hiatus maxillaire (ostium maxillare* ou *apertura maxillaris)*; large sur l'os isolé, cet orifice est notablement rétréci par la présence des os voisins (voy. : fig. 152).

A l'union des parois supérieure et interne, les cellules ethmoïdales font parfois saillie dans le sinus maxillaire.

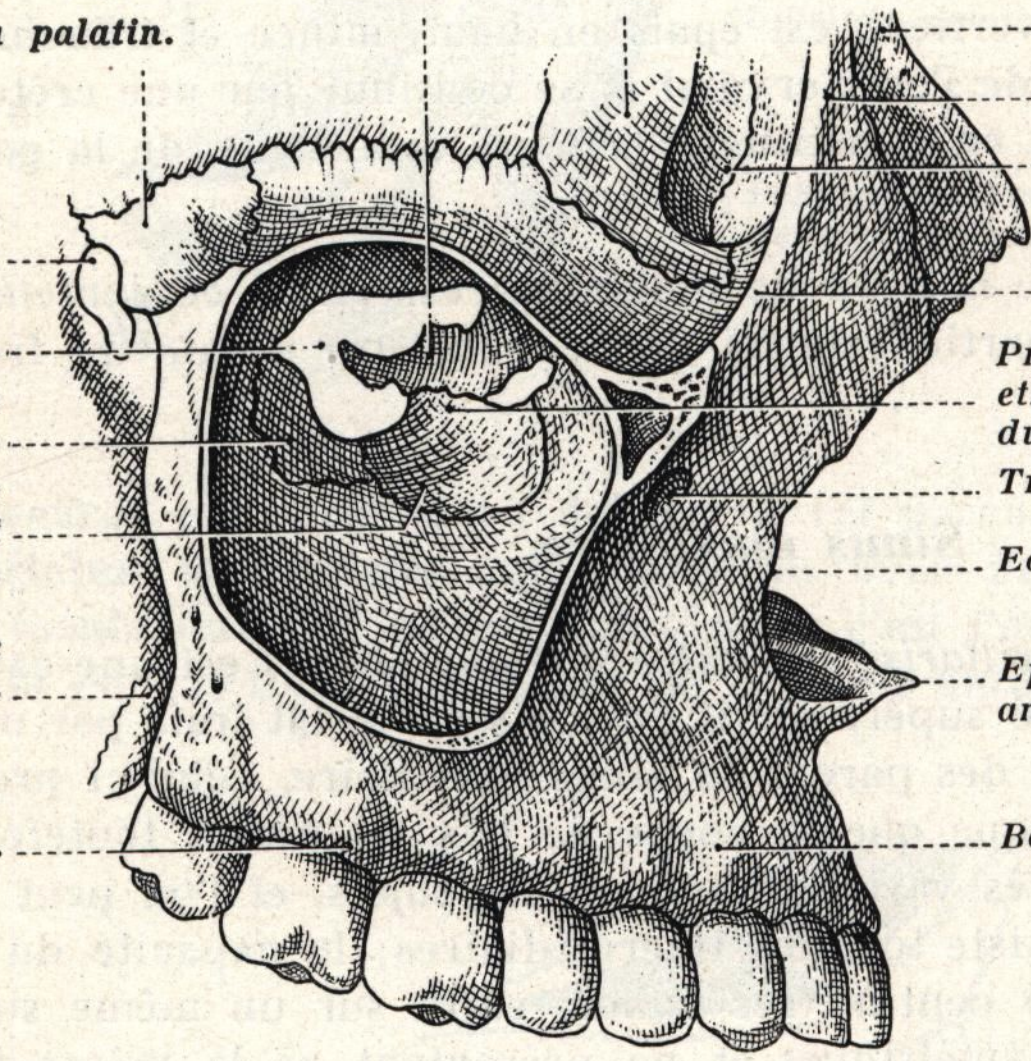

FIG. 152. *Le sinus maxillaire après ablation de sa paroi externe, et l'hiatus maxillaire* (côté droit).

La cavité du sinus maxillaire peut être partiellement cloisonnée par des lames osseuses falciformes qui se détachent des faces.

Les PROLONGEMENTS du sinus maxillaire, bien étudiés par Zuckerkandl, puis par Sieur et Jacob, sont très variables suivant les sujets dans leur forme et dans leur situation. Nous distinguerons quatre prolongements principaux qui sont : un prolongement externe ou malaire, un prolongement supérieur ou orbitaire, un prolongement inférieur ou alvéolaire et un prolongement palatin inférieur; mais ceux-ci n'existent que rarement au complet sur le même sujet.

Le *prolongement externe* ou *malaire*, encore appelé *prolongement zygomatique*, s'engage dans l'épaisseur de l'apophyse pyramidale du maxillaire supérieur, qui devient cavitaire; parfois aussi, il s'étend jusque dans l'os malaire.

Le *prolongement supérieur* ou *orbitaire* s'engage dans l'épaisseur de la branche montante; il est principalement marqué lorsque la gouttière et le canal sous-orbitaire font saillie dans le sinus (Sieur et Jacob).

Le *prolongement inférieur* ou *alvéolaire* répond au plancher du sinus : il est situé autour des reliefs des alvéoles dentaires, qui font saillie dans le récessus inférieur du sinus maxillaire; la connaissance de ce prolongement est d'une importance capitale du point de vue

pratique; il explique la facilité avec laquelle l'infection se propage au sinus dans les caries dentaires; et aussi la possibilité de drainage du sinus maxillaire par voie alvéolaire.

Le *prolongement palatin inférieur*, toujours peu accentué, est compris entre deux lames compactes dans l'épaisseur du bord adhérent de l'apophyse palatine; il coexiste presque toujours avec le prolongement précédent.

Canaux et canalicules creusés dans les os maxillaires supérieurs.

Nous avons vu au cours de cette description que l'os maxillaire supérieur était parcouru par des canaux et des canalicules intra-osseux dans lesquels cheminent des vaisseaux et des nerfs; ce sont : le *canal sous-orbitaire*, le *canal de Parinaud*, le *canal dentaire antérieur*, les *canaux dentaires postérieurs*; le *canalicule de la branche tubérositaire de l'artère alvéolo-antrale* et les *canaux palatins antérieur* et *postérieurs*.

*1° **Canal sous-orbitaire.*** — Le *canal sous-orbitaire* occupe la paroi supérieure du sinus maxillaire, c'est-à-dire l'épaisseur du plancher de l'orbite; il répond à la moitié antérieure de la face orbitaire du corps de l'os.

Dirigé obliquement en avant et en bas, il présente un trajet quelque peu incurvé, à concavité inférieure et interne; il est légèrement aplati de haut en bas et apparaît parfois en relief sous le toit de l'antre d'Highmore ; il s'étend de la gouttière sous-orbitaire en arrière, au trou sous-orbitaire en avant qui est situé généralement de 5 à 8 millimètres au-dessous du rebord orbitaire inférieur; ce canal livre passage aux vaisseaux et nerfs sous-orbitaires.

*2° **Canal de Parinaud.*** — Le *canal de Parinaud* occupe la paroi antérieure du sinus maxillaire; c'est un fin conduit (on devrait dire *canalicule*) à trajet presque vertical qui s'étend de la face externe de la branche montante du maxillaire supérieur *(sutura nota)* au sommet de l'alvéole de la canine supérieure ; dans ce canal s'engage le rameau maxillo-antral de l'artère angulaire anastomose entre les artères ophtalmique et faciale.

*3° **Canal dentaire antérieur.*** — Le *canal dentaire antérieur (canalis alveolaris anterior)* est un étroit canal qui se détache de la partie antérieure du canal sous-orbitaire à quelques millimètres (5 à 8 en moyenne) en arrière du trou sous-orbitaire. Situé tout d'abord dans le plancher de l'orbite, il se dirige immédiatement après sa naissance de dehors en dedans et de haut en bas; puis changeant de direction, il descend presque verticalement, légèrement oblique en bas, en avant et en dedans dans l'épaisseur de la paroi antérieure du sinus maxillaire; finalement il s'incurve légèrement en dedans pour se terminer un peu en arrière de l'échancrure nasale au niveau du sommet de l'alvéole de l'incisive médiane; parfois aussi ce canal est bifurqué et se termine au niveau des deux incisives supérieures.

Il livre passage au nerf dentaire antérieur et au rameau dentaire antérieur de l'artère sous-orbitaire.

Assez souvent, on peut trouver dans la paroi antérieure du sinus maxillaire, un deuxième canal : c'est le *canal dentaire antérieur accessoire* qui naît tantôt du canal sous-orbitaire, tantôt du canal précédent; il se termine au niveau de l'alvéole de la canine supérieure.

*4° **Canaux dentaires postérieurs.*** — Les *canaux dentaires postérieurs* sont en nombre variable, généralement deux, parfois trois. Ils naissent au niveau de la tubérosité du maxillaire supérieur où les orifices d'entrée *(trous dentaires postérieurs)* sont souvent précédés d'une petite gouttière verticale. Ils sont compris dans l'épaisseur des parois postérieure et externe du sinus maxillaire; le plus souvent parallèles, ils occupent l'épaisseur de la tubérosité maxillaire et sont situés à une distance de 18 à 20 millimètres au-dessus de l'alvéole

de la dernière grosse molaire; leur trajet est presque horizontal, toutefois légèrement oblique en bas, en avant et en dehors. L'extrémité antérieure d'un des canaux peut rejoindre le canal dentaire antérieur, mais cette disposition n'est pas constante.

Les canaux dentaires antérieur et postérieur livrent passage aux vaisseaux et nerfs homonymes.

Des canaux dentaires antérieur et postérieur partent de fins canalicules, dits *canalicules radiculaires,* dans lesquels cheminent les vaisseaux et nerfs destinés aux dents de la mâchoire supérieure.

5° ***Canalicule de la branche tubérositaire de l'artère alvéolo-antrale.*** — Le *canalicule de la branche tubérositaire,* ou *branche antrale de l'artère alvéolo-antrale,* occupe les parois postérieure et externe du sinus maxillaire ; à trajet curviligne et à concavité supérieure, il est parcouru par une branche de l'artère alvéolo-antrale, elle-même branche de la maxillaire interne (voy. : *Artère alvéolo-antrale*).

6° Signalons, en outre, les ***canaux palatins antérieur et postérieurs*** à la constitution desquels participent, pour le premier, les deux maxillaires supérieurs et, pour le second (unilatéralement), l'os maxillaire supérieur et le palatin; dans le premier s'engagent les vaisseaux palatins antérieurs, et dans le second, l'artère palatine descendante, le nerf palatin antérieur et parfois aussi le nerf palatin moyen.

*
**

DIVISION DU MAXILLAIRE SUPÉRIEUR. — Envisagé dans son ensemble, le maxillaire supérieur, os principal du massif facial supérieur, peut être divisé schématiquement, tant du point de vue anatomique que chirurgical, en *trois étages* superposés : *supérieur, moyen* et *inférieur.*

1° ***Etage supérieur.*** — L'*étage supérieur (pars superior)* comprend la *suprastructure* de l'os. Il est constitué par toute la partie du maxillaire supérieur située au-dessus d'un plan transversal, oblique de haut en bas, de dedans en dehors et d'arrière en avant qui passerait par le bord inférieur du trou sous-orbitaire.

Cette portion correspond au *segment orbitaire* du maxillaire supérieur, c'est la *pars orbitalis*; elle constitue la majeure partie du plancher de l'orbite. Elle entre en connexion : en dedans, avec le frontal, l'os lacrymal et l'ethmoïde; et en dehors, avec l'os malaire; mais elle est séparée de la grande aile du sphénoïde par la fente sphéno-maxillaire, disposition qui permet la communication entre la cavité orbitaire d'une part, la fosse zygomatique, la fosse temporale et la fosse ptérygo-maxillaire d'autre part.

A cet étage appartiennent les *cellules ethmoïdo-maxillaires,* d'où la dénomination d'*étage ethmoïdo-maxillaire* qu'on lui donne quelquefois.

2° ***Etage moyen.*** — L'*étage moyen (pars medialis)* correspond à la *mésostructure* du maxillaire supérieur. Il répond extérieurement à la région de la fosse canine *(fossa canina)* et intérieurement à la cavité sinusienne *(sinus maxillaire)* : c'est la *portion pneumatique* de l'os; c'est par l'intermédiaire de cet étage que le maxillaire supérieur appartient à la paroi externe des fosses nasales, d'où la dénomination de *pars nasalis* qui lui revient également.

3° ***Etage inférieur.*** — L'*étage inférieur (pars inferior)* comprend toute l'*infrastructure* de l'os, c'est-à-dire la portion maxillaire du palais (palais dur) et toute la partie alvéolaire de l'os; c'est la *pars alveolaris* sur laquelle se trouvent implantées les dents de la mâchoire supérieure *(segment alvéolo-dentaire).*

CONNEXIONS. — Le maxillaire supérieur s'articule avec neuf os, à savoir : le maxillaire du côté opposé, l'os propre du nez, le frontal, l'ethmoïde, l'unguis, le palatin, le vomer, le cornet inférieur et l'os malaire.

Anormalement, il peut s'articuler au niveau de l'angle inféro-externe de la cavité orbitaire avec la grande aile du sphénoïde.

INSERTIONS MUSCULAIRES. — Onze muscles prennent insertion sur le maxillaire supérieur ; ce sont : l'orbiculaire des paupières, l'abaisseur du sourcil, l'élévateur commun de la lèvre supérieure et de l'aile du nez, l'élévateur propre de la lèvre supérieure, le canin, le myrtiforme, le muscle incisif supérieur, le buccinateur, le ptérygoïdien externe, le ptérygoïdien interne et le petit oblique de l'œil.

ARCHITECTURE. — Le maxillaire supérieur est formé de tissu spongieux au niveau du bord alvéolaire et des apophyses palatine et pyramidale; partout ailleurs il est formé de tissu osseux compact.

OSSIFICATION ET DÉVELOPPEMENT. — Il est actuellement admis que le maxillaire supérieur (particulièrement étudié par Augier et par Vallois et Cadenat) se développe comme un os de membrane par deux centres d'ossification qui apparaissent vers le milieu du deuxième mois

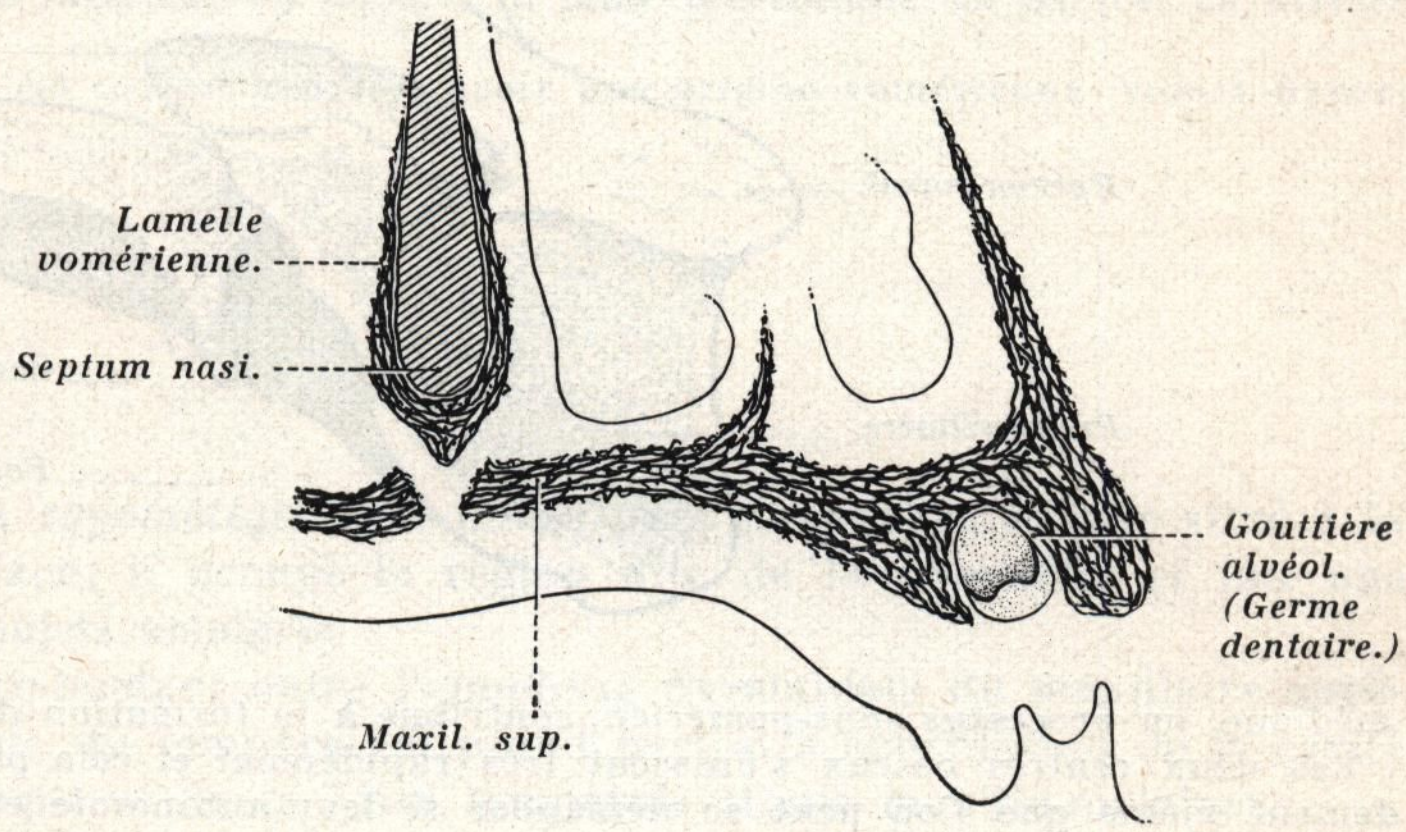

FIG. 153.

Développement et ossification du maxillaire supérieur et du vomer (coupe frontale passant par la partie moyenne du *septum nasi*); *côté droit, segment antérieur de la coupe* (schématique) (le sinus maxillaire se développe entre les deux lames osseuses ascendantes).

(du quarantième au quarante-cinquième jour), alors que les bourgeons faciaux sont déjà soudés; ces centres sont, pour chaque maxillaire : *a)* le *post-maxillaire* ou maxillaire proprement dit; *b)* et le *pré-maxillaire* ou *os intermaxillaire* ou *os incisif* (1).

a) Le **post-maxillaire** apparaît le premier; il se développe dans l'épaisseur du bourgeon maxillaire supérieur, et aussi dans la partie la plus externe du bourgeon nasal externe (Cadenat), au-dessous de la vésicule oculaire, contre la face externe de la capsule cartilagineuse du nez. Ce centre osseux s'étend très rapidement dans toutes les directions, sauf en avant; il émet ainsi des prolongements qui donnent en haut, la moitié postérieure de la branche montante; en bas, le bord alvéolaire et les deux tiers postérieurs de l'apophyse palatine; en arrière, le plancher de l'orbite; et en dehors, l'apophyse malaire.

b) Le **pré-maxillaire** ou **os incisif,** ainsi désigné du fait qu'il supporte les incisives, apparaît une dizaine de jours plus tard en avant du précédent, dans l'épaisseur du *tubercule incisif,* après soudure des bourgeons nasaux, et, comme lui, il émet des prolongements qui forment : α) *en*

(1) Articles et ouvrage à consulter : DIEULAFÉ et HERPIN : Développement de l'os maxillaire supérieur. *Journal de l'Anatomie,* 1906.

VALLOIS et CADENAT : Le développement de l'os prémaxillaire et le développement de l'os maxillaire supérieur chez l'homme. *Comptes rendus de la Société de Biologie,* 1924.

CADENAT : Sur la valeur morphologique de la suture d'Albrecht. *Comptes rendus de l'Association des Anatomistes,* 1924.

CADENAT : Recherches sur l'embryogénie et la pathogénie du bec-de-lièvre. *Thèse de Toulouse,* 1923-1924.

AUGIER : Développement du pré-maxillaire humain. *Comptes rendus de l'Association des Anatomistes,* 1932.

haut, la moitié antérieure de la branche montante (apophyse nasale du maxillaire supérieur), en avant de l'hémi-épine nasale antérieure (éperon nasal) ; β) et *en dedans,* le tiers antérieur de l'apophyse palatine; γ) un prolongement postéro-supérieur du pré-maxillaire, au niveau de la ligne

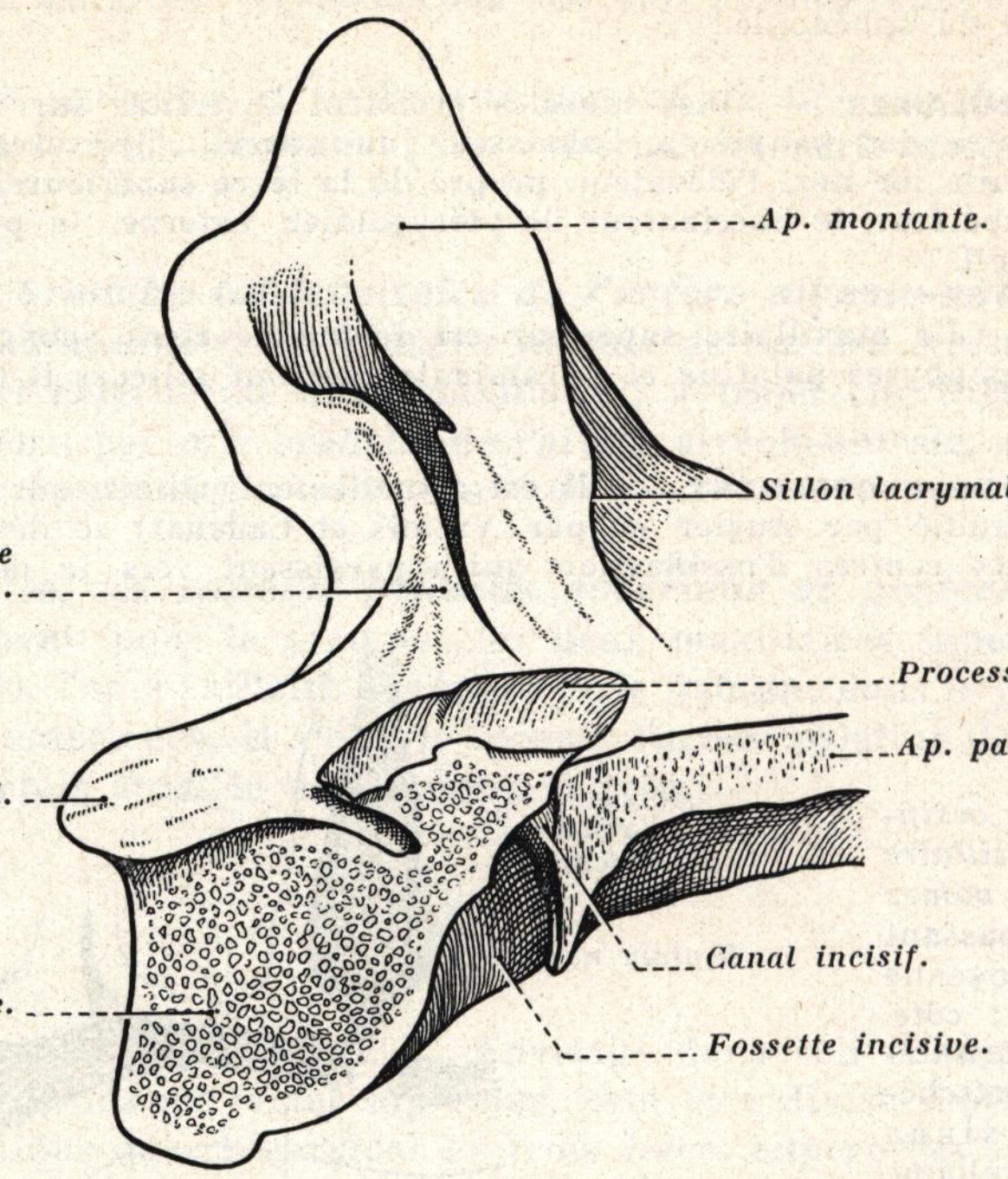

FIG. 154.
Maxillaire supérieur de fœtus, côté droit, vue interne (d'après CADENAT).

médiane, ou *processus sous-vomérien,* contribue à la formation de la crête incisive (voy. : fig. 154).

Les deux centres osseux s'unissent très rapidement et cela peu après leur apparition; si rapidement même que l'on peut se demander si leur autonomie est réelle (Augier). Dans les races

FIG. 155. — *Pré-maxillaire d'un jeune fœtus, vu par sa face inférieure, côté droit* (d'après CADENAT).

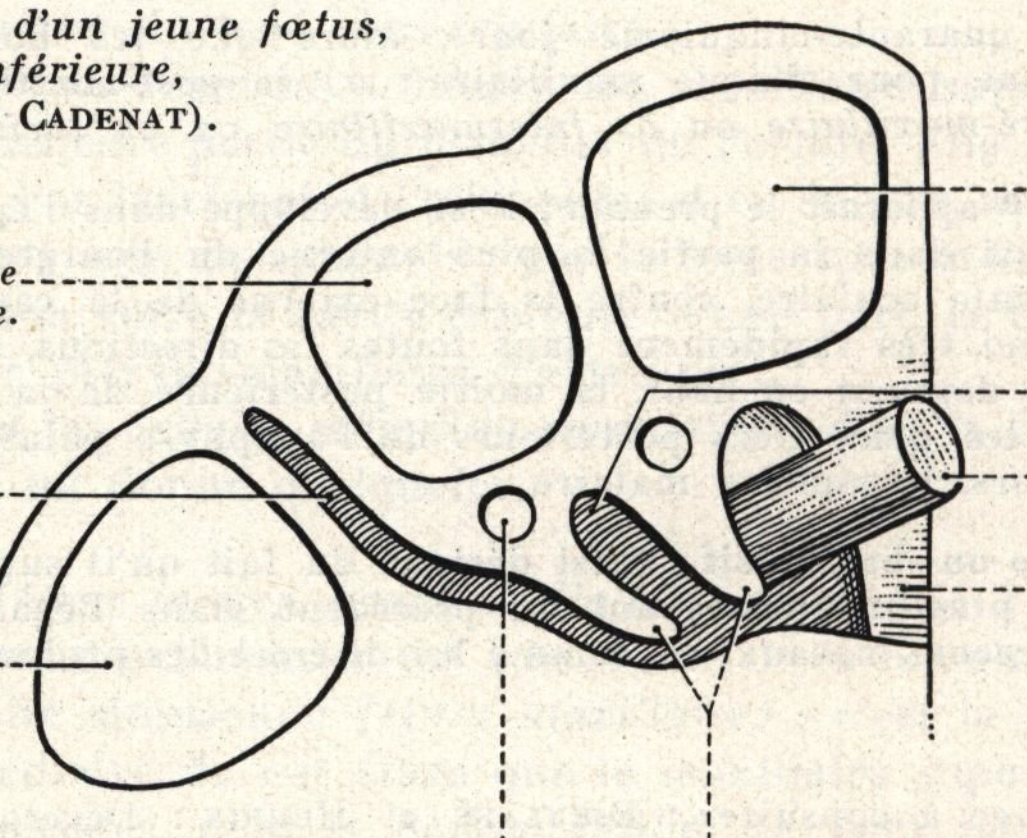

blanches (orthognathes), la soudure est définitive au cinquième mois de la vie intra-utérine et forme la *suture incisive (sutura incisiva);* celle-ci, tout d'abord incomplète, devient rapidement complète et se soude de dehors en dedans. Chez les jeunes sujets, elle s'observe parfois à la face inférieure de l'apophyse palatine du maxillaire inférieur, entre l'incisive latérale et la

canine. A la naissance, cette suture est également visible sur la face interne de l'apophyse ou branche montante.

Les deux os incisifs se soudent entre eux sur la ligne médiane, et forment dans l'échancrure antérieure des deux post-maxillaires une sorte de coin osseux; la soudure des trois pièces laisse persister un canal naso-palatin au niveau du bec du vomer : c'est le *canal incisif de Stensen*; la soudure incomplète de ces pièces osseuses entraîne l'apparition d'une malformation congénitale, le *bec-de-lièvre complet,* avec fissure alvéolo-palatine.

Le *sinus maxillaire* apparaît au début du sixième mois de la vie intra-utérine, comme une évagination sacciforme de la muqueuse des fosses nasales, dont il représente un diverticule latéral du méat moyen.

Très peu développé chez le nouveau-né, il s'agrandit peu à peu en même temps que les parois osseuses se modèlent sur lui; il s'agrandit surtout du fait de l'éruption des dents, dont les germes dentaires occupent une assez grande place au-dessus de l'arcade alvéolaire (Augier) et il n'acquiert sa forme adulte qu'après dix-huit ans.

Os wormien palatin ou os médio-palatin.

De forme allongée, cet osselet est très rare, soit unilatéral, soit bilatéral; il est compris entre l'apophyse palatine du maxillaire inférieur en dehors, la lame horizontale du palatin en arrière et l'os incisif en avant.

Pour certains auteurs (Augier), cet osselet pourrait avoir une origine vomérienne (vomer hypertrophié).

OS MALAIRE

L'*os malaire* ou *os jugal (os zygomatique)* est un os pair et non symétrique situé à la partie la plus externe de la face; il occupe la région dite de la *pommette* et fait une saillie très marquée chez les sujets amaigris.

Il est disposé en forme d'arc-boutant entre l'apophyse pyramidale du maxillaire supérieur et l'apophyse zygomatique du temporal; il prend part à la constitution de la cavité orbitaire, de la fosse zygomatique et de la fosse temporale (fosse maxillo-malaire).

Aplati transversalement, il présente une forme irrégulièrement quadrilatère pourvue de trois prolongements (apophyses) que l'on distingue en : antérieur, postérieur ou zygomatique, et supérieur ou orbitaire, par l'intermédiaire desquels il entre en connexion avec les os voisins : maxillaire supérieur, frontal, grande aile du sphénoïde et temporal.

On peut lui considérer trois faces, cinq bords et quatre angles.

Faces. — Les faces sont au nombre de trois : externe, antéro-interne et postéro-interne.

La FACE EXTERNE OU SUPERFICIELLE OU CUTANÉE, est lisse et plane dans sa moitié supérieure; par contre, elle est irrégulière, rugueuse et convexe dans sa moitié inférieure.

Cette face possède une crête mousse, la *crête zygomatique,* oblique en bas et en avant, qui donne insertion au grand et au petit zygomatique; elle présente, dans sa partie moyenne et au-dessus de cette crête, mais plus près du bord antérieur que des autres bords, un orifice (*trou malaire* ou *ostium malare*) par où s'échappe le rameau malaire du nerf temporo-malaire (voy. : fig. 156 et 157).

Cette face est recouverte par l'orbiculaire des paupières dans son tiers supérieur, mais ce muscle ne prend aucune insertion sur l'os; elle répond aux téguments dans le reste de son étendue.

La FACE ANTÉRO-INTERNE OU FACE ORBITAIRE est lisse et concave; elle forme une partie du plancher et de la paroi externe de l'orbite; large à la partie supérieure, elle se rétrécit de plus en plus à mesure qu'elle se rapproche de la suture maxillo-malaire.

Elle présente deux segments : *a)* l'un, *supérieur, vertical,* correspond à la face anté-

rieure de l'apophyse orbitaire du malaire; il regarde en avant et en dedans; près du bord antérieur de l'os, ce segment présente assez souvent une petite éminence osseuse appelée *tubercule orbitaire* du malaire ou *tubercule de Whitnall* (1911), sur lequel s'insèrent le ligament palpébral externe et, un peu en arrière, l'aileron externe; enfin, sur le versant orbitaire de l'apophyse supérieure, s'insère verticalement le frein externe du

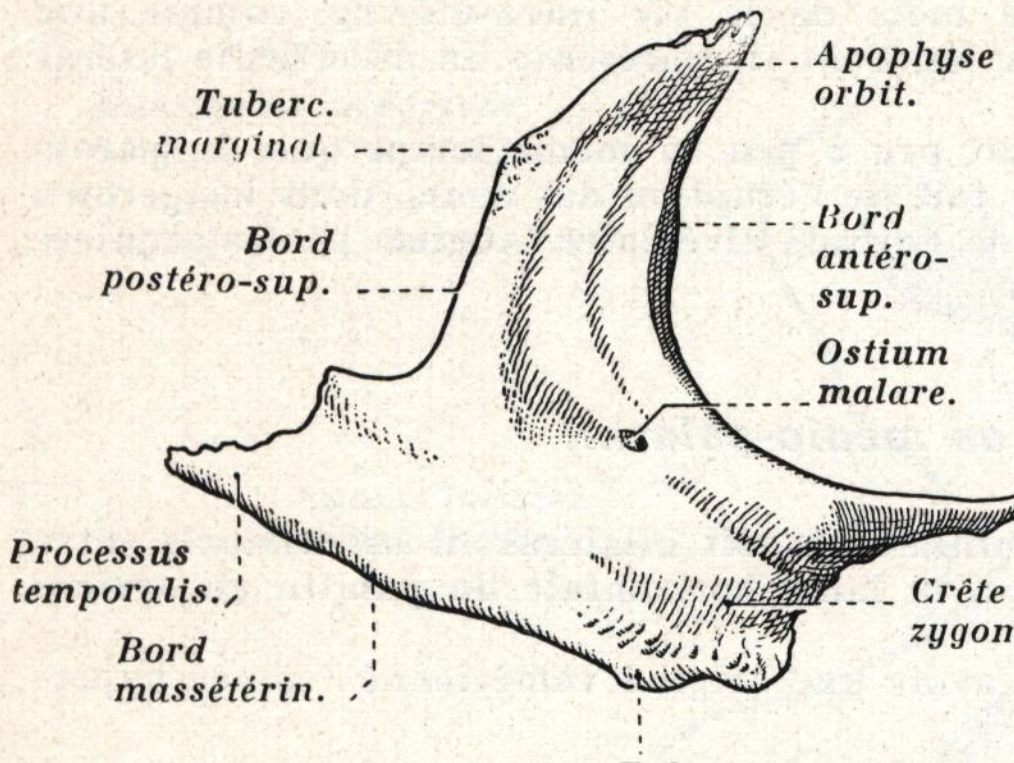

FIG. 156. — *Os malaire droit, vue externe.*

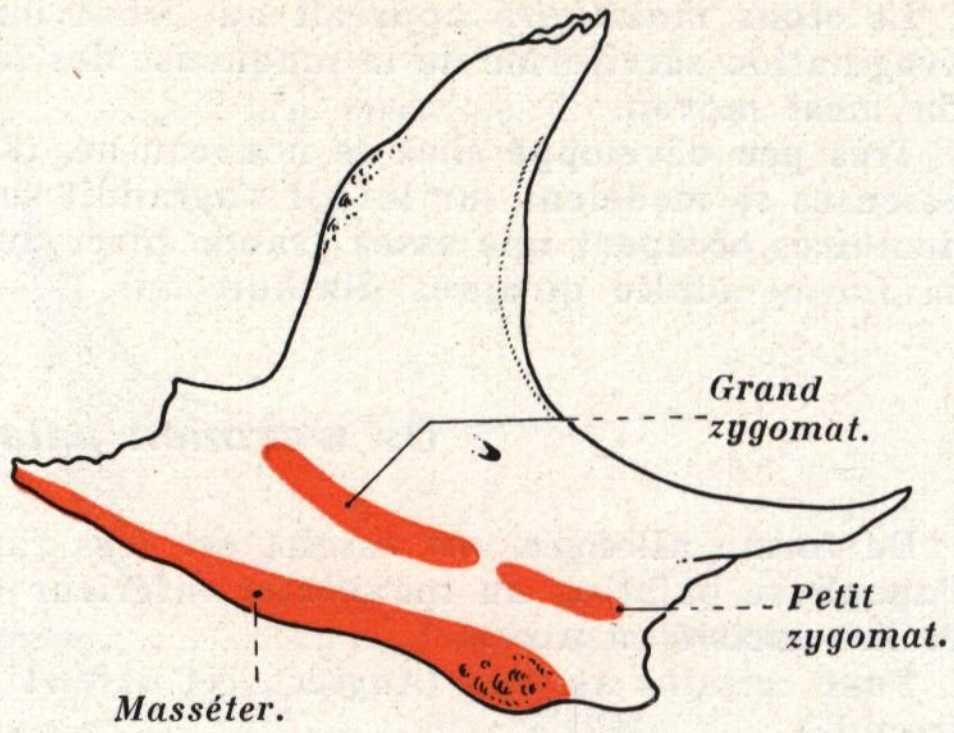

FIG. 157. — *Os malaire droit, vue externe. Insertions musculaires.*

muscle releveur de la paupière supérieure; *b)* l'autre, *inférieur,* très étroit, est presque *horizontal*; disposé en forme de gouttière oblique en bas et en arrière, il correspond à la face supérieure du prolongement antérieur.

A la jonction des deux portions, l'os présente l'orifice d'entrée du nerf temporo-malaire (voy. : fig. 158).

FIG. 158.
Os malaire droit, vue interne.

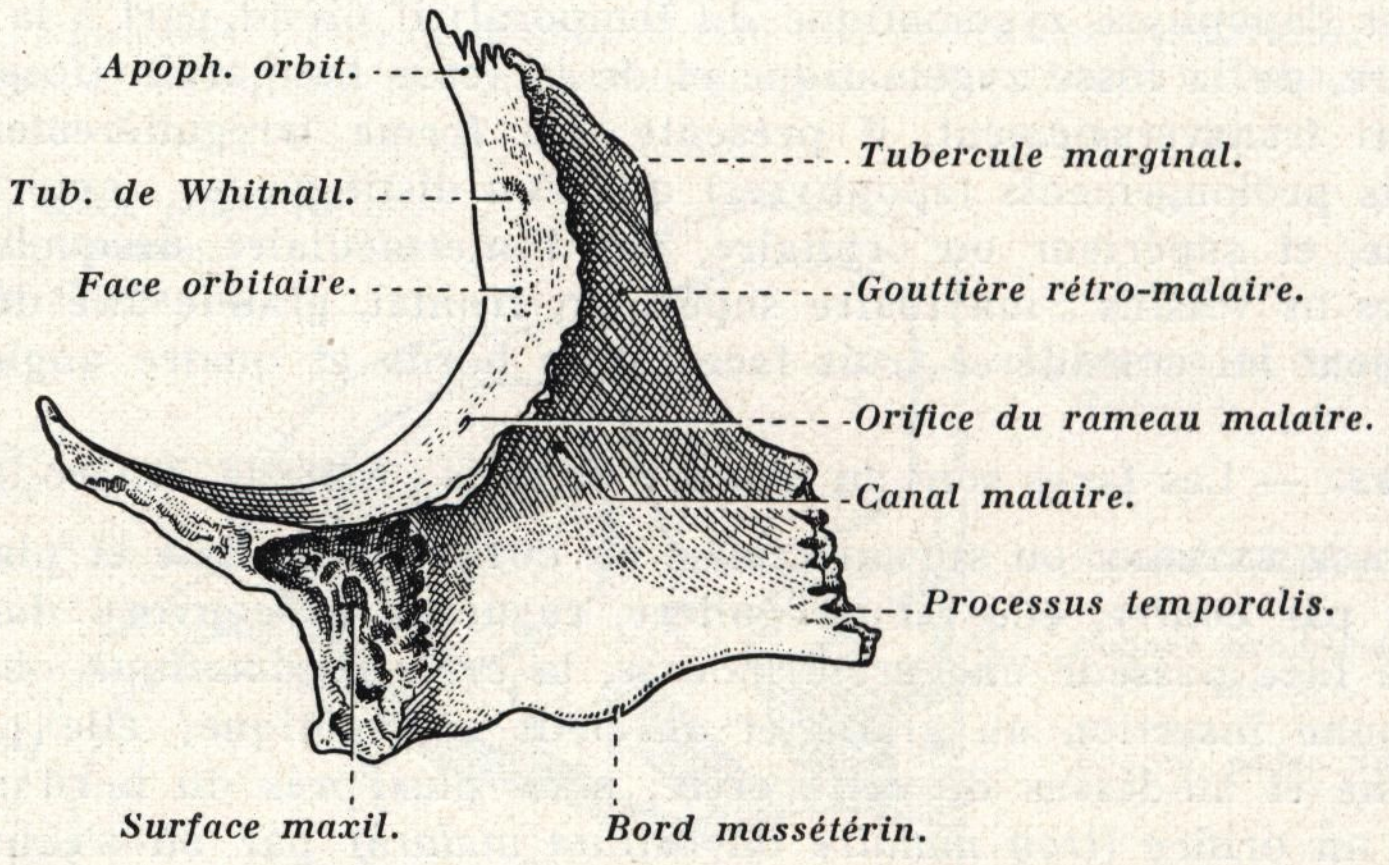

La FACE POSTÉRO-INTERNE, OU FACE TEMPORALE, est lisse; elle présente également deux parties : *a)* l'une, *supérieure,* disposée en forme de *gouttière* concave transversalement, convexe de haut en bas, correspond à l'apophyse orbitaire du malaire et forme la *gouttière rétro-malaire,* limite antérieure de la fosse temporale; *b)* l'autre, *inférieure,* lisse, regarde en dedans et correspond à la fosse zygomatique; elle se continue directement avec la face postérieure de l'apophyse pyramidale du maxillaire supérieur, et constitue à ce niveau une dépression, la *fosse maxillo-malaire,* qui loge la boule graisseuse

de Bichat; cette face présente dans sa partie inférieure un orifice qui livre passage au rameau temporal du nerf temporo-malaire (voy. : fig. 181).

En avant de cette surface lisse, cette face présente une surface triangulaire rugueuse qui s'articule avec l'apophyse pyramidale du maxillaire supérieur, et qui correspond par ce fait à la petite base de cet os ; c'est la *surface maxillaire* (voy. : fig. 158).

A la jonction des faces postéro-interne et antéro-interne, l'apophyse orbitaire du malaire présente une mince lame osseuse semi-transparente : c'est la *lamina orbitalis*, dont l'extrémité la plus interne atteint la fente sphéno-maxillaire; cette lame forme, avec la grande aile du sphénoïde et l'apophyse orbitaire externe du frontal, une cloison osseuse, le *processus fronto-sphéno-malaire*, qui sépare la cavité orbitaire de la fosse temporale (voy. : fig. 203 et 210).

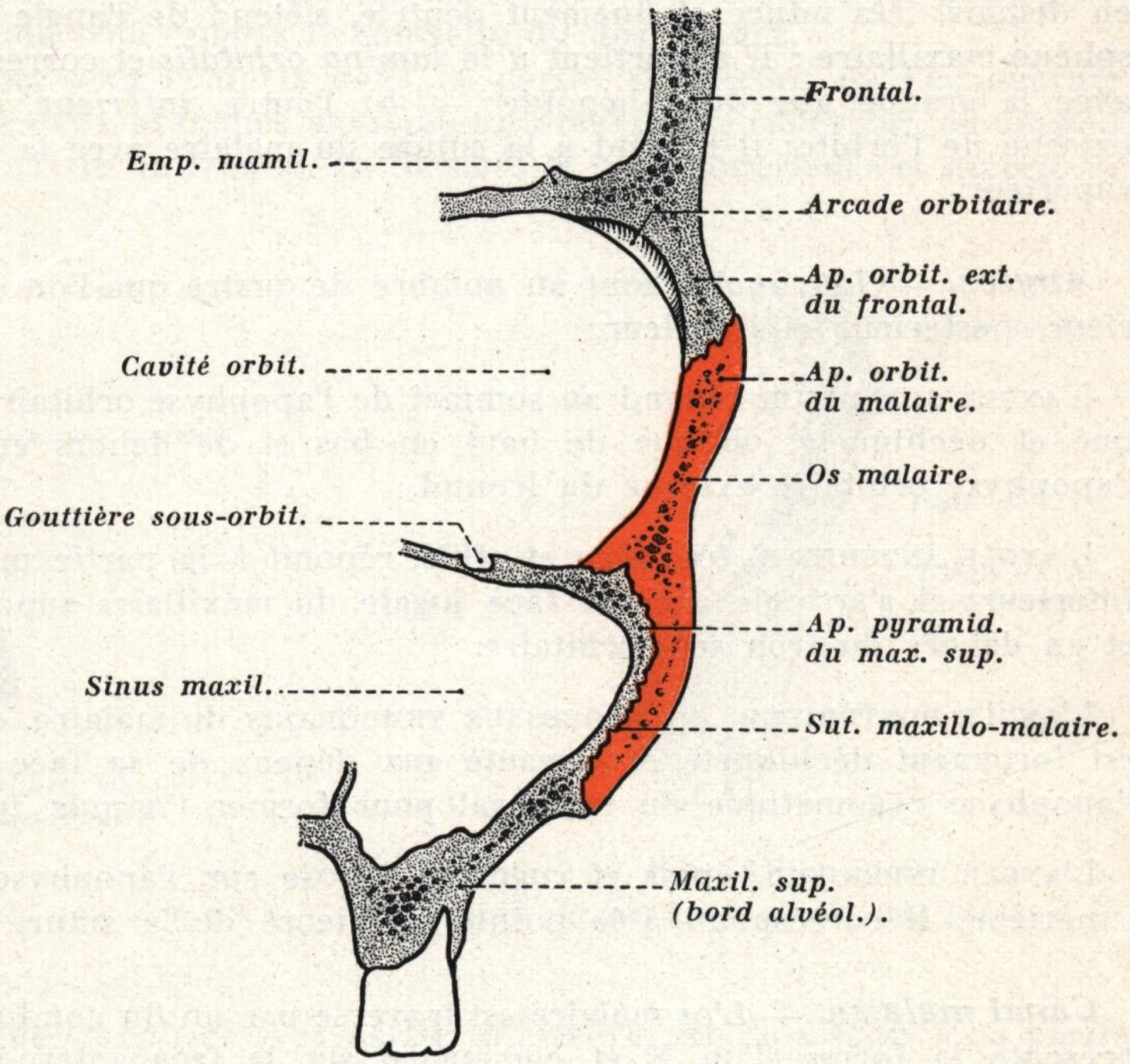

FIG. 159.

Connexions de l'os malaire et constitution de la paroi externe de l'orbite sur une coupe frontale passant par la partie moyenne de la cavité orbitaire, côté droit ; segment antérieur de la coupe (demi-schématique).
En rouge, l'os malaire.

Bords. — Les cinq bords de l'os malaire se distinguent en antéro-supérieur, postéro-supérieur, antéro-inférieur, postéro-inférieur et interne.

Le BORD ANTÉRO-SUPÉRIEUR, concave en avant, en forme de croissant, est épais, mousse, saillant et régulier ; il s'étend de l'apophyse orbitaire externe du frontal à la suture maxillo-malaire; il forme le segment inféro-externe du *rebord orbitaire* (voy. : fig. 204).

Le BORD POSTÉRO-SUPÉRIEUR est libre et tranchant; il correspond au pourtour de la fosse temporale; il s'étend de la crête latérale du frontal qu'il continue au bord supérieur de l'apophyse zygomatique du temporal; oblique en bas et en arrière, il présente dans son ensemble l'aspect d'une ligne brisée, due à une saillie, le *tubercule marginal*, situé à l'union du tiers supérieur et des deux tiers inférieurs de ce bord; il donne insertion à l'aponévrose temporale (voy. : fig. 156 et 158).

Le BORD ANTÉRO-INFÉRIEUR OU BORD MAXILLAIRE de l'os malaire est mince, tranchant, finement dentelé; fortement oblique, il décrit une courbe concave en avant et en bas, et il s'articule avec l'apophyse pyramidale du maxillaire supérieur.

Le BORD POSTÉRO-INFÉRIEUR OU BORD MASSÉTÉRIN, épais et martelé par de nombreuses rugosités, est oblique en haut et en arrière; il s'étend du bord inférieur de l'apophyse pyramidale du maxillaire supérieur, qu'il continue après avoir marqué une petite encoche, jusqu'au bord inférieur de l'apophyse zygomatique, où il se termine par une petite saillie au niveau de la suture zygomato-malaire; sur ce bord s'insère le muscle masséter, ainsi que sur la partie adjacente de sa face interne.

La partie antérieure de ce bord présente le plus souvent un tubercule saillant, le *tubercule malaire* ou *tubercule sous-jugal,* sur lequel s'attache un puissant faisceau tendineux du chef superficiel du masséter (voy. : fig. 156 et 157).

Le BORD INTERNE présente deux versants par rapport à l'extrémité externe de la fente sphéno-maxillaire, qui est limitée par l'os malaire : *a)* l'un, *supérieur,* oblique en bas et en dedans, très mince et finement dentelé, s'étend de l'angle supérieur de l'os à la fente sphéno-maxillaire : il appartient à la *lamina orbitalis* et correspond à la suture du malaire avec la grande aile du sphénoïde; — *b)* l'autre, *inférieur,* correspond à l'angle inféro-externe de l'orbite; il répond à la suture du malaire avec la face orbitaire du maxillaire supérieur.

Angles. — Les angles sont au nombre de quatre que l'on distingue en supérieur, antérieur, postérieur et inférieur.

L'ANGLE SUPÉRIEUR répond au sommet de l'apophyse orbitaire du malaire; d'aspect tronqué et déchiqueté, oblique de haut en bas et de dehors en dedans, il s'articule avec l'apophyse orbitaire externe du frontal.

L'ANGLE ANTÉRIEUR, très aigu et effilé, répond à la partie moyenne du rebord orbitaire inférieur; il s'articule avec la face jugale du maxillaire supérieur; il est situé au-dessus et en dehors du trou sous-orbitaire.

L'ANGLE POSTÉRIEUR, OU PROCESSUS TEMPORALIS du malaire, oblique en bas et en arrière, est fortement déchiqueté et biseauté aux dépens de sa face interne ; il s'articule avec l'apophyse zygomatique du temporal pour former l'*arcade zygomatique.*

L'ANGLE INFÉRIEUR, épais et rugueux, repose sur l'apophyse pyramidale du maxillaire supérieur; il correspond à la pointe inférieure de la suture maxillo-malaire.

Canal malaire. — L'os malaire est traversé par un fin conduit, le *canal malaire*; celui-ci présente la forme d'un Y et commence sur la face antéro-interne de l'apophyse orbitaire; après un court trajet oblique en bas et en dehors, il se bifurque en deux canaux secondaires qui s'ouvrent : l'un sur la face cutanée *(ostium malare),* l'autre sur la face temporale de l'os; ce canal livre passage au nerf temporo-malaire issu du rameau orbitaire du nerf maxillaire supérieur et à ses deux branches de division, ainsi qu'à la branche malaire de l'artère lacrymale (voy. : *Artère lacrymale,* tome III, et *Branches collatérales du nerf maxillaire supérieur,* tome IV). Il peut être dédoublé sur toute l'étendue de son trajet, et en pareil cas il existe sur la face orbitaire deux orifices d'entrée au lieu d'un.

CONNEXIONS. — Le malaire s'articule avec quatre os qui sont : en haut, le frontal; en haut et en dedans, le sphénoïde (grande aile) ; en avant et en bas, le maxillaire supérieur; en arrière, le temporal (arcade zygomatique).

INSERTIONS MUSCULAIRES. — Quatre muscles s'insèrent sur l'os malaire, ce sont : le grand zygomatique, le petit zygomatique, le masséter et le releveur de la paupière supérieure (frein externe).

ARCHITECTURE. — L'os malaire est constitué par du tissu compact à la périphérie et par une mince lame centrale de tissu spongieux.

OSSIFICATION ET DÉVELOPPEMENT. — L'os malaire est un os de membrane qui se développe par un seul point d'ossification; celui-ci apparaît à la fin du deuxième mois de la vie fœtale, sous la forme d'une petite lame triangulaire qui s'étend rapidement par ses extrémités dans le sens des trois prolongements de l'os.

VARIATIONS. — Des observations de malaire bi- et tripartite ont été signalées.

OS PROPRE DU NEZ

L'*os propre du nez,* ou *os nasal,* est un petit os, aplati paramédian, pair et non symétrique, qui forme avec celui du côté opposé le squelette du dos du nez.

Les deux os propres du nez sont compris dans la partie supérieure de l'échancrure que délimitent entre elles les deux branches montantes du maxillaire supérieur, au-dessous et en avant de l'échancrure nasale du frontal. Ils forment la paroi antérieure et supérieure des fosses nasales.

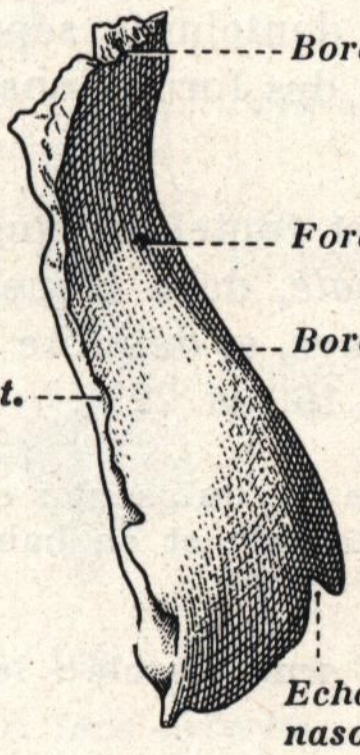

FIG. 160.
Os propre du nez, côté droit, vue externe.

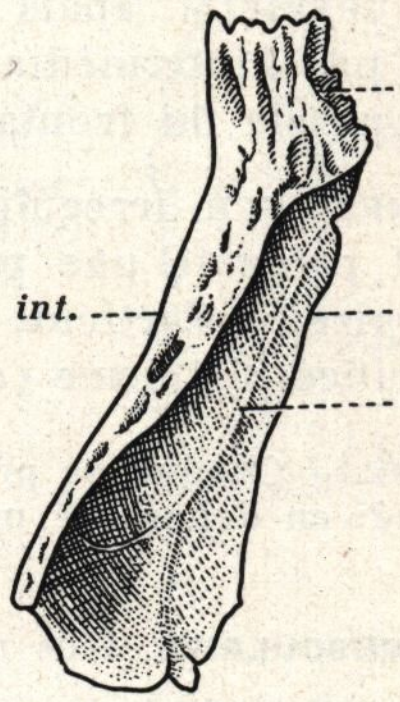

FIG. 161.
Os propre du nez, côté droit, vue interne.

L'os nasal, mince et presque tranchant à sa partie inférieure, est plus épais à sa partie supérieure. Il présente une forme quadrilatère plus large en bas qu'en haut, et on peut lui considérer deux faces et quatre bords.

Faces. — LA FACE ANTÉRIEURE OU SUPERFICIELLE *(face cutanée)* est convexe transversalement; par contre, dans le sens vertical, elle est légèrement concave dans sa moitié supérieure et convexe dans sa moitié inférieure (1); par suite de son obliquité elle regarde en avant, en dehors et en haut; elle est irrégulière et légèrement rugueuse, et présente un petit orifice vasculaire à sa partie moyenne, le *foramen nasale,* dans lequel s'engage un rameau artériel issu de l'angulaire (artère faciale); près de son bord interne et dans sa moitié inférieure, elle présente des rugosités d'insertion pour le muscle pyramidal du nez; cette face est revêtue par les téguments du nez (voy. : fig. 160 et 194).

La FACE POSTÉRIEURE OU PROFONDE *(face nasale)* est plus étroite que la face précédente : *a)* dans son *tiers supérieur,* elle présente une surface fortement rugueuse, hérissée de petites aspérités, qui correspond à la face antérieure de l'épine nasale du frontal, sur laquelle l'os

(1) Pour s'en rendre compte, il faut regarder l'os de profil.

s'applique; *b)* dans le *reste de son étendue,* elle est lisse, excavée en gouttière et présente un sillon à direction sagittale dans lequel se place le nerf naso-lobaire; cette face continue en avant la voûte des fosses nasales, elle est revêtue par la muqueuse (voy. : fig. 161).

Bords. — Les bords se distinguent en interne, externe, supérieur et inférieur.

Le BORD INTERNE *(bord axial)* est à peu près rectiligne et médian; épais dans sa partie supérieure, il est mince à sa partie inférieure; il présente de fines dentelures qui permettent son engrènement avec celui du côté opposé, avec lequel il forme la *suture internasale.*

Il s'articule en haut avec la face antérieure de l'épine nasale du frontal, par l'intermédiaire d'une saillie, la *crête nasale interne,* qui s'encastre dans une gouttière sagittale et médiane de l'épine nasale, et plus bas avec la lame perpendiculaire de l'ethmoïde (voy. : fig. 161, 215, 217 et 226).

Le BORD EXTERNE, mince, légèrement oblique en bas et en dehors, est taillé en biseau aux dépens de la face externe de l'os, de telle façon qu'il s'insinue sous le bord antérieur de la branche montante du maxillaire supérieur, avec laquelle il s'articule.

Le BORD SUPÉRIEUR, épais et court, présente de longues dentelures séparées par des échancrures, par l'intermédiaire desquelles il s'engrène avec des formations identiques de l'échancrure nasale du frontal.

Le BORD INFÉRIEUR, irrégulier, plus ou moins tranchant, est toutefois plus large que le précédent; il présente une petite échancrure, l'*incisure nasale,* dans laquelle s'engage le nerf naso-lobaire; il s'articule avec les cartilages latéraux du nez, et délimite la partie supérieure de l'orifice piriforme *(apertura piriformis)* (voy. : fig. 160 et 229).

CONNEXIONS. — Chaque os propre du nez s'articule avec quatre os, qui sont : en dedans, celui du côté opposé; en dehors, le maxillaire supérieur (branche montante); et en haut, le frontal et l'ethmoïde.

INSERTION MUSCULAIRE. L'os nasal ne donne insertion qu'à un seul muscle : le pyramidal du nez.

ARCHITECTURE. — L'os nasal est constitué en majeure partie de tissu osseux compact; sa partie supérieure seule renferme une très mince couche de tissu spongieux.

OSSIFICATION. — L'os propre du nez se développe comme un os de membrane par un seul point d'ossification, qui apparaît au début du troisième mois de la vie fœtale.

OS LACRYMAL OU UNGUIS

L'*os lacrymal* (1) ou *unguis* (2) est un petit os du type papyracé, pair, non symétrique, aplati et très mince, situé à la partie antérieure de la paroi interne de la cavité orbitaire, où il est encastré entre l'apophyse montante du maxillaire supérieur, l'ethmoïde et le frontal, avec lesquels il s'articule.

Disposé dans un plan à peu près sagittal et aplati transversalement, il a une forme irrégulièrement quadrilatère. On lui distingue deux faces, externe et interne et quatre bords.

Faces. — La FACE EXTERNE OU ORBITAIRE présente à l'union de son tiers antérieur et de ses deux tiers postérieurs, une crête verticale et saillante : c'est la *crête lacrymale posté-*

---

(1) De *lacrima* : larme, nom donné du fait que cet os canalise les larmes.
(2) *Unguis* = ongle, nom donné à cet os en raison de sa minceur, de sa forme et de ses dimensions.

rieure ou *crête de l'unguis*; sur cette crête s'insèrent le *fascia lacrimalis*, le faisceau postérieur du ligament palpébral interne, et en arrière de celui-ci, le muscle de Horner, le frein interne du releveur de la paupière supérieure et l'aileron interne (voy. : *Muscles de l'orbite*, tome V).

Dans son tiers inférieur, cette crête se continue par une courte apophyse en forme de crochet qui se joint au bord postérieur de l'échancrure lacrymale du maxillaire supérieur; c'est *l'hamulus lacrimalis*; dirigée horizontalement d'arrière en avant, sa face interne légèrement excavée participe à la constitution de la gouttière lacrymo-nasale; sa face externe s'applique sur la partie la plus élevée de la face interne du maxillaire supérieur, au niveau de la moitié postérieure de la gouttière lacrymale de cet os (voy. : fig. 162); sa base reposant sur le maxillaire supérieur répond à la partie postérieure de l'orifice d'entrée du canal lacrymo-nasal, dont elle rétrécit quelque peu le diamètre antéro-postérieur.

La crête de l'unguis divise cette face en deux parties inégales : *a)* l'une, *postérieure*, plane et lisse, se continue avec l'os planum et regarde directement en dehors; *b)* l'autre, *antérieure*, plus étroite, est excavée en gouttière verticale et regarde en dehors et en avant:

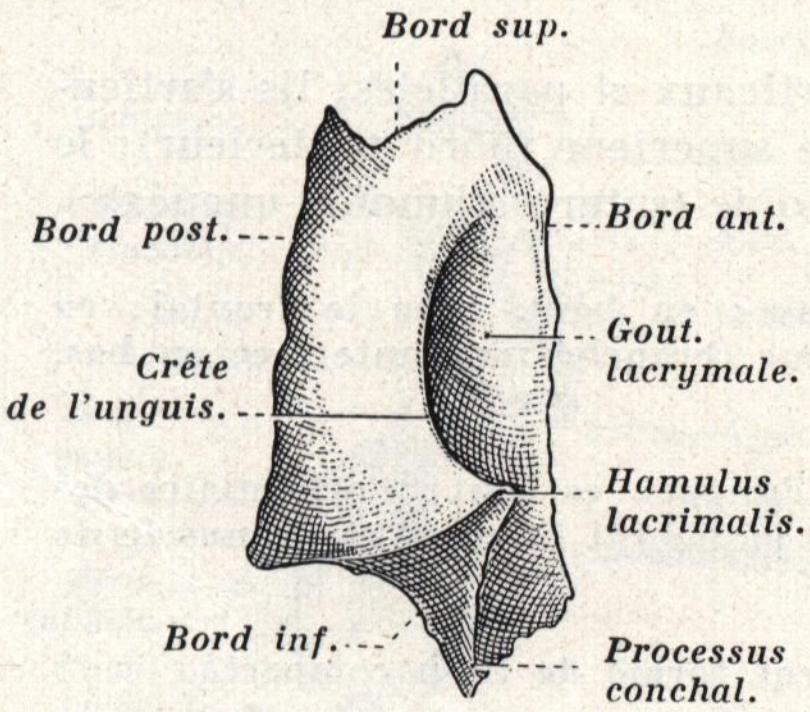

FIG. 162.
Unguis droit, face externe.

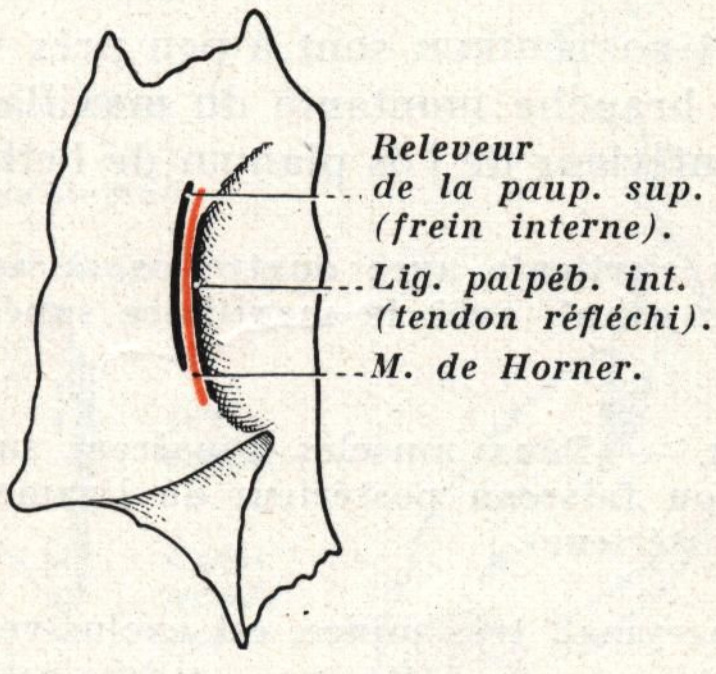

FIG. 163.
Unguis droit, face externe. Insertions musculaires et ligamentaires.

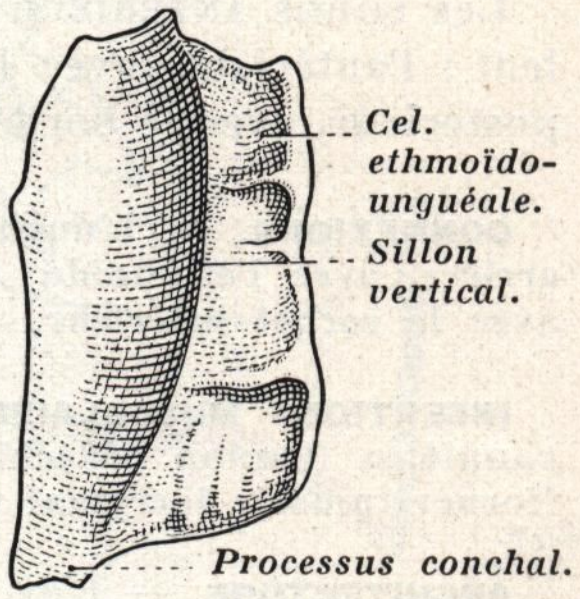

FIG. 164.
Unguis droit, face interne.

c'est la *gouttière lacrymale (sulcus lacrimalis)* ou *gouttière de l'unguis*; celle-ci se réunit à une gouttière analogue située sur le versant postérieur de l'apophyse montante du maxillaire supérieur pour former la *gouttière lacrymo-nasale* dans laquelle se loge le sac lacrymal (voy. : fig. 214, 220 et 222).

Envisagée du point de vue de ses connexions osseuses, cette face présente *deux étages* : *a)* un *étage supérieur*, libre et apparent *(étage orbitaire)* où l'os répond à la cavité orbitaire dont il contribue à former la paroi interne; *b)* et un *étage inférieur*, caché *(étage maxillaire)*, où cette face s'applique contre la face interne du maxillaire supérieur et plus spécialement sur la lunule lacrymale; la partie postérieure et inférieure de l'os répond même à l'hiatus maxillaire dont elle rétrécit le champ au niveau de son angle antéro-supérieur (voy. : fig. 218).

La FACE INTERNE OU NASALE présente un sillon vertical qui répond extérieurement à la crête lacrymale postérieure; ce sillon divise cette face en deux parties : l'une, antérieure, convexe, correspond à la gouttière lacrymale; l'autre, postérieure, est plane.

Dans sa moitié supérieure, cette face s'applique contre la partie antérieure des masses latérales de l'ethmoïde; elle est creusée de demi-cellules situées en regard de demi-cellules analogues de l'ethmoïde, pour former les *cellules ethmoïdo-unguéales* (*cellule de* l'*agger nasi*) (voy. : fig. 164 et 221).

Dans sa moitié inférieure, elle est lisse, striée parfois verticalement par de petits sillons vasculaires; libre, elle répond à la paroi externe des fosses nasales et plus spécialement au méat moyen.

Bords. — Les bords de l'unguis sont très minces et dentelés; ils sont au nombre de quatre, que l'on distingue en supérieur, inférieur, antérieur et postérieur.

Le BORD SUPÉRIEUR, finement dentelé, reste toujours à un niveau inférieur au bord supérieur de l'os planum; il s'articule avec l'apophyse orbitaire interne du frontal.

Le BORD INFÉRIEUR, oblique d'arrière en avant et de haut en bas, présente deux segments : *a)* l'un, *postérieur,* s'articule avec la lunule lacrymale du maxillaire supérieur; *b)* l'autre, *antérieur,* correspond à la gouttière lacrymale; il descend plus bas que le précédent; c'est l'*apophyse descendante de l'unguis* ou *processus conchal*; il s'articule avec le bord libre de la lunule lacrymale du maxillaire supérieur (voy. : fig. 162, 214 et 222 *B*).

En arrière de la gouttière lacrymale, le bord inférieur est tangent à l'hiatus maxillaire, et quelquefois il empiète sur lui et le rétrécit quelque peu.

Les BORDS ANTÉRIEUR et POSTÉRIEUR sont à peu près verticaux et parallèles; ils s'articulent : l'antérieur, avec la branche montante du maxillaire supérieur (bord postérieur); le postérieur, avec le bord antérieur de l'os planum de l'ethmoïde (suture ethmoïdo-unguéale).

CONNEXIONS. — L'unguis s'articule avec quatre os, à savoir : en haut, avec le frontal; en arrière, avec l'ethmoïde; en avant, avec le maxillaire supérieur (branche montante); et en bas, avec le cornet inférieur.

INSERTIONS MUSCULAIRES. — Deux muscles s'insèrent sur l'unguis, ce sont : l'orbiculaire des paupières (tendon réfléchi ou faisceau postérieur du ligament palpébral interne) et le muscle de Horner (muscle lacrymal postérieur).

ARCHITECTURE. — L'os lacrymal, très mince, est exclusivement formé de tissu compact.

DÉVELOPPEMENT. — Il se développe comme un os de membrane, par un seul point d'ossification qui apparaît au cours de la deuxième moitié du troisième mois de la vie fœtale.

Os lacrymal accessoire ou petit unguis.

L'*os lacrymal accessoire,* ou *petit unguis* (Rousseau), ou *osselet du canal lacrymo-nasal de Grüber,* est un os surnuméraire qu'il faut considérer comme un os wormien appartenant à la paroi interne de la cavité orbitaire. De forme généralement triangulaire et très mince (lamelliforme), il est situé au-dessous de l'unguis et compris entre cet os et le maxillaire supérieur; dans certains cas, il est incurvé et s'avance assez loin vers la branche montante du maxillaire supérieur, participant ainsi à la constitution de la gouttière lacrymo-nasale (voy. : fig. 188).

PALATIN

Le palatin est l'os le plus postérieur du massif facial supérieur; il est interposé entre le maxillaire supérieur en avant et les apophyses ptérygoïdes en arrière; c'est un os pair, aplati, en majeure partie papyracé; de forme très irrégulière, il semble continuer en arrière la face interne et l'apophyse palatine du maxillaire supérieur.

Il prend part à la constitution : *a)* du palais osseux dont il forme le tiers postérieur; *b)* du plancher et de la paroi externe des fosses nasales; *c)* de la paroi osseuse de l'orbite; *d)* et de la fosse ptérygo-maxillaire.

Le palatin est composé de *deux lames osseuses*, orthogonales, l'une *verticale*, l'autre *horizontale* et transversale; réunies suivant une arête à direction antéro-postérieure, auxquelles s'ajoutent *trois prolongements* ou *apophyses* qui sont : l'*apophyse pyramidale*, l'*apophyse orbitaire et* l'*apophyse sphénoïdale*.

1° Lame horizontale.

La lame horizontale du palatin est située en arrière de l'apophyse palatine du maxillaire supérieur; elle prend part à la constitution du palais osseux; elle sépare le plancher des fosses nasales de la cavité buccale.

A l'égal du maxillaire supérieur, les lames horizontales des palatins sont réunies sur la ligne médiane par une suture, la *suture interpalatine*, qui prolonge en arrière la suture intermaxillaire.

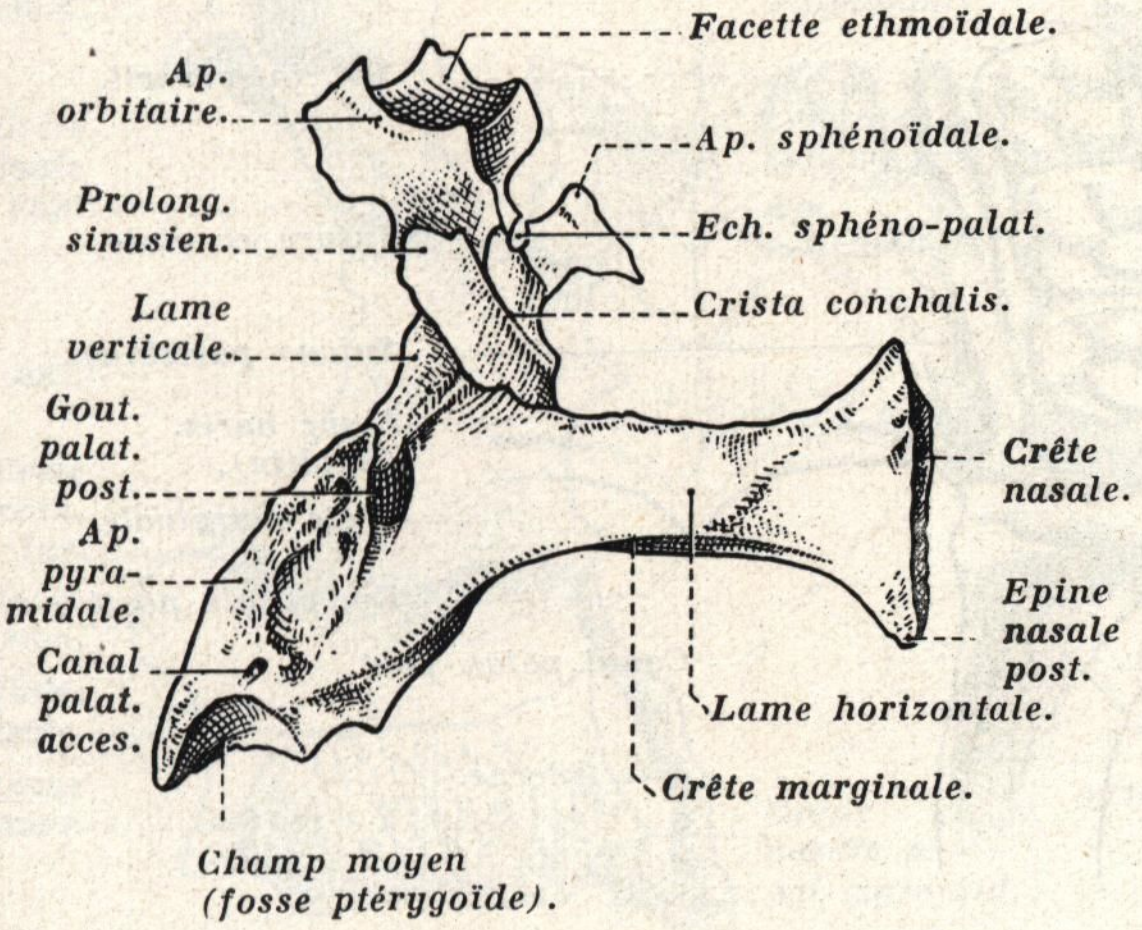

FIG. 165.
Palatin, vue inférieure (côté droit).

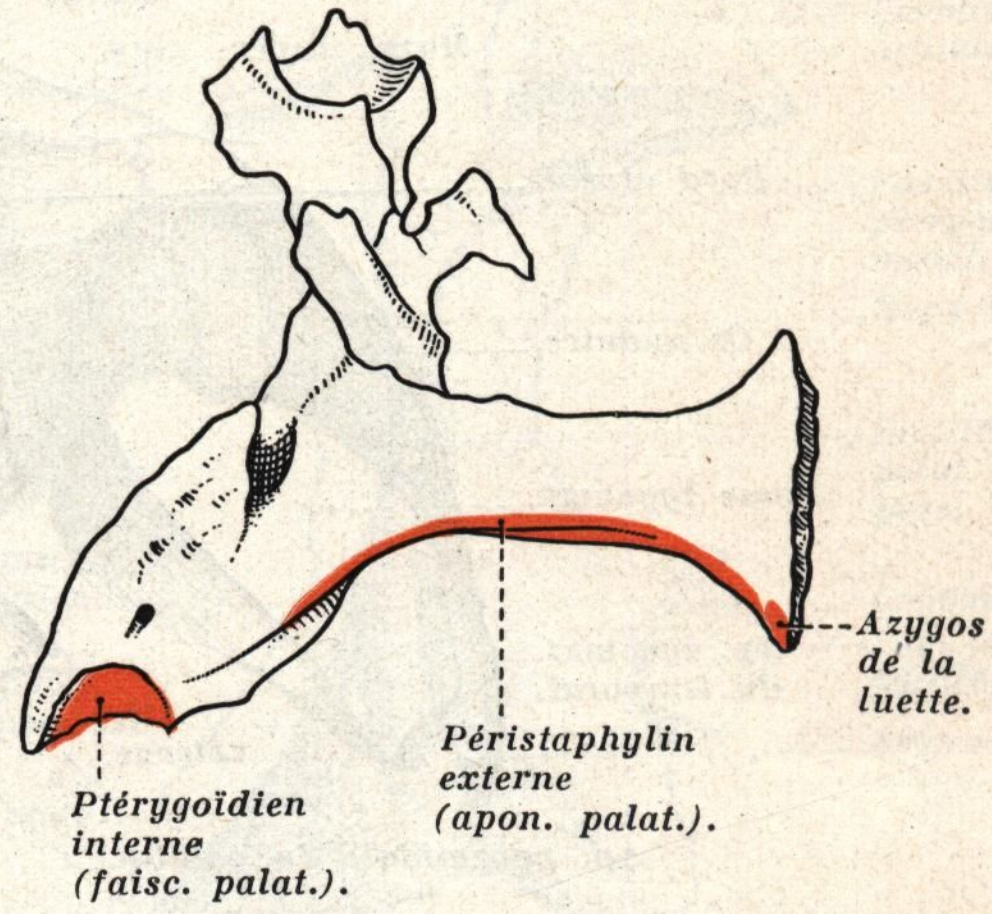

FIG. 166.
Palatin, vue inférieure (côté droit).
Insertions musculaires.

Elle présente une forme quadrilatère dont la dimension transversale l'emporte sur la dimension antéro-postérieure. On lui considère deux faces et quatre bords.

Faces. — Les faces se distinguent en supérieure et inférieure :

1° La FACE SUPÉRIEURE est lisse et concave transversalement; elle forme la partie postérieure du plancher des fosses nasales.

Dans son tiers externe, cette face présente de minuscules orifices qui correspondent à l'ouverture nasale des *canalicules transpalatins*, fins canaux qui débouchent d'autre part dans le canal palatin postérieur; ils livrent passage à des rameaux artériels venus de l'artère palatine descendante et destinés à la muqueuse du plancher des fosses nasales.

2° La FACE INFÉRIEURE est irrégulière et rugueuse, elle forme le tiers postérieur de la voûte palatine; elle est parfois légèrement déprimée en gouttière transversale; c'est la *fossette glandulaire de Verga*, qui correspond aux glandes palatines (voy. : *Voûte palatine*).

Près de son bord externe, elle présente l'orifice inférieur du *canal palatin postérieur*, d'où

s'échappe une gouttière oblique en avant et en dedans, le *sulcus palatinus,* qui correspond au passage des vaisseaux palatins descendants et du nerf palatin antérieur; cette gouttière se continue sur la face inférieure de l'apophyse palatine du maxillaire supérieur (voy. : fig. 167 et 196).

En arrière de l'orifice inférieur du canal palatin postérieur, et près de son bord postérieur, cette face présente une petite crête saillante, presque tranchante; c'est la *crête marginale (crista marginalis),* sur laquelle se fixe l'épanouissement du tendon du péristaphylin externe (aponévrose palatine ou aponévrose du voile).

Bords. — Les bords sont au nombre de quatre et se distinguent d'après leur situation, en externe, interne, antérieur et postérieur.

Le *bord externe* ou *adhérent* correspond à l'union des lames horizontale et verticale; il décrit une courbe concave en haut et en dedans.

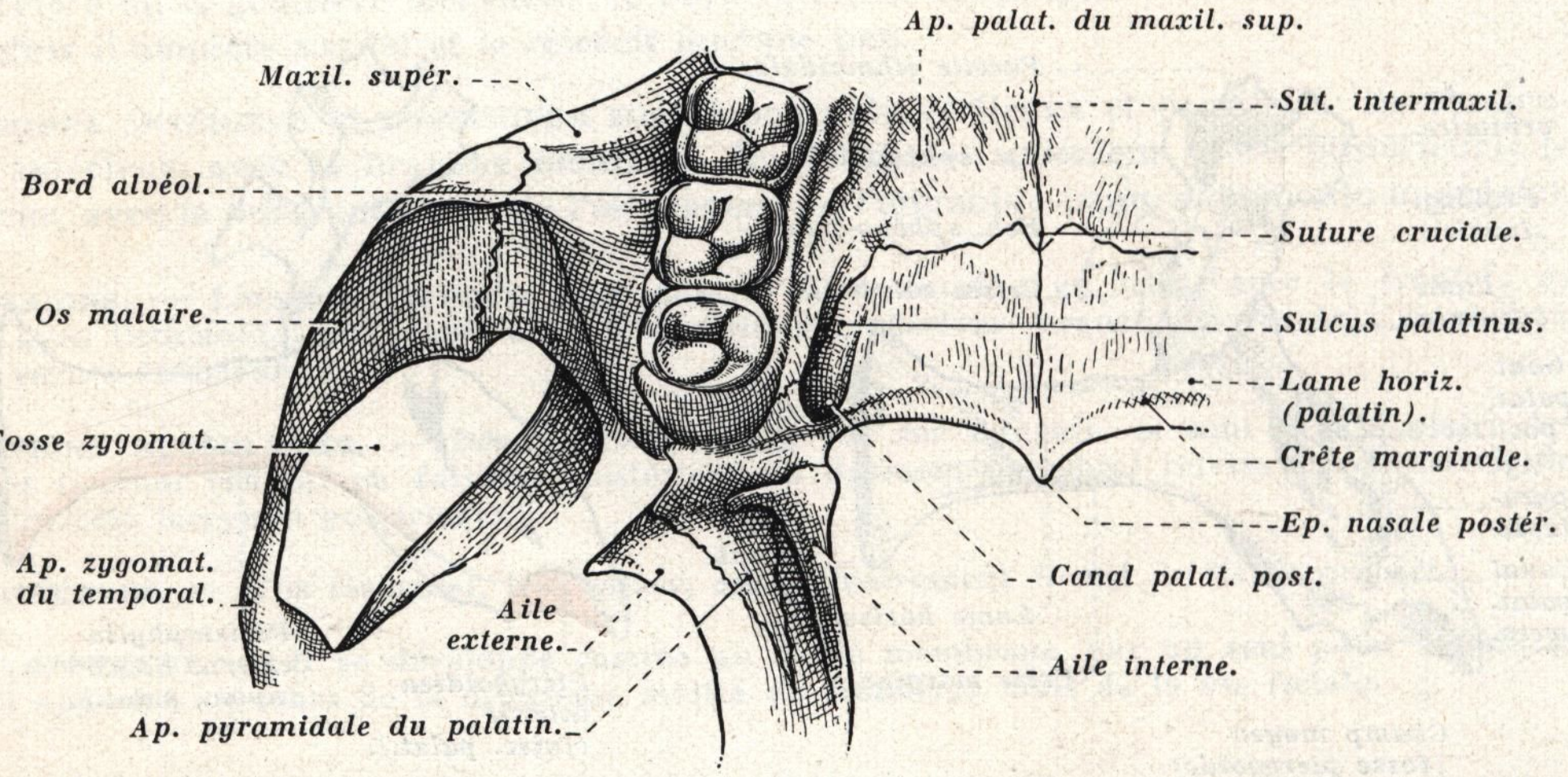

FIG. 167. — *Rapports et connexions de la lame horizontale et de l'apophyse pyramidale du palatin avec les apophyses ptérygoïdes et le maxillaire supérieur* (côté droit, vue inférieure).

Le *bord interne* est épais, rugueux et finement dentelé; il s'unit sur la ligne médiane à celui du côté opposé (suture interpalatine); l'adossement des deux bords détermine sur le versant nasal une crête médiane : la *crête nasale* du palatin *(crista nasalis),* qui prolonge en arrière la crête nasale des apophyses palatines des maxillaires supérieurs; cette crête est elle-même échancrée par une fine rainure qui reçoit le bord inférieur du vomer.

Le *bord antérieur,* mince et tranchant, est taillé en biseau aux dépens de la face inférieure; il s'articule avec le bord postérieur de l'apophyse palatine du maxillaire supérieur, et forme la branche transversale de la *suture cruciale* (voy. : fig. 167).

Le *bord postérieur,* également mince et tranchant, est concave en arrière; il donne insertion à l'aponévrose palatine; en s'unissant à celui du côté opposé, il émet sur la ligne médiane un prolongement aigu en forme d'épine : c'est l'*épine nasale postérieure,* sur laquelle s'insèrent l'aponévrose du voile et l'azygos de la luette ou palato-staphylin.

Les bords postérieurs des deux lames horizontales des palatins forment la *crête naso-palatine* qui sépare la voûte palatine des orifices postérieurs des fosses nasales ou choanes (voy. : *Fosses nasales*).

2° Lame verticale.

La lame verticale (1) est mince, rectangulaire, plus haute que large, plus étroite en haut qu'en bas, et légèrement incurvée sur son axe, si bien qu'elle est à la fois concave en dedans et oblique de haut en bas et de dedans en dehors.

Elle est appliquée sur la face interne du maxillaire supérieur, et par son bord antérieur elle empiète sur l'orifice d'entrée du sinus maxillaire (hiatus maxillaire) qu'elle rétrécit.

On lui distingue deux faces et quatre bords.

Faces. — Les faces sont au nombre de deux, l'une interne, l'autre externe :

1° La FACE INTERNE OU NASALE contribue à former la partie postérieure de la paroi externe des fosses nasales. Cette face est parcourue par deux crêtes à direction antéro-

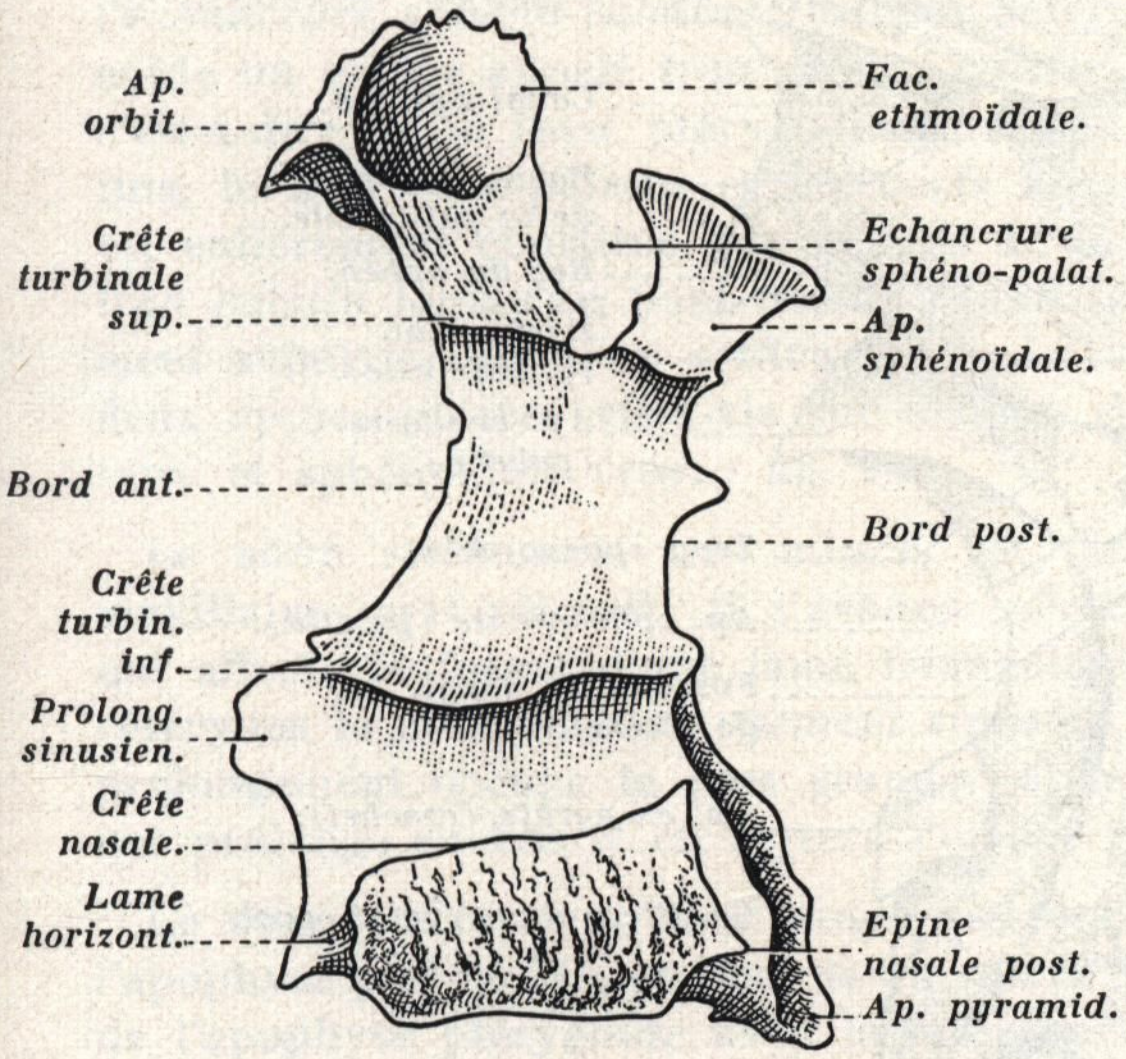

FIG. 168. — *Palatin, vue interne* (côté droit).

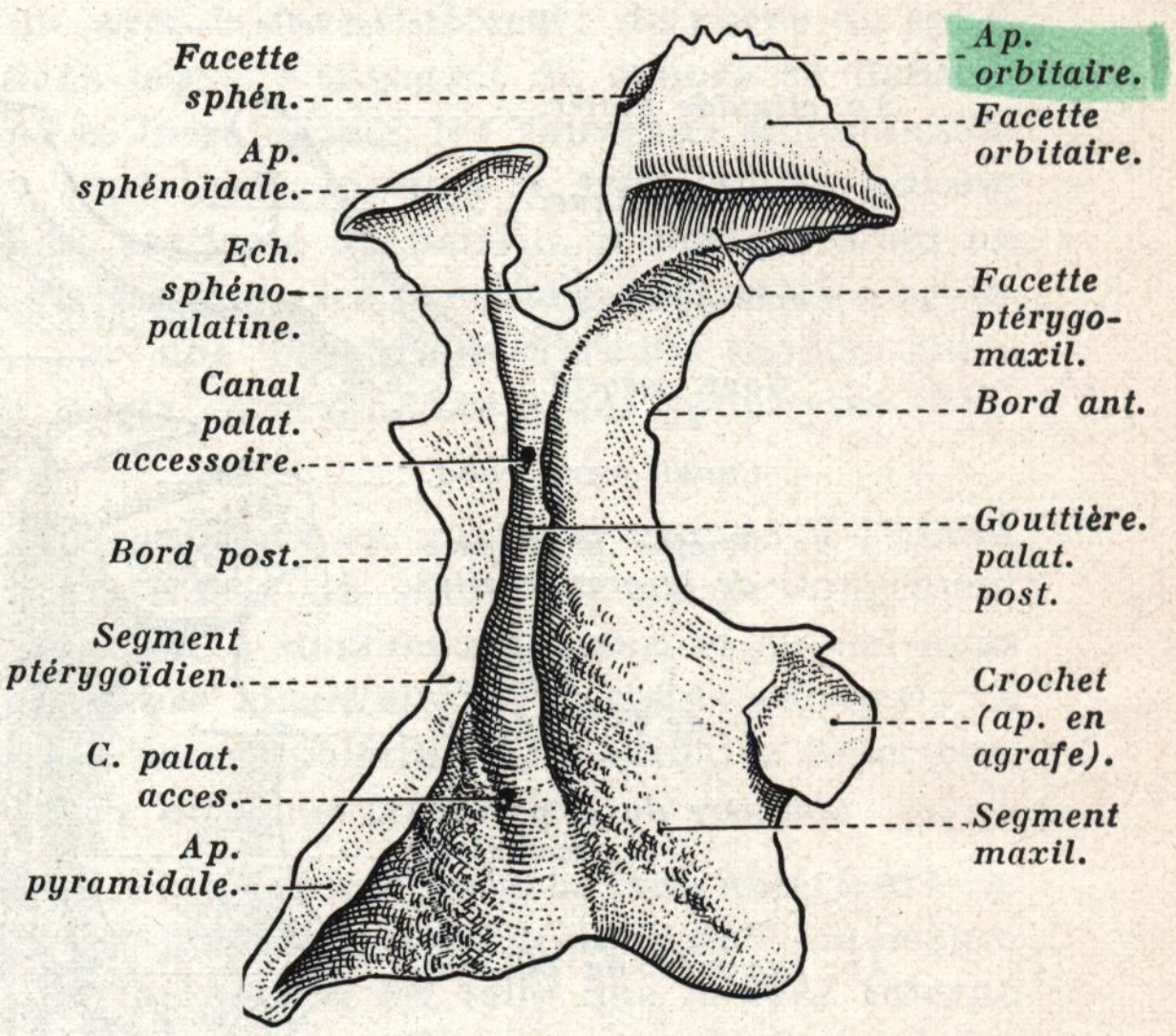

FIG. 169. — *Palatin, vue externe* (côté droit) (à noter l'existence de deux canaux palatins accessoires).

postérieure : *a)* l'une, *supérieure,* parfois scindée en deux lorsqu'elle se continue sur la face interne de l'apophyse sphénoïdale, est située au-dessous de l'échancrure sphéno-palatine et sur la racine de l'apophyse orbitaire : c'est la *crête turbinale supérieure* ou *crête ethmoïdale (crista ethmoïdalis),* sur laquelle s'applique la queue du cornet moyen; *b)* l'autre, *inférieure,* plus longue, s'étend du bord antérieur au bord postérieur : c'est la *crête turbinale inférieure (crista conchalis),* sur laquelle s'articule la queue du cornet inférieur (voy. : fig. 168).

Entre ces deux crêtes se trouve une surface lisse, légèrement excavée, qui correspond au méat moyen; au-dessous de la crête turbinale inférieure, on voit une surface analogue qui correspond à la partie postérieure du méat inférieur.

2° La FACE EXTERNE OU PTÉRYGO-MAXILLAIRE comprend d'avant en arrière *quatre segments* qui sont : un *segment sinusien,* un *segment maxillaire,* un *segment ptérygo-maxillaire* et un *segment ptérygoïdien.*

---

(1) Article à consulter : H. ROUVIÈRE : Sur les connexions du palatin avec le cornet inférieur et le maxillaire supérieur. *Comptes rendus de la Société de Biologie,* 1913.

a) Le *segment sinusien* est appliqué contre l'hiatus maxillaire; le long du bord postérieur de l'hiatus, cette face détache une crête osseuse, légèrement incurvée en arrière, qui accroche la lame verticale au bord de l'*ostium maxillare* : c'est le *crochet* ou *apophyse en agrafe* du palatin (voy. : fig. 169, 170 et 173).

b) Le *segment maxillaire,* nettement rugueux, s'applique contre la partie postérieure de la face interne du maxillaire supérieur; ce segment est subdivisé en deux champs, l'un antérieur, l'autre postérieur, par une gouttière oblique en bas et en avant : la *gouttière palatine postérieure* : cette gouttière est située vis-à-vis d'une gouttière semblable creusée sur la face interne du maxillaire supérieur, avec laquelle elle correspond tout en présentant une profondeur moindre que celle du palatin : par adossement ces deux gouttières consti-

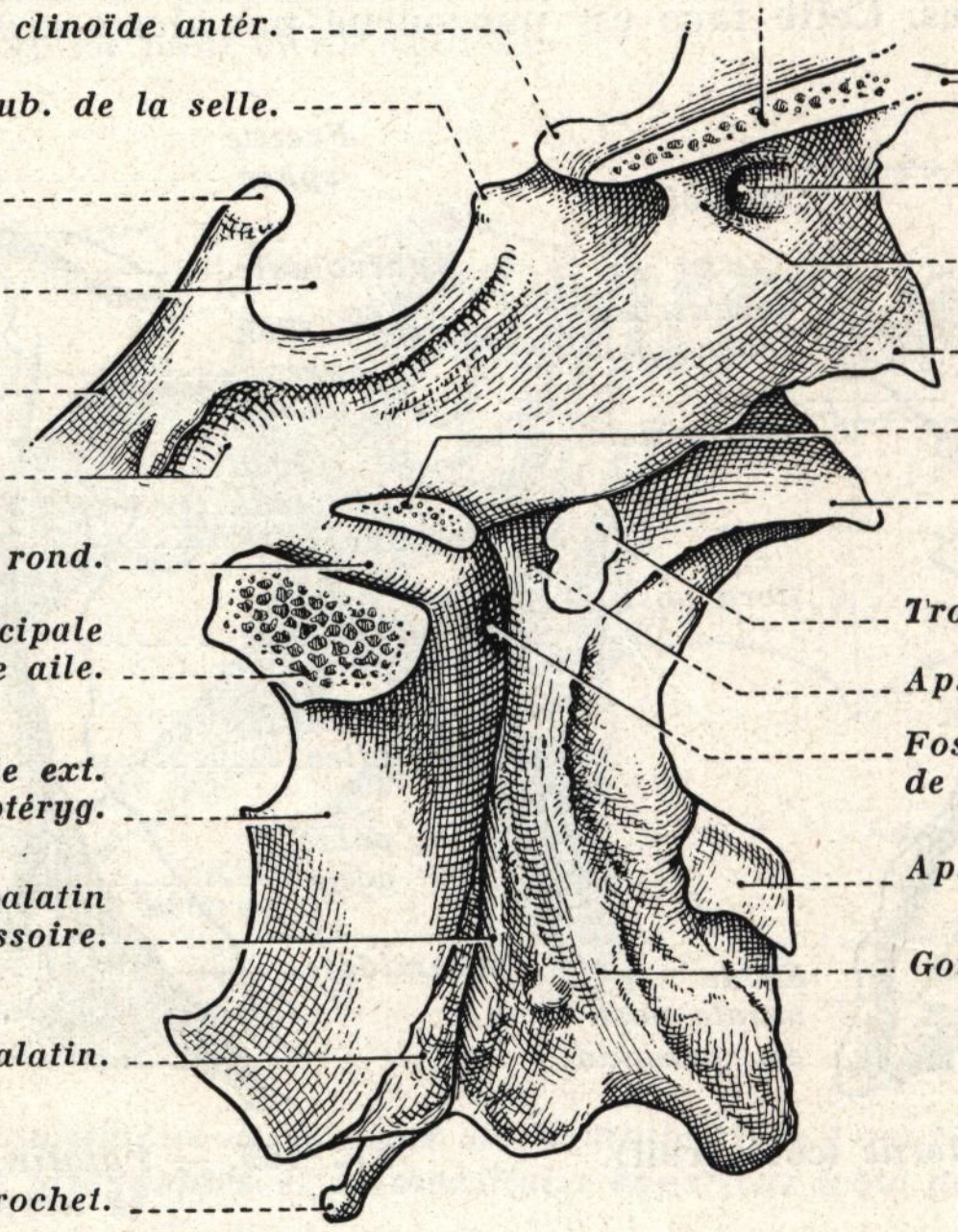

FIG. 170. — *Connexions du palatin et du sphénoïde, côté droit*
(la grande et la petite aile ont été sectionnées au niveau de leurs racines).

tuent le *canal palatin postérieur,* dans lequel s'engagent l'artère palatine descendante et le nerf palatin antérieur (voy. : fig. 169 et 173).

De la gouttière palatine postérieure part un deuxième canal, le *canal palatin accessoire*; celui-ci se dirige obliquement en bas et en arrière dans l'épaisseur de la lame verticale; il se termine à la face inférieure de l'apophyse pyramidale du palatin, un peu en avant et en dedans de l'implantation du crochet de l'aile interne de l'apophyse ptérygoïde (voy. : fig. 169); ce canal est traversé par un rameau artériel de la palatine descendante et par les nerfs palatins postérieur et moyen. Parfois il existe un deuxième canal palatin accessoire, situé un peu en avant du précédent, dans lequel s'engage le nerf palatin moyen.

Le canal palatin postérieur est génétiquement interosseux (compris entre le palatin et le maxillaire supérieur), mais il peut être parfois entièrement intrapalatin ou intramaxillaire chez l'adulte (Augier).

c) Le *segment ptérygo-maxillaire* est sous-jacent à l'échancrure sphéno-palatine; il est lisse et non articulaire; il répond dans la moitié supérieure de l'os à l'arrière-fond de la

fosse ptérygo-maxillaire, et se continue en bas par la gouttière palatine postérieure.
d) Le *segment ptérygoïdien* ou *postérieur,* triangulaire et rugueux, légèrement excavé, s'articule avec l'aile interne de l'apophyse ptérygoïde (voy. : fig. 169).

Bords. — Les bords, au nombre de quatre, se distinguent en inférieur, supérieur, antérieur et postérieur.

Le BORD INFÉRIEUR se continue avec la lame horizontale; de la réunion de ces deux lames se détache un prolongement qui se dirige en arrière et en dehors : c'est l'*apophyse pyramidale du palatin.*

Le BORD SUPÉRIEUR, irrégulier et échancré, laisse échapper *deux apophyses* : l'une, *antérieure,* volumineuse : c'est l'*apophyse orbitaire (processus orbitalis)*; l'autre, *postérieure,* plus petite et lamelleuse : c'est l'*apophyse sphénoïdale (processus sphenoïdalis).* Entre les deux apophyses, l'os présente une échancrure plus ou moins profonde : c'est l'*échancrure sphéno-palatine*; celle-ci détermine avec la face inférieure du corps du sphénoïde un orifice appelé *trou sphéno-palatin,* dans lequel s'engagent de dehors en dedans, c'est-à-dire de la fosse ptérygo-maxillaire dans la fosse nasale, les vaisseaux sphéno-palatins, le nerf naso-palatin et les nerfs nasaux supérieurs; parfois le trou sphéno-palatin est entièrement constitué aux dépens de la lame verticale du palatin, il devient alors un *trou palatin* lorsqu'un pont osseux réunit les deux apophyses précitées; il peut être également subdivisé en deux orifices secondaires, par une bandelette fibreuse tendue entre deux épines placées vis-à-vis sur chacun des bords correspondants des apophyses orbitaire et sphénoïdale (voy. : fig. 170).

Le BORD ANTÉRIEUR, très mince, est oblique en bas et en avant, il répond à l'hiatus maxillaire qu'il rétrécit; il s'avance même à l'intérieur du sinus par un prolongement qui affecte la forme d'une lame triangulaire sagittale à sommet antérieur, et auquel nous réservons le nom de *prolongement sinusien* (*apophyse maxillaire* de certains auteurs); ce prolongement occupe la plus grande partie de la fissure palatine du maxillaire supérieur, qui prolonge en bas et en arrière l'orifice d'entrée du sinus maxillaire.

Le BORD POSTÉRIEUR, très mince, presque vertical, s'articule avec la face antérieure de l'apophyse ptérygoïde, en dedans du *sulcus pterygo-palatinus*; l'union de la face antérieure de l'apophyse ptérygoïde avec la lame verticale du palatin est telle que la face interne de cette dernière semble se continuer en arrière et sur le même plan par la face nasale de l'aile interne.

Apophyse pyramidale.

L'apophyse pyramidale du palatin *(processus pyramidalis)* est une forte saillie qui se détache, en arrière de la gouttière palatine postérieure, de la face externe de la lame verticale et de l'union des bords postérieurs des deux lames; dirigée obliquement en bas, en dehors et en arrière, elle s'encastre entre la tubérosité du maxillaire supérieur et la face antéro-externe de l'aile externe de l'apophyse ptérygoïde; par son extrémité ou sommet, elle apparaît dans la partie la plus basse de la fente ptérygo-maxillaire.

Sa face postérieure, triangulaire à base inférieure, est fortement oblique en bas et en arrière; elle présente trois champs triangulaires : les deux champs latéraux (interne et externe) rugueux, s'articulent avec les ailes de l'apophyse ptérygoïde *(surface ptérygoïdienne),* et le champ moyen lisse excavé répond à la fosse ptérygoïde; il donne insertion au ptérygoïdien interne (faisceau palatin de Juvara) (voy. : fig. 166 et 172).

Sa face antéro-externe présente en avant, une surface rugueuse qui s'articule avec la tubérosité du maxillaire supérieur, et en arrière, une surface lisse qui répond à la partie inférieure de la fosse ptérygo-maxillaire; cette face donne accessoirement insertion à un faisceau des muscles ptérygoïdiens interne et externe, l'interne à la partie inférieure, l'externe à la partie supérieure (Hovelacque).

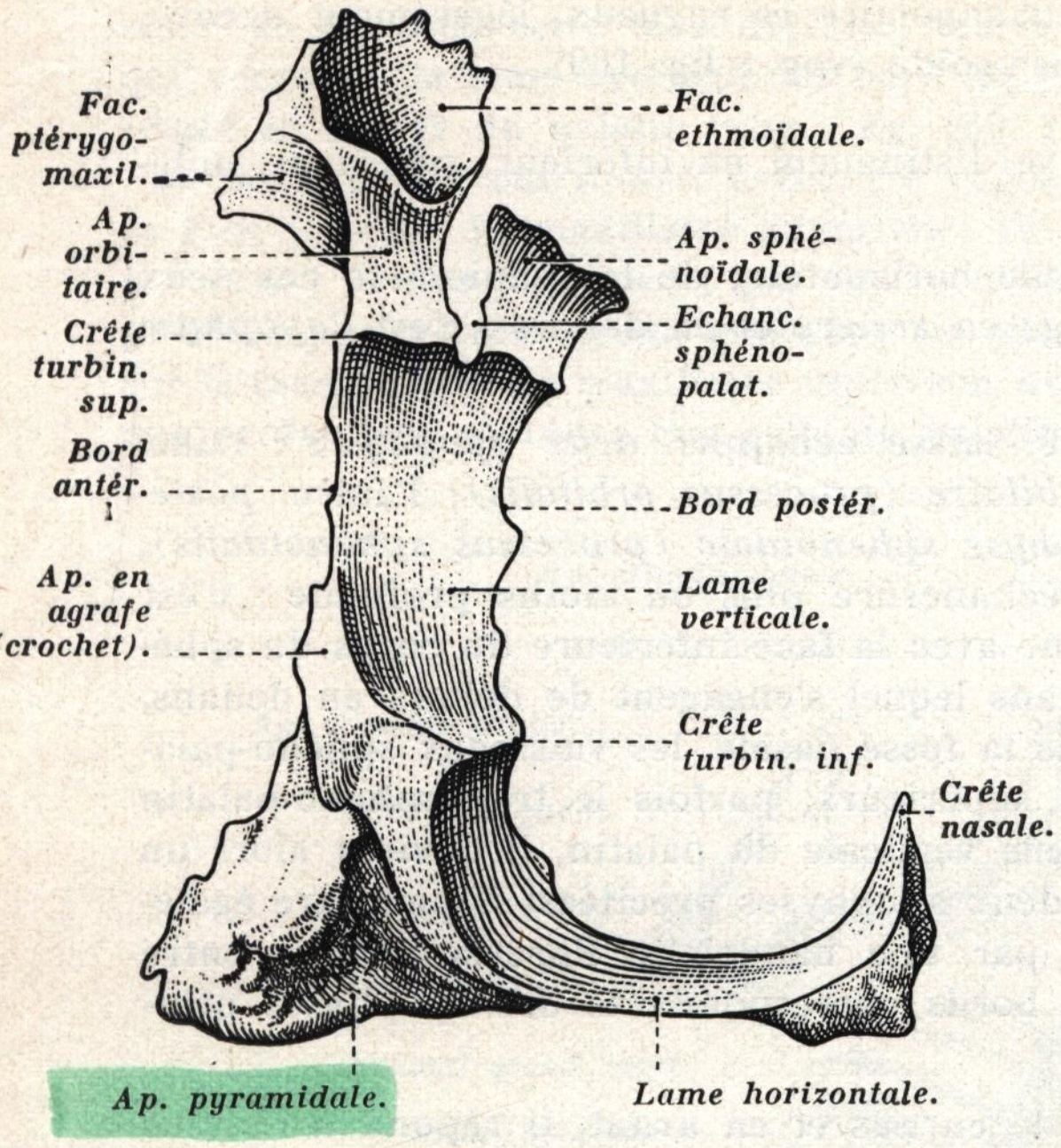

Fig. 171.
Palatin, vue antérieure (côté droit).

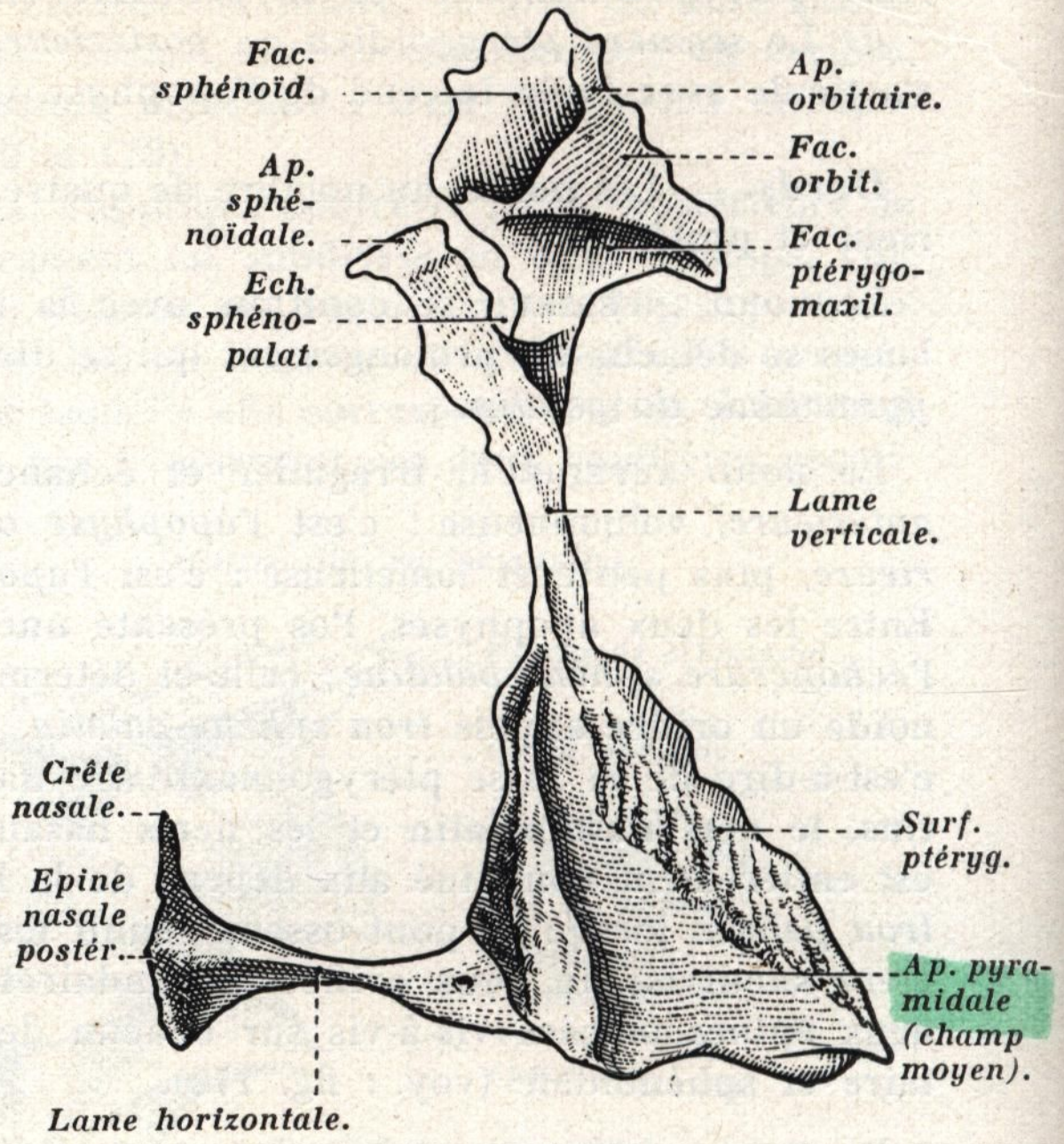

Fig. 172.
Palatin, vue postérieure (côté droit).

Sa face inférieure ou palatine, étroite, contourne la tubérosité du maxillaire supérieur, et présente les orifices inférieurs des canaux palatins accessoires; ces canaux traversent de haut en bas et d'avant en arrière l'apophyse pyramidale.

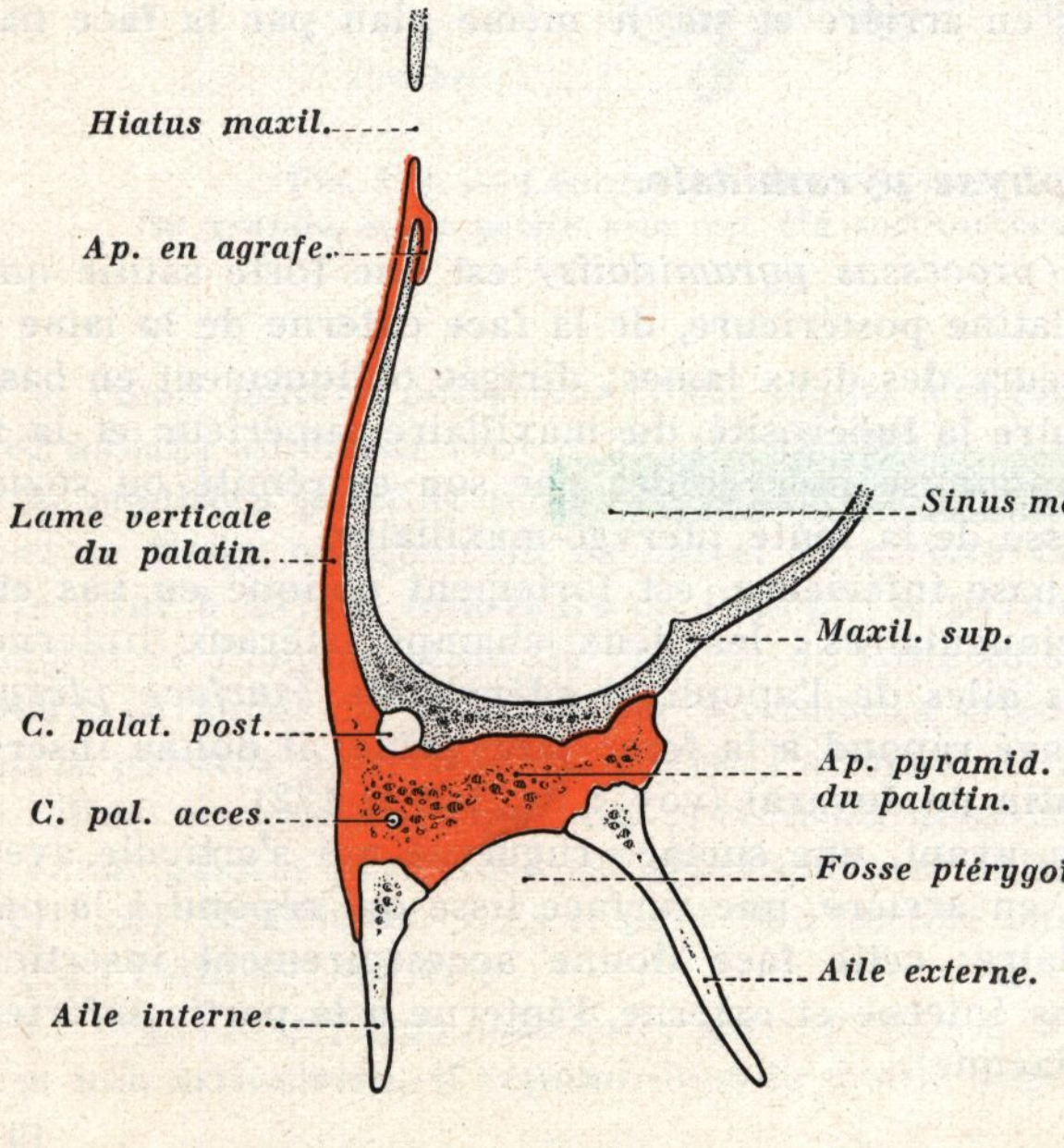

Fig. 173.
Rapports de la lame verticale et de l'apophyse pyramidale du palatin avec le maxillaire supérieur et les apophyses ptérygoïdes ; constitution du canal palatin postérieur et de la fosse ptérygoïde; coupe transversale passant par l'apophyse en agrafe; côté droit, segment inférieur de la coupe (*en rouge, le palatin*).

Apophyse orbitaire.

L'apophyse orbitaire *(processus orbitalis)* se détache par une lame mince, courbe et étroite, du bord supérieur de la lame verticale du palatin, en avant de l'échancrure sphéno-palatine, au-dessus de la crête ethmoïdale. De forme pyramidale triangulaire, elle est très nettement déjetée en dehors du plan de la lame verticale et sa lame pédiculaire apparaît tordue sur elle-même.

Par suite de sa forme et de sa situation, on peut lui distinguer cinq facettes : *a)* la *facette supérieure* ou *orbitaire,* lisse, plane ou très légèrement excavée, forme la partie la plus reculée du plancher de l'orbite; *b)* la *facette externe (facette ptérygo-maxillaire),* excavée en gouttière, regarde le trou sphéno-palatin et répond à la partie haute de l'arrière-fond de la fosse ptérygo-maxillaire, dont elle forme la limite antérieure à ce niveau; *c)* la *facette inféro-interne* ou *facette palatine,* de forme triangulaire, rugueuse et excavée, répond au

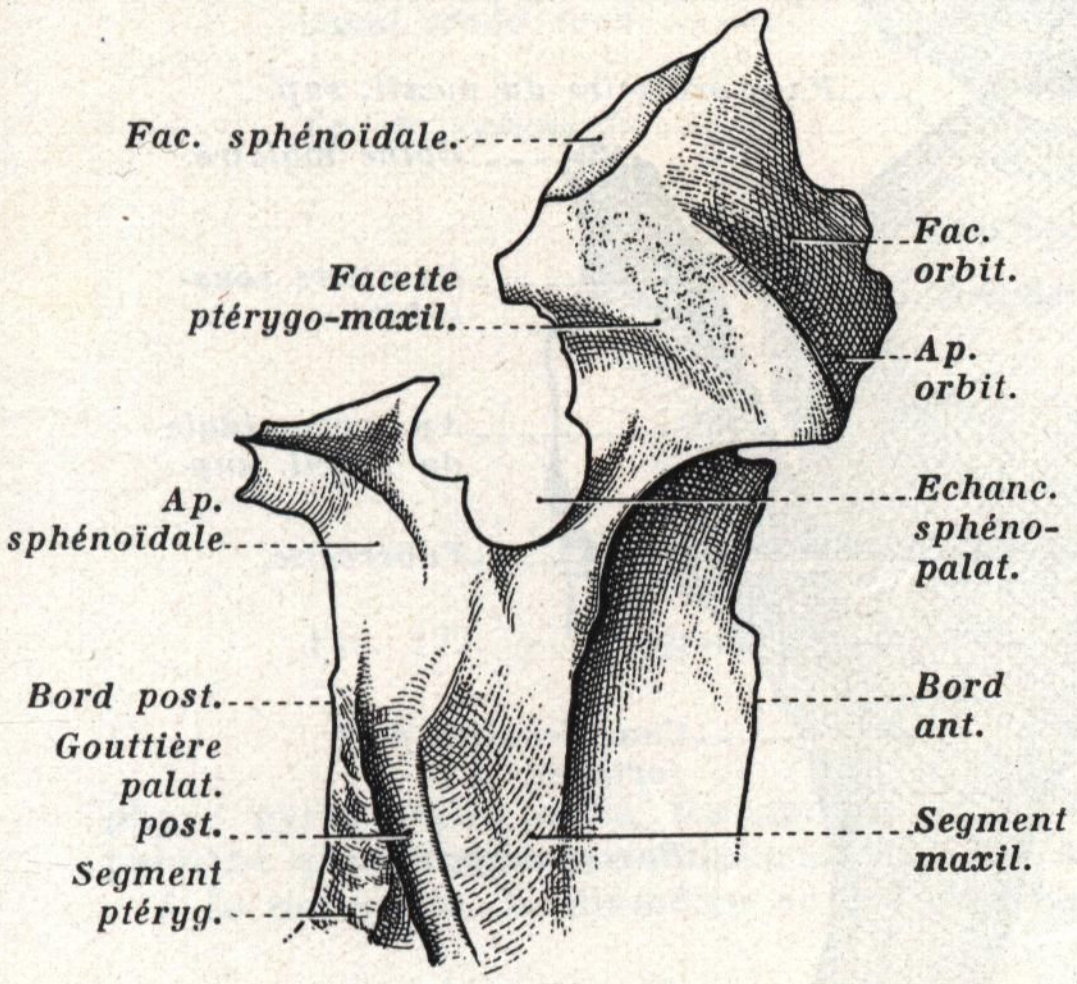

Fig. 174. — *Apophyses orbitaire et sphénoïdale du palatin, vue externe* (côté droit).

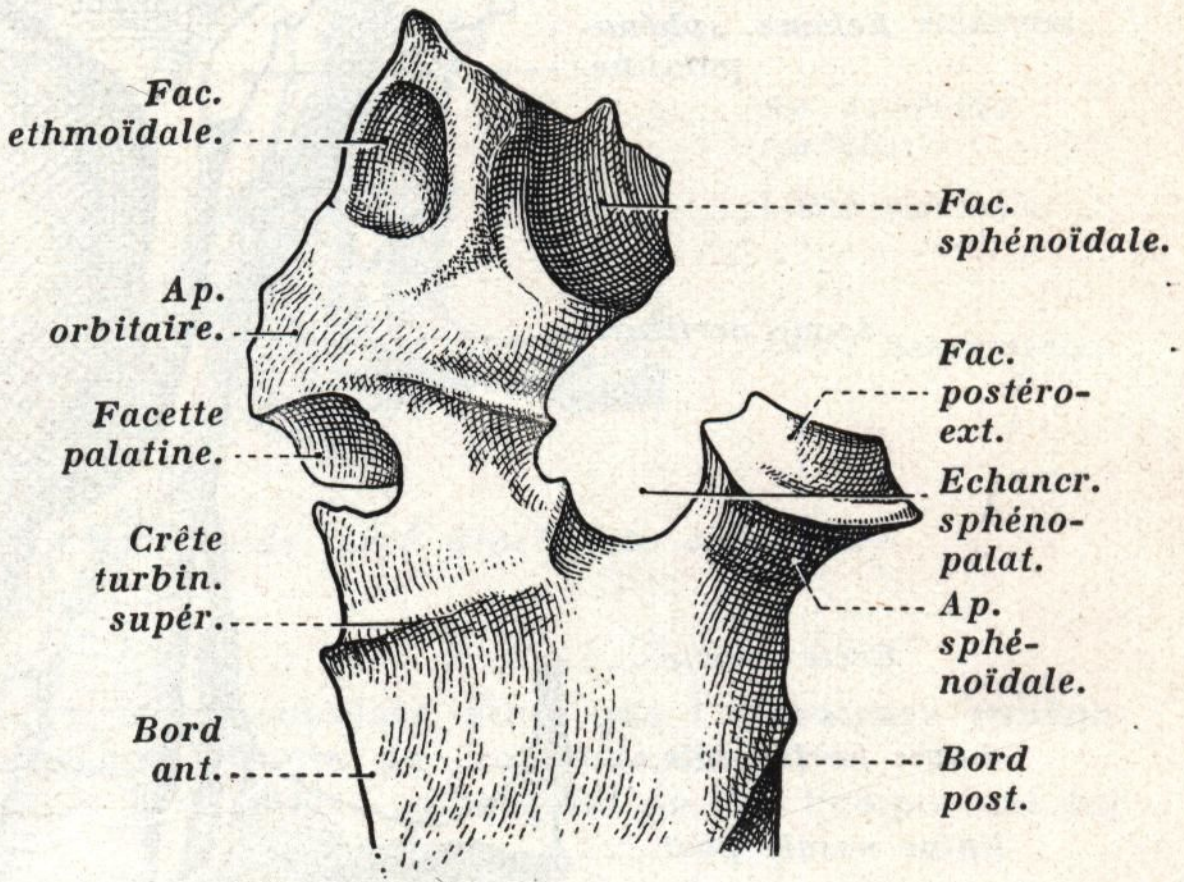

Fig. 175. — *Apophyses orbitaire et sphénoïdale du palatin, vue interne* (côté droit).

trigone palatin du maxillaire supérieur; *d)* la *facette postéro-interne* ou *facette ethmoïdale,* très irrégulière, regarde en dedans et en haut; de forme quadrilatère, elle présente une ou deux demi-cellules qui s'appliquent sur le versant postéro-inférieur des masses latérales de l'ethmoïde; *e)* la *facette postéro-externe* ou *sphénoïdale,* irrégulièrement quadrilatère, regarde en dehors et en haut; creusée d'une demi-cellule, elle s'applique contre le corps du sphénoïde (voy. : fig. 174 et 175, 176 et 177).

L'apophyse orbitaire est creusée soit de cellules, les *cellules palatines,* soit d'une cavité, le *sinus palatin*; celui-ci communique soit avec le sinus maxillaire dont il représente un prolongement, soit avec le sinus sphénoïdal.

Apophyse sphénoïdale.

L'apophyse sphénoïdale *(processus sphenoïdalis)* est située en arrière de l'échancrure sphéno-palatine; elle présente l'aspect d'une mince lame quadrilatère incurvée, dirigée obliquement en dedans, en haut et en arrière.

Sa *face postéro-externe,* légèrement rugueuse, s'applique sur la base de l'apophyse pté-

rygoïde et forme, avec la gouttière que l'on voit sur la face inférieure de l'apophyse vaginale, le *canal ptérygo-palatin,* dans lequel passent les vaisseaux ptérygo-palatins et le nerf pharyngien de Bock; toutefois l'extrémité de cette face s'applique sur la face inférieure de l'aile du vomer; sa *face inféro-interne,* concave et lisse, répond à la voûte des fosses nasales; elle est bordée en bas par la crête turbinale supérieure et surplombe la queue du cornet moyen; son bord antérieur, très mince, légèrement oblique en bas et en avant (parfois denticulé), limite l'échancrure sphéno-palatine.

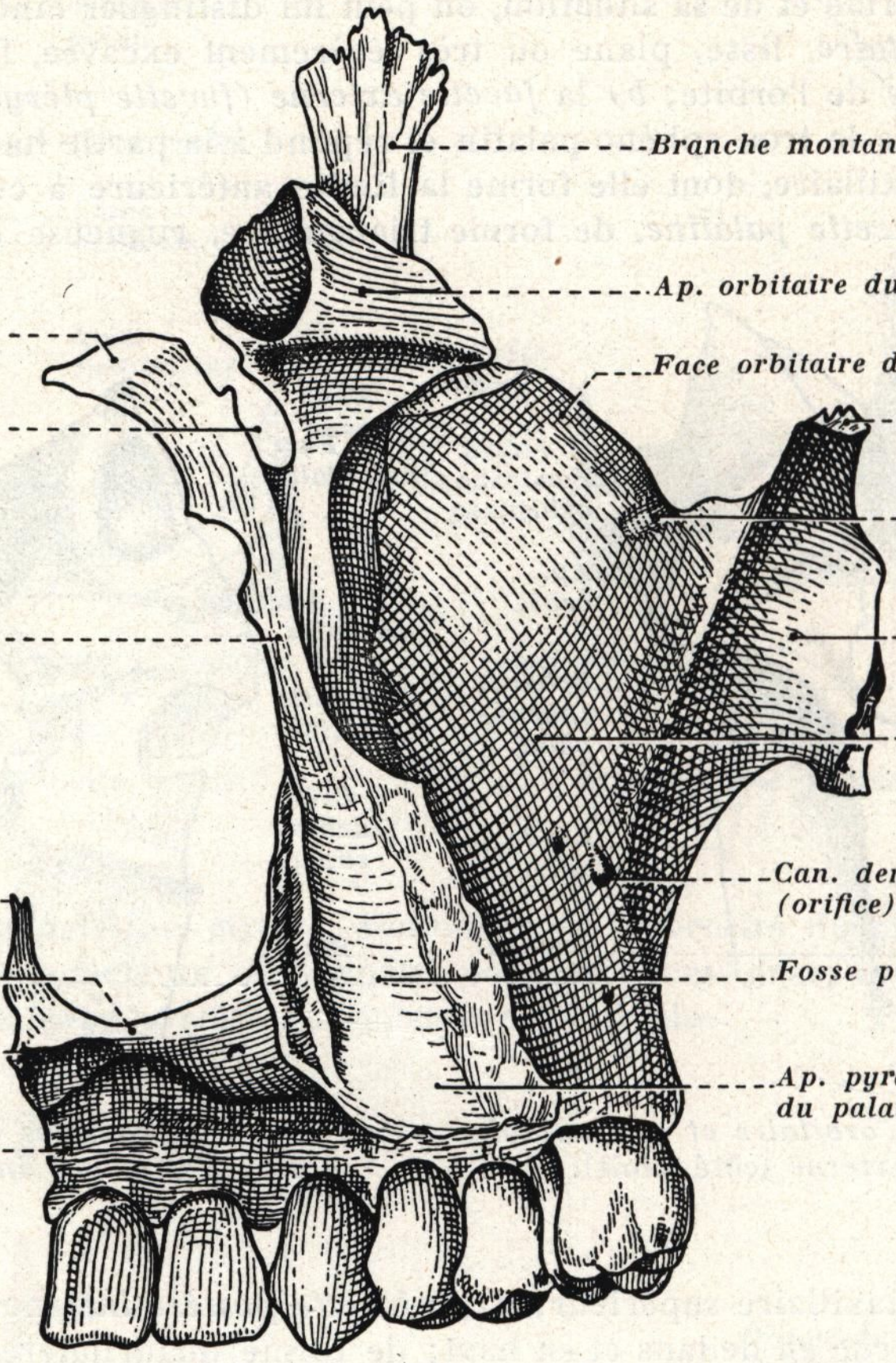

FIG. 176. — *Rapports du palatin et du maxillaire supérieur, côté droit, vue postérieure.*

CONNEXIONS. — Le palatin s'articule avec six os qui sont : le palatin du côté opposé, le maxillaire supérieur, le sphénoïde, l'ethmoïde, le vomer et le cornet inférieur.

INSERTIONS MUSCULAIRES. — Le palatin donne insertion à quatre muscles, qui sont :
1° Sur la *lame horizontale* : le péristaphylin externe (aponévrose du voile), l'azygos de la luette ou palato-staphylin.
2° Sur l'*apophyse pyramidale* : le ptérygoïdien interne (faisceau palatin de Juvara) et le ptérygoïdien externe.

ARCHITECTURE. — Le palatin est formé de tissu compact au niveau de ses lames (os papyracé); seule l'apophyse pyramidale présente du tissu spongieux.

OSSIFICATION ET DÉVELOPPEMENT. — Le palatin est, comme tous les os du massif facial supérieur, un os de membrane; il se développe aux dépens d'*un seul point d'ossification* qui apparaît à l'union des deux lames *(région angulaire du palatin)* au milieu du deuxième mois de la vie

fœtale; par la suite, il s'étend progressivement suivant deux plans orthogonaux qui édifient les lames.

La lame verticale apparaît en premier lieu, puis la lame horizontale, et plus tardivement l'apo-

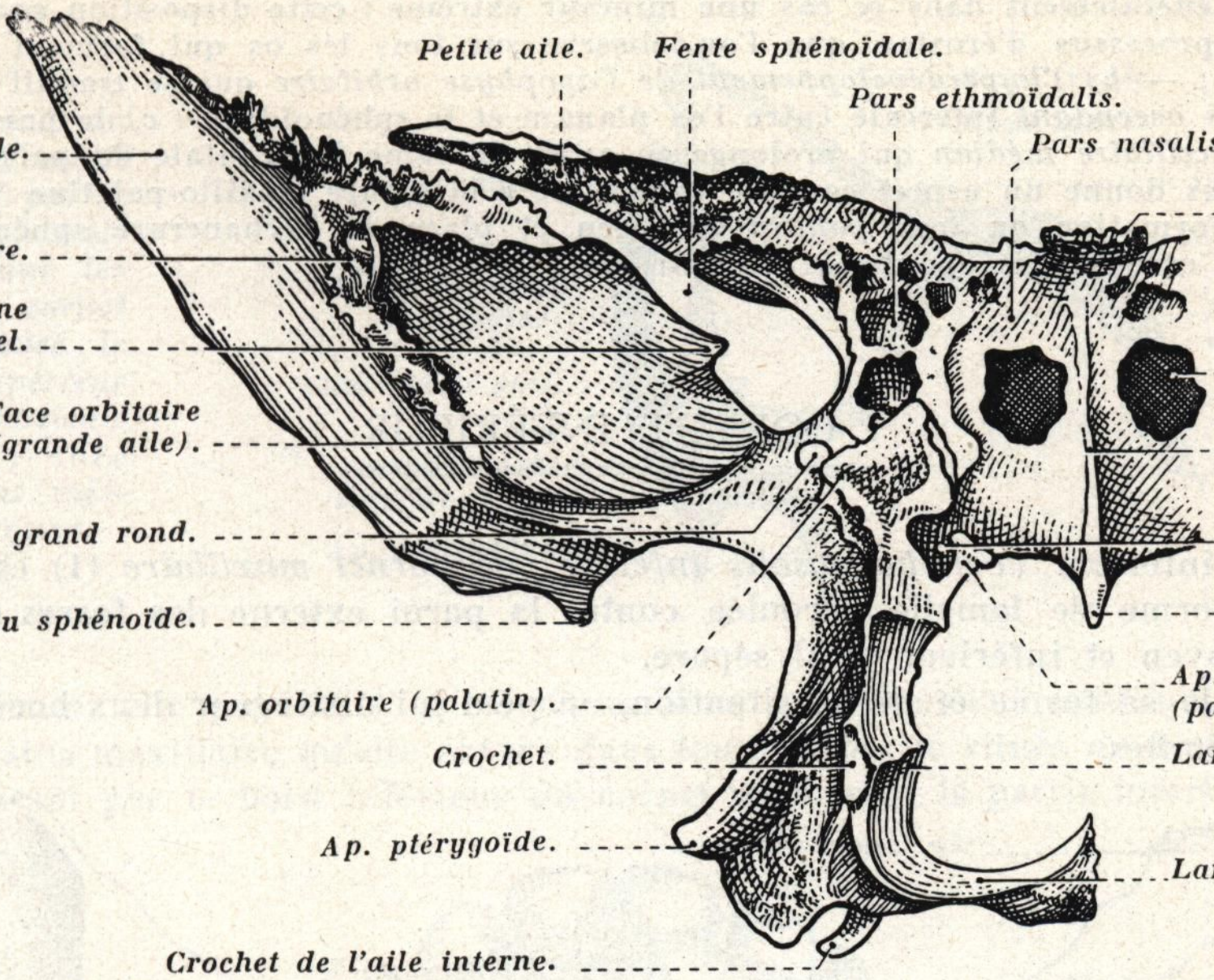

Fig. 177. — *Rapports du palatin et du sphénoïde, côté droit, vue antérieure.*

physe pyramidale; enfin les apophyses orbitaire et sphénoïdale, ainsi que l'échancrure sphéno-palatine qui les sépare, ne deviennent apparentes qu'au cours du troisième mois.

A la naissance, le diamètre antéro-postérieur et le diamètre transversal de l'os l'emportent sur

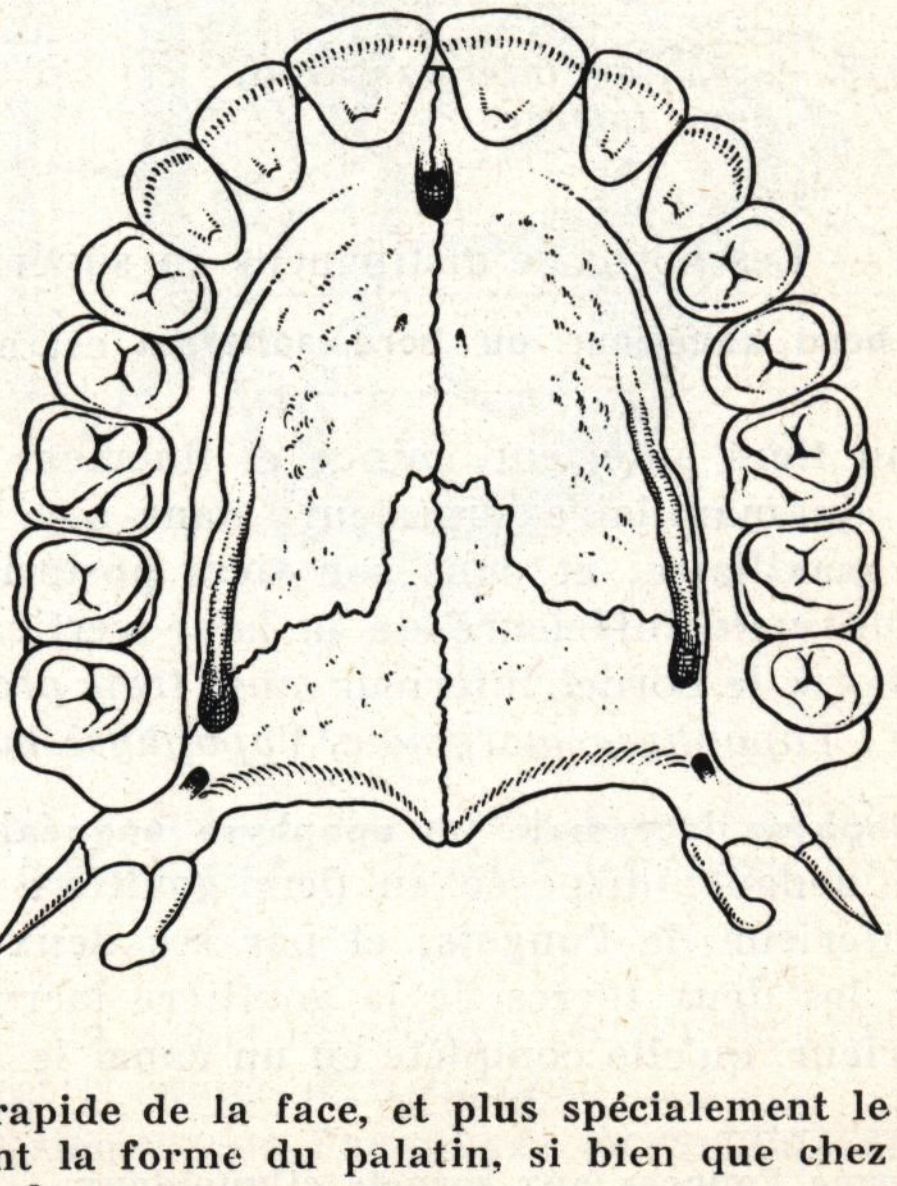

Fig. 178.
Processus intermaxillaires des lames horizontales des palatins.

la hauteur, mais par la suite la croissance rapide de la face, et plus spécialement le développement en hauteur de la fosse nasale, modifient la forme du palatin, si bien que chez l'adulte la lame verticale l'emporte sur la lame horizontale.

VARIATIONS. — Au niveau du palatin, les variations dans le développement de cet os ne sont pas rares, et nous signalerons : *a)* la *déhiscence de la lame verticale du palatin* qui se traduit : α) soit par la présence d'un seul orifice qui fait communiquer la fosse nasale avec l'arrière-fond de la fosse ptérygo-maxillaire : c'est le *trou nasal* (Juvara) ; β) soit par un état fenêtré de la lame qui possède généralement dans ce cas une minceur extrême : cette disposition anatomique est le résultat des processus d'érosion que l'on observe sur tous les os qui forment les parois des fosses nasales; — *b) l'hyperdéveloppement de l'apophyse orbitaire* qui se traduit par l'existence d'un *processus ascendant* intercalé entre l'os planum et le sphénoïde; — *c)* la présence d'un *processus intermaxillaire médian* qui prolonge en avant la lame horizontale du palatin; l'existence de ce processus donne un aspect concave en arrière à la suture maxillo-palatine (voy. : fig. 178); — *d)* et la formation du *trou palatin* aux lieu et place de l'échancrure sphéno-palatine par soudure (pont osseux) des apophyses orbitaire et sphénoïdale.

CORNET INFÉRIEUR

Le cornet inférieur *(concha nasalis inferior)* ou *cornet maxillaire* (1) est un os pair, disposé en forme de lamelle enroulée contre la paroi externe des fosses nasales, entre les méats moyen et inférieur qu'il sépare.

Par suite de sa forme et de sa situation, on peut lui distinguer deux bords, deux faces et deux extrémités.

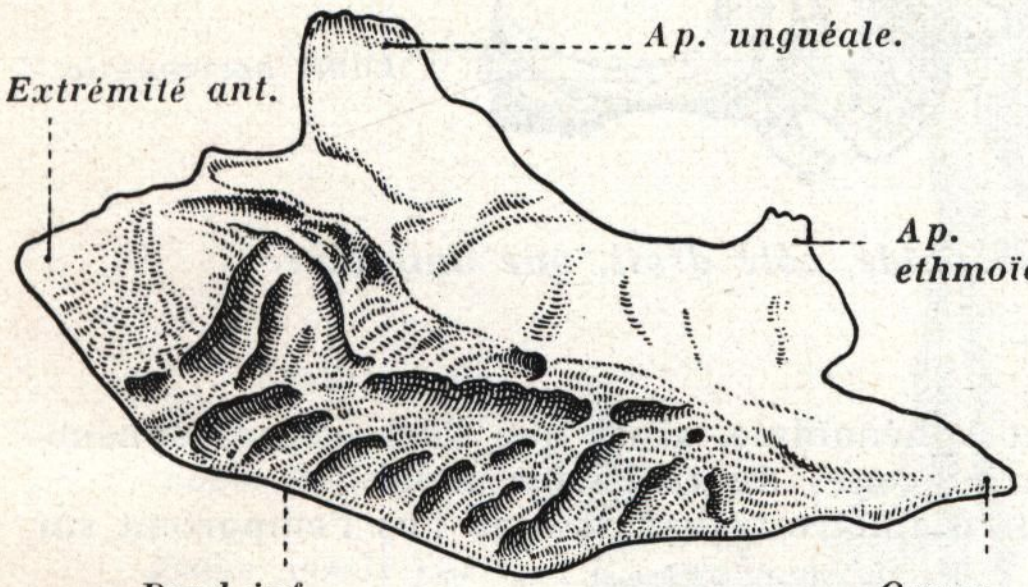

FIG. 179. — *Cornet inférieur droit, vue interne.*

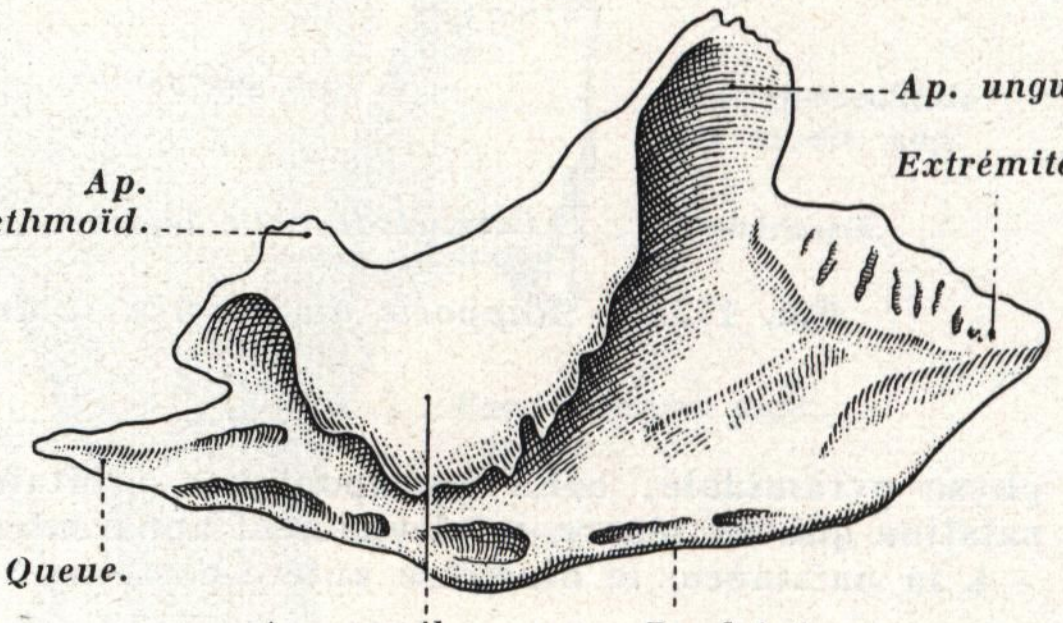

FIG. 180. — *Cornet inférieur droit, vue externe.*

Bords. — Les bords se distinguent en supérieur et inférieur.

1° **Le bord supérieur ou bord adhérent** est appliqué sur la paroi externe des fosses nasales.

Dans son tiers antérieur, mince et finement dentelé, il s'applique sur la crête turbinale inférieure du maxillaire supérieur; dans son tiers moyen, il est plus épais et répond à l'hiatus maxillaire; et dans son tiers postérieur, il est mince à nouveau et repose sur la crête turbinale inférieure de la lame verticale du palatin.

Par ce bord, le cornet inférieur émet *trois prolongements* ou *apophyses* qui sont, d'avant en arrière : l'*apophyse lacrymale*, l'*apophyse maxillaire* et l'*apophyse ethmoïdale.*

a) L'**Apophyse lacrymale** ou **apophyse unguéale,** est mince, quadrilatère et aplatie de dehors en dedans; disposée en demi-gouttière à concavité externe, elle atteint en haut le bord inférieur de l'unguis; et par ses deux bords antérieur et postérieur, elle s'applique sur les deux lèvres de la gouttière lacrymale située sur la face interne du maxillaire supérieur, qu'elle complète en un canal le *canal lacrymo-nasal* (voy. : fig. 224 et 228).

(1) Ce terme l'oppose aux cornets ethmoïdaux.

b) L'**Apophyse maxillaire,** ou **apophyse auriculaire,** ainsi désignée en raison de sa disposition en oreille de chien par rapport au cornet inférieur, est plus large et plus étendue

FIG. 181.

Coupe transversale du massif facial supérieur passant par la fosse ptérygo-maxillaire, montrant les rapports du cornet inférieur avec le maxillaire supérieur et la lame verticale du palatin ; côté droit, segment inférieur de la coupe.

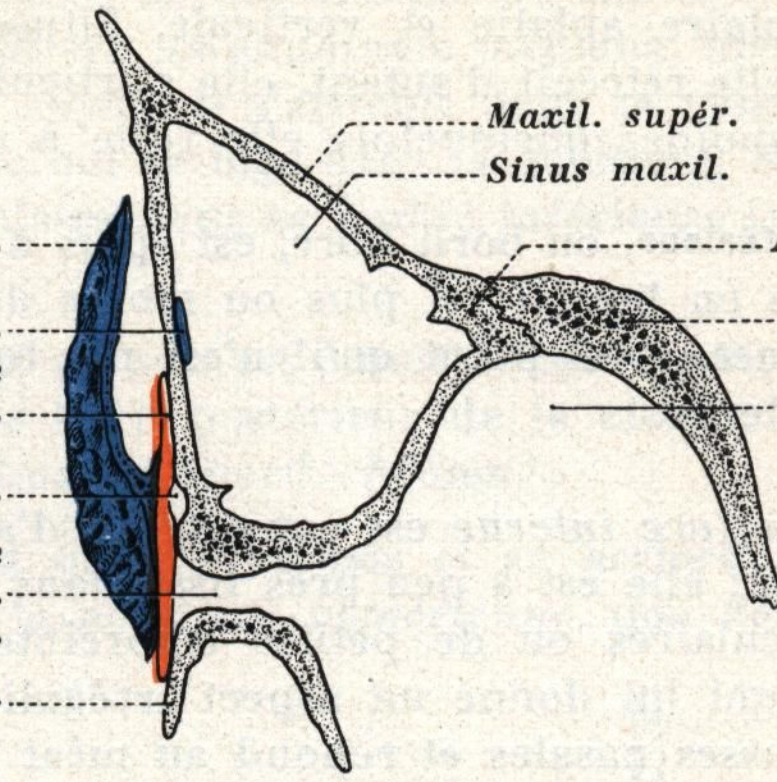

que la précédente; elle possède l'aspect d'une lame grossièrement semi-lunaire qui s'engage dans l'hiatus maxillaire qu'elle obture dans toute la partie située au-dessus d'un plan horizontal passant par le bord inférieur du cornet supérieur; la partie inférieure de cette

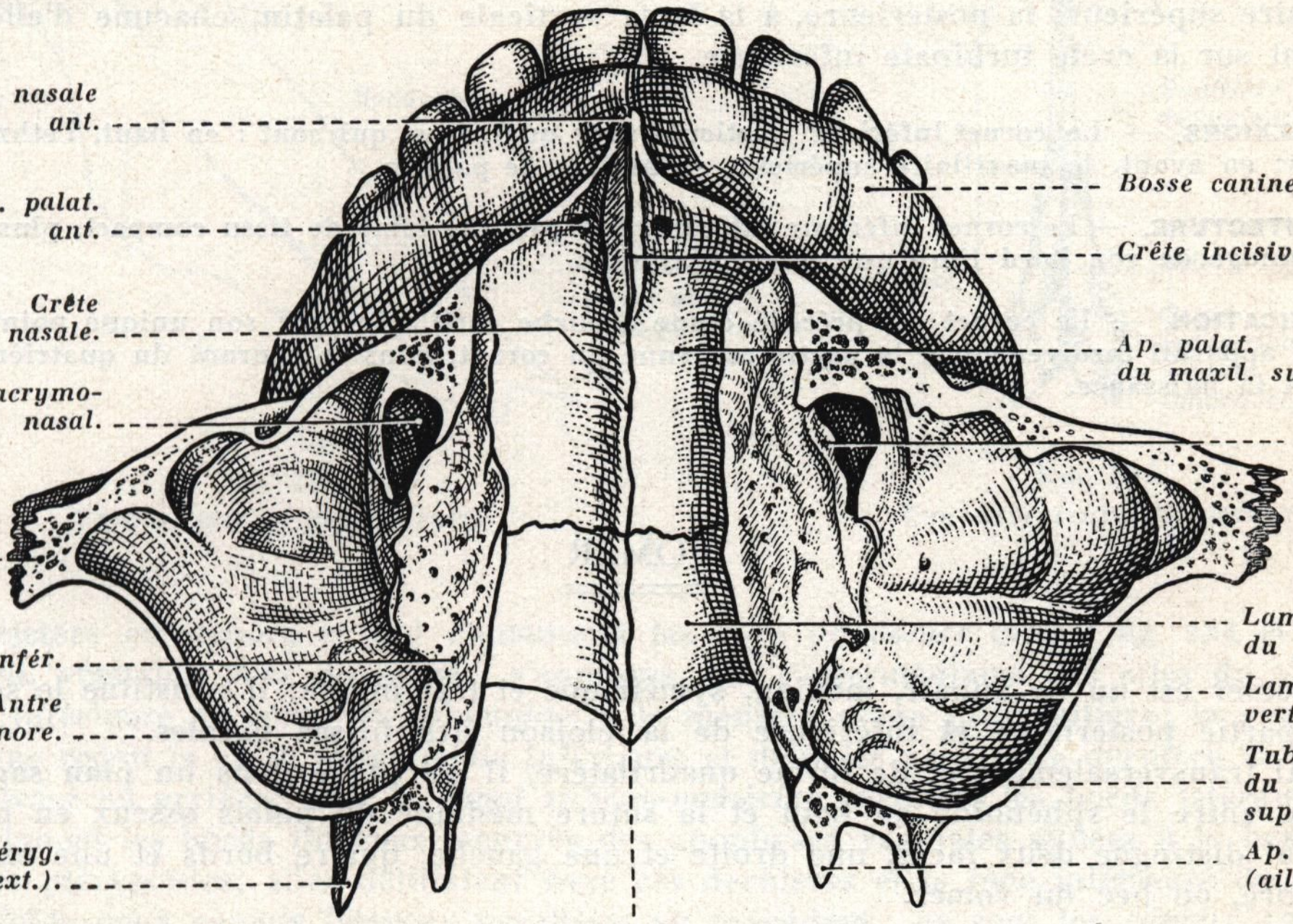

FIG. 182. — *Coupe transversale des deux maxillaires supérieurs passant au niveau du méat moyen et montrant les cornets inférieurs et le plancher des fosses nasales.*

apophyse s'applique contre la paroi interne du sinus maxillaire (voy. : fig. 152 et 181); sa face externe légèrement rugueuse répond à l'antre d'Highmore.

En avant, elle se continue avec le bord postérieur de l'apophyse lacrymale ; en arrière, elle s'articule avec l'apophyse maxillaire du palatin.

c) L'**Apophyse ethmoïdale,** ou **processus ethmoïdalis,** est très variable dans sa forme et dans son étendue; lorsqu'elle est bien développée, elle se détache du bord supérieur de l'os, en arrière de la racine de l'apophyse maxillaire, et présente l'aspect d'une mince lamelle triangulaire aplatie et verticale. Située au niveau du tiers moyen de l'hiatus maxillaire, qu'elle rétrécit d'autant, elle s'articule avec la face interne de l'apophyse unciforme de l'ethmoïde; quelquefois elle reste à distance de cet os.

2° **Le bord inférieur,** ou bord libre, est épais à sa partie moyenne, plus mince à ses extrémités; convexe en bas, il est plus ou moins déjeté en dehors, suivant le degré d'enroulement du cornet, à tel point qu'il n'est pas toujours visible lorsqu'on examine le cornet par sa face interne.

Faces. — La *face interne* est convexe, et d'autant plus convexe que le cornet inférieur est plus enroulé; elle est à peu près lisse dans sa moitié supérieure, mais elle est frappée de sillons vasculaires ou de petites empreintes arrondies ou ovalaires dans sa moitié inférieure, ce qui lui donne un aspect irrégulier à cet endroit ; elle regarde la cloison médiane des fosses nasales et répond au méat moyen.

La *face externe,* concave, est également rugueuse, mais beaucoup moins que la face interne; elle répond au méat inférieur, dont elle forme la limite interne et supérieure.

Extrémités. — Les extrémités se distinguent en antérieure et postérieure : elles sont effilées et la postérieure (queue) plus que l'antérieure ; elles répondent, l'antérieure au maxillaire supérieur; la postérieure, à la lame verticale du palatin, chacune d'elles s'appliquant sur la crête turbinale inférieure.

CONNEXIONS. — Le cornet inférieur s'articule avec quatre os, qui sont : en haut, l'ethmoïde et l'unguis; en avant, le maxillaire supérieur, en arrière, le palatin.

ARCHITECTURE. — Le cornet inférieur est constitué par une lame de tissu compact, plus épaisse au voisinage de son bord libre que partout ailleurs.

OSSIFICATION. — Le cornet est précédé d'une ébauche cartilagineuse; son unique point d'ossification apparaît tardivement à la partie moyenne du cornet, dans le courant du quatrième mois qui suit la naissance.

VOMER

Le vomer est un os impair, médian, symétrique et très mince; il constitue le squelette de la partie postérieure et inférieure de la cloison des fosses nasales.

Aplati transversalement et de forme quadrilatère, il est placé dans un plan sagittal et médian, entre le sphénoïde en haut et la suture médiane du palais osseux en bas.

On lui distingue deux faces, une droite et une gauche, quatre bords et une extrémité antérieure, ou bec du vomer.

Faces. — Les faces sont généralement planes et verticales; parfois cependant l'os est quelque peu dévié à droite ou à gauche, de telle sorte que les faces sont respectivement et alternativement concaves et convexes.

Les faces présentent de fins sillons vasculaires et nerveux, dirigés obliquement dans le sens du grand axe de l'os; parmi ces sillons, l'un est toujours plus marqué et plus apparent que les autres; situé près du bord antérieur, il livre passage à l'artère et au nerf naso-palatins (voy. : fig. 183 et 185). A l'état frais, les deux faces du vomer sont recouvertes par la muqueuse pituitaire.

Bords. — Les bords se distinguent d'après leur situation en antérieur, postérieur (ils sont parallèles entre eux), supérieur et inférieur.

Le BORD ANTÉRIEUR est le plus long des quatre bords; oblique en bas et en avant, il est le plus souvent épaissi et présente une gouttière longitudinale médiane, bien visible à la partie supérieure de l'os et chez les jeunes sujets; il s'articule dans sa moitié supérieure avec la lame perpendiculaire de l'ethmoïde qui se loge dans la gouttière, et avec le cartilage de la cloison ou cartilage quadrangulaire dans sa moitié inférieure (voy. : fig. 185, 225 et 226).

Le BORD POSTÉRIEUR, concave en arrière et en bas, est mince et tranchant; il est un peu moins oblique que le précédent, il forme le bord postérieur de la cloison médiane des fosses nasales, et sépare à ce niveau les choanes *(bord choanal)*.

Le BORD SUPÉRIEUR, épais, mais court, est oblique en bas et en arrière; il est creusé d'une gouttière médiane antéro-postérieure, la *gouttière vomérienne*, que délimitent deux

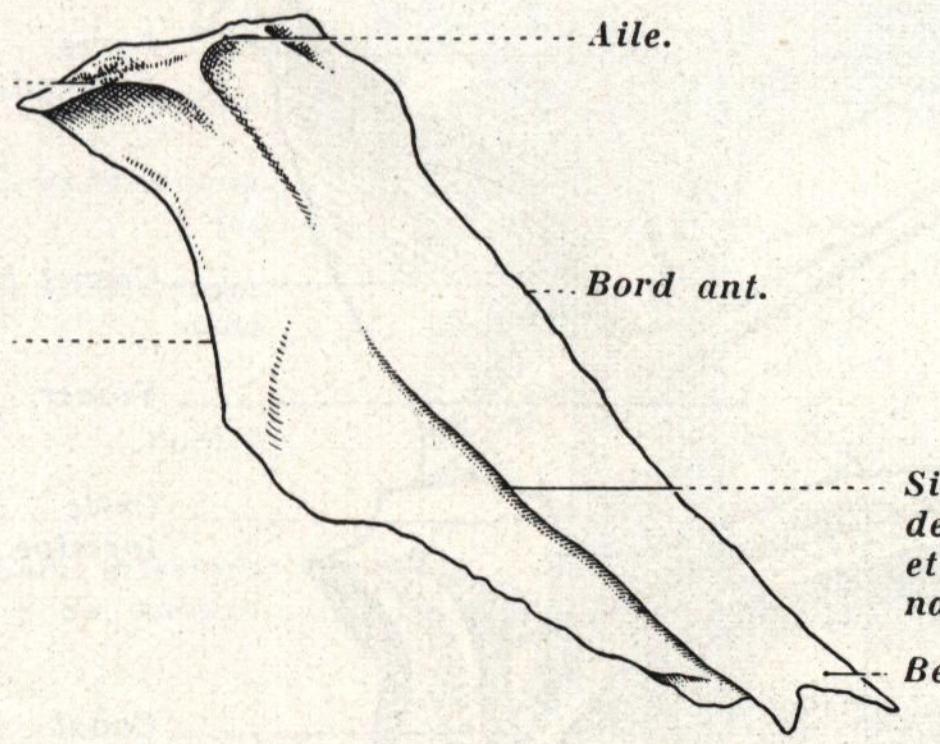

FIG. 183.
Vomer, vue latérale droite.

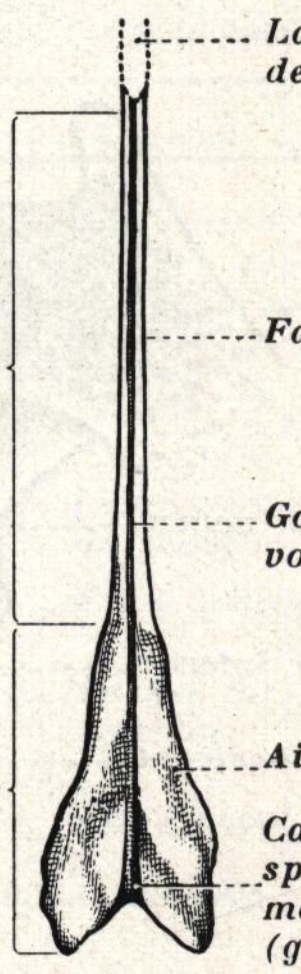

FIG. 184.
Vue supérieure du vomer.

lèvres déjetées en dehors et qui constituent les *ailes du vomer* (voy. : fig. 184 et 185).

Ce bord, véritable *base* du vomer, s'applique, par l'intermédiaire des ailes du vomer, à la face inférieure du corps du sphénoïde, à la manière d'une tuile faîtière; la gouttière vomérienne reçoit la crête sphénoïdale inférieure et délimite avec cette dernière un canal médian évasé en arrière; c'est le *canal sphéno-vomérien médian*; les bords latéraux des ailes atteignent les bords internes incurvés des apophyses vaginales situées à la base des apophyses ptérygoïdes; elles délimitent avec ces dernières et la face inférieure du corps du sphénoïde deux canaux latéraux parallèles au précédent : ce sont les *canaux sphéno-vomériens latéraux*; à l'état frais, les canaux sphéno-vomériens médian et latéraux sont occupés par des veines (voy. : fig. 186 et 192).

La face inférieure des ailes du vomer, lisse dans ses deux tiers antérieurs, répond au toit des fosses nasales; rugueuse dans son tiers postérieur, elle entre en contact avec la face supérieure de l'apophyse sphénoïdale du palatin.

Le BORD INFÉRIEUR (bord palatin), mince et dentelé, s'articule sur la ligne médiane avec la crête nasale formée par l'adossement des apophyses palatines des maxillaires supérieurs et des lames horizontales des palatins (palais osseux).

Extrémité antérieure (bec de vomer). — L'extrémité antérieure, ou *bec du vomer*, est située à l'union des bords inférieur et antérieur de l'os, dans la cloison médiane des fosses nasales; elle pointe en avant comme un bec d'oiseau. Présentant la forme d'un angle plus ou moins aigu suivant les sujets, elle repose souvent sur la crête incisive des maxillaires supérieurs; parfois aussi elle s'encastre dans une encoche osseuse ouverte en haut et en arrière, qui résulte d'une dénivellation appréciable entre la crête incisive et la crête nasale des maxillaires supérieurs, et dans ce cas, elle ne dépasse pas la crête inci-

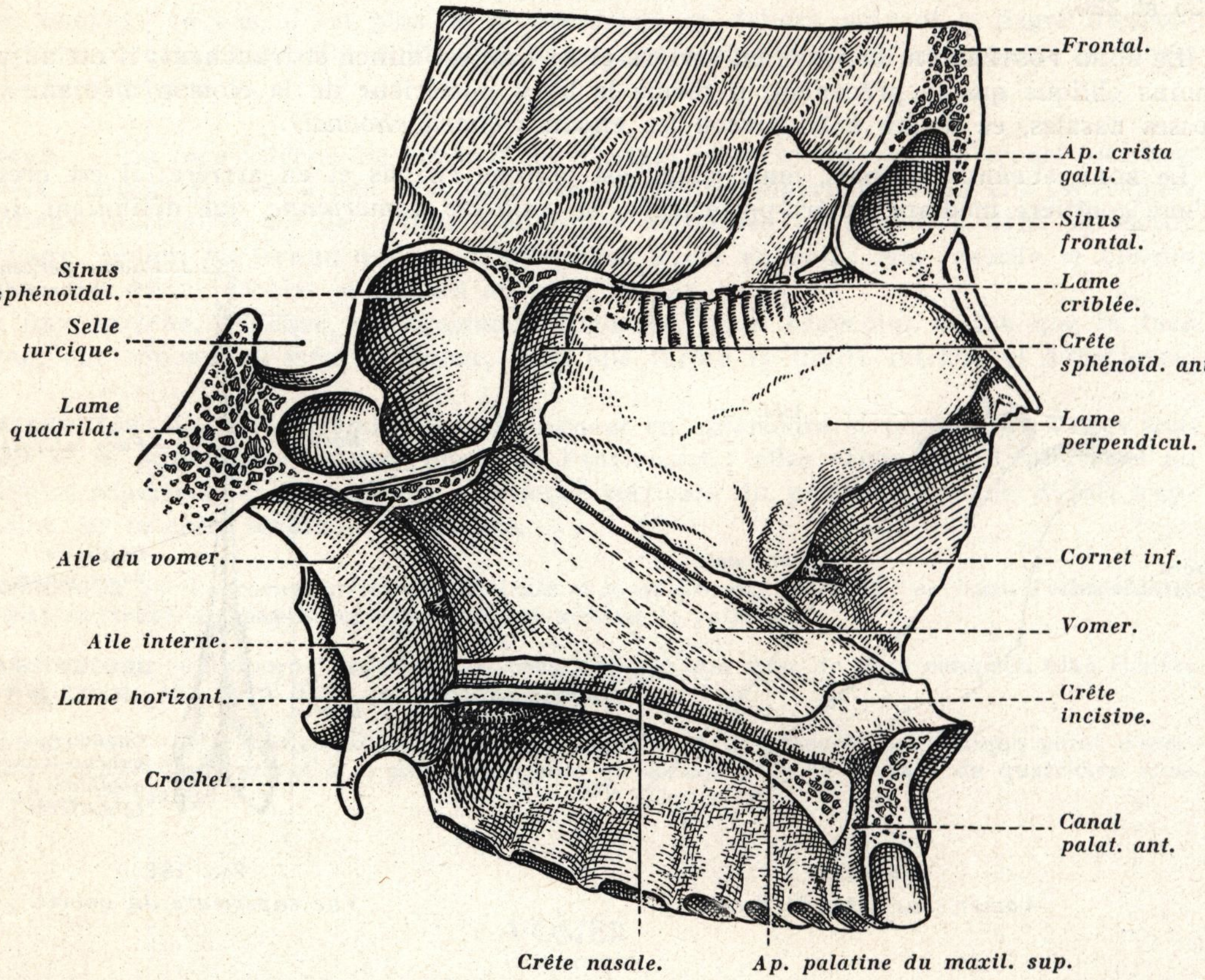

FIG. 185. — *Vomer, lame perpendiculaire de l'ethmoïde et os propre du nez; connexions et rapports avec les os voisins*
(coupe sagittale paramédiane droite du massif facial supérieur).

sive au niveau de la suture intermaxillaire (voy. : *Maxillaire supérieur*); en avant, elle s'arrête généralement au niveau du canal palatin antérieur qu'elle dépasse rarement; elle s'articule en haut, soit avec le cartilage de la cloison, soit avec le cartilage de Jacobson (voy. : fig. 183, 185, 225 et 226).

CONNEXIONS. — Le vomer s'articule avec six os, qui sont : en haut et en arrière, le sphénoïde; en haut et en avant, l'ethmoïde (lame perpendiculaire); en bas et en arrière, les deux palatins (lames horizontales); en bas et en avant, les deux maxillaires supérieurs (apophyses palatines).

Enfin, à l'état frais, il s'articule également avec le cartilage de la cloison (cartilage septal ou quadrangulaire).

CONSTITUTION ET ARCHITECTURE. — Chez l'adulte, le vomer est formé d'une seule lame de tissu osseux compact; primitivement cette lame est double, et le vomer résulte de la fusion sur la ligne médiane des deux lames vomériennes latérales (voy. : fig. 153).

Les malformations congénitales du vomer ne sont pas rares, et l'on peut observer fréquemment sur le bord antérieur de l'os un interstice plus ou moins étendu, comblé à l'état frais par un prolongement postérieur du cartilage de la cloison.

La gouttière vomérienne de la base du vomer et la gouttière du bord antérieur représentent les vestiges de la bipartition primitive du vomer.

OSSIFICATION ET DÉVELOPPEMENT. — Le vomer se développe par deux points d'ossification qui apparaissent, à la fin du deuxième mois de la vie intra-utérine, sur les faces latérales du septum cartilagineux *(septum nasi)* (voy. : fig. 153).

Ces deux points d'ossification donnent naissance à deux lamelles osseuses sagittales paramédianes *(lamelles vomériennes)*, qui s'unissent à la fin du troisième mois par leur bord inférieur, au-dessous du septum cartilagineux; plus tard, ce dernier se résorbe progressivement de

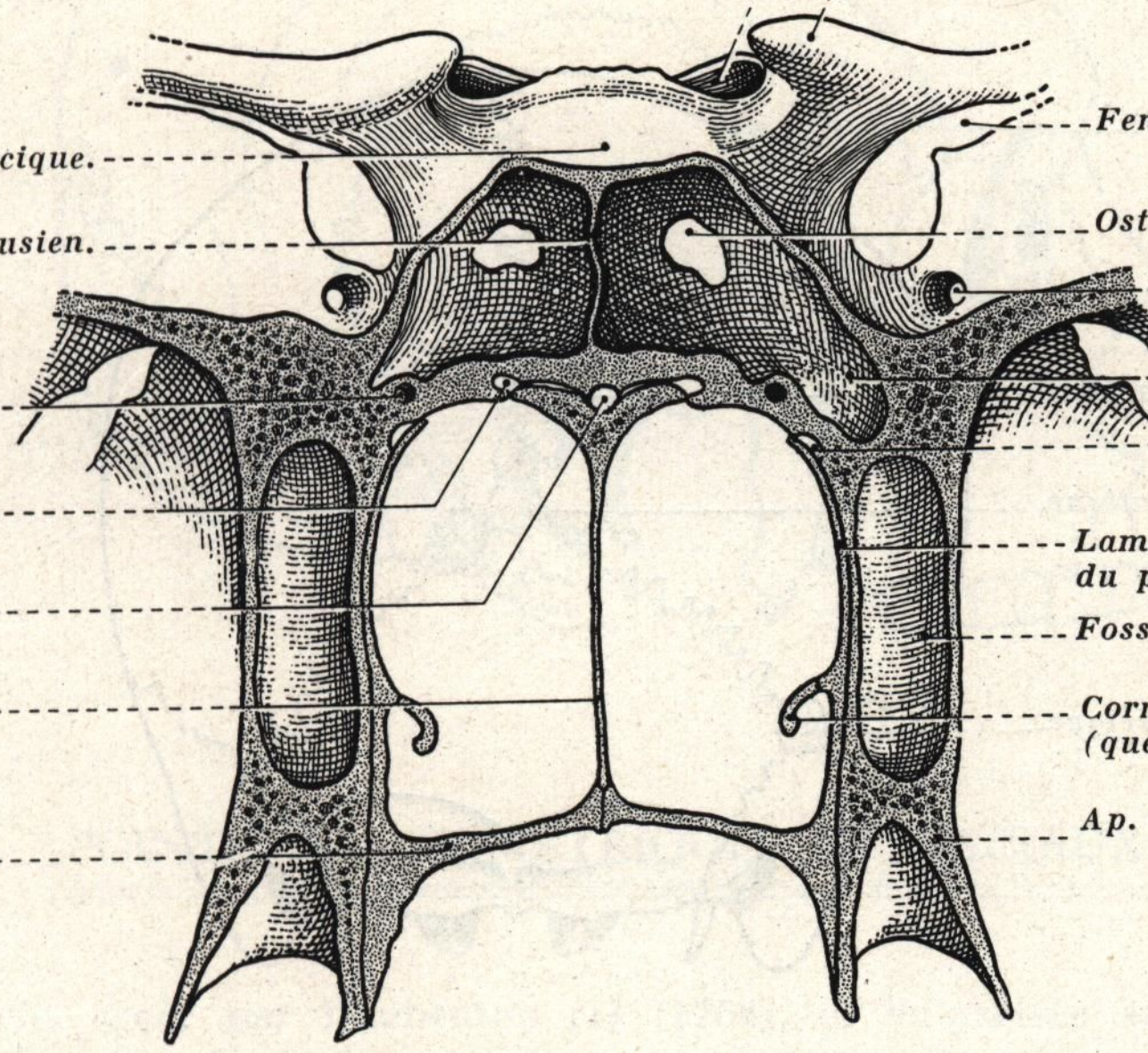

FIG. 186. — *Coupe frontale passant par le corps du sphénoïde, montrant la constitution des canaux sphéno-vomériens et ptérygo-palatins* (segment antérieur de la coupe)

bas en haut, en même temps que les deux lames osseuses se soudent dans le même sens; peu de temps après la naissance, le cartilage intervomérien a complètement disparu et la duplicité de l'os ne persiste que par les gouttières précédemment décrites des bords supérieur et antérieur.

Os sous-vomérien.

Rambaud et Renault, et à leur suite plusieurs anatomistes, ont décrit, dans l'épaisseur de la cloison médiane des fosses nasales, l'existence d'un petit osselet inconstant : l'*os sous-vomérien*. De forme quadrangulaire, celui-ci serait compris entre le vomer, le cartilage de la cloison et la crête incisive des maxillaires supérieurs sur laquelle il s'appuie, tout en ne dépassant que fort peu en avant le canal palatin antérieur; son bord antérieur, obliquement descendant en avant et en bas, continue la direction du bord antérieur du vomer, et comme ce dernier, il présente parfois une gouttière médiane.

Les travaux de Cadenat ont montré que cet os n'existe pas en tant qu'os indivise et qu'il appartient au maxillaire supérieur, dont il représente le *processus sous-vomérien* de la crête incisive (voyez précédemment : *Ossification et développement du maxillaire supérieur*).

OS WORMIENS

On désigne sous le nom d'*os wormiens* de petits os surnuméraires que l'on rencontre soit au niveau des fontanelles, soit au niveau des sutures des os du crâne ou de la face, d'où la classification en *os wormiens fontanellaires* et en *os wormiens suturaux;* ils ont été décrits pour la première fois par Olaüs Worm (1) en 1643 : d'où leur nom.

Os wormiens fontanellaires. — Généralement plus volumineux et plus étendus que les os wormiens suturaux, les os wormiens fontanellaires sont de petites écailles osseuses

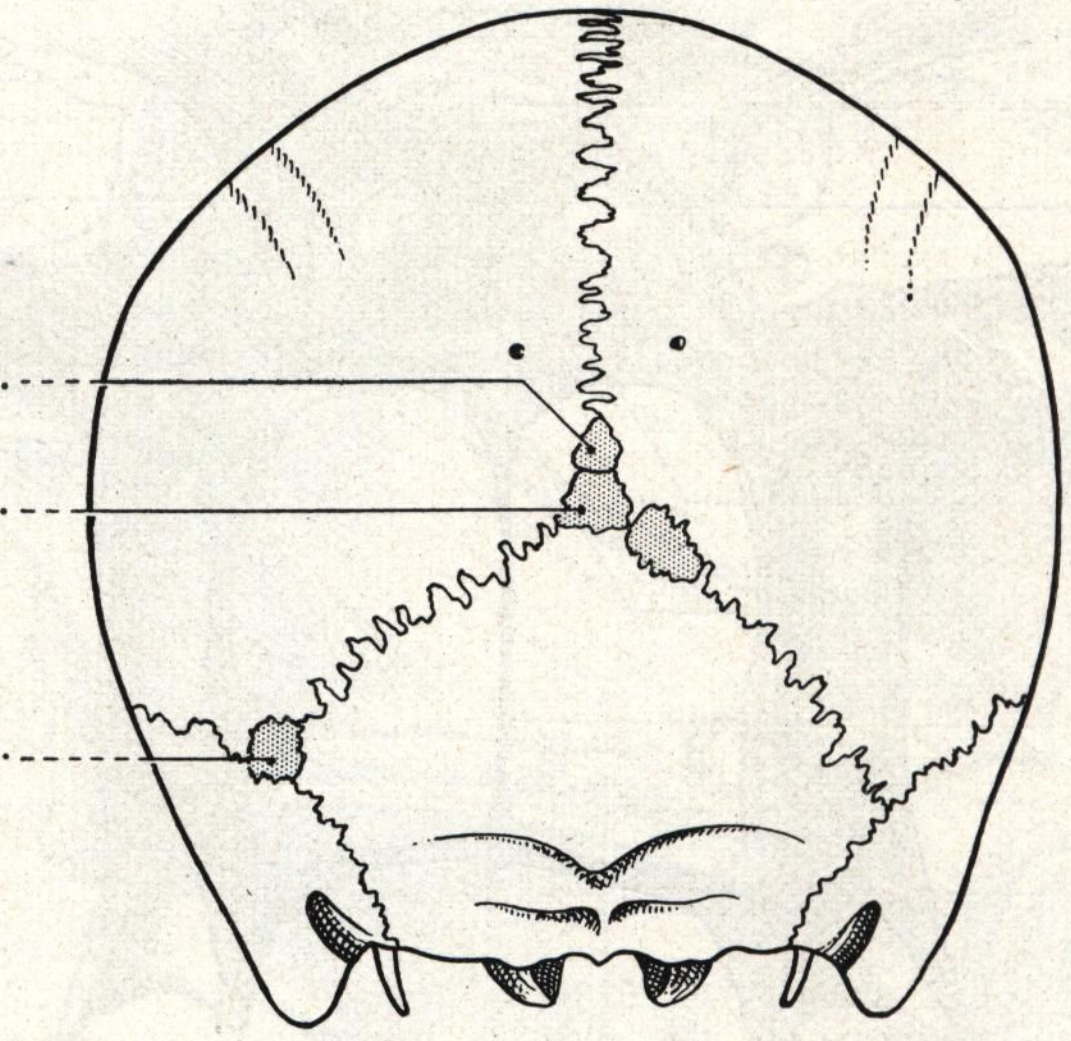

Fig. 187.
Os wormiens, vue postérieure du crâne (schématique).

intercalaires qui occupent toute l'épaisseur de la paroi cranienne au niveau des fontanelles.

On les désigne par le même nom que la fontanelle qu'ils occupent; les plus fréquents sont les *os wormiens fontanellaires latéraux,* c'est-à-dire les *wormiens astériques* et les *wormiens ptériques* (os ptériques); les autres, ou *os wormiens fontanellaires sagittaux,* c'est-à-dire les *wormiens lambdatiques (os épactal)* et *bregmatiques,* sont beaucoup plus rares.

Os wormiens suturaux. — Les os wormiens suturaux *(os surnuméraires des sutures)* peuvent s'observer au niveau de toutes les sutures du crâne ou du massif facial, mais ils sont surtout fréquents sur les sutures à biseaux alternés (*wormiens pariéto-temporaux* et *pariéto-sphénoïdaux*); indépendamment des précédents, les principaux sont les *os wormiens coronaux, lambdatiques, interpariétaux* ou *sagittaux, orbitaires (petit unguis), glabellaire* et *métopique.*

Parfois ils n'intéressent qu'une partie de la paroi cranienne; on distingue alors : *a)* des *wormiens exocraniens* (taillés aux dépens de la table externe); *b)* des *wormiens endo-*

(1) Olaüs Wormius, médecin à Copenhague (1583-1654).

craniens (taillés aux dépens de la table interne; *c)* et des *os wormiens insulés*; ceux-ci sont développés exclusivement aux dépens de la table interne, et loin des sutures (frontal, écaille du temporal et sphénoïde).

Les os wormiens dérivent : *a)* soit d'un centre ostéogénétique accessoire, voisin du centre principal dont il est détaché (pluripartition); *b)* soit d'un centre ostéogénétique spécial et indépendant des centres voisins.

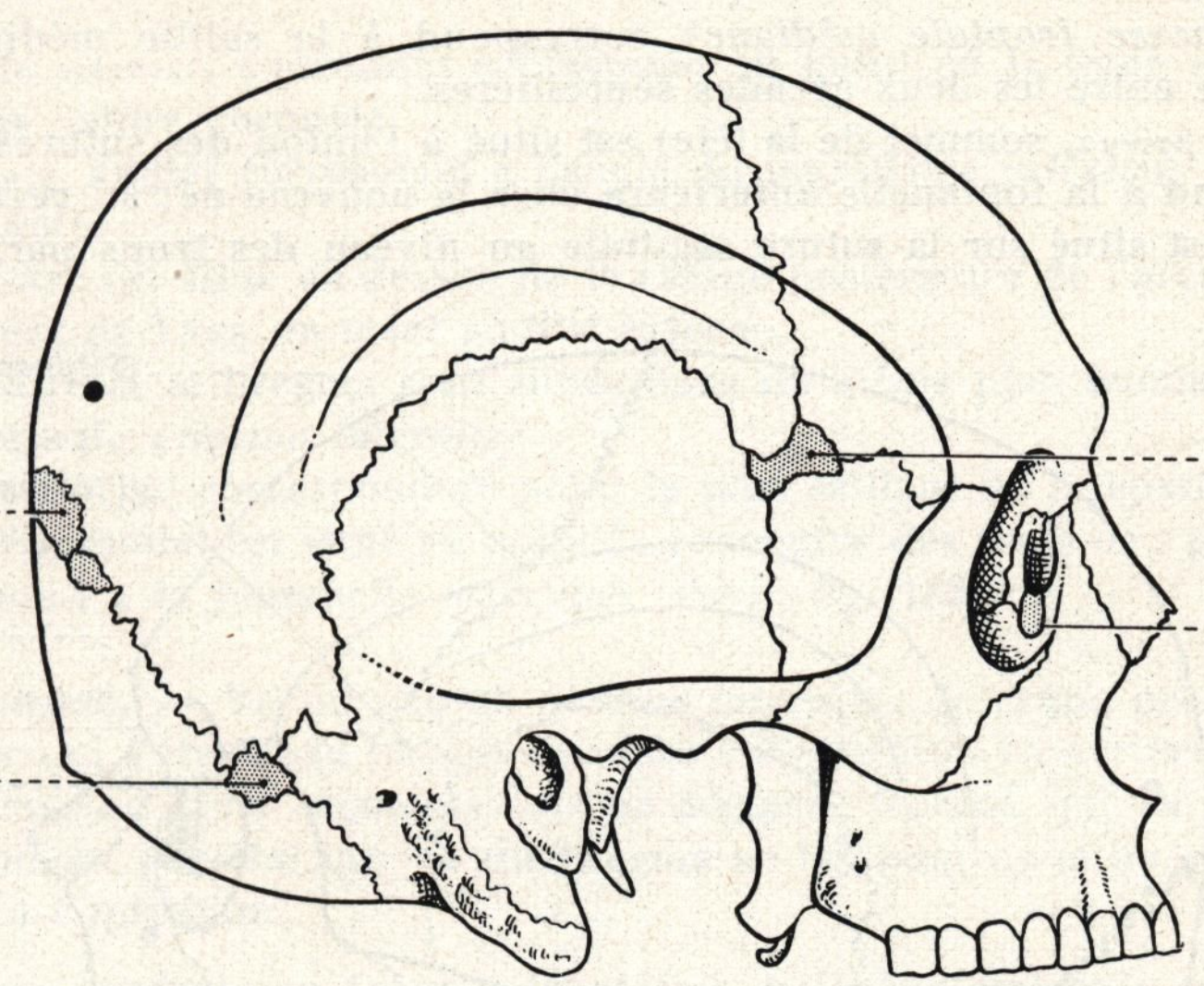

FIG. 188.
Os vormiens, vue latérale droite du crâne (schématique).

POINTS CRANIOMÉTRIQUES ET FACIAUX

La *craniométrie,* créée par Daubenton (1) (1764), et vulgarisée scientifiquement par Broca (2) (1875), est l'étude des mensurations craniennes; elle intéresse à la fois l'anthropologiste, le médecin, le chirurgien et l'artiste (sculpteur).

Il faut entendre, par *points craniens* et *faciaux,* des *repères précis* qui permettent : l'étude comparative des divers types craniens à l'anthropologiste; le repérage topographique de certaines zones ou de certaines régions au praticien au cours des interventions (trépanations, par exemple ligne rolandique).

On distingue des *points impairs* ou *médians* (*points singuliers* du crâne) et des *points pairs* ou *latéraux* (nous décrirons dans ce chapitre seulement les principaux).

Points médians. — Les *points médians* sont situés sur le plan médio-sagittal du crâne et de la face; nous les envisagerons d'avant en arrière depuis la symphyse mentonnière jusqu'au trou occipital; ils sont au nombre de onze principaux (voy. : fig. 189).

Le *gnathion* est le point saillant le plus inférieur de la symphyse mentonnière (de γναθός, mâchoire (voy. : fig. 126).

---

(1) Anatomiste et naturaliste français (1716-1800), fut professeur de Zoologie au Collège de France.

(2) Anthropologiste et chirurgien français, né à Sainte-Foix-la-Grande en 1824, mort à Paris en 1880, fut professeur à la Faculté de Médecine de Paris et à l'Institut d'Anthropologie, chef de l'Ecole anthropologique moderne.

Le *point mentonnier* ou *point symphysaire (point symphysien),* est le point médian le plus saillant de l'éminence mentonnière.

Le *point naso-spinal,* situé au niveau de l'épine nasale antérieure, correspond au point médian du bord inférieur de l'échancrure nasale.

Le *point nasal* ou *nasion,* situé à la racine du nez, est le point médian de la suture fronto-nasale; il est situé à la *limite du crâne et de la face,* et répond au sommet de l'angle obtus que forment le frontal et les os propres du nez.

La *glabelle (bosse frontale médiane)* correspond à la saillie médiane (parfois léger méplat) comprise entre les deux arcades sourcilières.

Le *bregma* (de βρέγμα, sommet de la tête) est situé à l'union des sutures coronale et sagittale; il correspond à la fontanelle antérieure chez le nouveau-né; au *vertex* ou *sinciput.*

L'*obélion* (1) est situé sur la suture sagittale au niveau des trous pariétaux.

FIG. 189.

Les points craniométriques et faciaux sur une vue latérale droite du crâne.

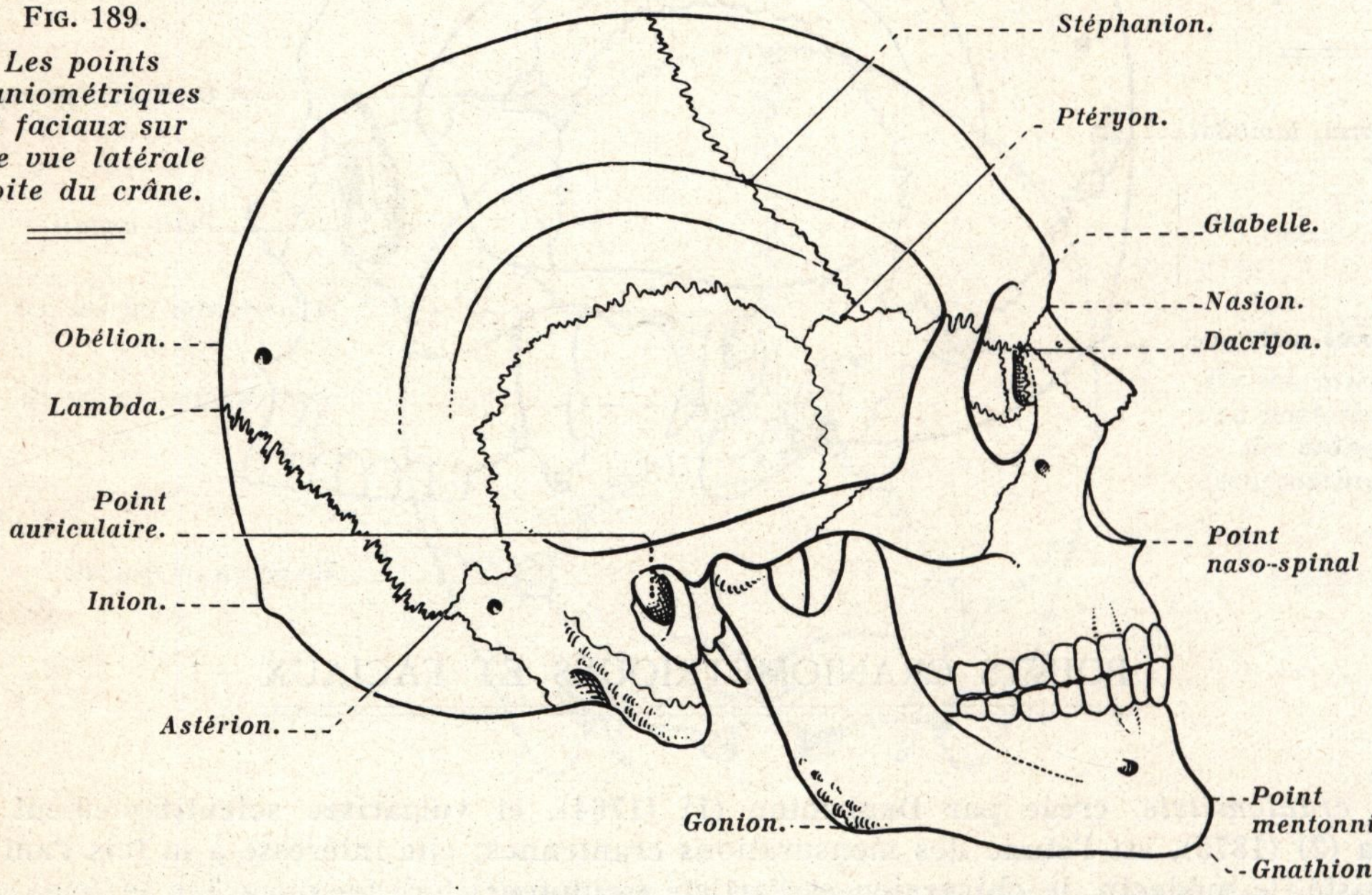

Le *lambda* est situé à l'union des sutures sagittale et lambdatique; il correspond à la fontanelle postérieure chez le nouveau-né.

L'*inion* (de ἰνίον, nuque) répond à la protubérance occipitale externe; facilement palpable à travers le cuir chevelu, c'est un point de repère important en chirurgie cranienne; il est sensiblement situé à mi-distance entre le lambda et le trou occipital; il correspond à l'*occiput.*

L'*opisthion* (de ὄπισθεν, en arrière) répond au point médian du bord postérieur du trou occipital.

Le *basion* (de βάσις, base) répond au point médian du bord antérieur du trou occipital (voy. : fig. 115).

Points latéraux. — Les *points latéraux* sont d'avant en arrière :

Le *dacryon* (de δάκρυον, larme), point de rencontre, en forme de T, des sutures unguéo-

(1) De ὀβελός, *broche;* nom donné du fait que les deux trous pariétaux, au niveau desquels se trouve l'obélion, figurent les orifices d'entrée et de sortie d'une broche dont on aurait transpercé le crâne par la pensée.

maxillaire et fronto-unguéale; il est situé à la partie supérieure de la crête lacrymale postérieure, dans l'angle supéro-interne de l'orbite.

Le *point malaire*, situé à l'extrémité du diamètre bimalaire, répond au point le plus saillant de la face externe de l'os malaire.

Le *ptérion* (de πτερόν, aile) est une courte suture presque horizontale (et non pas un point situé sur l'aire de la fosse temporale à la jonction des quatre os : frontal, pariétal, grande aile du sphénoïde et écaille du temporal); il correspond à la *suture ptérique* (voy. : fig. 189 et 193).

Le *stéphanion* (de στέφανος, couronne) correspond au point où la ligne courbe temporale supérieure coupe la suture coronale.

Le *gonion* (de γωνία, angle) correspond à l'angle du maxillaire inférieur (point de repère chirurgical important).

Le *point auriculaire* est situé au-dessus de la racine postérieure de l'arcade zygomatique, dans le prolongement de l'axe du méat auditif externe.

Le point auriculaire et le bregma sont situés dans un même plan frontal, lorsque la tête est en position normale *(norma lateralis)*.

L'*euryon* (de εὐρύς, large) correspond au point le plus saillant de la bosse pariétale.

L'*astérion* (de ἀστήρ, étoile) est situé au point de rencontre des trois os : pariétal, temporal et occipital; il répond à la fontanelle astérique (voy. : fig. 189).

Courbes craniennes. — Vu de profil *(norma lateralis)*, le crâne présente une courbe sagittale et médiane qui s'étend, du nasion en avant à l'opisthion en arrière; cette courbe se décompose elle-même en *trois segments* : *a)* un *segment frontal*, qui va de la glabelle au bregma; *b)* un *segment pariétal* qui va du bregma au lambda; *c)* et un *segment occipital*, qui va du lambda à l'opisthion.

2° Vu par sa face antérieure *(norma frontalis)*, le crâne présente une double courbure vertico-transversale qui s'étend du bregma aux points auriculaires.

3° Vu par sa face supérieure *(norma verticalis)*, le crâne présente *deux courbures* : *a)* l'une, *antérieure*, qui s'étend de la glabelle à l'euryon; *b)* l'autre, *postérieure*, qui s'étend de l'euryon à l'inion (voy. : fig. 109).

Diamètres craniens. — Chez l'adulte, les principaux diamètres craniens sont :

Le *diamètre antéro-postérieur maximum*, qui s'étend de la glabelle à un point situé à 3 centimètres au-dessus de l'inion (moyenne : 180 millimètres).

Le *diamètre transverse maximum*, qui s'étend d'un euryon à l'autre (moyenne : 145 millimètres).

Le *diamètre bizygomatique*, compris entre les deux arcades zygomatiques (moyenne : 130 millimètres).

ÉTUDE GÉNÉRALE DE LA FACE OSSEUSE

L'ensemble des quatorze os qui constituent le squelette de la face forme un massif osseux situé à la partie antérieure et inférieure de la base du crâne.

Vu de face, le massif osseux facial est formé de deux parties, dont l'une est mobile par rapport à l'autre en vue de la mastication : ce sont les deux mâchoires; elles constituent respectivement le massif facial supérieur et le massif facial inférieur; entre les deux s'interpose la cavité buccale.

La face osseuse présente une forme géométrique difficile à préciser; mais pour la commodité de la description, nous lui considérerons une face antérieure, une face postérieure, une face supérieure, une face inférieure et deux faces latérales.

Face antérieure. — La face antérieure s'étend depuis le bord inférieur du menton osseux jusqu'à une ligne horizontale qui passe par les deux sutures fronto-malaires.

Sur la ligne médiane, elle présente de haut en bas la suture fronto-nasale, la suture internasale ou médio-nasale, l'orifice antérieur des fosses nasales ou *orifice piriforme (apertura piriformis)* qui permet d'apercevoir le bord antérieur du vomer et les cornets, l'épine nasale antérieure, la suture intermaxillaire supérieure, les incisives médianes et la symphyse mentonnière qui se termine en bas par l'éminence mentonnière (voy. : fig. 190).

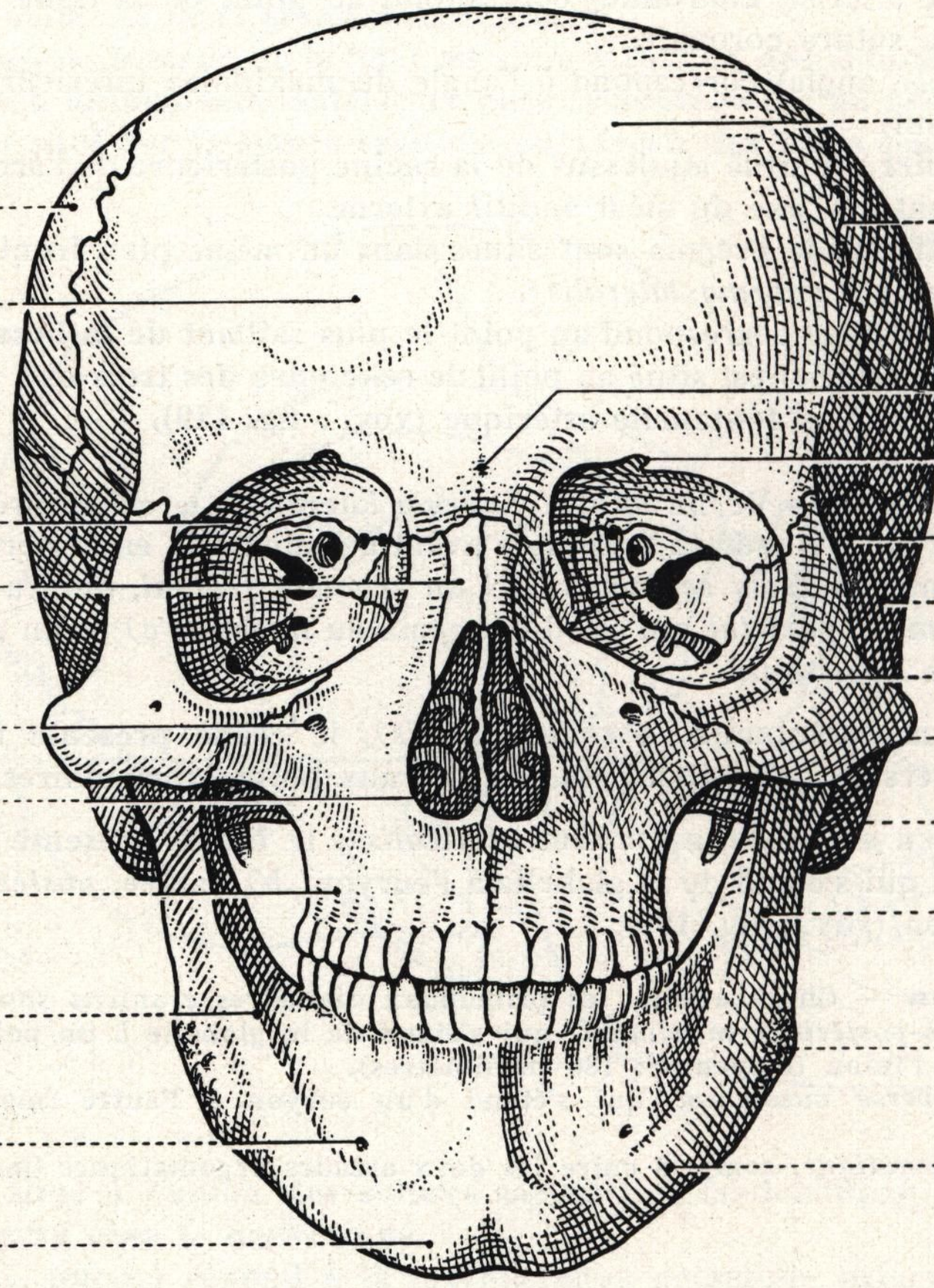

Fig. 190. — *Crâne, vue antérieure.*

De chaque côté de la ligne médiane, et de haut en bas, cette face présente la face externe de l'os nasal et son orifice vasculaire *(foramen nasale),* la face externe de la branche montante du maxillaire supérieur, le rebord orbitaire inférieur, le trou sous-orbitaire et, plus en dehors, la suture maxillo-malaire, la fosse canine, la fossette myrtiforme, la face antérieure de l'arcade alvéolo-dentaire avec la bosse canine, les dents, la face antéro-externe du maxillaire inférieur avec le trou mentonnier et l'extrémité antérieure de la ligne oblique externe (voy. : fig. 190).

Face postérieure. — La face postérieure montre :

a) Sur le *massif facial supérieur* et sur la ligne médiane, le bord postérieur du vomer et

l'épine nasale postérieure, et latéralement les choanes limitées en dehors par les apophyses ptérygoïdes; les tubérosités du maxillaire supérieur, masquées en partie par les apophyses pyramidales des palatins;

b) Sur le ***massif facial inférieur,*** la face postérieure et interne du fer à cheval formé par le maxillaire inférieur avec, sur la ligne médiane, la symphyse mentonnière et les apophyses geni, et latéralement la ligne oblique interne, le sillon mylo-hyoïdien, l'épine de Spix, l'orifice supérieur du canal dentaire et le bord postérieur de la branche montante du maxillaire inférieur (voy. : fig. 192).

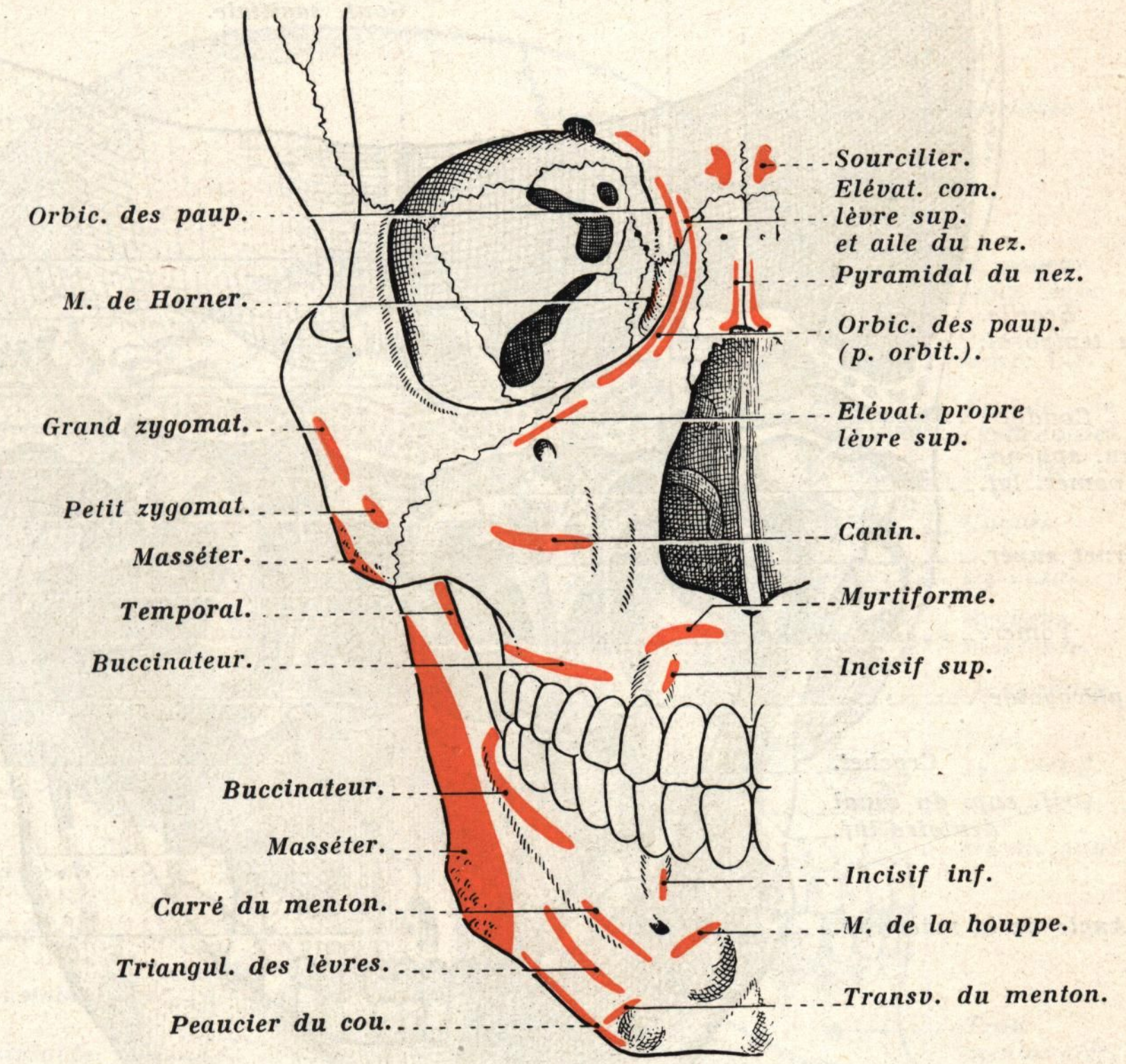

Fig. 191. *Insertions musculaires de la face osseuse; vue antérieure, côté droit.*

Face supérieure. — La face supérieure réunit le squelette facial à la base du crâne; elle s'étend de la suture fronto-nasale en avant à la partie postérieure de l'articulation sphéno-vomérienne en arrière.

Face inférieure. — La face inférieure est formée par le cadre osseux en fer à cheval que représente le bord inférieur des branches horizontales du maxillaire inférieur; il montre sur un plan supérieur, et inscrits dans ce fer à cheval, la voûte palatine, les apophyses ptérygoïdes et le bord postérieur du vomer.

Face latérale. — La face latérale est constituée de haut en bas par la saillie de l'os malaire (face cutanée) avec ses trois apophyses, la fosse canine, la face externe de la branche montante du maxillaire inférieur avec l'échancrure sigmoïde qui conduit dans la fosse zygomatique; cette échancrure est comprise entre l'apophyse coronoïde en avant et le condyle et son col en arrière; signalons enfin les arcades alvéolo-dentaires qui supportent les molaires et les prémolaires (voy. : fig. 193).

Diamètres de la face. — L'étude des diamètres de la face présente une certaine importance du point de vue anthropologique. Les principaux diamètres utilisés sont: le *diamètre naso-mentonnier* qui indique la hauteur de la face; il est compris entre le nasion en haut et le point mentonnier en bas, le *diamètre biorbitaire externe,* compris entre les deux apophyses orbitaires externes, indique la largeur de la face supérieure; le *diamètre bimalaire,*

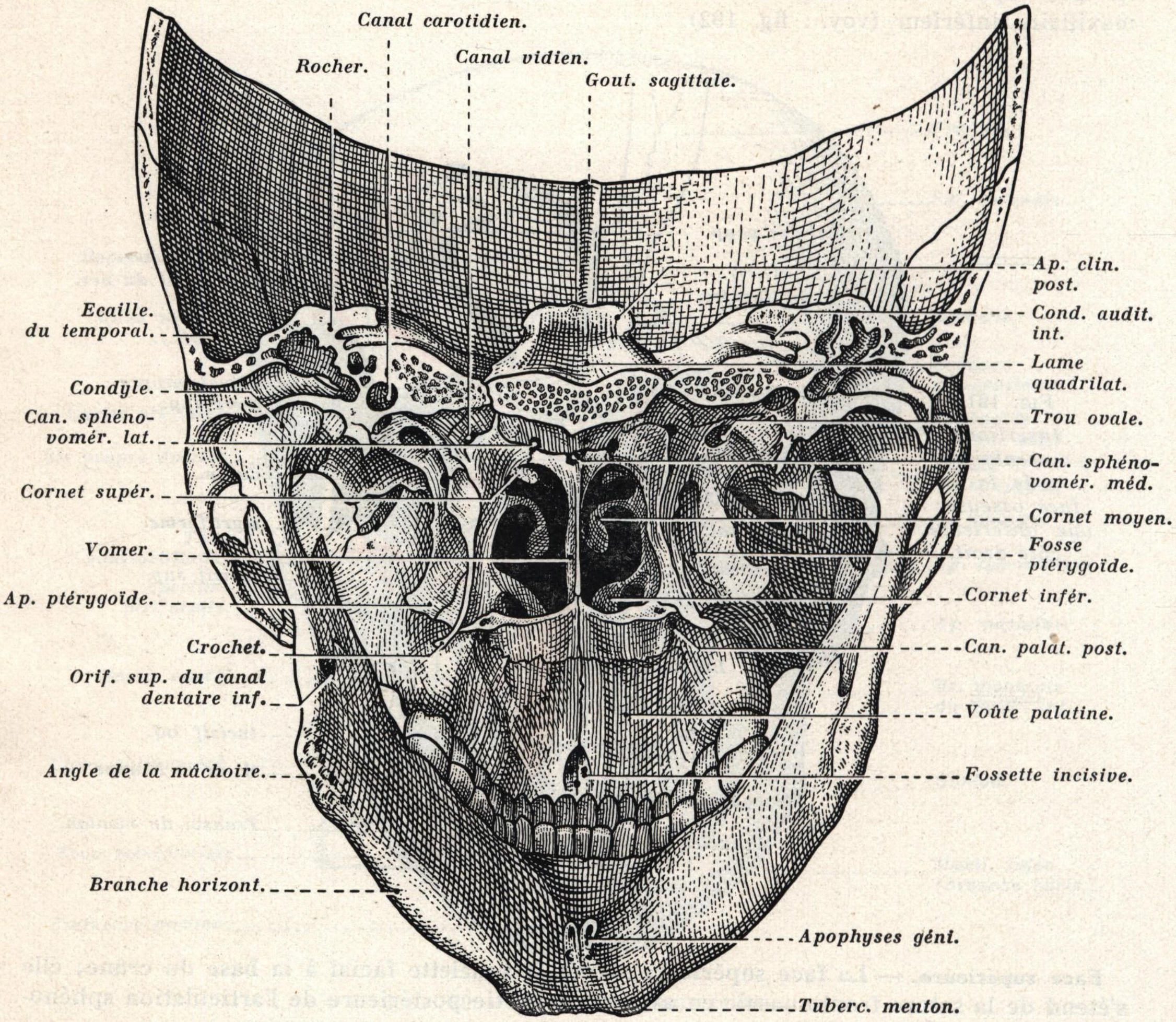

FIG. 192. — *Massif facial, vue postéro-inférieure.*

étendu d'un point malaire à l'autre, indique la largeur de la face moyenne; et le *diamètre bizygomatique,* compris entre les faces externes des deux apophyses zygomatiques, indique la largeur maxima de la face.

Variations de la face. — Les variations de la face sont nombreuses et comprennent : *a)* des *variations ethniques,* caractéristiques d'une race; *b)* et des *variations individuelles* dans une même race.

Nous signalerons notamment : 1° dans le *plan transversal,* la saillie exagérée des malaires et l'augmentation du diamètre bimalaire par rapport aux autres diamètres de la face, comme cela

s'observe dans certaines races asiatiques; 2° dans le *plan sagittal*, les variations de forme des maxillaires et des bords alvéolaires qui conditionnent le profil de la face sur le sujet vivant, et qui constituent le *prognathisme*; lorsque le rebord alvéolaire supérieur est plus ou moins saillant, le prognathisme peut être facial supérieur (races nègres) ou alvéolo-dentaire (races jaunes), suivant que l'avancée par rapport au maxillaire inférieur porte sur tout le massif facial supérieur ou simplement sur son arcade alvéolo-dentaire.

Angle de Camper. — On désigne sous le nom d'*angle de Camper*, ou d'*angle maxillaire*, l'angle dièdre formé par la rencontre du plan tangent à la face antérieure du frontal passant

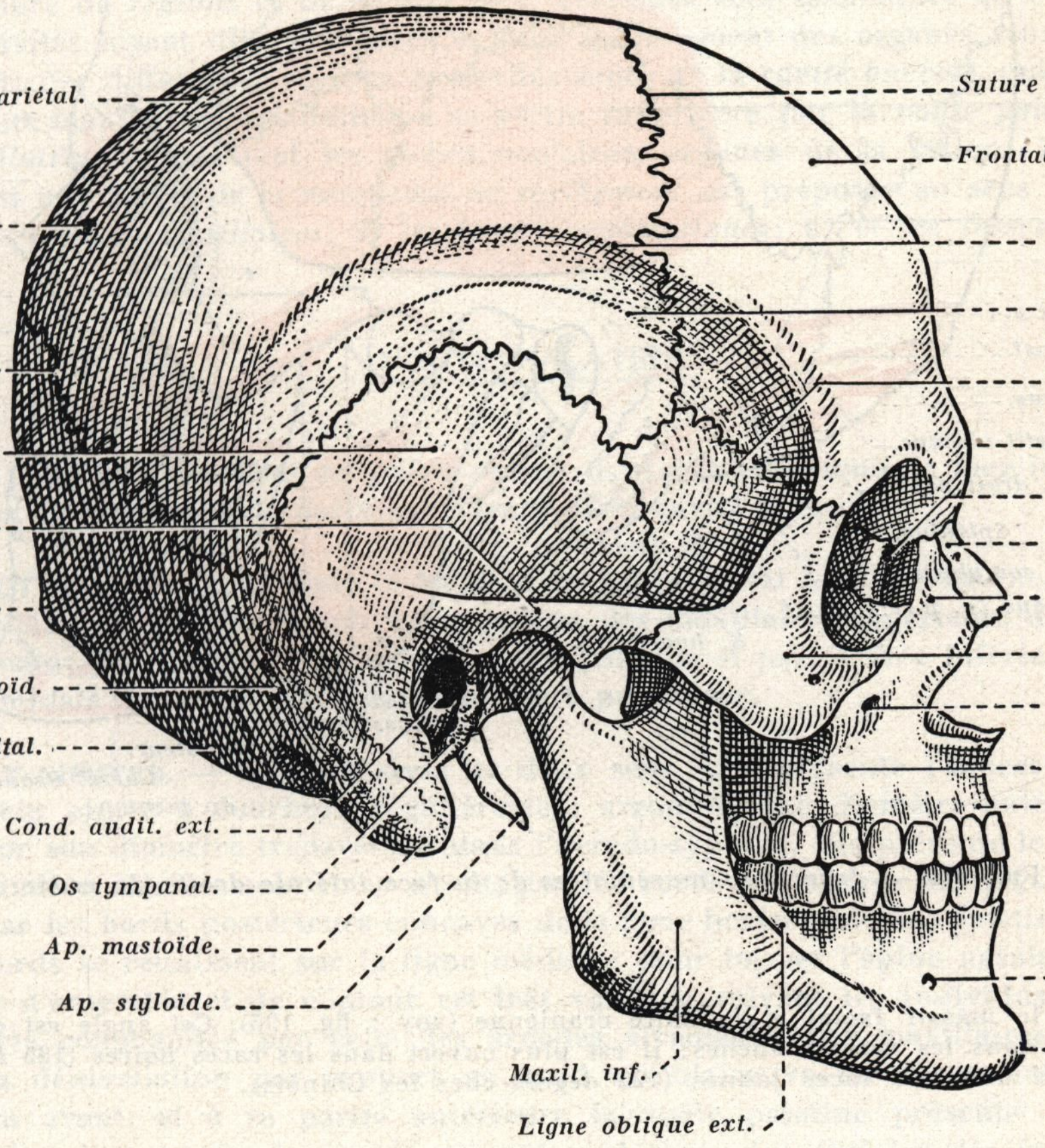

FIG. 193. — *Crâne. Vue latérale droite.*

par le bord alvéolaire du maxillaire supérieur, avec le plan de la symphyse mentonnière au bord alvéolaire du maxillaire inférieur. Cet angle, qui permet d'apprécier le *degré du prognatisme*, est en moyenne de 155 à 160 degrés dans les races blanches.

Depuis le Congrès d'Anthropologie de Monaco (1906), le *procédé de Rivet*, dit du *triangle facial* (naso-alvéolo-basilaire), est devenu classique et adopté comme mesure internationale du prognathisme.

Angle de Virchow-Welcker. — On désigne sous le nom d'*angle de Virchow-Welcker*, ou d'*angle sphénoïdal*, l'angle dièdre compris entre : *a)* d'une part, le plan horizontal qui va de la gouttière optique du corps du sphénoïde au nasion; *b)* et d'autre part, le plan qui va de cette même gouttière au bord antérieur du trou occipital. Ces deux plans marquent à très peu de chose près la

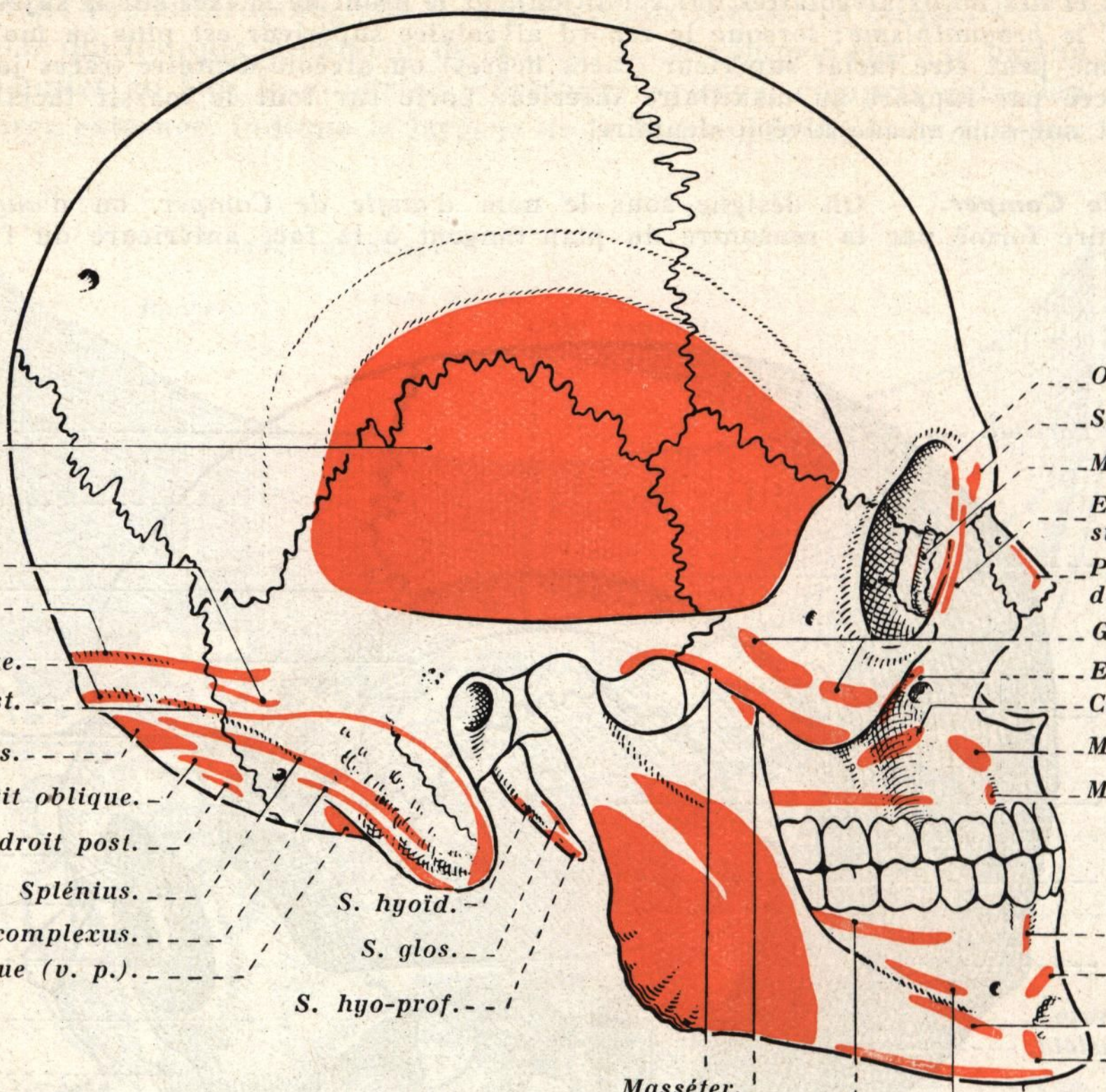

Fig. 194. — *Insertions musculaires de la face latérale droite du crâne.*

limite entre le massif facial et la boîte cranienne (voy. : fig. 195). Cet angle est d'environ 130 à 135 degrés dans les races blanches; il est plus ouvert dans les races noires (135 à 140 degrés) et plus fermé dans les races jaunes (125 degrés chez les Chinois).

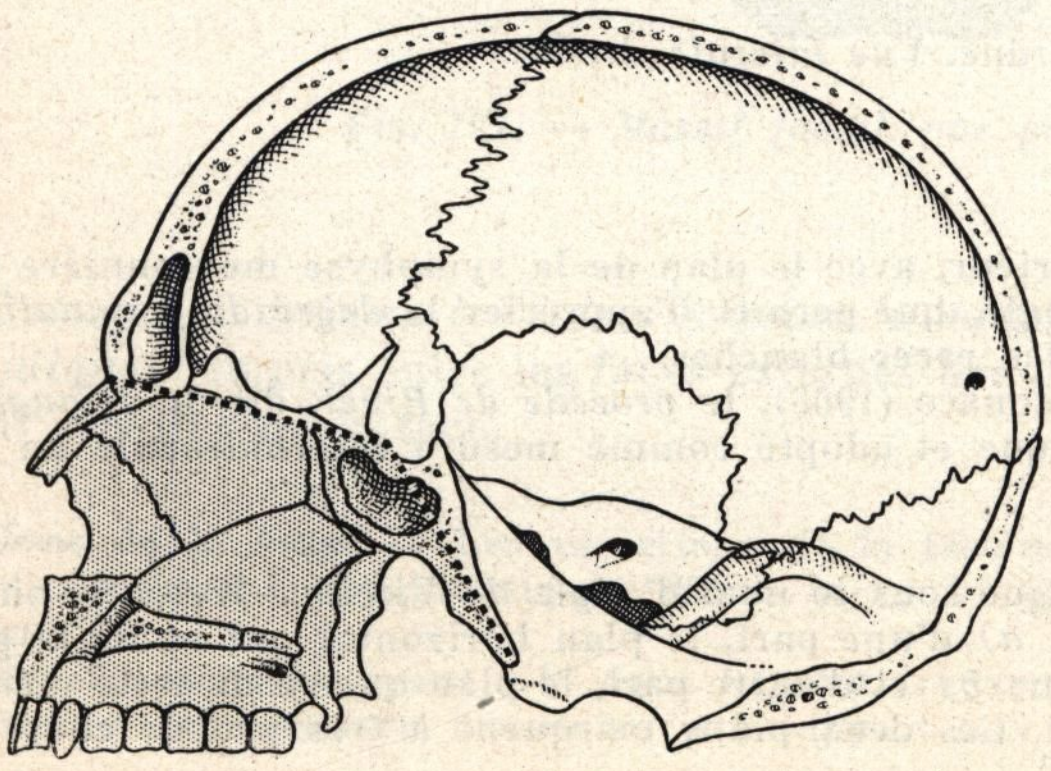

Fig. 195.
Angle de Virchow-Welcker, vu sur une coupe médio-sagittale du crâne; segment droit de la coupe **(délimitation entre face osseuse et boîte cranienne) :** ***(en pointillé,*** **le massif facial supérieur).**

CONFIGURATION EXTÉRIEURE DE LA FACE OSSEUSE

CAVITÉS ET RÉGIONS DE LA FACE

Les différentes pièces osseuses du massif facial forment, en s'articulant entre elles, un certain nombre de *régions* et de *cavités* dont certaines sont communes au crâne et à la face. Ces cavités logent divers organes et plus spécialement des organes sensoriels (goût, vue, odorat); ces différentes régions et cavités sont : 1° la *cavité buccale,* qui, interceptée entre les deux maxillaires, est limitée à sa partie supérieure par la *voûte palatine*; 2° les *cavités orbitaires* qui abritent les globes oculaires, organes de la vision; 3° les *fosses nasales,* dont une partie de la muqueuse de revêtement est préposée au sens de l'odorat ; 4° les *fosses ptérygo-maxillaires*; 5° les *fosses zygomatiques*; 6° et les *fosses temporales.*

VOÛTE PALATINE

La voûte palatine appartient au *palais osseux* dont elle représente la face inférieure; en même temps, elle constitue la paroi supérieure de la cavité buccale.

CONSTITUTION. — Elle présente la forme d'un fer à cheval à concavité postérieure.

Elle est constituée par les apophyses palatines des maxillaires supérieurs dans ses deux tiers antérieurs; par les lames horizontales des palatins et par la face inférieure de l'apophyse pyramidale de ces deux os dans son tiers postérieur.

FORME ET LIMITES. — Concave dans les deux sens, elle présente l'aspect d'une voûte ou d'un plein cintre à courbure régulièrement arrondie; son diamètre antéro-postérieur l'emporte sur son diamètre transversal (dans l'hérédo-syphilis, elle présente le type ogival).

Elle est limitée, latéralement et en avant, par les bords alvéolaires des maxillaires supérieurs, et par les bords postérieurs concaves de la lame horizontale des palatins en arrière; ces deux bords se réunissent sur la ligne médiane pour former l'épine nasale postérieure.

Sa forme d'ensemble et de contour est très variable suivant les individus; elle est en quelque sorte commandée par celle des arcades alvéolaires des maxillaires supérieurs ; toutefois sa dénivellation par rapport au bord alvéolaire va en diminuant de hauteur d'arrière en avant, et à sa partie antérieure la voûte palatine présente l'aspect d'un plan incliné qui se confond avec le versant postérieur des alvéoles des incisives supérieures.

CONFIGURATION EXTÉRIEURE. — Elle est légèrement rugueuse dans son tiers postérieur, au niveau du palatin; par contre, elle est fortement rugueuse et hérissée de minuscules saillies, ponctuée de nombreux et fins orifices, et parcourue par des sillons dans ses deux tiers antérieurs au niveau du maxillaire supérieur.

De chaque côté de la ligne médiane, la voûte palatine présente parfois deux saillies allongées en forme de bourrelet : ce sont les *torus palatinus.*

La voûte palatine présente *quatre sutures* disposées perpendiculairement qui sont : *a)* deux médianes (suture médiane du palais osseux), c'est-à-dire la suture intermaxillaire comprise entre les deux apophyses palatines des maxillaires supérieurs, et la suture interpalatine comprise entre les deux lames horizontales des palatins; *b)* et deux latérales ou sutures maxillo-palatines; l'ensemble de ces quatre sutures finement dentelées constitue la

suture cruciale; au point de contact des bras de la suture, cinq os entrent en rapport les uns avec les autres : ce sont les deux palatins, les deux maxillaires supérieurs et le vomer.

La *suture médiane* du palais osseux se termine en arrière par une saillie arquée en forme d'accent circonflexe et plus ou moins accusée : elle forme l'épine nasale postérieure; en avant, au niveau de son extrémité antérieure, et en arrière des deux incisives médianes, elle présente une fossette ovoïde, la *fossette incisive* au fond de laquelle on observe le ou les orifices inférieurs du *canal incisif de Stensen,* ou *canal palatin antérieur (foramen incisivum de Stensen)*; celui-ci livre passage aux vaisseaux palatins antérieurs et aux nerfs naso-palatins, et le *canalicule de Scarpa* (pour plus de détails, voyez : *Maxillaire supérieur*) (voy. : fig. 149 et 196).

A sa partie postérieure et externe, elle présente de chaque côté les orifices inférieurs des *canaux palatins postérieurs,* ainsi que le ou les orifices des *canaux palatins accessoires,* situés sur la face inférieure de l'apophyse pyramidale du palatin; de chaque orifice part

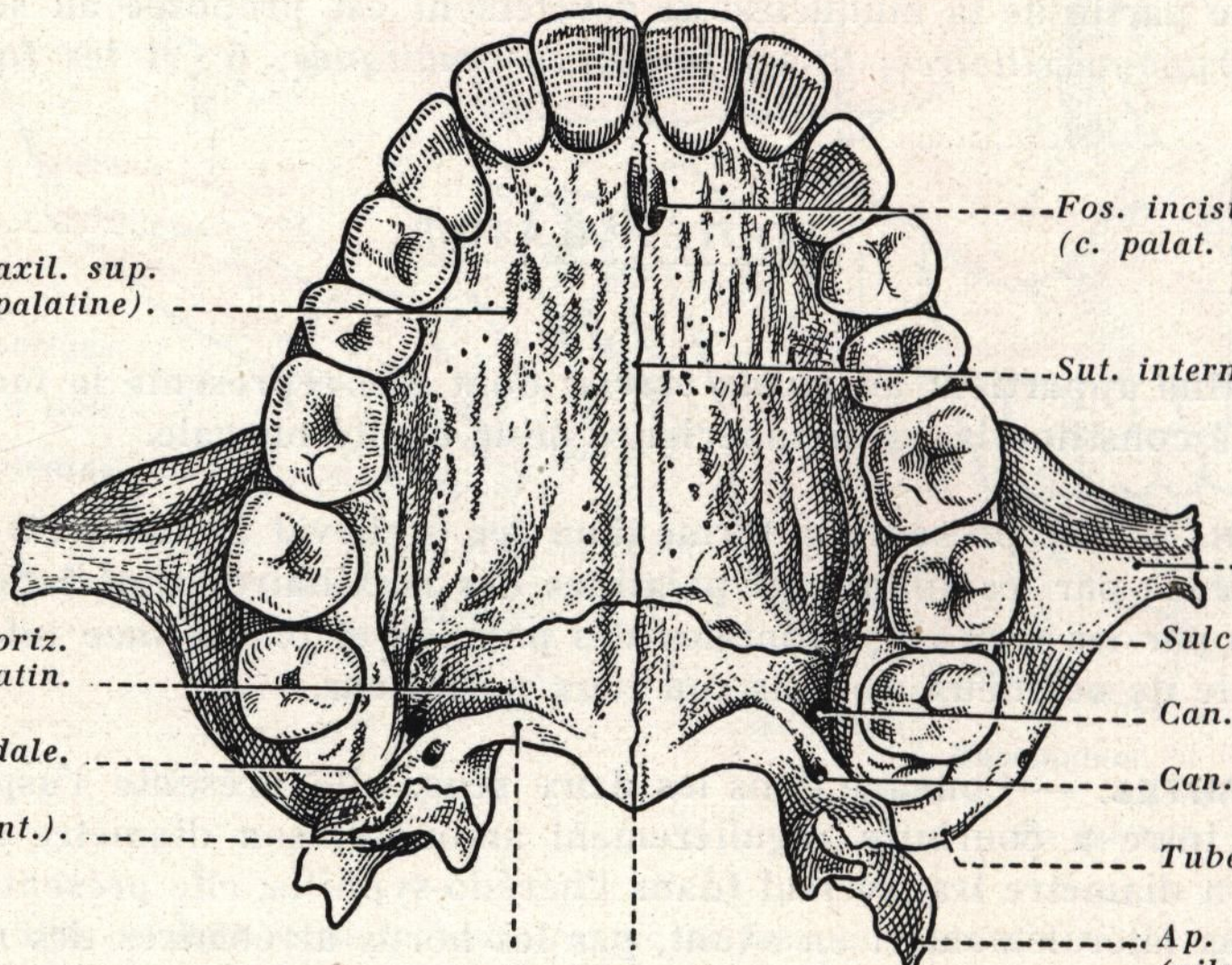

FIG. 196. — *Voûte palatine (palais osseux).*

une gouttière oblique en avant et en dedans : c'est le *sulcus palatinus,* correspondant au passage des vaisseaux palatins descendants et du nerf palatin antérieur.

La situation de l'orifice inférieur du canal palatin postérieur est d'un repérage facile; il est situé à 1 centimètre en dedans de la partie moyenne de la face interne de la troisième grosse molaire supérieure (dent de sagesse), c'est-à-dire dans la zone qui correspond à l'union du palais avec le versant interne de la gencive et à 1 centimètre en avant du crochet de l'aile interne de l'apophyse ptérygoïde, repère toujours accessible à la palpation; c'est à ce niveau que l'aiguille coudée doit s'enfoncer de bas en haut, perpendiculairement à la voûte palatine, pour pénétrer directement et sans fausse route dans le canal palatin postérieur; l'introduction de l'aiguille est d'autant plus aisée qu'au niveau de son orifice inférieur, le canal palatin postérieur est toujours évasé et d'aspect infundibuliforme par suite de l'écartement de ses parois antérieure et postérieure.

Le tiers postérieur présente parfois une dépression transversale, en forme de gouttière, comprise entre le *sulcus palatinus* et la suture médiane; c'est la *fossette glandulaire de Verga,* au niveau de laquelle se logent les glandes palatines (voy. : *Voûte palatine,* tome VI).

Nous résumons, dans le tableau synoptique ci-dessous, les *orifices* et *canaux* qui débouchent sur chaque voûte palatine, en indiquant le lieu de leur entrée et de leur sortie, ainsi que les organes qui les traversent :

ORIFICES OU CANAUX	TRAJET	CONTENU
Canal palatin antérieur.	De la fosse nasale (plancher) à la cavité buccale (fossette incisive).	Nerfs naso-palatins (Ve paire). Vaisseaux palatins antérieurs.
Canalicule de Scarpa.	Conduit diploétique.	
Canaux palatins postérieurs.	De l'arrière-fond de la fosse ptérygo-maxillaire à la voûte palatine.	Vaisseaux palatins supérieurs. Nerf palatin antérieur (Ve paire). Nerf palatin moyen (Ve paire) (accessoirement).
Canaux palatins accessoires.	Du canal palatin postérieur à la voûte palatine.	Nerfs palatins postérieur et moyen (Ve paire). Rameaux artériels de la palatine descendante.

LA VOÛTE PALATINE CHEZ L'ENFANT

A la naissance, la voûte palatine est peu excavée, donc peu profonde; d'autre part, les diamètres transversal et antéro-postérieur sont sensiblement égaux ; ce n'est que par la suite que le diamètre antéro-postérieur l'emportera sur le diamètre transversal.

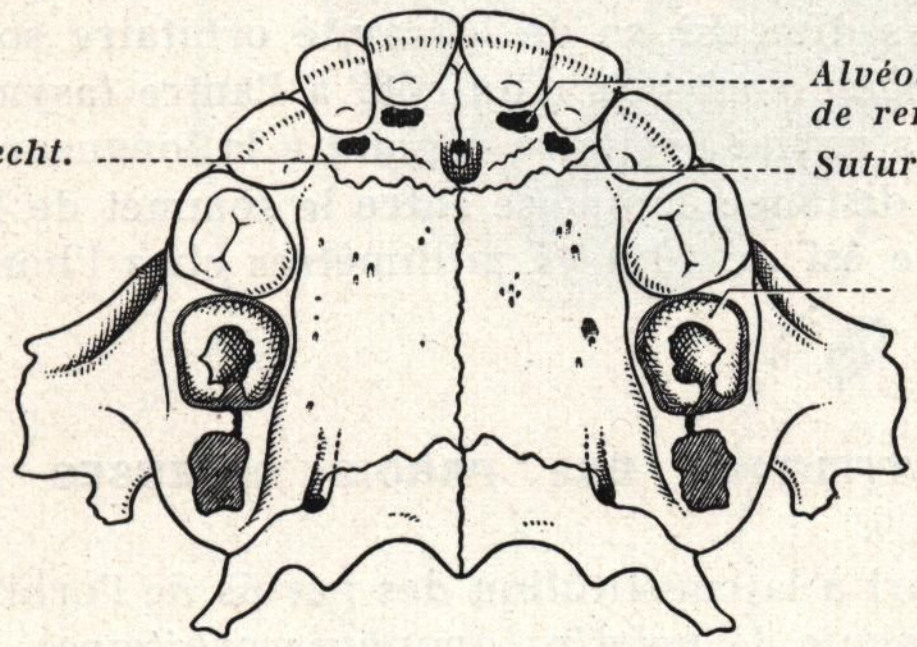

FIG. 197. *Voûte palatine et dentition d'un enfant de deux ans et demi; alvéoles des dents de remplacement.*

Le développement et l'apparition de la voûte palatine évoluent parallèlement à l'apparition de la dentition, et partant au développement du bord alvéolaire du maxillaire supérieur.

Sur la voûte palatine de l'enfant, on observe parfois, de part et d'autre de la fossette incisive, la *suture incisive* qui s'étend généralement d'un point situé un peu en arrière de cette fossette à l'alvéole de la canine; parfois aussi, mais plus rarement, on peut rencontrer une deuxième suture située un peu en avant de la précédente : c'est la *suture d'Albrecht* (voy. : fig. 197).

CAVITÉS ORBITAIRES. PAROIS OSSEUSES DE L'ORBITE

Les *cavités orbitaires* (1) ou orbites *(cavum orbitale)* sont des cavités paires et symétriques placées de chaque côté de la ligne médiane à la limite du squelette facial et du squelette cranien.

(1) Ouvrage à consulter : E. WHITNALL : *Anatomy of the human orbit.* 2e édition. Oxford medical publications, 1932.

SITUATION. — Elles sont situées au-dessous de l'étage antérieur du crâne, au-dessus du sinus maxillaire, en dehors des fosses nasales dont elles débordent en haut l'étage supérieur ou ethmoïdal, et en dedans de la partie antérieure de la fosse temporale et de la région ptérygo-maxillaire.

FORME ET ORIENTATION. — La cavité orbitaire présente l'aspect d'une *pyramide quadrangulaire* à bords irrégulièrement arrondis dont le sommet postérieur correspond au versant supérieur et interne de la partie large de la fente sphénoïdale, et dont la base antérieure ouverte en avant communique avec l'extérieur par l'*orifice orbitaire* dont les bords arrondis offrent également un aspect grossièrement quadrangulaire et constituent le *rebord orbitaire (margo periorbitalis)*.

L'*axe* de l'orbite n'est pas sagittal, mais obliquement dirigé en avant, en dehors et légèrement en bas; les deux axes orbitaires se coupent en formant entre eux un angle de 40 à 45 degrés appelé *angle orbito-axial*; le point de croisement est situé un peu au-dessus de la lame quadrilatère du sphénoïde et un peu en arrière de son bord supérieur (15 millimètres environ).

Les deux axes de l'orbite sont distants d'environ 35 millimètres au sommet et de 65 millimètres au niveau de la base.

Par suite de sa forme, on distingue à la cavité orbitaire quatre faces ou *parois* : supérieure, inférieure, interne et externe; quatre bords ou *angles* situés à la jonction de ces faces; un *sommet* et une *base*.

DIMENSIONS. — Les dimensions de la cavité orbitaire sont variables suivant les sujets et les races, parfois même variables d'un côté à l'autre (asymétrie faciale).

La *profondeur* de la cavité orbitaire répond à la longueur de l'axe de la pyramide orbitaire, c'est-à-dire à la distance comprise entre le sommet de l'orbite et le milieu de sa base (orifice orbitaire); elle est de 40 à 45 millimètres chez l'homme et de 38 à 42 millimètres chez la femme.

CONSTITUTION DES PAROIS OSSEUSES DE L'ORBITE

Sept os prennent part à la constitution des parois de l'orbite; ce sont : le *frontal*, le *sphénoïde*, l'*ethmoïde*, l'*unguis*, le *palatin (apophyse orbitaire)*, le *maxillaire supérieur* et l'*os malaire*.

Ces différentes pièces osseuses ne possèdent pas la même importance dans la constitution des parois de l'orbite, aussi bien du point de vue de leur étendue que de leur résistance; d'autre part, en s'articulant entre elles, elles laissent des orifices et des fentes par l'intermédiaire desquelles la cavité orbitaire communique avec les régions voisines; l'orbite communique en effet avec l'étage moyen du crâne, par l'intermédiaire du canal optique et de la fente sphénoïdale; avec les fosses nasales, par l'intermédiaire du canal lacrymo-nasal; et avec la fosse ptérygo-maxillaire, par l'intermédiaire de la fente sphéno-maxillaire.

1° Parois.

1° Paroi supérieure. — La *paroi supérieure*, ou *voûte de l'orbite*, est triangulaire à base antérieure et à sommet postérieur; elle est dirigée obliquement de haut en bas et d'avant en arrière, de telle façon que cette face regarde un peu en avant.

Dans l'ensemble, elle présente l'aspect d'un dôme qui surplombe le globe oculaire, ses muscles moteurs et la portion orbitaire de la glande lacrymale; elle est en effet concave dans tous les sens, mais sa concavité est plus marquée dans le sens transversal que dans le sens antéro-postérieur; elle est aussi plus concave en dehors qu'en dedans.

Le point culminant de la voûte orbitaire est situé à 1 cm. 1/2 en arrière du rebord orbitaire; à peu de chose près, il correspond au plan équatorial de l'œil.

Deux os prennent part à la constitution de cette paroi, mais avec une inégale étendue: ce sont la face inférieure de la *portion orbitaire du frontal* en avant, et la face inférieure de la *petite aile du sphénoïde* en arrière; mais tandis que le frontal représente environ les 8/10es de la surface de cette paroi, la petite aile du sphénoïde n'en représente que les 2/10es environ.

La *suture sphéno-frontale* qui sépare ces deux os est transversale et finement dentelée, allant d'un angle à l'autre; elle passe au-dessus et en avant du trou optique et de la fente sphénoïdale.

Au voisinage de l'angle supéro-externe, cette paroi révèle l'existence d'une petite excavation plus ou moins prononcée, mais toujours plus facilement appréciable au palper

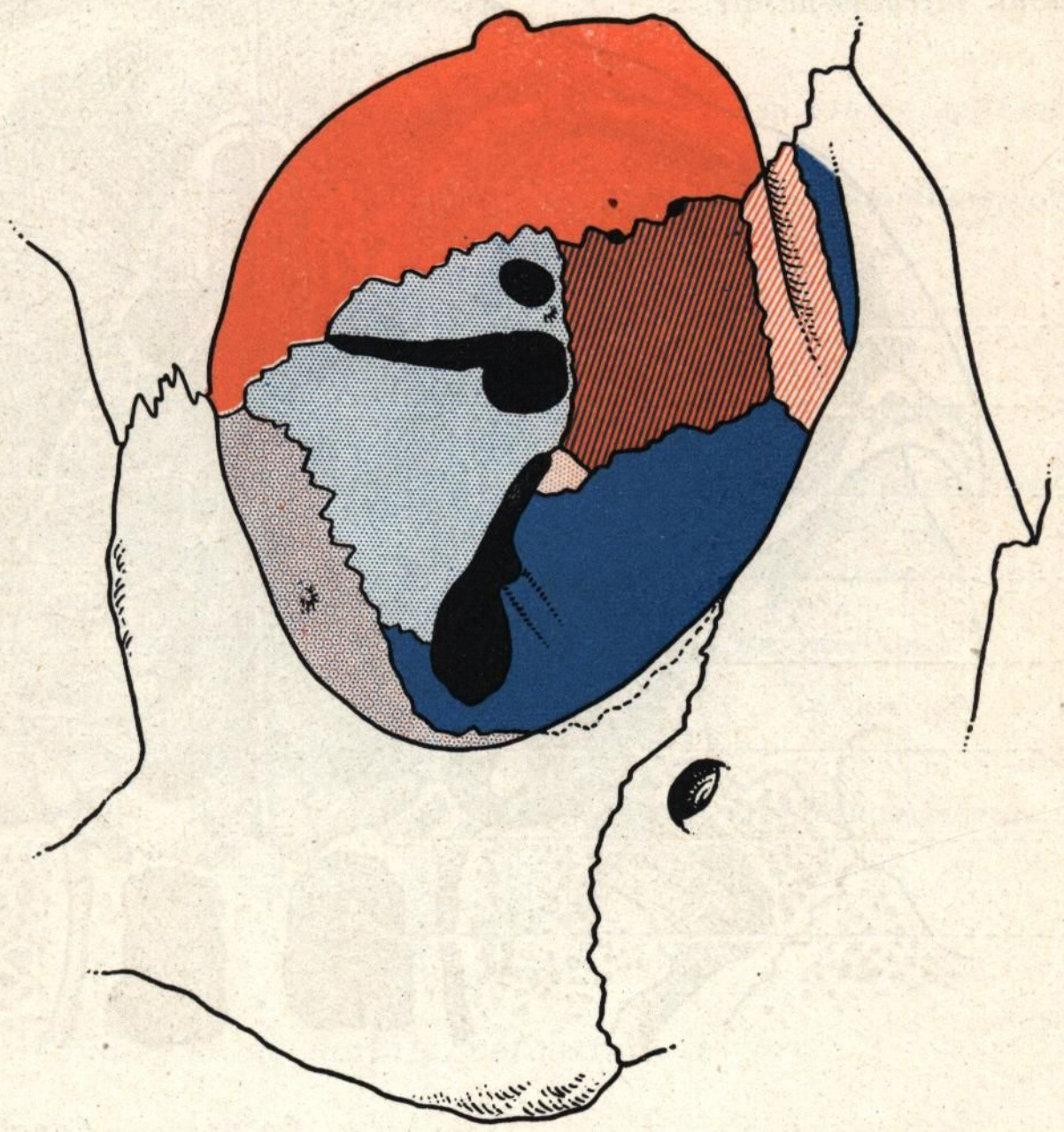

FIG. 198.
Les *sept os* qui entrent dans la constitution des parois osseuses de l'orbite, côté droit, vue antérieure.
En rouge, le frontal; *en violet*, l'os malaire ; *en bleu foncé*, le maxillaire supérieur ; *en hachures roses*, l'os lacrymal; *en rouge foncé hachuré noir*, l'os planum (ethmoïde) ; *en pointillé bleu pâle*, le sphénoïde (grande et petite aile); *en pointillé rose*, l'apophyse orbitaire du palatin.

qu'à l'examen visuel : c'est la *fossette lacrymale (fovea lacrimalis)*, au niveau de laquelle se loge la portion orbitaire de la glande lacrymale ou glande lacrymale principale; au niveau du versant antéro-interne de cette fossette, la paroi osseuse présente de petits orifices vasculaires souvent assez nombreux dont l'ensemble constitue la *cribra orbitalia de Welcker* (1), et au niveau desquels s'engagent des veinules anastomotiques entre le système des veines ophtalmiques et des veines du diploé.

Près de l'angle supéro-interne et à environ un demi-centimètre en arrière du rebord orbitaire, le frontal présente à cet endroit une petite dépression souvent peu apparente disposée sous la forme d'une gouttière oblique en bas et en arrière : c'est la *fossette trochléaire* ou *fovea trochlearis* qui correspond à l'insertion de la poulie de réflexion du muscle grand oblique; parfois (20 % des cas) cette fossette est surmontée d'une petite épine osseuse plus ou moins disposée en crochet, le plus souvent très pointue, c'est

(1) Anatomiste et anthropologiste allemand (1822-1897), fut professeur d'Anatomie à l'Université de Halle.

l'*épine trochléaire* ou *spina trochlearis,* elle résulte de l'ossification partielle de l'appareil ligamentaire de la poulie (voy. : fig. 199 et 201).

Tout le reste de l'étendue de la voûte de l'orbite est lisse et uni.

La voûte orbitaire présente une épaisseur variable suivant les points envisagés; elle est épaisse en avant au voisinage du rebord orbitaire, et d'autant plus épaisse que le prolongement latéral du sinus frontal est plus étendu (6 à 8 millimètres en moyenne); par contre, elle est très mince en arrière sur la plus grande partie de la portion orbitaire du frontal où elle se présente sous l'aspect d'une lame osseuse semi-transparente et peu résistante, ce qui explique la facilité avec laquelle se produisent les plaies pénétrantes du

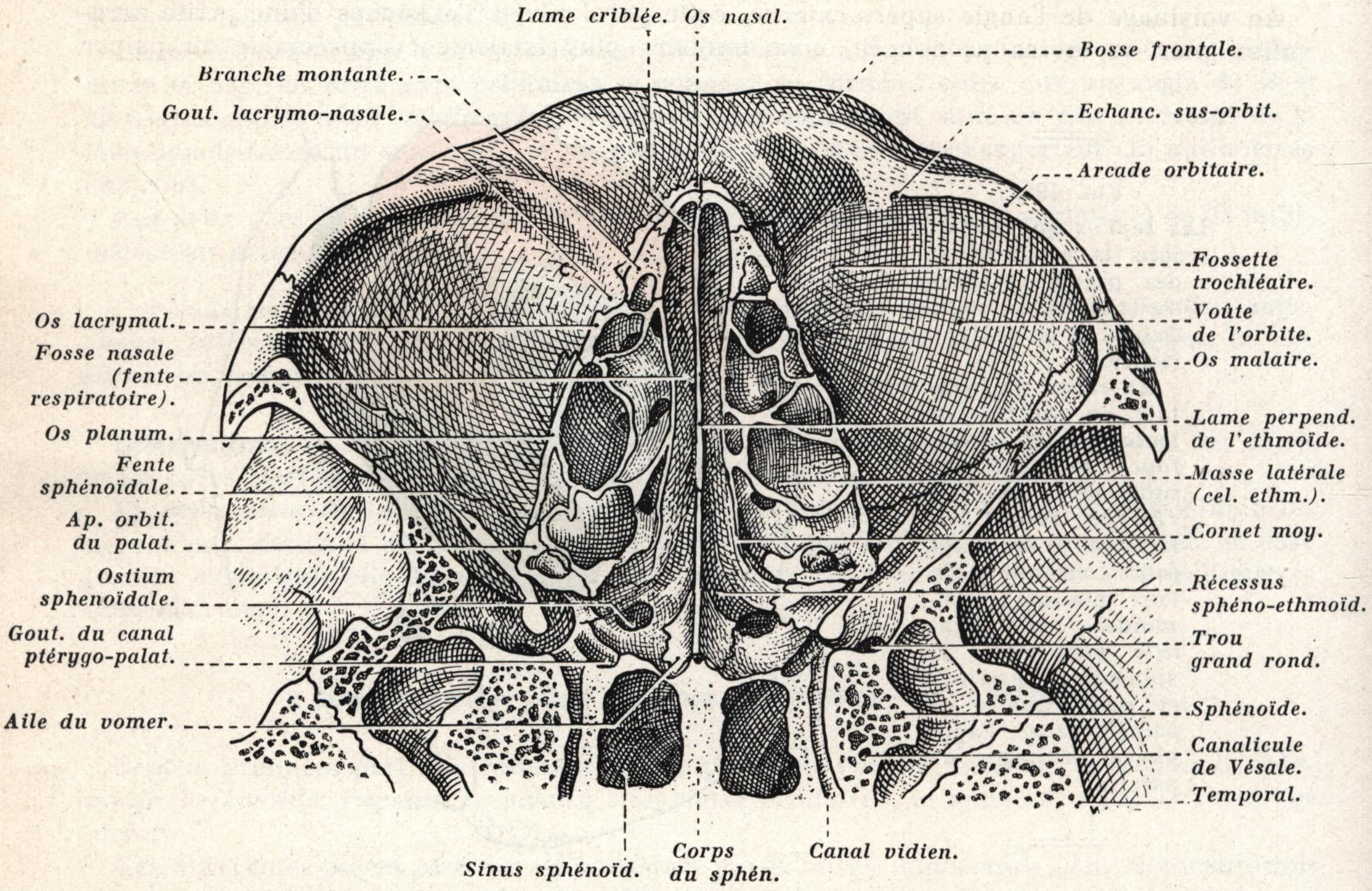

FIG. 199. — *Coupe transversale du crâne passant par les canaux vidiens, montrant les fosses nasales, le labyrinthe ethmoïdal et les parois supérieures des orbites; segment supérieur de la coupe.*

crâne par instruments contondants pénétrant dans l'orbite (coup de fleuret); elle contient dans son épaisseur le *prolongement orbitaire du sinus frontal* (voy. : fig. 201).

2° **Paroi inférieure.** — La *paroi inférieure,* ou *plancher de l'orbite,* forme le toit du sinus maxillaire. Elle est triangulaire à base antérieure et à sommet postérieur, très inclinée en bas et en avant, elle regarde un peu en dehors; elle est légèrement concave dans son ensemble, mais peut parfois présenter par endroits une ébauche de convexité due à une saillie anormale vers le haut du sinus maxillaire.

Trois os prennent part à la constitution de cette paroi; ce sont : la face supérieure ou orbitaire du *maxillaire supérieur* dans la plus grande partie de son étendue (4/5es), la facette supérieure de l'*apophyse orbitaire du palatin (processus orbitalis)* au voisinage

du sommet de l'orbite, et l'*apophyse antérieure du malaire* au voisinage de l'angle inféro-externe.

Les *sutures maxillo-malaire* et *maxillo-palatine* situées sur cette paroi sont généralement peu apparentes.

Sur cette paroi, le bord postéro-supérieur du maxillaire supérieur est libre dans ses trois quarts postérieurs où il est séparé de la grande aile du sphénoïde par la *fente sphéno-maxillaire*; par contre, il s'articule avec le malaire dans son quart antérieur.

De la partie moyenne de cette fente part une gouttière oblique en bas et en avant, creusée sur la moitié postérieure du plancher de l'orbite; cette gouttière, dite *gouttière sous-orbitaire,* est large de 3 à 4 millimètres, longue de 1 cm. 1/2 environ; elle loge le nerf et l'artère sous-orbitaire; elle est transformée à l'état frais en un conduit ostéo-fibreux par la périorbite qui passe en pont par-dessus les deux lèvres de la gouttière, et d'autre part elle se continue en avant dans l'épaisseur du plancher de l'orbite par le *canal sous-*

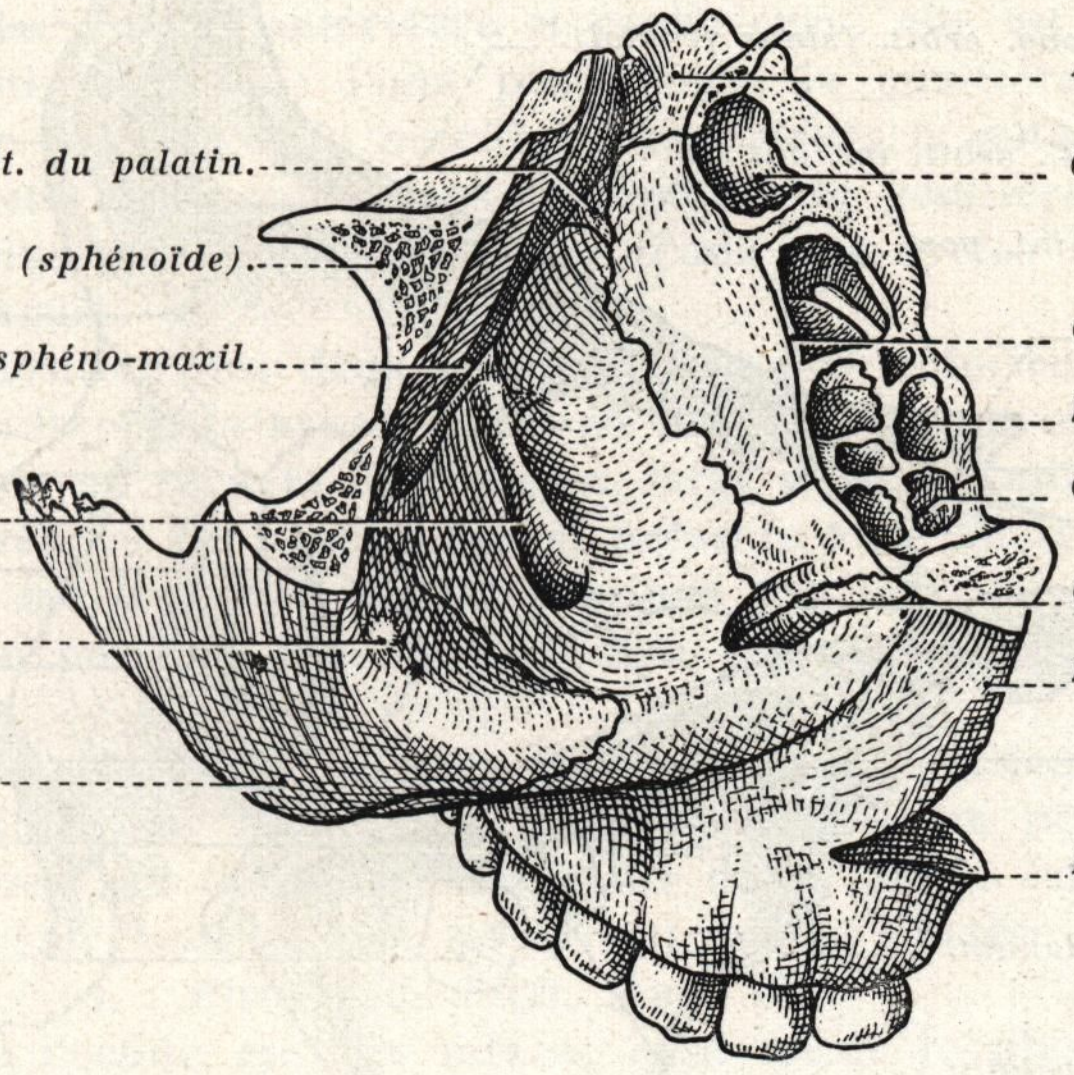

FIG. 200. — *Plancher de l'orbite, côté droit.*

orbitaire. Un peu en dehors de la gouttière lacrymo-nasale et de la suture ethmoïdo-maxillaire, le maxillaire supérieur présente parfois une petite dépression de 3 à 4 millimètres de long qui correspond aux insertions charnues du muscle petit oblique de l'œil (voy. : fig. 145, 200 et 205).

A la partie externe de cette paroi, au niveau de la suture maxillo-malaire, à 4 ou 5 millimètres en arrière du rebord orbitaire, se trouve le point le plus déclive de l'orbite.

Sauf au voisinage du rebord orbitaire, la paroi inférieure de l'orbite est peu épaisse, réduite à une mince lamelle osseuse pouvant présenter dans certains cas une zone de déhiscence faisant communiquer, à l'état sec, la cavité orbitaire avec l'antre d'Highmore, tandis qu'à l'état frais la périorbite s'adosse à la muqueuse du sinus maxillaire.

3° **Paroi interne.** — La *paroi interne* ou *paroi nasale* est située près du plan sagittal médian, où elle répond à la fosse nasale correspondante.

A l'inverse des autres faces, sa forme n'est pas franchement triangulaire, mais presque quadrangulaire, les bords supérieur et inférieur de cette paroi ayant tendance à être parallèles sur la plus grande partie de leur trajet.

La paroi interne est à peu près plane dans ses trois quarts supérieurs, oblique en bas et en dehors dans son quart inférieur où elle se continue insensiblement avec la paroi inférieure; dans certains cas, elle est parfois convexe au niveau de sa partie moyenne (os planum), et ce fait résulte d'un développement anormal des cellules ethmoïdales sous-jacentes.

Quatre os prennent part à la constitution de cette paroi; ce sont : en allant d'avant en arrière, la *branche montante du maxillaire supérieur,* l'*unguis* ou *os lacrymal,* l'*os planum de l'ethmoïde* et la partie antérieure de la face latérale du *corps du sphénoïde (segment préalaire)*; un des caractères anatomiques des plus importants relatifs à cette paroi est la disposition verticale des *trois sutures* osseuses *maxillo-unguéale, ethmoïdo-lacrymale* et *sphéno-ethmoïdale* qui unissent ces os entre eux *(sutures harmoniques).*

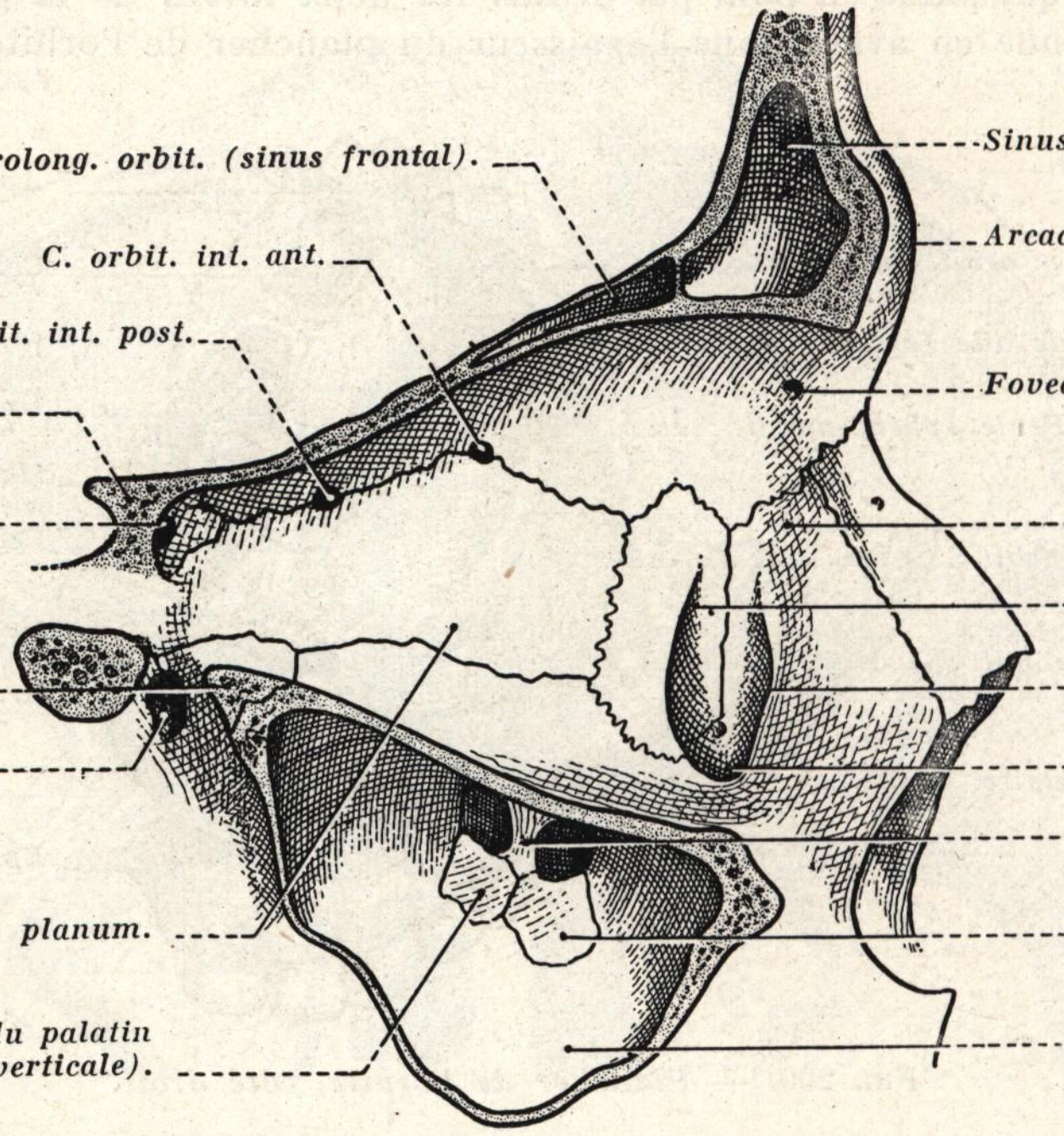

FIG. 201. — *Coupe sagittale du massif facial supérieur montrant la paroi interne de l'orbite et le sinus maxillaire* (côté droit).

Le *petit unguis* ou *os lacrymal accessoire* (os wormien), lorsqu'il existe, prend part à la constitution de la paroi interne de l'orbite; il s'interpose entre l'unguis en haut et le maxillaire supérieur en bas (voy. : *Os lacrymal accessoire*).

L'apophyse orbitaire interne du frontal descend toujours plus bas que la suture maxillo-frontale, si bien qu'elle s'insinue en arrière de la branche montante où elle s'articule avec le bord supérieur de l'unguis.

La paroi interne est lisse dans les trois quarts postérieurs de son étendue où elle correspond à l'os planum et au sphénoïde; par contre, dans son quart antérieur, elle présente certaines formations anatomiques qui sont, en allant d'avant en arrière : la *crête lacrymale antérieure,* la *gouttière lacrymo-nasale* et la *crête lacrymale postérieure.*

La *crête lacrymale antérieure* est située sur le versant externe de la branche montante du maxillaire supérieur, où elle représente la limite antérieure de la face interne de l'orbite; cette crête mousse et arrondie, oblique en bas et en dehors, est concave en haut et en dehors; elle est peu apparente à sa partie supérieure, alors qu'elle est très nette dans

sa partie inférieure où elle se continue sans ligne de démarcation avec le rebord orbitaire inférieur. Elle donne insertion au faisceau antérieur (tendon direct) du ligament palpébral interne (voy. : fig. 150, 151 et 201).

La *crête lacrymale postérieure* est située sur l'unguis *(crête de l'unguis)*; elle est plus saillante que la précédente et dessine une crête vive, légèrement festonnée, oblique en bas en dehors et en arrière, qui se continue plus bas par l'*hamulus lacrimalis.* Elle donne insertion au faisceau postérieur ou réfléchi du ligament palpébral interne, au frein interne du releveur de la paupière supérieure et, un peu en arrière d'elle, au *muscle de Horner* et à l'aileron interne (voy.: fig. 151 et 163).

La périorbite passe en pont d'une crête lacrymale à l'autre, fermant ainsi en dehors la loge du sac lacrymal en déterminant un conduit ostéo-fibreux; insérée sur chacune des crêtes lacrymales, elle constitue à ce niveau une membrane désignée sous le nom de *fascia lacrimalis.*

La *gouttière lacrymo-nasale,* au niveau de laquelle est logé le sac lacrymal, est située entre les deux crêtes lacrymales antérieure et postérieure; elle est formée par la juxtaposition de deux hémi-gouttières : l'une postérieure, la *gouttière de l'unguis*; l'autre antérieure, la *gouttière lacrymale du maxillaire supérieur*; la suture lacrymo-maxillaire interposée entre les deux os occupe, dans le fond de la gouttière lacrymo-nasale, une situation variable et plus ou moins rapprochée d'une des crêtes lacrymales suivant le développement de l'unguis.

Par suite de la disposition des deux crêtes lacrymales antérieure et postérieure, la gouttière de l'unguis présente un aspect taillé en biseau; elle est obliquement dirigée en bas et en dehors, longue de 12 à 14 millimètres, large de 3 à 4 millimètres en moyenne; elle s'élargit progressivement de haut en bas et présente à sa partie inférieure une légère dilatation, la *fosse du sac lacrymal*; elle se continue par le canal lacrymo-nasal.

Rappelons l'existence possible à ce niveau d'un os wormien, le *petit unguis* ou *os lacrymal accessoire.*

Dans la partie la plus postérieure de cette paroi, on note l'existence d'une petite saillie osseuse transversale située sur la petite aile du sphénoïde un peu au-dessous du trou optique et immédiatement en dedans et au-dessus de la partie large de la fente sphénoïdale; c'est le *tubercule sous-optique* au niveau duquel s'insère le tendon de Zinn (1) (voy. : fig. 204 et 205) (voy. : *Muscles de l'œil,* tome V).

La paroi interne de l'orbite est très mince; c'est même la plus mince de toutes les parois de la cavité orbitaire et son épaisseur ne dépasse pas, au niveau de l'os planum et de l'unguis, 1 millimètre; aussi est-elle d'une fragilité extrême.

4° ***Paroi externe.*** — La *paroi externe* ou *paroi temporale* est triangulaire à base antérieure; elle est orientée obliquement en avant et en dehors, et son inclinaison est intermédiaire entre le plan frontal et le plan sagittal : c'est la plus inclinée des parois de l'orbite; elle est plane et régulière dans ses deux tiers postérieurs, alors qu'elle est concave et parfois même assez fortement excavée dans son tiers antérieur.

Elle est constituée par trois os qui sont : la *grande aile du sphénoïde* (face orbitaire) avec sa forme irrégulièrement quadrilatère dans ses deux tiers postérieurs, le *malaire* prolongé plus ou moins en arrière par la *lamina orbitalis* (voy. : fig. 203 et 210) et l'*apophyse orbitaire externe du frontal* dans son tiers antérieur ; cette paroi osseuse constitue le *processus fronto-sphéno-malaire,* qui sépare l'orbite de la fosse temporale.

La *suture sphéno-malaire* légèrement sinueuse est oblique en bas, en avant et en dedans; elle présente parfois, mais très rarement, de petits osselets surnuméraires analogues aux os wormiens; d'autre part, l'*os ptérique* situé au niveau de la fontanelle ptérique peut,

(1) Anatomiste allemand (1727-1759).

lorsqu'il est très développé, participer à la constitution de la paroi externe de l'orbite (voy. : *Os ptériques*).

On remarque sur cette paroi, au niveau de la face orbitaire de la grande aile du sphénoïde, un peu en avant de la fente sphénoïdale, mais très près de son bord inférieur et à la jonction des portions élargie et rétrécie de cette fente, une saillie prolongée parfois par une petite crête osseuse : c'est l'*épine de Merkel,* improprement désignée sous le nom d'épine du muscle droit externe, puisque ce muscle ne s'insère pas à son niveau (voy. : fig. 41).

La face orbitaire du malaire présente l'orifice du *canal malaire* dans lequel s'engagent

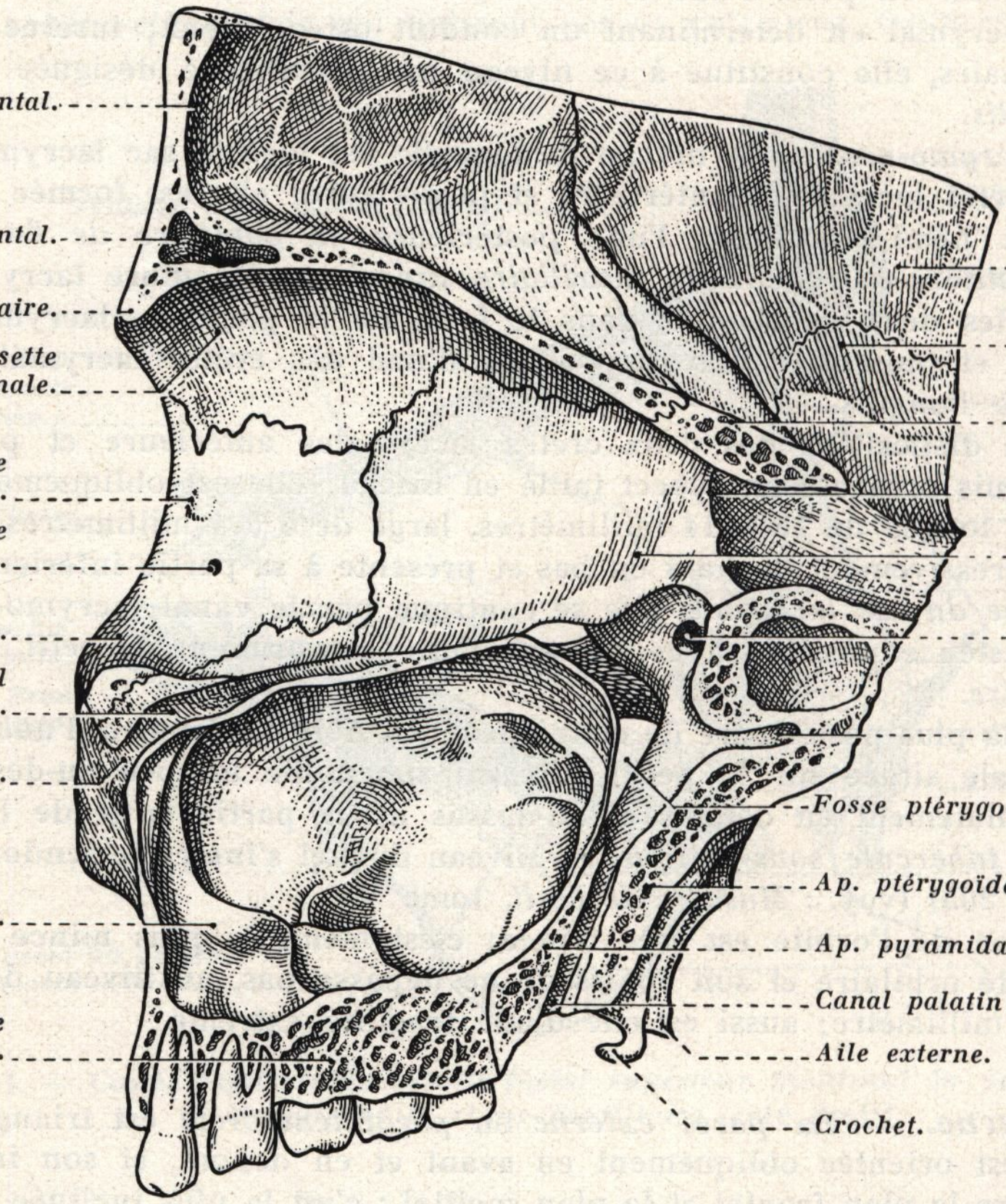

FIG. 202. — *Coupe sagittale paramédiane droite du massif facial supérieur montrant la paroi externe de l'orbite, la fosse ptérygo-maxillaire et le sinus maxillaire* (segment externe de la coupe).

le nerf temporo-malaire issu du rameau orbitaire du nerf maxillaire supérieur et la branche malaire de l'artère lacrymale; cet orifice est situé à 6 ou 8 millimètres en arrière du rebord orbitaire, un peu en avant et au-dessus de l'extrémité antérieure de la fente sphéno-maxillaire; parfois il peut être dédoublé.

Au voisinage de l'angle supéro-externe, la face interne du malaire est excavée par la prolongation en bas et en dehors de la fossette lacrymale.

Sur la face orbitaire du malaire, à 1 centimètre environ au-dessous de la suture fronto-malaire, et à un demi-centimètre en arrière du rebord orbitaire, on note l'existence d'une petite saillie plus ou moins développée : c'est le *tubercule orbitaire du malaire* ou *tuber-*

cule de Whitnall, sur lequel s'insèrent le ligament palpébral externe, le prolongement orbitaire du droit externe ou aileron externe, ainsi que quelques tendinets issus de la partie externe des fibres marginales pré et rétro-ciliaires de l'orbiculaire des paupières (voyez ce muscle); un peu au-dessus du tubercule de Whitnall, la face orbitaire de l'os malaire présente, suivant une ligne verticale, l'insertion du frein externe du releveur de la paupière supérieure (voy. : fig. 202).

La paroi externe est considérée comme la plus épaisse et la plus résistante de toutes les parois de l'orbite; cependant il existe une zone faible de part et d'autre de la suture sphéno-malaire où la structure lamellaire de l'os rend une partie de cette paroi translucide, et son épaisseur à cet endroit ne dépasse guère 1 millimètre; il existe même parfois à ce niveau des fentes supplémentaires représentant les vestiges d'une communication primitive entre la fosse temporale et l'orbite (Winckler).

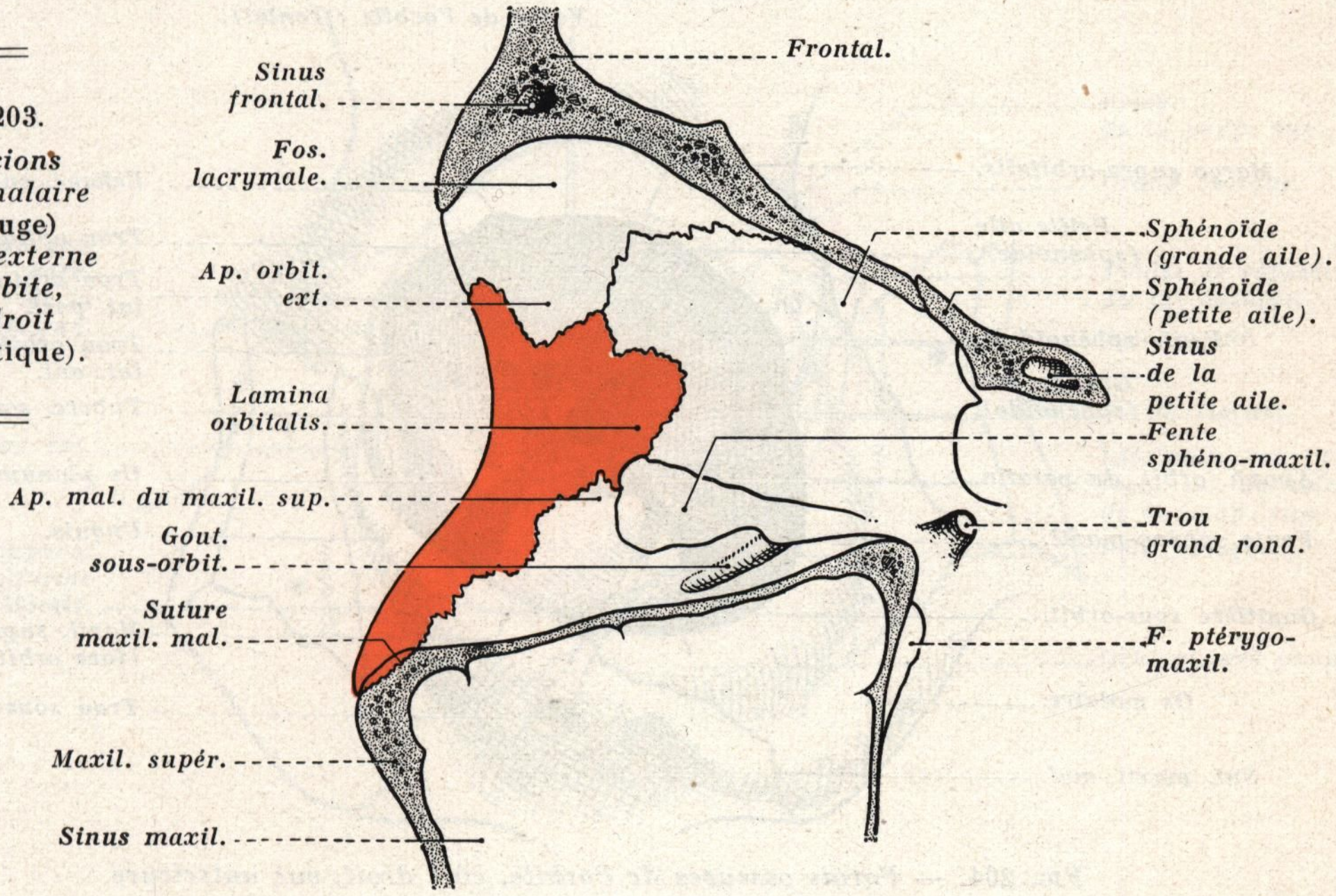

FIG. 203. *Connexions de l'os malaire* (en rouge) *et paroi externe de l'orbite, côté droit* (schématique).

2° *Angles.*

Les angles de la pyramide orbitaire sont représentés par des surfaces courbes situées à la jonction des faces entre lesquelles ils se trouvent. Au nombre de quatre, ils divergent du sommet de l'orbite à l'orifice orbitaire et présentent à leur niveau des *sutures,* des *fentes* ou des *orifices.*

a) ***L'angle supéro-interne*** est situé à l'union des parois supérieure et interne; il s'étend du trou optique à 1 centimètre au-dessus de la suture fronto-maxillaire, laissant au-dessus de lui la fossette trochléaire.

Il présente d'arrière en avant : le bord antérieur de la racine inférieure de la petite aile du sphénoïde, la suture fronto-sphénoïdale, la suture fronto-ethmoïdale et la suture fronto-unguéale.

Cette ligne de suture n'est pas rectiligne, et la suture fronto-unguéale est située plus bas que la suture fronto-ethmoïdale, donnant à l'ensemble des sutures de l'angle supéro-interne un aspect en baïonnette.

A son niveau, on trouve l'orifice antérieur du canal optique (*trou optique* ou *foramen opticum*), le trou fronto-sphénoïdal et les trous orbitaires internes.

Le *canal optique*, creusé dans la petite aile du sphénoïde, est compris entre les deux racines de celle-ci; il est disposé obliquement en avant, en bas et en dehors; il fait communiquer l'orbite avec l'étage moyen du crâne; son axe fait avec celui du côté opposé un angle ouvert en avant de 70 à 75 degrés.

Son *orifice orbitaire (trou optique)* présente un aspect ovalaire à grand axe vertical; il mesure 6 millimètres de haut et 4 mm. 1/2 à 5 millimètres de large; il livre passage au nerf optique et à son prolongement dure-mérien, ainsi qu'à l'artère ophtalmique située à la face inférieure du nerf.

Immédiatement au-dessus du trou optique s'insèrent, sur la face orbitaire de la petite aile du sphénoïde, le releveur de la paupière supérieure et, en dedans de cet orifice, entre

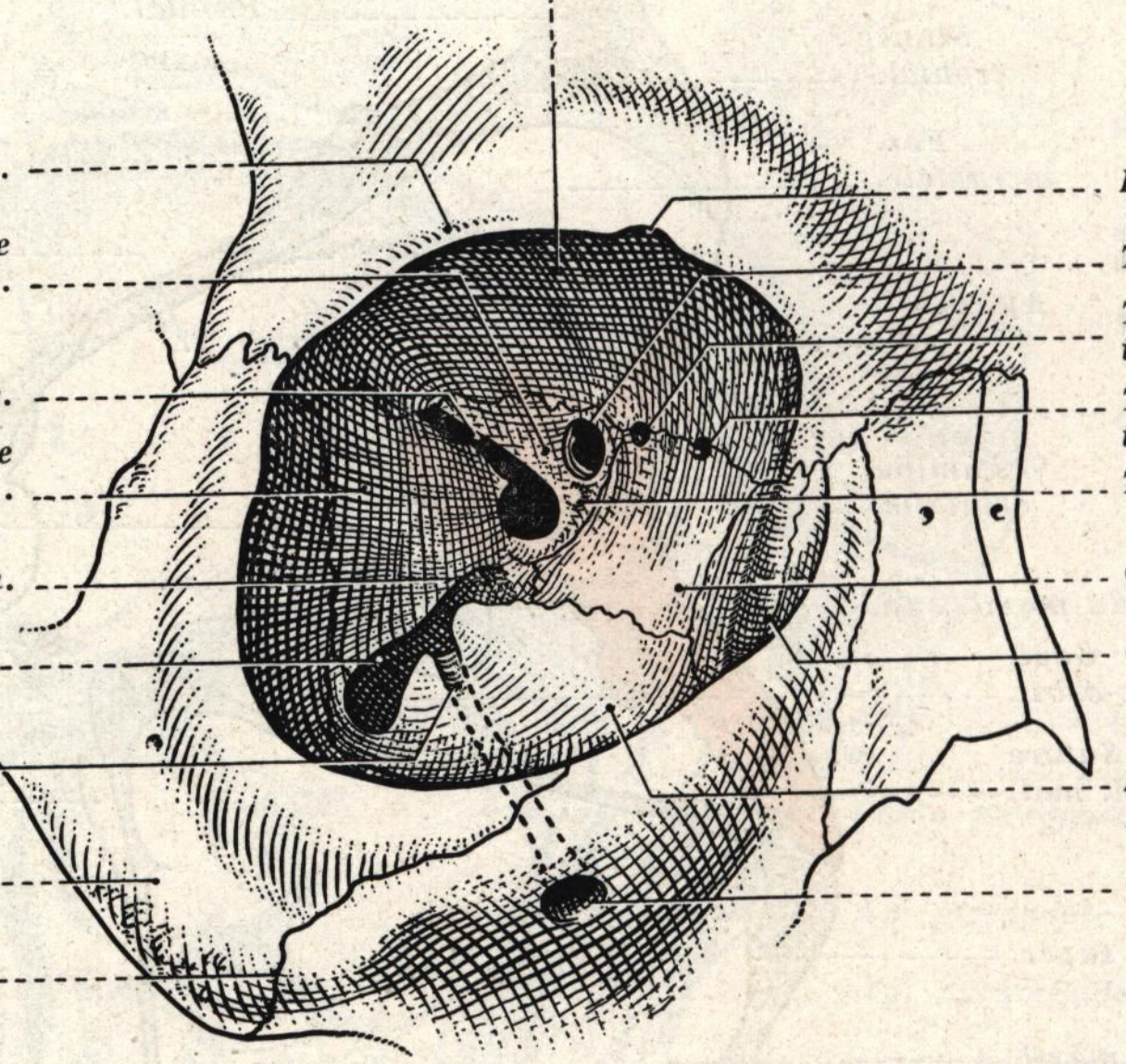

FIG. 204. — *Parois osseuses de l'orbite, côté droit, vue antérieure.*

ce dernier et la suture ethmoïdo-sphénoïdale, le muscle grand oblique de l'œil (voy. : fig. 205).

Le *trou fronto-sphénoïdal* est inconstant; il est situé un peu en avant du trou optique, au niveau de la partie antérieure de la suture de même nom; il se continue par un canal osseux qui débouche dans l'étage moyen du crâne et dans lequel passe un rameau artériel.

Les *trous orbitaires internes* ou *ethmoïdo-frontaux* sont au nombre de *deux* ; situés très près l'un de l'autre, ils occupent la suture comprise entre le frontal et l'os planum; chacun d'eux se continue par un canal formé par la juxtaposition de deux hémi-gouttières inversées, creusées obliquement sur le bord sutural du frontal et de l'ethmoïde : α) *l'antérieur*, plus grand, livre passage aux vaisseaux ethmoïdaux antérieurs et au filet ethmoïdal du rameau nasal de la branche ophtalmique de Willis ou nerf nasal interne; β) le *postérieur*, plus petit, livre passage aux vaisseaux ethmoïdaux postérieurs et à un filet nerveux inconstant, le nerf sphéno-ethmoïdal de Luschka.

b) L'angle supéro-externe est situé à l'union des faces supérieure et externe; il est bien marqué dans ses deux tiers postérieurs, peu apparent au contraire dans son

tiers antérieur où il est excavé et correspond à la *fossette lacrymale* qui loge la glande de même nom.

D'arrière en avant, il présente la *fente sphénoïdale* qui correspond à son tiers postérieur et la *suture fronto-sphénoïdale.*

Fente sphénoïdale. — La *fente sphénoïdale,* ou *fissure orbitaire supérieure,* est un orifice allongé que l'on a comparé à une virgule à grosse extrémité postéro-interne, mais qui présente plutôt la forme d'une raquette comprise entre les deux ailes du sphénoïde, et dont l'axe est obliquement dirigé en dehors, en haut et en avant; elle fait communiquer la cavité orbitaire avec l'étage moyen du crâne.

Son *bord supérieur* arrondi et lisse est formé par la racine inférieure de la petite aile du sphénoïde et par la face inférieure de cette petite aile.

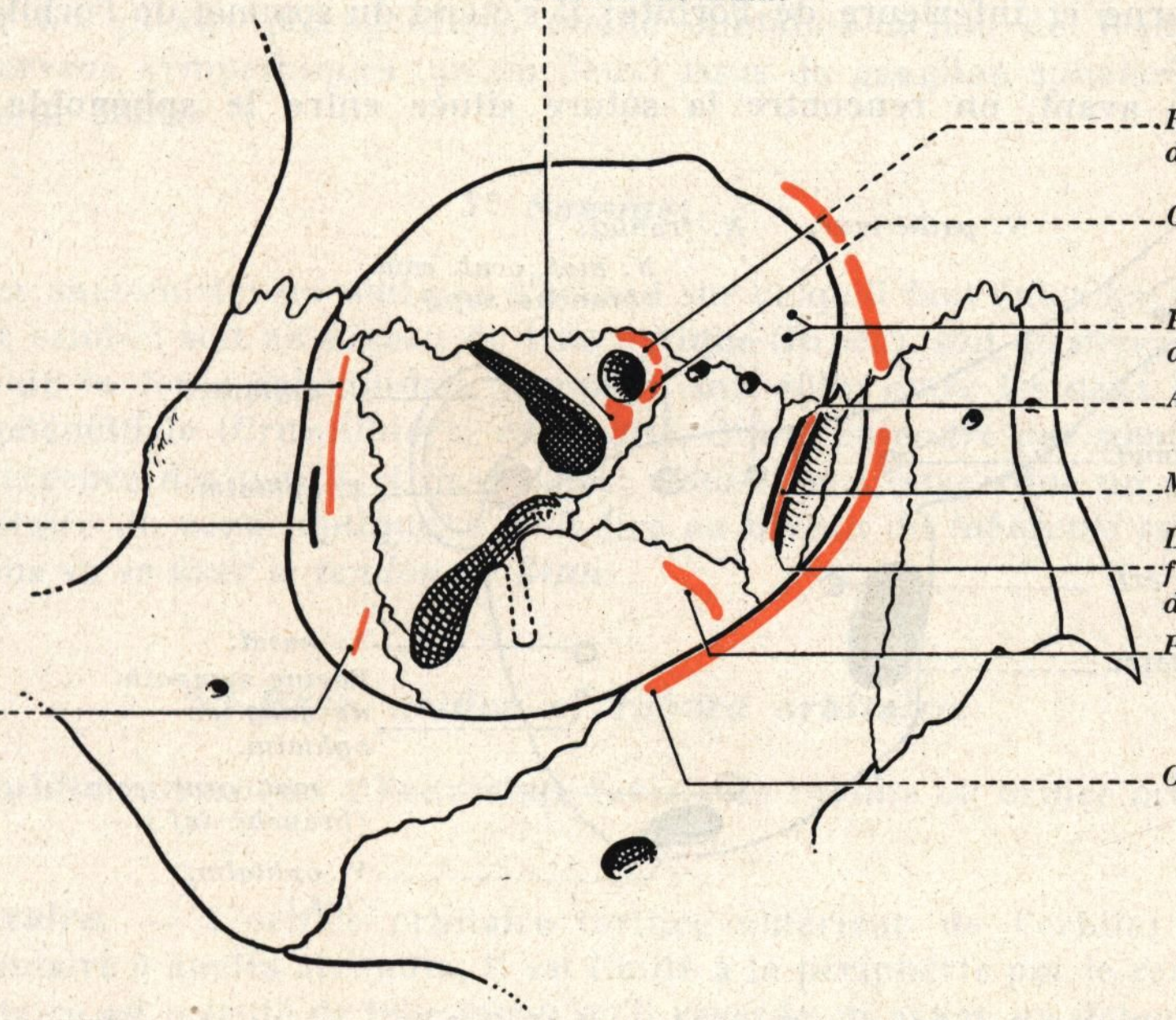

FIG. 205. — *Insertions musculaires et ligamentaires des parois osseuses de la cavité orbitaire, côté droit* (schématique).

Son *bord inférieur* irrégulier est le plus souvent en retrait antérieurement de 2 à 3 millimètres sur le bord supérieur; il est formé par le bord antérieur tranchant de la grande aile dont l'aspect est variable suivant les sujets; il est parfois légèrement coudé sur lui-même.

L'*extrémité externe,* rétrécie et arrondie, est à 3 cm. 1/2 en arrière de la suture fronto-malaire; elle est limitée par le bord inférieur de l'extrémité de la petite aile, le bord antérieur de la grande aile et la surface sphénoïdale du frontal.

L'*extrémité interne,* large et régulièrement arrondie, est formée de haut en bas par la racine inférieure de la petite aile qui la sépare du canal optique, et par la face latérale du corps du sphénoïde.

La fente sphénoïdale présente une longueur moyenne de 1 cm. 1/2 à 2 centimètres. Elle est constituée de *deux parties* : *a)* l'une, *interne,* élargie, de forme ovalaire, large de 6 à 7 millimètres, dans laquelle passent les deux branches du nerf moteur oculaire commun, le nerf moteur oculaire externe, le nerf pathétique, le nerf frontal, le nerf nasal,

la racine sympathique du ganglion ophtalmique, la veine ophtalmique et parfois une deuxième veine ophtalmique plus grêle (veine ophtalmique inférieure); *b)* l'autre, *externe,* étroite et effilée, appelée *queue de la fente sphénoïdale,* correspond au manche de la raquette dans laquelle s'engage le rameau orbitaire de la branche antérieure de l'artère méningée moyenne; *c)* et à l'union des deux parties émerge le nerf lacrymal, très près du bord supérieur de la fente (voy. : fig. 206).

Sur l'os sec, ces deux parties sont plus ou moins séparées l'une de l'autre par une coudure du bord antérieur de la grande aile du sphénoïde, coudure qui correspond le plus souvent à l'*épine de Merkel* et que borde la veine ophtalmique; très souvent on constate au niveau du bord supérieur, en regard de l'épine de Merkel, une saillie osseuse analogue située à la limite des deux parties de la fente.

c) ***L'angle inféro-interne,*** disposé à peu près horizontalement, est interposé entre les parois interne et inférieure de l'orbite; il s'étend du sommet de l'orbite à la gouttière lacrymo-nasale.

D'arrière en avant, on rencontre la suture située entre le sphénoïde et l'apophyse

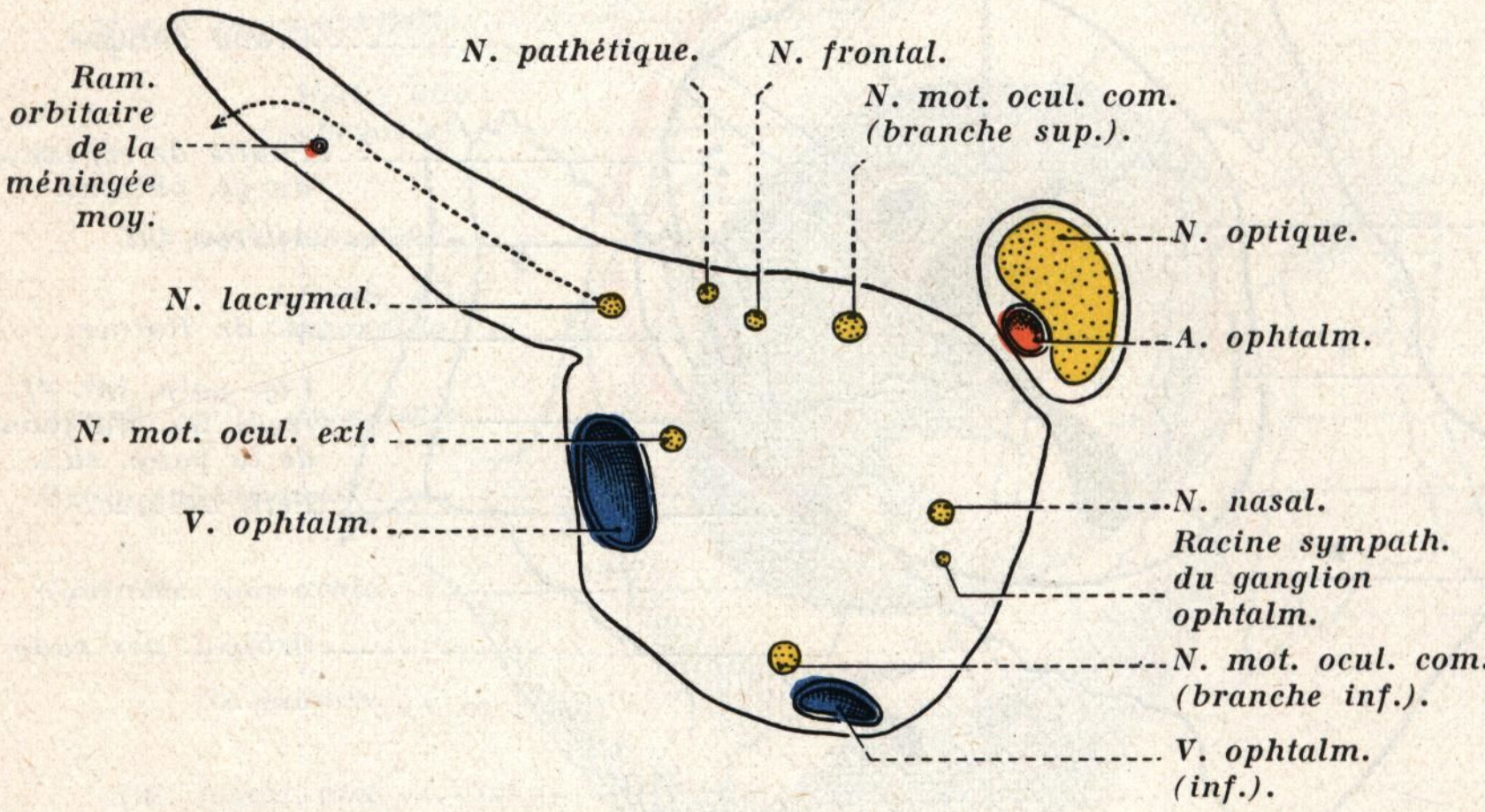

FIG. 206. *Les organes vasculo-nerveux de la fente sphénoïdale et du canal optique, côté droit, vue antérieure* (demi-schémat.) (quatre fois grandeur naturelle).

orbitaire du palatin, la suture ethmoïdo-palatine très courte, la suture ethmoïdo-maxillaire, puis la suture lacrymo- ou unguéo-maxillaire; au niveau de cette dernière suture, le champ antérieur de l'unguis excavé en gouttière s'écarte du maxillaire supérieur, et c'est l'*hamulus lacrimalis* détaché de la crête lacrymale postérieure qui s'articule avec le bord supéro-interne du maxillaire supérieur.

Au niveau de la partie antérieure de ce bord se trouve l'orifice qui fait communiquer la gouttière lacrymale avec le canal osseux lacrymo-nasal.

d) ***L'angle inféro-externe*** compris entre les parois inférieure et externe est obliquement dirigé en bas, en avant et en dehors; il correspond dans son quart antérieur à l'os malaire à la jonction des deux faces orbitaires inférieure et externe de cet os, et dans ses trois quarts postérieurs à la *fente sphéno-maxillaire.*

La partie antérieure de cet angle donne insertion un peu en arrière du rebord orbitaire, à l'expansion orbitaire du petit oblique de l'œil ou *expansion arciforme de Motais* (voy. : fig. 205).

Fente sphéno-maxillaire. — La *fente sphéno-maxillaire,* ou *fissure orbitaire inférieure,* est une fente allongée, rétrécie à sa partie postérieure, élargie à sa partie antérieure, qui met en communication la cavité orbitaire avec la fosse ptérygo-maxillaire; son extrémité

antérieure arrondie est située à 16 ou 18 millimètres en arrière du rebord orbitaire, elle présente souvent à ce niveau une encoche qui occupe la partie inférieure de la suture sphéno-malaire et qui répond à l'épine malaire du maxillaire supérieur (voy. : fig. 146 et 204).

Elle est limitée : en dedans, par l'apophyse orbitaire du palatin et par le bord postéro-supérieur du maxillaire supérieur, et en dehors, par la crête orbitaire de la grande aile du sphénoïde et par une toute petite partie du malaire.

A sa partie moyenne, son bord antérieur est échancré par la gouttière sous-orbitaire; son bord externe tranchant est situé à un niveau supérieur au bord antérieur dans la moitié antérieure de la fente, tandis qu'il est situé au-dessous de celui-ci dans sa moitié postérieure.

A l'état frais, elle est comblée par la périorbite et par le muscle orbitaire de Müller, et elle est traversée par quelques veines anastomotiques entre le système de la veine ophtalmique et les plexus ptérygoïdiens (veine ophtalmo-faciale de Walter), ainsi que par les filets nerveux sympathiques (un ou deux) issus du ganglion sphéno-palatin et destinés au muscle de Müller.

3° Sommet.

La plupart des anatomistes ne sont pas d'accord sur ce qu'il faut entendre par sommet de l'orbite, plaçant celui-ci soit au niveau du trou optique (Broca), soit au niveau du centre de la partie large de la fente sphénoïdale (Sappey), soit enfin entre les deux fentes sphéno-maxillaire et sphénoïdale (Cruveilhier); en réalité, il faut entendre par sommet de l'orbite le lieu de convergence des parois et des angles; celui-ci se trouve situé un peu au-dessous de l'orifice orbitaire du canal optique, c'est-à-dire au niveau du *tubercule sous-optique* sur lequel nous avons vu se fixer le *tendon de Zinn.*

4° Base, orifice et rebord orbitaire.

La base de l'orbite correspond à l'ouverture faciale de l'orbite ou orifice orbitaire *(aditus orbitæ).*

Orifice orbitaire. — L'orifice orbitaire (orifice antérieur de l'orbite) présente une forme quadrangulaire à angles arrondis; il est limité à la périphérie par le *rebord orbitaire.*

L'orifice orbitaire est orienté de telle façon qu'il regarde en avant, en dehors et en bas, si bien que le rebord orbitaire supérieur est situé sur un plan antérieur par rapport au rebord orbitaire inférieur et que le rebord orbitaire interne est également plus antérieur que le rebord orbitaire externe.

Son *diamètre transversal* indiquant la plus grande largeur de l'orifice n'est pas horizontal, mais oblique en bas, en dehors et en arrière; il s'étend de la partie supérieure de la crête lacrymale postérieure au milieu du bord antérieur de l'apophyse orbitaire de l'os malaire; il est de 4 centimètres en moyenne.

Son *diamètre vertical,* perpendiculaire au précédent, est en conséquence oblique en bas et en dedans; prolongé, il passe par le trou sous-orbitaire; il est de 3 cm. 1/2 en moyenne.

Indice orbitaire. — L'*indice orbitaire* présente une certaine importance du point de vue anthropologique; il est variable avec les individus et suivant les races. Il représente le rapport centésimal du diamètre vertical de l'orifice orbitaire à son diamètre transversal, soit :

$$1^\circ = \frac{\text{diamètre vertical} \times 100}{\text{diamètre transversal}};$$

dans les races blanches, il oscille entre 84 et 88,9 *(mésosèmes)* ; dans les races primitives (néo-calédoniens, tasmaniens) et sur certains crânes préhistoriques, il est inférieur à 84 *(microsèmes)*; enfin, dans les races jaunes et asiatiques (Chinois, Japonais), il varie de 90 à 92 en moyenne *(mégasèmes).*

L'*écartement interorbitaire,* c'est-à-dire la distance qui existe entre les points de croisement des diamètres de l'orifice orbitaire, est de 6 cm. 1/2 en moyenne dans les races blanches.

Par suite de l'obliquité de l'orifice orbitaire, les *angles d'inclinaison* présentent les valeurs suivantes.

L'*angle d'inclinaison horizontale,* caractérisé par l'écartement entre le diamètre transversal de l'orifice orbitaire et le plan horizontal, est de 16 degrés chez l'homme et de 14 degrés chez la femme (voy. : fig. 208).

L'*angle d'inclinaison sagittale,* caractérisé par l'écartement entre le diamètre vertical et le plan horizontal, est de 96 degrés en moyenne.

L'*angle d'inclinaison frontale,* compris entre le plan de l'orifice orbitaire et le plan médio-sagittal, est en moyenne de 65 à 68 degrés.

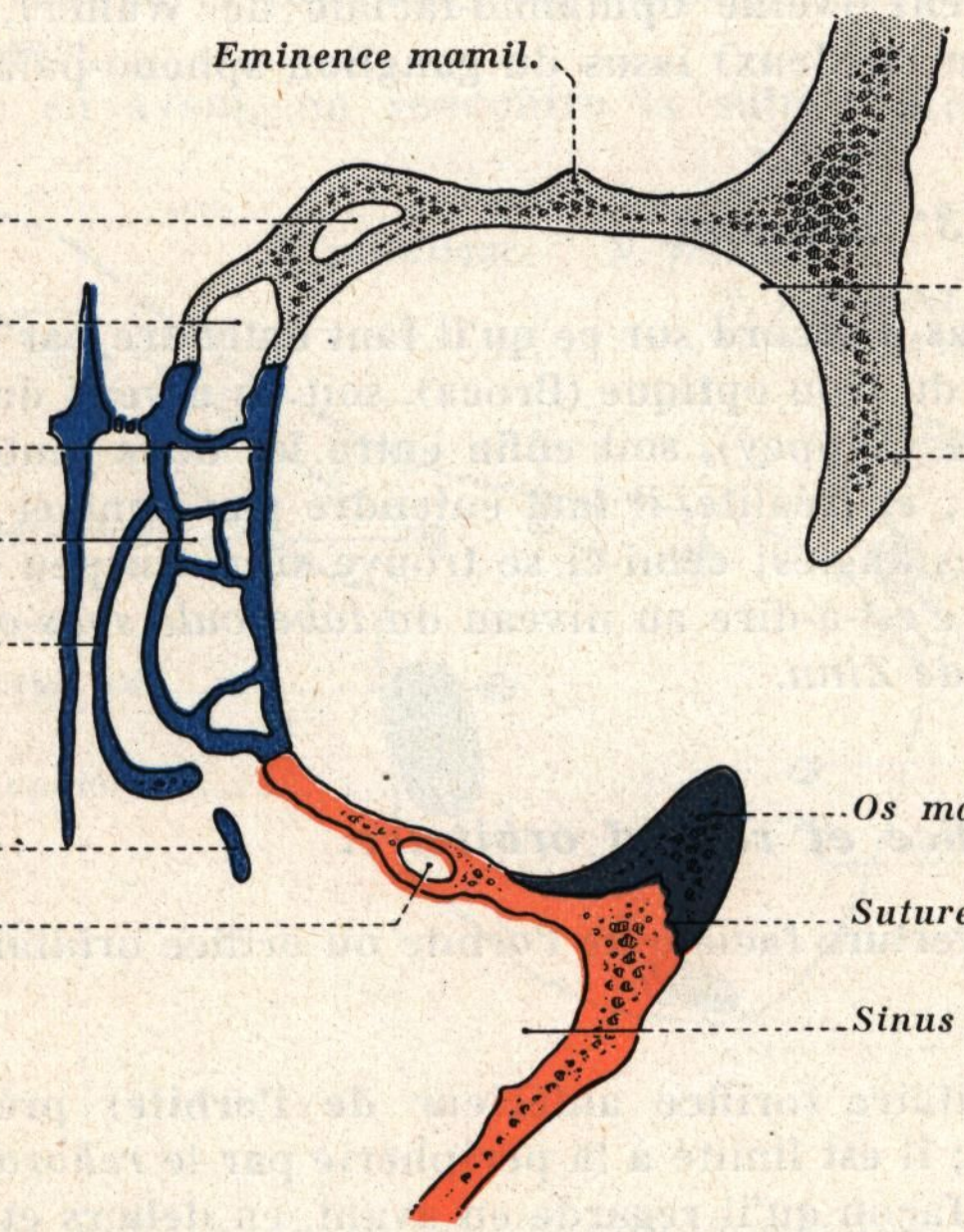

FIG. 207. *Coupe vertico-transversale de l'orbite passant par l'apophyse orbitaire externe du frontal ; côté droit, segment antérieur de la coupe.*
En bleu, l'ethmoïde; *en rouge,* le maxillaire supérieur; *en violet,* l'os malaire; *en pointillé gris,* le frontal.

Les plans des deux orifices orbitaires délimitent entre eux un angle dièdre obtus ouvert en arrière qui indique la position des deux rebords orbitaires externes par rapport au rebord orbitaire interne, c'est-à-dire le *degré de fuite du rebord orbitaire*; cet angle, désigné sous le nom d'*angle naso-malaire de Flower,* est de 130 à 135 degrés chez les Européens, et de 142 à 145 degrés dans les races jaunes (voy. : fig. 209).

Rebord orbitaire. — Envisagé en partant de son versant interne, le contour du rebord orbitaire ne se présente pas sous l'aspect d'un cercle continu, mais plutôt à la manière d'un anneau de clef, brisé au niveau de la gouttière lacrymo-nasale; c'est qu'en effet la crête lacrymale antérieure se continue avec le rebord orbitaire inférieur, tandis que la crête lacrymale postérieure semble se continuer avec le rebord orbitaire supérieur.

1° **Arcade orbitaire.** — Le **rebord orbitaire supérieur** ou *margo supra-orbitalis* est constitué par l'*arcade orbitaire* de l'os frontal prolongée en dehors et en dedans par les apophyses orbitaires interne et externe de cet os; il correspond à la jonction des deux portions de l'os frontal, l'écaille et la portion orbito-nasale *(crête cranio-faciale de Poirier).*

L'arcade orbitaire est concave en bas, la courbure étant plus accentuée dans sa moitié externe; elle est par contre légèrement convexe en avant; c'est la partie osseuse la plus antérieure et la plus saillante des champs paramédians de la face, ce qui explique la fréquence des plaies contuses orbito-sourcilières dans les chutes sur la face.

L'arcade orbitaire est mince, saillante, formant une arête presque tranchante dans sa moitié externe, tandis qu'elle est épaisse, arrondie et mousse dans sa moitié interne où

FIG. 208. *L'angle d'inclinaison horizontale de l'orifice orbitaire.*

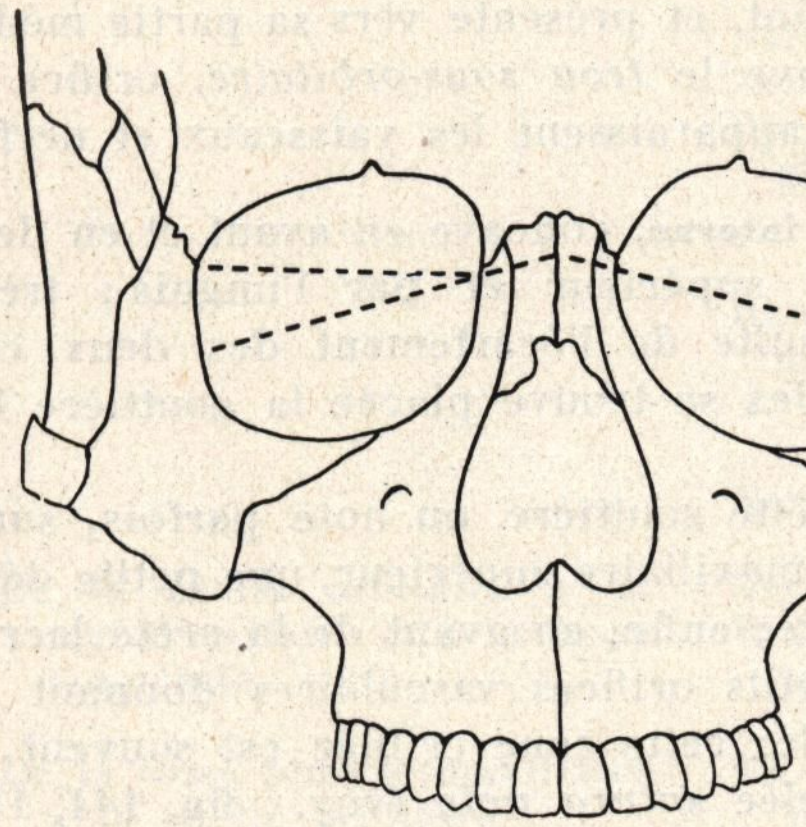

elle présente une encoche, l'*échancrure sus-orbitaire* (voy. : fig. 204) ; cette échancrure est transformée à l'état frais en un orifice ostéo-fibreux par un petit ligament *(ligament sus-orbitaire)* qui réunit les bords de l'échancrure et au niveau duquel s'engagent les vaisseaux et le nerf sus-orbitaires; chez le vieillard le ligament peut s'ossifier, transformant ainsi l'échancrure en un *orifice sus-orbitaire.*

L'échancrure sus-orbitaire présente une certaine importance au point de vue clinique, car elle représente le point supérieur ou sus-orbitaire de la névralgie faciale (trijumeau).

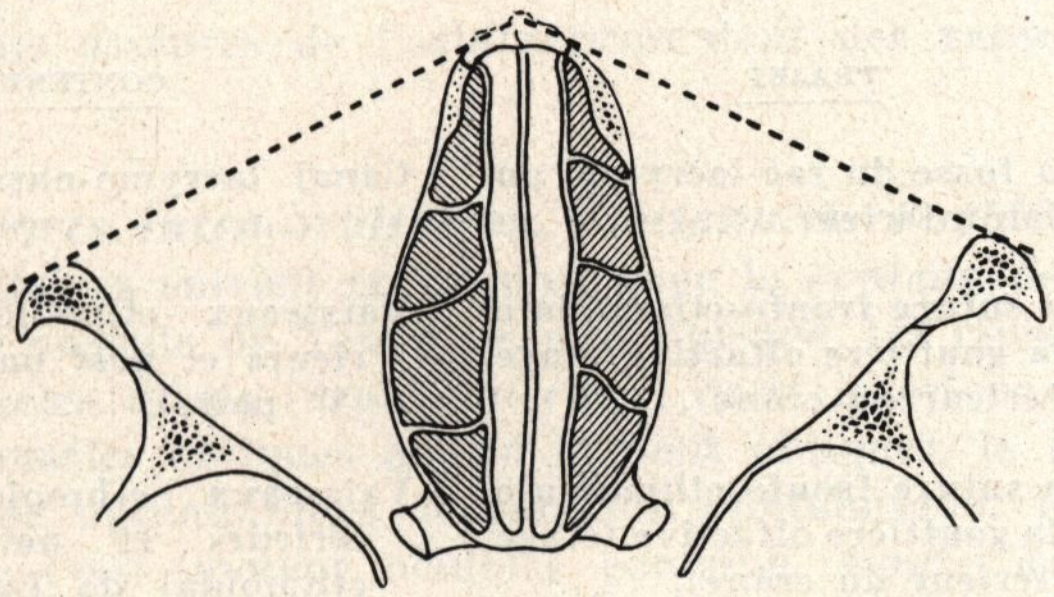

FIG. 209. *L'angle naso-malaire de Flower.*

A quelques millimètres en dedans de l'échancrure sus-orbitaire se trouve parfois (deux tiers des cas) une seconde échancrure toujours moins apparente que la précédente; c'est l'*échancrure frontale interne* occupée par l'artère, la veine et le nerf frontal interne.

Au niveau de l'échancrure frontale interne, les insertions de l'orbiculaire des paupières (portion orbitaire) sur le versant antérieur de la *margo supra-orbitalis* font défaut par suite du passage au ras de l'os des vaisseaux et nerfs précités (voy. : fig. 21 et 205).

L'arcade orbitaire est surplombée dans sa moitié ou ses deux tiers internes par une saillie transversale très développée chez les hommes préhistoriques et dans les espèces

simiennes, c'est le *torus supra-orbitalis* ou *visière frontale,* et dans son tiers externe par un méplat, le *planum supra-orbitale.*

2° Le **rebord orbitaire inférieur** est constitué par le maxillaire supérieur et l'os malaire. Disposé en arête tranchante, il forme une saillie, véritable avancée qui prolonge antérieurement le plancher de l'orbite; d'autre part, il est légèrement surélevé par rapport à ce dernier.

Il est concave en haut et légèrement convexe en avant; il est obliquement incliné en bas, en dehors et en avant, et présente vers sa partie médiane la suture maxillo-malaire; au-dessous d'elle se trouve le *trou sous-orbitaire,* orifice de sortie du canal sous-orbitaire, au niveau duquel apparaissent les vaisseaux et nerf sous-orbitaires.

3° Le **rebord orbitaire interne,** concave en avant et en dehors, est formé par la branche montante du maxillaire supérieur et par l'unguis ; très court, ce rebord est brisé en anneau de clé par suite de l'écartement des deux crêtes lacrymales antérieure et postérieure entre lesquelles se trouve placée la gouttière lacrymo-nasale qui loge le sac lacrymal.

Un peu au-dessus de cette gouttière, on note parfois, sur le versant antéro-externe de la branche montante du maxillaire supérieur, une petite dépression oblique : c'est la *gouttière de la veine angulaire*; enfin, en avant de la crête lacrymale antérieure, le maxillaire supérieur présente de petits orifices vasculaires donnant à cette région de la branche montante un aspect criblé; cette zone criblée est souvent traversée par une petite gouttière improprement appelée *sutura nota* (voy. : fig. 144, 150 et 204).

4° Le **rebord orbitaire externe** est concave en avant et en dedans, et relativement épais; arrondi et mousse, il est constitué dans ses trois quarts inférieurs par le bord antérieur de l'apophyse orbitaire du malaire, et dans son quart supérieur par l'apophyse orbitaire externe du frontal; cette dernière portion est la partie la plus épaisse du rebord orbitaire; elle fait saillie sous les téguments et domine la suture fronto-malaire.

Nous résumons, dans le tableau synoptique ci-dessous, les *orifices* et *canaux* qui débouchent dans chaque cavité orbitaire, en indiquant le lieu de leur entrée et de leur sortie, ainsi que les organes qui les traversent :

ORIFICES OU CANAUX	TRAJET	CONTENU
Canal lacrymo-nasal.	De la fosse du sac lacrymal au méat inférieur.	Canal lacrymo-nasal.
Canal orbitaire interne antérieur.	De la suture fronto-ethmoïdale à la gouttière olfactive (étage antérieur du crâne).	Vaisseaux ethmoïdaux antérieurs et nerf nasal interne (V^e^ paire).
Canal orbitaire interne postérieur.	De la suture fronto-ethmoïdale à la gouttière olfactive (étage antérieur du crâne).	Vaisseaux ethmoïdaux postérieurs et nerf sphéno-ethmoïdal de Luschka (inconstant) (V^e^ paire).
Trou fronto-sphénoïdal (inconstant).	De la suture fronto-sphénoïdale à l'étage moyen du crâne.	Rameau artériel.
Canal optique.	De l'étage moyen du crâne à la cavité orbitaire.	Nerf optique (IIe paire). Artère ophtalmique.
Orifice sus-orbitaire (par ossification du ligament), (inconstant).	De la cavité orbitaire à la région frontale.	Vaisseaux et nerf sus-orbitaires (V^e^ paire).

ORIFICES OU CANAUX	TRAJET	CONTENU
Fente sphénoïdale (fissure orbitaire supérieure).	De l'étage moyen du crâne à la cavité orbitaire.	*a) Partie large de la fente :* Veines ophtalmiques. Nerf moteur oculaire commun (IIIe paire). Nerf pathétique (IVe paire). Nerf moteur oculaire externe (VIe paire). Nerf nasal (V^e paire). Nerf frontal (V^e paire). Racine sympathique du ganglion ophtalmique. *b) Partie étroite de la fente* (queue) : Rameau orbitaire de l'artère méningée moyenne. *c) A la jonction des deux parties :* Nerf lacrymal (V^e paire).
Canal malaire (canal en Y).	De la cavité orbitaire à la région malaire et à la fosse temporale.	Nerf temporo-malaire (V^e paire). Branche malaire de l'artère lacrymale.
Fente sphéno-maxillaire (fissure orbitaire inférieure).	De la fosse ptérygo-maxillaire à la cavité orbitaire.	Veine ophtalmo-faciale de Walter. Nerfs du muscle de Müller (branches du ganglion sphéno-palatin).
Canal sous-orbitaire.	De la gouttière sous-orbitaire (plancher de l'orbite) à la région jugale.	Vaisseaux et nerf sous-orbitaires (V^e paire).

RAPPORTS DE L'ORBITE

Les parois osseuses de l'orbite présentent des rapports intra-orbitaires et extra-orbitaires.

1° Rapports intra-orbitaires. Contenu de l'orbite. — Dans le *cavum orbitale,* les parois orbitaires entrent en rapport avec le *contenu de l'orbite,* c'est-à-dire avec le globe oculaire, la capsule de Tenon, le nerf optique, les muscles moteurs du globe qui sont les quatre muscles droits (droit supérieur, droit inférieur, droit interne et droit externe) et les deux muscles obliques (grand et petit oblique), le releveur de la paupière supérieur, les vaisseaux ophtalmiques, le ganglion ophtalmique, les nerfs ciliaires, les trois nerfs moteurs de l'œil (moteur oculaire commun, moteur oculaire externe et pathétique), les nerfs nasal, lacrymal et frontal, la portion orbitaire de la glande lacrymale et la graisse intra-orbitaire.

Tous ces organes n'offrent aucun contact direct avec les parois osseuses de l'orbite, sauf au niveau du rebord orbitaire; le contenu de l'orbite est séparé de ses parois par une membrane fibro-musculaire désignée sous le nom de *périorbite* (voy. : *Périorbite* ; tome V).

2° Rapports extra-orbitaires. — Par l'intermédiaire de ses parois, la cavité orbitaire entre en rapport avec les régions et les cavités voisines.

La PAROI SUPÉRIEURE de l'orbite forme à la fois le toit de l'orbite et le plancher de l'étage antérieur du crâne; par ce fait, elle entre en rapport avec la face inférieure du lobe frontal qui repose sur elle et dont elle est séparée par les méninges.

Dans l'épaisseur de cette paroi, au niveau de l'arcade orbitaire se trouve le prolongement orbitaire du sinus frontal, plus ou moins développé suivant les sujets.

La PAROI INFÉRIEURE représente le plancher de l'orbite; elle entre en rapport avec le *sinus maxillaire* ou *antre d'Highmore* qui est tapissé par une muqueuse, évagination de la muqueuse des fosses nasales.

Dans l'épaisseur de cette paroi se trouve le *canal sous-orbitaire* contenant les vaisseaux et nerfs sous-orbitaires.

La PAROI INTERNE OU NASO-ETHMOÏDALE (voy. : fig. 231) entre en rapport avec la partie haute des fosses nasales et plus spécialement avec les cornets supérieur et moyen, avec

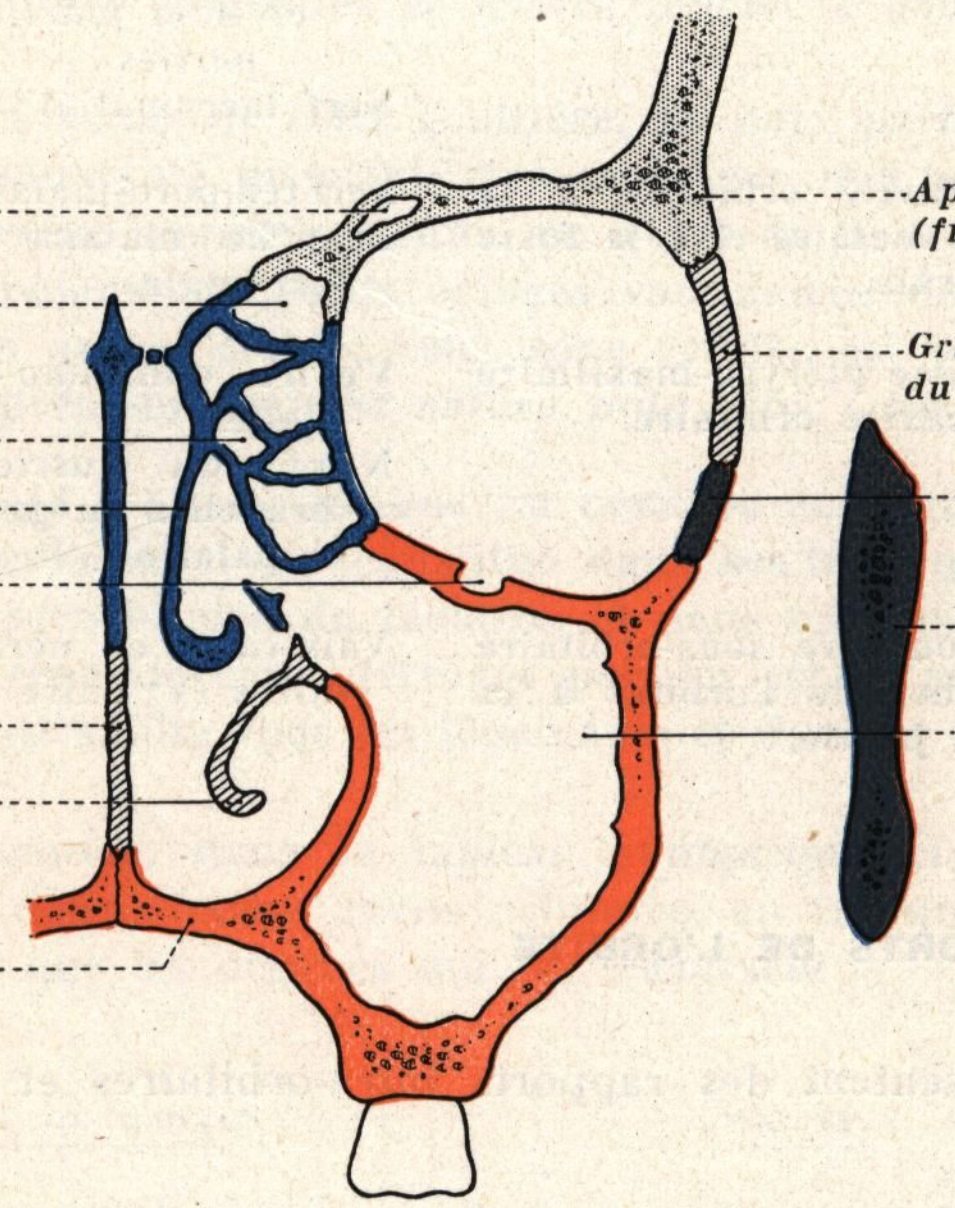

FIG. 210. *Coupe frontale du massif facial supérieur passant par la partie antérieure de la fosse zygomatique, montrant la constitution des parois osseuses de l'orbite et les fosses nasales; côté droit, segment antérieur de la coupe* (demi-schématique). *En bleu*, l'ethmoïde; *en rouge*, le maxillaire supérieur; *en violet*, l'os malaire; *en pointillé gris*, le frontal; *en hachures noires obliques*, la grande aile du sphénoïde, le cornet inférieur et le vomer.

la partie supérieure du sinus maxillaire, et au-dessus de ces formations d'avant en arrière, avec la partie inférieure du sinus frontal, avec les cellules fronto-ethmoïdales, cavités irrégulières annexées aux fosses nasales de nombre et de dimensions variables ; enfin avec le sinus sphénoïdal; toutes ces cavités sont tapissées d'une muqueuse en continuité avec celle des fosses nasales.

A la suite de l'exposé précédent, il y a lieu de remarquer que la plupart des cavités pneumatiques annexées aux fosses nasales sont toutes disposées au voisinage de la cavité orbitaire, l'ensemble formant les *sinus périorbitaires* de la face (voy. : fig. 35, 38 et 211).

La PAROI EXTERNE OU TEMPORALE entre en rapport : *a)* dans ses *deux tiers antérieurs,* avec la partie antérieure de la fosse temporale (gouttière rétro-malaire) contenant le muscle temporal, les vaisseaux et nerf temporaux profonds antérieurs et une partie de la boule graisseuse de Bichat (prolongement zygomatique); *b)* et dans son *tiers postérieur* avec l'étage moyen du crâne renfermant les méninges et l'extrémité antérieure du lobe temporal (pôle temporal).

CONNEXIONS DE LA CAVITÉ ORBITAIRE AVEC LES RÉGIONS VOISINES.

La cavité orbitaire communique : *a)* avec la *cavité cranienne* par l'intermédiaire du canal optique et de la fente sphénoïdale (étage moyen) et du canal ethmoïdo-frontal antérieur (étage antérieur); *b)* avec la *fosse temporale* et la *fosse ptérygo-maxillaire* par la fente sphéno-maxillaire; *c)* avec la *fosse nasale* homolatérale par le canal lacrymo-nasal et le canal ethmoïdo-frontal postérieur ; *d)* et avec la *région jugale* par le canal sous-orbitaire.

LA CAVITÉ ORBITAIRE CHEZ L'ENFANT

La morphologie et la situation topographique de la cavité orbitaire sont différentes chez le nouveau-né et chez l'enfant de ce qu'elles sont chez l'adulte; et nous savons que des causes multiples exercent leur influence sur : *a)* le développement de la boîte cranienne et du massif facial; *b)* la soudure des os qui entrent dans la constitution des parois de l'orbite; *c)* l'apparition et l'évolution des cavités pneumatiques annexées au fosses nasales (sinus frontal, sinus maxillaire, sinus sphénoïdal, cellules ethmoïdales).

A la naissance, l'*orifice orbitaire* présente un aspect arrondi et toujours moins anguleux que chez l'adulte. Les diamètres vertical et transversal de cet orifice sont sensiblement égaux (27 millimètres); au cours de son développement, le diamètre transversal l'emporte sur le diamètre vertical, d'où il résulte une variation avec l'âge de l'indice orbitaire.

Le *rebord orbitaire* est généralement moins tranchant (rebord orbitaire supérieur excepté), les angles moins marqués chez l'enfant que chez l'adulte.

L'*échancrure sus-orbitaire* est à peine ébauchée chez le nouveau-né; elle n'apparaît nettement que vers l'âge de sept ou huit ans.

Le *trou sous-orbitaire* est situé à 6 millimètres du rebord orbitaire inférieur chez le nouveau-né, alors qu'il en est distant de 4 millimètres chez un enfant de sept ans (Winckler). Un peu au-dessus et en dehors du trou sous-orbitaire, le rebord orbitaire inférieur est marqué par une échancrure qui correspond à la suture de l'angle antérieur de l'os malaire avec le maxillaire supérieur (suture maxillo-malaire) ; toute proportion gardée, cette suture est plus rapprochée de la ligne médiane chez l'enfant que chez l'adulte.

Les *sutures* que l'on observe au niveau des parois osseuses de l'orbite ne sont pas apparentes chez le nouveau-né et sont remplacées par des membranes unissant les os entre eux; les lèvres de la gouttière sous-orbitaire ne sont pas soudées et interceptent entre elles une fente qui se prolonge jusqu'au niveau du rebord orbitaire inférieur.

Les *fentes sphéno-maxillaire* et *sphénoïdale* sont largement ouvertes chez le nouveau-né et l'enfant; enfin, la distinction entre les parties rétrécie et élargie de la fente sphénoïdale s'ébauche seulement vers l'âge de sept ans.

Le *canal optique* est très court chez le nouveau-né et mesure deux millimètres environ; en outre, son axe est fortement oblique en bas et en dehors; il se redresse avec l'âge.

La *fossette lacrymale* est peu accentuée chez le nouveau-né.

FOSSES NASALES. PAROIS OSSEUSES DES FOSSES NASALES

Les fosses nasales osseuses sont des cavités anfractueuses, paires et symétriques, creusées dans l'épaisseur de la partie supérieure et médiane du massif facial supérieur; elles sont séparées l'une de l'autre par une mince cloison ostéo-cartilagineuse appelée cloison médiane des fosses nasales; elles livrent passage à l'air inspiré et expiré pendant la respiration; à l'état frais, leurs parois sont revêtues d'une muqueuse dite muqueuse pituitaire, qui renferme les organes olfacto-récepteurs des voies olfactives.

SITUATION. — Les fosses nasales sont situées au-dessous de l'étage antérieur du crâne, du tiers antérieur de l'étage moyen et des os propres du nez; au-dessus de la cavité buccale dont elles sont séparées par le palais osseux; en dedans des cavités orbitaires et des maxillaires supérieurs creusés par l'antre d'Highmore.

Les fosses nasales envoient des prolongements ou diverticules dans les os voisins, constituant des *cavités annexes* des fosses nasales appelées *sinus* (sinus frontaux, maxillaires, sphénoïdaux, palatins) et des *cellules.*

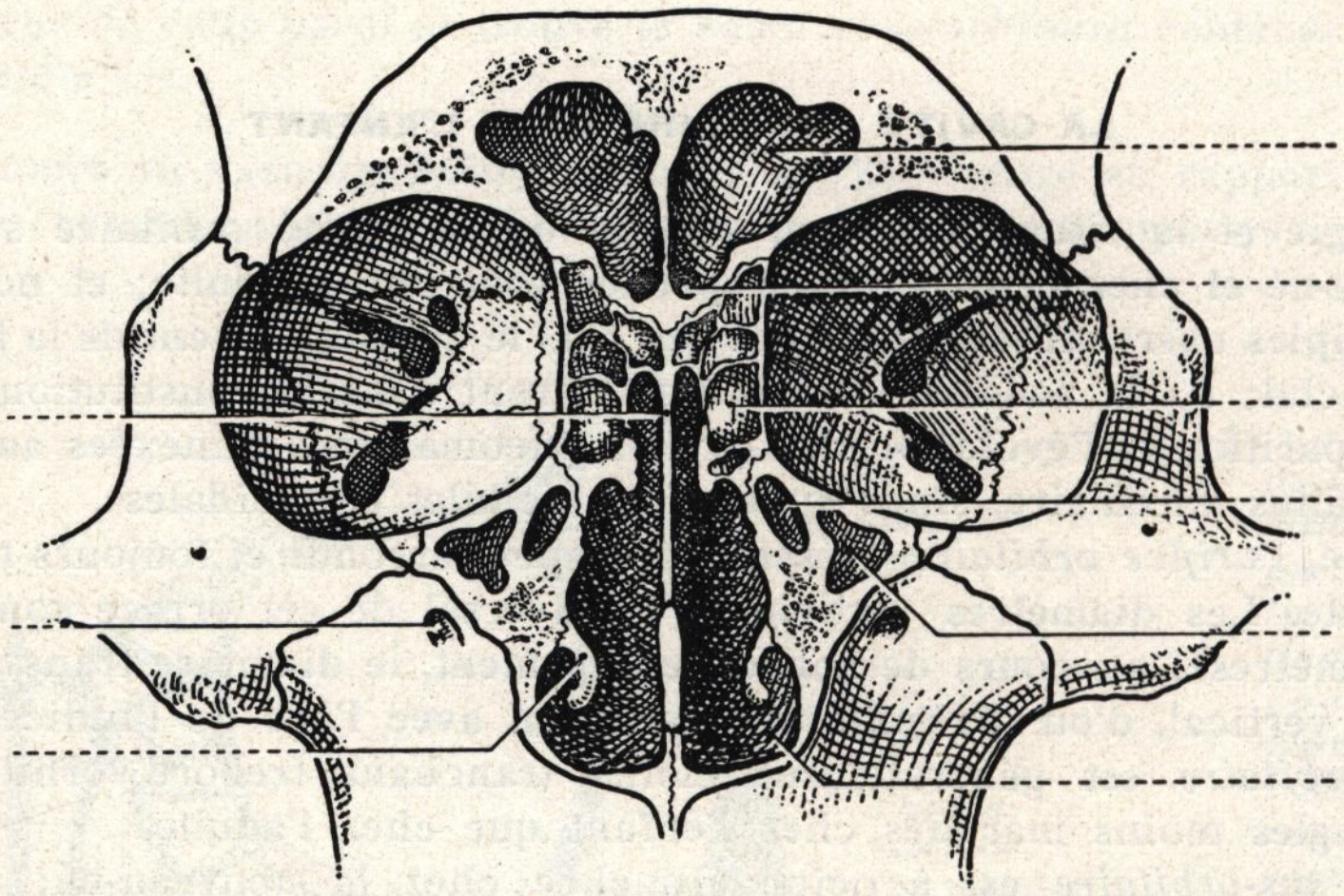

FIG. 211. — *Coupe frontale du massif facial supérieur intéressant les sinus frontaux, le labyrinthe ethmoïdal, la cavité orbitaire et la partie antérieure des fosses nasales.*

FORME ET CONFIGURATION GÉNÉRALE

La forme des fosses nasales est difficile à préciser; chaque fosse nasale présente la forme d'un couloir aplati transversalement, plus large en bas qu'en haut, auquel on peut distinguer : *a) quatre faces* ou *parois* qui sont : *externe, interne, inférieure* et *supérieure;* — *b)* et *deux orifices,* l'un, *antérieur,* qui communique librement avec l'extérieur; l'autre, *postérieur,* ou *choane* qui répond à la partie supérieure du pharynx (naso-pharynx).

1° Parois.

a) Paroi externe.

La *paroi externe* est la plus étendue de toutes les parois des fosses nasales; très irrégulière et fort complexe, elle est inclinée obliquement de haut en bas et de dedans en dehors; six os prennent part à sa constitution qui sont : le *maxillaire supérieur,* la *lame verticale du palatin,* l'*unguis,* le *sphénoïde,* les *masses latérales de l'ethmoïde* et le *cornet inférieur.*

Le *maxillaire supérieur* contribue à la formation de cette paroi, par la face interne ou nasale du corps du maxillaire et par son apophyse montante. Sur cette face, le maxillaire supérieur présente un large orifice, l'hiatus maxillaire ou orifice du sinus maxillaire, dont les dimensions sont réduites par l'application à son pourtour des os de voisinage (voy. : *Os maxillaire supérieur*).

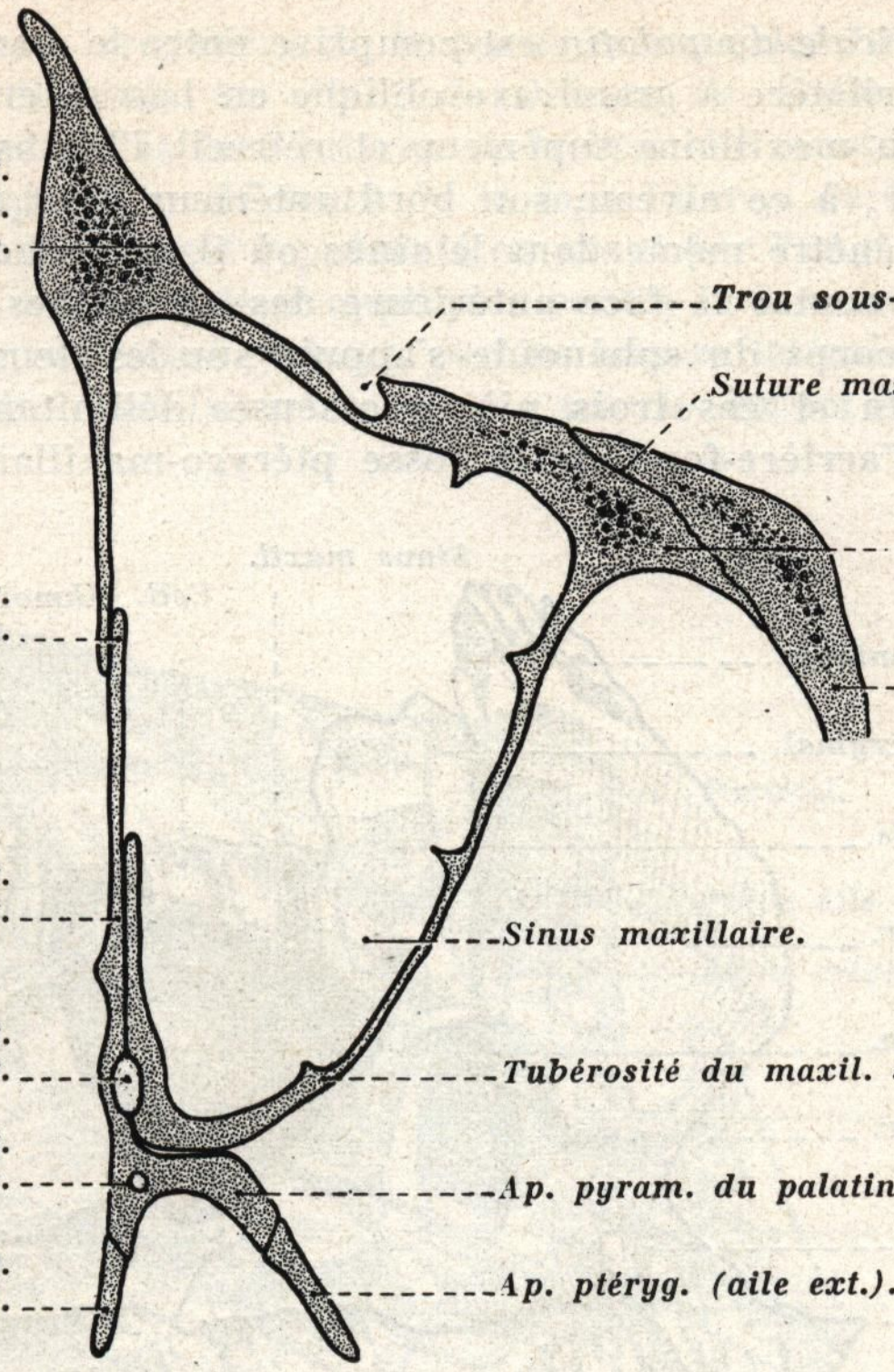

FIG. 212. *Coupe horizontale passant par la fente ptérygo-maxillaire montrant la constitution de la paroi externe des fosses nasales, du canal palatin postérieur et de la fosse ptérygoïde; côté droit, segment inférieur de la coupe* (schématique).

L'*unguis* est situé en arrière de la branche montante du maxillaire supérieur; placé dans un plan à peu près sagittal, il recouvre la gouttière lacrymale du maxillaire supérieur qu'il transforme en un canal complet, le canal lacrymo-nasal (voy. : fig. 214, 222 et 223).

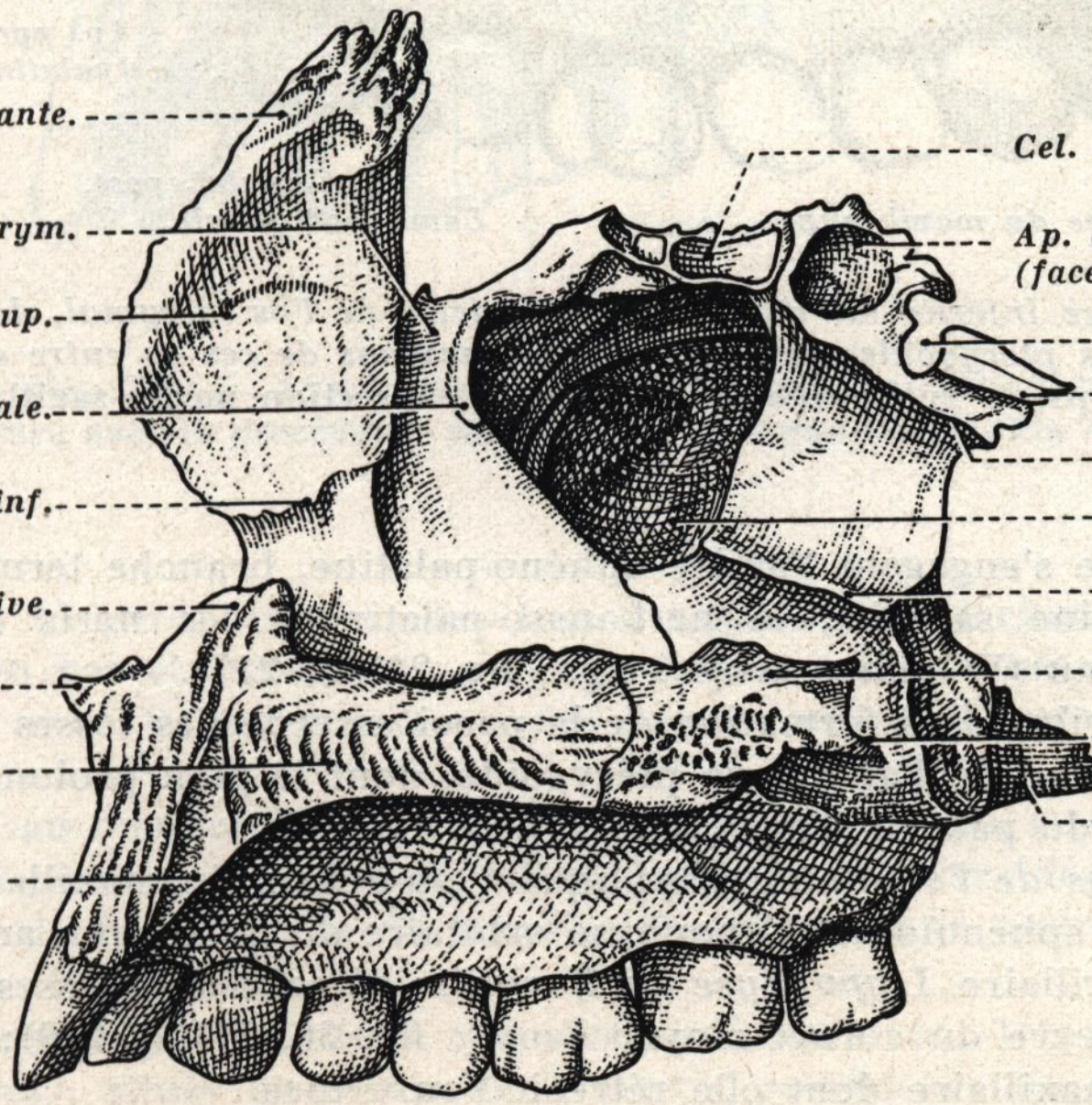

FIG. 213. — *Maxillaire supérieur et palatin, vue interne* (côté droit).

La *lame verticale du palatin* est comprise entre le maxillaire supérieur et le sphénoïde; de forme quadrilatère à grand axe oblique en bas et en avant, elle s'applique contre la face interne du maxillaire supérieur et rétrécit l'hiatus maxillaire dont elle déborde le bord postérieur; à ce niveau, son bord antérieur émet un prolongement, le *prolongement sinusien,* qui pénètre même dans le sinus où il accroche son bord postérieur; en arrière, elle s'applique contre la face antérieure des apophyses ptérygoïdes.

En haut, le corps du sphénoïde s'appuie sur les deux apophyses sphénoïdale et orbitaire du palatin et ces trois pièces osseuses délimitent le *trou sphéno-palatin* qui fait communiquer l'arrière-fond de la fosse ptérygo-maxillaire avec la fosse nasale du même

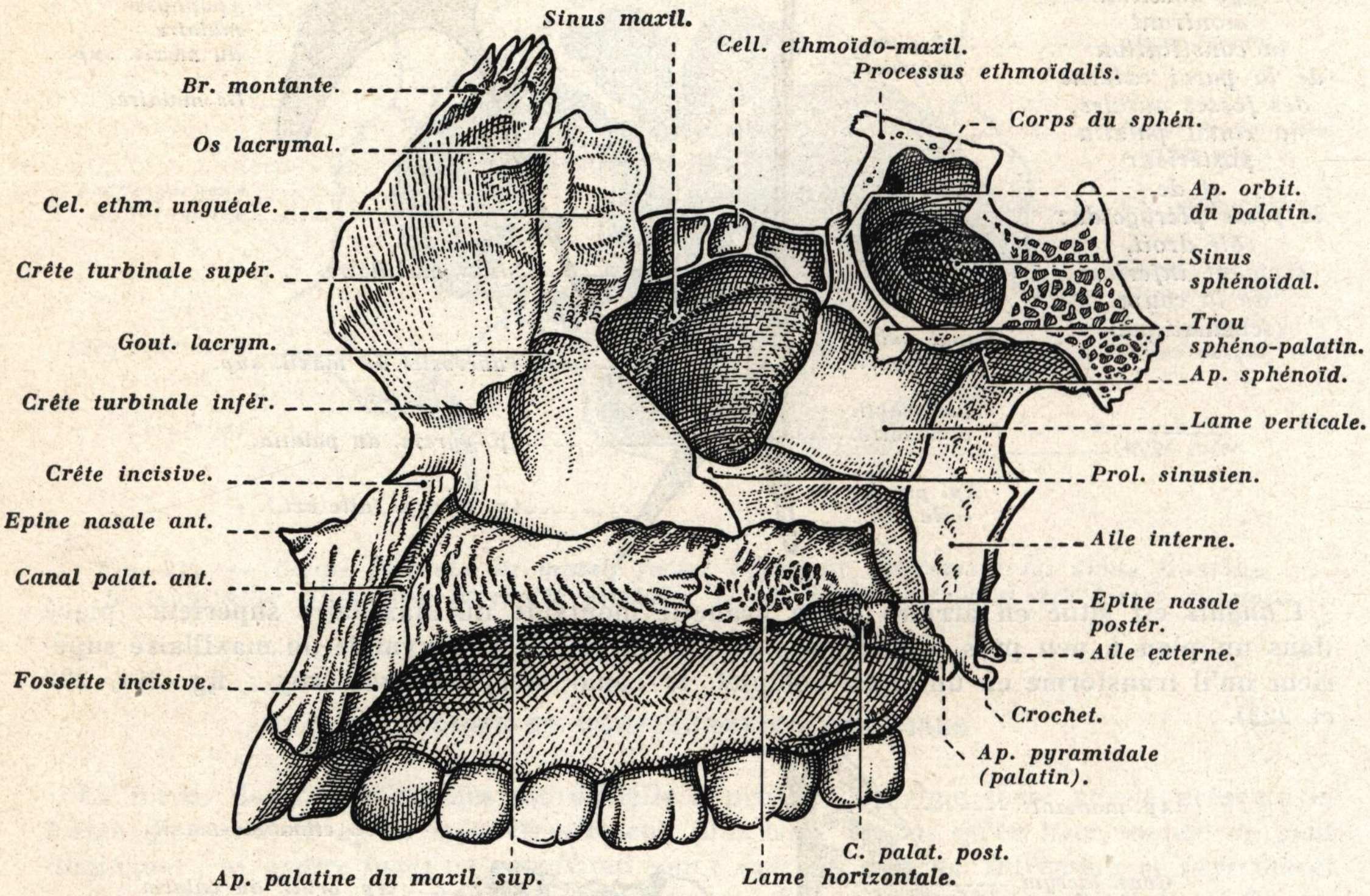

FIG. 214. — *Vue interne du maxillaire supérieur, de l'os lacrymal, de l'os palatin et des apophyses ptérygoïdes montrant les connexions de ces os entre eux, côté droit* (le corps du sphénoïde est représenté en section médio-sagittale).

côté. Dans cet orifice s'engagent l'artère sphéno-palatine, branche terminale de la maxillaire interne, sa veine satellite, le nerf naso-palatin et les nerfs nasaux supérieurs, branches du trijumeau (V^{e} paire) (voy. : fig. : fig. 215 et 217).

Le *sphénoïde* contribue à la formation de la paroi externe des fosses nasales par la face interne de l'aile interne de l'apophyse ptérygoïde, dont le plan prolonge en arrière celui de la lame verticale du palatin (voy. : fig. 214).

Les *masses latérales de l'ethmoïde* s'appliquent au-dessus du maxillaire supérieur entre l'unguis en avant, le sphénoïde et l'apophyse orbitaire du palatin en arrière, au-dessus de l'orifice du sinus maxillaire. L'*apophyse unciforme* se détache des masses latérales au niveau de l'extrémité antérieure du cornet moyen (voy. : fig. 36, 217 et 219); elle s'applique en dedans de l'hiatus maxillaire dont elle rétrécit l'ouverture.

Le *cornet inférieur,* os indépendant, est situé à la partie inférieure des fosses nasales.

Par suite de la configuration très irrégulière de la paroi externe des fosses nasales, les six os qui la constituent sont disposés en allant de dehors en dedans suivant trois plans : *a)* le *plan externe* est formé par la face interne de la branche montante et du corps du maxillaire supérieur et par la partie postérieure de la face interne de l'aile interne de l'apophyse ptérygoïde; *b)* le *plan moyen* est représenté en avant par l'unguis, et en arrière par la lame verticale du palatin, tous les deux appliqués contre la face interne du maxillaire supérieur; *c)* le *plan interne* est formé en haut, par les masses latérales de l'ethmoïde appliquées au-dessus du corps du maxillaire, et en bas par le cornet inférieur (voy. : fig. 215 et 217).

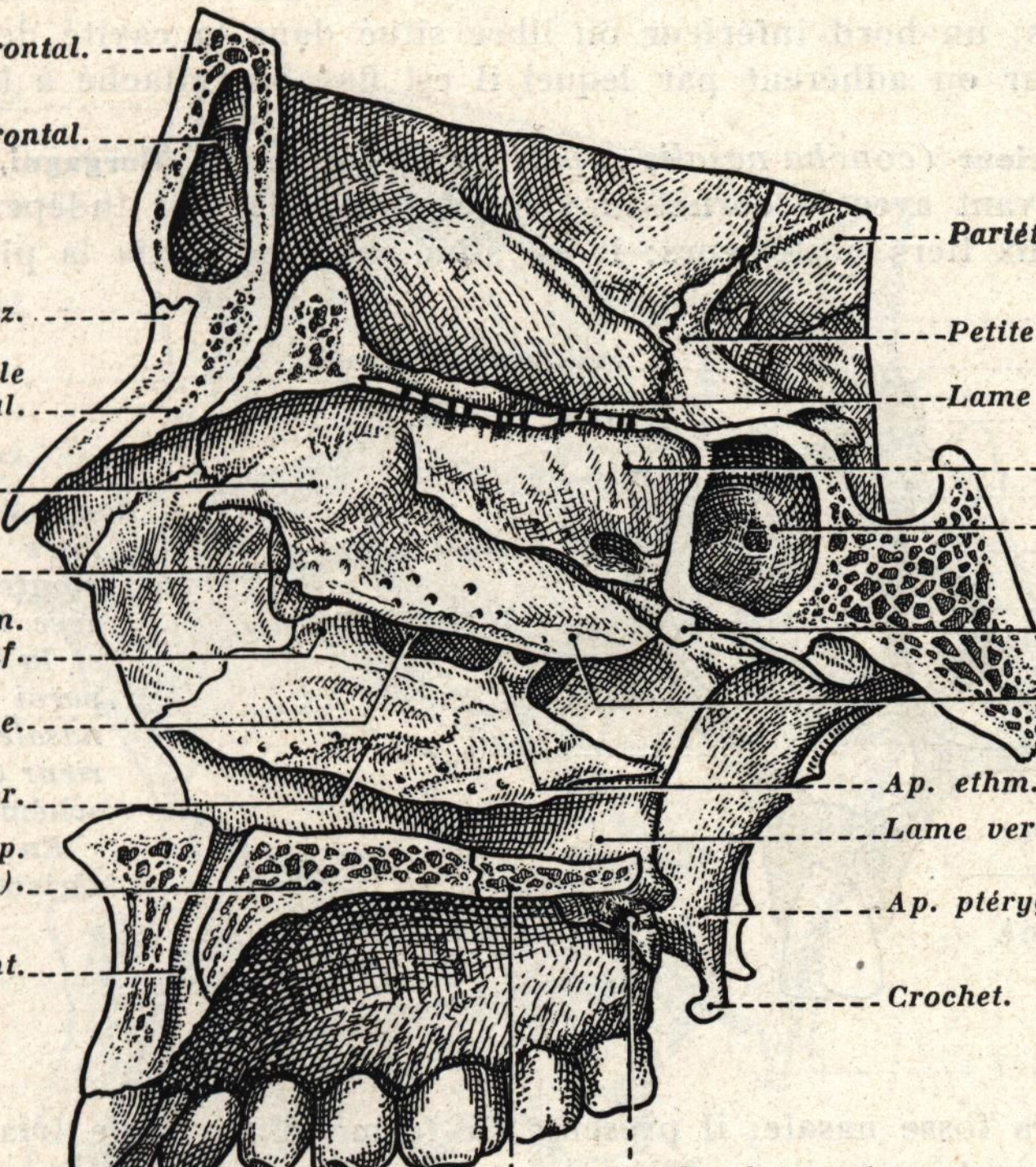

FIG. 215. — *Paroi externe des fosses nasales, côté droit*
(comparez cette figure avec la précédente sur laquelle manque l'ethmoïde et le cornet inférieur).

Cornets. — De la paroi externe des fosses nasales se détachent des lames osseuses minces, obliques en bas et en dedans, contournées sur elles-mêmes : ce sont les *cornets*; ceux-ci délimitent avec la paroi externe des fosses nasales des espaces désignés sous le nom de *méats*.

Les cornets sont au nombre de *trois* principaux, étagés les uns au-dessus des autres; on les distingue en : *supérieur, moyen* et *inférieur*; les deux premiers dépendent de l'ethmoïde et se détachent de la face interne du labyrinthe ethmoïdal, le cornet inférieur est un os propre isolé (voy. : fig. 216).

L'ethmoïde présente parfois deux cornets rudimentaires, toujours peu développés *(cornets accessoires),* situés au-dessus de la partie postérieure du cornet supérieur ; ce sont : *a)* d'une part, *le cornet accessoire de Santorini* ou *quatrième cornet; b)* et d'autre

part, le *cornet suprême* ou *cornet de Zuckerkandl;* lorsque ce dernier existe, il est réduit à une simple crête osseuse (voy. : fig. 215 et 217).

Les cornets n'occupent pas toute l'étendue de la paroi externe des fosses nasales; ils sont appliqués sur les trois quarts postérieurs de cette paroi et ils laissent en avant d'eux une zone unie et lisse correspondant à la face interne de la branche montante du maxillaire supérieur.

Les cornets sont très variables suivant les sujets; toutefois le cornet supérieur est le plus grêle; le cornet moyen est le plus haut, et le cornet inférieur le plus long.

Par suite de sa forme et de son orientation, chaque cornet présente une face interne convexe qui regarde à la fois en haut et en dedans; une face externe concave qui regarde en bas et en dehors; un bord inférieur ou libre situé dans la cavité de la fosse nasale et un bord supérieur ou adhérent par lequel il est fixé ou rattaché à la paroi externe.

1° Le **cornet supérieur** *(concha nasalis superior)* ou **cornet de Morgagni,** est le plus souvent confondu en avant avec le cornet moyen, et il ne devient indépendant que dans sa moitié ou ses deux tiers postérieurs; il est situé dans la partie la plus reculée et la

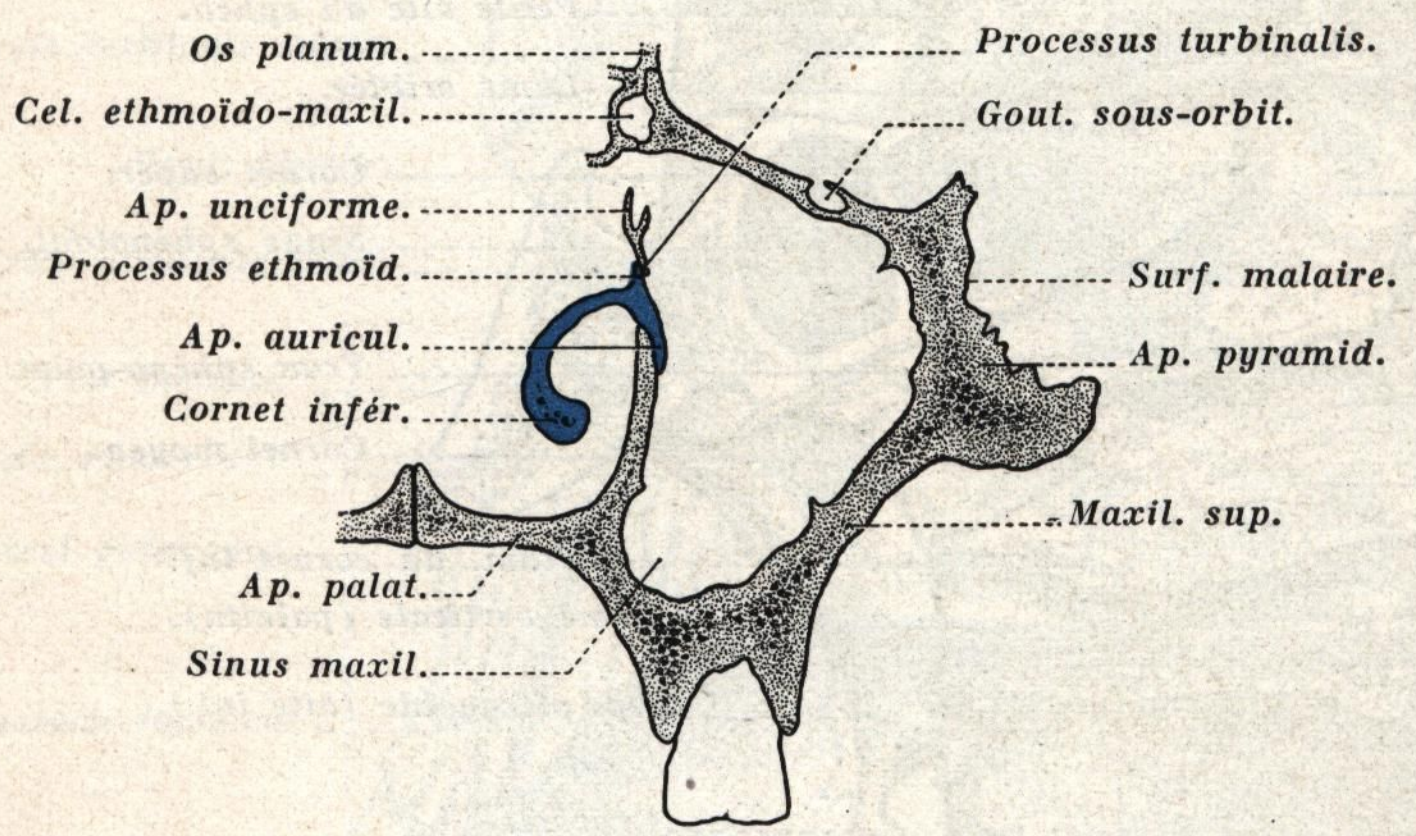

Fig 216.

Coupe frontale du maxillaire supérieur droit montrant ses connexions avec le cornet inférieur et la constitution de la paroi externe des fosses nasales ; segment antérieur de la coupe (demi-schématique).

En bleu, le cornet inférieur.

plus supérieure de la fosse nasale; il présente la forme d'une lame triangulaire à base antérieure, et à sommet postérieur effilé ou arrondi. Il se détache par sa base et son bord adhérent de la partie supérieure des masses latérales de l'ethmoïde; son bord libre, peu incurvé, se rapproche de l'horizontale.

En avant de lui s'observe une surface quadrilatère rugueuse qui présente de nombreux sillons vasculo-nerveux à direction verticale (voy. : fig. 215 et 217).

2° Le **cornet moyen** *(concha nasalis media)* se détache comme le précédent des masses latérales de l'ethmoïde; de forme triangulaire à base antérieure libre et à sommet postérieur, il se fixe sur la presque totalité de la paroi externe, à savoir : en avant, sur la crête ethmoïdale de la branche montante du maxillaire supérieur; en arrière, sur la crête turbinale supérieure de la lame verticale du palatin; et dans sa partie moyenne, il se détache sur toute la longueur de la face interne des masses latérales de l'ethmoïde, qu'il croise tantôt en diagonale, tantôt en arc de cercle à convexité postéro-supérieure.

Son bord antérieur libre est presque vertical, légèrement oblique en bas et en arrière; son extrémité postérieure, très effilée, se prolonge jusqu'au-dessous du trou sphéno-palatin; son bord libre est épais, irrégulier, dirigé à peu près parallèlement à celui du cornet inférieur, mais non apparent sur une vue interne de la fosse nasale quand le cornet est très enroulé.

Sa face externe est sensiblement lisse dans son ensemble, mais elle est fréquemment

creusée de petites fossettes irrégulières dues à l'enroulement de son bord inférieur; ce sont les *fossettes* ou *loges de Zuckerkandl*; sa face interne est convexe dans tous les sens et rugueuse, creusée également de petites fossettes analogues aux précédentes (voy. : fig. 215 et 217).

Dans sa moitié antérieure, il est peu incurvé et tombe obliquement dans la fosse nasale; dans sa moitié postérieure, il est franchement enroulé sur lui-même et décrit une courbe assez prononcée qui le rapproche de la cloison médiane des fosses nasales; le cornet moyen est du reste celui qui est le plus rapproché de cette cloison avec laquelle il délimite un étroit espace, la *fente respiratoire* (voy. : fig. 231).

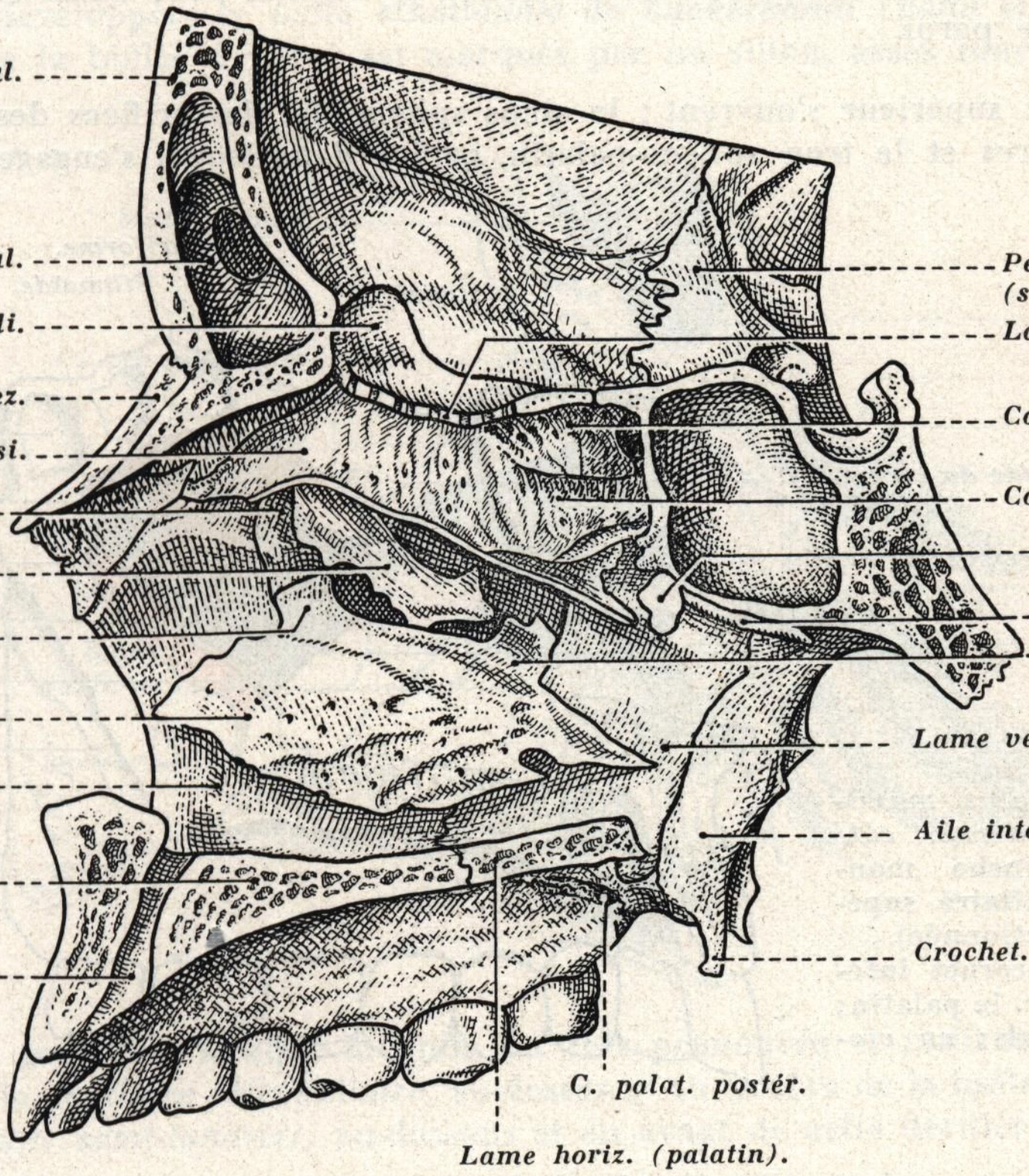

FIG. 217. — *Coupe sagittale paramédiane droite du massif facial supérieur. Paroi externe des fosses nasales, après résection du cornet moyen.*

3° Le **cornet inférieur** *(concha nasalis inferior)* est un os indépendant qui ne présente aucune connexion avec les autres cornets; de forme allongée, il est plus incurvé et plus étendu que les autres cornets.

Par son bord supérieur adhérent, il se fixe suivant une ligne courbe sur la crête turbinale inférieure *(crista conchalis)* du maxillaire supérieur et de la lame verticale du palatin; dans sa partie moyenne, il croise l'orifice du sinus maxillaire et émet à ce niveau une apophyse, le *processus ethmoïdalis,* qui en s'insinuant sous le cornet moyen rétrécit d'autant l'hiatus maxillaire; son bord inférieur, épais, est presque horizontal, légèrement convexe en bas; sa face interne est irrégulière et rugueuse et toujours plus éloignée de la cloison que ne l'est celle du cornet moyen (voy. : fig. 217, 224 et 231).

Méats. — Les *méats* représentent les espaces compris entre la paroi externe des fosses nasales et le cornet homonyme; ils sont au nombre de *trois* : *supérieur, moyen* et *inférieur.*

Dans les méats débouchent des *canaux* et les *orifices* des sinus ou des cavités osseuses annexées aux fosses nasales.

1° Le **méat supérieur** est très petit, il présente la forme d'une gouttière ouverte en bas, surplombant la moitié postérieure du cornet moyen. En avant, le méat supérieur est fermé par l'insertion du cornet supérieur sur les masses latérales de l'ethmoïde et sur le cornet moyen; en arrière, il s'ouvre librement dans la fosse nasale. Sa paroi externe est formée par le labyrinthe ethmoïdal, et quelques cellules font assez souvent saillie au niveau de cette paroi.

Dans le méat supérieur s'ouvrent : le sinus sphénoïdal, les orifices des cellules ethmoïdales postérieures et le trou sphéno-palatin, orifice dans lequel s'engage l'artère sphéno-

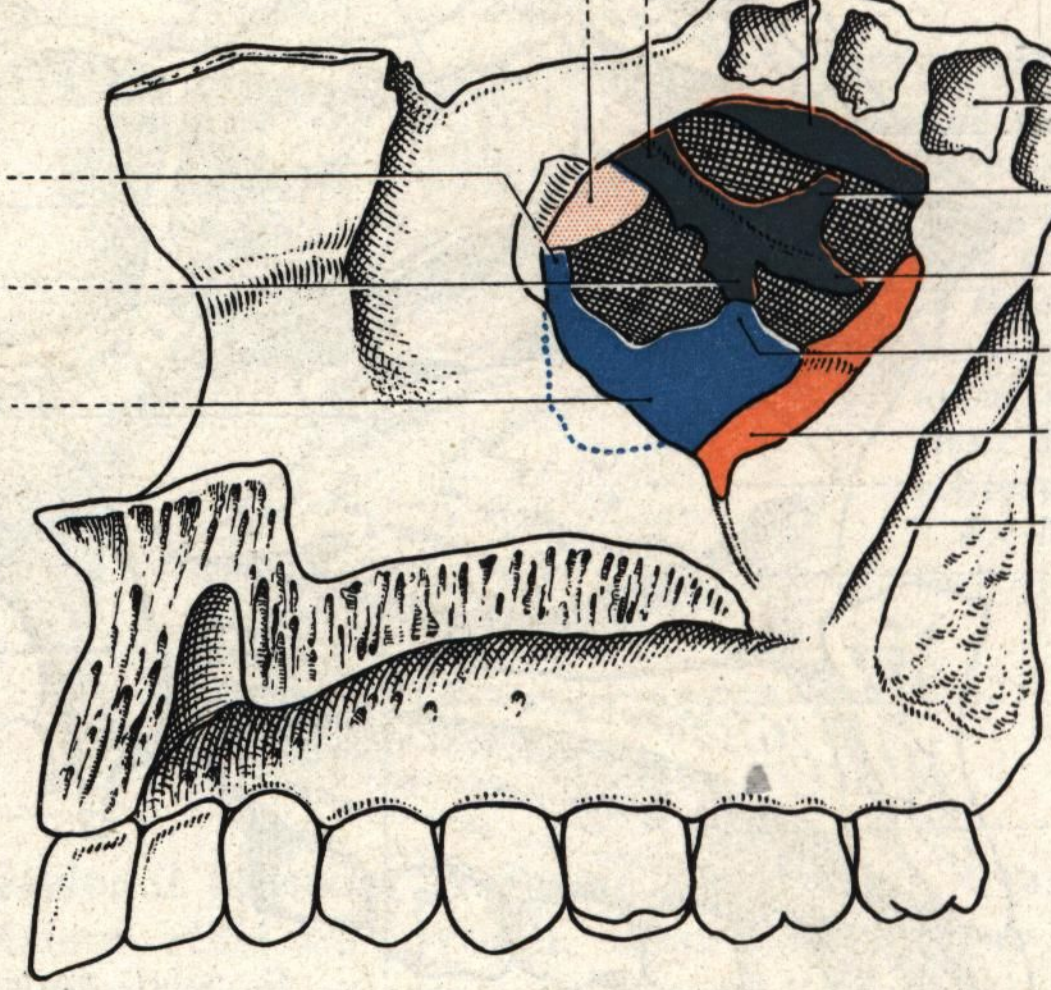

FIG. 218. — *Hiatus maxillaire ; vue interne, côté droit* (la branche montante du maxillaire supérieur a été sectionnée).
En bleu, le cornet inférieur; *en rouge,* le palatin; *en rose,* l'unguis; *en violet,* l'ethmoïde.

palatine; il fait comuniquer l'arrière-fond de la fosse ptérygo-maxillaire avec la fosse nasale correspondante.

2° Le **méat moyen** est compris entre la concavité du cornet moyen et la paroi externe des fosses nasales; il présente la forme d'un entonnoir renversé, ouvert en bas et aplati transversalement.

Sa paroi interne est constituée par la face externe, irrégulière, du cornet moyen; cette face est le plus souvent parsemée de dépressions, appelées *loges de Zuckerkandl,* qui alternent avec des crêtes osseuses plus ou moins saillantes et qui représentent des ébauches de cellules.

Sa paroi externe présente un large orifice, *l'hiatus maxillaire (ostium maxillare),* de forme quadrilatère ou triangulaire; taillé sur la face interne du corps du maxillaire supérieur, cet orifice est situé au-dessous des masses latérales de l'ethmoïde; il conduit dans le sinus maxillaire ou antre d'Highmore.

Quatre lames osseuses rétrécissent et modifient l'aspect de l'hiatus maxillaire (voy. : fig. 218); ce sont : *a)* l'os lacrymal qui s'applique au niveau de l'angle antéro-supérieur

de l'hiatus maxillaire; *b)* le bord antérieur de la lame verticale du palatin et son prolongement sinusien (apophyse maxillaire du palatin); *c)* l'apophyse unciforme de l'ethmoïde; *d)* et le *processus ethmoïdalis* du cornet inférieur; ces deux dernières formations, en se mettant en contact l'une avec l'autre, divisent l'hiatus maxillaire en deux ou trois orifices secondaires : antérieur, supérieur et postérieur, l'orifice postérieur étant le plus grand des trois; à l'état frais, seul le supérieur est ouvert et communique avec le sinus maxillaire; c'est le véritable *ostium maxillare*; accessoirement, l'orifice postérieur peut être aussi perméable : il constitue alors l'*orifice accessoire de Giraldés* (1).

Sus-jacente à l'orifice supérieur, la paroi externe du méat moyen, représentée par la masse latérale de l'ethmoïde, forme une saillie allongée, oblique en bas et en arrière, et très irrégulière : c'est le *promontoire de Zoja*; cette saillie correspond à une cellule ethmoïdale très développée, la ***bulle ethmoïdale de Zuckerkandl (bulla ethmoïdalis)***; de part et d'autre de la bulle, la paroi est marquée par un sillon, assez souvent transformé

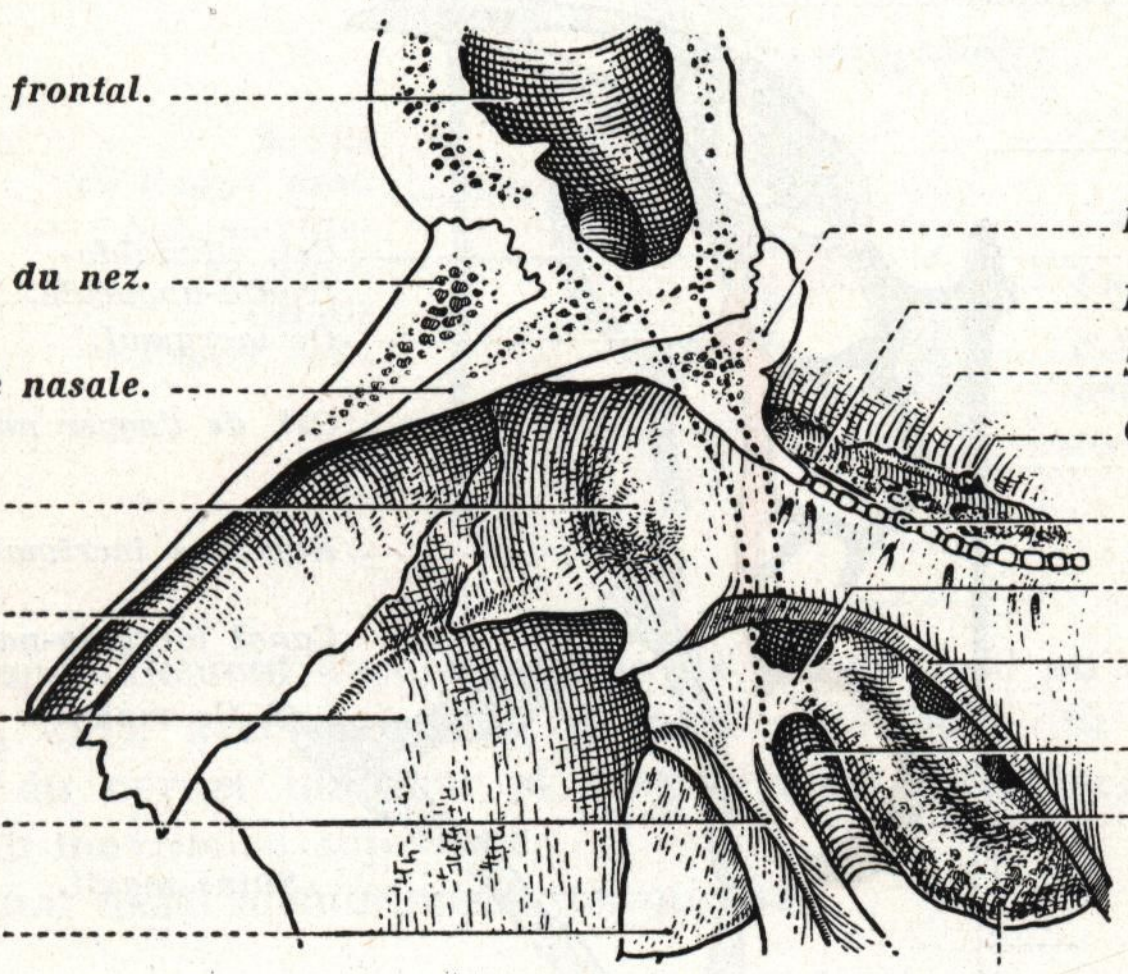

FIG. 219.
Paroi externe des fosses nasales après résection du cornet moyen ; agger nasi, implantation de l'apophyse unciforme et promontoire de Zoja, côté droit (en pointillé, le trajet du canal fronto-nasal).

en une véritable gouttière, lorsque la bulle est très prononcée et saillante dans le méat moyen; ce sont: la *gouttière rétrobullaire,* au-dessus et en arrière de la bulle, et la *gouttière uncibullaire (hiatus semi-lunaris),* au-dessous et en avant de cette dernière.

Dans le méat moyen s'ouvrent l'infundibulum et les cellules ethmoïdales antérieures.

L'*infundibulum* est l'orifice en entonnoir du canal fronto-nasal (sinus frontal); le plus souvent, il s'abouche dans la partie antérieure et supérieure du méat moyen, en avant de la bulle ethmoïdale (voy. : fig. 219), au point de convergence antérieure des gouttières rétrobullaire et uncibullaire.

Les *cellules ethmoïdales antérieures* s'ouvrent dans le méat moyen : les unes, comme la *cellule de l'agger nasi,* en avant de l'infundibulum; les autres, comme la cellule de la bulle ethmoïdale, les cellules ethmoïdo-unguéales, ethmoïdo-frontales, ethmoïdo-maxillaires, en arrière de l'infundibulum, et ces dernières présentent de nombreuses variations.

(1) Anatomiste et chirurgien français, né à Porto (Portugal) en 1808, mort à Paris en 1875, fut membre de l'Académie de Médecine.

3° Le **méat inférieur** est compris entre la face externe concave du cornet inférieur et la paroi externe des fosses nasales; il présente l'aspect d'une gouttière à direction antéro-postérieure, dont l'ouverture regarde le plancher des fosses nasales.

Son extrémité antérieure est fermée dans sa moitié supérieure par l'implantation du cornet inférieur sur la crête turbinale inférieure du maxillaire supérieur.

Canal lacrymo-nasal. — Le *canal lacrymo-nasal* est un canal osseux creusé dans l'épaisseur de la paroi externe des fosses nasales : sa direction n'est pas absolument verticale : il est oblique de haut en bas, d'avant en arrière et de dehors en dedans; son grand axe fait avec le plan frontal un angle d'environ 10 degrés et avec le plan sagittal un angle d'environ 15 degrés. Sa longueur est de 15 millimètres.

Sur des coupes horizontales, il présente l'aspect d'un conduit cylindrique légèrement

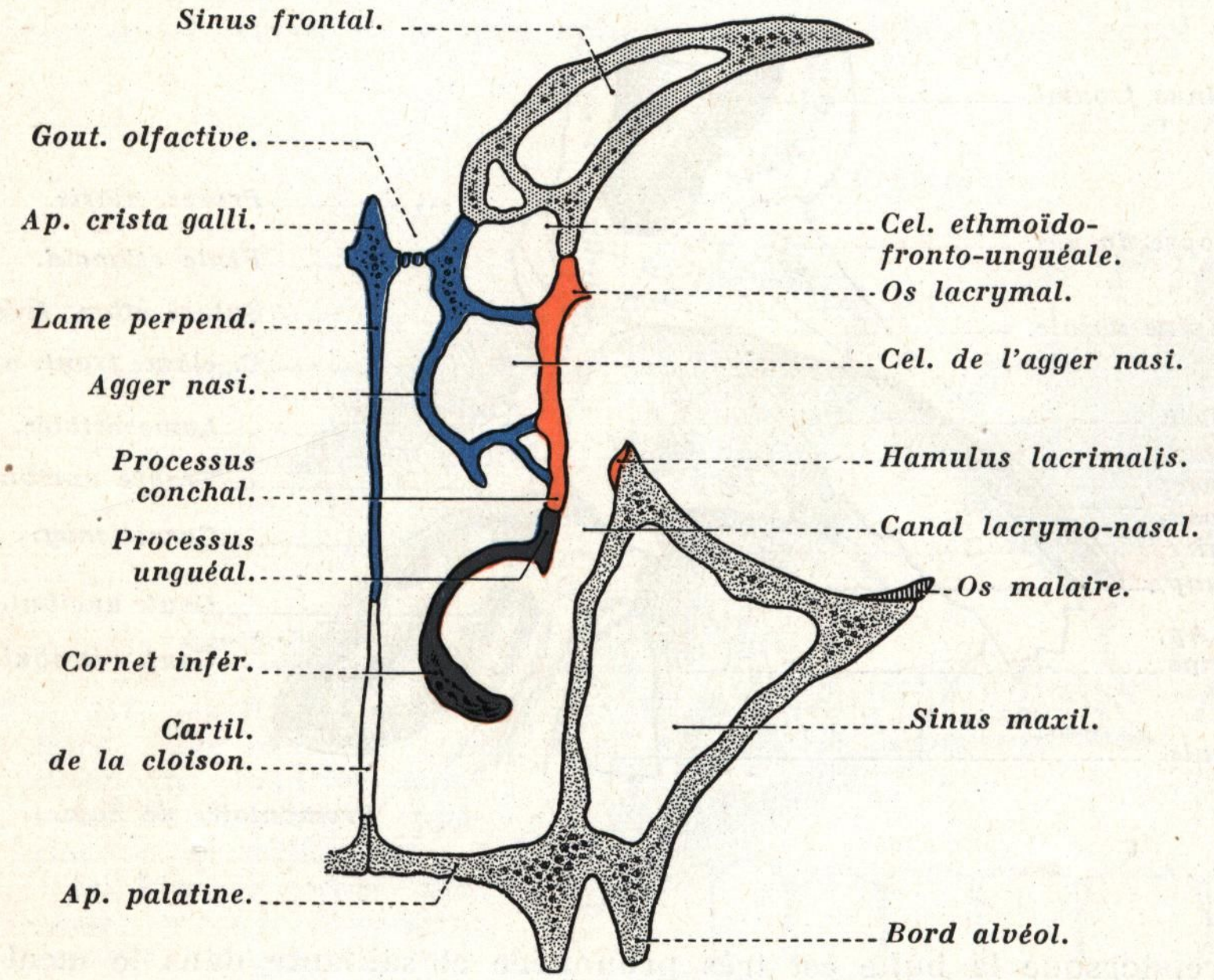

Fig. 220.
Coupe frontale intéressant le canal lacrymo-nasal et montrant la constitution et les rapports de ses parois, côté droit, segment antérieur de la coupe (demi-schématique).
En bleu, l'ethmoïde ; *en rouge,* l'os lacrymal; *en violet,* le cornet inférieur; *en hachures noires,* l'os malaire ; *en pointillé gris,* le frontal et le maxillaire supérieur.

aplati transversalement et aussi légèrement évasé à sa partie inférieure. Il s'étend de la gouttière lacrymo-nasale creusée sur la paroi interne de l'orbite, à laquelle il fait suite, au méat inférieur où il se termine par un orifice elliptique disposé dans un plan oblique de haut en bas et de dedans en dehors.

Trois os participent à la constitution de ce canal osseux; ce sont : le *maxillaire supérieur,* l'*unguis* et le *cornet inférieur* (voy. : fig. 220, 221 et 222).

Sa *paroi externe,* concave en dedans, est représentée de haut en bas : *a)* par l'*hamulus lacrimalis,* petite pièce osseuse rattachée à la partie inférieure de la crête de l'unguis, qui s'applique sur la partie la plus élevée de la gouttière lacrymale du maxillaire supérieur; *b)* et par la face interne du *corps du maxillaire supérieur,* représentée à ce niveau par la *gouttière lacrymale (sulcus lacrimalis)*; cette gouttière est bordée en avant par le bord postérieur de la branche montante du maxillaire supérieur, et en arrière par la lunule lacrymale (voy. : *Maxillaire supérieur*).

Sa *paroi interne,* concave en dehors, est constituée de haut en bas : *a)* par la face externe de l'*unguis*; *b)* par *l'apophyse lacrymale du cornet inférieur,* toutes les deux

excavées en gouttière; cette apophyse s'articule avec le processus conchal de l'os lacrymal (voy. : fig. 220 et 221).

Par suite de sa situation, le canal lacrymo-nasal entre en *rapport* : *en dehors,* avec le plancher de l'orbite et le sinus maxillaire, au niveau duquel sa paroi externe fait légèrement saillie en déprimant la paroi interne du sinus ; *en dedans,* avec le labyrinthe

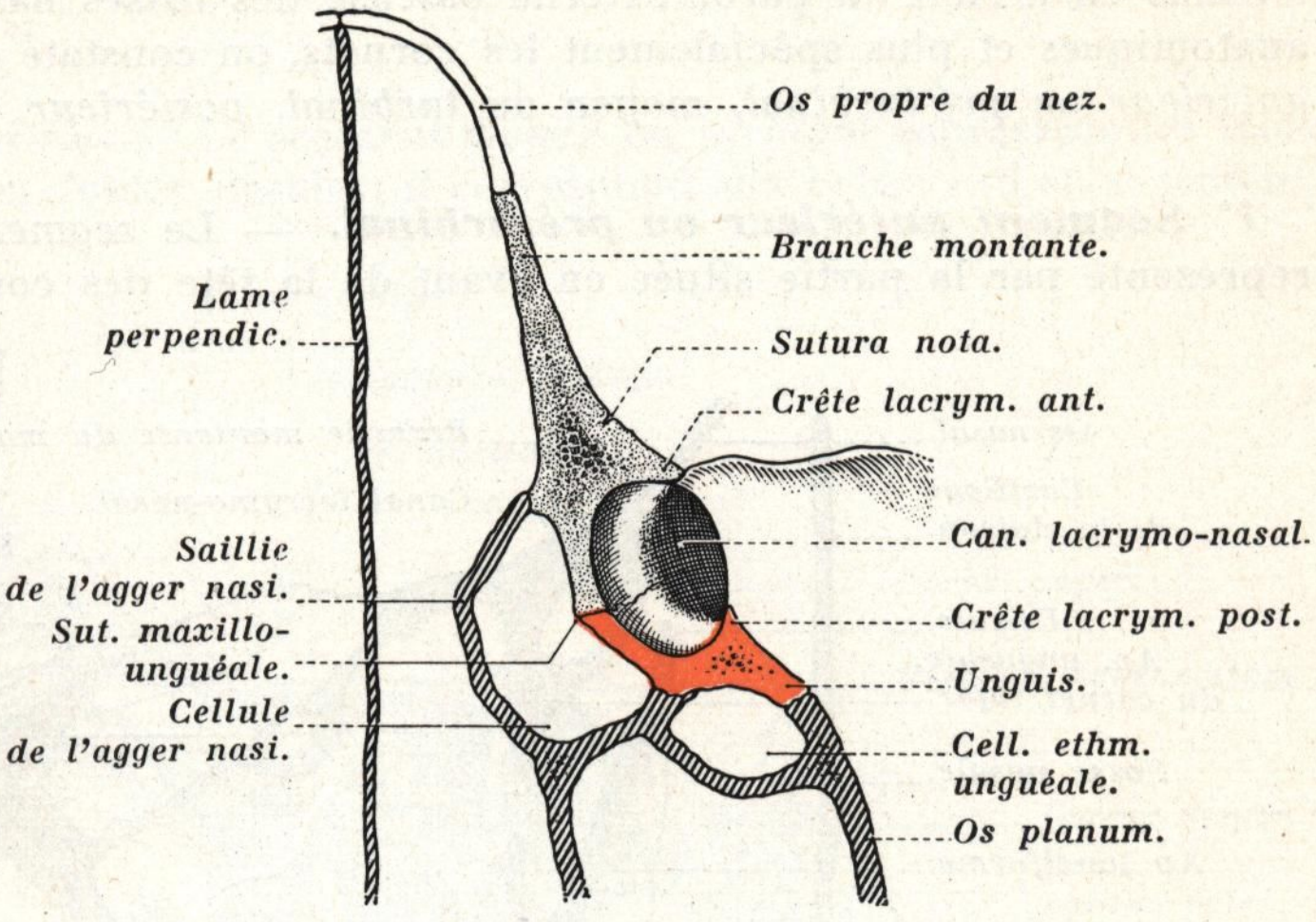

FIG. 221.

Coupe transversale passant par le canal lacrymo-nasal montrant les connexions du maxillaire supérieur (branche montante) *avec l'unguis et l'ethmoïde; cellule de l'agger nasi; côté droit, segment inférieur de la coupe* (demi-schématique).

En rouge, l'unguis ; *en hachures obliques noires,* l'ethmoïde; *en pointillé gris,* le maxillaire supérieur.

ethmoïdal antérieur et plus spécialement avec la cellule de l'agger nasi au niveau de son orifice supérieur (voy. : fig. 221), avec la partie la plus antérieure du méat moyen, l'implantation de la racine du cornet inférieur et avec le méat inférieur; et *en avant,* avec la branche montante du maxillaire supérieur.

A l'état frais, il loge le canal nasal membraneux (muqueuse).

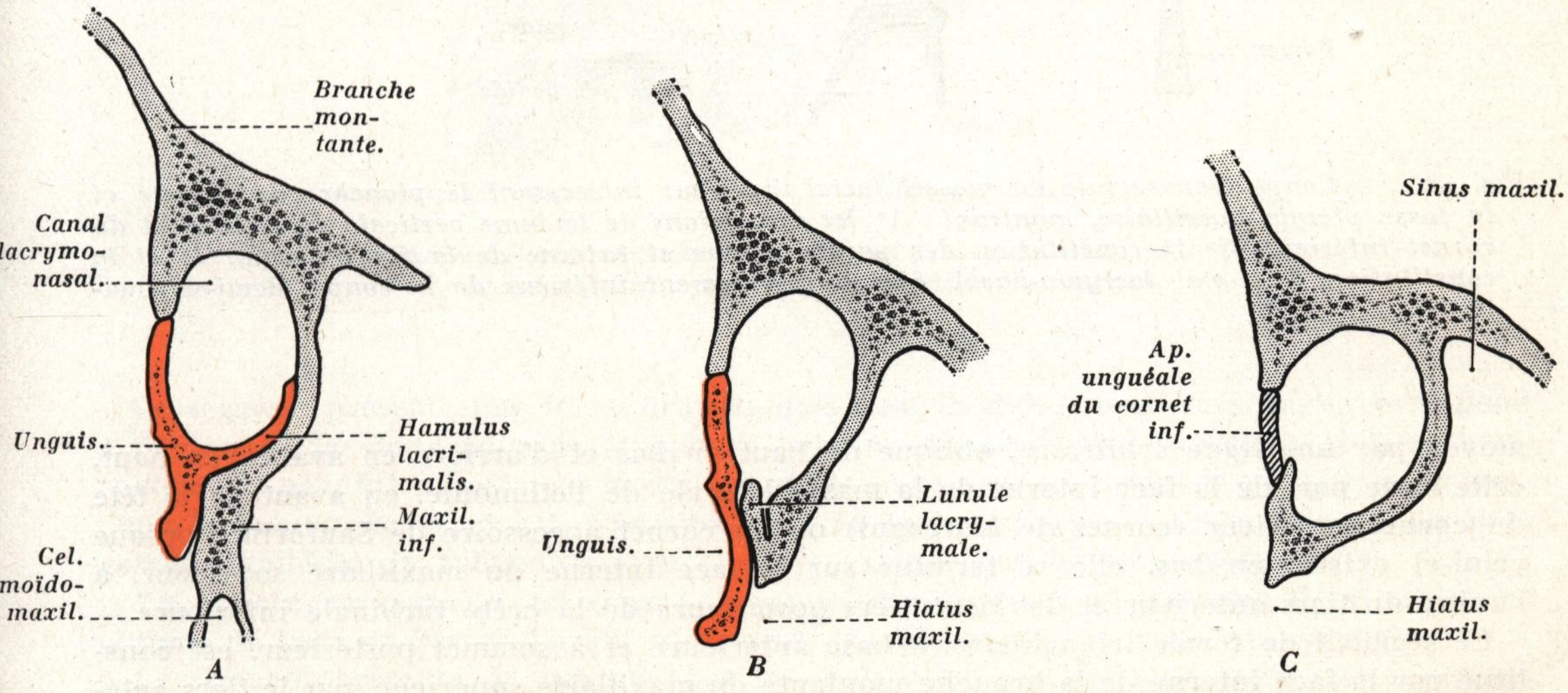

FIG. 222. — *Coupe transversale du canal lacrymo-nasal montrant la constitution de ses parois ; côté droit, segment inférieur de la coupe* (deux fois et demie grandeur naturelle).

La coupe passe : en *A,* par l'*hamulus lacrimalis*; en *B,* par la partie moyenne de la lunule lacrymale; en *C,* elle intéresse l'apophyse unguéale du cornet inférieur.

En rouge, l'unguis; *en hachures,* le cornet inférieur; *en pointillé gris,* le maxillaire supérieur.

Les **méats accessoires de Santorini** et de **Zuckerkandl,** situés au-dessous des cornets de même nom, sont réduits le plus souvent à de simples gouttières creusées sur la face interne de la masse latérale de l'ethmoïde, lorsqu'ils existent.

VUE D'ENSEMBLE DE LA PAROI EXTERNE DES FOSSES NASALES. — Si l'on envisage d'avant en arrière la paroi externe osseuse des fosses nasales avec toutes ses formations anatomiques et plus spécialement les cornets, on constate qu'elle présente *trois segments* : *antérieur* ou *pré-turbinal, moyen* ou *turbinal, postérieur* ou *rétro-turbinal.*

1° Segment antérieur ou préturbinal. — Le *segment antérieur* ou *préturbinal* est représenté par la partie située en avant de la tête des cornets; il est séparé du segment

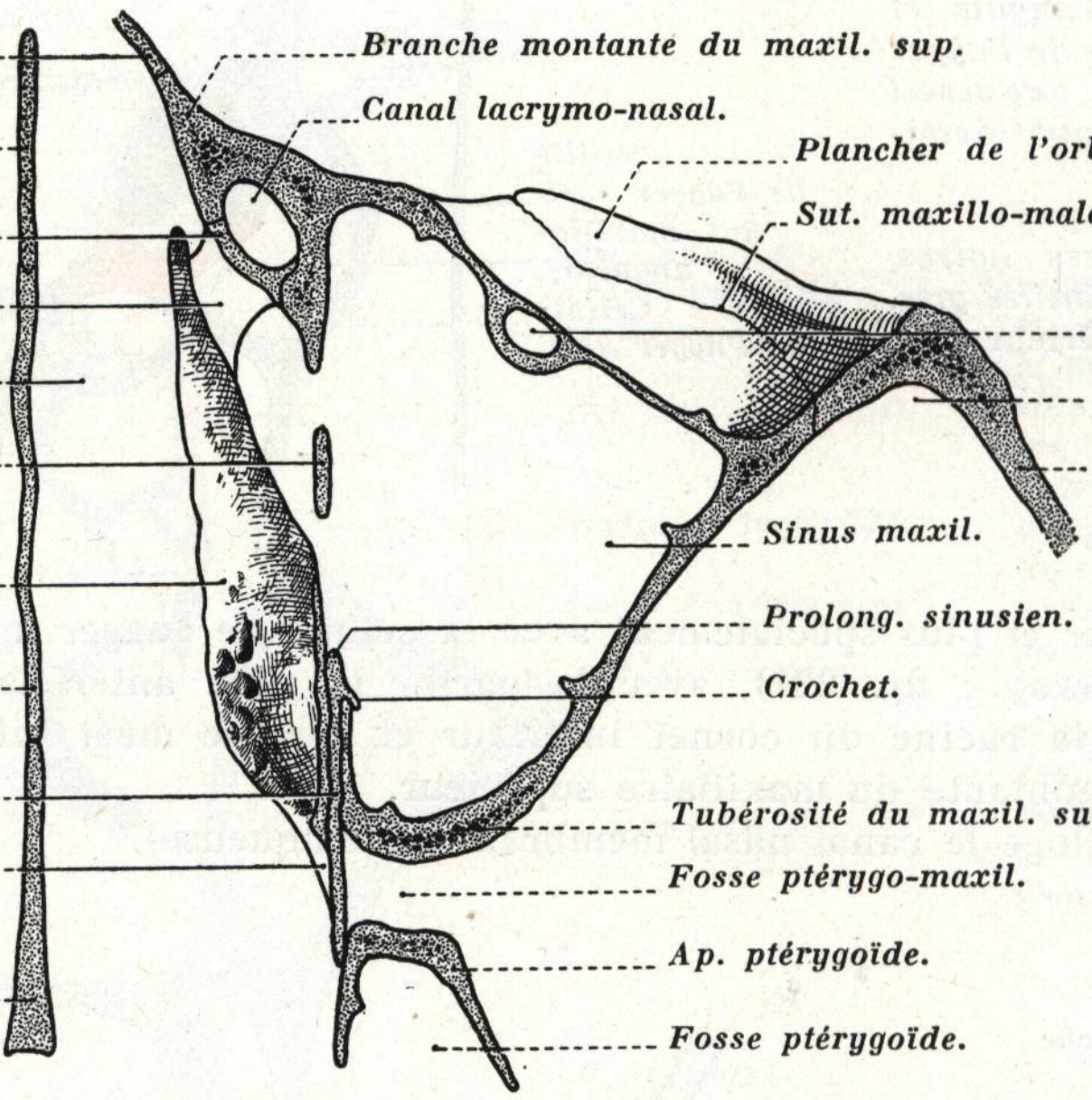

FIG. 223. — *Coupe transversale du massif facial supérieur intéressant le plancher de l'orbite et la fosse ptérygo-maxillaire, montrant : 1° les connexions de la lame verticale du palatin et du cornet inférieur; 2° la constitution des parois interne et externe de la fosse nasale; 3° et la constitution du canal lacrymo-nasal, côté droit, segment inférieur de la coupe* (demi-schématique).

moyen par une ligne arbitraire, oblique de haut en bas et d'arrière en avant : en haut, cette ligne part de la face interne de la masse latérale de l'ethmoïde, en avant de la tête du cornet supérieur (cornet de Morgagni) ou du cornet accessoire de Santorini, lorsque celui-ci existe; en bas, elle se termine sur la face interne du maxillaire supérieur, à l'union du tiers antérieur et des deux tiers postérieurs de la crête turbinale inférieure.

Ce segment de forme triangulaire, à base antérieure et à sommet postérieur, est constitué par la face interne de la branche montante du maxillaire supérieur, par le tiers antérieur de la face interne de la masse latérale de l'ethmoïde et par la partie la plus antérieure de la face interne de l'unguis dans son segment sus-jacent à l'apophyse lacrymale du cornet inférieur.

Sur l'ethmoïde, cette face présente une saillie arrondie plus ou moins apparente suivant

les sujets : c'est l'*agger nasi de Meyer*; cette saillie correspond à une cellule généralement volumineuse du groupe ethmoïdal antérieur (*cellule de l'agger nasi* ou *cellule ethmoïdo-fronto-unguéo-maxillaire*) (voy. : fig. 219, 220 et 221).

Lorsqu'il est très développé, l'*agger nasi* rétrécit d'autant la partie supérieure de la fente respiratoire en rapprochant la paroi externe de la paroi interne de la fosse nasale (cloison médiane des fosses nasales ou *septum nasi*) (pour plus de détails, voy. : *Ethmoïde, Masses latérales*).

2° **Segment moyen ou turbinal.** — Le *segment moyen* ou *turbinal* représente les trois quarts de la paroi externe des fosses nasales; il correspond aux *cornets* (d'où son nom).

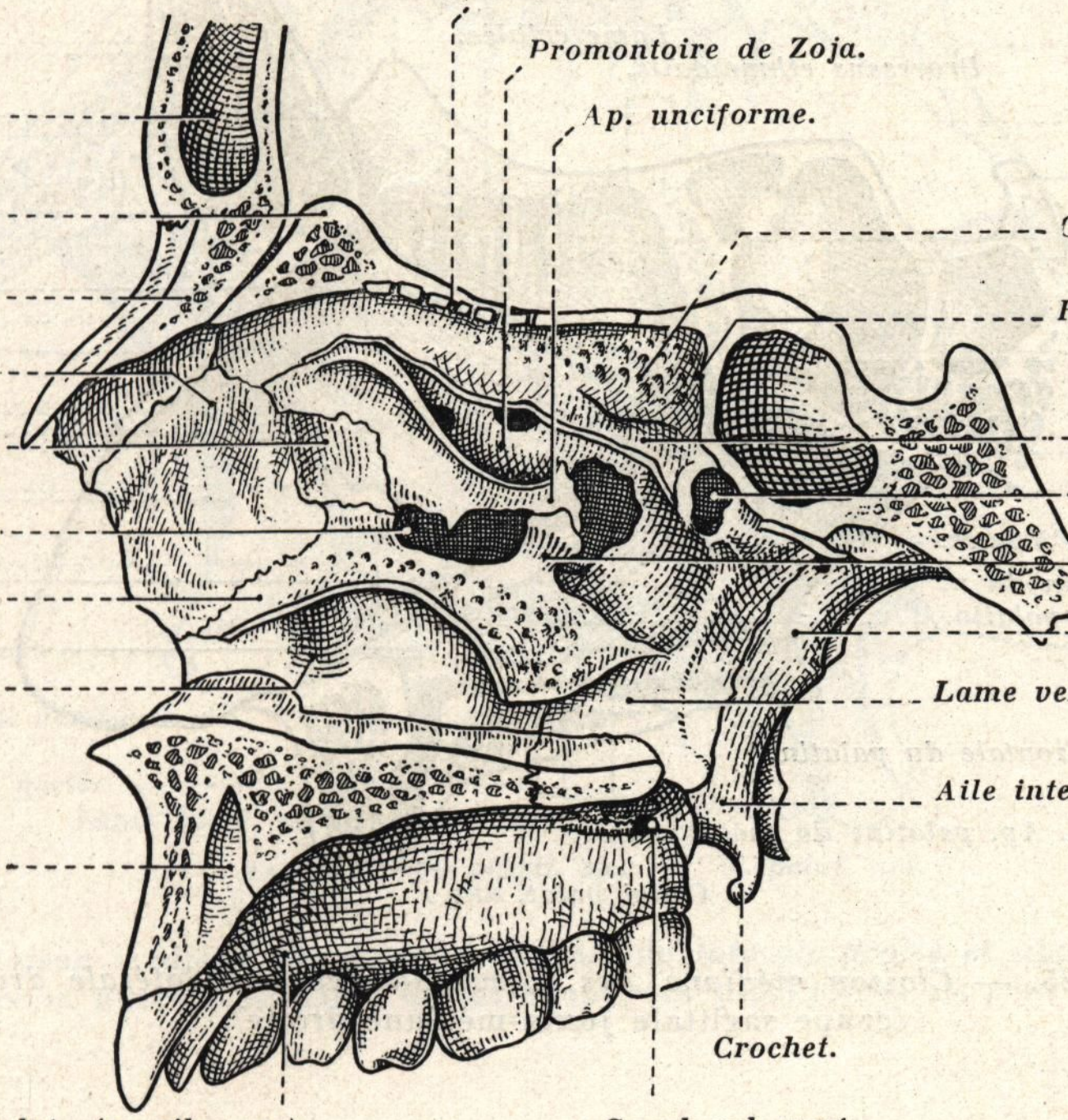

FIG. 224. — *Paroi osseuse externe des fosses nasales* (côté droit) *après résection des cornets inférieur et moyen.*

Ce segment présente une forme trapézoïdale dont la grande base, inférieure, correspond à l'union de la voûte palatine (apophyse palatine du maxillaire supérieur et lame horizontale du palatin) avec la paroi externe de la fosse nasale, et dont la petite base correspond à l'union de la moitié postérieure de la lame criblée de l'ethmoïde et du processus ethmoïdal du sphénoïde avec la paroi externe des fosses nasales.

En arrière, ce segment est séparé du segment rétro-turbinal par une ligne arbitraire oblique de haut en bas et d'avant en arrière, qui passe par la queue des cornets.

Ce segment présente de bas en haut les *trois cornets* : *inférieur, moyen* et *supérieur* avec les *méats nasaux* intermédiaires.

Cinq os prennent part à la constitution de ce segment, à savoir : la face interne du maxillaire supérieur, la face interne de la lame verticale du palatin, le cornet inférieur, l'unguis et la face interne des masses latérales de l'ethmoïde. Nous avons vu antérieu-

rement que les os qui prennent part à la constitution de ces segments sont situés sur des plans différents (voyez plus haut).

Dans le segment turbinal s'ouvrent : l'orifice du sinus maxillaire *(hiatus maxillaire)*, les orifices des cellules ethmoïdales et le trou sphéno-palatin.

3° Segment postérieur ou rétro-turbinal. — Le *segment postérieur* ou ***rétro-turbinal*** est sous-jacent au corps du sphénoïde; de forme triangulaire, à base supérieure et à sommet inférieur, il est à peu près plan et constitué par les faces internes de la lame verticale du palatin et de l'aile interne de l'apophyse ptérygoïde.

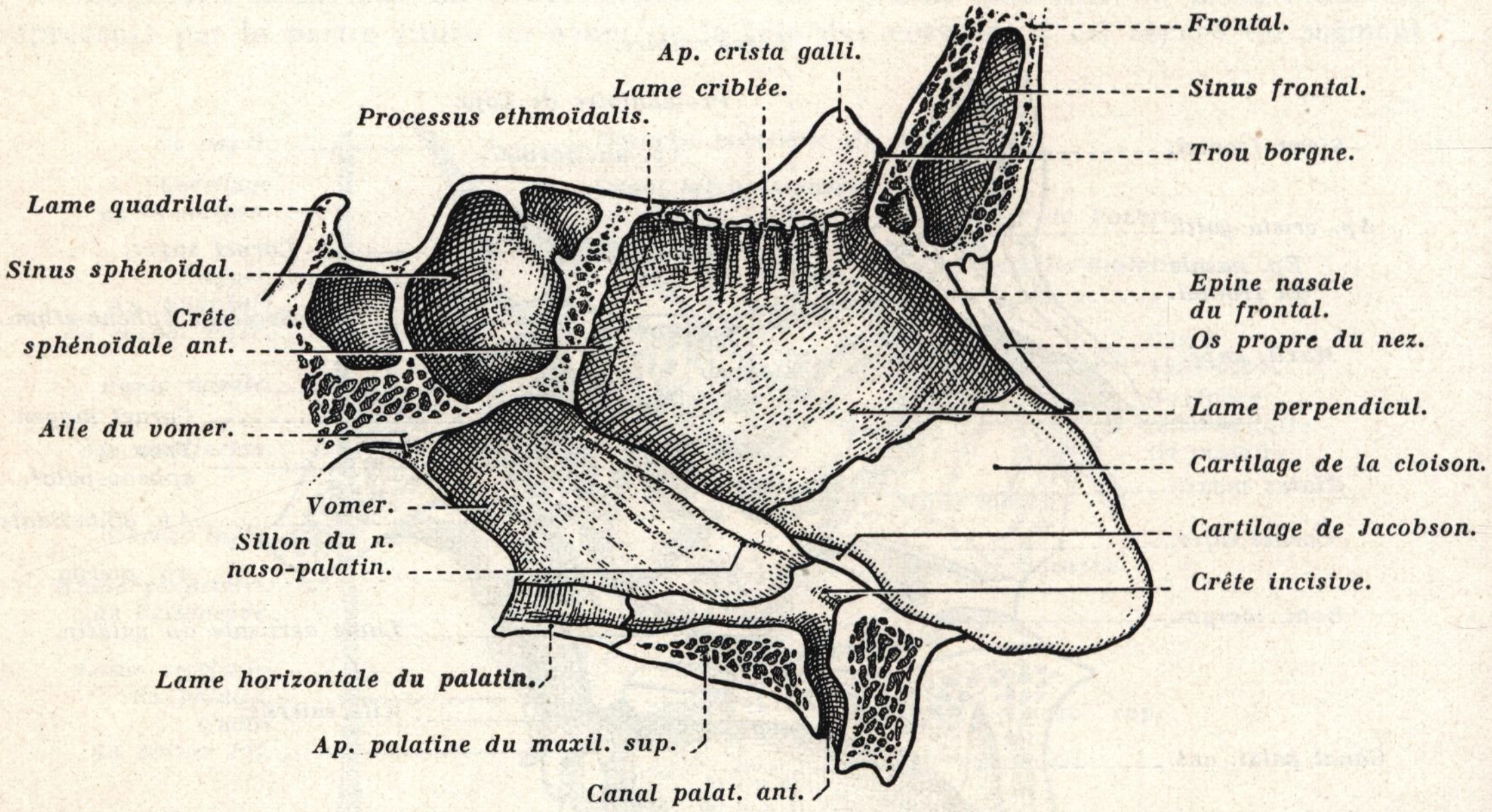

FIG. 225. — *Cloison médiane des fosses nasales, vue latérale droite* (coupe sagittale juxta-médiane droite).

b) Paroi interne. Cloison médiane des fosses nasales.

La *paroi interne* est représentée par la face latérale correspondante de la *cloison médiane des fosses nasales,* ou *septum nasi*; cette cloison est disposée dans un plan médio-sagittal, comprise entre la voûte et le plancher des fosses nasales; assez souvent celle-ci est déviée d'un côté ou de l'autre (déviation latérale de la cloison), sans qu'il s'agisse d'une déformation pathologique.

Mince à sa partie moyenne, plus épaisse (base du vomer) en haut qu'en bas, cette cloison est constituée par deux os : la *lame perpendiculaire de l'ethmoïde* en haut, le *vomer* en bas et en arrière, auxquels viennent s'ajouter les *crêtes nasales des os palatins* et *maxillaires supérieurs.* Les deux premiers de ces os ménagent en avant une échancrure angulaire, comblée par le *cartilage de la cloison* et le *cartilage de Jacobson.*

Son bord postérieur, mince, mais quelque peu élargi à sa partie supérieure est oblique en bas et en avant, légèrement incurvé à concavité postérieure; il est constitué par le bord postérieur du vomer et par la crête incisive des lames horizontales des palatins (voy. : fig. 225 et 230).

Cette paroi présente : *a)* à sa partie supérieure, sur la lame perpendiculaire de l'ethmoïde, de petits sillons parallèles et verticaux : ce sont les *sillons olfactifs,* dus au passage des filets olfactifs; ceux-ci sont d'autant plus apparents qu'on se rapproche davantage de la lame criblée; *b)* et un peu en arrière de la suture ethmoïdo-vomérienne (suture oblique de la cloison nasale), sur le vomer, le sillon du nerf naso-palatin (voy. : fig. 225 et 226).

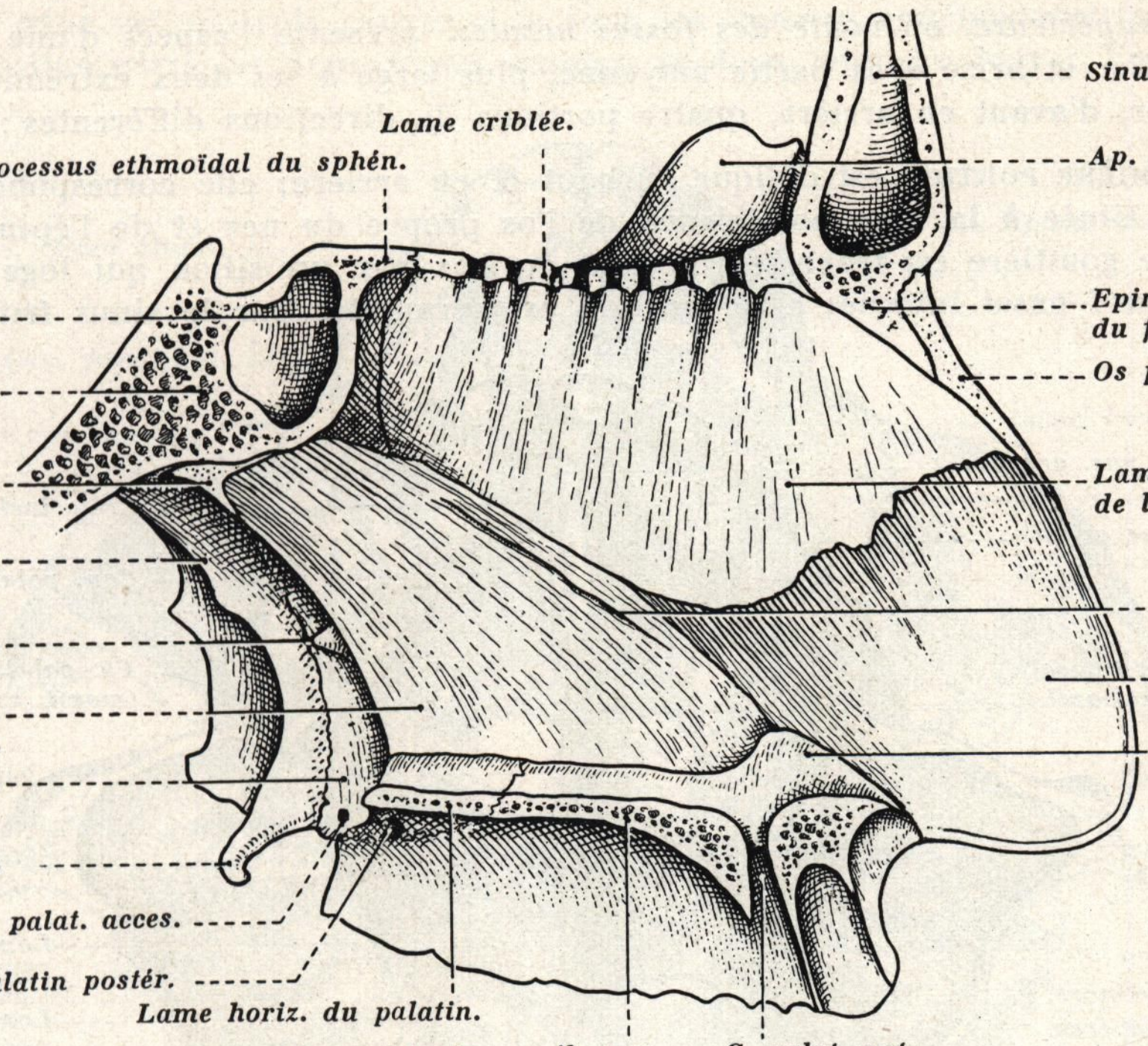

FIG. 226. — *Cloison médiane des fosses nasales, vue latérale droite et apophyses ptérygoïdes* (comparez avec la figure précédente où les apophyses ptérygoïdes ne sont pas représentées).

c) **Paroi inférieure.**

La *paroi inférieure* ou *plancher des fosses nasales* est la plus épaisse et la plus solide des parois des fosses nasales; elle est constituée dans ses deux tiers antérieurs par l'apophyse palatine du maxillaire supérieur, de forme triangulaire; et dans son tiers postérieur par la lame horizontale du palatin qui lui fait suite en arrière, et de forme rectangulaire; ces quatre os sont réunis entre eux par la *suture cruciale,* variable dans sa disposition et sa forme (voy. : fig. 227).

En arrière du canal palatin antérieur, elle est sensiblement horizontale; par contre, en avant de ce canal, elle est légèrement inclinée de haut en bas et d'avant en arrière, par suite de la saillie que laisse l'os incisif (prémaxillaire) (voy. : *Développement du maxillaire supérieur*).

Etroite à son extrémité antérieure, elle s'élargit dans sa partie moyenne, pour se rétrécir à nouveau au niveau de l'orifice postérieur des fosses nasales.

Lisse et unie, elle présente dans son ensemble l'aspect d'une gouttière à direction antéro-postérieure, concave transversalement et située de chaque côté du *septum nasi.*

En arrière de la crête incisive, et de chaque côté de la cloison, débouchent les deux branches du canal incisif de Stensen, ou canal palatin antérieur, et parfois aussi, dans l'une ou dans l'autre des fosses nasales, un petit canalicule médian situé en arrière du précédent.

d) **Paroi supérieure.**

La *paroi supérieure,* ou *voûte des fosses nasales,* présente l'aspect d'une gouttière à trajet irrégulier et brisé à sa partie moyenne, plus large à ses deux extrémités; on peut lui distinguer, d'avant en arrière, quatre portions de directions différentes :

a) La PREMIÈRE PORTION est oblique en haut et en arrière; elle correspond à la *gouttière nasale* située à la face postérieure de l'os propre du nez et de l'épine nasale du frontal; cette gouttière est traversée de haut en bas par un sillon qui loge la branche externe du nerf nasal interne; cette portion est surmontée par le sinus frontal.

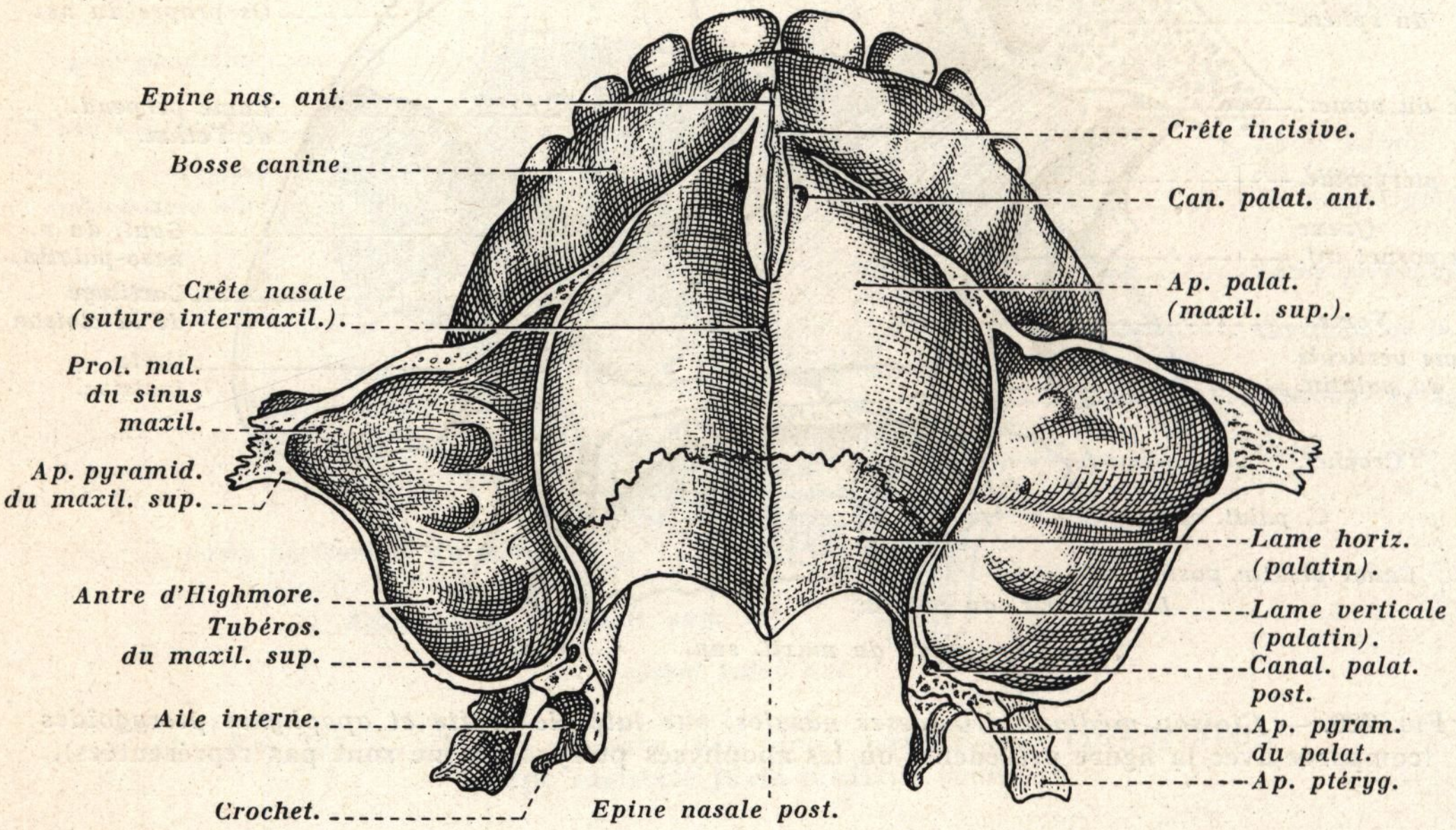

FIG. 227. — *Coupe transversale du massif facial supérieur passant par les apophyses pyramidales des maxillaires supérieurs; plancher des fosses nasales et sinus maxillaires.*

b) La DEUXIÈME PORTION est horizontale; elle correspond dans ses deux tiers antérieurs à la face inférieure de la *lame criblée de l'ethmoïde,* et dans son tiers postérieur à la partie horizontale, antérieure du corps du sphénoïde.

Dans la partie qui correspond à la lame criblée, la voûte des fosses nasales présente de nombreux orifices, correspondant au passage des filets olfactifs et des rameaux nasaux des artères ethmoïdales antérieure et postérieure.

c) La TROISIÈME PORTION est obliquement descendante en arrière, très courte, longue tout au plus de 18 à 20 millimètres, et légèrement convexe; elle correspond à la face antérieure du corps du sphénoïde.

A sa partie moyenne, mais plus près de la paroi externe que de la paroi interne des fosses nasales, cette face présente un orifice ovalaire, de 4 à 6 millimètres de diamètre, correspondant à l'ouverture du sinus sphénoïdal dans le méat supérieur *(ostium sphenoïdale).*

d) La quatrième portion est très légèrement oblique en bas et en arrière; elle est constituée par trois os qui sont : la face inférieure du corps du sphénoïde (dans la partie comprise entre sa crête médiane et la racine de l'aile interne de l'apophyse ptérygoïde), l'aile du vomer et l'apophyse sphénoïdale du palatin.

Les *ailes du vomer* sont appliquées de chaque côté de la ligne médiane, sur le corps du sphénoïde, ou la crête sphénoïdale inférieure s'encastre sur la base du vomer; elles déterminent avec cet os trois canaux : ce sont les *canaux sphéno-vomériens,* dont un, médian, est situé entre les deux fosses nasales, et deux latéraux (voy. : *Vomer*).

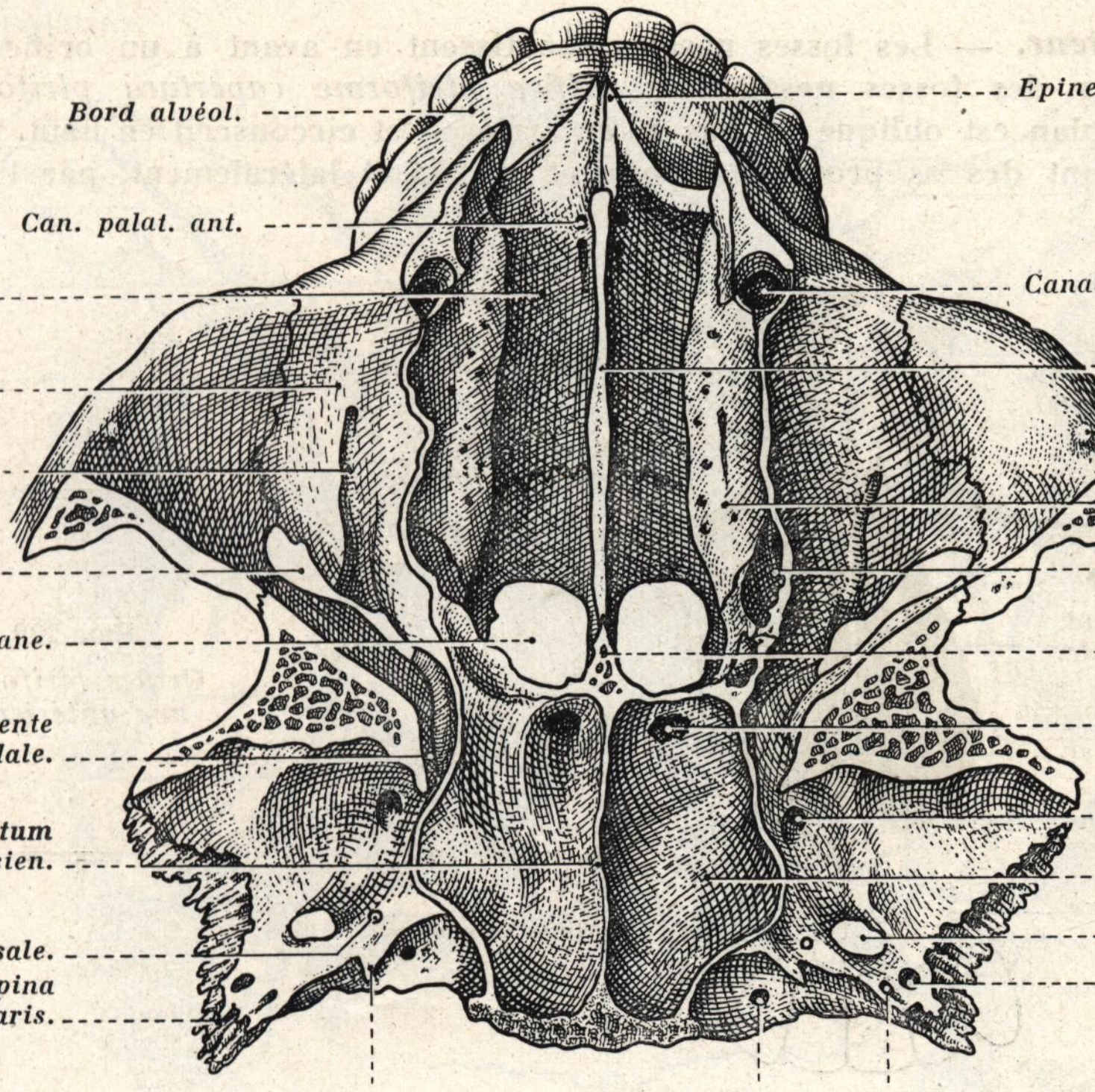

Fig. 228. — *Coupe transversale du crâne et du massif facial supérieur passant par les sinus sphénoïdaux, montrant le plancher de l'orbite, le plancher des fosses nasales, les cornets inférieurs et la face endocranienne des grandes ailes du sphénoïde.*

L'*apophyse sphénoïdale du palatin,* en s'appliquant sur l'apophyse vaginale de l'apophyse ptérygoïde, détermine également un conduit, le *canal ptérygo-palatin,* dans lequel s'engagent le nerf pharyngien de Bock et les vaisseaux ptérygo-palatins.

Entre les ailes du vomer et le palatin, la face inférieure du corps du sphénoïde montre le *cornet de Bertin* incurvé en demi-cône.

Dans cette portion, la *face inférieure du corps du sphénoïde* n'est libre que sur une très minime étendue, et nous avons vu que sur la ligne médiane, la crête sphénoïdale inférieure est enserrée par les deux ailes du vomer, disposées sur elle comme une tuile faîtière, tandis que sur les côtés, les apophyses vaginales des ptérygoïdes la couvrent de la même façon, de sorte que la face inférieure du corps du sphénoïde semble reposer en entablement sur les chapiteaux évasés du vomer et des apophyses ptérygoïdes (Bonnet); ainsi s'établit à ce niveau, de part et d'autre de la cloison médiane des fosses nasales,

une double voûte d'aspect ogival et à direction antéro-postérieure (voy. : fig. 217, 219, 226 et 230).

Cette voûte, étroite et irrégulière, est, ainsi que nous l'avons vu précédemment, creusée de plusieurs canaux (canal sphéno-vomérien médian, canal sphéno-vomérien latéral, canal ptérygo-palatin); et latéralement, dans la base d'implantation de l'apophyse ptérygoïde, apparaît le canal vidien.

2° *Orifices.*

Orifice antérieur. — Les fosses nasales aboutissent en avant à un orifice commun, l'*orifice antérieur* des fosses nasales ou *orifice piriforme (apertura piriformis)*. Cet orifice, dont le plan est oblique en bas et en arrière, est circonscrit en haut, par le bord inférieur tranchant des os propres du nez, et en bas et latéralement, par l'échancrure

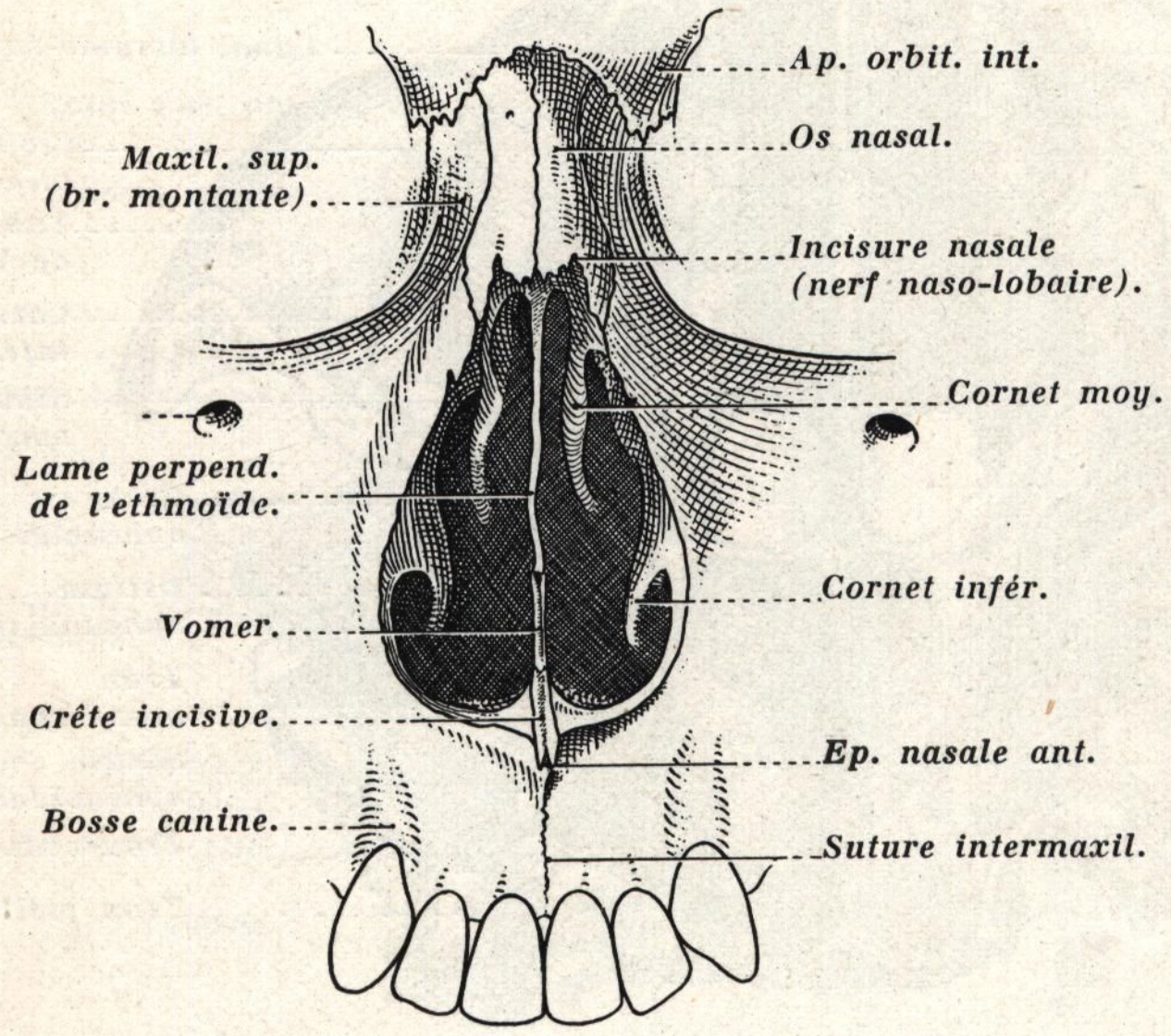

FIG. 229. *Orifice piriforme, vue antérieure.*

nasale du maxillaire supérieur; dans son ensemble, il présente grossièrement un aspect piriforme (d'où son nom), ou la forme d'un cœur de carte à jouer allongé dont l'échancrure médiane, tournée en bas, correspond à l'épine nasale antérieure; cet orifice présente de nombreuses variations, suivant les individus et les races; la forme du nez est commandée par celle de l'orifice antérieur des fosses nasales et par les dimensions et l'inclinaison des os propres du nez.

Indice nasal. — On désigne, sous le nom d'*indice nasal de Broca*, le rapport centésimal de la largeur maxima à la hauteur de l'orifice antérieur des fosses nasales. Cet indice est élevé dans les races nègres à nez large et aplati; il est faible dans les races blanches à nez mince, étroit et allongé; ce caractère ethnique permet la classification en : 1° *leptorhiniens* (Européens); 2° *platyrhiniens* (Nègres); 3° et *mésorhiniens* ou à type intermédiaire que l'on observe dans les races jaunes telles que Chinois, Japonais, Annamites et Mongols, et chez les Esquimaux.

Orifice postérieur. — L'*orifice postérieur*, ou *orifice choanal* (*choane*, de όανον, entonnoir), présente la forme d'un quadrilatère allongé dans le sens vertical, à angles arrondis; il est plus large en bas qu'en haut, et son grand axe est oblique en bas, en avant, et légèrement en dehors.

Situé de part et d'autre du bord postérieur du vomer, chaque orifice est limité : en dehors, par l'aile interne de l'apophyse ptérygoïde; en haut, par la face inférieure du corps du sphénoïde (doublée en dedans de l'aile du vomer et en dehors par l'apophyse vaginale de la ptérygoïde); et en bas, par le bord postérieur, concave en arrière, de la lame horizontale du palatin (voy. : fig. 230).

Les bords postérieurs des lames horizontales des palatins unies sur la ligne médiane, au niveau de l'épine nasale postérieure, représentent la ligne de démarcation entre les choanes et la voûte palatine, et forment la *crête naso-palatine* (voy. : fig. 230).

Les choanes sont surmontées par les orifices postérieurs des canaux sphéno-vomériens et ptérygo-palatins.

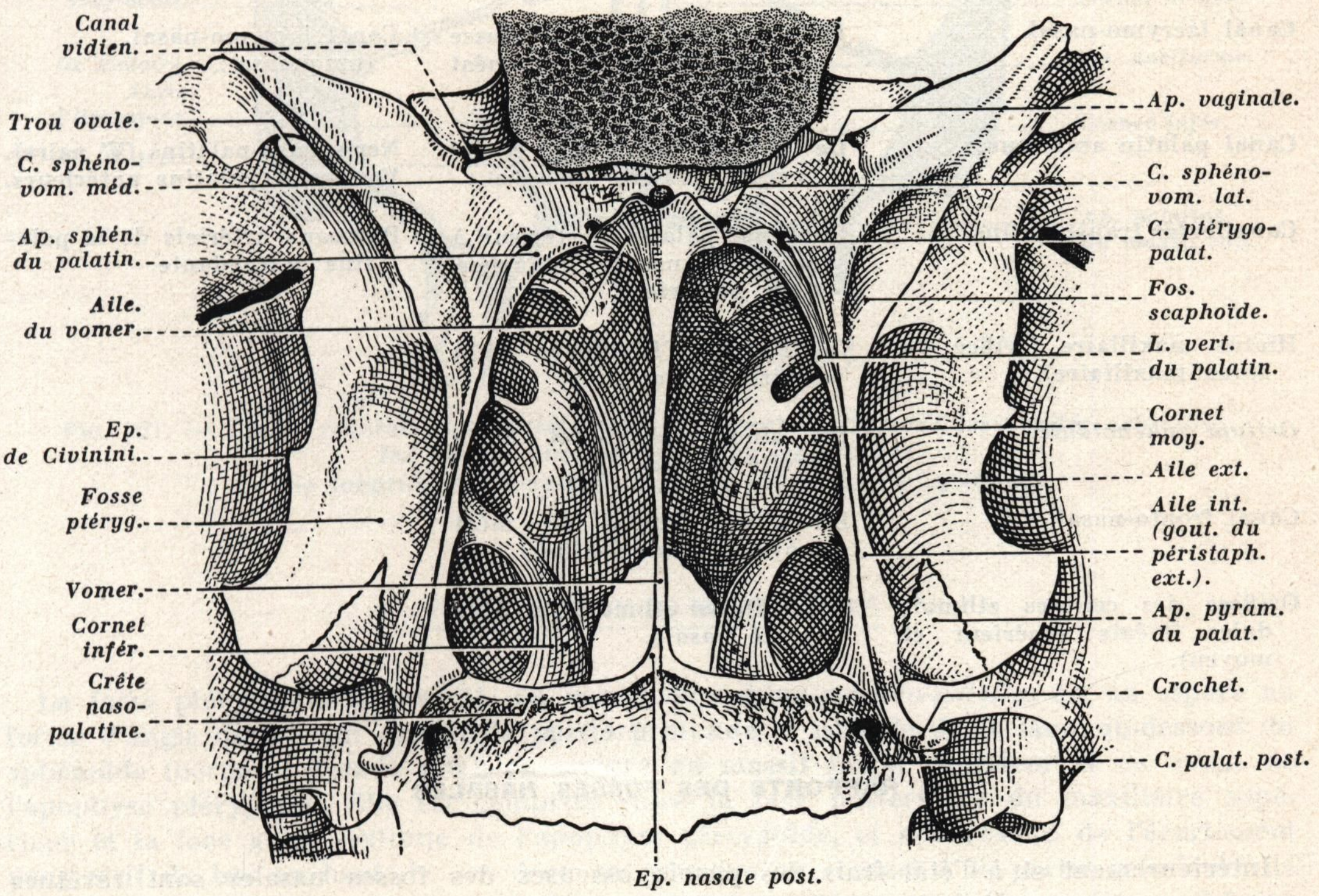

Fig. 230. — *Orifices postérieurs des fosses nasales ou choanes* (deux fois grandeur naturelle).

Nous résumons, dans le tableau synoptique ci-dessous, les *orifices* et *canaux* qui débouchent dans chaque fosse nasale, en indiquant le lieu de leur entrée et de leur sortie, ainsi que les organes qui les traversent :

ORIFICES OU CANAUX	TRAJET	CONTENU
Orifices de la lame criblée (trous olfactifs).	De l'étage antérieur du crâne à la cavité nasale.	Filets olfactifs (Ire paire). Filets du nerf terminal. Rameaux artériels des ethmoïdales antérieure et postérieure. Rameau nasal de l'artère ethmoïdale antérieure.
Fente ethmoïdale.	De la gouttière olfactive à la cavité nasale.	Filets du nerf terminal.

ORIFICES OU CANAUX	TRAJET	CONTENU
Trou sphéno-palatin.	De l'arrière-fond de la fosse ptérygo-maxillaire à la cavité nasale (méat supérieur).	Vaisseaux sphéno-palatins. Nerf naso-palatin (V^e paire). Nerfs nasaux supérieurs.
Trou nasal (Juvara) (inconstant).	De l'arrière-fond de la fosse ptérygo-maxillaire ou du canal palatin postérieur à la fosse nasale (méat inférieur).	
Canal lacrymo-nasal.	De la cavité orbitaire (fosse du sac lacrymal) au méat inférieur.	Canal lacrymo-nasal (muqueuse).
Canal palatin antérieur.	De la fosse nasale à la cavité buccale (fossette incisive).	Nerfs naso-palatins (V^e paire). Vaisseaux palatins antérieurs.
Canalicules transpalatins.	Du canal palatin postérieur à la fosse nasale (plancher, tiers postérieur).	Rameaux artériels de la palatine descendante.
Hiatus maxillaire (orifice du sinus maxillaire).	De l'antre d'Highmore à la cavité nasale.	
Ostium sphenoïdale.	Du sinus sphénoïdal à la cavité nasale.	
Canal fronto-nasal.	Du sinus frontal au méat moyen *(infundibulum).*	
Orifices des cellules ethmoïdales (méats supérieur et moyen).	Des cellules ethmoïdales à la cavité nasale.	

RAPPORTS DES FOSSES NASALES

Intérieurement et à l'état frais, les parois osseuses des fosses nasales sont revêtues par la *muqueuse pituitaire*; celle-ci s'invagine dans toutes les cavités annexées aux fosses nasales (sinus maxillaire et cellules ethmoïdales).

Par l'intermédiaire de ses parois, la fosse nasale entre en rapport avec les cavités et régions voisines.

La *paroi externe* peut être subdivisée en deux étages : *a)* l'un, *supérieur* ou *orbitaire,* correspond à la paroi interne de la cavité orbitaire; il répond à l'orbite par l'intermédiaire du labyrinthe ethmoïdal; *b*) l'autre, *inférieur* ou *maxillaire,* répond au corps du maxillaire supérieur et par son intermédiaire à l'antre d'Highmore, et plus en arrière à l'arrière-fond de la fosse ptérygo-maxillaire, avec laquelle la fosse nasale communique par le trou sphéno-palatin (voy : fig. 231 et 232).

La *paroi inférieure* correspond au palais osseux et répond à la cavité buccale.

La *paroi supérieure* répond d'avant en arrière au dos du nez, au sinus frontal, à la base du crâne (étage antérieur et tiers antérieur de l'étage moyen) et au sinus sphénoïdal.

L'*orifice antérieur* communique avec l'extérieur par l'intermédiaire des narines.

L'*orifice postérieur* répond à la partie supérieure du pharynx (naso-pharynx) et à l'orifice inférieur de la trompe d'Eustache; la crête naso-palatine le sépare de la cavité buccale et de la voûte palatine.

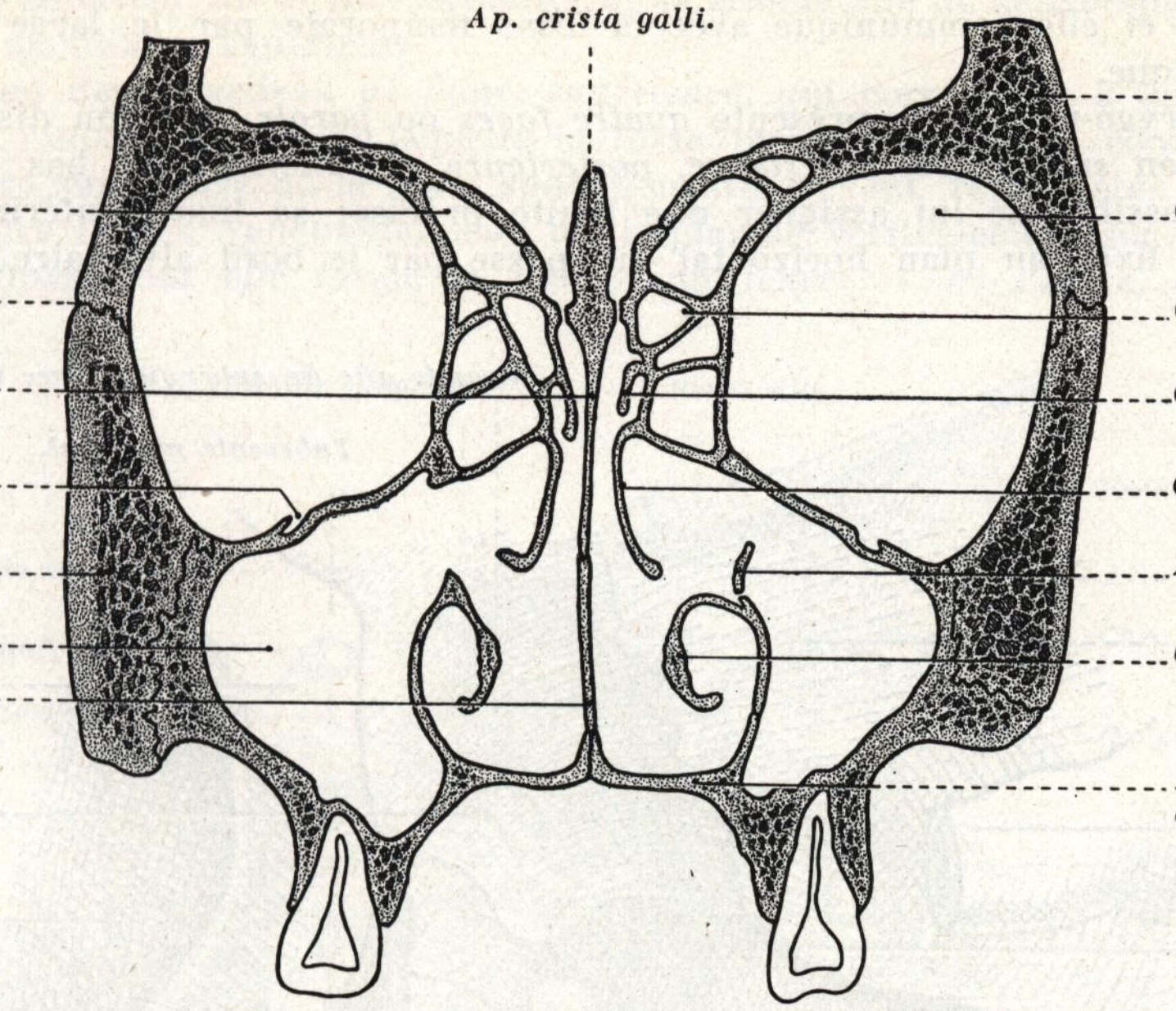

FIG. 231. — *Coupe frontale du massif facial supérieur intéressant les cavités orbitaires, les fossses nasales, les sinus maxillaires et le labyrinthe ethmoïdal* (segment antérieur de la coupe).

FOSSE PTÉRYGO-MAXILLAIRE

La fosse ptérygo-maxillaire (1), ou *carrefour sphéno-maxillo-palatin,* est un espace en forme d'angle dièdre qui occupe la partie profonde et latérale de la face, au-dessous du sphénoïde (corps et grande aile), en arrière du massif facial supérieur et en avant de l'apophyse ptérygoïde. Elle est comprise entre la face postérieure du maxillaire supérieur et la face antéro-externe de l'apophyse ptérygoïde, et elle résulte de l'écartement progressif de bas en haut de ces deux os; presque en contact à la partie inférieure de l'espace, apophyse ptérygoïde et maxillaire supérieur s'écartent à la partie supérieure en interceptant entre eux un espace angulaire à arête inférieure.

SITUATION ET LIMITES

La fosse ptérygo-maxillaire est située : au-dessous de la base du crâne dans la partie occupée par le sinus sphénoïdal et le plan sous-temporal du sphénoïde; au-dessus de la région palatine; en arrière du sinus maxillaire; en avant de la fosse ptérygoïde et en dehors des fosses nasales.

En dehors, elle communique largement avec la fosse zygomatique sur l'os sec ; par contre, elle s'arrête à la face interne du muscle temporal, sur le crâne revêtu de ses

(1) Ouvrages à consulter : E. JUVARA : Anatomie de la région ptérygo-maxillaire. *Thèse de Paris,* 1895. Bataille et Cie, édit., Paris.

ROGER ESCAT : *Anatomie médico-chirurgicale du ganglion sphéno-palatin.* Maloine, édit., Paris, 1945.

parties molles, et elle communique avec la fosse temporale par le large orifice de la fosse zygomatique.

La fosse ptérygo-maxillaire présente *quatre faces* ou *parois,* que l'on distingue d'après leur situation en *supérieure, antérieure, postérieure* et *interne* ; en bas et en dehors, il n'est pas possible de lui assigner une limite précise; sa limite inférieure peut être arbitrairement fixée au plan horizontal qui passe par le bord alvéolaire du maxillaire supérieur.

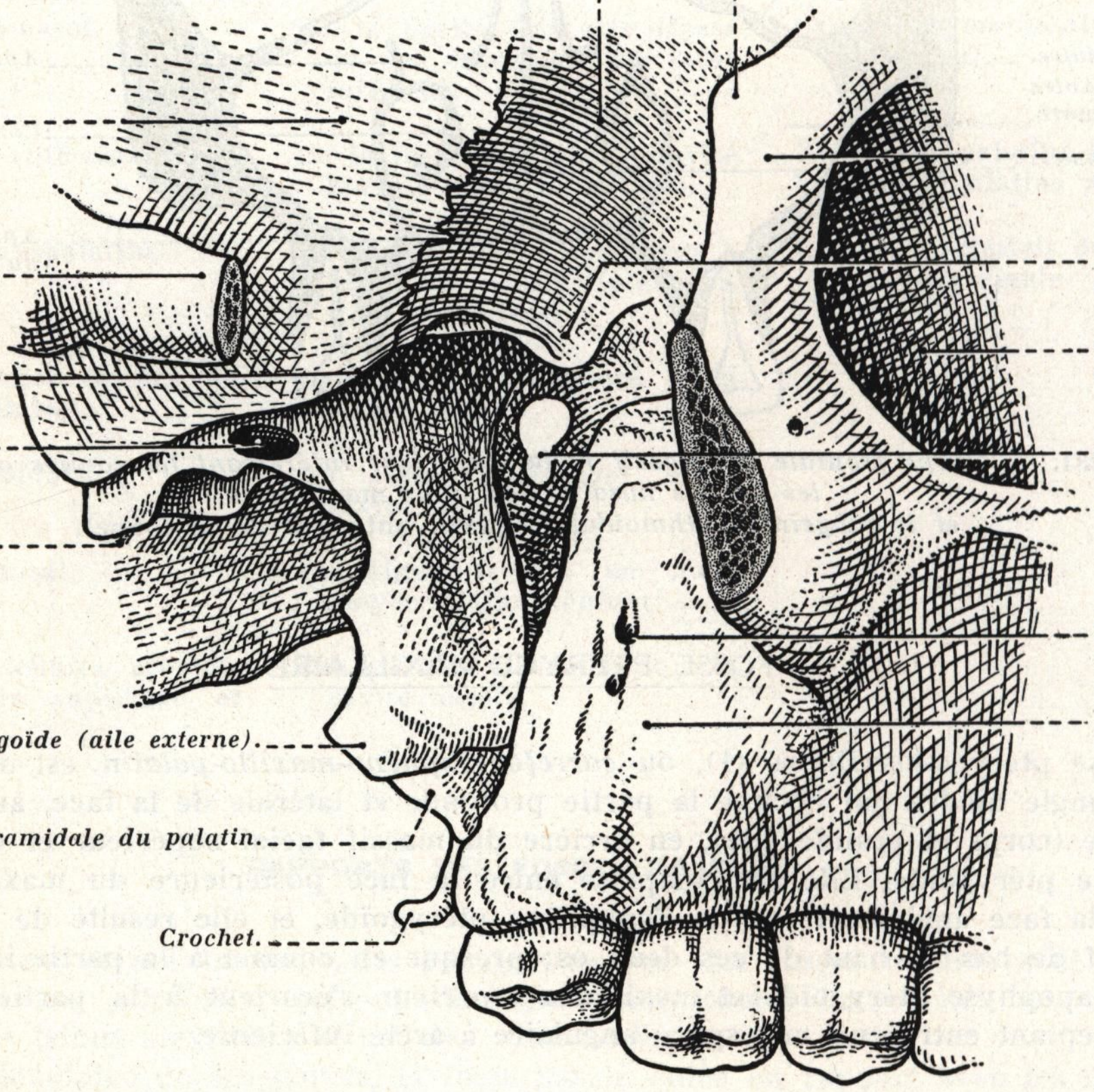

Fig. 232. — *Fosse ptérygo-maxillaire, côté droit* (l'arcade zygomatique a été réséquée).

Paroi supérieure. — La *paroi supérieure* ou *voûte* (*base* de certains auteurs) est formée par le plan sous-temporal de la grande aile du sphénoïde. Cette face, quadrilatère, est limitée : en dehors, par la crête sous-temporale du sphénoïde, depuis le tubercule du sphénoïde jusqu'à la suture sphéno-temporale; en dedans, par une ligne qui va du bord interne du trou ovale à la racine de l'aile externe de l'apophyse ptérygoïde; en arrière, par une ligne qui va du bord antérieur de la racine transverse du zygoma au bord antérieur du trou ovale; et en avant, par le bord inférieur tranchant de la face orbitaire de la grande aile du sphénoïde (voy. : fig. 232).

Paroi antérieure. — La *paroi antérieure* est à peu près verticale et bombe dans la région de la fosse; son aspect est donc légèrement convexe transversalement. Elle s'étend

depuis le bord inférieur de la face orbitaire de la grande aile du sphénoïde jusqu'au bord alvéolaire du maxillaire supérieur.

Elle comprend deux parties : *a)* l'une, *supérieure,* qui correspond à la fente sphéno-maxillaire par l'intermédiaire de laquelle la fosse ptérygo-maxillaire communique avec l'orbite; la lèvre supérieure de la fente sphéno-maxillaire est représentée par la crête sphéno-maxillaire (voy. : *Sphénoïde*), elle est implantée verticalement sur la paroi supérieure de la fosse dont elle forme la limite antérieure; — *b)* l'autre, *inférieure,* qui

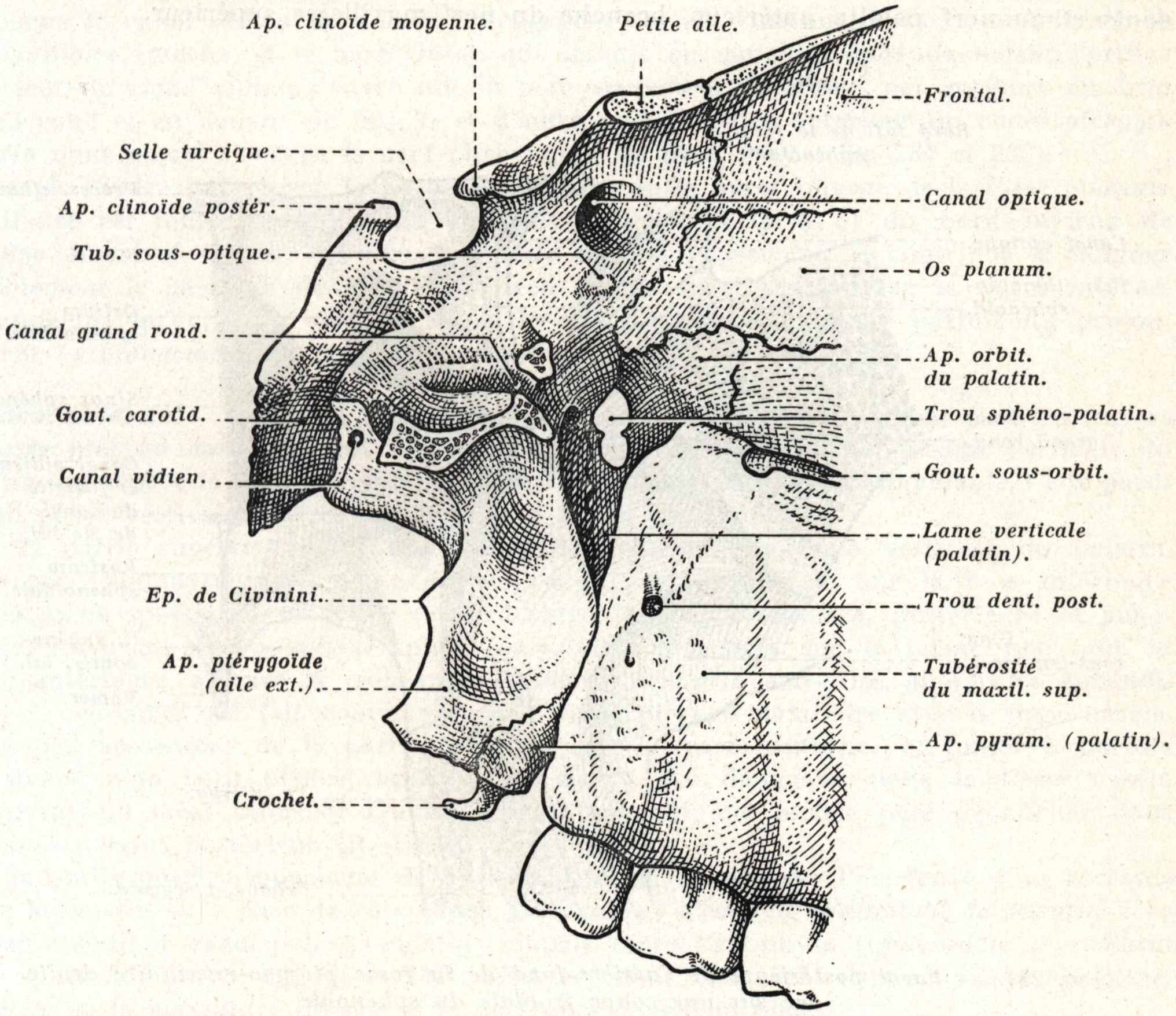

FIG. 233. — *Fosse ptérygo-maxillaire, vue latérale droite* (les ailes du sphénoïde, ainsi que le toit de l'orbite, ont été réséqués).

représente les 9/10es de cette paroi est constituée par la tubérosité du maxillaire supérieur et par la paroi postérieure du labyrinthe ethmoïdal (en dedans et en haut) (voy. : fig. 236 et 237).

La tubérosité du maxillaire supérieur, plus large en haut qu'en bas, montre à sa partie supérieure, la gouttière du nerf maxillaire supérieur (nerf sous-orbitaire), et un peu en dehors des limites de la fosse, les orifices des canaux dentaires postérieurs (trous dentaires postérieurs) dont l'un (parfois deux) représente l'orifice de pénétration de l'artère alvéolo-antrale (branche tubérositaire) (voy. : fig. 233).

La paroi postérieure du labyrinthe ethmoïdal, légèrement convexe, bombe plus ou moins dans la région; elle est cependant, dans son ensemble, oblique de haut en bas,

de dedans en dehors et d'arrière en avant; elle correspond à une cellule ethmoïdale postérieure.

Dans la partie la plus interne de cette paroi, on observe, au niveau de l'angle dièdre très aigu que forme la tubérosité du maxillaire avec le palatin, *l'orifice supérieur du canal palatin postérieur*; cet orifice, tantôt circulaire, tantôt (et le plus souvent) taillé en bec de flûte, est situé au niveau de l'adossement de l'apophyse pyramidale du palatin avec la face interne du corps du maxillaire supérieur; il peut être entièrement intramaxillaire ou intrapalatin (Augier); il livre passage aux vaisseaux palatins descendants et au nerf palatin antérieur, branche du nerf maxillaire supérieur.

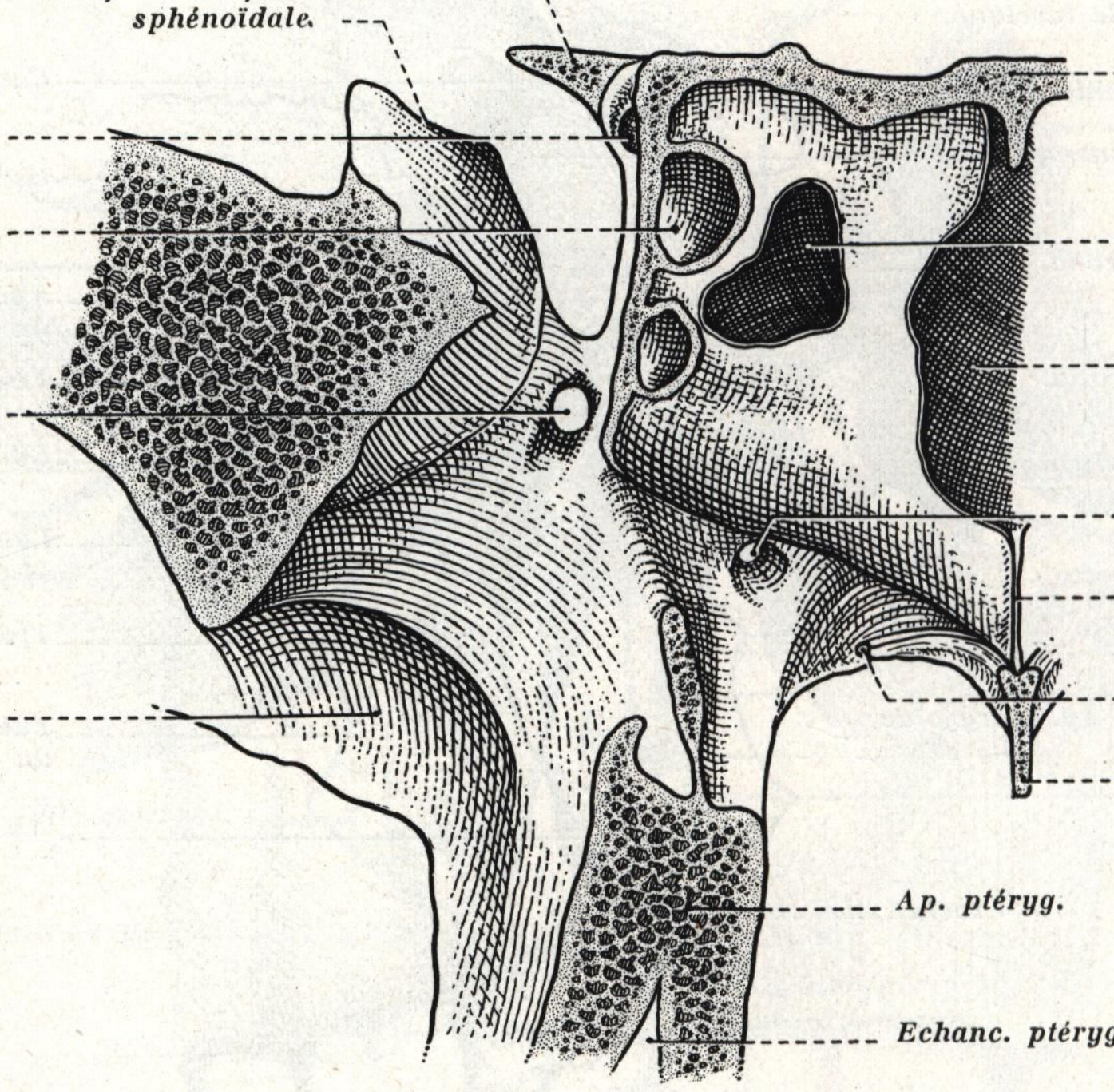

FIG. 234. — *Paroi postérieure de l'arrière-fond de la fosse ptérygo-maxillaire droite, vue sur une coupe frontale du sphénoïde passant immédiatement en avant de l'ostium sphenoïdale* (deux fois grandeur naturelle).

Paroi postérieure. — La *paroi postérieure* (*paroi postéro-externe* de certains auteurs) est la plus importante de toutes, car c'est elle qui sert de guide dans l'abord du ganglion sphéno-palatin. Cette paroi est représentée par la face antérieure et externe de l'apophyse ptérygoïde et plus spécialement dans sa base d'implantation; relativement large à sa partie supérieure, elle décroît assez rapidement en largeur de haut en bas, et cette diminution se fait aux dépens de son versant externe. Dans son ensemble, elle est orientée de telle façon qu'elle regarde en avant et en dehors.

Cette face est irrégulière et hérissée de petites crêtes osseuses; parmi celles-ci une crête oblique part de la partie moyenne de son segment supérieur pour se porter en haut, en dedans et en avant, vers l'encoche interne de la lèvre supérieure de la fente ptérygo-maxillaire; cette crête est parfois assez saillante, à tel point qu'elle passe en pont sur

l'angle formé par l'implantation de l'apophyse ptérygoïde sur le segment horizontal du sphénoïde (R. Escat).

Cette crête divise la partie supérieure de la paroi postérieure en *deux champs* inégaux: *a)* l'un, *supéro-externe,* montre l'orifice exocranien du canal grand rond par lequel le nerf maxillaire supérieur aborde la fosse ptérygo-maxillaire; *b)* l'autre, *inféro-interne,* montre : α) d'une part, une dépression infundibuliforme plus ou moins apparente et plus ou moins évasée au niveau de l'orifice antérieur du canal vidien; c'est la *loge* ou *fossette du ganglion de Meckel* (1) (voy. : *Sphénoïde*); dans le fond de cette fossette débouche le canal vidien dans lequel s'engagent l'artère vidienne, branche collatérale de la maxillaire interne, et le nerf vidien qui aboutit au ganglion sphéno-palatin; l'orifice antérieur du canal vidien s'ouvre sur un plan nettement inférieur par rapport au trou grand rond et en dedans de lui; β) et d'autre part, l'orifice antérieur du *canal ptérygo-palatin* dans lequel s'engage le nerf pharyngien de Bock (voy. : fig. 234 et 237).

L'angle dièdre qui sépare la paroi postérieure de la paroi interne de la fosse ptérygo-maxillaire est toujours éloigné de quelques millimètres (4 à 5) du bord interne de l'orifice du canal vidien; de plus, par suite de son évasement, il contribue à éloigner notablement le ganglion de Meckel du trou sphéno-palatin situé sur la paroi interne.

Rappelons qu'entre les deux orifices, le sinus sphénoïdal envoie parfois un prolongement *(prolongement alaire)* dans la base de l'apophyse ptérygoïde.

Paroi interne. — La paroi interne, dont on aperçoit profondément une partie à travers la fosse ptérygo-maxillaire, est représentée par la face externe de la lame verticale du palatin qui sépare la fosse ptérygo-maxillaire de la fosse nasale correspondante. Cette paroi est disposée verticalement et dans un plan à peu près sagittal.

A sa partie supérieure, elle est représentée non par la lame verticale du palatin, mais par l'apophyse sphénoïdale de cet os qui, en s'appuyant sur la face inférieure du corps du sphénoïde, établit le raccord entre les parois interne, postérieure et supérieure. En avant de l'apophyse sphénoïdale, et à peu près sur le même plan que la paroi antérieure, s'ouvre le *trou sphéno-palatin,* compris entre les apophyses sphénoïdale et orbitaire, qui fait communiquer la fosse ptérygo-maxillaire avec la fosse nasale.

Un peu au-dessous de la partie moyenne de la paroi interne, on observe parfois l'existence d'un petit orifice, appelé *trou nasal,* qui débouche dans la fosse nasale au niveau du méat inférieur (Juvara); assez souvent, cet orifice peut déboucher dans le canal palatin postérieur (R. Escat).

A la partie postéro-supérieure de la paroi interne, on observe l'existence d'un récessus entre le palatin et la base de l'apophyse ptérygoïde : c'est l'*infundibulum de Juvara*; à ce niveau aboutit le canal ptérygo-palatin compris entre l'apophyse sphénoïdale du palatin et le sphénoïde (voy. : fig. 186 et 237); dans ce canal s'engagent l'artère ptérygo-palatine, branche de la maxillaire interne et le nerf pharyngien de Bock.

Dans la moitié postérieure et inférieure de cette face s'observe parfois l'orifice supérieur du canal palatin accessoire, lorsque celui-ci ne débouche pas dans le canal palatin postérieur ou principal.

VARIATIONS DE FORMES. — Les différentes formes qu'affecte la fosse ptérygo-maxillaire ont été étudiées par Chipault; ces variations présentent un intérêt technique, en particulier pour les infiltrations du ganglion sphéno-palatin ou les interventions chirurgicales que l'on pratique sur ce ganglion.

Nous distinguerons quatre types qui sont : *a)* le *type triangulaire allongé,* le plus fréquent; *b)* le *type large à fente très évasée* à sa partie supérieure; *c)* le *type en raquette (type ovalaire de Chipault)*; *d)* et le *type rétréci,* très rare, disposé sous la forme d'une fente allongée.

(1) Anatomiste allemand, né à Wetzlar en 1724, mort à Berlin en 1774.

CONSTITUTION. — On peut considérer à la fosse ptérygo-maxillaire trois parties qui sont, en allant de dehors en dedans : *a)* la *fosse ptérygo-maxillaire proprement dite,* correspondant à l'angle dièdre compris entre la face postérieure du maxillaire supérieur et la face antéro-externe de l'aile externe de l'apophyse ptérygoïde et que nous venons de décrire; *b)* la *fente ptérygo-maxillaire*; *c)* et *l'arrière-fond de la fosse ptérygo-maxillaire.*

1° Fente ptérygo-maxillaire. — La fente ptérygo-maxillaire est la porte d'entrée de l'arrière-fond; disposée verticalement, elle est très variable dans sa forme et elle présente le plus souvent une configuration prismatique triangulaire à arête inférieure et à base supérieure.

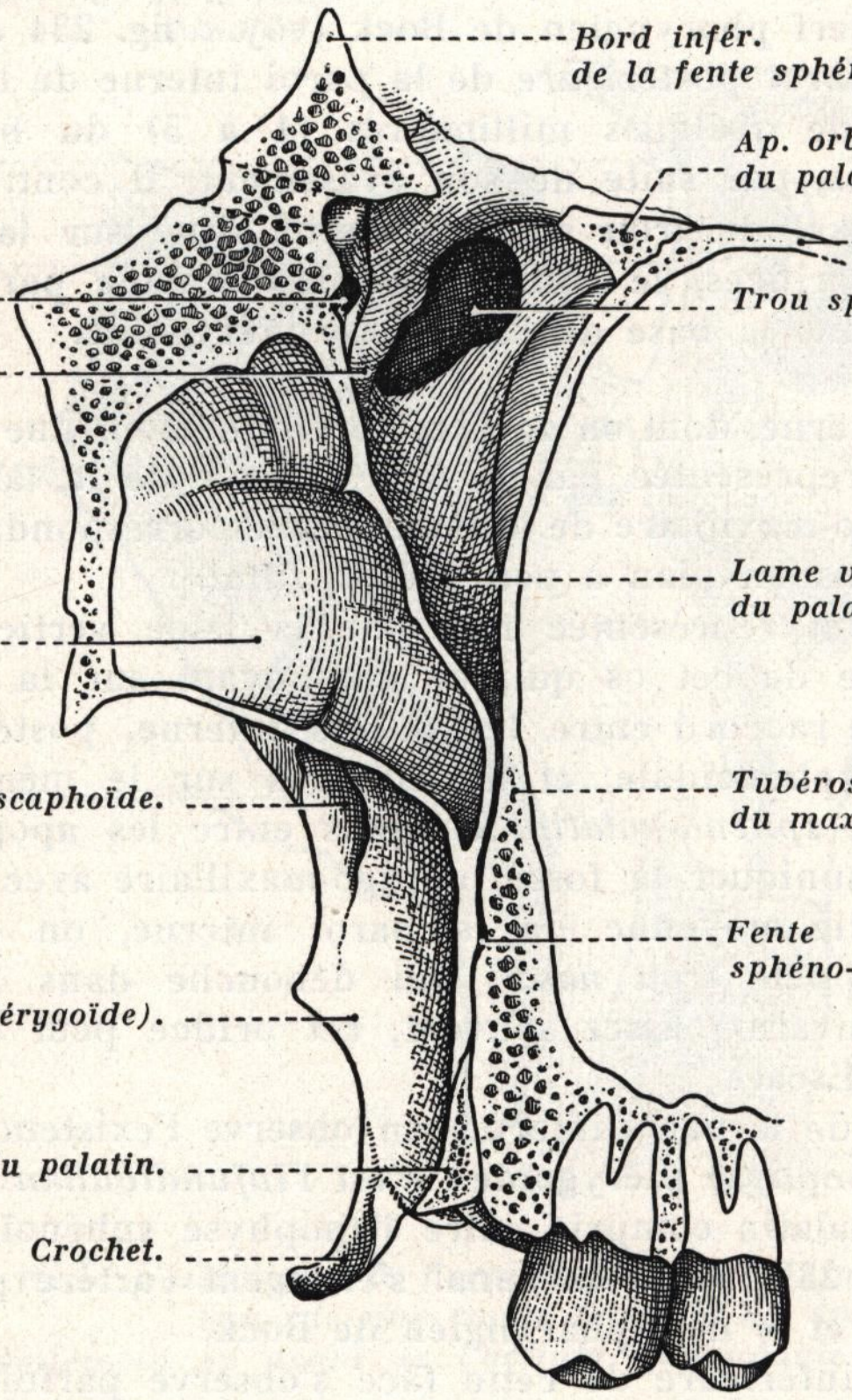

FIG. 235.
Coupe sagittale du massif facial supérieur montrant la constitution de l'arrière-fond de la fosse ptérygo-maxillaire; côté droit, segment interne de la coupe.

Son bord antérieur, convexe de haut en bas, est représenté par la tubérosité du maxillaire supérieur; son bord postérieur, légèrement oblique en bas et en avant, est constitué par la face antérieure de l'apophyse ptérygoïde. En bas, cette fente est fermée par la juxtaposition angulaire de ces deux os; en haut, la fente ptérygo-maxillaire, évasée, se continue avec la fente sphéno-maxillaire, de telle façon que les deux fentes réunies embrassent la convexité de la tubérosité du maxillaire; l'arête supérieure de la fente ptérygo-maxillaire est située à 5 millimètres environ au-dessus du plan horizontal qui passe par le bord supérieur du zygoma.

Dans la fente ptérygo-maxillaire passent l'artère alvéolo-antrale, branche de la maxillaire interne, qui se rend à la tubérosité du maxillaire supérieur, et des branches nerveuses venues du maxillaire supérieur (nerf dentaire postérieur).

2° ***Arrière-fond de la fosse ptérygo-maxillaire.*** — L'arrière-fond (1) est un diverticule de la fosse ptérygo-maxillaire, de forme pyramidale, à sommet inférieur et à base supérieure; ses dimensions sont très variables et dépendent de l'obliquité de l'apophyse ptérygoïde.

Sa *paroi antérieure* est constituée dans ses deux tiers inférieurs par la tubérosité du maxillaire supérieur, convexe dans tous les sens, et dans son tiers supérieur par l'apophyse orbitaire du palatin (voy. : fig. 235 et 237).

Sa *paroi postérieure,* large en haut, étroite en bas, disposée en forme d'auvent, est représentée par la face antéro-inférieure de la racine de la grande aile du sphénoïde, oblique en bas et en dehors, et par la face antérieure, creusée en gouttière, de l'apophyse ptérygoïde.

Sa *paroi interne* est formée par la face externe de l'apophyse sphénoïdale du palatin, et par la face externe de la lame verticale de cet os; sur cette paroi apparaît le *trou*

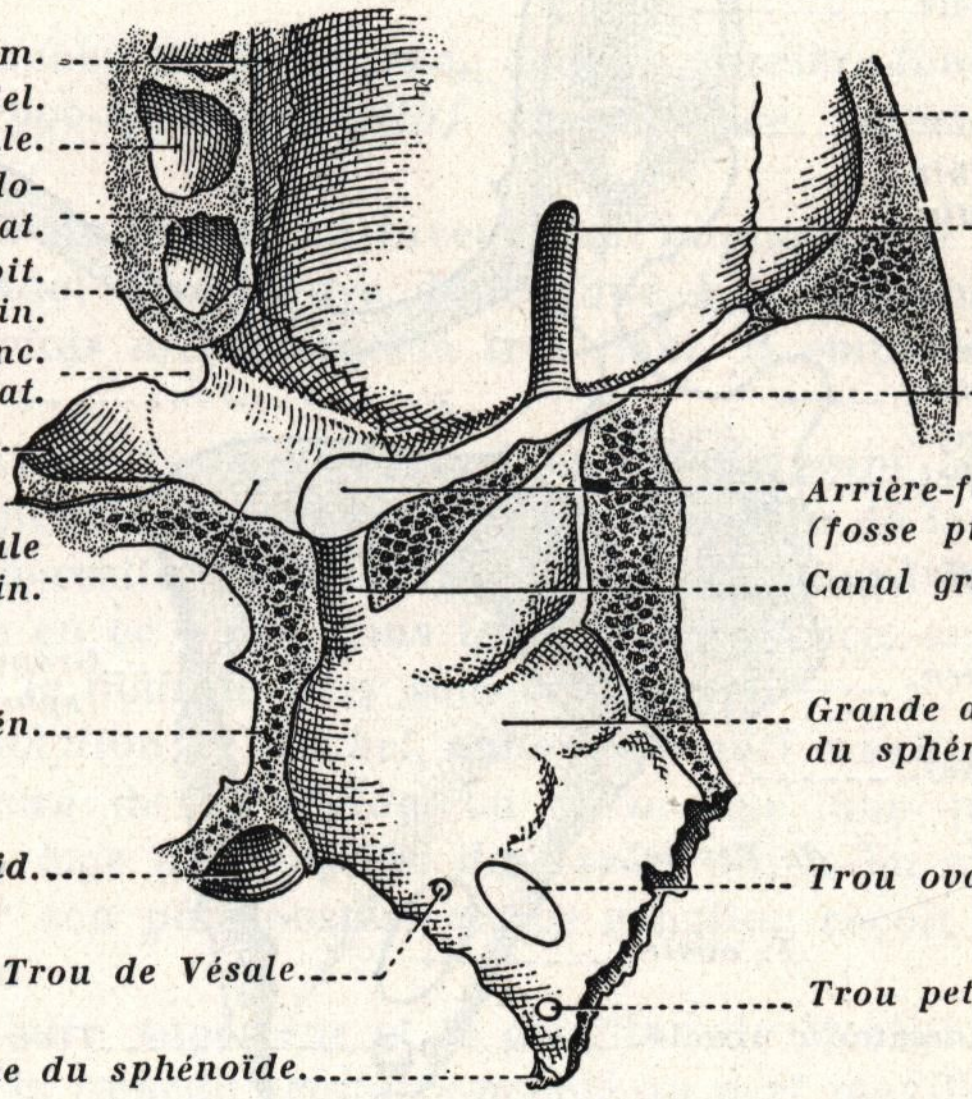

Fig. 236.
Coupe transversale passant par le canal grand rond, montrant l'arrière-fond de la fosse ptérygo-maxillaire et la fente sphéno-maxillaire, côté droit, segment inférieur de la coupe.

sphéno-palatin, compris entre les apophyses orbitaire et sphénoïdale du palatin, et la face inférieure du corps du sphénoïde; dans cet orifice s'engagent les vaisseaux sphéno-palatins, le nerf naso-palatin et les nerfs nasaux supérieurs (branches du nerf maxillaire supérieur).

Sa *paroi supérieure* répond à la face inférieure de la grande aile du sphénoïde; elle domine l'orifice de sortie du canal grand rond dans lequel s'engage le nerf maxillaire supérieur pour aborder l'arrière-fond.

En dehors, l'arrière-fond communique avec la fosse ptérygo-maxillaire par l'intermédiaire de la fente ptérygo-maxillaire.

Le *sommet* de la pyramide répond à l'union de la lame verticale du palatin avec le bord postérieur du maxillaire supérieur, et à ce niveau apparaît l'*orifice supérieur du canal palatin postérieur,* dans lequel s'engagent le nerf palatin antérieur et l'artère palatine descendante.

(1) Article à consulter : Ramadier : Contribution à l'étude des rapports du labyrinthe ethmoïdal avec l'arrière-fond de la fosse ptérygo-maxillaire. *Bulletin et Mémoires de la Société anatomique de Paris,* juin 1921, n° 6, p. 296.

CONTENU. — Qu'elle affecte la variété superficielle ou profonde, l'*artère maxillaire interne* pénètre l'arrière-fond de la fosse ptérygo-maxillaire, où elle se termine au niveau du trou sphéno-palatin en se continuant par l'artère sphéno-palatine.

Située au sein du tissu cellulo-graisseux de la région, elle pénètre dans la partie haute de l'arrière-fond et presque toujours au même niveau, après avoir décrit une demi-boucle contre la tubérosité du maxillaire supérieur; dans certains cas même, la tubérosité peut présenter un sillon vasculaire au niveau de la zone de contact.

Dans la région, elle abandonne généralement cinq branches avant de se continuer par

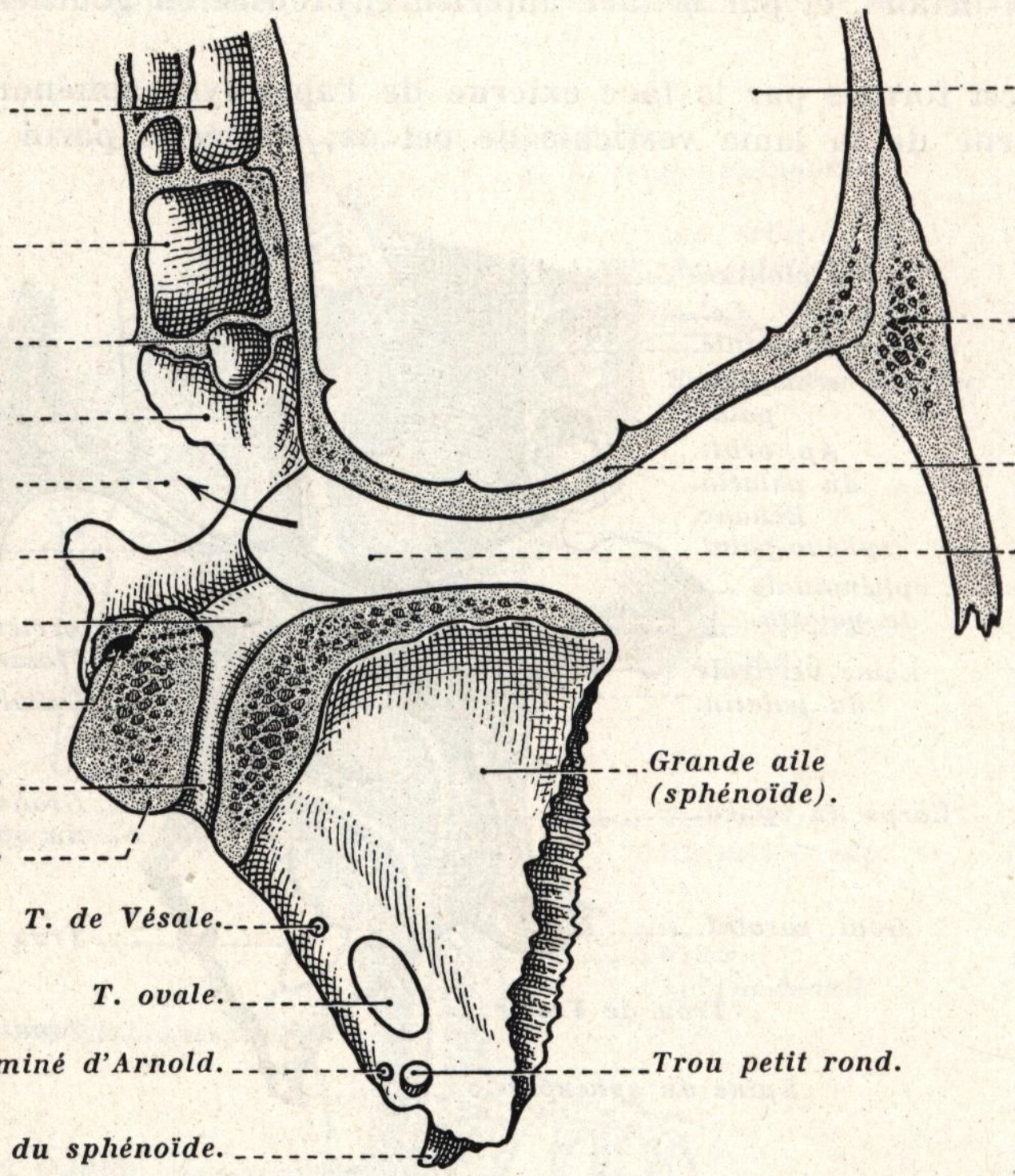

FIG. 237. — *Coupe transversale passant par le canal vidien, montrant la constitution et les rapports de la fosse ptérygo-maxillaire; côté droit, segment inférieur de la coupe* (la flèche indique la communication entre l'arrière-fond et la fosse nasale par le trou sphéno-palatin).

la sphéno-palatine; ce sont : l'*alvéolo-antrale,* la *sous-orbitaire,* la *ptérygo-palatine,* la *palatine supérieure* ou *descendante* et la *vidienne.* La naissance de ces branches est très variable; tantôt certaines peuvent naître d'un tronc commun (artère vidienne et artère ptérygo-palatine — artère sous-orbitaire et artère alvéolo-antrale); tantôt, au contraire, elles naissent en un pinceau de branches qui se dirigent respectivement vers leur territoire de distribution; le plus souvent, les dernières branches collatérales de l'artère maxillaire interne naissent successivement et séparément du tronc artériel en regard des orifices ou canaux dans lesquels elles s'engagent pour franchir les parois osseuses de la fosse ptérygo-maxillaire (voy. : *Artère maxillaire interne,* tome III).

L'*artère alvéolo-antrale,* très sinueuse, se dirige en bas et en dehors pour s'appliquer contre la paroi antérieure de la région (tubérosité du maxillaire supérieur) avant de la pénétrer.

L'*artère sous-orbitaire,* généralement très flexueuse, se dirige en avant pour s'engager dans la gouttière sous-orbitaire au-dessous et en dehors du nerf sous-orbitaire.

L'*artère ptérygo-palatine,* peu flexueuse et généralement grêle, s'engage dans le canal ptérygo-palatin en compagnie du nerf pharyngien de Bock.

L'*artère palatine supérieure,* ou *artère palatine descendante,* généralement volumineuse et peu sinueuse, descend verticalement contre la paroi interne de la région où elle s'engage dans le canal palatin postérieur qu'elle parcourt en totalité.

L'*artère vidienne,* grêle et peu sinueuse, contourne le ganglion sphéno-palatin en passant en avant, puis en dedans de lui; elle se dirige d'avant en arrière pour pénétrer le canal vidien où elle accompagne le nerf homonyme.

De nombreuses veines, satellites des collatérales artérielles précitées, représentent les éléments veineux de la fosse ptérygo-maxillaire; ils forment, en se réunissant et en s'anastomosant en dehors de la fente ptérygo-maxillaire, un très riche plexus étalé (plexus ptérygoïdien) qui peut être blessé par l'aiguille au cours des infiltrations du ganglion sphéno-palatin.

Le *nerf maxillaire supérieur,* branche du trijumeau, aborde l'arrière-fond de la fosse ptérygo-maxillaire *(carrefour ptérygo-sphéno-palatin)* par l'orifice antérieur du canal grand rond.

Cet orifice est placé sous la base du crâne, au niveau de l'implantation de l'apophyse ptérygoïde sur le corps du sphénoïde; il se trouve donc situé à la partie supérieure et externe de la paroi supérieure, parfois même reporté très haut, il empiète sur la paroi supérieure de la région.

Le nerf traverse la partie supérieure de l'arrière-fond en se dirigeant obliquement en avant, en dedans et en bas, vers l'encoche que l'on rencontre à l'union de la face orbitaire et de la face postérieure de la tubérosité du maxillaire supérieur (bord inférieur de la fente sphéno-maxillaire); il pénètre en ce point dans la cavité orbitaire, au niveau de la gouttière sous-orbitaire, en prenant le nom de *nerf sous-orbitaire.*

Le *ganglion sphéno-palatin,* ou *ganglion de Meckel,* annexé au nerf maxillaire supérieur, est situé contre la paroi postérieure de la région où il occupe une petite fossette, d'aspect infundibuliforme : c'est la *loge du ganglion de Meckel* située au niveau de l'orifice antérieur du canal vidien. Par son pôle postérieur, ce ganglion reçoit le *nerf vidien* qui traverse le canal de même nom.

Dans cette région, le nerf maxillaire supérieur et le ganglion de Meckel donnent naissance à des branches qui sont : *a)* le *rameau orbitaire* accolé au nerf maxillaire supérieur depuis le canal grand rond jusqu'à la gouttière sous-orbitaire; *b)* le *nerf sphéno-palatin* et ses branches; *c)* les *nerfs dentaires antérieur, moyen* et *postérieur* (pour plus de détails, voyez : *Branches du Nerf maxillaire supérieur).*

Il est à noter que du point de vue topographique et chirurgical, les éléments vasculo-nerveux de l'arrière-fond de la fosse ptérygo-maxillaire affectent les rapports suivants :

1° L'*artère maxillaire interne et ses dernières branches collatérales* sont placées en avant et au-dessous du plan nerveux (tronc du nerf maxillaire supérieur et origine des branches collatérales).

2° La *pénétration de l'artère maxillaire interne* dans l'arrière-fond se fait presque toujours au même niveau; parmi les dernières branches collatérales fournies par l'artère maxillaire interne, aucune n'offre une direction ascendante ; aussi peut-on abaisser cette artère dans la région sans crainte de rupture vasculaire ou d'hémorragie.

3° L'*arrière-fond de la fosse ptérygo-maxillaire* loge la terminaison de l'*artère maxillaire interne* et le *ganglion sphéno-palatin* ou *ganglion de Meckel*; à sa partie supérieure, il est traversé par le *nerf maxillaire supérieur* qui possède à ce niveau un trajet en baïonnette.

Nous résumons, dans le tableau synoptique ci-après, les *orifices* ou *canaux* qui débouchent dans chaque fosse ptérygo-maxillaire, en indiquant le lieu de leur entrée et de leur sortie, ainsi que les organes qui les traversent :

ORIFICES OU CANAUX	TRAJET	CONTENU
Trou sphéno-palatin.	De l'arrière-fond de la fosse ptérygo-maxillaire à la cavité nasale (méat supérieur).	Vaisseaux sphéno-palatins. Nerf naso-palatin (Ve paire). Nerfs nasaux supérieurs (Ve paire).
Trou nasal (Juvara) (inconstant).	De l'arrière-fond de la fosse ptérygo-maxillaire ou du canal palatin postérieur à la fosse nasale (méat inférieur).	
Fente sphéno-maxillaire.	De la fosse ptérygo-maxillaire à la cavité orbitaire.	Veines anastomotiques. Nerfs du muscle de Müller (branches du ganglion sphéno-palatin).
Canal palatin postérieur.	De l'arrière-fond de la fosse ptérygo-maxillaire à la voûte palatine.	Vaisseaux palatins supérieurs. Nerf palatin antérieur (Ve paire). Nerf palatin moyen (Ve paire). (accessoirement).
Canaux dentaires postérieurs.	Des trous dentaires postérieurs (tubérosité du maxillaire supérieur) aux alvéoles dentaires.	Vaisseaux et nerfs dentaires postérieurs (Ve paire).
Canalicule de la branche tubérositaire de l'artère alvéolo-antrale.	De la tubérosité du maxillaire supérieur au sinus maxillaire et aux alvéoles dentaires.	Branche tubérositaire de l'artère alvéolo-antrale.
Canal grand rond.	De l'endocrâne (étage moyen) à l'arrière-fond de la fosse ptérygo-maxillaire.	Nerf maxillaire supérieur (Ve paire). Veines de Nühn.
Canal vidien.	De l'arrière-fond de la fosse ptérygo-maxillaire au trou déchiré antérieur.	Artère et veine vidiennes. Nerf vidien (VIIe et IXe paires et sympathique).
Canal ptérygo-palatin.	De l'arrière-fond de la fosse ptérygo-maxillaire à la partie supérieure des choanes.	Vaisseaux ptérygo-palatins. Nerf pharyngien de Bock (Ve paire).

CONNEXIONS DE LA FOSSE PTÉRYGO-MAXILLAIRE AVEC LES RÉGIONS VOISINES. — La fosse ptérygo-maxillaire communique : 1° en dehors et en haut, avec la *fosse temporale* par le trou zygomatique; — 2° en avant, avec la *cavité orbitaire,* par la fente sphéno-maxillaire, et nous avons vu que le nerf maxillaire supérieur à sa sortie du crâne, au trou grand rond, emprunte un trajet en baïonnette, dans l'arrière-fond, pour gagner la gouttière sous-orbitaire située sur le plancher de l'orbite; dans la fente sphéno-maxillaire passent la veine ophtalmo-faciale de Walter, ainsi que deux ou trois filets nerveux venus du ganglion sphéno-palatin et destinés au muscle orbitaire de Müller; — 3° en dehors, avec la *région massétérine,* par l'échancrure sigmoïde. Lorsqu'on enfonce une aiguille au ras du bord inférieur de l'arcade zygomatique, en passant par l'échancrure sigmoïde, on bute tout d'abord sur l'aile externe de l'apophyse ptérygoïde; mais si l'on incline quelque peu l'aiguille en arrière et en bas, elle pénètre au niveau du trou ovale; par contre, si on l'incline en avant, elle pénètre directement dans l'arrière-fond de la fosse ptérygo-maxillaire; cependant, lorsque le tubercule du sphénoïde est très développé, l'aiguille peut le rencontrer comme obstacle (c'est là une des voies employées pour l'infiltration du gan-

glion sphéno-palatin); — 4° en haut et en arrière, avec l'*étage moyen du crâne,* par le trou grand rond; — 5° en dedans, avec les *fosses nasales,* par le trou sphéno-palatin qui livre passage à l'artère sphéno-palatine, branche terminale de la maxillaire interne, et au nerf naso-palatin; — 6° enfin, avec la *voûte palatine,* par l'intermédiaire *du canal palatin postérieur,* dans lequel s'engagent le nerf palatin antérieur et les vaisseaux palatins descendants; la longueur de ce conduit varie entre 30 et 35 millimètres; sa largeur est de

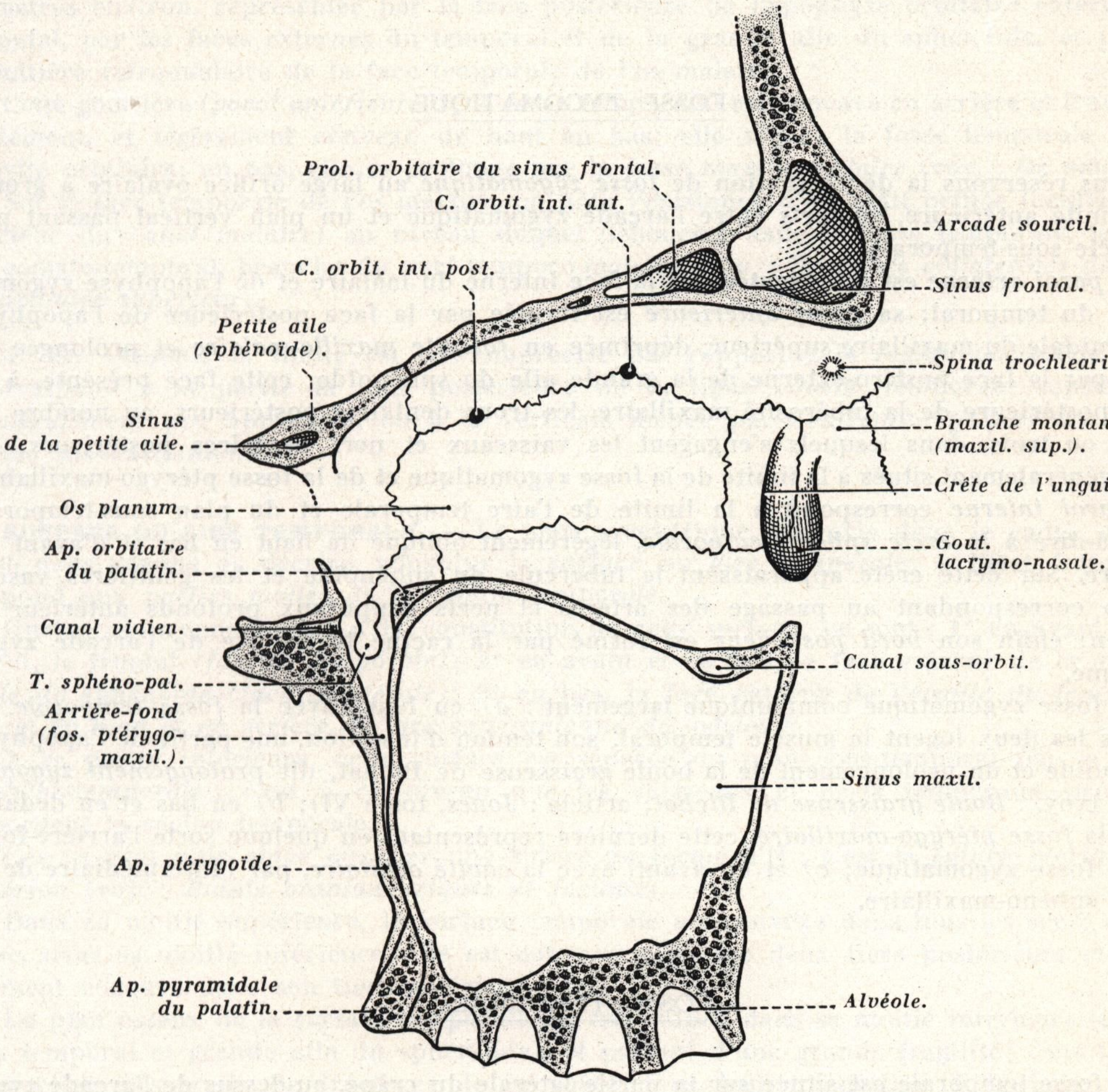

FIG. 238. — *Coupe sagittale du massif facial supérieur intéressant la cavité orbitaire, le sinus maxillaire et l'arrière-fond de la fosse ptérygo-maxillaire; côté droit, segment interne de la coupe* (schématique).

2 mm. 1/2 à 3 millimètres; sa direction est presque verticale, toutefois légèrement oblique de haut en bas, de dehors en dedans et d'arrière en avant; il est constitué par la juxtaposition de deux hémi-gouttières placées vis-à-vis, creusées, l'une sur le palatin, l'autre sur le maxillaire supérieur (voyez ces os) (voy. : fig. 212 et 227); son orifice supérieur taillé en biseau débouche dans la fosse ptérygo-maxillaire, immédiatement au-dessous de la loge du ganglion sphéno-palatin; son orifice inférieur, d'aspect infundibuliforme, débouche sur la voûte palatine à 1 centimètre en dedans de la dernière grosse molaire supérieure.

Le canal palatin postérieur est parfois doublé d'un canal palatin accessoire creusé dans l'épaisseur de l'apophyse pyramidale du palatin (voy. : fig. 202).

Rappelons également que dans la partie la plus reculée de l'arrière-fond, c'est-à-dire dans l'angle postéro-supérieur de cette région, s'observe l'orifice du canal ptérygo-palatin, dans lequel nous avons vu pénétrer le nerf ptérygo-palatin ou nerf pharyngien de Bock, et l'artère ptérygo-palatine; enfin, à la face antérieure de la base de l'apophyse ptérygoïde, s'ouvre le canal vidien, qui laisse passer l'artère vidienne et le nerf vidien.

FOSSE ZYGOMATIQUE

Nous réservons la dénomination de *fosse zygomatique* au large orifice ovalaire à grosse extrémité antérieure, compris entre l'arcade zygomatique et un plan vertical passant par la crête sous-temporale.

Sa *paroi externe* est représentée par la face interne du malaire et de l'apophyse zygomatique du temporal; sa *paroi antérieure* est formée par la face postérieure de l'apophyse pyramidale du maxillaire supérieur, déprimée en *fossette maxillo-malaire* et prolongée en haut par la face postéro-externe de la grande aile du sphénoïde; cette face présente, à la face postérieure de la tubérosité maxillaire, les trous dentaires postérieurs, au nombre de deux ou trois, dans lesquels s'engagent les vaisseaux et nerf dentaires postérieurs; ils sont généralement situés à la limite de la fosse zygomatique et de la fosse ptérygo-maxillaire; sa *paroi interne* correspond à la limite de l'aire temporale et du plan sous-temporal; c'est-à-dire à la *crête sphéno-temporale,* légèrement oblique de haut en bas et d'avant en arrière. Sur cette crête apparaissent le tubercule du sphénoïde et les gouttières vasculaires correspondant au passage des artères et nerfs temporaux profonds antérieur et moyen; enfin son *bord postérieur* est formé par la racine transverse de l'arcade zygomatique.

La fosse zygomatique communique largement : *a)* en haut, avec la *fosse temporale,* et toutes les deux logent le muscle temporal, son tendon d'insertion, une partie de l'apophyse coronoïde et un prolongement de la boule graisseuse de Bichat, dit *prolongement zygomatique* (voy. : *Boule graisseuse de Bichat*; article : *Joues,* tome VI); *b)* en bas et en dedans, avec la *fosse ptérygo-maxillaire,* cette dernière représentant en quelque sorte l'arrière-fond de la fosse zygomatique; *c)* et en avant, avec la *cavité orbitaire,* par l'intermédiaire de la fente sphéno-maxillaire.

FOSSE TEMPORALE

La fosse temporale est située sur la partie latérale du crâne, au-dessus de l'arcade zygomatique.

LIMITES. — 1° EN HAUT, elle est limitée par une ligne courbe convexe en haut qui représente à peu de chose près une demi-circonférence, et qui s'étend depuis la suture fronto-malaire jusqu'au point où la crête sus-mastoïdienne rejoint la suture pariéto-temporale; ce point est situé généralement à 2 cm. 1/2 en avant de l'astérion. D'avant en arrière, cette ligne intéresse successivement la crête latérale de l'apophyse orbitaire externe du frontal, saillie anguleuse, toujours palpable sous les téguments, qui sépare la région temporale de la région frontale, et la ligne courbe temporale supérieure.

2° EN BAS, c'est le plan horizontal qui passe par le bord supérieur du zygoma prolongé en arrière par la *linea temporalis.*

Par rapport au bord antérieur de la racine transverse de l'apophyse zygomatique, la

limite inférieure de la fosse temporale peut être divisée en deux parties : *a)* l'une, *postérieure,* triangulaire, à sommet postérieur, excavée en forme de gouttière, correspond à la face supérieure de la base d'implantation du zygoma; *b)* l'autre, *antérieure,* en forme d'orifice ovalaire à grosse extrémité antérieure, correspond à la fosse ou trou zygomatique (voy. : *Fosse zygomatique*).

3° En avant, la fosse temporale est limitée par une gouttière verticale, large de 2 centimètres environ, représentée par la face postérieure de l'apophyse orbitaire externe du frontal, par les faces externes du temporal et de la grande aile du sphénoïde, et par la gouttière rétro-malaire de la face temporale de l'os malaire.

Cette gouttière (*paroi antérieure* de la fosse temporale) est concave en arrière et transversalement, et légèrement convexe de haut en bas; elle sépare la fosse temporale de la cavité orbitaire; en bas, elle se prolonge par la *fosse maxillo-malaire* (voy. : *Os malaire*).

Sur la face temporale de l'os malaire, on note l'existence d'un petit orifice (orifice postérieur du canal malaire) au niveau duquel débouche, dans la fosse temporale, le nerf zygomato-temporal, branche du nerf temporo-malaire (voy. : *Branches collatérales du nerf maxillaire supérieur*).

4° En arrière, la limite est très imprécise par rapport à la région occipitale ; elle correspond à la partie la plus postérieure de la ligne courbe temporale supérieure, généralement peu apparente, ou à la verticale menée par l'extrémité postérieure de la crête sus-mastoïdienne.

SURFACE OU AIRE TEMPORALE. — Le plan squelettique, compris dans le cadre osseux que nous venons de décrire, constitue la *surface* ou *aire temporale*; à l'état frais, elle répond aux *parties molles* de la *région temporale.*

Quatre os prennent part à la constitution de cette surface; ce sont : 1° en avant et en haut, le frontal *(facette temporale)*; 2° en avant et en bas, la face externe de la *grande aile du sphénoïde (face temporale)*; 3° en bas, la face externe de *l'écaille du temporal*; 4° et en haut et en arrière, la *face exocranienne du pariétal.*

A sa partie inférieure, cette surface est séparée du plan sous-temporal par la *crête sphéno-temporale* ; c'est à ce niveau que les vaisseaux et nerfs temporaux profonds abordent la région temporale.

Ces os sont unis entre eux par une suture en forme d'H : c'est la *suture ptérique* ou *ptérion* (voy. : *Points craniométriques et faciaux*).

Dans sa moitié supérieure, la surface temporale est convexe dans tous les sens, tandis que, dans sa moitié inférieure, elle est convexe dans ses deux tiers postérieurs et légèrement concave dans son tiers antérieur.

Le plan osseux de la surface temporale est très mince dans sa moitié inférieure (écaille du temporal et grande aile du sphénoïde), et partant d'une grande fragilité; c'est le lieu d'élection des traits de fractures de la voûte dans leur irradiation à la base (étage moyen) ; cela n'a rien d'étonnant, car c'est un des points faibles de la boîte cranienne, non seulement du fait de la minceur de sa paroi, mais aussi par la situation de la surface temporale qui est comprise entre les arcs-boutants orbito-sphénoïdal et pétro-mastoïdien.

CONTENU. — A l'état frais, la fosse temporale loge 1° le *muscle temporal* qui s'insère sur presque toute l'étendue de la surface temporale, suivant une surface en demi-cercle limitée par la ligne courbe temporale inférieure; 2° les *vaisseaux temporaux profonds,* la temporale profonde postérieure, branche de la temporale superficielle, et les temporales profondes antérieure et moyenne, branches de la maxillaire interne; 3° les trois *nerfs temporaux profonds,* branches du nerf maxillaire inférieur; 4° et un prolongement de la *boule graisseuse de Bichat* (voy. : fig. 443).

RAPPORTS. — Superficiellement, la région temporale est recouverte par une solide aponévrose de coloration blanc nacrée : c'est l'*aponévrose temporale*; elle s'insère sur la crête latérale du frontal, la ligne courbe temporale supérieure, la crête sus-mastoïdienne, le bord supérieur du zygoma où elle est dédoublée (voy. : fig. 442), et le bord postéro-supérieur de l'os malaire où elle s'attache solidement au tubercule marginal.

Les parois de la fosse temporale et l'aponévrose temporale forment un étui ostéo-fibreux aplati transversalement : c'est la *loge temporale* qui contient le muscle temporal, puissant muscle masticateur, avec ses vaisseaux et ses nerfs.

Profondément, la fosse temporale répond à la cavité cranienne et à son contenu. La *dure-mère,* qui tapisse la face endocranienne de la fosse temporale, est faiblement adhérente au squelette; elle se laisse facilement décoller : c'est la *zone décollable de Gérard-Marchant,* siège des épanchements sanguins extra-dure-mériens; cette zone dépasse notablement les limites de la fosse temporale; elle présente à ce niveau l'*artère méningée moyenne* et ses branches antérieure, moyenne et postérieure.

La face externe de l'*hémisphère cérébral* en rapport avec la fosse temporale est un des points les plus importants de la topographie cranio-cérébrale; elle correspond à la moitié inférieure de la scissure de Rolando et à la scissure de Sylvius, c'est-à-dire qu'à ce niveau se projettent, sur le crâne osseux : *a)* une partie du lobe frontal, soit la moitié inférieure de la frontale ascendante, la moitié postérieure de la frontale moyenne et la majeure partie de la troisième circonvolution frontale; *b)* la moitié inférieure de la pariétale ascendante et la plus grande partie de la pariétale inférieure, y compris la région du pli courbe; *c)* et les trois premières circonvolutions temporales.

En avant, la fosse temporale répond à la cavité orbitaire et à son contenu, et plus spécialement à la glande lacrymale dont elle est séparée par le *processus fronto-sphéno-malaire* (voy. : *Os malaire*).

La fosse temporale communique : *a)* très largement en bas, avec la *fosse zygomatique* qui n'est qu'un prolongement inférieur de cette dernière; — *b)* et à sa partie antérieure et inférieure, avec la *cavité orbitaire,* par l'intermédiaire de la fente sphéno-maxillaire.

OS HYOÏDE ET APPAREIL HYOÏDIEN

OS HYOÏDE

L'os hyoïde (de ὑοειδής, en forme de u) est un os impair, médian, arqué et symétrique, situé à la partie antérieure du cou, et compris entre le larynx en bas et la mâchoire inférieure en haut.

Il correspond en avant à l'angle que forme la région cervicale avec le plancher de la bouche et la région sous-maxillaire; en arrière, il répond à la quatrième vertèbre cervicale.

C'est un os isolé, mobile, normalement sans connexion osseuse, c'est-à-dire le seul os qui ne soit pas en contact direct avec un autre os du squelette; il est relié au squelette voisin par des ligaments, des aponévroses et des muscles.

Topographiquement, il représente la limite entre les régions sus-hyoïdienne et sous-hyoïdienne.

CONSTITUTION ET FORME. — Disposé à peu près parallèlement aux branches horizontales du maxillaire inférieur, il affecte la même forme que ces dernières et s'inscrit dans leur courbure; convexe en avant, concave en arrière, il présente un aspect en fer à cheval, en upsilon grec (υ), d'où son nom.

Il est constitué de *cinq parties* : *une médiane*, le *corps* et *deux latérales* souvent asymétriques, les *grandes* et les *petites cornes* de l'os hyoïde.

1° Corps. — Le corps de l'os hyoïde est une lame osseuse médiane disposée transversalement, aplatie d'avant en arrière et légèrement incurvée sur elle-même, de telle façon que sa convexité regarde en avant.

On lui distingue *deux faces,* antérieure et postérieure et *deux bords,* supérieur et inférieur.

La *face antérieure,* convexe, présente sur la ligne médiane une crête mousse verticale qui s'étend d'un bord à l'autre et qui divise cette face en deux parties égales et symétriques. Sur chacune de ces parties s'observe une crête transversale, qui divise secondairement la face antérieure en quatre facettes parfois légèrement excavées; les deux *facettes supérieures* regardent en haut et en avant, et donnent insertion aux génio-hyoïdiens; les deux *facettes inférieures,* plus étendues, regardent en avant et donnent insertion aux muscles génio-hyoïdiens, hyoglosses, mylo-hyoïdiens, et partiellement à l'omo-hyoïdien; l'ensemble des deux crêtes, disposées en forme de croix, constitue les *lignes cruciales de Peter.*

Au croisement des deux crêtes, la face antérieure de l'os présente une saillie plus ou moins prononcée, le *tubercule hyoïdien,* vestige de l'*os entoglosse* que l'on observe dans certaines espèces animales.

Sur la partie supérieure de la crête mousse médiane, et sur le tubercule hyoïdien, se fixe la base du septum lingual (voy. : fig. 239 et 240).

La *face postérieure* est fortement concave; elle répond à la membrane thyro-hyoïdienne, dont la sépare du tissu celluleux lâche; en dehors et près de son bord inférieur, elle donne insertion au muscle thyro-hyoïdien.

Le *bord supérieur,* mince et concave en arrière, est assez souvent surmonté d'une petite saillie médiane qui prolonge en haut la crête médiane et le tubercule hyoïdien.

Le bord supérieur donne insertion à la membrane hyoglossienne qui se perd dans la musculature de la langue, à la membrane thyro-hyoïdienne (versant postérieur) et à quelques fibres du génio-glosse (voy. : fig. 240).

Le *bord inférieur,* plus épais que le précédent, donne insertion de chaque côté de la ligne médiane au sterno-cléido-hyoïdien et plus en dehors à l'omo-hyoïdien, sur une petite saillie appelée *tubercule latéral*; ce tubercule donne également insertion au thyro-hyoïdien (voy. : fig. 241 et 242).

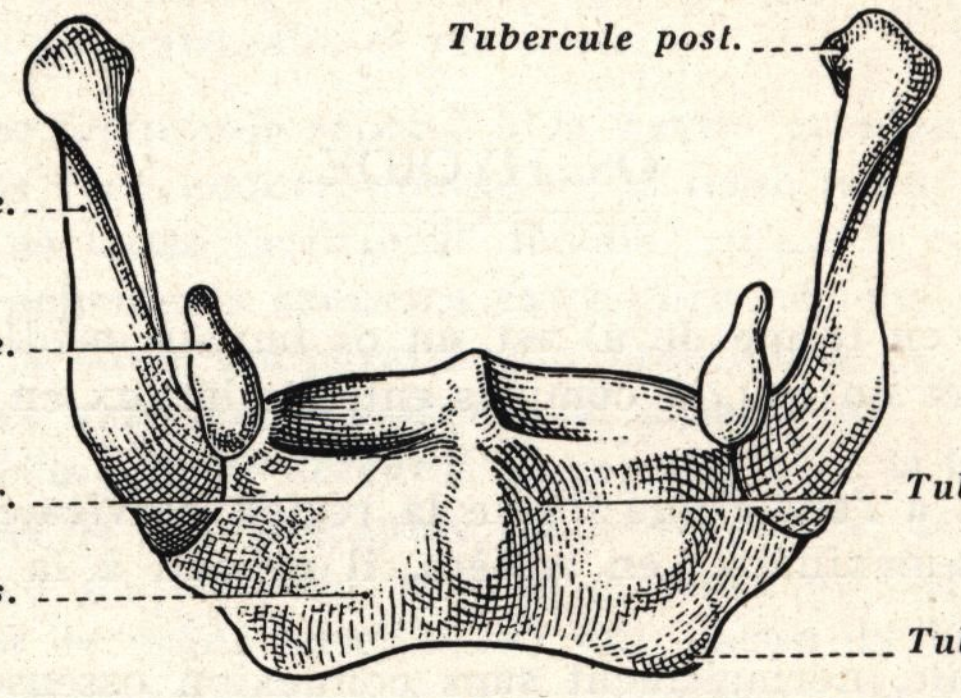

FIG. 239. — *Os hyoïde, vue antérieure* (notez l'incurvation des grandes cornes).

2° **Grandes cornes.** — Les grandes cornes de l'os hyoïde prolongent en dehors et en arrière les extrémités du corps de l'os.

Dirigées obliquement en arrière, en dehors et en haut, elles sont légèrement incurvées sur elles-mêmes, de telle sorte qu'elles décrivent une courbe à concavité postéro-interne; plus larges en avant qu'en arrière, elles sont légèrement aplaties de haut en bas et de dehors en dedans dans leur tiers antérieur; à leur extrémité postérieure, elles se terminent par un renflement irrégulier, le *tubercule de la grande corne* ou *tubercule postérieur,* sur lequel s'insèrent le ligament thyro-hyoïdien latéral et le muscle cérato-glosse accessoire.

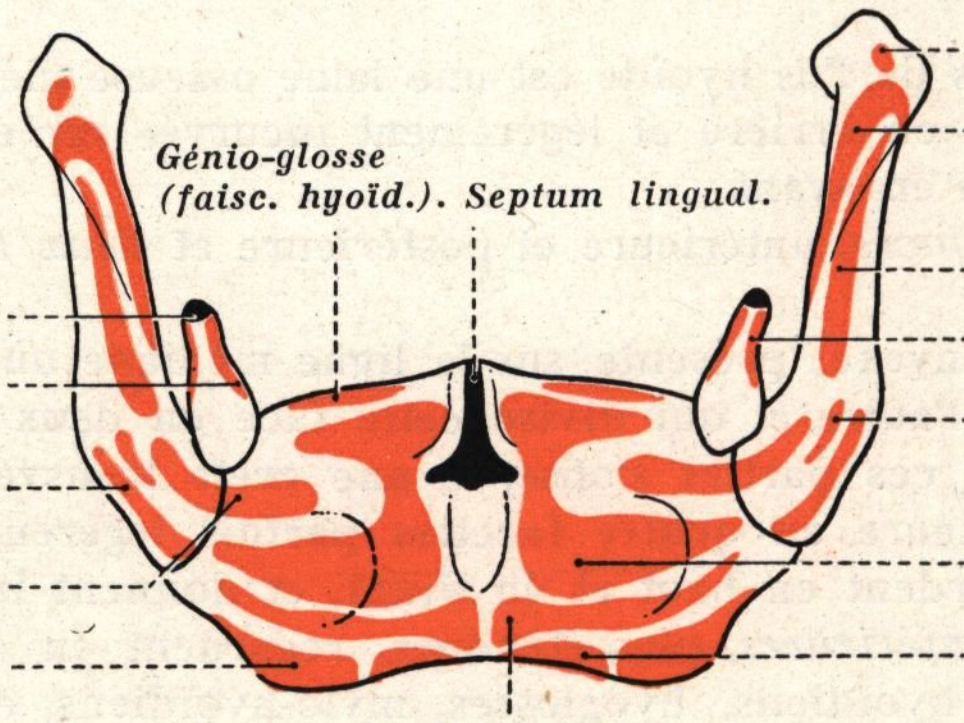

FIG. 240. — *Os hyoïde, vue antérieure; insertions musculaires et ligamentaires.*

On distingue à la grande corne deux *faces* : *a)* l'une, *supéro-externe,* sur laquelle s'insèrent le constricteur moyen du pharynx en arrière, l'hyoglosse, le stylo-hyoïdien et la poulie de réflexion du digastrique (au-dessous et en dehors des insertions de l'hyoglosse) en avant; — *b)* l'autre, *inféro-externe,* sur laquelle s'insère, près de son bord externe, le muscle thyro-hyoïdien; *c)* et deux *bords* : *α)* l'un, *externe,* convexe, sur lequel se fixe

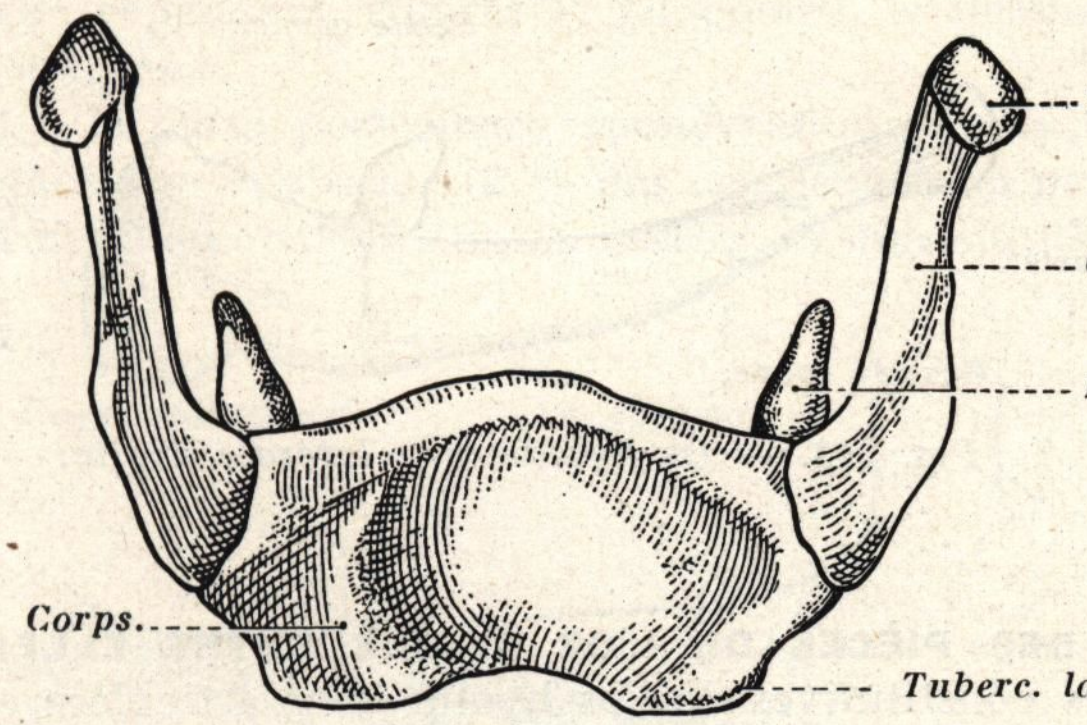

FIG. 241.
Os hyoïde, vue postérieure.

le même muscle; β) et l'autre, *interne,* concave, qui donne insertion à la membrane thyro-hyoïdienne.

A la partie postérieure de la grande corne de l'os hyoïde, les insertions du constricteur moyen du pharynx (faisceau de la grande corne) circonscrivent en U à concavité antérieure les insertions les plus postérieures de l'hyoglosse (cérato-glosse).

Au niveau du corps de l'os hyoïde, la même disposition s'observe pour le génio-hyoïdien, vis-à-vis de l'hyoglosse (basio-glosse) (voy. : fig. 240 et 244).

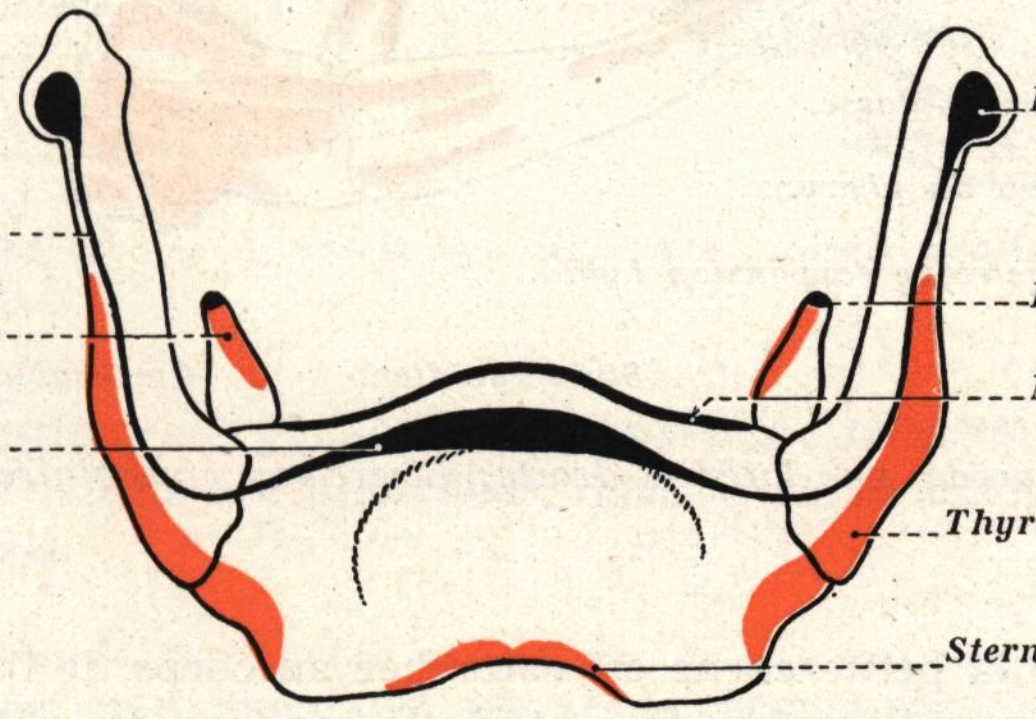

FIG. 242. — *Os hyoïde, vue postérieure; insertions musculaires et ligamentaires.*

*3° **Petites cornes.*** — Les petites cornes ou *apophyses hordéiformes* de l'os hyoïde sont deux petits osselets ovoïdes allongés, situés à l'union du corps avec les grandes cornes, qui se détachent du bord supérieur de l'os; elles sont dirigées obliquement en haut, en dehors et en arrière; leur forme et leur volume sont à peu de chose près ceux d'un grain d'orge (d'où leur nom) ; leur longueur est très variable (5 à 8 millimètres en moyenne).

Par leur base, elles sont articulées avec le reste de l'os hyoïde, toujours chez l'enfant,

parfois chez l'adulte, tandis qu'elles sont soudées au corps chez le vieillard; leur extrémité libre, arrondie, est mousse; elle donne insertion au ligament stylo-hyoïdien qui coiffe la presque totalité du sommet de la petite corne (voy : fig. 240 et 242).

Sur la petite corne s'insèrent également : le constricteur moyen du pharynx et les muscles linguaux supérieur et inférieur; parfois aussi un muscle inconstant, le stylo-hyoïdien profond.

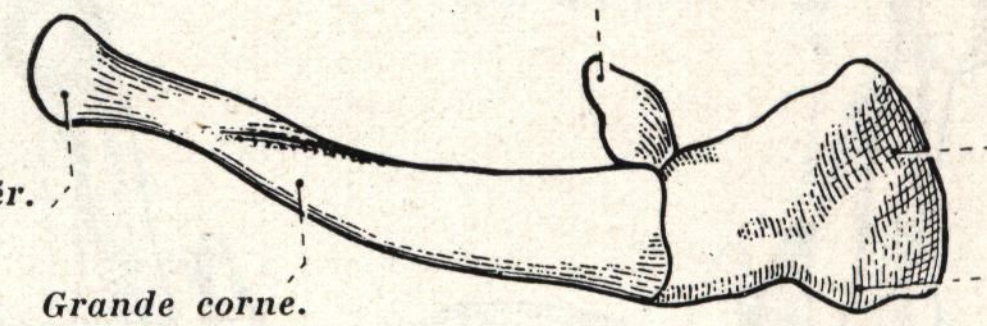

FIG. 243. — *Os hyoïde, vue latérale droite.*

MOYENS D'UNION DES PIÈCES DE L'OS HYOÏDE ENTRE ELLES. — Chez l'enfant et l'adolescent, les pièces constitutives de l'os hyoïde sont articulées entre elles.

Les grandes cornes sont unies au corps de l'os hyoïde par une *arthrodie* pourvue d'un manchon capsulaire, qui s'insère sur le pourtour des surfaces articulaires en contact, et d'un revêtement synovial; chez l'adulte, les deux articulations disparaissent à un âge très variable suivant les sujets (entre vingt et cinquante ans).

Les petites cornes sont également unies au corps de l'os par une articulation du type des

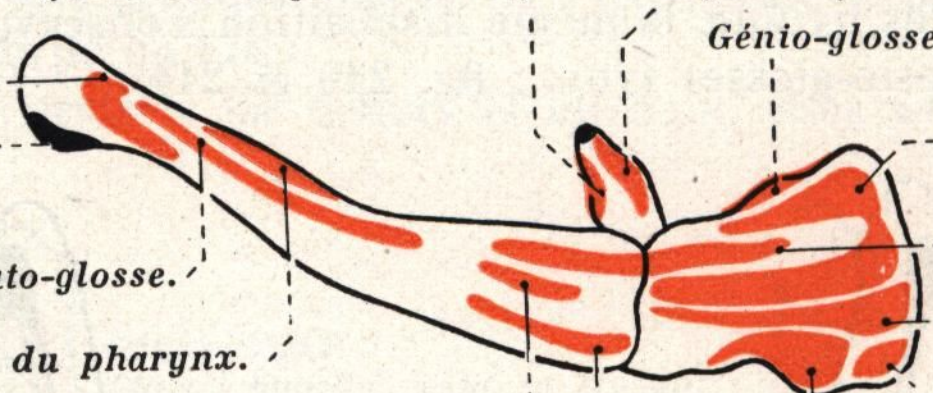

FIG. 244. — *Os hyoïde, vue latérale droite; insertions musculaires et ligamentaires.*

synfibroses; la base de la petite corne est rattachée au corps de l'os, soit par un manchon de tissu fibreux, soit par un ligament très court; la soudure des petites cornes ne s'effectue chez l'adulte que dans un tiers des cas environ; en règle générale, la petite corne de l'os hyoïde reste mobile; c'est le segment le moins variable de l'appareil hyoïdien, parce que le plus évolué (Bruni).

Ligament stylo-hyoïdien. — Le *ligament stylo-hyoïdien* est un cordon fibreux arrondi qui s'étend du versant postérieur de l'apophyse styloïde, près de sa pointe, à l'extrémité libre de la petite corne de l'os hyoïde dont il engaine le sommet. Dirigé obliquement en bas, en avant et en dedans, il se rapproche de plus en plus du pharynx et suit le même trajet que le muscle stylo-hyoïdien; il prend part à la constitution du *bouquet de Riolan.* Sa longueur, qui est de 5 centimètres en moyenne, varie en sens inverse de celle de l'apo-

physe styloïde (voy. : *Muscles styliens*). Près de son attache hyoïdienne, il donne insertion à quelques fibres du lingual inférieur (voy. : fig. 245).

Il est de consistance molle, particulièrement élastique et, s'il relie l'os hyoïde au temporal, c'est de façon plus phylogénétique que réelle, car son trajet est rarement rectiligne (Moros); il est le plus souvent incurvé et n'est jamais tendu.

Comme le muscle stylo-hyoïdien dont il est le satellite, il croise en dehors la carotide externe et l'artère faciale; cependant, d'après P. Descomps, le ligament peut se placer en dedans de la carotide externe.

Il adhère intimement à la paroi postérieure aponévrotique de la loge parotidienne.

Il renferme parfois dans son épaisseur (2 % des cas-Bruni), un peu au-dessous de l'apophyse styloïde, un petit nodule cartilagineux ou osseux, vestige du cératohyal.

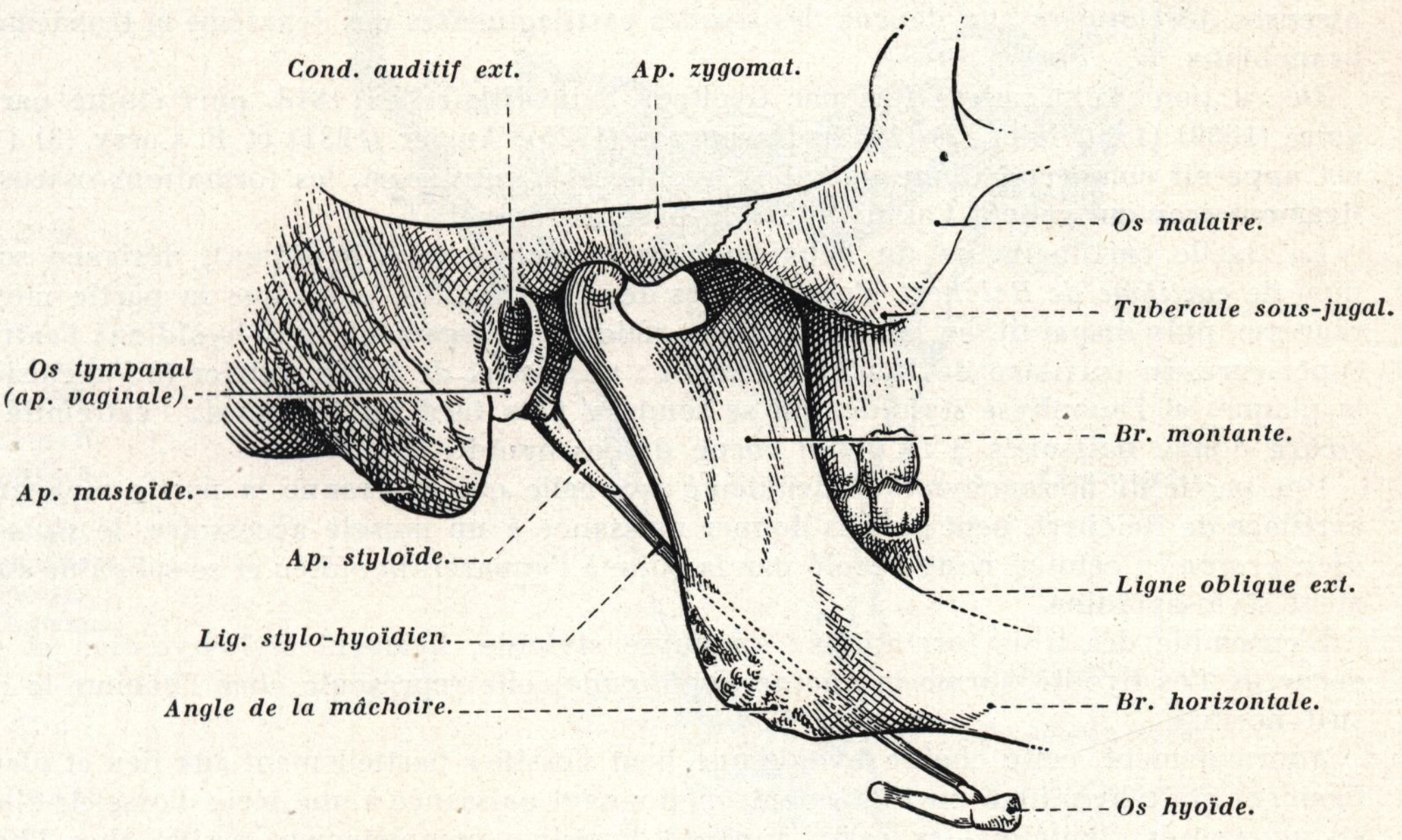

FIG. 245. — *Appareil hyoïdien, vue latérale droite.*

Ce ligament est un vestige embryonnaire qui représente le reliquat du périchondre du cartilage de Reichert (deuxième arc branchial), dans la partie comprise entre le stylohyal et l'hypohyal (cératohyal).

CONNEXIONS. — Normalement, l'os hyoïde ne présente aucune connexion osseuse.

Anormalement, il peut entrer en connexion avec les temporaux par l'intermédiaire de l'appareil hyoïdien (chaînes d'osselets) (voy. : *Appareil hyoïdien*).

INSERTIONS MUSCULAIRES. — L'os hyoïde donne insertion à vingt-trois muscles qui sont : le génio-hyoïdien, le mylo-hyoïdien, l'hyoglosse, le stylo-hyoïdien, le sterno-cléido-hyoïdien, l'omo-hyoïdien, le thyro-hyoïdien, le constricteur moyen du pharynx, le génio-glosse (faisceau hyoïdien), le lingual inférieur, le lingual supérieur *(impair)* et le stylo-hyoïdien profond.

DÉVELOPPEMENT. — L'os hyoïde se développe dans l'épaisseur des deuxième et troisième arcs branchiaux; la petite corne naît dans le deuxième arc ou arc hyoïdien, aux dépens de la partie inférieure du cartilage de Reichert; le reste de l'os (corps et grandes cornes) se développe dans le troisième arc branchial aux dépens de la tigelle cartilagineuse de cet arc.

L'os hyoïde présente cinq points d'ossification, à savoir : un point médian pour le corps (Augier), deux points latéraux pour les grandes cornes, qui apparaissent dans le courant du

neuvième mois de la vie intra-utérine, et deux pour les petites cornes; ces derniers apparaissent beaucoup plus tard, vers la quinzième année (parfois plus tôt) et se fusionnent très rapidement en un seul centre.

Le tubercule de la grande corne se développe parfois aux dépens d'un point complémentaire qui apparaît quelques jours avant la naissance, parfois plus tard, au cours du troisième mois.

APPAREIL HYOÏDIEN

Il faut entendre sous le nom d'*appareil hyoïdien,* l'ensemble des formations fibreuses ou osseuses développées aux dépens des tigelles cartilagineuses des deuxième et troisième arcs branchiaux.

Décrit pour la première fois par Geoffroy Saint-Hilaire en 1818, puis étudié par Grégoire (1909) (1), Olivier (2) (1923), Harburger (1925), Augier (1931) et F. Corsy (3) (1933), cet appareil comprend d'une part, l'os hyoïde, et d'autre part, les formations osseuses ou ligamentaires qui relient l'os hyoïde à la base du crâne.

La tigelle cartilagineuse du deuxième arc branchial (arc hyoïdien), désignée sous le nom de *cartilage de Reichert,* s'ossifie à ses deux extrémités, alors que la partie moyenne régresse, puis disparaît, en laissant comme reliquat, le ligament stylo-hyoïdien; l'extrémité supérieure du cartilage de Reichert fournit : un osselet de l'ouïe, l'étrier (à l'exclusion de la plaque) et l'apophyse styloïde, qui se soudera plus tard au temporal; l'extrémité inférieure donne naissance à la petite corne de l'os hyoïde.

Une partie du mésenchyme du deuxième arc, celle qui environne la partie moyenne du cartilage de Reichert, peut parfois donner naissance à un muscle accessoire, le *stylo-hyoïdien profond* : celui-ci reste accolé par la suite à l'appareil hyoïdien et se substitue au ligament stylo-hyoïdien.

L'ensemble des trois formations : apophyse styloïde, ligament stylo-hyoïdien et petite corne de l'os hyoïde, forme la *chaîne hyoïdienne*; elle représente chez l'homme le dispositif normal.

Anormalement, cette chaîne hyoïdienne peut s'ossifier partiellement aux lieu et place du ligament stylo-hyoïdien, ou totalement en donnant naissance à une série d'osselets allongés et superposés; toutefois les cas d'appareil hyoïdien complètement ossifié chez l'homme sont très rares (une cinquantaine seulement sont connus).

Suivant le nombre de pièces ostéo-ligamentaires qui rentrent dans la constitution de la chaîne hyoïdienne, il faut distinguer trois types qui sont : le *type fondamental à trois osselets,* le plus fréquent de tous; le *type à quatre osselets* et le *type réduit à deux osselets* (E. Olivier).

DESCRIPTION DU TYPE FONDAMENTAL. — Dans le *type fondamental,* trois pièces osseuses prennent part à la constitution de l'appareil hyoïdien (voy. : fig. 246); ce sont, de haut en bas : *a)* le *stylohyal* ou *apophyse styloïde*; elle peut être soudée ou articulée au temporal (on devrait dire stylo-tympano-hyal); elle peut être également implantée sur un prolongement inférieur tronc-conique du temporal appelé *épihyal*; — *b)* le *cératohyal,* qui se substitue au ligament stylo-hyoïdien; — *c)* et *l'hypohyal,* qui correspond à la petite

(1) Article et ouvrages à consulter : R. Grégoire : L'appareil hyoïdien de l'homme. *Journal de l'Anatomie et de la Physiologie,* 1909.
(2) E. Olivier : *L'appareil hyoïdien.. Son ossification complète chez l'homme.* Louis Arnette, édit., Paris, 1923.
(3) F. Corsy : Evolution de l'appareil hyo-branchial. *Thèse de doctorat ès sciences,* Paris, 1933.

corne de l'os hyoïde; celle-ci est implantée sur le corps de l'os hyoïde, qui sert de base et de point d'appui à la chaîne hyoïdienne et que l'on désigne parfois, pour cette raison, sous le nom de *basihyal* (voy. : fig. 247).

1° Le **stylohyal**, premier osselet de la chaîne hyoïdienne, est tantôt soudé à l'épihyal, tantôt articulé avec ce dernier par l'intermédiaire d'un ligament (synfibrose).

De forme cylindroïde, à surface irrégulière, il est plus ou moins tordu sur son axe; son extrémité inférieure est fréquemment renflée en une tête aplatie qui s'articule avec la deuxième pièce de la chaîne; parfois aussi elle présente un aspect effilé (voy. : fig. 246).

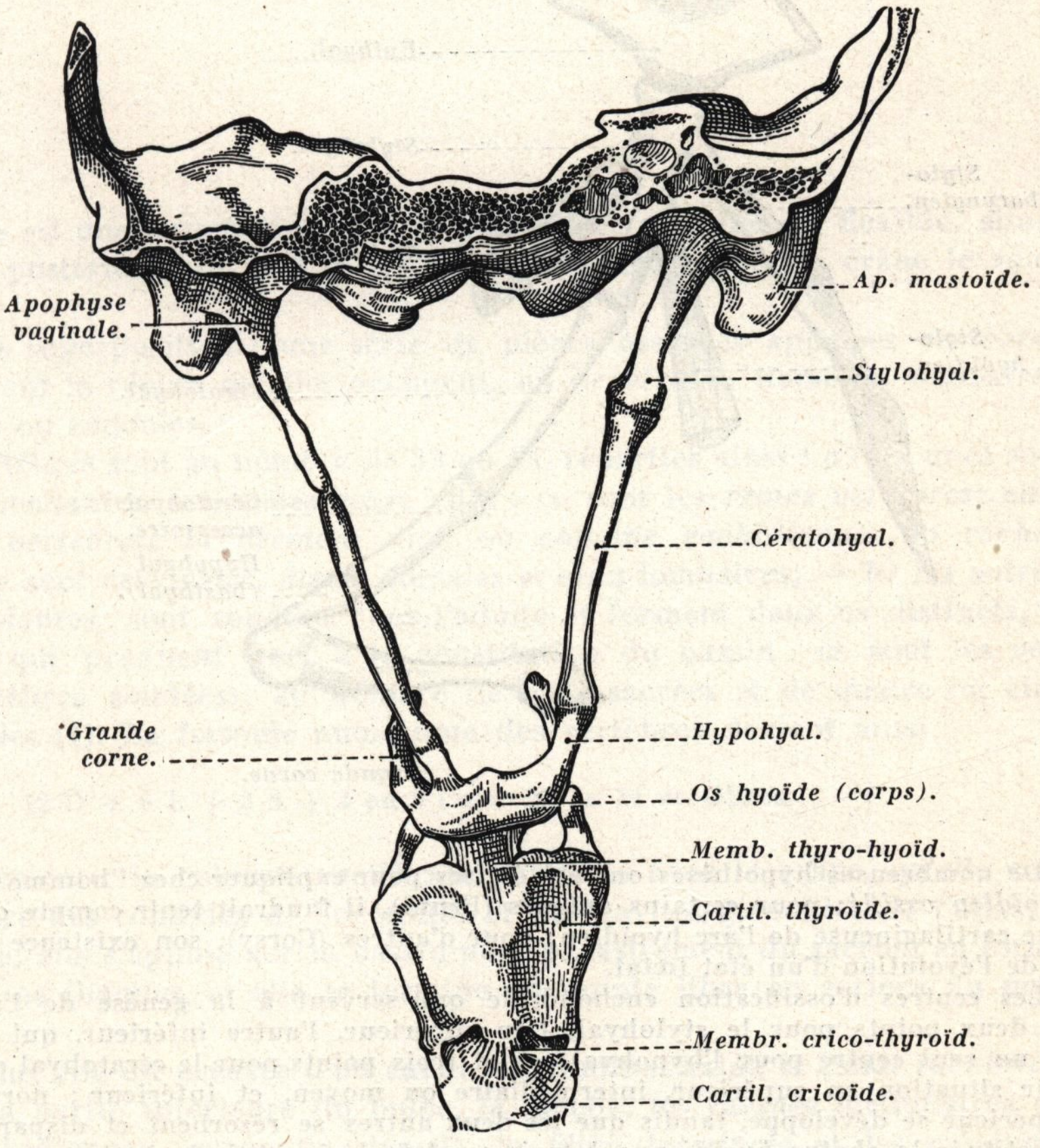

FIG. 246. *Appareil hyoïdien à trois osselets, vue antérieure* (d'après E. OLIVIER).

Sa longueur varie 2 à 4 centimètres; son épaisseur de 2 à 5 millimètres suivant les points envisagés.

Il donne insertion sur sa face antérieure au ligament stylo-maxillaire et au stylo-glosse; sur sa face interne au stylo-pharyngien, et sur sa face postéro-externe au stylo-hyoïdien.

2° Le **cératohyal** est l'osselet intermédiaire de la chaîne hyoïdienne; généralement plus long que le précédent, mais plus rectiligne et à surface plus lisse, il est comme lui d'aspect cylindrique, à extrémités tantôt arrondies, tantôt renflées et aplaties.

Son extrémité supérieure s'articule avec le stylohyal; son extrémité inférieure, souvent moins volumineuse que la précédente, s'articule avec l'hypohyal (petite corne).

Sa longueur est de 4 centimètres en moyenne.

3° L'**hypohyal** représente le troisième osselet de la chaîne; son volume est généralement réduit et sa longueur dépasse très rarement 15 millimètres; sa forme est des plus variables, tantôt cylindrique, tantôt tronc-conique, parfois fusiforme.

Son extrémité supérieure s'articule avec le cératohyal (la soudure entre les deux os est exceptionnelle); son extrémité inférieure est tantôt articulée avec l'os hyoïde, tantôt soudée à ce dernier (voy. : fig. 246 et 247).

Dans certains cas, des *ligaments* plus ou moins longs peuvent s'interposer entre les pièces de l'appareil hyoïdien ou entre l'hypohyal et l'os hyoïde; ils sont le plus souvent asymétriques.

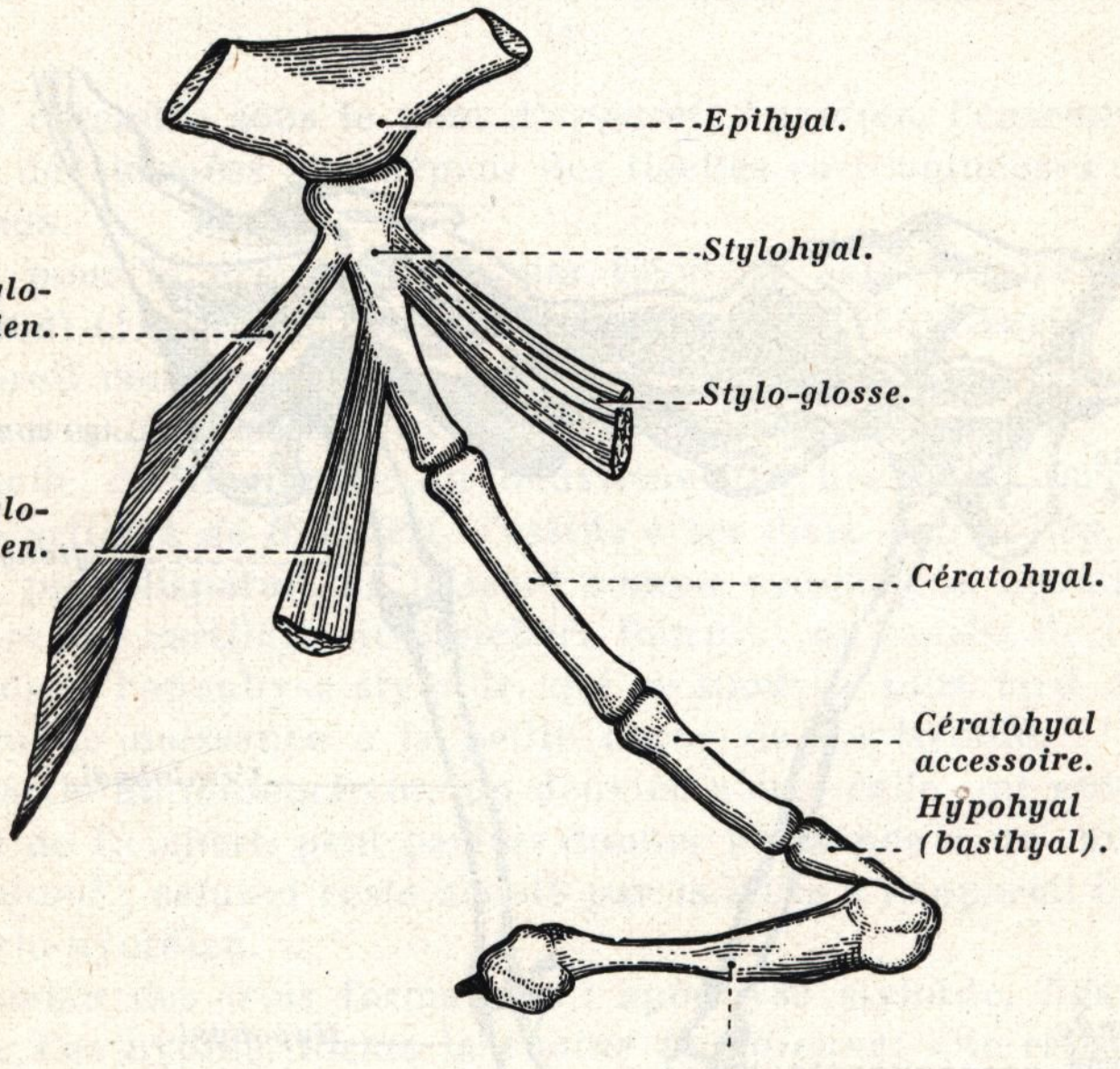

FIG. 247.
Appareil hyoïdien à quatre osselets, vue latérale droite (d'après E. OLIVIER).

De nombreuses hypothèses ont été émises pour expliquer chez l'homme la présence d'un *appareil hyoïdien ossifié*; pour certains auteurs (Bruni), il faudrait tenir compte de la segmentation primitive cartilagineuse de l'arc hyoïdien; pour d'autres (Corsy), son existence résulte de la persistance et de l'évolution d'un état fœtal.

Les centres d'ossification enchondrale qui servent à la genèse de l'appareil hyoïdien sont : *a)* deux points pour le stylohyal, l'un supérieur, l'autre inférieur, qui s'unissent par la suite : *b)* un seul centre pour l'hypohyal; *c)* et trois points pour le cératohyal que l'on distingue suivant leur situation en supérieur, intermédiaire ou moyen, et inférieur ; normalement, seul le point supérieur se développe, tandis que les deux autres se résorbent et disparaissent ; ainsi se trouve constituée la *chaîne hyoïdienne à trois osselets* dérivant de trois centres d'ossification distincts.

Le segment supérieur commence à s'ossifier vers quatre ans et le segment inférieur entre neuf et seize ans; l'ossification est très lente.

COLONNE VERTÉBRALE

La colonne vertébrale est une longue tige osseuse résistante, articulée et flexible, située à la partie médiane et postérieure du cou et du tronc; elle forme avec le crâne le *squelette axial postérieur.*

Elle est formée par la superposition d'une série de pièces osseuses appelées *vertèbres,* que l'on distingue, suivant la région qu'elles occupent, en *cervicales, dorsales, lombaires, sacrées* et *coccygiennes* ou *caudales.*

Chez l'homme, les vertèbres sont au nombre de 33 ou 34, réparties ainsi : *a)* les unes sont des pièces libres, indépendantes, articulées entre elles : ce sont les *vraies vertèbres*; elles constituent la colonne *vertébrale proprement dite,* ou *colonne rachidienne,* ou *rachis*; elles sont au nombre de sept cervicales, douze dorsales et cinq lombaires; — *b)* les autres, primitivement indépendantes, sont soudées chez l'adulte et forment deux os distincts, le *sacrum* et le *coccyx,* qui prennent part à la constitution du bassin : ce sont les *vertèbres pelviennes* (vertèbres soudées), au nombre de cinq sacrées et de quatre ou cinq *coccygiennes* ou *caudales* (1). La formule numérique des vertèbres devient ainsi :

$$7\ Ce + 12\ D + 5\ L + 5\ S + 4 \text{ ou } 5\ Co = 33 \text{ ou } 34 \text{ vertèbres.}$$

A son extrémité supérieure, la colonne vertébrale s'articule avec le crâne, qu'elle supporte, par l'intermédiaire des condyles de l'occipital et des cavités glénoïdes de l'atlas; à son extrémité inférieure, elle s'appuie sur le bassin par l'encastrement du sacrum en forme de coin entre les deux os iliaques, et elle se termine en pointe libre en arrière du petit bassin par le coccyx.

Dans toute son étendue, elle est creusée d'un canal longitudinal axial, le *canal rachidien,* dans lequel se logent la partie inférieure du bulbe, la moelle, les racines médullaires du spinal, les racines rachidiennes (queue de cheval), le *filum terminale* et les méninges rachidiennes.

Elle sert d'attache à de multiples ligaments, aponévroses et muscles, parmi lesquels les piliers du diaphragme, et de point d'appui aux côtes pour les vertèbres dorsales.

Les vraies vertèbres sont toutes édifiées suivant un type commun dont nous décrirons tout d'abord les caractères généraux; en outre, dans chaque région, les vertèbres cervicales, dorsales et lombaires, tout en se rapprochant de la vertèbre type, présentent des caractères particuliers, et, parmi ces vertèbres, certaines possèdent également des caractères spéciaux ou individuels (atlas et axis).

---

(1) Appartenant beaucoup plus au squelette du bassin qu'au squelette rachidien, le sacrum et le coccyx sont décrits avec les « os du bassin » (voyez plus loin : *Os du bassin*).

DESCRIPTION D'UNE VERTÈBRE TYPE

CARACTÈRES GÉNÉRAUX DES VERTÈBRES

Toute vertèbre est formée d'une masse osseuse antérieure compacte, appelée *corps vertébral,* et d'un arc osseux, postérieur, en demi-anneau, appelé *arc neural* ou *arc postérieur.*

L'*arc neural* est lui-même composé de plusieurs segments qui sont : *a)* deux lames osseuses, aplaties transversalement, et implantées aux extrémités de la face postérieure du corps vertébral: ce sont les *pédicules*; — *b)* deux lames osseuses, plus hautes et plus postérieures que les précédentes, aplaties d'avant en arrière, et inclinées obliquement en bas et en arrière; ce sont les *lames vertébrales*; — *c)* et sept apophyses, dont une apophyse médiane et postérieure, l'*apophyse épineuse*; deux latérales à direction transversale, les *apophyses transverses,* et quatre latérales à direction verticale, les *apophyses articulaires.*

La face postérieure du corps vertébral délimite avec les lames vertébrales et les pédicules un orifice, ou plutôt un canal, appelé *trou* ou *canal vertébral.*

Dans l'ensemble, chaque vertèbre présente l'aspect d'un *os rayonné.*

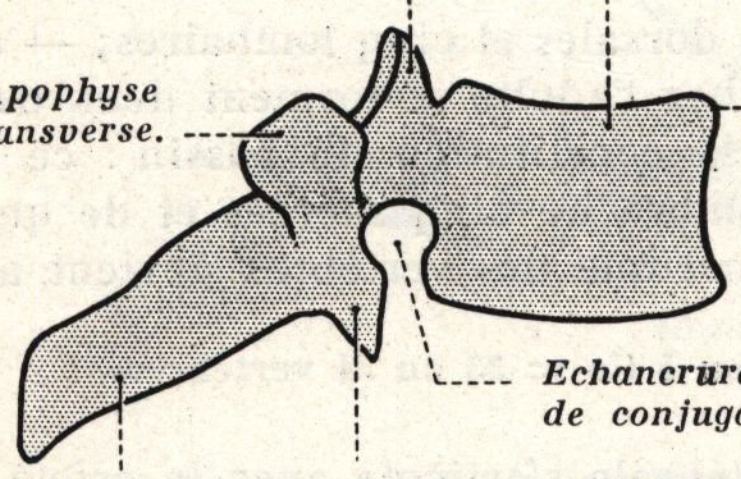

Fig. 248. *Vertèbre type (vertèbre dorsale), vue latérale droite* (schématique).

Corps vertébral. — Le corps vertébral (1) est la partie la plus volumineuse de la vertèbre, celle par laquelle elle acquiert sa solidité et sa résistance; il présente grossièrement la forme d'un cylindre échancré à sa partie postérieure; son diamètre transversal l'emporte sur toutes les autres dimensions.

On lui distingue deux faces, supérieure et inférieure, une surface circonférentielle, et deux bords marginaux, situés à la limite des faces et de la surface circonférentielle.

Les FACES SUPÉRIEURE et INFÉRIEURE sont légèrement excavées dans tous les sens; elles présentent deux parties : *a)* l'une, *centrale,* à surface irrégulière et d'aspect spongieux, criblée de multiples petits orifices, c'est la *surface criblée*; à la loupe, on constate que les orifices correspondent à de minuscules alvéoles du tissu spongieux, ouverts sur les faces et séparés entre eux par de très fines trabécules, ainsi qu'à des orifices vasculaires; la partie centrale de la surface criblée est parfois légèrement déprimée; cet emplacement correspond au *nucleus pulposus* du disque intervertébral; cette surface est encroûtée de cartilage à l'état frais; — *b)* l'autre, *périphérique,* de coloration blanchâtre, disposée en

(1) Ouvrage à consulter : P. Passebois : Le corps vertébral. Etude anatomique. Déductions chirurgicales. *Thèse de Montpellier,* 1937.

relief sous l'aspect d'un bourrelet annulaire lisse, est formée de tissu plus dense ; c'est le *bourrelet marginal*; sur ce dernier se fixe l'anneau fibreux du disque intervertébral.

Les faces opposées (supérieure et inférieure) de deux vertèbres superposées délimitent entre elles un espace en forme de lentille biconvexe : c'est l'*espace intervertébral,* occupé à l'état frais par le *disque intervertébral.*

La SURFACE CIRCONFÉRENTIELLE présente un aspect différent suivant qu'on l'envisage en arrière du corps vertébral, ou en avant et sur les côtés de ce dernier : *a) en avant et sur les côtés,* elle est convexe en avant et dans le sens transversal, et excavée de haut en bas; et dans son ensemble elle est disposée en forme de gouttière transversale; elle est parsemée de nombreux orifices vasculaires et donne insertion, sur sa face antérieure, au ligament vertébral commun antérieur; et aussi, suivant le niveau de la vertèbre considérée, à des formations tendineuses ou musculaires; — *b) en arrière* (*face postérieure* du corps vertébral), elle est concave transversalement, et à peu près plane verticalement; elle présente à sa partie centrale une gouttière médiane, au fond de laquelle s'ouvrent de grands et de petits orifices vasculaires, qui correspondent aux veines et artères de la vertèbre ; parmi ces orifices, il en existe généralement deux de dimensions plus grandes que les autres situés de part et d'autre de la ligne médiane et adossés l'un à l'autre : ce sont les orifices d'émergence des veines diploétiques du corps vertébral ; ils présentent parfois un aspect infundibuliforme ou en fossette et conduisent à l'intérieur de la vertèbre à un canal très court; la face postérieure du corps vertébral forme la paroi antérieure du canal rachidien, et donne insertion au ligament vertébral commun postérieur.

Les BORDS MARGINAUX : l'un supérieur, l'autre inférieur, séparent les faces supérieure et inférieure de la surface circonférentielle; ils présentent l'aspect d'une crête circulaire plus ou moins saillante échancrée en arrière et dépourvue d'orifices vasculaires.

Chaque bord marginal est plus étroit et plus élevé dans sa partie antérieure que dans le reste de son étendue; mais il s'abaisse et devient plus large à mesure que l'on se rapproche de la face postérieure du corps vertébral ; le plus souvent, il est taillé en pente douce du côté de l'espace intervertébral, tandis qu'il est abrupt extérieurement ; parfois même, il surplombe à la manière d'une corniche la gouttière transversale de la surface circonférentielle : c'est la *corniche marginale de Schmorl* (1).

C'est au niveau des bords marginaux que se produisent les déformations connues sous le nom d'ostéophytes vertébraux (becs de perroquet), mais ce sont là des formations pathologiques.

Rappelons que les bourrelets marginaux sont façonnés par le développement et la soudure des anneaux épiphysaires.

Corps vertébral chez l'enfant. — Chez l'enfant, et plus spécialement chez l'adolescent, le corps vertébral présente certaines particularités anatomiques qui sont en rapport avec son développement (voyez plus loin). Tout d'abord, le corps vertébral est plus cylindrique chez l'enfant que chez l'adulte, les faces supérieure et inférieure ne sont pas perforées d'orifices dans leur partie centrale comme chez l'adulte; elles sont festonnées et creusées par d'étroits sillons disposés dans un sens radiaire (voy. : fig. 397); ces sillons prennent leur origine à 10 millimètres environ du centre de chaque face; ils sont plus nombreux et plus profonds dans la partie antérieure de la vertèbre que dans la partie postérieure; et au niveau du bord marginal ils se traduisent par la présence d'une sorte d'encoche sur ce dernier, donnant à ce bord un aspect ondulé ou en côtes de velours; par contre, ils sont peu nombreux et peu apparents dans la partie postérieure de la vertèbre; ils s'atténuent avant d'atteindre le trou vertébral. Tous ces sillons existent déjà à la naissance; ils atteignent leur maximum de développement vers l'âge de dix ans et ils commencent à dis-

(1) Wirbelkörperrandleiste.

paraître au moment de l'adolescence (quatorze à quinze ans). A l'état frais, ils sont comblés par une couche cartilagineuse et c'est au niveau de la périphérie du cartilage que se fixe l'anneau fibreux du disque intervertébral.

Pédicules. — Les pédicules sont constitués par deux lames osseuses qui unissent la masse apophysaire de la vertèbre à la face postérieure du corps vertébral; aplatis dans le sens transversal, ils sont implantés à l'union des faces latérales et de la face postérieure du corps de la vertèbre.

Ils présentent deux faces et deux bords; la face externe continue en arrière la face latérale du corps; la face interne forme la paroi latérale du trou vertébral; les bords sont échancrés et décrivent deux courbes à convexité opposée; le bord supérieur est concave en haut, le bord inférieur, plus échancré, est concave en bas. Sur le squelette monté, deux échancrures opposées circonscrivent sur les côtés du rachis un orifice appelé *trou de conjugaison,* par où s'échappent les nerfs rachidiens, ainsi que des veines (plexus veineux), et par où pénètre une branche artérielle (rameau spinal) (voy. : fig. 271).

Lames vertébrales. — Les lames vertébrales sont au nombre de deux, une droite et une gauche; elles forment la paroi postérieure du trou vertébral; elles s'étendent des pédicules à la base de l'apophyse épineuse. Quadrilatères et aplaties d'avant en arrière, elles sont inclinées obliquement de haut en bas et d'avant en arrière, de telle sorte que le trou vertébral est plus large en bas qu'en haut, et que sur le squelette monté le bord inférieur des lames vertébrales déborde en arrière le bord supérieur des lames sousjacentes.

Par suite de leur configuration, on leur distingue deux faces et deux bords.

La face antérieure regarde en avant, en bas et en dedans : elle répond au canal rachidien; la face postérieure regarde en arrière, en haut et en dehors : elle répond aux gouttières vertébrales et aux muscles spinaux logés dans ces gouttières; les bords, variables dans leur aspect et leur direction suivant les vertèbres, se distinguent en supérieur et inférieur.

Apophyse épineuse. — L'apophyse épineuse *(processus spinosus)* prolonge en arrière l'arc postérieur de la vertèbre; placée dans un plan médian, elle s'implante par une base large à l'union des deux lames vertébrales, et elle présente l'aspect d'une lame aplatie transversalement à laquelle on distingue : deux faces, une droite et une gauche, qui limitent en dedans les gouttières vertébrales, et de ce fait elles sont en rapport avec les muscles spinaux; deux bords, un supérieur, plus ou moins tranchant, et un inférieur plus large et plus épais; sur ces bords s'insèrent les ligaments et muscles interépineux; et un sommet, sous-jacent à la peau, sur lequel se fixent les ligaments surépineux, ainsi que des muscles ou aponévroses.

Apophyses transverses. — Les apophyses transverses *(processus transversi),* au nombre de deux, l'une à droite et l'autre à gauche, se détachent de l'arc postérieur, à la jonction des pédicules et des lames; elles se dirigent en dehors et un peu en arrière (d'où leur nom); on leur distingue deux faces, une antérieure et une postérieure; deux bords, un supérieur et un inférieur, et une extrémité libre ou sommet.

Apophyses articulaires. — Placées symétriquement de chaque côté du trou vertébral, les apophyses articulaires sont au nombre de quatre : deux supérieures et deux inférieures, et c'est par leur intermédiaire que les vertèbres s'articulent entre elles.

Elles présentent l'aspect de lamelles osseuses verticales disposées dans un plan frontal; elles se détachent : les supérieures, du bord supérieur des lames vertébrales et de la gouttière de l'apophyse transverse, et du pédicule; les inférieures, de la face antérieure et du bord inférieur des lames vertébrales.

Les apophyses articulaires supérieures débordent en haut la face supérieure du corps vertébral; les apophyses articulaires inférieures débordent en bas la face inférieure du corps vertébral. Chacune d'elles présente une *facette articulaire,* celle des apophyses articulaires supérieures regarde en arrière, celle des apophyses articulaires inférieures regarde en avant. Sur le squelette articulé, les apophyses articulaires supérieures s'articulent avec les apophyses articulaires inférieures de la vertèbre sous-jacente, et *vice-versa,* de telle sorte que l'écartement transversal des facettes articulaires des apophyses inférieures est toujours moindre que l'écartement transversal des facettes articulaires des apophyses supérieures de la vertèbre sous-jacente, sauf pour les deux dernières vertèbres lombaires, où les apophyses articulaires sont situées approximativement dans le même plan (voy. : fig. 248 et 249).

Trou ou canal vertébral. — Le *trou* ou *canal vertébral (canalis vertebralis),* compris entre le corps vertébral, les lames et les pédicules de la vertèbre, est de forme arrondie, ou triangulaire à angles arrondis; on lui distingue une face antérieure, représentée par la face postérieure du corps de la vertèbre, deux faces latérales, constituées par les faces internes des pédicules et les échancrures qui correspondent au trou de conjugaison, et une face postérieure inclinée en bas et en arrière, représentée par les faces antérieures des lames vertébrales.

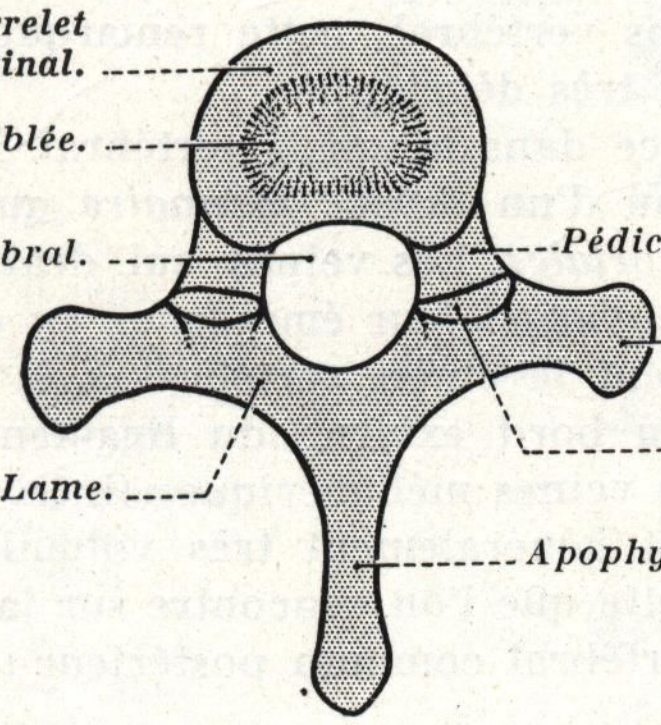

FIG. 249.
Vertèbre type (vertèbre dorsale), vue supérieure (schématique).

Le trou vertébral est plus large à sa partie inférieure qu'à sa partie supérieure, par suite de l'obliquité des lames vertébrales.

Du fait de la superposition des vertèbres, les trous vertébraux placés bout à bout forment un canal, le *canal rachidien,* qui occupe toute la hauteur de la colonne vertébrale (il se termine par le canal sacré).

VASCULARISATION. — *1° **Artères.*** — A l'exclusion de sa partie cervicale, la colonne vertébrale reçoit son sang artériel par l'intermédiaire d'*artères métamériques,* venues de l'aorte, qui sont les artères intercostales pour son segment dorsal et les artères lombaires pour son segment lombaire.

Chaque vertèbre, et plus spécialement son corps vertébral, est pourvue d'une riche vascularisation.

L'*artère lombaire,* après s'être détachée de l'aorte abdominale, se dirige transversalement en dehors et en arrière, en ceinturant la gouttière qui occupe la surface circonférentielle de la vertèbre correspondante; dans ce trajet, elle abandonne de fins rameaux artériels, qui pénétrent le corps vertébral où ils s'épanouissent après avoir occupé un trajet radié.

L'*artère intercostale* croise transversalement la face antérieure du corps vertébral; elle abandonne à chaque vertèbre une branche (parfois deux) pour le corps vertébral; c'est l'*artère du corps vertébral* (voy. : *Branches collatérales des Artères intercostales*).

Enfin, par le *rameau spinal (rameau vertébro-médullaire)* de leur branche dorso-spinale, chaque artère lombaire ou intercostale se distribue aux parois du canal rachidien et partant aux vertèbres.

Le *rameau spinal* pénètre dans le canal rachidien par le trou de conjugaison. Il abandonne deux artères : *a)* l'une accompagne le nerf rachidien et ses racines après division en T; *b)* l'autre, généralement plus volumineuse *(branche vertébrale)*, s'applique à la face postérieure du corps vertébral sous le ligament vertébral commun postérieur, en décrivant un trajet plus ou moins flexueux; puis elle s'anastomose sur la ligne médiane par inosculation avec la branche du côté opposé, de telle sorte que les deux artères décrivent une anse vasculaire dont la concavité regarde en bas. De cette anse artérielle partent des ramuscules qui pénètrent le corps vertébral par sa face postérieure; les branches les plus volumineuses accompagnent les veines diploétiques qui émergent des deux gros canaux médians.

Il n'est pas rare de rencontrer, principalement chez l'enfant, des anastomoses verticales tendues entre les arcades artérielles sus et sous-jacentes, à tel point que l'injection artérielle par une artère intercostale ou lombaire permet d'injecter plusieurs vertèbres à la fois (Passebois).

2° ***Veines***. — Lorsque l'on pratique des injections artérielles ou veineuses de vertèbres, on est frappé, dit Passebois : *a)* de l'énorme prédominance du système veineux sur le système artériel; *b)* et du développement considérable de la circulation veineuse d'un segment aussi petit qu'un corps vertébral; cette remarque est fort juste, car le système veineux du corps vertébral est très développé.

Les veines prennent naissance dans le corps vertébral, au centre ou très légèrement en arrière de ce centre, au niveau d'un *espace lacunaire* que l'on peut comparer à un lac sanguin *(zone vasculaire équatoriale)*. Les veines qui drainent le sang veineux du corps vertébral peuvent se distinguer d'après leur émergence en antérieures et postérieures.

Les *veines antérieures* quittent le corps vertébral à la partie moyenne de la surface circonférentielle, au niveau du bord externe du ligament vertébral commun antérieur; elles vont se déverser dans des veines métamériques (intercostales et lombaires).

Les *veines postérieures* sont généralement très volumineuses; elles quittent le corps vertébral au niveau de la fossette que l'on rencontre sur la face postérieure de ce dernier, de chaque côté du ligament vertébral commun postérieur ; elles se jettent dans les plexus veineux intrarachidiens.

INNERVATION. — Le corps vertébral reçoit son innervation du *nerf sinu-vertébral de Luschka*; les filets nerveux pénètrent le corps vertébral par sa face postérieure en compagnie des vaisseaux sanguins.

VERTÈBRES CERVICALES

Les vertèbres cervicales sont au nombre de sept, et l'ensemble forme le segment cervical de la colonne vertébrale ou *rachis cervical.*

Le rachis cervical décrit une courbure à convexité antérieure, et sa hauteur est moindre que celle des autres segments du rachis.

Sur le squelette articulé, les vertèbres cervicales sont superposées et désignées de haut en bas sous les noms de première vertèbre cervicale ou *atlas*, deuxième vertèbre cervicale ou *axis*, etc..., et septième vertèbre cervicale.

Du point de vue morphologique, on peut distinguer deux types de vertèbres cervicales : d'une part, la *vertèbre cervicale type*, qui comprend les vertèbres cervicales moyennes (3e, 4e et 5e), et, d'autre part, les *vertèbres cervicales à caractères spéciaux*, qui sont les vertèbres cervicales extrêmes (1re, 2e, 6e et 7e).

VERTÈBRE CERVICALE TYPE

Corps vertébral. — Le corps vertébral est de petite dimension, c'est-à-dire beaucoup moins volumineux que le corps des vertèbres dorsales ou lombaires; sa forme est plutôt parallélipipédique que cylindrique; son diamètre transversal l'emporte sur toutes les autres dimensions; il augmente progressivement de la troisième à la septième cervicale (il est approximativement le double de son diamètre antéro-postérieur sur la sixième et la septième cervicale).

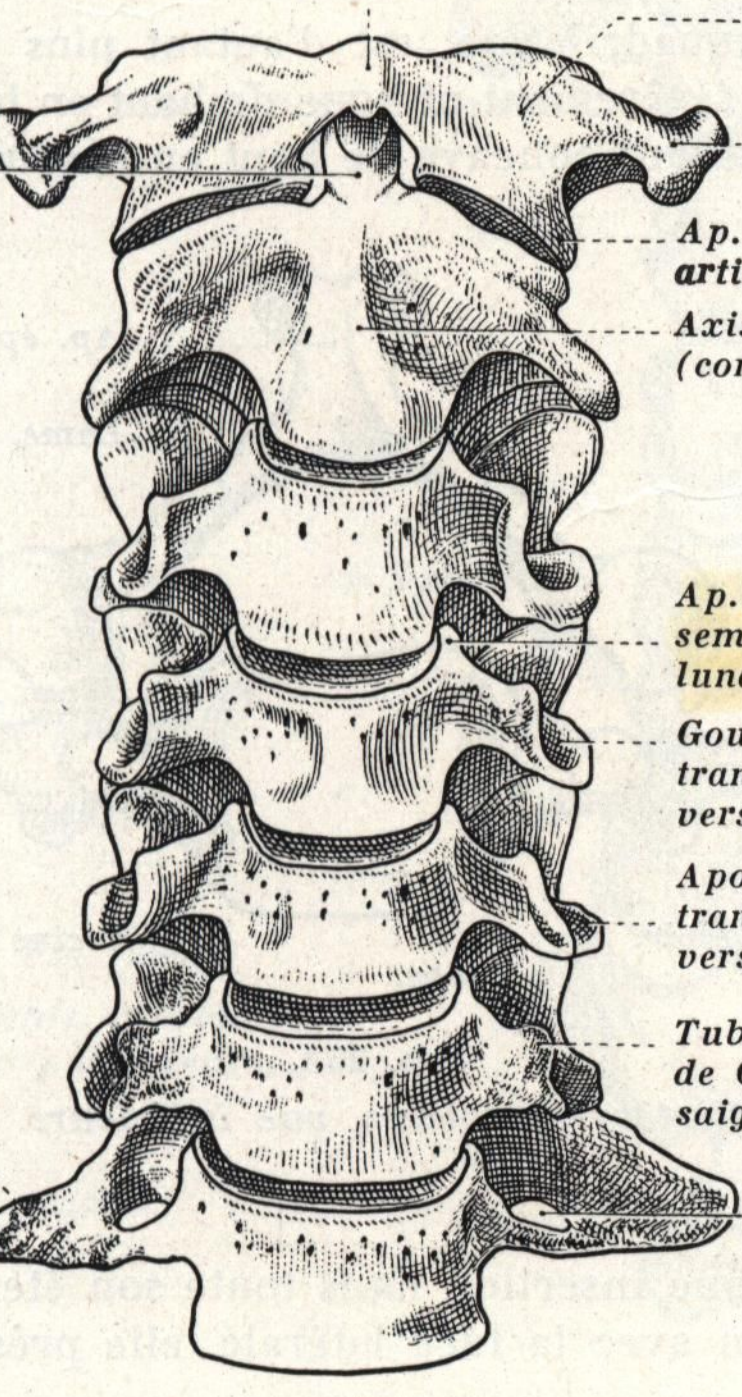

FIG. 250.
Rachis cervical, vue antérieure.

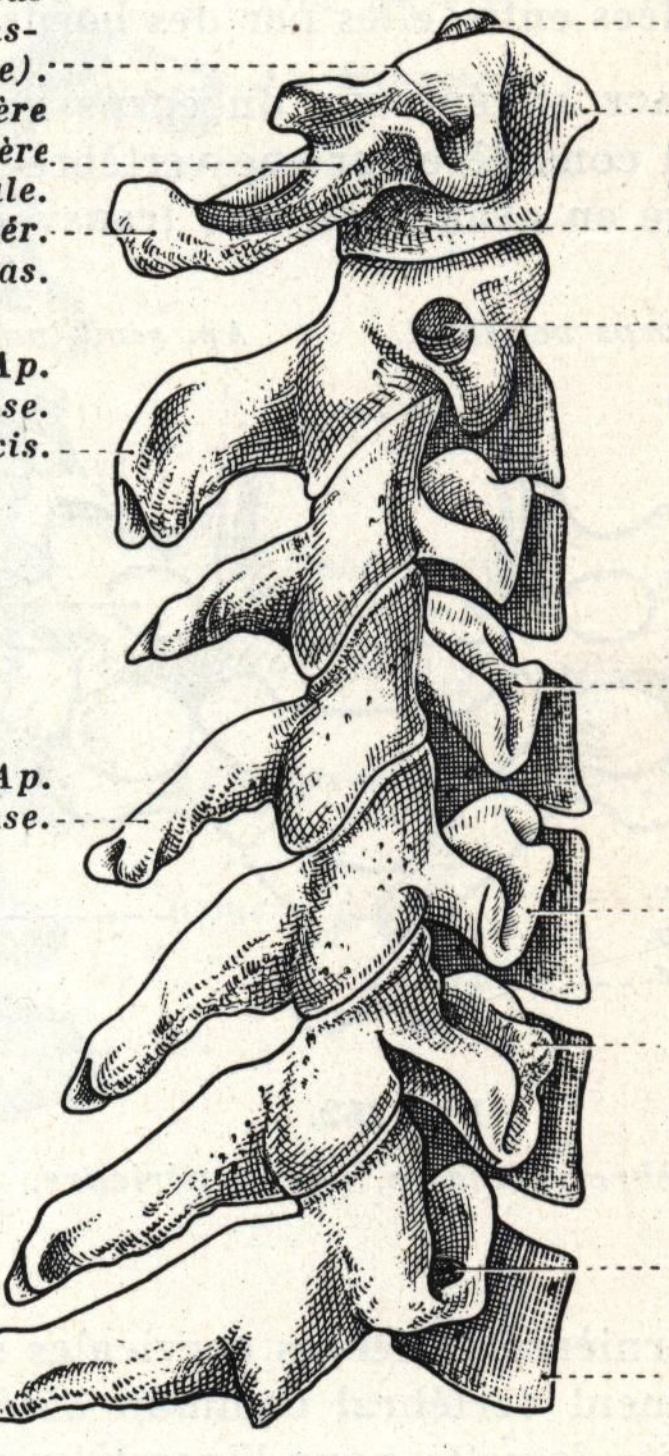

FIG. 251.
Rachis cervical, vue latérale droite.

La FACE SUPÉRIEURE est relevée sur ses parties latérales par la présence de deux apophyses implantées sur le corps vertébral : ce sont les *apophyses semi-lunaires* ou *crochets*, caractéristiques de la vertèbre cervicale, de telle sorte que la face supérieure est fortement concave dans le sens transversal, alors qu'elle est à peu près plane dans le sens antéro-postérieur.

Les *apophyses semi-lunaires* sont disposées dans un plan sagittal sur les bords latéraux de la face supérieure; leur face interne ou axiale est oblique en haut et en dehors, elle continue la face supérieure et répond aux disques intervertébraux et aux échancrures latérales du corps de la vertèbre sus-jacente; leur face externe, verticale, en partie rugueuse, est creusée d'une gouttière verticale lisse qui répond au passage de l'artère vertébrale (voy. : fig. 250 et 252).

Le bourrelet marginal est très étroit et empiète sur toute la face axiale des apophyses semi-lunaires.

Le bord marginal supérieur est taillé en biseau dans sa partie antérieure.

La FACE INFÉRIEURE est légèrement plus étendue que la face supérieure; elle est fortement concave dans le sens antéro-postérieur, limitée en avant et en arrière par deux bords mousses dont l'antérieur descend plus bas que le postérieur en constituant le *rostrum* (voy. : fig. 255), et légèrement convexe transversalement; cette convexité transversale est du reste exagérée par les *échancrures latérales* de cette face; dans l'ensemble, elle présente la forme d'une selle dont les bords antérieur et postérieur représentent respectivement le pommeau et le troussequin.

La *surface circonférentielle* présente quatre faces : antérieure, postérieure et latérales, raccordées entre elles par des bords arrondis.

La FACE ANTÉRIEURE du corps vertébral, de forme quadrilatère, est d'autant plus large qu'on la considère sur une vertèbre plus basse; elle est légèrement oblique de haut en bas et d'arrière en avant, convexe transversalement, et légèrement concave de haut en bas sur les

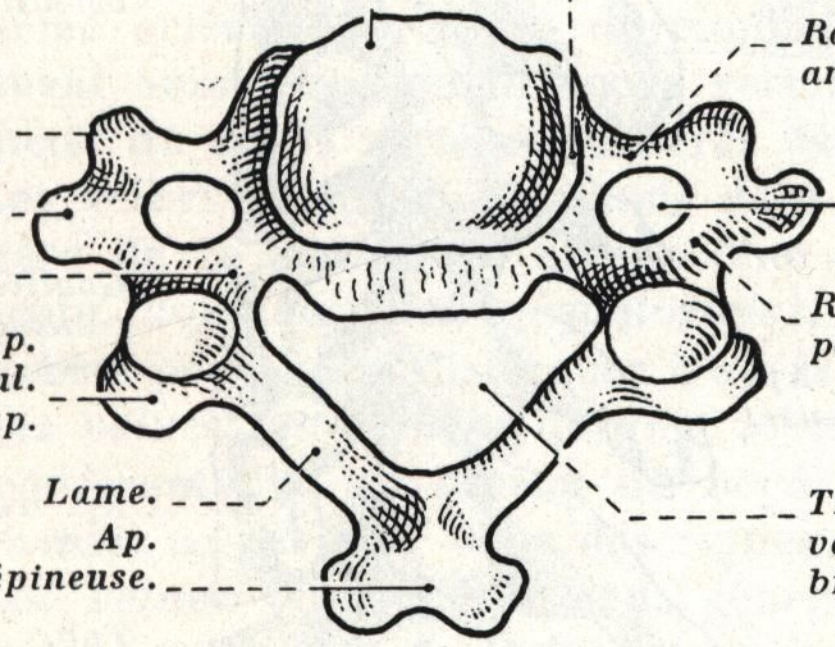

FIG. 252.
Vertèbre cervicale, vue supérieure.

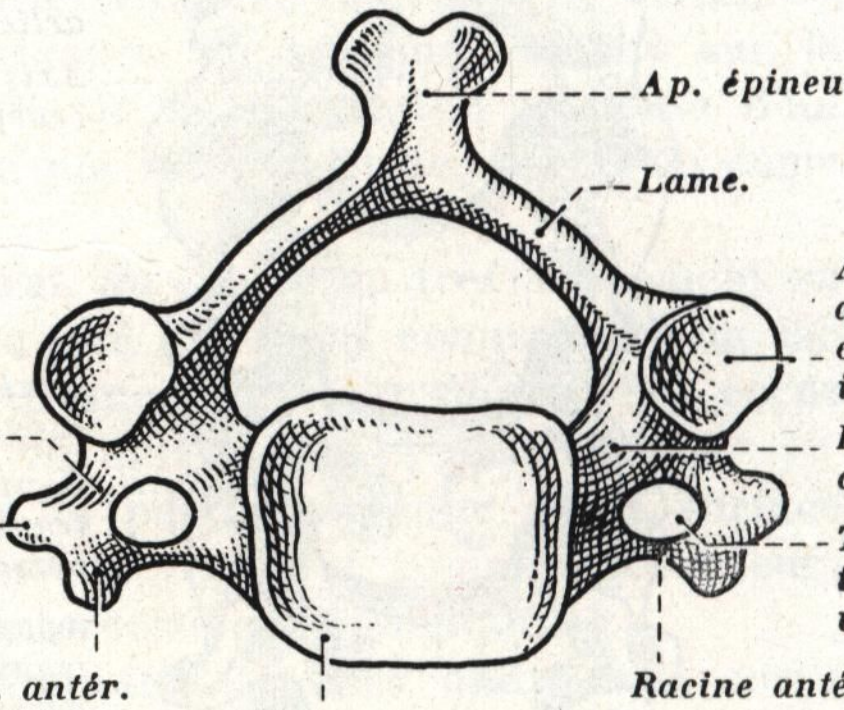

FIG. 253.
Vertèbre cervicale, vue inférieure.

trois dernières vertèbres cervicales seulement; elle donne insertion dans toute son étendue au ligament vertébral commun antérieur; à son union avec la face latérale, elle présente une petite fossette pour l'insertion du long du cou.

La FACE POSTÉRIEURE est à peu près plane et divisée en deux moitiés latérales par une *crête médiane* verticale, toujours plus marquée dans sa moitié supérieure que dans sa moitié inférieure; les orifices vasculaires qu'elle présente sont généralement petits; elle donne insertion au ligament vertébral commun postérieur.

La FACE LATÉRALE est étroite et présente dans ses deux tiers supérieurs l'implantation de la racine antérieure de l'apophyse transverse et du pédicule; entre ces deux formations, la face latérale du corps vertébral est excavée en une gouttière verticale qui répond à l'artère vertébrale.

Pédicules. — Les pédicules sont relativement courts (5 millimètres en moyenne); aplatis transversalement, ils sont implantés à l'union de la face postérieure et de la face latérale, et ils se dirigent obliquement en arrière et en dehors.

On leur distingue deux faces et deux bords : la face antéro-externe est lisse et excavée en gouttière dans sa moitié interne, où elle contribue à la formation du trou transversaire,

tandis qu'elle sert de base d'implantation à la racine postérieure de l'apophyse transverse dans sa moitié externe; la face postéro-interne, concave et lisse, forme la paroi latérale du trou vertébral.

Les bords sont arrondis; le supérieur est plus épais et plus échancré que l'inférieur.

Lames vertébrales. — Les lames vertébrales sont minces (ce sont les plus minces de toutes les vertèbres); elles ont une forme quadrilatère, mais elles sont plus larges que hautes; elles sont obliques de haut en bas et d'avant en arrière, et sur le squelette monté (en position verticale), elles s'imbriquent les unes sur les autres à la manière des tuiles d'un toit.

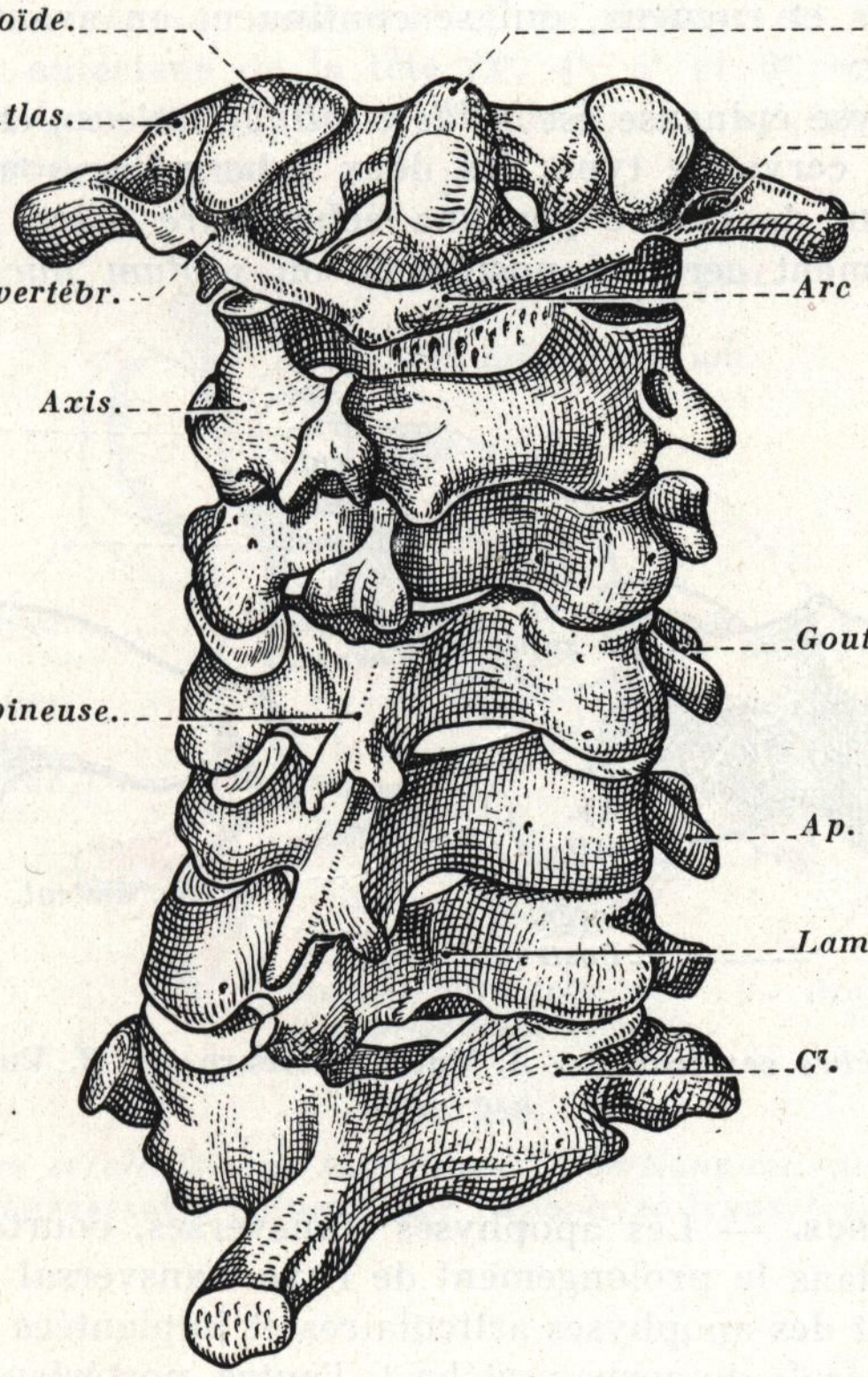

FIG. 254.
Rachis cervical, vue postérieure.

On leur distingue deux faces et deux bords. La face antérieure regarde en avant et en bas, elle contribue à former la paroi postérieure du canal rachidien; à peu près plane ou très légèrement excavée transversalement, elle présente à sa partie moyenne une *crête transversale* rugueuse pour l'insertion des ligaments jaunes; la face postérieure regarde en arrière et en haut, elle correspond à la gouttière vertébrale; elle est lisse dans la plus grande partie de son étendue, et ne devient rugueuse qu'au voisinage de son bord supérieur, où l'insertion inférieure des ligaments jaunes empiète quelque peu sur cette face.

Les bords se distinguent en supérieur et inférieur. Le bord supérieur, oblique en bas, en arrière et en dedans, est mince et tranchant; il donne insertion au ligament jaune; le bord inférieur, moins incliné que le précédent, est concave en bas; il est également plus épais; arrondi, mousse et libre, il répond à la face postérieure de la lame sous-jacente.

Les extrémités internes des lames se réunissent sur la ligne médiane pour se fusionner avec la base d'implantation de l'apophyse épineuse; leurs extrémités externes se fusionnent à la masse des apophyses articulaires.

Apophyse épineuse. — L'apophyse épineuse est courte, large et peu inclinée en bas et en arrière (voy. : fig. 251 et 254); sur une coupe frontale, elle présente deux versants en forme de toit. On peut lui distinguer : une face inférieure, excavée en gouttière, plus large en avant qu'en arrière, au fond de laquelle s'insère le ligament interépineux; deux faces latérales, lisses également, plus larges en avant qu'en arrière; ces faces regardent en haut et en dehors; elles donnent insertion de haut en bas et de dehors en dedans aux muscles interépineux du cou, aux faisceaux du transversaire épineux et au *semi-spinalis cervicis* (voy. : fig. 256); un bord supérieur, peu saillant, bifurqué à sa partie postérieure; dans l'extension de la tête, ce bord est logé dans la gouttière de la face inférieure de la vertèbre sus-jacente; il donne insertion au ligament interépineux; et deux bords inférieurs ou latéraux, épais et rugueux, qui se continuent en avant avec le bord inférieur des lames vertébrales.

Le *sommet* de l'apophyse épineuse est *bifide* et *bituberculeux*; et c'est là une des caractéristiques de la vertèbre cervicale type; les deux tubercules, souvent inégaux et asymétriques, sont séparés l'un de l'autre par une échancrure assez profonde, au niveau de laquelle s'insère le ligament cervical postérieur ou *septum nuchal* (voy. : fig. 253, 254 et 256).

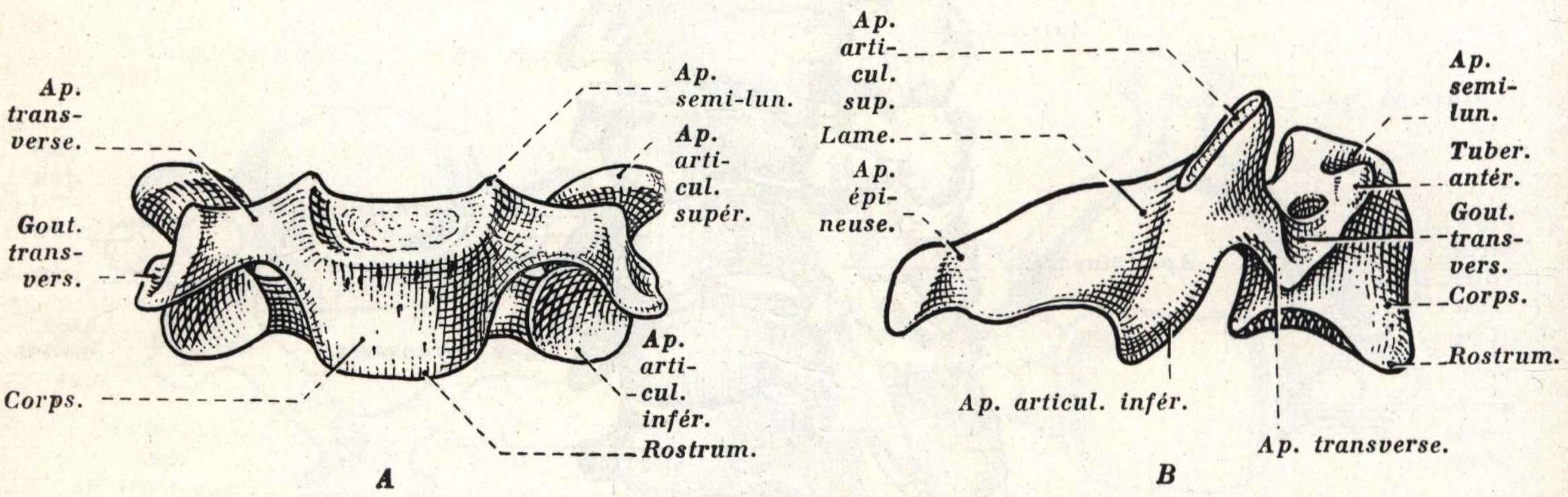

FIG. 255. — *Vertèbre cervicale.* — *A.* Vue antérieure. — *B.* Vue latérale droite.

Apophyses transverses. — Les apophyses transverses, courtes, larges et creusées en gouttières, sont situées dans le prolongement de l'axe transversal du corps de la vertèbre; elles sont situées en avant des apophyses articulaires et implantées par deux racines : l'une, antérieure, sur la face latérale du corps vertébral; l'autre, postérieure, sur le pédicule et sur la masse des apophyses articulaires.

La RACINE ANTÉRIEURE, ou *apophyse costiforme* (équivalent d'une côte), est une mince lame osseuse placée dans un plan frontal; sa face antérieure, lisse, est oblique en bas et en arrière, et légèrement concave transversalement; sa face postérieure est lisse, excavée en gouttière pour le passage de l'artère vertébrale; son bord supérieur, mince, mais mousse, donne insertion au muscle intertransversaire antérieur du cou (voy. : fig. 252 et 256).

La RACINE POSTÉRIEURE, ou *apophyse transverse proprement dite*, est une lame osseuse aplatie d'avant en arrière. Sa face antérieure est excavée en gouttière; sa face postérieure, oblique en bas et en avant, est également excavée en gouttière; elle donne insertion au grand complexus et au transversaire épineux; son bord supérieur, concave en haut, donne insertion au muscle intertransversaire postérieur du cou (voy. : fig. 256).

Entre les deux racines, la base de l'apophyse transverse est percée d'un orifice circulaire ou ovalaire à grand axe transversal : c'est le *trou transversaire*, dans lequel s'engagent les vaisseaux vertébraux et le nerf vertébral de François Franck.

La face supérieure de l'apophyse transverse est creusée d'une gouttière à concavité supérieure oblique en bas et en dehors : c'est la *gouttière transversaire*, dans laquelle se loge le nerf rachidien cervical correspondant; cette gouttière fait suite à l'échancrure du bord supérieur du pédicule, et elle est d'autant plus large qu'on l'envisage sur une vertèbre plus inférieure (voy. : fig. 250, 251 et 255 *B*).

L'extrémité externe ou *sommet* de l'apophyse transverse, se termine par deux tubercules bien distincts : l'un antérieur, l'autre postérieur, situés de part et d'autre d'une échancrure qui correspond au bord externe de la gouttière transversaire.

Le TUBERCULE ANTÉRIEUR, anguleux et ascendant, répond à la racine antérieure; il donne insertion, sur son versant antérieur et de dedans en dehors, aux muscles long du cou et grand droit antérieur de la tête (3ᵉ, 4ᵉ, 5ᵉ et 6ᵉ vertèbres), sur son versant postérieur au scalène moyen (3ᵉ, 4ᵉ, 5ᵉ, et 6ᵉ vertèbres), et sur son sommet au scalène antérieur (3ᵉ, 4ᵉ, 5ᵉ et 6ᵉ vertèbres).

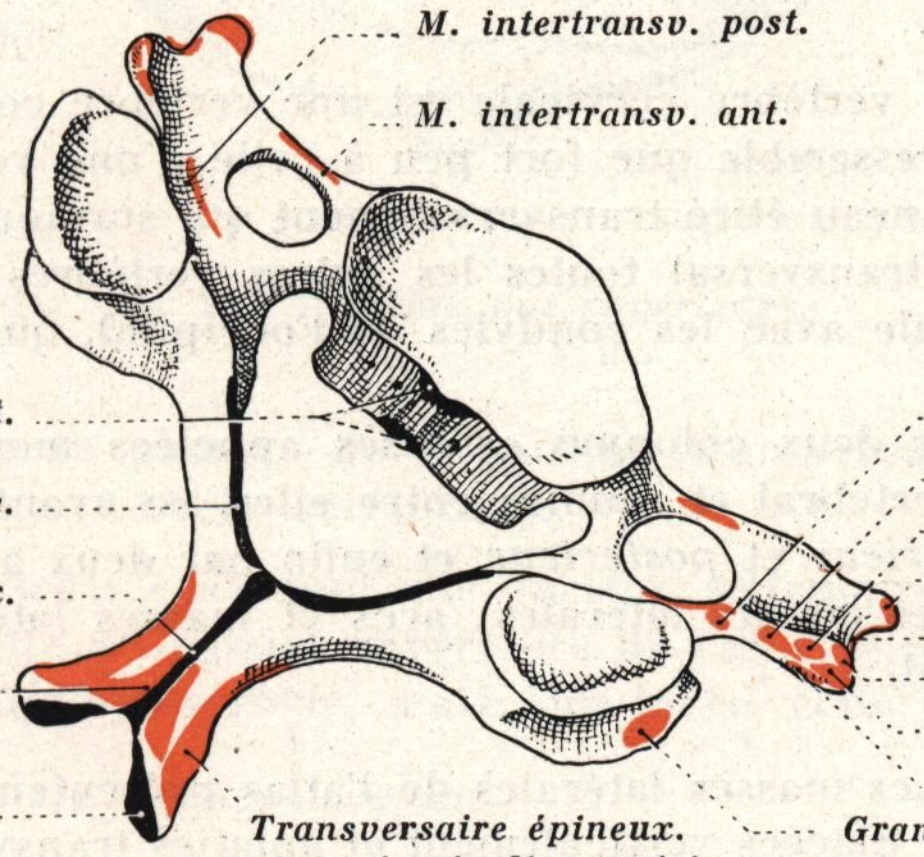

FIG. 256.

Quatrième vertèbre cervicale, vue supérieure; insertions musculaires et ligamentaires (les insertions du transversaire épineux sur l'apophyse transverse n'ont pas été figurées).

Le TUBERCULE POSTÉRIEUR, situé à un niveau inférieur au précédent, est plus massif et plus prononcé que ce dernier; il répond à la racine postérieure de l'apophyse transverse, et donne insertion sur son sommet au scalène postérieur (4ᵉ, 5ᵉ et 6ᵉ vertèbres), et sur son versant postérieur à l'angulaire de l'omoplate (3ᵉ, 4ᵉ et 5ᵉ vertèbres) (voy. : fig. 255 *B* et 256).

Le versant postérieur de l'apophyse transverse donne insertion, immédiatement en dedans du tubercule postérieur précité : à sa partie supérieure, et de dehors en dedans, au transversaire du cou (3ᵉ, 4ᵉ, 5ᵉ et 6ᵉ vertèbres) et au petit complexus (4ᵉ, 5ᵉ, 6ᵉ et 7ᵉ vertèbres), et au-dessous de ces derniers, au muscle cervical ascendant *(cervicalis ascendens)* (4ᵉ, 5ᵉ, 6ᵉ et 7ᵉ vertèbres) qui représente la partie cervicale de l'ilio-costal (voy. : fig. 256) (voy. : *Muscles spinaux*).

Apophyses articulaires. — De chaque côté, les apophyses articulaires sont placées aux deux extrémités d'une *colonne osseuse* située à la jonction de la lame vertébrale et du pédicule, et dirigée obliquement en bas et en arrière. La face externe de la masse apophysaire donne insertion au grand complexus (4ᵉ, 5ᵉ, 6ᵉ et 7ᵉ vertèbres).

Les facettes articulaires que supportent ces apophyses sont planes et taillées en biseaux alternés; leur surface, régulière, est le plus souvent ovalaire; elles sont limitées par le bord libre tranchant de l'apophyse.

La facette articulaire des apophyses supérieures regarde en arrière et en haut, elle est séparée de la face postérieure de la lame vertébrale par une étroite gouttière. La facette articulaire des apophyses inférieures regarde en avant et en bas (voy. : fig. 255 *B*).

Trou ou canal vertébral. — Sur une coupe horizontale de la vertèbre, le trou ou canal vertébral présente une forme triangulaire à base antérieure et à sommet postérieur (voy. : fig. 252 et 253); son diamètre transversal est à peu près le double de son diamètre antéro-postérieur, et par suite de l'obliquité des lames, il s'évase légèrement en arrière et en bas.

ATLAS

L'atlas (1) ou première vertèbre cervicale est une vertèbre considérablement modifiée, dont la morphologie ne ressemble que fort peu à celle d'une vertèbre cervicale type; il présente la forme d'un anneau étiré transversalement qui surmonte la colonne vertébrale; il déborde dans le sens transversal toutes les autres vertèbres cervicales à l'exception de la septième; il s'articule avec les condyles de l'occipital, qui prennent point d'appui sur lui.

L'atlas est constitué par deux colonnes osseuses appelées *masses latérales,* situées de part et d'autre du trou vertébral et réunies entre elles, en avant et en arrière, par deux arcs osseux, les *arcs antérieur* et *postérieur,* et enfin par deux apophyses transverses qui se détachent en dehors des masses latérales; arcs et masses latérales contribuent à circonscrire le trou vertébral.

Masses latérales. — Les masses latérales de l'atlas présentent grossièrement la forme de deux colonnes osseuses placées verticalement et aplaties transversalement; on distingue à chacune d'elle six faces, dont deux articulaires, l'une supérieure pour le condyle de l'occipital, et l'autre inférieure pour l'axis, les quatre autres faces étant interne, externe, antérieure et postérieure.

La FACE SUPÉRIEURE présente une facette articulaire appelée *cavité glénoïde* de l'atlas; elle est légèrement concave dans le sens transversal et fortement concave dans le sens antéro-postérieur; elle regarde en haut, en dedans et en arrière, et son orientation est telle que son grand axe est oblique en avant et en dedans, de telle sorte qu'il rencontrerait celui du côté opposé à 1 cm. 1/2 en avant de l'arc antérieur de l'atlas; en conséquence, son extrémité antérieure est beaucoup plus rapprochée de celle du côté opposé que son extrémité postérieure; son petit axe (axe transversal) est oblique en bas, en dedans et en arrière.

De forme elliptique ou réniforme, elle présente assez souvent à sa partie moyenne un sillon transversal qui la divise en deux segments, si bien qu'on a pu la comparer à une empreinte de pas; bien souvent son pourtour est marqué par un étranglement plus ou moins accusé situé vers sa partie moyenne (voy. : fig. 257).

La cavité glénoïde est circonscrite par un bord tranchant, toujours bien marqué en dehors, lui-même séparé du reste des masses latérales par un sillon plus ou moins apparent, dans lequel s'insère la capsule de l'articulation occipito-atloïdienne.

---

(1) Ce nom a été attribué à cette vertèbre parce qu'elle supporte la tête de la même façon que, suivant la légende, le géant Atlas supportait le monde.

Ouvrage à consulter : L. DUBREUIL-CHAMBARDEL : *L'Atlas.* Vigot, édit., Paris, 1921.

Ses deux extrémités sont arrondies : l'antérieure s'appuie sur le bord supérieur de l'arc antérieur de l'atlas, au niveau duquel elle émerge en formant un léger relief (voy. : fig. 259); la postérieure, nettement proéminente, surplombe l'arc postérieur de l'atlas, dont elle est séparée par une échancrure transversale transformée en une gouttière qui

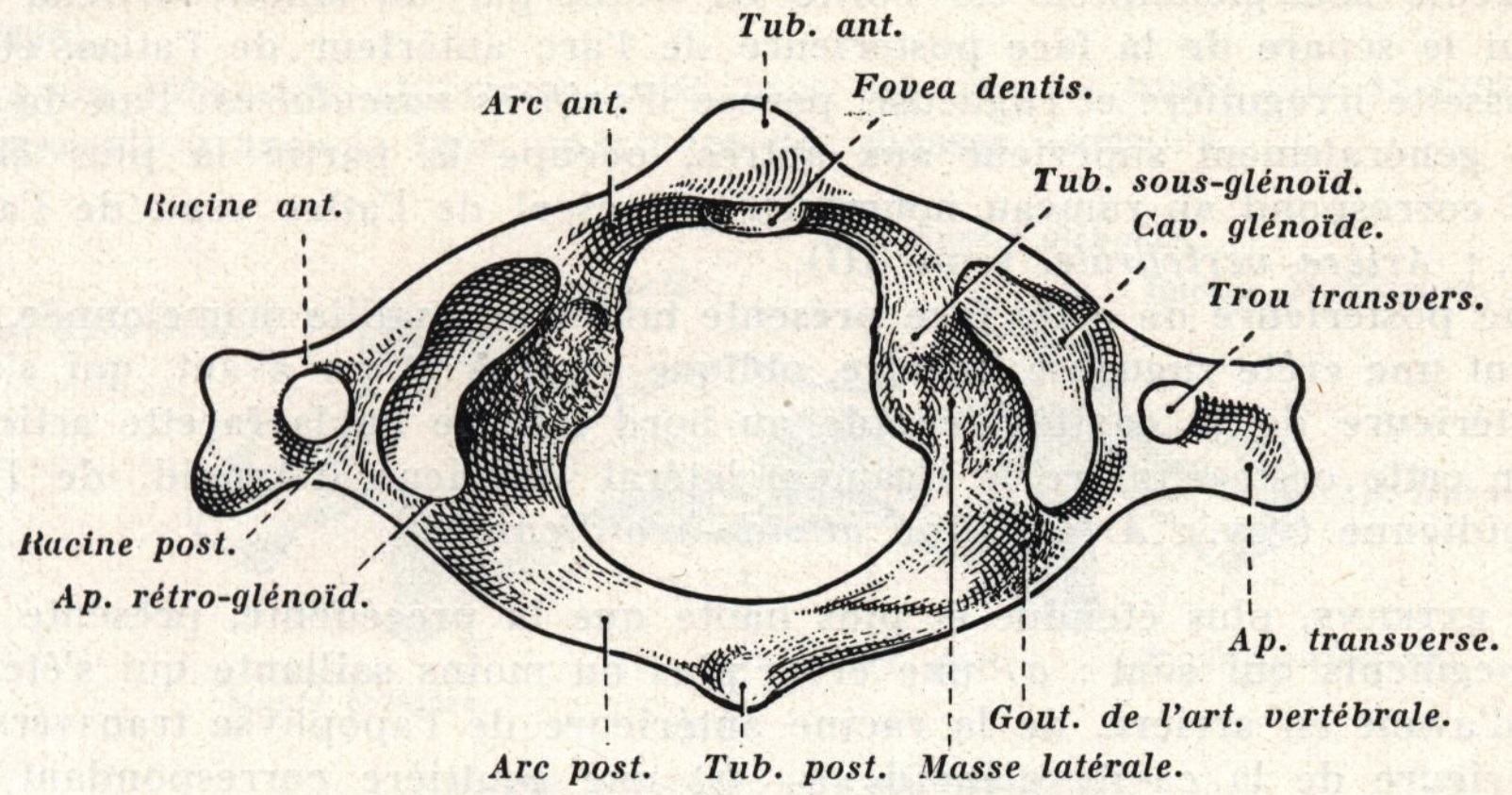

Fig. 257. — *Atlas, vue supérieure.*

correspond, à l'état frais, au passage de la portion transversale de l'artère vertébrale (voy. : fig. 257 et 261) (voy. : *Artère vertébrale*).

La FACE INFÉRIEURE présente également une facette articulaire, la *facette axoïdienne,* qui s'articule avec la facette articulaire supérieure de l'axis; moins étendue que la cavité glénoïde dans le sens antéro-postérieur, mais plus large, cette facette regarde en bas et

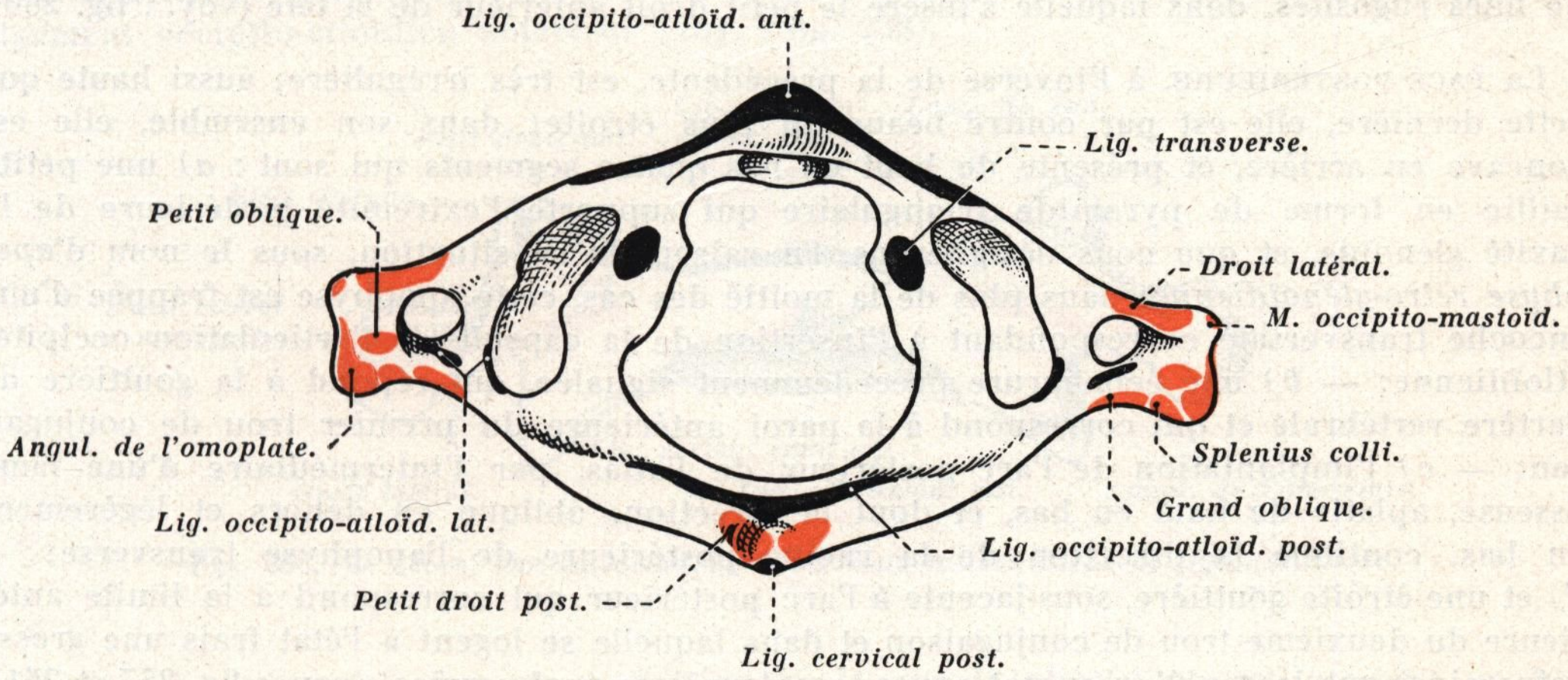

Fig. 258. — *Atlas, vue supérieure; insertions musculaires et ligamentaires.*

en dedans; elle présente une forme ovalaire à grosse extrémité postéro-externe et à grand axe oblique en avant et en dedans; elle est légèrement concave dans le sens transversal, et à peu près plane dans le sens antéro-postérieur (à l'état frais, l'encroûtement cartilagineux la rend convexe) (voy. : *Articulation atloïdo-axoïdienne*).

A sa périphérie, elle est limitée par un bord tranchant, et plus tranchant en dehors qu'en dedans.

La FACE INTERNE, courte et étroite, est oblique en bas, en dedans et en arrière; elle présente dans son tiers antérieur un gros tubercule arrondi, généralement saillant : le *tubercule sous-glénoïdien,* sur lequel s'attache le ligament transverse de l'articulation atloïdo-odontoïdienne (voy. : fig. 257 et 258).

Le tubercule sous-glénoïdien est bordé en avant par un sillon vertical, convexe en dedans, qui le sépare de la face postérieure de l'arc antérieur de l'atlas, et en arrière par une fossette irrégulière et rugueuse, percée d'*orifices vasculaires*; l'un de ces orifices, de calibre généralement supérieur aux autres, occupe la partie la plus élevée de la fossette; il correspond au rameau nourricier principal de l'atlas venu de l'artère vertébrale (voy. : *Artère vertébrale,* tome III).

La moitié postérieure de cette face présente tantôt une saillie mamelonnée, tantôt et le plus souvent une crête rugueuse linéaire, oblique en bas et en avant, qui s'étend de la partie postérieure de la cavité glénoïde au bord interne de la facette articulaire inférieure; sur cette crête s'insère le ligament latéral inférieur d'Arnold, de l'articulation atloïdo-axoïdienne (voy. : *Articulation atloïdo-axoïdienne*).

La FACE EXTERNE, plus étendue et plus haute que la précédente, présente de haut en bas trois segments qui sont : *a)* une crête plus ou moins saillante qui s'étend horizontalement, d'avant en arrière, de la racine antérieure de l'apophyse transverse à l'extrémité postérieure de la cavité glénoïde; — *b)* une gouttière correspondant au passage de l'artère vertébrale, à sa sortie du trou transversaire de l'atlas; cette gouttière est bordée en avant et en arrière par l'implantation des racines de l'apophyse transverse de l'atlas; — *c)* et une échancrure comprise entre le bord externe tranchant de la facette axoïdienne et l'apophyse transverse, où s'insère la capsule articulaire atloïdo-axoïdienne.

La FACE ANTÉRIEURE, comprise entre l'implantation de la racine antérieure de l'apophyse transverse et l'arc antérieur de l'atlas, est à peu près plane; elle regarde en avant et légèrement en dehors; elle possède la forme d'un parallélogramme, et présente à sa partie moyenne une légère dépression à grand axe oblique en bas et en dehors, marquée de fines rugosités, dans laquelle s'insère le petit droit antérieur de la tête (voy. : fig. 260).

La FACE POSTÉRIEURE, à l'inverse de la précédente, est très irrégulière; aussi haute que cette dernière, elle est par contre beaucoup plus étroite; dans son ensemble, elle est concave en arrière, et présente de haut en bas quatre segments qui sont : *a)* une petite saillie en forme de pyramide triangulaire qui supporte l'extrémité postérieure de la cavité glénoïde, et que nous désignerons, en raison de sa situation, sous le nom d'*apophyse rétro-glénoïdienne*; dans plus de la moitié des cas, cette apophyse est frappée d'une encoche transversale correspondant à l'insertion de la capsule de l'articulation occipito-atloïdienne; — *b)* une échancrure précédemment signalée, qui répond à la gouttière de l'artère vertébrale et qui correspond à la paroi antérieure du premier trou de conjugaison; — *c)* l'implantation de l'arc postérieur de l'atlas, par l'intermédiaire d'une lame osseuse, aplatie de haut en bas, et dont la direction, oblique en dehors et légèrement en bas, continue la direction de la racine postérieure de l'apophyse transverse; — *d)* et une étroite gouttière, sous-jacente à l'arc postérieur qui correspond à la limite antérieure du deuxième trou de conjugaison et dans laquelle se logent à l'état frais une grosse veine ainsi que le ganglion spinal annexé au deuxième nerf cervical (voy. : fig. 257 et 261).

Arc antérieur. — L'arc antérieur présente la forme d'une lame osseuse aplatie d'avant en arrière; il est légèrement cintré et disposé en arc-boutant entre les faces antérieures des deux masses latérales, sur lesquelles il s'implante sur presque toute la hauteur de ces dernières, à l'union des faces antérieure et interne (voy. : fig. 257).

Légèrement convexe en avant, l'arc antérieur présente la forme d'un accent circonflexe lorsqu'on examine l'atlas par sa face supérieure. On lui distingue deux faces, antérieure et postérieure, et deux bords, supérieur et inférieur.

La FACE ANTÉRIEURE, convexe dans son ensemble, présente un tubercule médian, allongé de haut en bas et plus ou moins saillant : c'est le *tubercule antérieur* de l'atlas; assez souvent même, il se prolonge en bas par une saillie en forme de rostre; sur la ligne médiane, le tubercule antérieur donne insertion, dans ses trois quarts inférieurs, au ligament vertébral commun antérieur, et sur ses versants latéraux, au muscle long du cou (voy. : fig. 260).

En dehors du tubercule antérieur, cette face est lisse et unie; elle se continue sans ligne de démarcation avec la face antérieure des masses latérales.

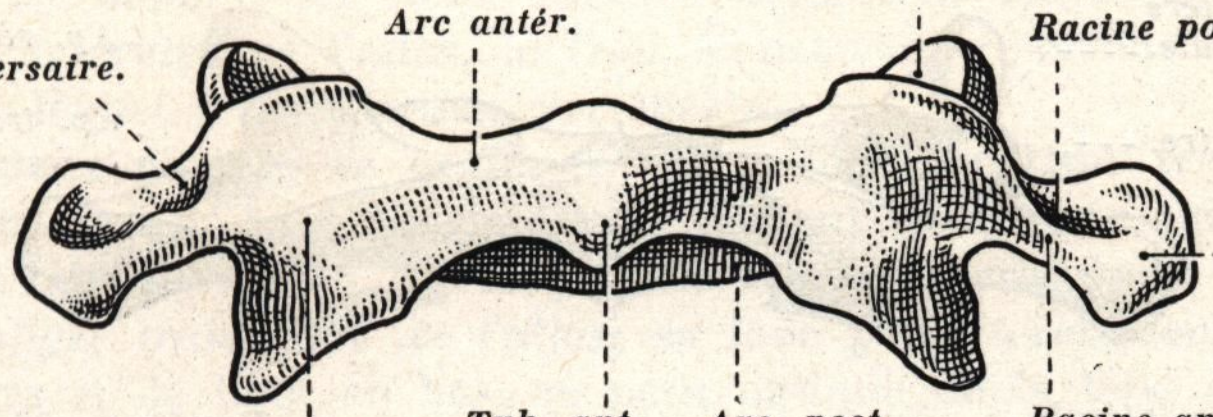

FIG. 259. — *Atlas, vue antérieure.*

La FACE POSTÉRIEURE, concave dans tous les sens, présente à sa partie moyenne une facette articulaire régulièrement excavée, à contour circulaire ou ovalaire : c'est la *fovea dentis*, elle répond à la facette articulaire antérieure de l'apophyse odontoïde de l'axis, avec laquelle elle s'articule; la *fovea dentis* est encadrée par un rebord rugueux, percé de minuscules orifices vasculaires (voy. : fig. 257).

Le BORD SUPÉRIEUR, presque horizontal, ou très légèrement concave en haut, est arrondi et mousse; il est plus épais à sa partie moyenne que latéralement; il donne insertion au ligament occipito-atloïdien antérieur (voy. : fig. 258).

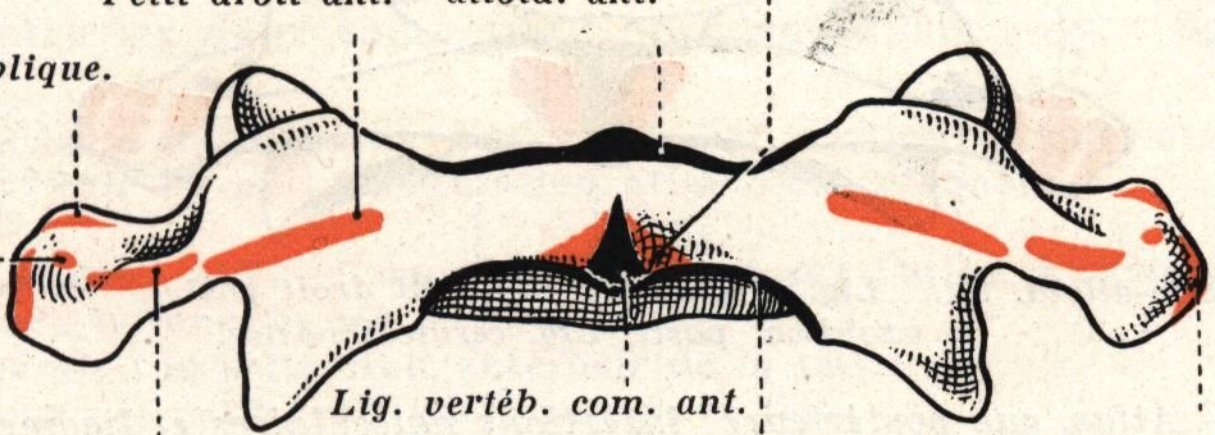

FIG. 260. — *Atlas, vue antérieure; insertions musculaires et ligamentaires.*

Le BORD INFÉRIEUR, plus court et plus épais que le précédent, est concave en bas, frappé de rugosités; il donne insertion au ligament atloïdo-axoïdien antérieur.

Arc postérieur. — L'arc postérieur est une lame osseuse aplatie d'avant en arrière à sa partie moyenne, aplatie de haut en bas à ses deux extrémités, plus longue et plus courbe que l'arc antérieur.

Il est implanté à la partie moyenne de la face postérieure des masses latérales; à ce niveau, sa face supérieure, lisse, est creusée d'une gouttière oblique en bas et en dehors : c'est la *gouttière de l'artère vertébrale* (voy. : fig. 257 et 261), dans laquelle s'engagent

cette artère et la branche postérieure du premier nerf cervical; parfois la gouttière est transformée en un canal complet, par un pont osseux tendu entre le bord postérieur de la gouttière et l'apophyse rétro-glénoïdienne; le plus souvent, ce pont osseux est remplacé par un petit ligament qui transforme la gouttière en un canal ostéo-fibreux.

Entre les deux gouttières de l'artère vertébrale, l'arc postérieur de l'atlas est plus épais qu'au niveau de son implantation; sa *face antérieure* est lisse, convexe de haut en bas, concave en avant transversalement; elle répond à la paroi postérieure élargie du trou

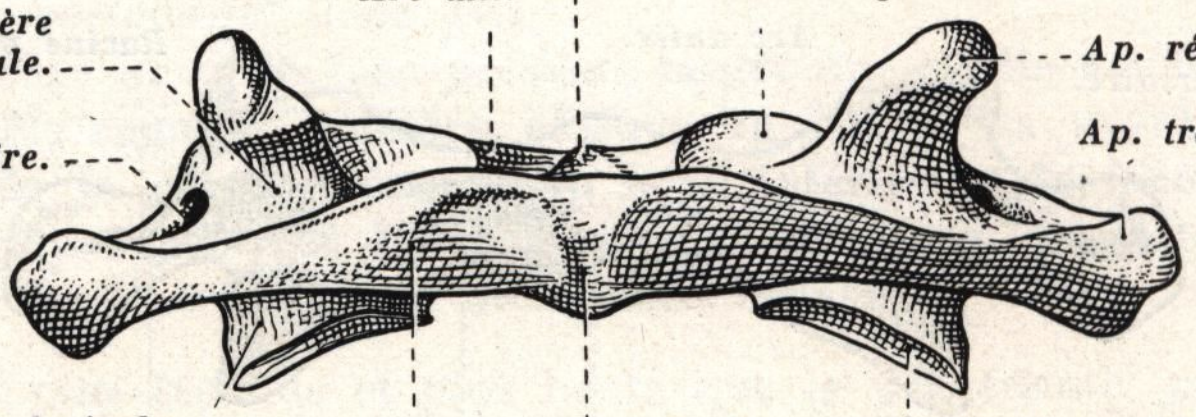

FIG. 261. — *Atlas, vue postérieure.*

vertébral; sa *face postérieure,* convexe dans tous les sens, présente sur la ligne médiane un tubercule saillant, rugueux, quelquefois d'apparence épineuse : c'est le *tubercule postérieur* de l'atlas; il donne insertion au ligament cervical postérieur ou *septum nuchal,* et sur ses versants latéraux aux muscles petits droits postérieurs de la tête (voy. : fig. 258 et 262); son *bord supérieur,* arrondi et mousse, donne insertion à la membrane occipito-atloïdienne postérieure; son *bord inférieur,* plus épais que le précédent, donne insertion au ligament atloïdo-axoïdien postérieur.

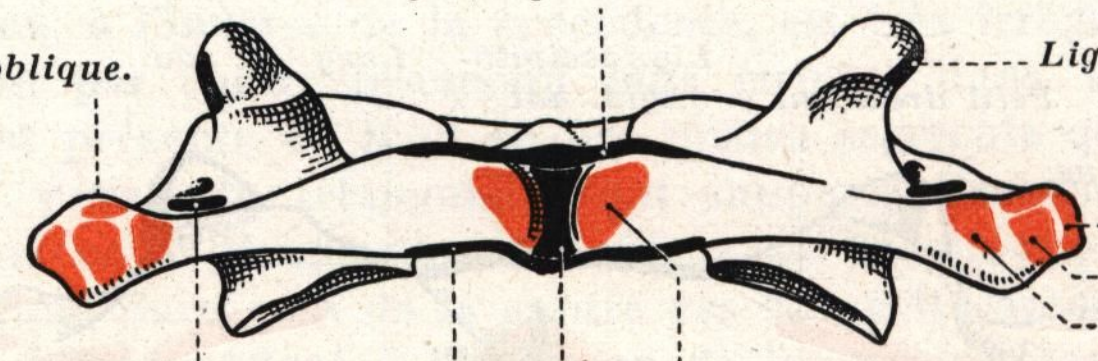

FIG. 262. — *Atlas, vue postérieure; insertions musculaires et ligamentaires.*

Apophyses transverses. — Les apophyses transverses sont implantées à la face externe des masses latérales, par l'intermédiaire de deux racines, l'une antérieure, l'autre postérieure.

La RACINE ANTÉRIEURE est très variable dans son développement, plus courte que la postérieure, et généralement aplatie d'avant en arrière, elle est oblique en bas, en dehors et en arrière; son implantation sur les masses latérales est toujours située plus près de la face supérieure que de la face inférieure.

Sa face antérieure regarde légèrement en haut; finement rugueuse, elle se continue insensiblement avec la face antérieure des masses latérales; elle donne insertion au muscle droit latéral de la tête; son bord inférieur, concave, mince et tranchant, donne insertion au premier muscle intertransversaire antérieur du cou.

La RACINE POSTÉRIEURE est aussi très variable dans son développement, et quelquefois même déhiscente; elle se dirige obliquement en bas, en dehors et en avant; elle s'implante à la partie moyenne des masses latérales, presque à l'union des faces latérale et postérieure; assez souvent même, elle se continue avec le bord postérieur de la base d'implantation de l'arc postérieur; sa face postérieure, rugueuse, regarde légèrement en bas; elle donne insertion près de son extrémité externe au muscle grand oblique de la tête; son bord supérieur donne insertion au ligament occipito-atloïdien latéral; son bord inférieur, arrondi et mousse, donne insertion au premier muscle intertransversaire postérieur du cou.

En convergeant en dehors, les deux racines délimitent entre elles et avec la face externe des masses latérales de l'atlas, le *trou transversaire,* orifice arrondi, de dimension variable, dans lequel passe l'artère vertébrale.

La réunion des deux racines se prolonge en dehors du trou transversaire par un tubercule légèrement aplati de haut en bas et d'avant en arrière qui représente l'extrémité de l'apophyse transverse; on donne parfois à cette partie de la vertèbre le nom de *tubercule de l'apophyse transverse de l'atlas*; sa face postéro-inférieure donne insertion, de dedans en dehors et de haut en bas, au petit oblique de la tête, au *splenius colli* et à la première digitation de l'angulaire de l'omoplate; sa face antéro-supérieure donne insertion au droit latéral de la tête et au droit latéral accessoire de Winslow, lorsque celui-ci existe (muscle inconstant) (voy. : fig. 258, 260 et 262).

Trou vertébral (trou atloïdien). — Le trou vertébral de l'atlas, ou *trou atloïdien,* circonscrit par les arcs antérieur et postérieur, et par les faces axiales des masses latérales, paraît de prime abord particulièrement grand; il est légèrement plus grand que celui de l'axis; il est fortement rétréci dans ses deux tiers antérieurs par la saillie en dedans des masses latérales et du tubercule sous-glénoïdien; son diamètre antéro-postérieur est légèrement supérieur à son diamètre transverse maximum.

Au niveau de l'atlas, le trou vertébral se subdivise en deux compartiments : *a)* l'un, *antérieur,* d'aspect arrondi, qui répond à l'apophyse odontoïde : c'est la *pars dentis*; *b)* l'autre, *postérieur,* élargi transversalement, qui correspond aux méninges rachidiennes, au névraxe et aux racines médullaires du spinal, et qui constitue le vrai trou vertébral : c'est la *pars nervosa*; à l'état frais, ces deux parties sont séparées par le ligament transverse, tendu entre les deux tubercules sous-glénoïdiens (voy. : fig. 257, 258 et 392).

CONNEXIONS. — L'atlas s'articule avec l'occipital (articulation occipito-atloïdienne) et avec la deuxième vertèbre cervicale ou axis (articulation atloïdo-axoïdienne).

INSERTIONS MUSCULAIRES. — Vingt muscles s'insèrent sur l'atlas, à savoir unilatéralement :
1° Sur l'*arc antérieur* : le long du cou.
2° Sur la *masse latérale* : le petit droit antérieur de la tête.
3° Sur l'*arc postérieur* : le petit droit postérieur de la tête.
4° Sur l'*apophyse transverse* : le grand oblique de la tête, le petit oblique de la tête, le *splenius colli,* l'angulaire de l'omoplate (premier faisceau), le droit latéral de la tête (racine antérieure), les premiers muscles intertransversaires antérieur et postérieur du cou, et accessoirement le droit latéral accessoire de Winslow (inconstant).

HOMOLOGIE DE L'ATLAS. — La description de l'atlas semble à première vue l'écarter beaucoup de la vertèbre cervicale; cependant on retrouve soit dans l'atlas, soit dans l'axis, les parties constituantes de la vertèbre type.

Le *corps* de l'atlas est représenté par l'apophyse odontoïde de l'axis, qui détaché de cette vertèbre s'est soudé à la deuxième vertèbre cervicale.

Les *pédicules* sont représentés par la base d'implantation de l'arc postérieur avec la gouttière de l'artère vertébrale et du premier nerf cervical.

Les *lames vertébrales* correspondent à la partie de l'arc postérieur comprise entre les gouttières des artères vertébrales.

L'*apophyse épineuse* est représentée par le tubercule postérieur de l'atlas.

Les *apophyses articulaires,* ou plutôt la *masse apophysaire,* est constituée par les masses latérales avec, au-dessus et au-dessous, les facettes articulaires correspondantes.

La cavité glénoïde correspond à l'apophyse articulaire supérieure comme la facette axoïdienne, à l'apophyse articulaire inférieure.

L'*apophyse transverse* présente, comme pour toutes les autres vertèbres cervicales, deux racines, l'une antérieure ou apophyse costiforme, l'autre postérieure ou apophyse transverse proprement dite, et un trou transversaire; par contre, elle ne possède ni gouttière transversaire, ni la division de l'extrémité libre de cette apophyse en deux tubercules antérieur et postérieur; exceptionnellement cependant, une encoche peut marquer l'ébauche de cette division.

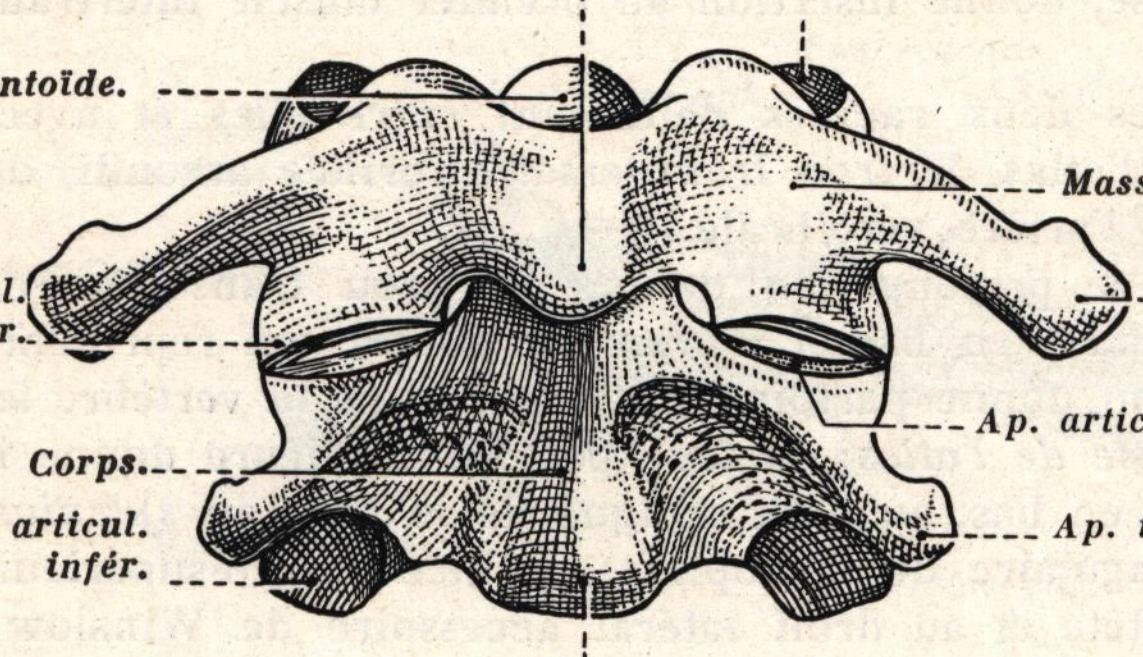

FIG. 263. *Atlas et axis, vue antérieure.*

AXIS

L'axis (du latin : *axis*, axe, essieu) ou *épistrophée* (du grec : ἐπιστροφή, tour) est la deuxième vertèbre cervicale. Comme l'atlas, il présente un certain nombre de caractères particuliers; toutefois, il se rapproche beaucoup plus de la vertèbre cervicale type que l'atlas lui-même.

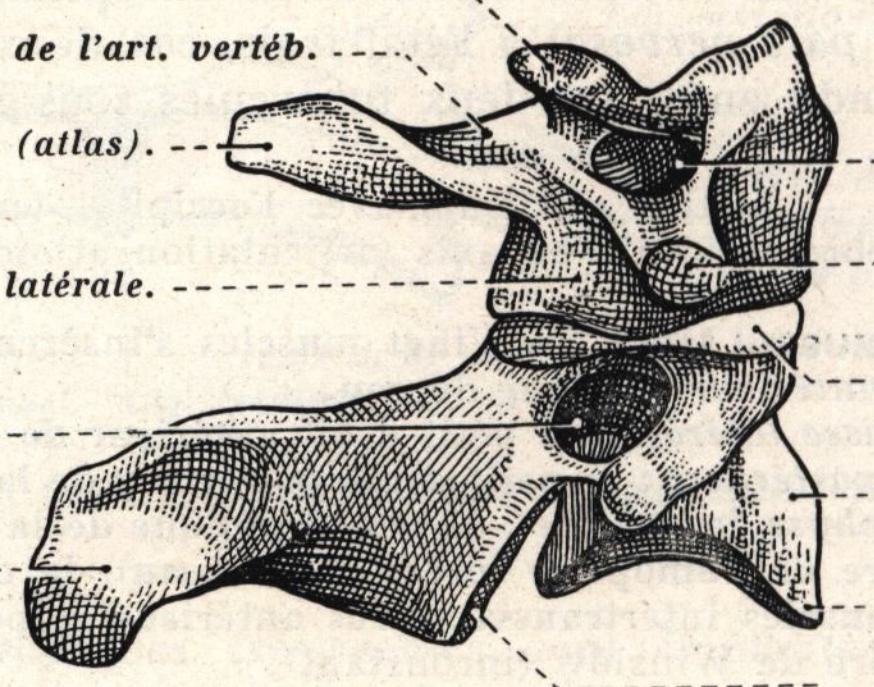

FIG. 264. *Atlas et axis, vue latérale droite.*

L'un des caractères les plus saillants de cette vertèbre est la présence d'une apophyse volumineuse, l'*apophyse odontoïde,* qui se détache de la face supérieure du corps vertébral, et qui représente le corps de l'atlas séparé de cette vertèbre et soudé à l'axis.

Corps vertébral. — Le corps vertébral est aplati d'avant en arrière, presque aussi haut que large, mais toutefois plus large à sa partie supérieure qu'à sa partie inférieure.

On peut lui considérer six faces qui se distinguent en supérieure, inférieure, antérieure, postérieure et latérales.

La face supérieure présente à sa partie moyenne une apophyse verticale qui, sur la colonne articulée, s'engage dans la partie antérieure du trou atloïdien *(pars dentis)* : c'est l'*apophyse odontoïde*; de chaque côté de l'apophyse odontoïde, la face supérieure présente deux plateaux, obliques en bas et en dehors, qui répondent aux facettes articulaires des apophyses articulaires supérieures.

APOPHYSE ODONTOÏDE OU DENT. — L'*apophyse odontoïde* (de ὀδούς, dent et εἶδος, forme), ou *dent de l'axis,* est à peu près verticale; sa hauteur est de 15 à 18 millimètres en moyenne, et elle déborde toujours de quelques millimètres le bord supérieur de l'arc antérieur de l'atlas (voy. : fig. 251 et 254); elle présente une forme cylindroïde, légèrement aplatie transversalement, à sommet arrondi.
On lui distingue de bas en haut quatre parties qui sont : une base d'implantation, une partie rétrécie appelée *col,* un *corps* et un *sommet.*

La *base d'implantation,* plus ou moins élargie, unit cette apophyse à la face supérieure du corps de l'axis; latéralement elle est séparée des apophyses articulaires supérieures par une gouttière à direction antéro-postérieure, dont le fond est criblé de larges orifices vasculaires dans sa partie moyenne.

Le *sommet* ou *apex dentis,* arrondi et rugueux, présente un aspect en dos d'âne, et donne insertion au ligament suspenseur de la dent, ou ligament occipito-odontoïdien médian et aux faisceaux transverso-odontoïdiens de Grüber (voy. : *Articulation atloïdo-odontoïdienne*).

L'apophyse odontoïde (col et corps) présente quatre faces : une antérieure, une postérieure et deux latérales.

La *face antérieure* offre une surface articulaire (*facette articulaire antérieure* de la dent) en relief, de forme elliptique ou losangique à grand axe vertical, qui occupe les deux tiers environ de sa hauteur; convexe transversalement, et légèrement concave ou plane verticalement, elle s'articule avec la *fovea dentis* de l'arc antérieur de l'atlas.

La *face postérieure* présente aussi dans son tiers inférieur (col) une facette articulaire (*facette articulaire postérieure* de la dent) à contour circulaire ou légèrement ovalaire; convexe transversalement, elle répond à l'état frais au ligament transverse de l'articulation atloïdo-odontoïdienne.
Dans ses deux tiers supérieurs, elle présente une crête médiane qui surplombe la facette articulaire précitée, pour se terminer au sommet de la dent; sur les versants latéraux de cette crête, la face postérieure de l'apophyse odontoïde donne insertion aux ligaments occipito-odontoïdiens latéraux (voy. : fig. 268 et 270) (voy. : *Articulation occipito-odontoïdienne*).

Les *faces latérales* sont rugueuses et criblées d'orifices vasculaires dans leur partie moyenne.
Du point de vue mécanique, l'apophyse odontoïde doit être considérée comme un *pivot* autour duquel tourne l'atlas et, par suite de la solidarité de cette vertèbre avec l'occipital, la tête, dans ses mouvements de rotation à droite et à gauche.

La face inférieure est fortement concave dans le sens antéro-postérieur, et le bord antérieur de cette face descend toujours plus bas que le bord postérieur.

La face antérieure va en s'élargissant de bas en haut; elle présente à sa partie inférieure une saillie pyramidale triangulaire qui se prolonge en bas par un bord mousse arrondi, appelé *bec* ou *rostrum* (voy. : fig. 265 et 269). Sur la ligne médiane, cette saillie est marquée d'une petite facette triangulaire d'empreinte à base inférieure, sur laquelle s'insère le ligament vertébral commun antérieur; de chaque côté de la ligne médiane, elle donne insertion au muscle long du cou; une crête rugueuse sagittale et médiane

réduite parfois à un simple tubercule plus ou moins saillant sur lequel s'insère la membrane atloïdo-axoïdienne antérieure, surmonte cette saillie; en dehors de cette crête, la face antérieure est marquée de deux gouttières obliques, larges, criblées d'orifices vasculaires (voy. : fig. 265 et 266).

La face postérieure est plane et criblée de nombreux orifices vasculaires; à l'union de son tiers supérieur et de ses deux tiers inférieurs, elle donne insertion, suivant une

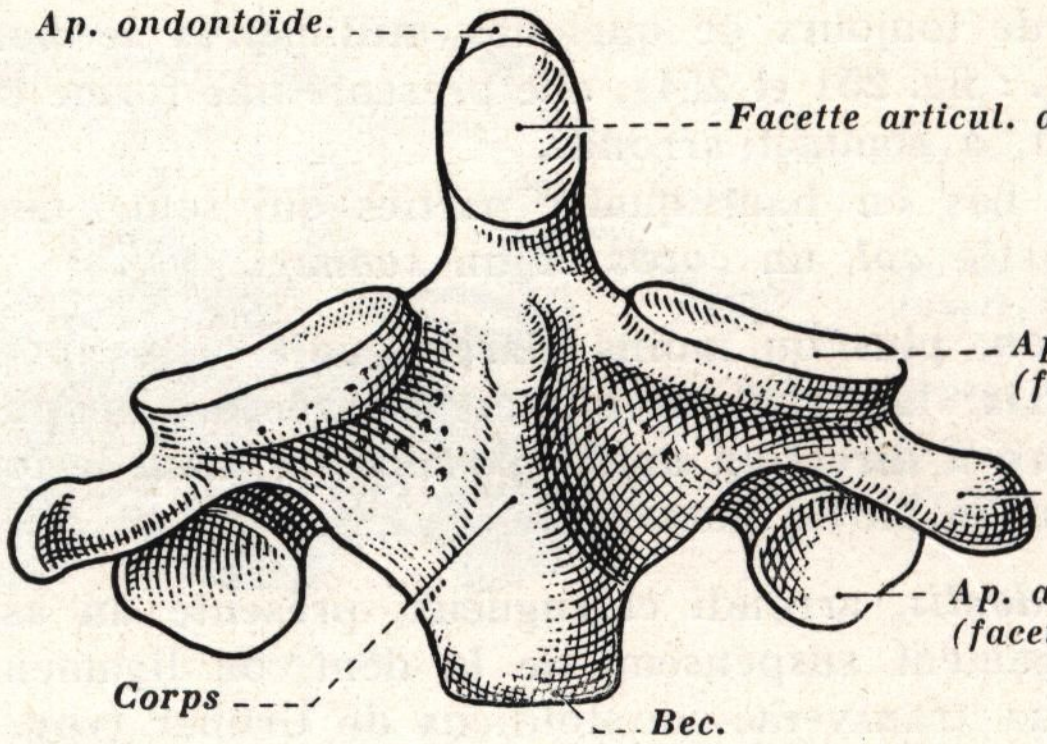

FIG. 265. *Axis, vue antérieure.*

étroite bande transversale, au ligament transverso-axoïdien et dans son tiers inférieur au ligament occipito-axoïdien médian (voy. : fig. 268).

Les faces latérales sont fortement obliques de haut en bas et de dehors en dedans, et inclinées à 45 degrés; elles vont en s'amincissant de haut en bas; sur elles s'implantent la racine antérieure de l'apophyse transverse et le pédicule de la vertèbre; entre ces deux formations anatomiques, la face latérale de l'axis est excavée en gouttière, et correspond au trou transversaire dans lequel s'engage l'artère vertébrale.

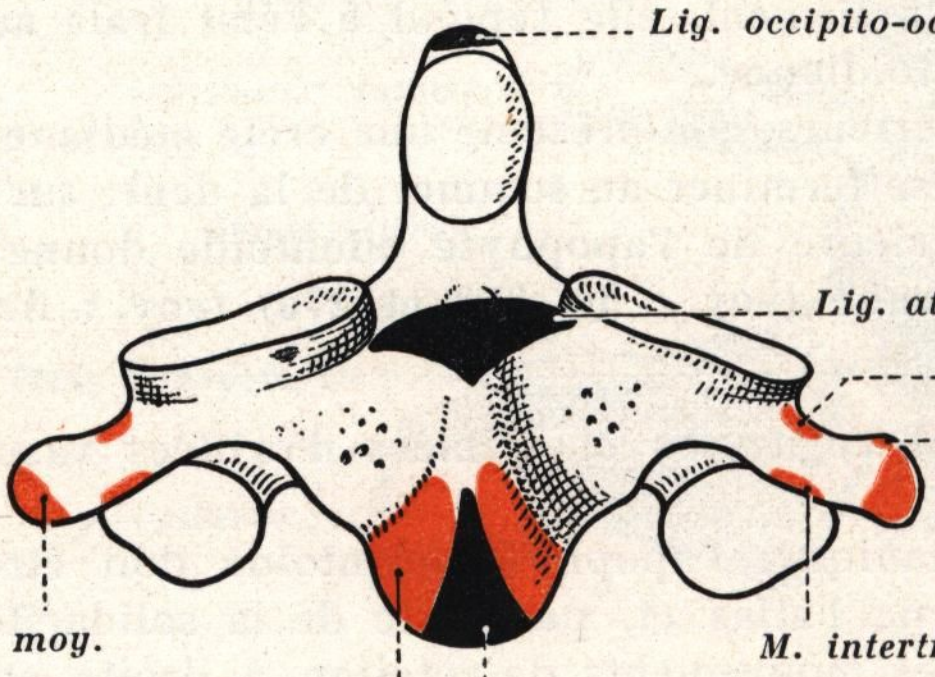

FIG. 266. *Axis, vue antérieure; insertions musculaires et ligamentaires.*

Pédicules. — Les pédicules sont très épais; ils s'étendent de l'union des faces postérieure et externe d'une part, aux lames et apophyses articulaires inférieures d'autre part. Dans leur tiers antérieur, ils sont surmontés par le versant postérieur des apophyses articulaires supérieures, dont les sépare un petit sillon; leur face axiale est lisse et régulièrement arrondie; leur face externe donne insertion à la racine postérieure de l'apophyse transverse; le bord inférieur des pédicules forme avec le corps vertébral une échancrure bien accusée, qui correspond au troisième trou de conjugaison.

Lames. — Les lames sont très épaisses; elles augmentent d'épaisseur de haut en bas; le bord supérieur est arrondi et mousse; dans son tiers antérieur, il offre une échancrure qui correspond au passage du grand nerf occipital d'Arnold; il est par contre plus ou moins saillant et irrégulier dans ses deux tiers postérieurs où il donne insertion à la membrane atloïdo-axoïdienne postérieure (voy. : fig. 268).

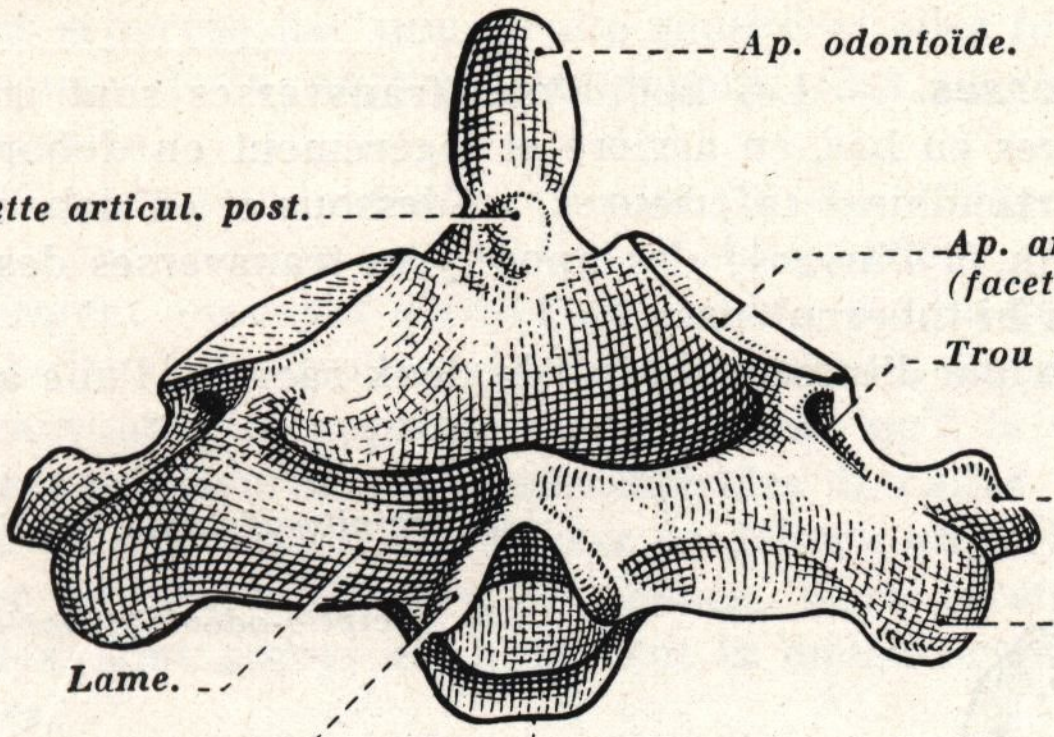

Fig. 267. *Axis, vue postérieure.*

Apophyse épineuse. — L'apophyse épineuse est volumineuse, saillante et bifurquée en arrière; les deux branches de bifurcation se dirigent obliquement en bas et en dehors ; ses faces sont souvent plus inclinées que celles des vertèbres cervicales sous-jacentes.

Le bord supérieur est irrégulier, saillant et rugueux.

La face supérieure est marquée d'une *fossette* pour l'insertion du muscle grand oblique

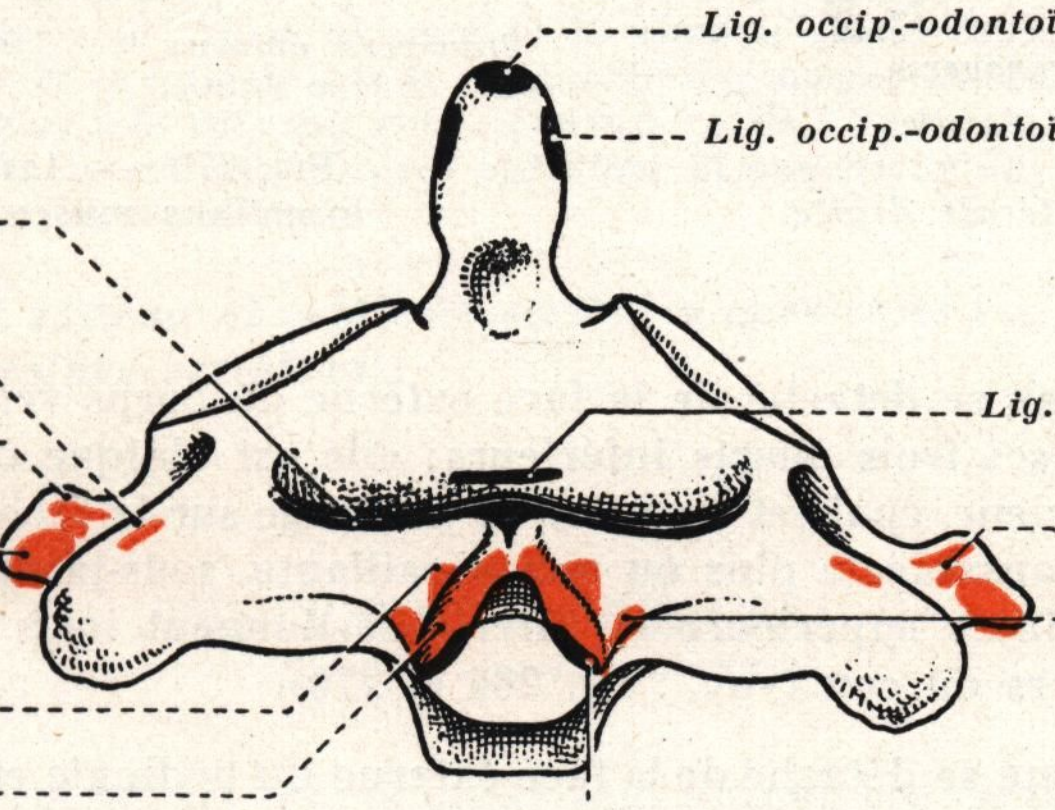

Fig. 268. — *Axis, vue postérieure; insertions musculaires et ligamentaires.*

de la tête; en arrière de cette fossette, des rugosités marquent l'insertion du grand droit postérieur de la tête; en avant de la fossette, et très près du bord inférieur, s'insère le faisceau le plus supérieur du transversaire épineux (court et long épineux).

La face inférieure, excavée en forme de gouttière, est très irrégulière; sur la ligne médiane apparaît une crête mousse, souvent très marquée, pour l'insertion du ligament interépi-

neux; de chaque côté de cette crête, des rugosités marquent l'insertion des premiers muscles interépineux cervicaux.

Les tubercules qui terminent la bifurcation de l'apophyse épineuse sont tantôt volumineux et irréguliers, tantôt incurvés en bas en forme de *bec* (voy. : fig. 269); leur versant postérieur donne insertion au ligament cervical postérieur (septum nuchal), et leur versant inféro-externe au premier interépineux cervical (voy. : fig. 268, 270 et 538).

Apophyses transverses. — Les apophyses transverses sont grêles et très courtes et, dans l'ensemble, obliques en bas, en arrière et légèrement en dehors; elles sont situées en avant des apophyses articulaires inférieures, au-dessous et en dehors des apophyses articulaires supérieures; enfin, à l'inverse des apophyses transverses des autres vertèbres cervicales, elles ne sont pas bi-tuberculeuses.

Elles sont implantées par l'intermédiaire de deux racines, l'une antérieure, l'autre postérieure.

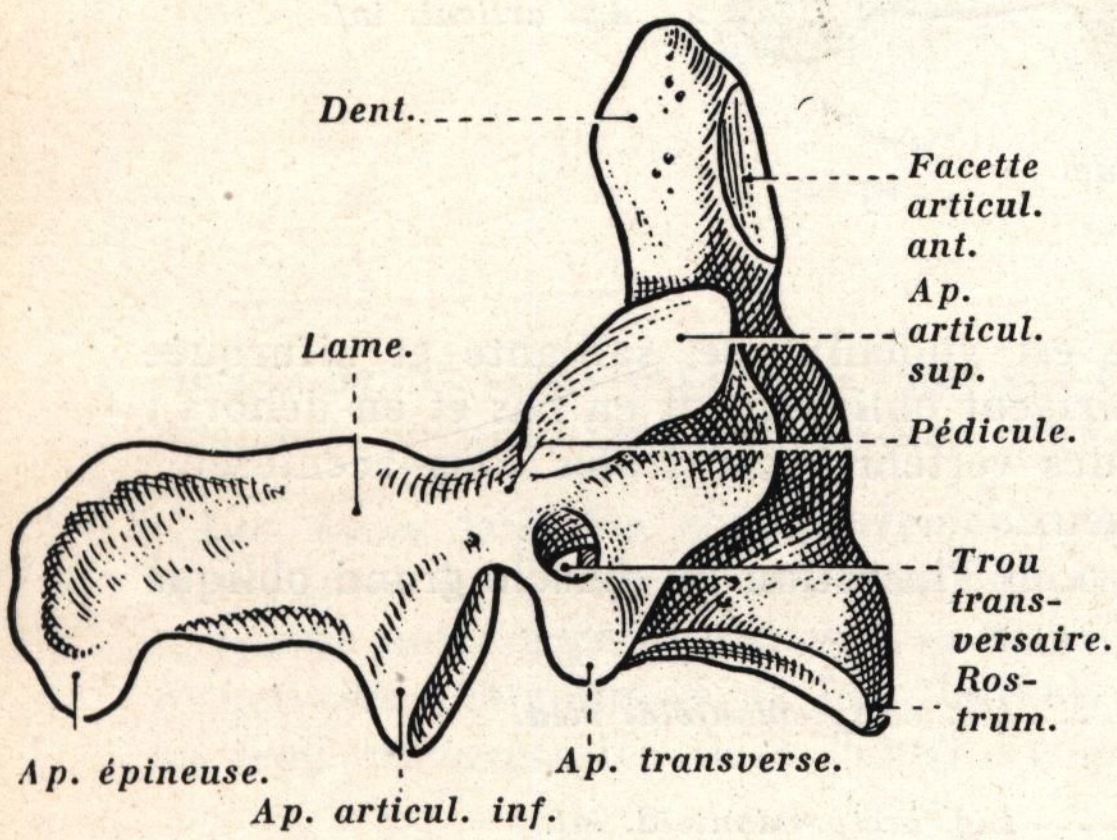

FIG. 269. — *Axis, vue latérale droite.*

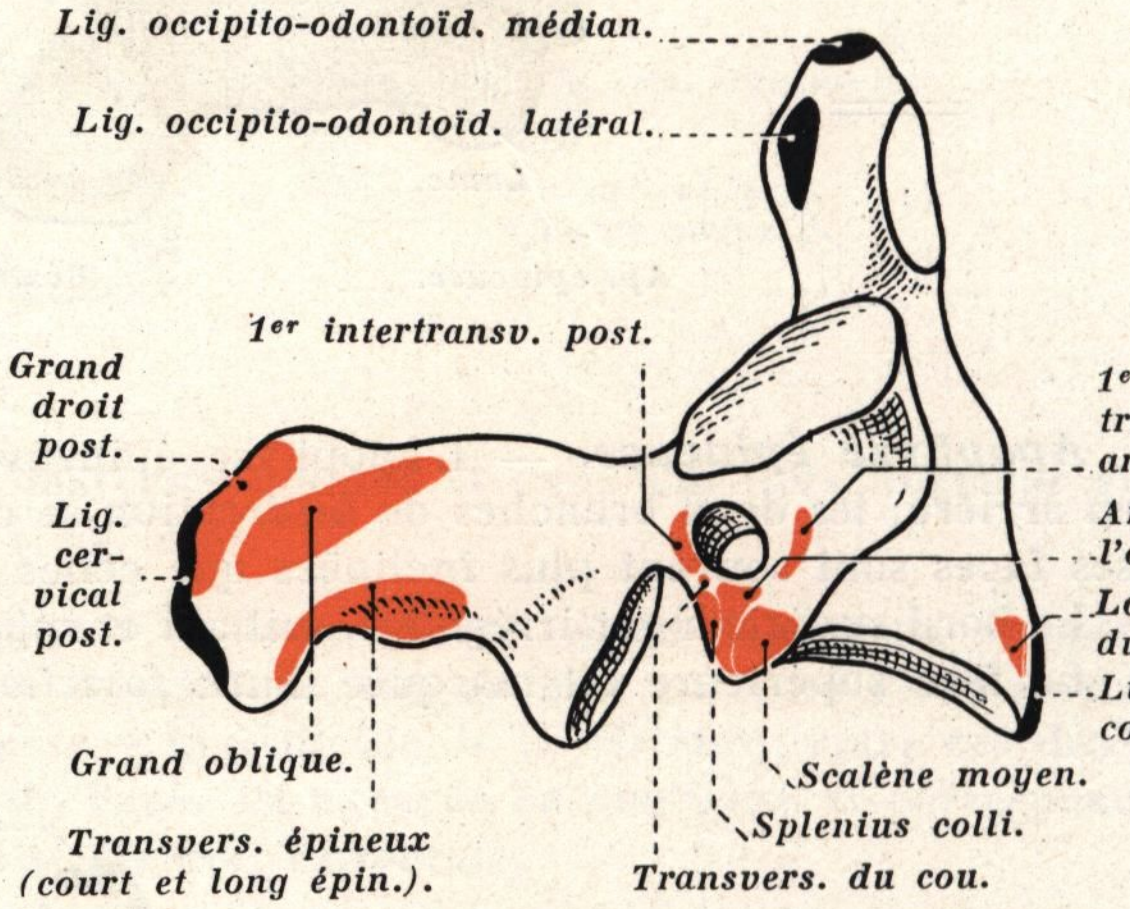

FIG. 270. — *Axis, vue latérale droite; insertions musculaires et ligamentaires.*

La RACINE ANTÉRIEURE se détache de la face externe du corps vertébral, à l'union de son quart supérieur et de ses trois quarts inférieurs; elle est oblique en bas, en dehors et en arrière; son bord antérieur, épais et rugueux, se prolonge sur la face antérieure du corps de l'axis par une crête transversale plus ou moins saillante, sous-jacente à l'apophyse articulaire supérieure; ses faces supérieure et inférieure donnent insertion aux muscles intertransversaires antérieurs du cou (voy. : fig. 266 et 270).

La RACINE POSTÉRIEURE se détache de la face externe du pédicule et de sa partie moyenne; plus courte que l'antérieure, elle est oblique en bas, en dehors et en avant; ses faces antéro-supérieure et postéro-inférieure, rugueuses, donnent insertion aux muscles intertransversaires postérieurs du cou.

Le TROU TRANSVERSAIRE, compris entre les deux racines d'une part, et les faces externes du corps de la vertèbre et du pédicule d'autre part, présente la disposition d'un véritable canal arciforme, à concavité externe, dont la paroi interne est une fossette creusée sur la face externe du corps de l'axis; dans le trou transversaire de l'axis s'engagent les vaisseaux vertébraux.

En dehors du trou transversaire, les racines de l'apophyse transverse se fusionnent en un tubercule; c'est le *tubercule latéral* de l'apophyse transverse de l'axis; sur ce tubercule

s'insèrent : au niveau du sommet, le scalène moyen; sur sa face postérieure, l'angulaire de l'omoplate et le *splenius colli*, et accessoirement le faisceau le plus supérieur du transversaire du cou (voy. : fig. 270).

Apophyses articulaires. — Les *apophyses articulaires supérieures* sont disposées en plateau à la face supérieure du corps vertébral et de chaque côté de la base de l'apophyse odontoïde, dont elles sont séparées par une étroite gouttière; elles forment un léger relief à la face supérieure du corps de la vertèbre; en dehors, elles surplombent par un bord tranchant le trou transversaire.

La facette articulaire qui correspond à toute l'étendue de leur surface est ovalaire à grosse extrémité postéro-externe; ces facettes sont obliques et regardent en haut et en dehors; elles sont planes ou légèrement convexes d'avant en arrière, tandis que dans le sens transversal elles sont concaves dans leur moitié externe et convexes dans leur moitié interne, cette disposition étant beaucoup plus appréciable au toucher qu'à la vue; elles s'articulent avec les facettes articulaires inférieures des masses latérales de l'atlas.

Les *apophyses articulaires inférieures* sont situées en dehors, en arrière et au-dessous des pédicules; appliquées sur la face antérieure des lames, leurs facettes articulaires, plus petites que les précédentes, sont planes et présentent la même orientation que celles des autres vertèbres cervicales.

Trou vertébral. — Le trou vertébral présente grossièrement la forme d'un cœur de carte à jouer dont la pointe est tournée en arrière; ses dimensions sont supérieures à celles des trous vertébraux des vertèbres sous-jacentes, mais inférieures à celles du trou atloïdien.

CONNEXIONS. — L'axis s'articule : *a)* d'une part, avec l'atlas qui le précède; *b)* et d'autre part, avec la troisième vertèbre cervicale qui lui fait suite.

INSERTIONS MUSCULAIRES. — Vingt-quatre muscles prennent insertion sur l'axis ; à savoir, unilatéralement :

1° Sur le *corps* : le long du cou.

2° Sur l'*apophyse épineuse* : le grand oblique de la tête, le grand droit postérieur de la tête, le transversaire épineux (court et long épineux) et le premier muscle interépineux cervical.

3° Sur l'*apophyse transverse* : le *splenius colli*, l'angulaire de l'omoplate, le scalène moyen, les premier et deuxième muscles intertransversaires antérieur et postérieur du cou; et accessoirement, le transversaire du cou (faisceau supérieur).

Pour la description des sixième et septième vertèbres cervicales (voyez plus loin, article: *Caractères propres à certaines vertèbres*).

VERTÈBRES DORSALES

Les vertèbres dorsales *(vertèbres thoraciques)* sont au nombre de douze, numérotées sur le squelette articulé et de haut en bas de une à douze; l'ensemble forme le segment dorsal de la colonne vertébrale ou *rachis dorsal*, dont la principale particularité est pour chaque vertèbre de s'articuler avec la côte correspondante, d'où la dénomination de *vertèbres thoraciques* qu'on leur attribue parfois.

Le rachis dorsal est le plus étendu de tous les segments de la colonne vertébrale; sa hauteur est plus grande que celle des segments cervical et lombaire; et dans l'ensemble il décrit une courbure à concavité antérieure.

La vertèbre dorsale est de toutes les vertèbres celle qui se rapproche le plus de la vertèbre type, sauf la première et les trois dernières vertèbres dorsales, qui possèdent des caractères particuliers.

Corps vertébral. — Le corps vertébral est beaucoup plus volumineux que celui des vertèbres cervicales, mais beaucoup moins que celui des vertèbres lombaires. Il présente la forme d'un segment de cylindre quelque peu aplati transversalement, et le diamètre antéro-postérieur l'emporte légèrement sur le diamètre transversal au niveau des dorsales moyennes, tandis que c'est l'inverse au niveau des deux premières dorsales, enfin les deux diamètres sont à peu près égaux au niveau des dernières vertèbres dorsales.

Le volume du corps des vertèbres dorsales va en augmentant de haut en bas (à l'exception du corps de la première dorsale qui est une vertèbre de passage, se rapprochant du type cervical), et la surface circonférentielle est d'autant plus étendue qu'on l'envisage sur une vertèbre plus inférieure.

Sur chaque vertèbre, la face inférieure est plus étendue que la face supérieure; ces faces sont généralement planes sur les dorsales supérieures, la surface criblée est à peine excavée, et le bourrelet marginal ne forme qu'un relief peu appréciable; par contre, sur les dorsales inférieures, le bourrelet marginal est très accentué et les faces sont excavées.

La face postérieure du corps, en rapport avec le trou vertébral, est concave transversalement, mais à peu près plane verticalement.

La surface circonférentielle est excavée en gouttière transversale, et cette gouttière est d'autant plus marquée que les bords marginaux sont plus proéminents et disposés en forme de *crête*; ces crêtes contribuant à augmenter la concavité de la face antérieure du corps de la vertèbre.

Facettes costales. — Ce qui caractérise avant tout le corps vertébral des vertèbres dorsales, c'est la présence, à la partie postérieure de chacune de ses faces latérales, de facettes articulaires, lisses, appelées *facettes costales*; ces facettes sont situées au niveau des bords marginaux qu'elles interrompent à cet endroit; elles sont au nombre de quatre par vertèbre, deux supérieures et deux inférieures.

1° Les FACETTES COSTALES SUPÉRIEURES s'étendent de la première à la dixième vertèbre dorsale inclusivement. Chaque facette présente le plus souvent l'aspect d'une surface circulaire (en segment de cercle) en relief dont la partie supérieure, située à la jonction des faces supérieure et latérale, est transformée en échancrure, et dont le bord inférieur forme un bourrelet plus ou moins saillant; elle est concave dans le sens antéro-postérieur, plane ou légèrement convexe de haut en bas: en outre, elle regarde en haut, en dehors et en arrière.

Ces facettes sont plus petites sur les dorsales supérieures que sur les dorsales inférieures; de plus, de haut en bas, elles se déplacent d'avant en arrière, en empiétant progressivement sur la face externe des pédicules.

De la première à la quatrième dorsale incluse, la facette articulaire est située immédiatement en avant de la base d'implantation du pédicule et ne déborde que très rarement sur ce dernier.

De la cinquième à la neuvième dorsale inclusivement, il est fréquent de voir la facette déborder quelque peu sur la face externe du pédicule et près de son bord supérieur.

Enfin, sur la dixième dorsale, la facette costale supérieure empiète sur la moitié supérieure de la face externe du pédicule immédiatement au contact de son bord supérieur (Hovelacque).

2° Les FACETTES COSTALES INFÉRIEURES s'étendent de la première à la neuvième vertèbre dorsale inclusivement. Beaucoup moins étendue que la précédente, la facette costale inférieure est une demi-facette de forme semi-lunaire, située à la partie postérieure du bord marginal inférieur; elle est disposée en biseau sur une petite saillie appelée *tubercule latéral*, et limitée en haut et en avant par une crête mousse plus ou moins en relief; comme la précédente, chaque facette costale inférieure est concave d'avant en arrière, plane ou légèrement convexe de haut en bas; elle regarde en bas, en dehors et en arrière.

Comparées aux facettes costales supérieures, les facettes costales inférieures sont orientées

de telle façon qu'elles regardent plus en bas qu'en dehors, alors que les facettes costales supérieures regardent presque uniquement en dehors; aussi peut-on dire que les facettes costales supérieures appartiennent aux faces latérales des vertèbres, tandis que les facettes costales inférieures appartiennent à la face inférieure.

Parmi les facettes costales inférieures, les plus grandes sont situées sur les cinquième, sixième et septième vertèbres dorsales, alors que celles des autres vertèbres sont généralement d'étendue très restreinte, celles de la neuvième dorsale sont toujours peu étendues donc incomplètes.

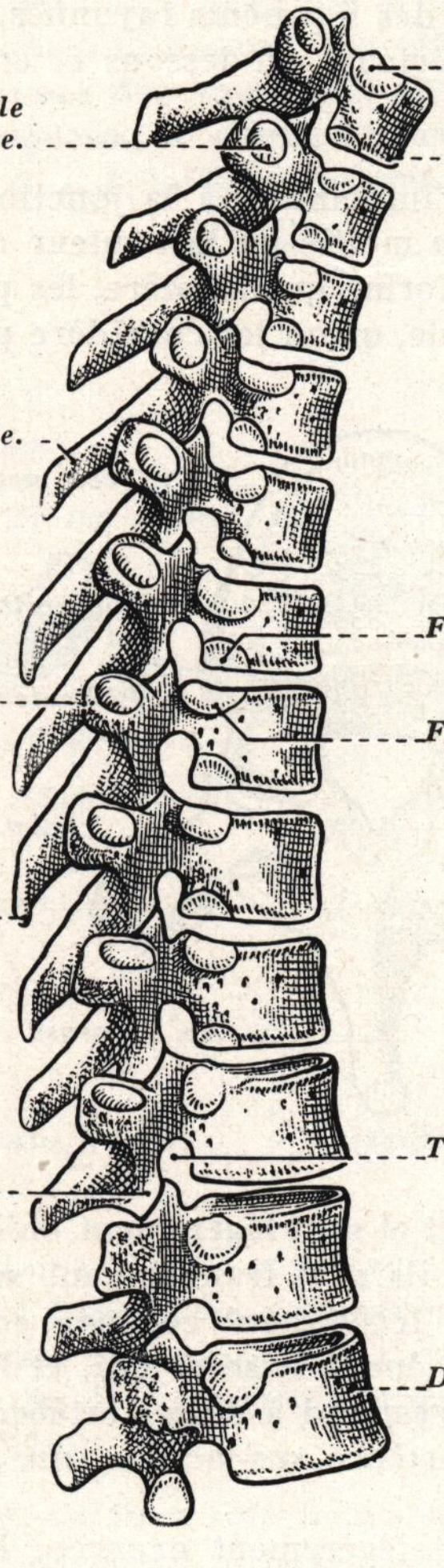

FIG. 271.
Rachis dorsal, vue latérale droite.

Sur une colonne vertébrale articulée, les facettes costales supérieures et inférieures sont placées en regard l'une de l'autre d'une vertèbre à l'autre; en s'opposant, elles forment entre elles un angle dièdre, dont l'arête répond au disque intervertébral correspondant; ces facettes s'articulent avec les facettes correspondantes de la tête de la côte; c'est ainsi par exemple que la troisième côte s'articule simultanément avec la facette costale inférieure de la deuxième dorsale et avec la facette costale supérieure de la troisième dorsale, et ainsi de suite pour chaque côte, la première côte s'articulant, soit uniquement avec la première dorsale, soit à la fois avec cette dernière et avec une facette articulaire inférieure de la septième vertèbre cervicale (inconstante).

Les *deux dernières dorsales* ne possèdent qu'une seule facette costale disposée latérale-

ment, moitié sur le pédicule, moitié sur la face latérale du corps vertébral; fortement excavées, elles présentent une forme elliptique à grand axe oblique en bas et en arrière; celle de la onzième dorsale s'articule avec la onzième côte, et celle de la douzième dorsale avec la douzième côte (voy. : fig. 271).

Sur les corps vertébraux des vertèbres dorsales se fixent : *a)* le ligament vertébral commun antérieur, sur la partie moyenne antérieure des bords marginaux; *b)* le long du cou par trois faisceaux sur la face latérale du corps des trois premières dorsales; *c)* le psoas et le petit psoas (inconstant) sur la face latérale du corps de la douzième dorsale; *d)* et les faisceaux supérieurs et inférieurs des ligaments rayonnés, au-dessus et en avant des facettes costales supérieures (faisceau supérieur), au-dessous et en avant des facettes costales inférieures (faisceau inférieur).

Pédicules. — Les pédicules s'implantent à la jonction de la face postérieure et de la face latérale de la vertèbre, sur la moitié de la hauteur du corps de la vertèbre.

Aplatis transversalement et de forme quadrilatère, les pédicules sont d'autant plus épais, et leur hauteur d'autant plus grande, qu'on les considère plus bas. Sur les vertèbres dorsales

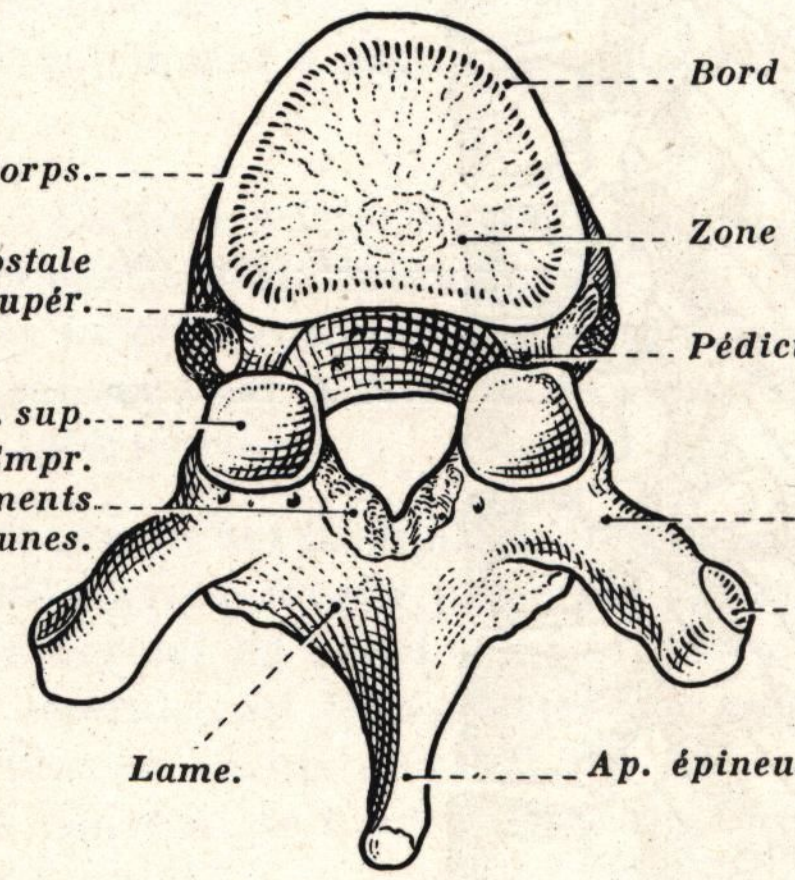

FIG. 272.
Vertèbre dorsale, vue supérieure.

supérieures, les pédicules divergent et sont légèrement obliques en arrière et en dehors; sur les vertèbres dorsales inférieures, ils sont franchement sagittaux.

Le bord supérieur est mince, légèrement concave en haut et à peine échancré; par contre, le bord inférieur est plus épais, lisse et uni, et fortement échancré.

Le *trou de conjugaison* qui correspond à deux vertèbres adjacentes est presque entièrement formé aux dépens de la vertèbre sus-jacente, du fait de l'implantation haute des pédicules (voy. : fig. 275).

La face externe est rugueuse et légèrement excavée; la face interne est lisse, concave d'avant en arrière, convexe de haut en bas.

Lames vertébrales. — Les lames vertébrales sont épaisses, aplaties d'avant en arrière, de forme rectangulaire, mais légèrement plus hautes que larges; elles sont inclinées obliquement de haut en bas et d'avant en arrière (voy. : fig. 272 et 274).

La FACE ANTÉRIEURE présente deux champs inégaux : l'un, supérieur, à peu près lisse; l'autre, inférieur, plus étendu que le précédent, fortement rugueux, correspond dans la plus grande partie de sa surface aux insertions des puissants ligaments jaunes; à la limite des deux champs s'observent fréquemment, et principalement chez le vieillard, des épines osseuses finement dentelées que nous désignerons sous le nom d'*épines d'insertion des liga-*

ments jaunes ou *épines prélamellaires*; les épines prélamellaires sont toujours plus apparentes sur les huitième et neuvième dorsales que sur les autres vertèbres.

La FACE POSTÉRIEURE est lisse, percée de quelques orifices vasculaires; elle forme le fond de la gouttière vertébrale dans laquelle se logent les muscles spinaux; elle donne insertion aux court et long lamellaires du transversaire épineux et au ligament costo-lamellaire de Trolard.

Le BORD SUPÉRIEUR est oblique en haut, en dehors et en avant; dans son tiers externe, il correspond à l'implantation de la base de l'apophyse articulaire supérieure; dans ses deux tiers internes, il forme avec celui du côté opposé une échancrure en forme d'U, que prolongent vers le haut les bords internes des apophyses articulaires supérieures à ce niveau. Le bord supérieur est épais et rugueux, il donne insertion aux ligaments jaunes; cette insertion déborde en arrière de 2 à 3 millimètres sur la face postérieure de la lame (voy. : fig. 274 et 276).

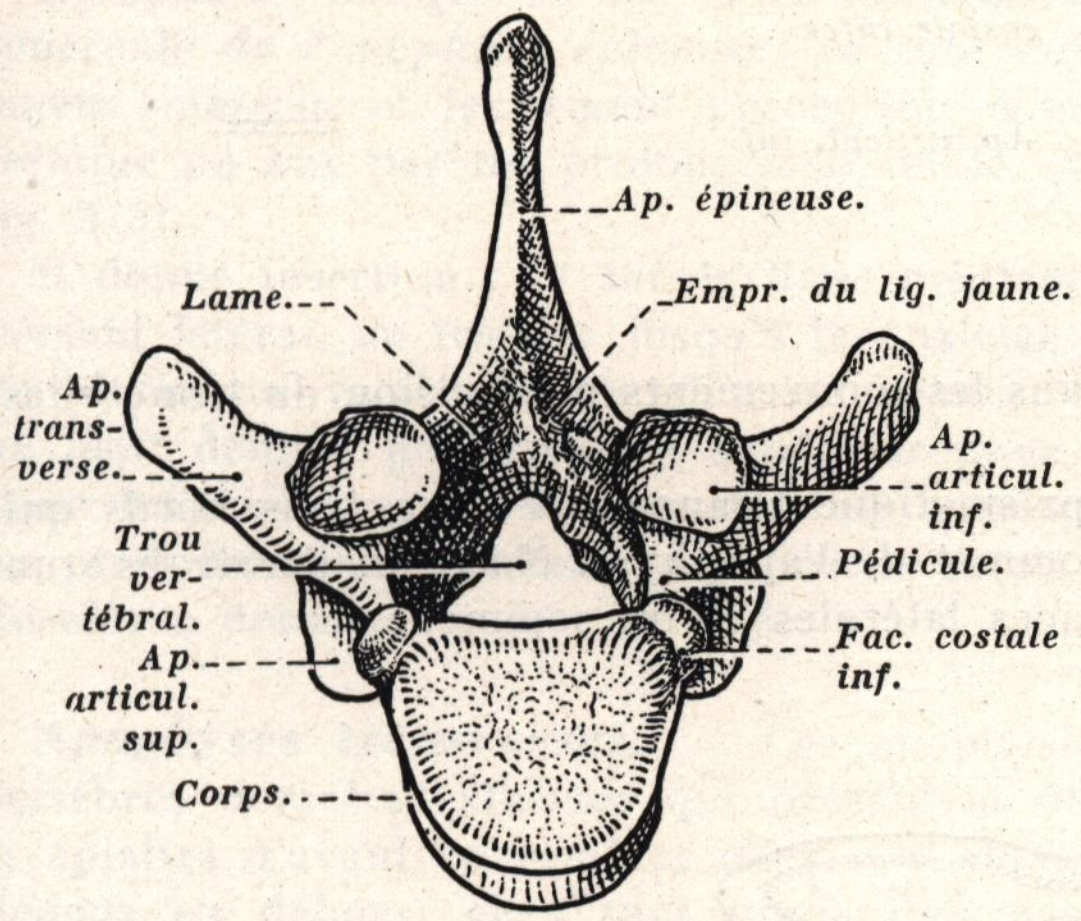

FIG. 273.
Vertèbre dorsale, vue inférieure.

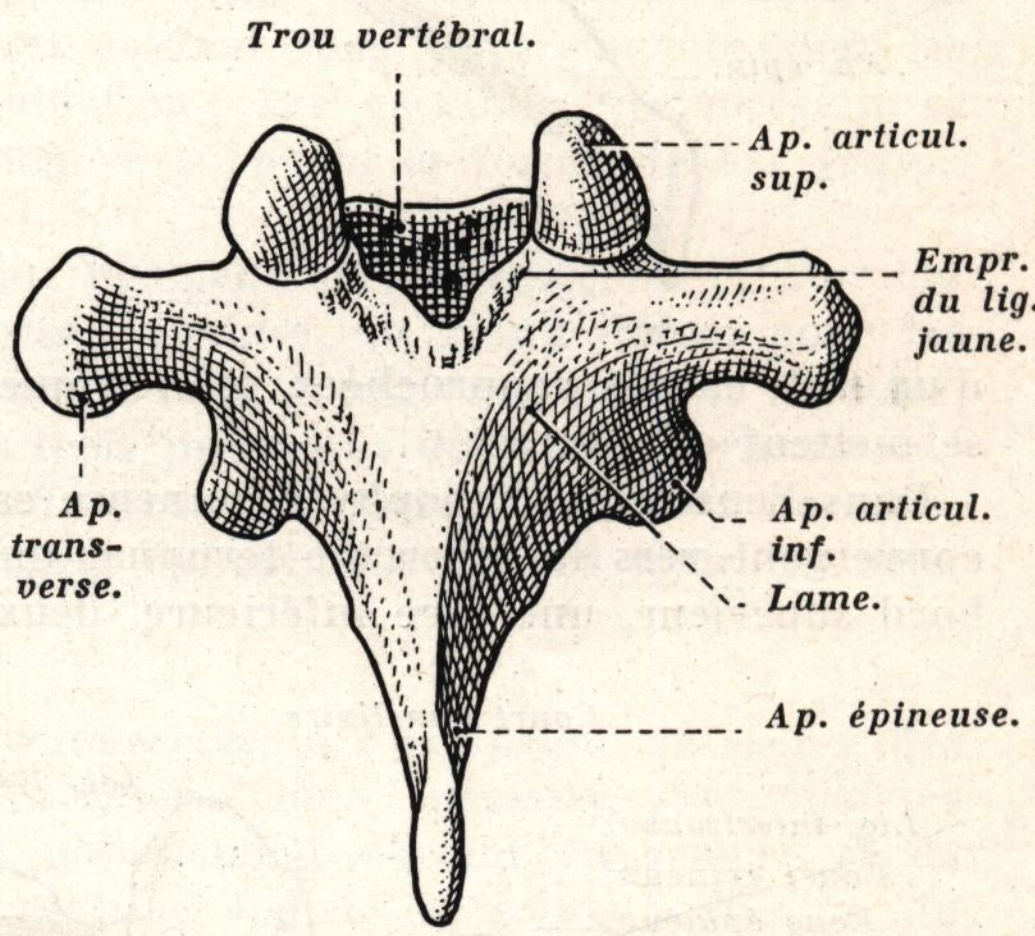

FIG. 274.
Vertèbre dorsale (septième), vue postérieure.

Le BORD INFÉRIEUR est plus épais que le bord supérieur; arrondi et mousse, il est oblique en bas, en arrière et en dedans, et légèrement échancré; sur les deux dernières dorsales, cette échancrure est très étroite, mais beaucoup plus accusée que sur les autres vertèbres dorsales; sur le versant postérieur de l'échancrure s'insère le faisceau court lamellaire du transversaire épineux (voy. : fig. 276).

Le BORD EXTERNE est libre dans son tiers inférieur ; ses deux tiers supérieurs correspondent à l'union de trois pièces osseuses : la lame, l'apophyse transverse et le pédicule.

Apophyse épineuse. — L'apophyse épineuse est longue, et fortement oblique de haut en bas et d'avant en arrière; de toutes les vertèbres, ce sont les vertèbres dorsales qui possèdent les apophyses épineuses les plus longues et les plus obliques; leur longueur et leur obliquité vont en augmentant de la première à la huitième dorsale, puis celles des quatre dernières dorsales vont en diminuant de longueur de haut en bas, en même temps que leur obliquité est moindre; elles se redressent pour prendre le type lombaire à la douzième dorsale (voy. : *Douzième vertèbre dorsale*); les apophyses épineuses des onzième et douzième vertèbres dorsales sont courtes et à peu près horizontales (voy. : fig. 271).

L'apophyse épineuse, implantée par sa base sur la partie médiane de l'arc postérieur,

est située dans un plan médian, mais il n'est pas rare de rencontrer des déviations latérales de son sommet (voy. : fig. 272).

Sur une colonne vertébrale articulée, le sommet de l'apophyse épineuse saute la vertèbre sous-jacente et correspond au corps vertébral de la deuxième vertèbre sous-jacente; les apophyses épineuses sont imbriquées les unes au-dessus des autres comme les tuiles

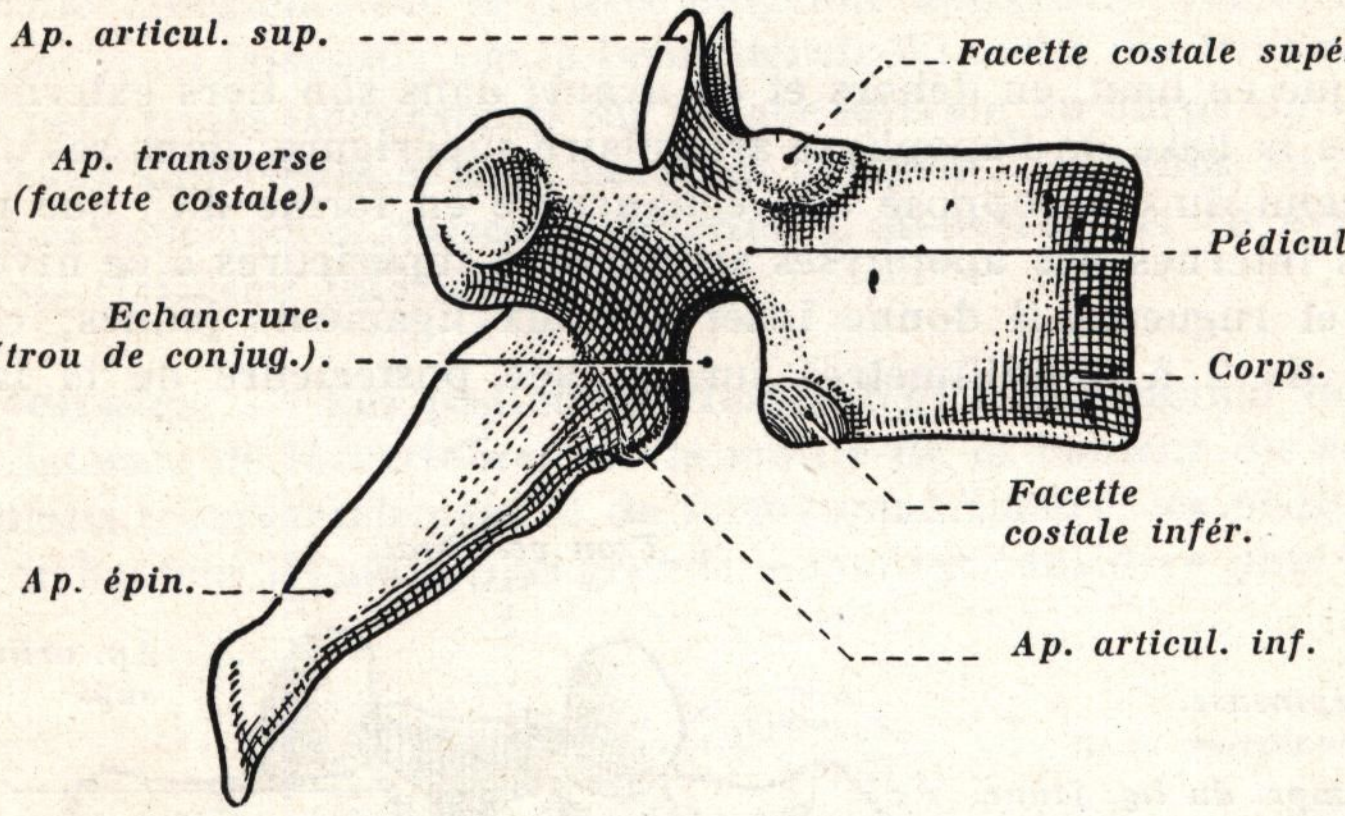

Fig. 275.
Vertèbre dorsale, vue latérale droite.

d'un toit, et très rapprochées, si bien que dans les mouvements d'extension du tronc elles se mettent en contact.

Dans l'ensemble, l'apophyse épineuse est prismatique triangulaire avec trois bords qui convergent vers le tubercule terminal du sommet de l'apophyse. Nous lui décrirons : un bord supérieur, une face inférieure, deux faces latérales et un sommet.

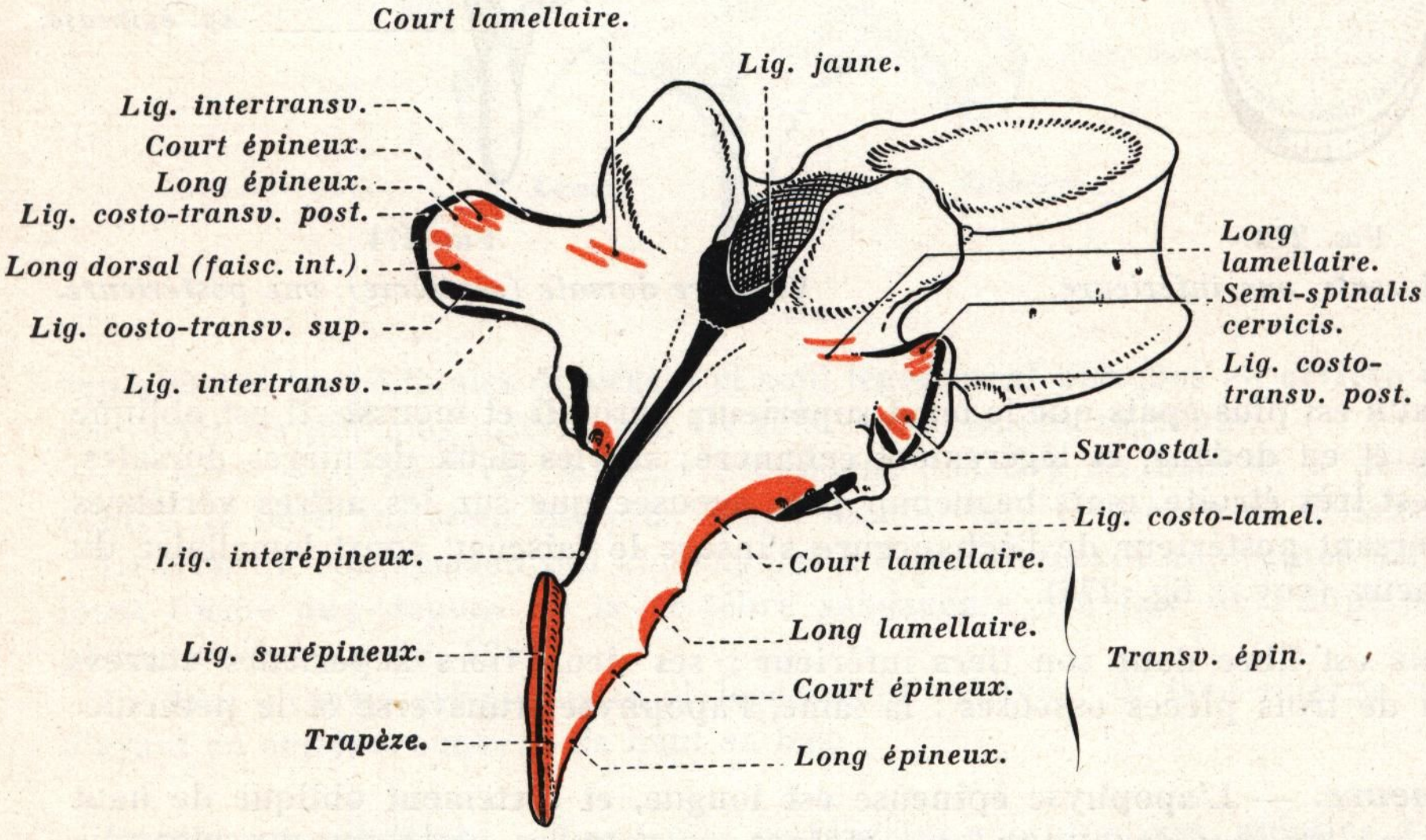

Fig. 276.
Insertions musculaires et ligamentaires de la sixième vertèbre dorsale, vue postéro-latérale droite.

Le bord supérieur (ou mieux *postéro-supérieur)*, saillant et mousse, présente la forme d'une crête ; il se continue en haut sur la face postérieure des lames vertébrales, et s'arrête très atténué à l'insertion des ligaments jaunes; il donne insertion au ligament interépineux (voy. : fig. 274 et 276).

La face inférieure (ou mieux *antéro-inférieure*) est très irrégulière et fortement rugueuse; plus large en avant qu'en arrière; elle continue le plan du champ inférieur de

la face antérieure des lames; sur la ligne médiane, elle présente une étroite crête mousse (et non une gouttière comme on a coutume de l'enseigner) sur laquelle s'insère le ligament interépineux.

Les bords latéraux qui délimitent cette face affectent le plus souvent un contour polycyclique à deux ou trois arcs à concavité inférieure; entre les arcs (échancrures) apparaissent de petites épines osseuses sur le versant externe desquelles se fixent les tendinets des faisceaux du transversaire épineux (voy. : fig. 276).

Les FACES LATÉRALES, plus larges en avant qu'en arrière, sont obliques en bas et en dehors, elles continuent la face postérieure des lames; près du bord inféro-latéral, chaque face latérale donne insertion aux quatre faisceaux du transversaire épineux, qui sont d'avant en arrière le court lamellaire, le long lamellaire, le court épineux et le long épineux (voy. : fig. 276); au niveau du bord inféro-latéral, les insertions de ces faisceaux sont marqués par les *échancrures* précitées.

Le SOMMET, oblique en bas et en arrière, est pourvu d'un tubercule en dos d'âne, le *tubercule de l'apophyse épineuse*; ce tubercule est saillant sous les téguments chez les sujets amaigris, et facilement perceptible à la palpation ; sur certaines vertèbres, il se termine en bas par un prolongement effilé et incurvé en avant et forme de *bec* (voy. : fig. 275).

Il donne insertion : *a)* sur la ligne médiane, au ligament surépineux ; *b)* et sur son versant latéral, au trapèze jusqu'à la onzième dorsale incluse, au grand dorsal pour les six dernières vertèbres dorsales, au splénius pour les cinq premières vertèbres dorsales, au petit dentelé postérieur et supérieur pour les trois premières dorsales, au rhomboïde pour les cinq premières dorsales, au *semi-spinalis* pour les quatre premières dorsales, au petit dentelé postérieur et inférieur et au muscle épi-épineux du dos pour les deux dernières dorsales (voy. : fig. 276).

Apophyses transverses. — Les apophyses transverses, à l'exclusion de celles des vertèbres dorsales extrêmes qui présentent des caractères bien spéciaux, sont épaisses et aplaties d'avant en arrière; elles sont dirigées obliquement d'avant en arrière et de dedans en dehors; elles sont implantées par une base épaisse et solide à l'union du pédicule et des deux tiers supérieurs du bord externe de la lame vertébrale.

La FACE ANTÉRIEURE, à peu près plane sur les dorsales supérieures, est fortement convexe sur les dorsales inférieures; de plus elle est très irrégulière, rugueuse, percée de nombreux orifices; elle présente souvent près de son bord inférieur une crête transversale, plus marquée en dehors qu'en dedans, sur laquelle s'attache le ligament interosseux de l'articulation costo-transversaire ou ligament cervico-transversaire interosseux.

Facette costale. — Près de son extrémité libre, la face antérieure est pourvue d'une petite facette articulaire, à contour circulaire ou ovalaire, appelée *facette costale*; elle s'articule avec la facette articulaire que présente le versant postérieur de la tubérosité costale de la côte correspondante.

Sur les quatre premières vertèbres dorsales, les facettes costales sont généralement grandes, déprimées et excavées en fossettes *(fovea costalis)*, et de plus elles regardent en avant et en dehors; sur les autres vertèbres dorsales (à l'exclusion des deux dernières qui ne possèdent pas de facette costale), elles sont généralement de dimensions plus petites et à peu près planes; elles regardent en avant, en dehors et en haut.

D'une façon générale, on peut admettre qu'à petite facette correspond une facette plane, et à grande facette correspond une facette excavée; toutefois, qu'elles soient petites ou grandes, elles n'occupent jamais toute la hauteur de l'apophyse transverse; elles sont généralement plus rapprochées d'un des bords (voy. : fig. 271 et 275).

Au-dessous de la facette costale, la face antérieure de l'apophyse transverse donne insertion au ligament costo-transversaire inférieur.

Sur le squelette articulé, la face antérieure de l'apophyse transverse délimite (dans sa partie située en dedans de la facette costale) avec la face postérieure du col de la côte un espace allongé, lenticulaire, c'est le *foramen cervico-transversaire*; à l'état frais, cet orifice est occupé par le ligament cervico-transversaire interosseux de l'articulation transverso-tubérositaire (voy. : *Articulations costo-transversaires*).

La FACE POSTÉRIEURE, convexe, se continue en dedans avec la lame correspondante; elle présente *deux champs* : l'un, *interne*, qui correspond au tiers interne de cette face, est à peu près lisse; l'autre, *externe*, qui correspond à ses deux tiers, est au contraire fortement rugueux et parfois hérissé de petits tubercules ; ce dernier correspond à de nombreuses insertions musculaires qui sont : *a)* les faisceaux internes ou transversaires du long dorsal, les surcostaux et les faisceaux court et long épineux du transversaire épineux sur toute l'étendue du rachis dorsal ; *b)* le *semi-spinalis (cervicis et dorsi)* de la deuxième à la onzième dorsale incluse (voy. : fig. 276), le transversaire du cou sur les cinq premières dorsales et le petit complexus sur les deux premières dorsales.

Le BORD SUPÉRIEUR est épais et rugueux, plus épais en dedans qu'en dehors; il donne insertion au ligament intertransversaire (voy. : fig. 276), reliquat fibreux des muscles intertransversaires disparus au niveau du segment dorsal du rachis.

Le BORD INFÉRIEUR, légèrement arqué, est concave en bas et plus large en dehors qu'en dedans; il donne insertion aux ligaments costo-transversaire supérieur et intertransversaire de l'espace sous-jacent.

Le SOMMET ou extrémité libre est plus haut que large, arrondi et rugueux, il donne insertion au transversaire du cou sur les cinq premières dorsales.

Apophyses articulaires. — Les apophyses se distinguent en supérieures et inférieures.

1° Les **apophyses articulaires supérieures** sont représentées par de minces et courtes lames osseuses bien individualisées; aplaties d'avant en arrière, elles s'implantent par une base élargie au-dessus des pédicules, des lames et des apophyses transverses.

Leur face postérieure présente une facette articulaire arrondie ou ovalaire à peu près plane, dont l'orientation est telle qu'elles regardent en arrière et légèrement en haut et en dehors, à l'exception toutefois de la douzième dorsale, dont les facettes articulaires ne regardent pas en dehors et très peu en haut.

Leur face antérieure, convexe transversalement et légèrement concave de haut en bas, se continue insensiblement par une crête mousse avec le bord supérieur du pédicule, pour former le bord inférieur du trou de conjugaison.

Leur pourtour est marqué par un bord libre très aigu, tranchant, séparé de l'apophyse transverse par une petite échancrure.

2° Les **apophyses articulaires inférieures** ne sont pas à proprement parler des apophyses, mais de simples facettes articulaires planes, circulaires ou elliptiques, situées sur la partie externe de la face antérieure des lames; elles regardent en avant et légèrement en bas et en dedans, et assez souvent elles apparaissent en relief par rapport à la lame vertébrale.

En haut, elles sont séparées du bord inférieur du pédicule par une échancrure qui correspond à la paroi postérieure du trou de conjugaison; en bas, elles dessinent une légère saillie arrondie, sous-jacente à la lame, et bordée d'un fin sillon pour l'insertion de la capsule articulaire.

Les facettes articulaires présentent exceptionnellement la même disposition et la même configuration de chaque côté.

Trou ou canal vertébral. — Le trou ou canal vertébral est à peu près circulaire, cependant son diamètre transversal l'emporte de 2 à 3 millimètres sur son diamètre antéro-postérieur.

Il est limité : en avant, par la face postérieure du corps vertébral déprimé en gouttière, en arrière par les lames vertébrales, et latéralement par les pédicules.

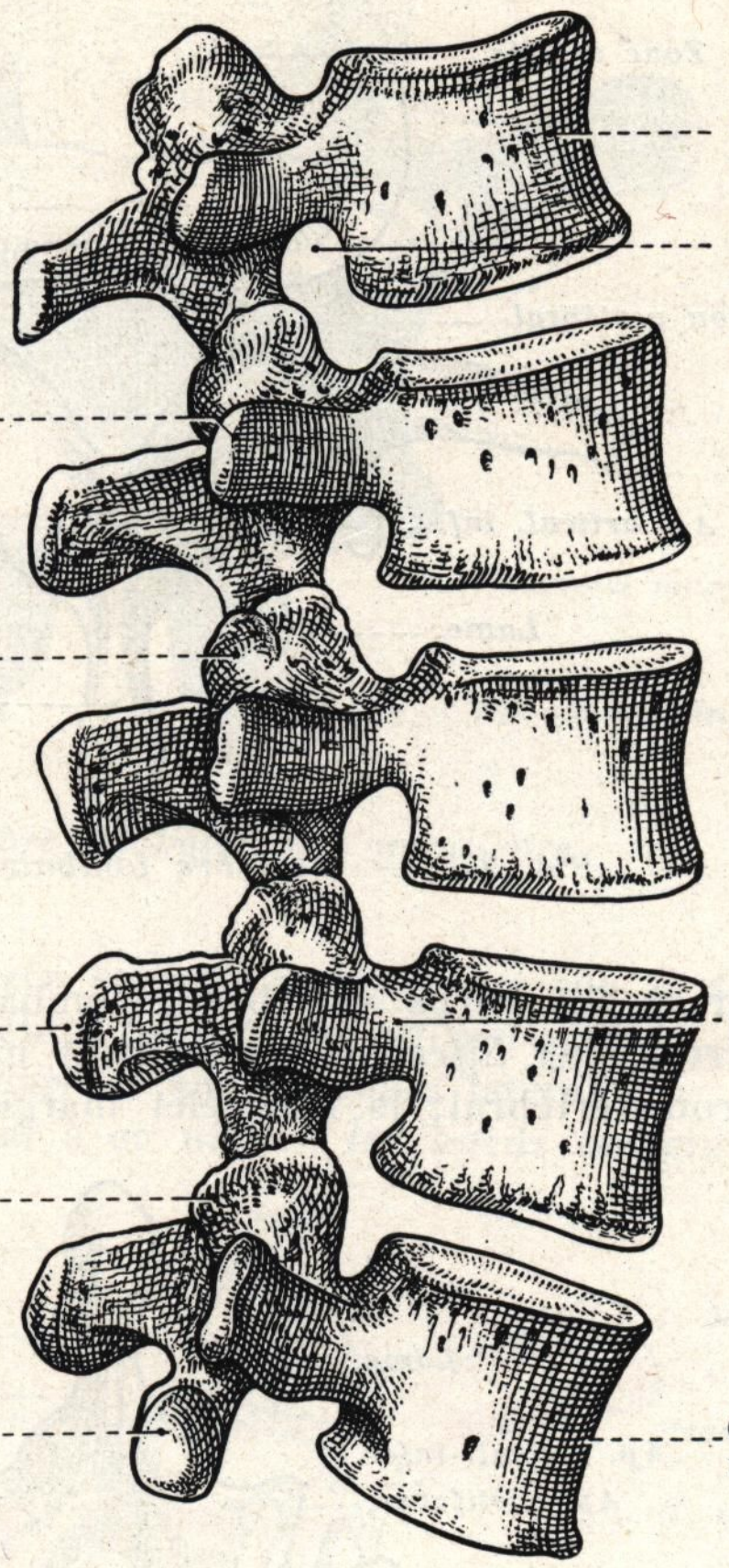

FIG. 277.
Rachis lombaire, vue latérale droite.

VERTÈBRES LOMBAIRES

Les vertèbres lombaires sont au nombre de cinq, superposées et numérotées de haut en bas, de une à cinq; elles forment par leur ensemble le segment lombaire de la colonne vertébrale ou *rachis lombaire,* et celui-ci décrit une courbure à convexité antérieure (voy. : fig. 277).

Corps vertébral. — Leur corps vertébral est très volumineux : c'est le plus volumineux de toutes les vertèbres.

A part les vertèbres extrêmes, la hauteur du corps vertébral est à peu près la même en avant et en arrière; celui de la première vertèbre lombaire, se rapprochant du type dorsal, est plus haut en arrière qu'en avant; inversement, celui de la cinquième vertèbre lombaire est nettement plus élevé en avant qu'en arrière, cette vertèbre prenant le type cunéiforme.

Comme pour les vertèbres cervicales, le diamètre transversal l'emporte notablement sur le diamètre antéro-postérieur; en outre le diamètre transversal de la face inférieure est toujours supérieur à celui de la face supérieure du corps de la vertèbre; enfin le

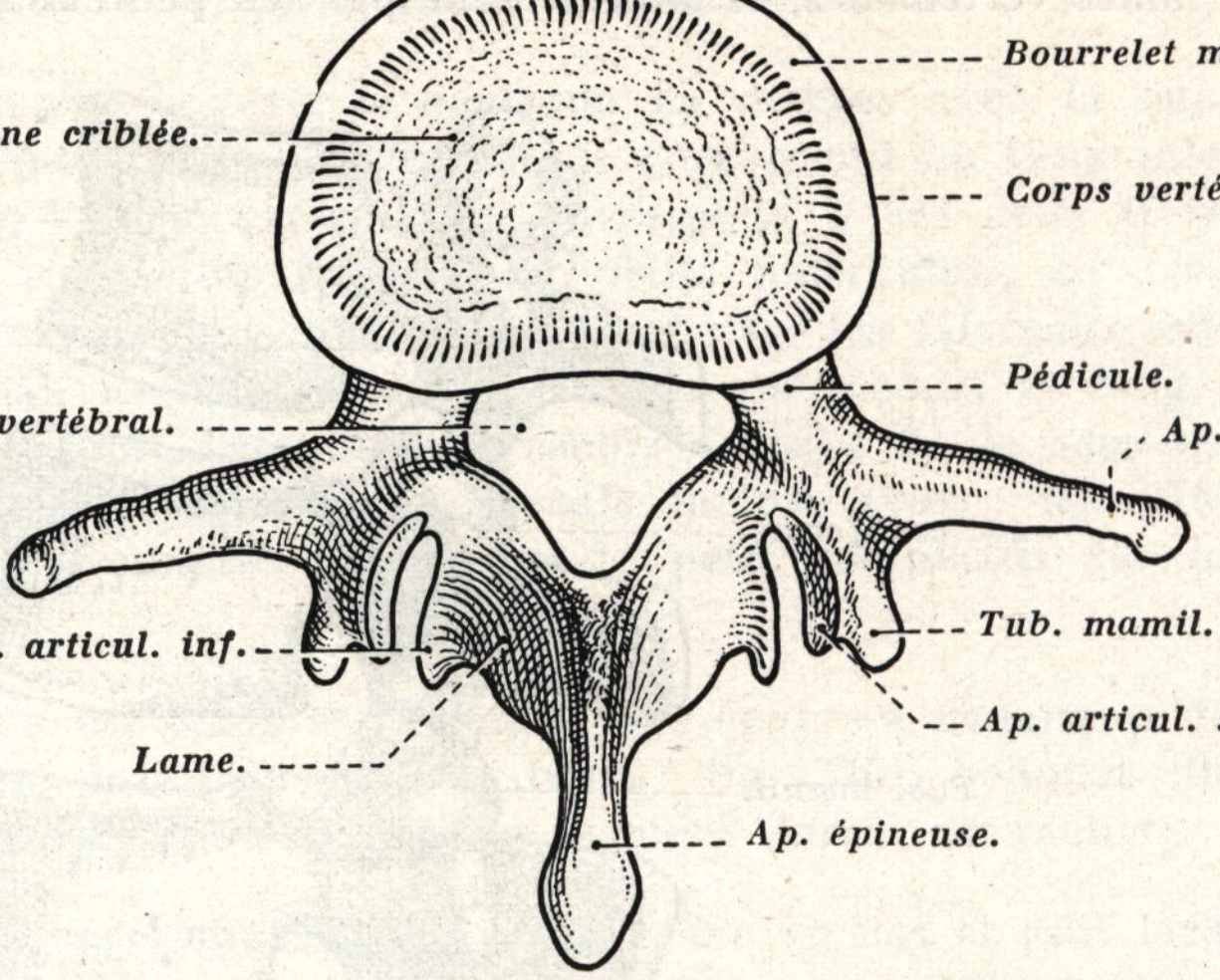

Fig. 278. — *Vertèbre lombaire, vue supérieure.*

diamètre transversal des corps vertébraux lombaires va en augmentant de haut en bas.

Les *faces supérieure* et *inférieure* présentent un aspect réniforme dont le hile serait tourné vers le trou vertébral; le bourrelet marginal est très prononcé, et celui de la

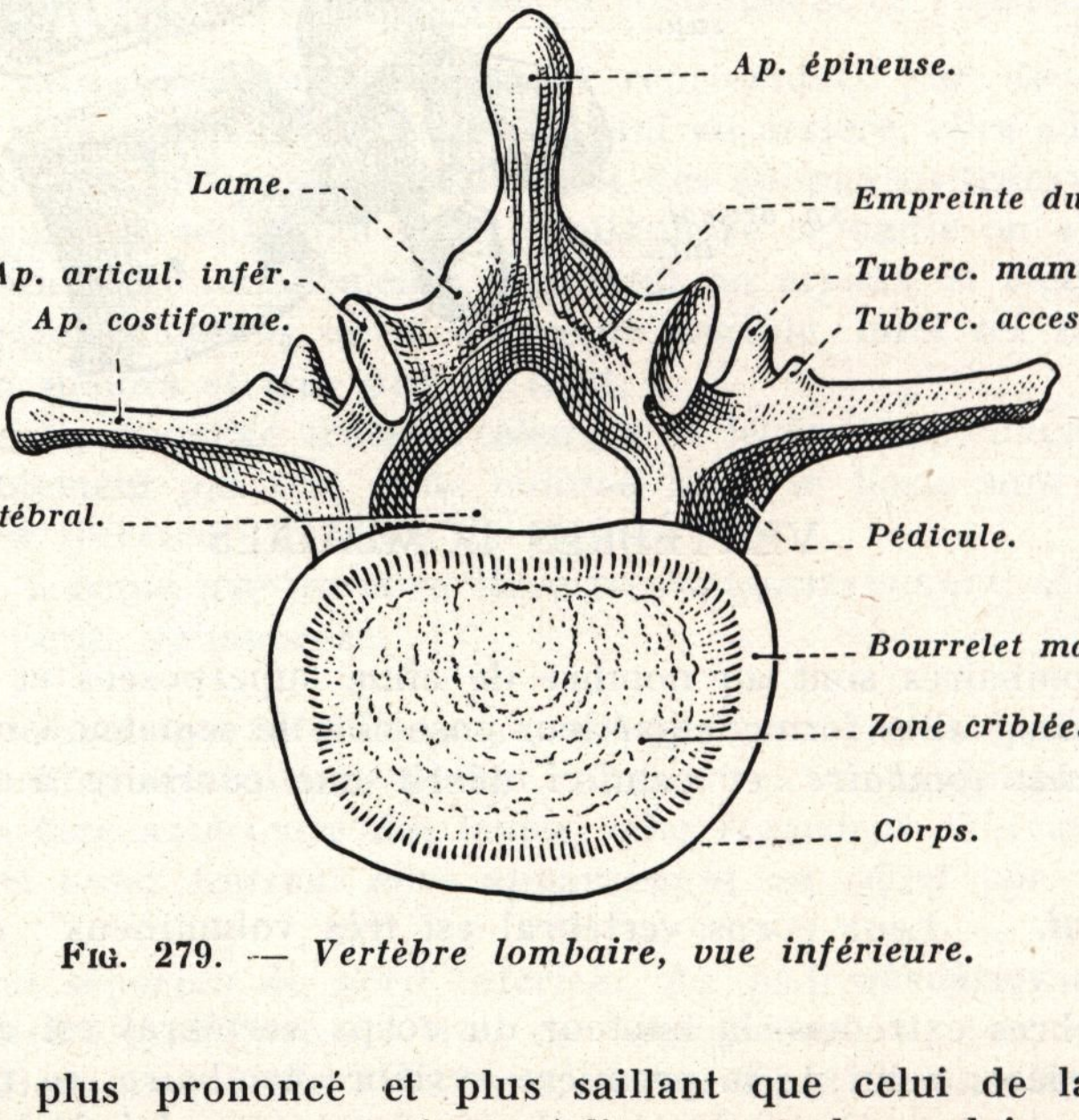

Fig. 279. — *Vertèbre lombaire, vue inférieure.*

face inférieure est plus prononcé et plus saillant que celui de la face supérieure.

La surface criblée présente deux parties : *a)* l'une centrale, ovalaire à grand axe transversal, légèrement surélevée, irrégulière et blanchâtre, plus rapprochée du bord postérieur que du bord antérieur; elle correspond au *nucleus pulposus*; *b)* l'autre, périphé-

rique, encadrée par le bourrelet marginal, correspond à la *surface criblée* proprement dite ou *zone criblée* (voy. : fig. 278 et 279).

Les bords marginaux sont mousses et arrondis, mais saillants sur les côtés.

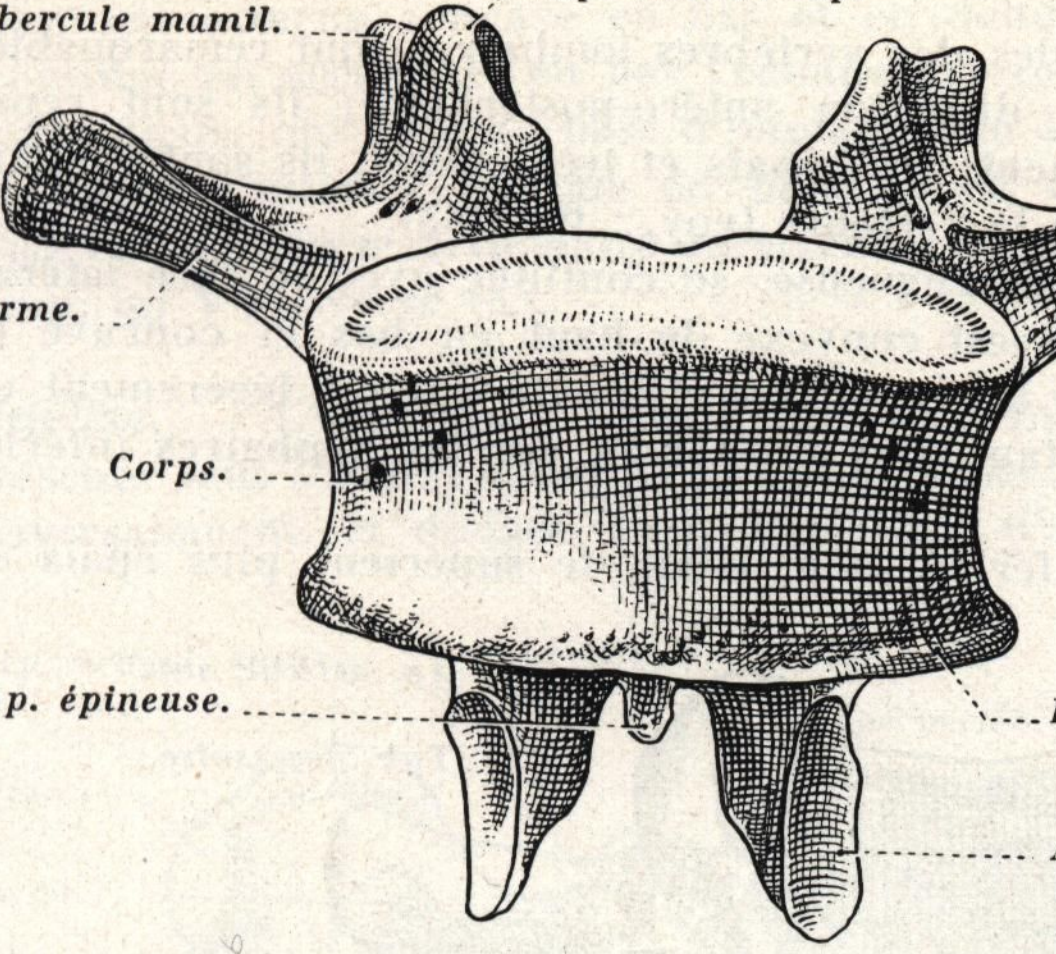

Fig. 280. — *Vertèbre lombaire, vue antérieure.*

La *surface circonférentielle* est creusée en gouttière comme sur toutes les vertèbres; mais sur la face antérieure du corps vertébral la gouttière est peu accusée, à peine marquée; par contre, elle est très nette et très apparente sur les faces latérales du corps vertébral, et ce fait tient à la forte saillie que font à ce niveau les bords marginaux.

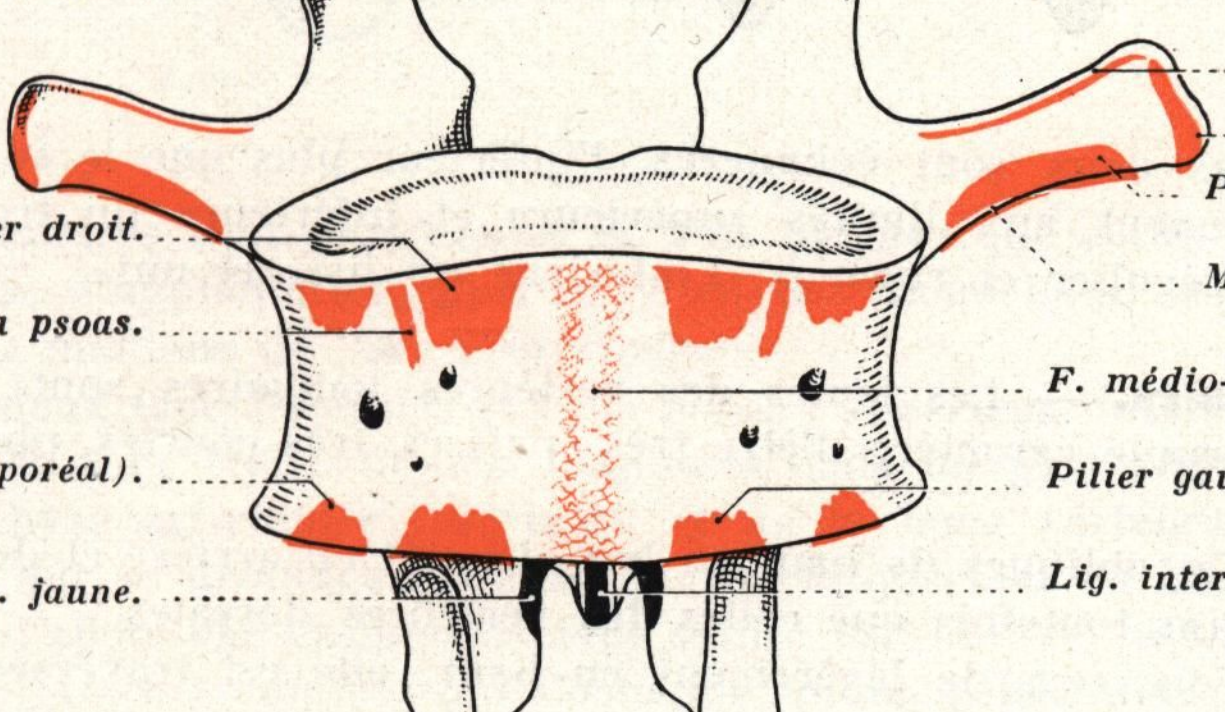

Fig. 281.
Deuxième vertèbre lombaire, vue antérieure; insertions musculaires et ligamentaires.

La *face postérieure* est légèrement excavée, et la partie centrale est occupée par de larges orifices vasculaires.

Les corps vertébraux lombaires donnent insertion : *a)* sur la *face antérieure,* au ligament vertébral commun antérieur, sur toute la hauteur du rachis lombaire, au niveau d'une zone qui paraît striée verticalement; aux piliers du diaphragme (près des bords

marginaux); sur les trois premières vertèbres pour le pilier droit (accessoirement sur la première), et sur la deuxième vertèbre lombaire pour le pilier gauche; *b)* et sur les *faces antéro-latérales* aux faisceaux antérieurs (plan corporéal) du muscle psoas sur toutes les vertèbres lombaires, et à l'arcade du psoas sur la deuxième vertèbre lombaire (voy. : fig. 281).

Pédicules. — Les pédicules des vertèbres lombaires sont remarquables par leur épaisseur, leur brièveté et leur direction antéro-postérieure; ils sont représentés par des lames aplaties transversalement; très épais et très courts, ils sont implantés sur les deux tiers supérieurs du corps de la vertèbre (voy. : fig. 283).

La face externe, légèrement rugueuse, se continue avec la face latérale du corps vertébral; la face interne, lisse, est convexe de haut en bas et concave transversalement; dans l'ensemble, elle dessine une gouttière verticale qui est légèrement oblique en bas et en dehors, cette obliquité étant plus prononcée sur les lombaires inférieures que sur les lombaires supérieures.

Les bords supérieur et inférieur sont épais, le supérieur plus épais et plus large que

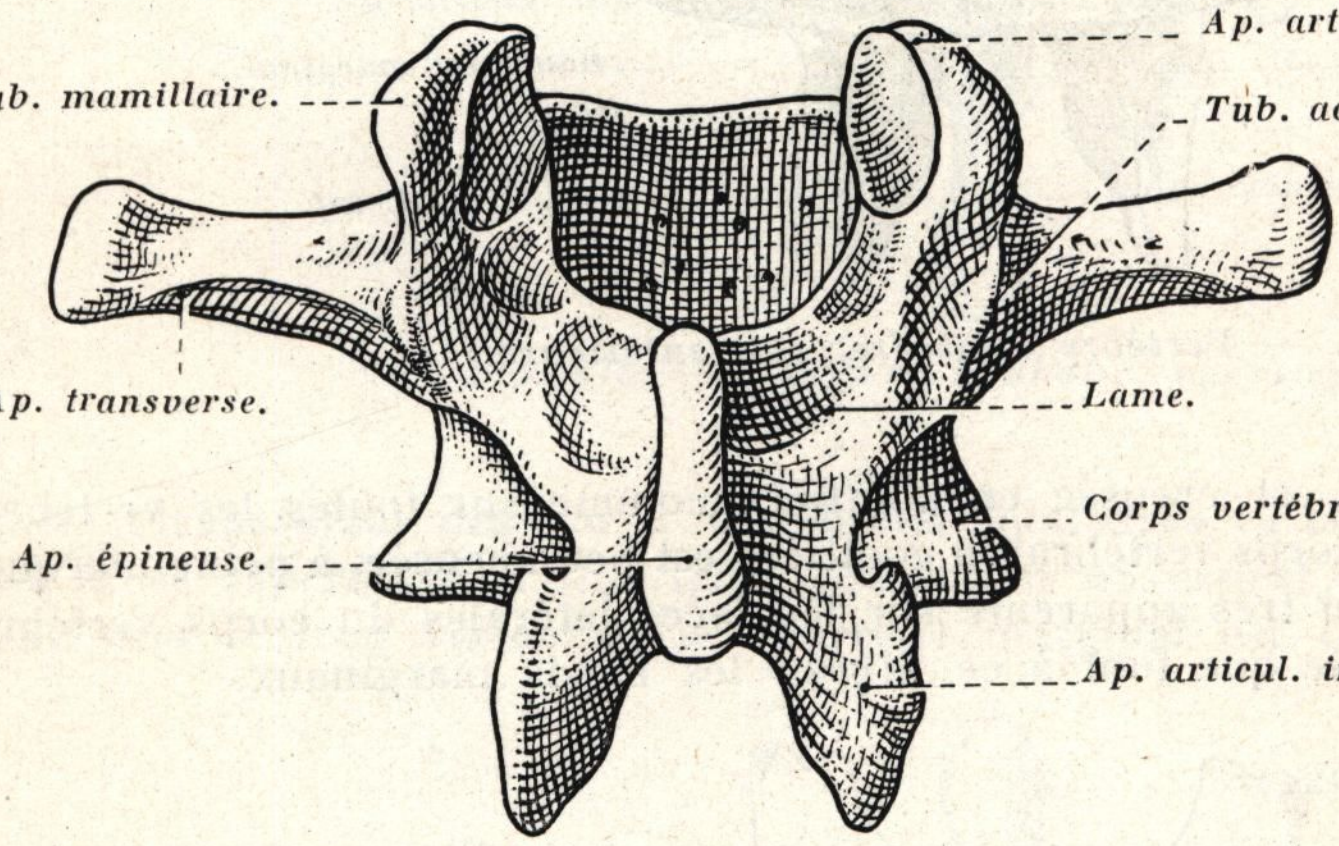

Fig. 282.
Vertèbre lombaire (deuxième), vue postérieure.

l'inférieur; tous les deux sont échancrés, l'inférieur plus que le supérieur; ils correspondent respectivement aux limites supérieure et inférieure du trou de conjugaison; le supérieur est irrégulier et rugueux, l'inférieur est lisse et uni.

Lames vertébrales. — Les lames des vertèbres lombaires sont quadrilatères; elles présentent le quadruple caractère d'être très épaisses, très courtes, plus hautes que larges et peu inclinées.

Elles sont en effet obliques de haut en bas, d'avant en arrière et de dedans en dehors, mais beaucoup moins toutefois que celles des vertèbres dorsales.

La face postérieure regarde légèrement en haut; elle est traversée en diagonale par une crête mousse, oblique en bas et en dedans, concave en arrière, tendue entre les deux apophyses articulaires supérieure et inférieure, et que nous désignerons pour cette raison sous le nom de *crête interapophysaire* (voy. : fig. 285). Cette crête est plus nette sur les lombaires supérieures que sur les lombaires inférieures, et elle n'existe pas sur la cinquième vertèbre lombaire.

La crête interapophysaire divise la face postérieure de la lame en deux champs triangulaires excavés : l'un, supérieur, qui regarde en haut et en arrière, et qui donne en partie insertion aux ligaments jaunes près du bord supérieur; l'autre, inférieur, qui regarde en dehors et en bas.

La face antérieure est plane et lisse dans la plus grande partie de son étendue; près de son bord inférieur, elle présente les rugosités d'insertion des ligaments jaunes.

Le bord supérieur, mince et tranchant, est oblique en haut, en avant et en dehors; il dessine un V, ouvert en haut et en avant, avec celui du côté opposé; il donne insertion aux ligaments jaunes (voy. : fig. 286).

Le bord inférieur est épais; il présente trois segments qui sont, en allant de dehors en dedans : *a)* un segment externe concave en bas et en dehors; ce segment dessine une échancrure qui continue en arrière et en bas l'échancrure inférieure du pédicule; *b)* un segment moyen, très épais, qui sert de base d'implantation à l'apophyse articulaire inférieure; *c)* et un segment interne, oblique en haut et en dedans, intermédiaire entre l'apophyse épineuse et l'apophyse articulaire inférieure; ce dernier segment forme, avec celui du côté opposé un V renversé (Λ).

Apophyse épineuse. — L'apophyse épineuse des vertèbres lombaires est très développée; elle se présente sous l'aspect d'une épaisse lame osseuse irrégulièrement quadrilatère, aplatie transversalement, et dirigée horizontalement d'avant en arrière; celles des

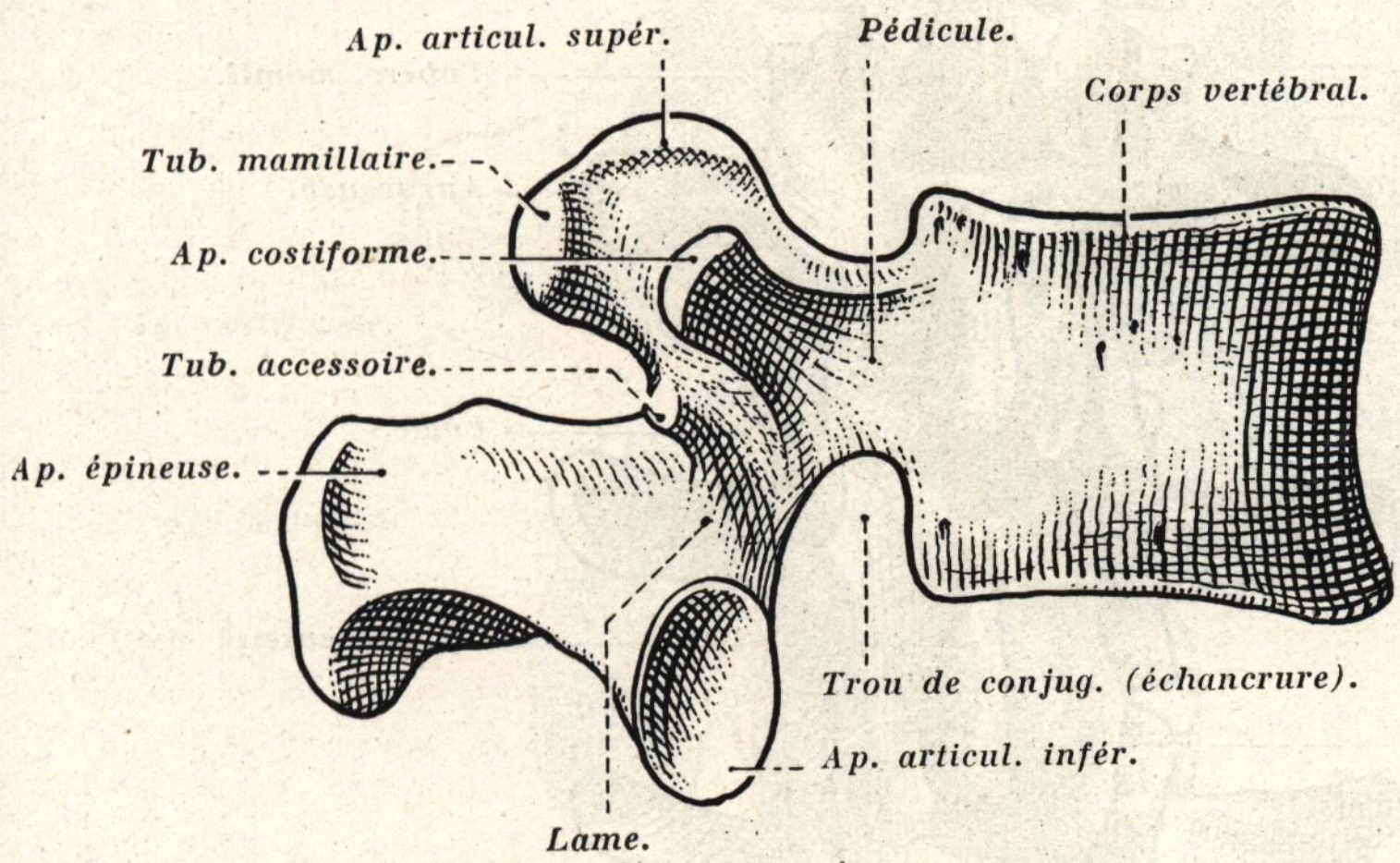

FIG. 283.
Vertèbre lombaire, vue latérale droite.

trois premières lombaires sont plus hautes et plus longues que celles des deux dernières lombaires. Leur base d'implantation, plus large en bas qu'en haut, correspond à toute la hauteur de la partie médiane de l'arc postérieur.

On lui distingue deux faces latérales et trois bords : supérieur, inférieur et postérieur.

Les faces latérales sont trapézoïdales, disposées dans un plan sagittal. Des faces postérieures de l'apophyse articulaire inférieure et de la lame vertébrale, se détache une saillie triangulaire qui se prolonge plus ou moins obliquement en haut et en arrière sur la face latérale de l'apophyse épineuse; cette saillie est limitée inférieurement par une crête mousse *(crête intermusculaire)* qui s'échappe du segment interne du bord inférieur de la lame; elle divise la face latérale de l'apophyse épineuse en deux champs légèrement excavés : *a)* l'un, supérieur, sur lequel s'insèrent : en haut, le muscle interépineux lombaire (sus-jacent), et en bas, le transversaire épineux (long lamellaire) ; *b)* l'autre, inférieur, plus réduit, transformé en gouttière dans sa partie la plus antérieure, donne insertion au muscle interépineux lombaire (sous-jacent) (voy. : fig. 285 et 286).

Le bord supérieur est épais, presque horizontal, très légèrement oblique en arrière et en bas, et légèrement concave en haut; il donne insertion au ligament interépineux sus-jacent.

Le bord inférieur, plus court que le précédent, est tantôt rectiligne, tantôt incurvé à concavité inférieure; élargi à sa partie moyenne, il présente un *tubercule* qui fait saillie sur les faces latérales de l'apophyse épineuse; il se continue en avant et en arrière du

tubercule par une crête mousse médiane, sur laquelle se fixe le ligament interépineux. Le bord postérieur ou sommet est épais ; tantôt vertical, tantôt en dos d'âne, il est arrondi sur les deux dernières vertèbres lombaires ; sa partie inférieure est souvent marquée d'un petit tubercule qui peut sur certaines vertèbres être reporté sur le bord inférieur.

Il donne insertion : *a)* au ligament surépineux et à l'aponévrose lombo-sacrée (muscle grand dorsal), sur les cinq apophyses; *b)* au petit dentelé postéro-inférieur et à l'épi-épi-

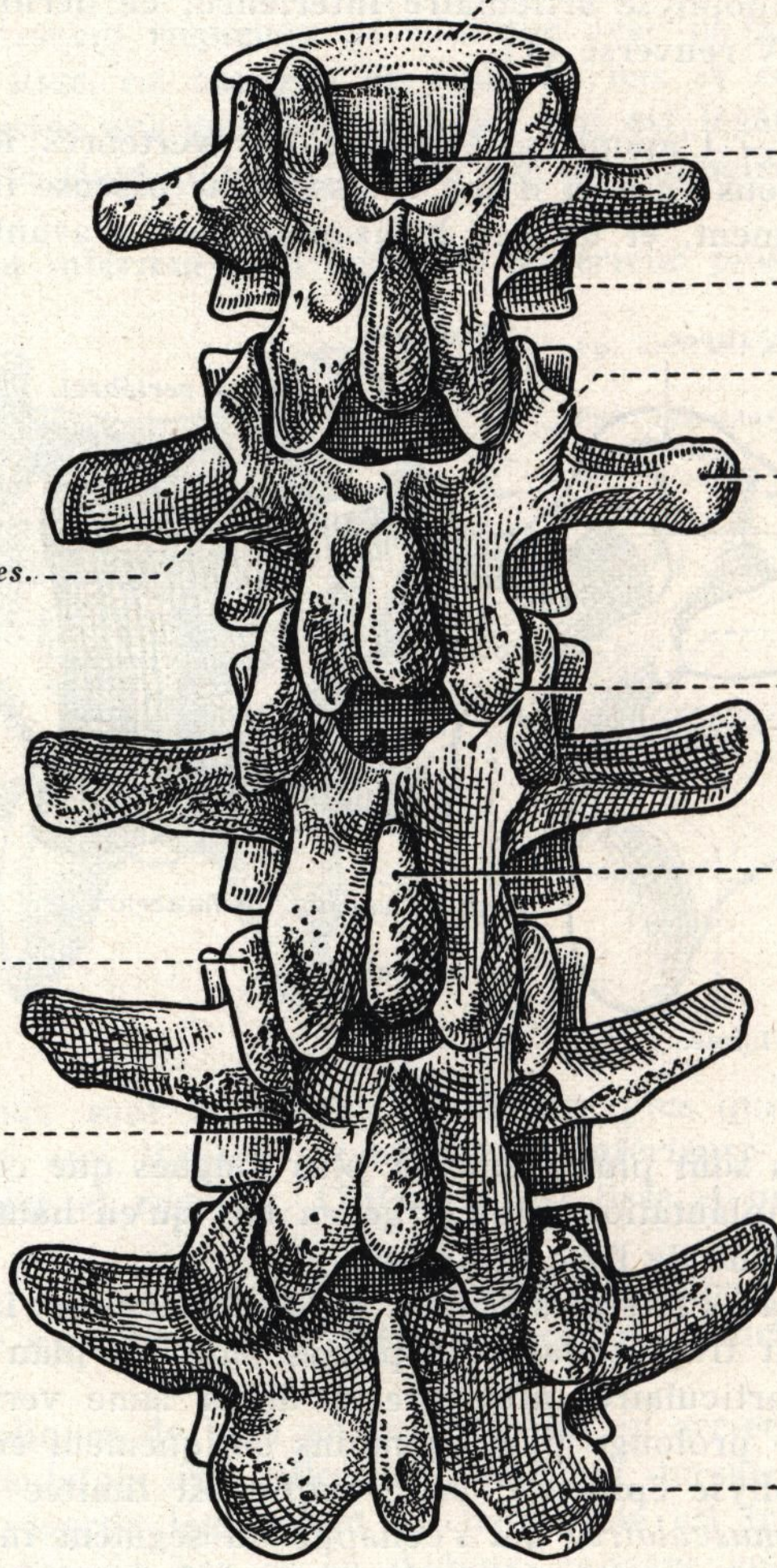

FIG. 284.
Rachis lombaire; vue postérieure.

neux du dos sur les trois premières vertèbres lombaires; *c)* et à la portion lombo-dorsale du long dorsal sur les quatre dernières vertèbres lombaires; l'insertion de ce muscle empiète en avant sur la moitié supérieure de la face latérale de l'apophyse épineuse en arrière des insertions du transversaire épineux (voy. : fig. 286).

Apophyses transverses ou costiformes. — Les *apophyses transverses* sont les équivalents d'une côte lombaire d'où la dénomination d'*apophyses costiformes* ou de *costoïdes lombaires* qu'on leur donne quelquefois.

Chez certains sujets, on peut même observer l'isolement de la costoïde lombaire articulée avec la vertèbre (pour la première lombaire seulement).

Rudiments de côtes, les apophyses costiformes des vertèbres lombaires sont, comme tous les organes atrophiés, très variables dans leur morphologie, non seulement d'une vertèbre à l'autre, mais encore d'un côté à l'autre sur une même vertèbre.

Dans l'ensemble, elles présentent l'aspect de lames osseuses aplaties d'avant en arrière, dirigées obliquement de dedans en dehors et légèrement d'avant en arrière; celles des trois premières vertèbres sont à peu près horizontales; celles des deux dernières sont légèrement ascendantes (anticlinie vertébrale) (voy. : fig. 284).

Leur longueur est très variable; celles des deuxième et troisième lombaires sont généralement plus longues que les autres; à part celles de la cinquième lombaire, qui sont relativement plus ou moins épaisses, les apophyses costiformes des vertèbres lombaires sont minces par rapport à celles des vertèbres dorsales; enfin, sur la même vertèbre lombaire, on peut observer une apophyse courte et grêle et une apophyse longue.

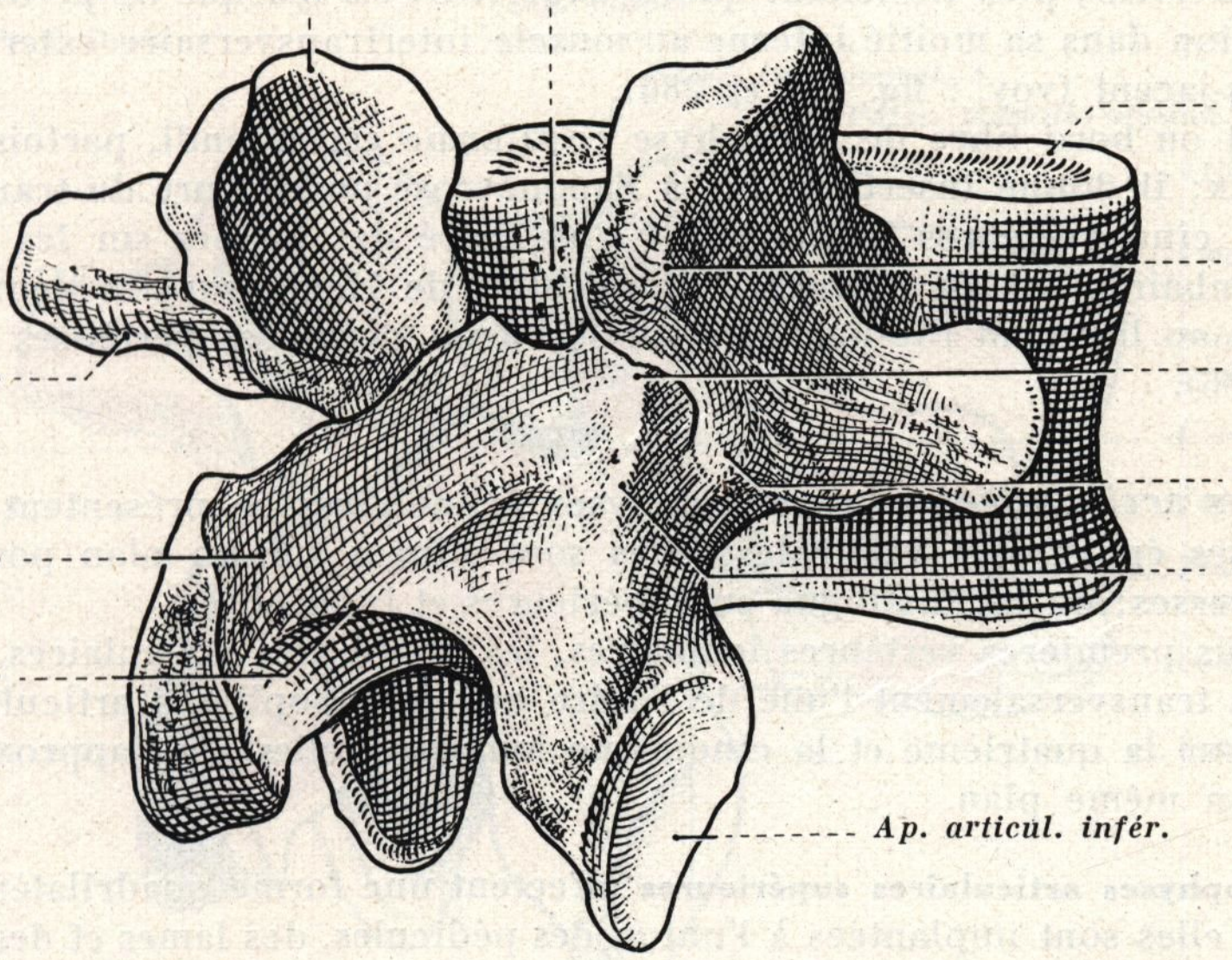

FIG. 285. — *Vertèbre lombaire (troisième), vue de trois quarts, côté droit.*

Leur base d'implantation, élargie, est située à la partie la plus postérieure de la face externe du pédicule (voy. : fig. 278 et 283).

La face antérieure, parfois légèrement convexe, est généralement plane et rugueuse; elle se continue sans ligne de démarcation nette avec la face externe de la lame correspondante; elle donne insertion dans sa moitié inférieure et sur les cinq vertèbres aux faisceaux costoïdaux du psoas (plan costoïdal), sans jamais atteindre le sommet de l'apophyse et près de son sommet au carré des lombes (voy. : fig. 281).

La face postérieure est légèrement concave transversalement; irrégulière et rugueuse, elle porte à sa base un tubercule bien marqué, plus ou moins saillant : c'est le *tubercule accessoire* ou *apophyse styloïde* (Broca), sur lequel s'insèrent, sur le versant interne, le faisceau mamillo-styloïdien; sur le versant externe, le faisceau interstyloïdien du muscle intertransversaire interne des lombes, et sur le versant supérieur, les fascicules internes de la partie lombaire du muscle long dorsal (voy : fig. 282, 283, 285 et 286).

Le tubercule accessoire diminue d'importance de haut en bas, et il est très réduit sur les deux dernières vertèbres lombaires; enfin, pour certains auteurs (Gegenbaur), il représenterait la vraie apophyse transverse des vertèbres lombaires, l'apophyse costiforme méritant dans ce cas le nom d'*apophyse latérale*.

Du tubercule accessoire part une crête transversale courbe, à concavité inférieure, qui sillonne la face postérieure de la costoïde lombaire pour aboutir, très atténuée, à l'angle inférieur de son extrémité libre; cette crête *(crête intermusculaire)* divise la face postérieure de l'apophyse costiforme lombaire en deux champs inclinés en sens inverse, parfois légèrement excavés et rugueux près de la base d'implantation de la costoïde, l'un supérieur et l'autre inférieur : *a)* dans le *champ supérieur* s'insère le muscle intercostiforme de l'espace sus-jacent; *b)* dans le *champ inférieur* se fixent le muscle intercostiforme de l'espace sous-jacent en bas et en dedans, et les fascicules externes de la partie lombaire du long dorsal en haut et en dehors (voy. : fig. 285 et 286).

Le bord supérieur, épais à ses extrémités, mince à sa partie moyenne, est légèrement concave en haut; il donne insertion au muscle intertransversaire externe des lombes ou muscle intercostiforme de l'espace sus-jacent, dont l'insertion déborde quelque peu sur la face postérieure de l'apophyse transverse (voyez ce muscle).

Le bord inférieur, plus tranchant que le supérieur, est marqué de petites échancrures; il donne insertion dans sa moitié interne au muscle intertransversaire externe des lombes de l'espace sous-jacent (voy. : fig. 281 et 286).

Le sommet ou bord libre de l'apophyse costiforme est arrondi, parfois renflé et légèrement rugueux; il donne insertion : *a)* à l'aponévrose postérieure du transverse de l'abdomen sur les cinq vertèbres lombaires; *b)* au carré des lombes sur les quatre premières vertèbres lombaires; *c)* au ligament lombo-costal de Henle sur les deux premières lombaires; *d)* et au ligament ilio-lombaire sur les deux dernières vertèbres lombaires (voy. : fig. 281 et 286).

Apophyses articulaires. — Les apophyses articulaires se présentent sous l'aspect de lames osseuses épaisses et verticales; elles sont situées sur un plan postérieur aux apophyses tranverses; on les distingue en supérieures et inférieures.

Sur les trois premières vertèbres lombaires, les apophyses articulaires supérieures sont plus écartées transversalement l'une de l'autre que les apophyses articulaires inférieures; par contre, sur la quatrième et la cinquième lombaire, elles sont approximativement disposées sur un même plan.

1° Les **apophyses articulaires supérieures** affectent une forme quadrilatère; aplaties transversalement, elles sont implantées à l'union des pédicules, des lames et des apophyses costiformes; placées dans un plan presque sagittal, au niveau des trois premières lombaires, elles s'éversent en dehors sur les deux dernières lombaires.

La face externe, rugueuse, convexe d'avant en arrière, est légèrement oblique en bas et en dehors; la face interne regarde en arrière et en dedans, et porte une surface articulaire quadrilatère, excavée, affectant la forme d'un segment de cylindre creux.

Le bord antérieur est oblique en bas et en avant, épais et rugueux; le bord supérieur est épais, convexe en haut, incurvé, à convexité externe; son versant externe est marqué d'un fin sillon où s'insère la capsule; en dehors de ce sillon s'insère le faisceau long lamellaire du transversaire épineux (dans la région lombaire, ce faisceau se fixe non pas sur la lame, ainsi que cela s'observe dans les autres segments du rachis, mais sur l'apophyse articulaire, un peu au-dessus du tubercule mamillaire; voy. : *Transversaire épineux*); le bord postérieur, très épais, est pourvu d'un tubercule arrondi et rugueux plus ou moins saillant, appelé *métapophyse* ou *tubercule mamillaire,* sur lequel s'insèrent les faisceaux intermamillaire et mamillo-styloïdien du muscle intertransversaire interne des lombes (voy. : fig. 286); enfin, sur le versant inférieur de ce tubercule, s'attachent les faisceaux internes du long dorsal (partie lombaire) (voy. : *Muscle long dorsal*), et de sa partie supérieure se détachent les tendinets des faisceaux court et long épineux du transversaire épineux (voy. : fig. 286).

Sur les vertèbres lombaires supérieures, le tubercule mamillaire est séparé du bord postérieur de la surface articulaire, soit par une échancrure, soit par un étroit sillon.

Nous considérons avec Vallois que les tubercules mamillaires, ainsi que les tubercules accessoires, doivent être assimilés à des tubercules d'insertion musculaire de certains muscles spinaux (long dorsal, transversaire épineux et muscles intertransversaires internes des lombes); nous signalerons enfin que ces tubercules se présentent non seulement sur les vertèbres lombaires, mais aussi sur la douzième vertèbre dorsale, sous l'aspect de processus apophysaires (voy. : *Caractères propres à certaines vertèbres. Douzième dorsale*).

2° Les **apophyses articulaires inférieures** présentent très nettement le caractère apophysaire ; insérées par une base d'implantation élargie sur le bord inférieur de la lame, elles se présentent sous l'aspect de deux saillies descendantes et allongées; elles sont très légèrement obliques en bas et en arrière, et leur obliquité augmente de haut en bas.

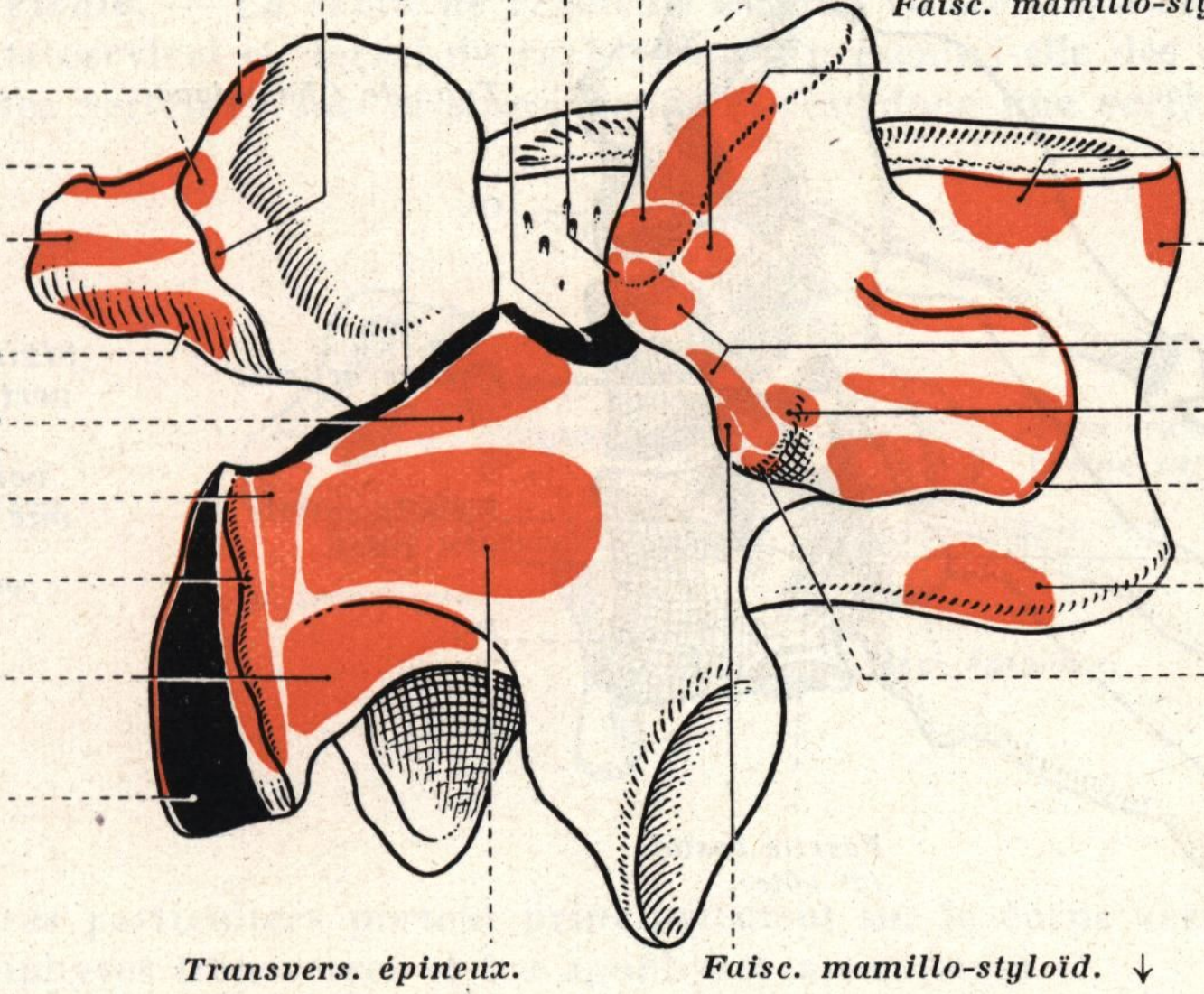

Fig. 286. — *Troisième vertèbre lombaire, vue postéro-latérale droite. Insertions musculaires et ligamentaires* (d'après G. Winckler). Les flèches placées en regard des légendes indiquent la direction des faisceaux charnus des muscles.

La face externe présente une surface articulaire tantôt ovalaire, tantôt quadrilatère; convexe transversalement, elle regarde à la fois en avant et en dehors, et elle est légèrement concave sur les deux dernières vertèbres lombaires; assez souvent, le pourtour de la facette articulaire est bordé d'un fin sillon pour l'insertion de la capsule articulaire.

La face interne, de forme triangulaire, à sommet inférieur, est rugueuse et se continue avec la face interne et le bord inférieur de la lame; sur certaines vertèbres, elle est séparée de la lame par un sillon.

Trou ou canal vertébral. — Le trou ou canal vertébral est triangulaire isocèle à angles arrondis; sa paroi antérieure correspond à la face postérieure excavée du corps vertébral; ses parois postérieures (une droite et une gauche) sont formées par les lames, et ses angles latéraux par la face interne des pédicules disposée en gouttière.

CARACTÈRES PROPRES A CERTAINES VERTÈBRES

(ATLAS ET AXIS EXCEPTÉS)

Dans chaque segment de la colonne vertébrale, les vertèbres extrêmes possèdent des caractères bien tranchés, dont les uns les différencient de la vertèbre type du segment rachidien auquel elles appartiennent, et dont les autres les rapprochent du type vertébral du segment sus- et sous-jacent.

A l'exception de l'atlas et de l'axis qui sont des vertèbres bien spéciales, nous décrirons successivement les caractéristiques : *a)* pour le *rachis cervical,* de ses deux dernières vertèbres; *b)* pour le *rachis dorsal,* de la première, de la quatrième et des quatre dernières vertèbres; *c)* et pour le *rachis lombaire,* des vertèbres extrêmes (première et cinquième vertèbres).

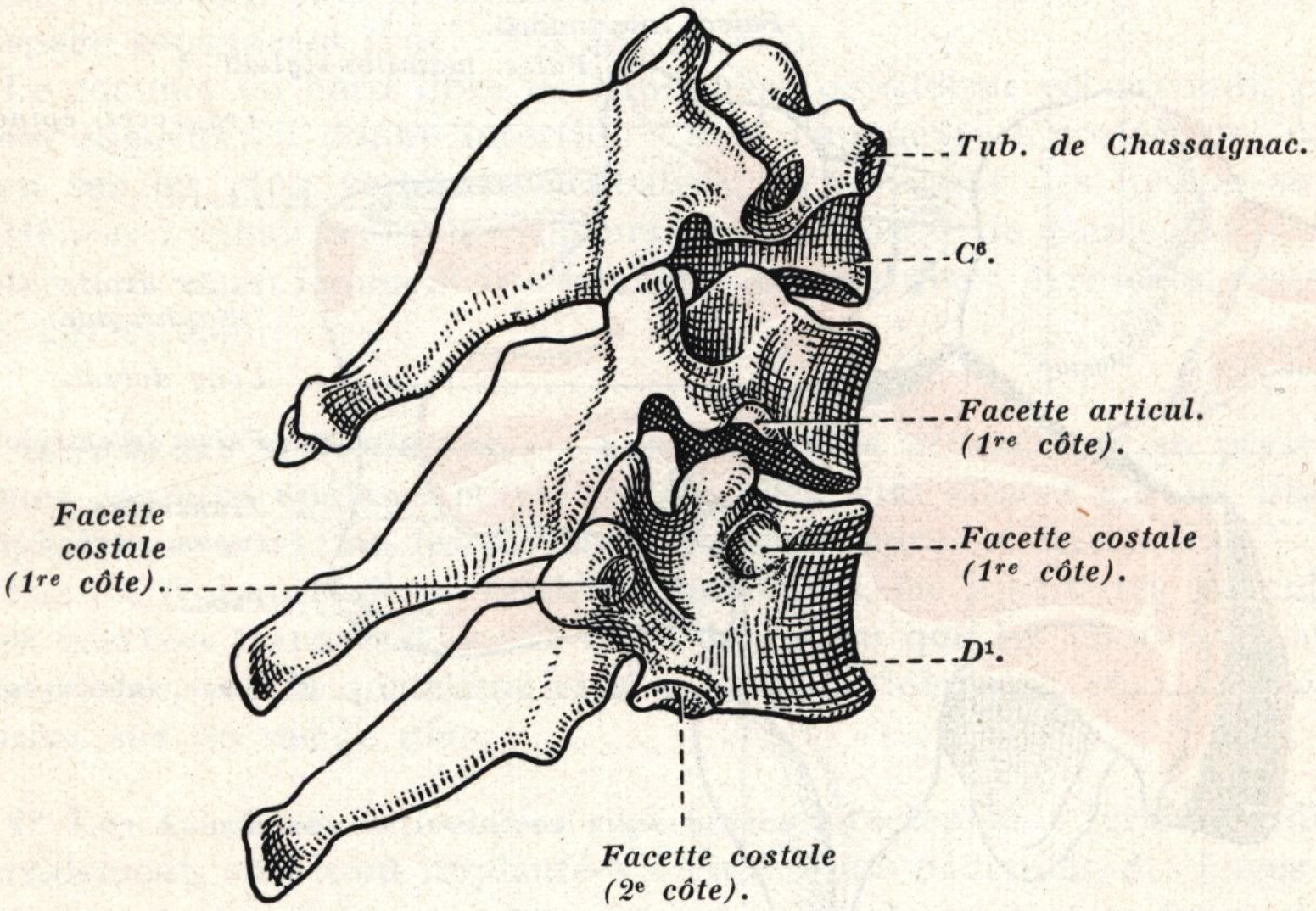

Fig. 287.
Sixième et septième vertèbres cervicales et première vertèbre dorsale, vue latérale droite.

Sixième cervicale. — La *sixième cervicale* se distingue des vertèbres cervicales susjacentes en ce qu'elle présente un développement plus grand de la racine antérieure de l'apophyse transverse, ou mieux son tubercule antérieur est plus développé et plus saillant que les autres, et la gouttière transversaire y est plus large.

Le tubercule antérieur proémine et constitue le *tubercule carotidien* ou *tubercule de Chassaignac* (1) (voy. : fig. 287), du nom du chirurgien qui montra le premier l'importance de ce repère en médecine opératoire pour la ligature de la carotide primitive. Le point de croisement des artères carotide primitive, thyroïdienne inférieure et vertébrale, est situé au niveau de ce tubercule.

Le développement et la saillie du tubercule de Chassaignac tiennent à deux causes : *a)* l'une est due à l'inflexion du rachis à ce niveau; cette inflexion porte l'apophyse trans-

(1) Chirurgien français (1804-1879), fut membre de l'Académie de Médecine.

verse de la septième cervicale sur un plan plus postérieur que celle de la sixième (voy. : *Courbures du rachis*; *b)* l'autre est due à l'absence de tubercule antérieur à la septième cervicale, ce qui place également l'apophyse transverse de cette vertèbre en retrait par rapport à celles des autres vertèbres cervicales; ainsi qu'au passage de l'artère vertébrale, devant laquelle la face antérieure de l'apophyse s'efface; le *trou transversaire de la sixième vertèbre cervicale* apparaît donc comme une véritable cheminée qui surplombe l'âtre que représente la région du dôme pleural (Guerrier); dans cet orifice s'engagent les vaisseaux et nerf vertébraux.

Sur le tubercule de Chassaignac s'insèrent le faisceau le plus inférieur du scalène antérieur, un faisceau du scalène moyen (généralement l'avant-dernier), le faisceau accessoire du muscle petit scalène et un faisceau de la portion oblique inférieure et externe du long du cou.

Enfin l'apophyse épineuse est plus longue et plus massive que celle des vertèbres sus-jacentes, mais toutefois moins que celle de la septième cervicale.

Septième cervicale. — La *septième cervicale* est une vertèbre qui sert d'intermédiaire entre les segments cervical et dorsal du rachis; aussi présente-t-elle des caractères mixtes, rappelant ceux des vertèbres sus- et sous-jacentes : c'est donc une *vertèbre de transition,*

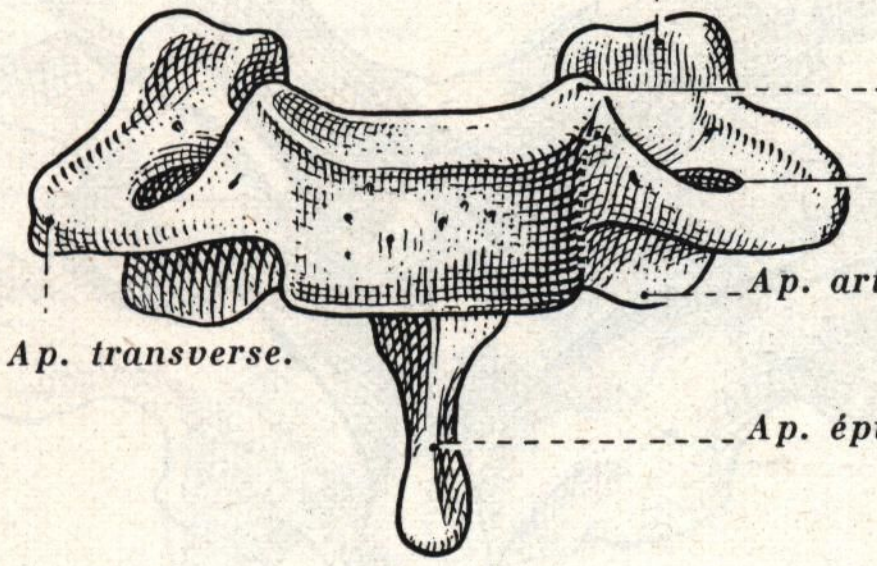

FIG. 288.
Septième vertèbre cervicale, vue antérieure.

dont les caractères particuliers portent principalement sur le corps vertébral, l'apophyse épineuse, les apophyses transverses et les apophyses articulaires.

Elle est plus volumineuse que toutes les autres vertèbres cervicales, et ses dimensions transversale et antéro-postérieure l'emportent sur celles de ces dernières.

1° Le **corps vertébral** affecte des dimensions plus grandes que celles des autres vertèbres cervicales, et son diamètre transversal est supérieur à celui des autres corps vertébraux; toutefois sa hauteur est plus élevée en arrière qu'en avant.

La face inférieure est moins concave que sur les autres vertèbres cervicales. Les apophyses semi-lunaires sont moins développées et moins hautes, elles sont également implantées plus postérieurement que celles des autres vertèbres. Les échancrures latérales font défaut et sont remplacées par une facette articulaire pour la première côte; enfin, comparativement aux autres vertèbres, le bord marginal inférieur descend beaucoup moins bas en avant.

2° L'**apophyse épineuse** présente tous les caractères des apophyses épineuses des vertèbres dorsales; elle est longue, massive, oblique en arrière et en bas et *unituberculeuse* (voy. : fig. 289). Chez les sujets maigres, son sommet fait parfois saillie sous les téguments où l'apophyse épineuse est facilement palpable; pour cette raison les anciens anatomistes la désignaient sous le nom de *vertèbre proéminente,* terme impropre à notre avis, car dans plus de la moitié des cas la vertèbre proéminente est la première dorsale et non pas la

septième cervicale; c'est sur cette apophyse épineuse que repose le bouton de col *(épine du bouton de col* : Gérard).

La face supérieure de l'apophyse épineuse est parfois creusée sur la ligne médiane d'une étroite gouttière ou d'un petit sillon (voy. : fig. 289).

3° Les **apophyses transverses** de la septième cervicale se rapprochent du type dorsal par leurs dimensions, et du type cervical par la présence de deux racines et d'un trou transversaire.

L'apophyse transverse est épaisse, massive et longue, et son sommet arrondi dépasse en dehors toutes les autres vertèbres cervicales, y compris l'atlas (voy. : fig. 289 et 305 *I*). Elle est aplatie d'avant en arrière et de haut en bas; sa face antérieure regarde en avant en haut et un peu en dedans; elle est creusée d'une gouttière oblique en dehors, en avant et en bas; sa face postérieure, convexe, fortement rugueuse, est très rapprochée de l'apo-

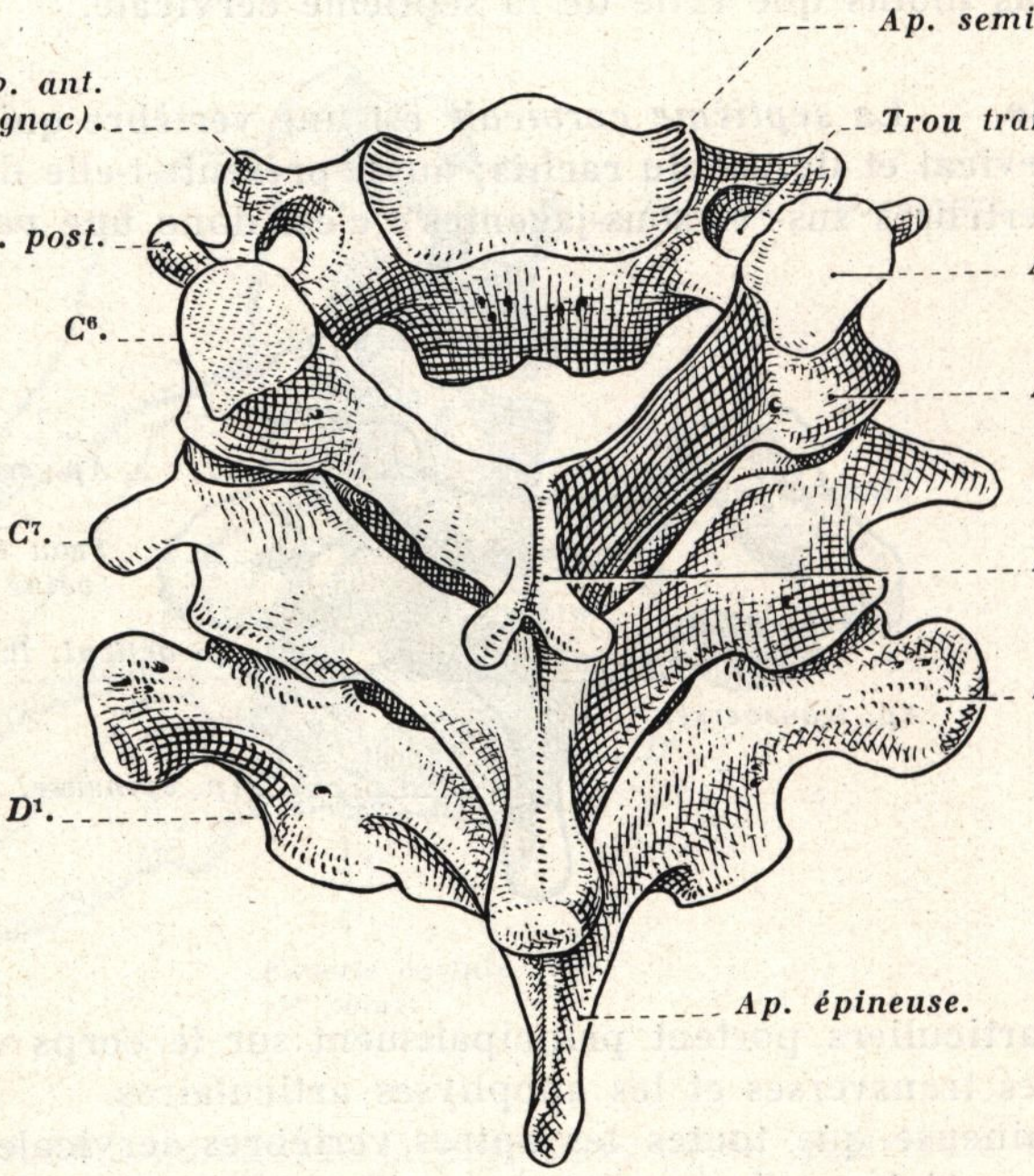

Fig. 289. *Vue postérieure des deux dernières vertèbres cervicales et de la première vertèbre dorsale.*

physe transverse de la première dorsale, à tel point qu'elle peut comprimer la branche antérieure du huitième nerf cervical.

Sa racine antérieure (lame costale) est grêle, courte et toujours peu élevée; le tubercule antérieur saillant sur les autres vertèbres cervicales, y est le plus souvent très réduit, souvent même inexistant; par contre, sa racine postérieure est massive et haute; qu'elle soit courte ou longue, cette racine se prolonge en dehors et en bas par une sorte de *bec* aplati plus ou moins allongé, se terminant tantôt par une extrémité en forme de pointe ou tantôt arrondie, mais toujours irrégulière et rugueuse (voy. : fig. 288).

L'effacement de la racine antérieure donne à cette apophyse l'aspect d'une côte en miniature appuyée sur la vraie apophyse transverse (E. Leblanc).

Plus que sur toutes les autres vertèbres, l'apophyse transverse de la septième cervicale est sujette à de grandes variations. On peut observer au niveau de cette vertèbre de véritables *hypertrophies transversaires* par suite d'un hyperdéveloppement du point costal; ces hypertrophies se rapprochent des *pseudo-côtes cervicales* et l'on peut en distinguer plusieurs variétés : le *type court, en équerre* par suite d'une incurvation en avant du bec précédem-

ment signalé, ou du développement exagéré du tubercule antérieur; le *type unciforme*; le *type court*, mais volumineux, trapu dit *type cunéiforme*; et le *type allongé* ou *transversal* (Huriez) (1).

Ces hypertrophies transversaires compriment parfois les branches inférieures du plexus brachial.

Sur le sommet de l'apophyse transverse s'insèrent le premier muscle surcostal et le faisceau accessoire du scalène postérieur; en avant et en dehors du trou transversaire se fixent de dehors en dedans, le faisceau tendineux le plus inférieur du scalène moyen et le muscle petit scalène.

Le *trou transversaire* est généralement petit; il est traversé par la veine vertébrale, mais nullement par l'artère; sa forme et ses dimensions sont rarement identiques des deux côtés; il peut être divisé en deux trous secondaires par un petit pont osseux ou ostéo-fibreux; il peut même manquer d'un côté.

4° Les **apophyses articulaires** se rapprochent du type dorsal : elles ne sont pas placées aux extrémités d'une même colonne osseuse, véritable masse apophysaire; elles sont d'un même côté décalées l'une par rapport à l'autre, l'inférieure est sur un plan plus postérieur que la supérieure; de plus, l'inférieure est plus interne que la supérieure.

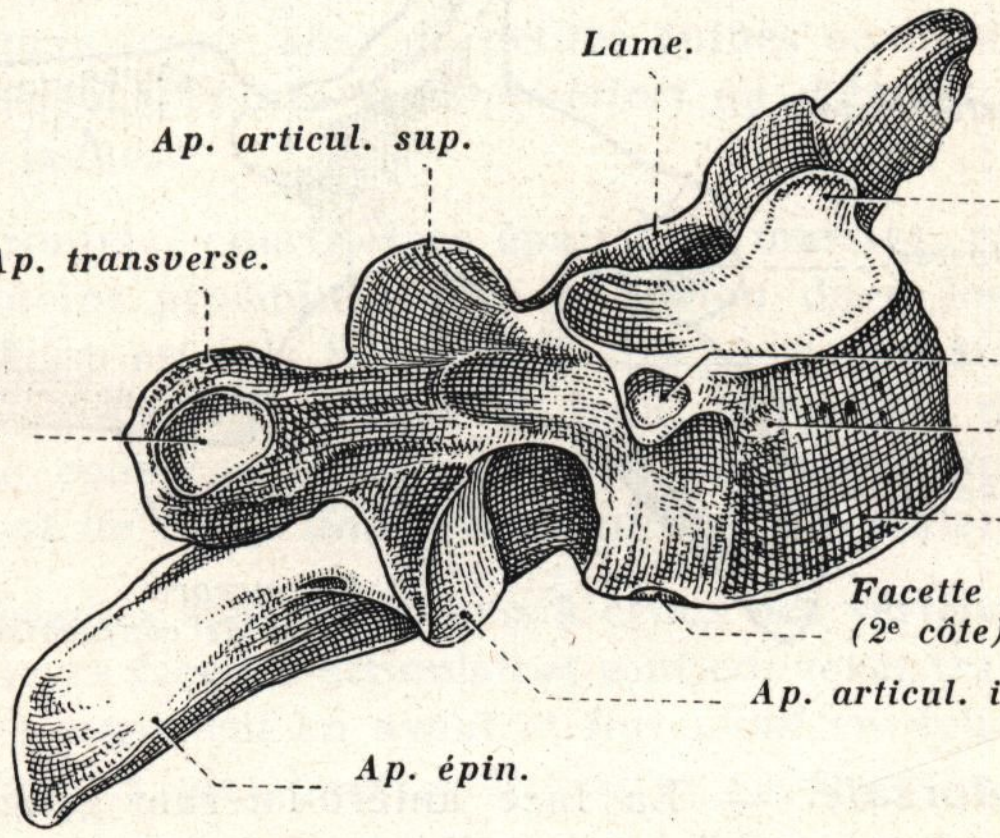

FIG. 290. *Vue antéro-latérale droite et légèrement supérieure de la première vertèbre dorsale.*

a) L'apophyse articulaire supérieure est implantée sur le bord supérieur de l'apophyse transverse, et sa facette articulaire est appliquée à la fois sur la face postérieure de l'apophyse transverse et sur la lame adjacente.

b) L'apophyse articulaire inférieure est située au-dessous et en arrière du pédicule, et sa facette articulaire correspond à la face antérieure de la lame (voy. : fig. 287, 288 et 289).

Première dorsale. — La *première dorsale* est également une vertèbre de transition entre les segments cervical et dorsal du rachis; elle diffère de la vertèbre dorsale type par certains caractères qui la rapprochent des vertèbres cervicales sus-jacentes.

1° **Caractères du type cervical.** — La première dorsale rappelle les vertèbres cervicales par : *a)* son corps vertébral, allongé transversalement; sur la face antérieure du corps vertébral, on note parfois la présence de deux petits *tubercules*, mamelonnés, situés à 1 centimètre environ de la ligne médiane, et à l'union du tiers supérieur et des deux tiers inférieurs de cette vertèbre; ces tubercules sont destinés à l'insertion du muscle long du cou (voy. : fig. 290); *b)* par la présence d'*apophyses semi-lunaires (crochets)* peu proéminentes,

(1) Ouvrage à consulter : C. Huriez : Le creux sus-claviculaire; ses anomalies osseuses. Côtes cervicales et hypertrophies transversaires. Dorsalisation de la VIIe cervicale. *Thèse de Lille*, 1930.

qui se détachent de l'angle postéro-latéral de la face supérieure; *c)* par son pédicule; *d)* et par ses apophyses articulaires supérieures, très allongées dans le sens transversal, de telle sorte qu'elles s'implantent en partie sur le bord supérieur des apophyses transverses.

2° **Caractères du type dorsal.** — Tous les autres éléments de la première vertèbre dorsale la rapprochent des vertèbres dorsales et plus spécialement : *a)* sa facette costale supérieure qui est le plus souvent une facette complète, la première côte s'articulant entièrement avec cette facette; cette facette regarde en haut et en dehors; — *b)* sa facette costale inférieure n'est le plus souvent qu'un quart de facette pour la deuxième côte; elle regarde en bas et en dehors; — *c)* enfin son apophyse épineuse présente tous les caractères des vertèbres dorsales; elle est cependant moins inclinée que celle des vertèbres dorsales inférieures; elle est à peu près identique et parallèle à celle des vertèbres sus- et sous-jacentes, et assez souvent, par son sommet très saillant, elle devient la *vertèbre proéminente*; cette apophyse donne insertion, près de son sommet et sur chacune des faces latérales, aux deux derniers muscles interépineux cervicaux, mais il est bon de rappeler que ce caractère anatomique la rapproche des vertèbres du type cervical.

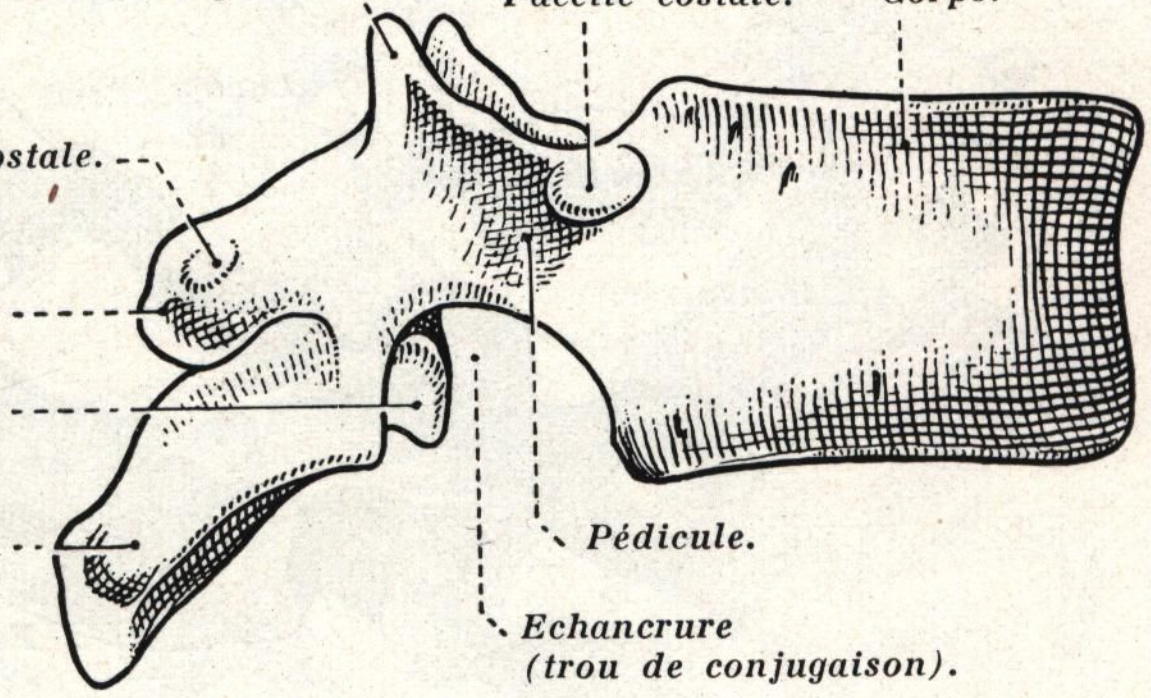

FIG. 291.
Dixième vertèbre dorsale, vue latérale droite.

Quatrième dorsale. — La face antéro-latérale gauche de la *quatrième dorsale* présente une empreinte ovalaire, c'est l'*empreinte aortique,* correspondant au passage de l'aorte descendante et à la terminaison de la crosse aortique; cette empreinte constante est vraisemblablement déterminée par les battements de l'aorte à ce niveau.

Neuvième dorsale. — La facette costale de l'apophyse transverse de cette vertèbre n'est pas située exactement sur la face antérieure du sommet de cette apophyse, mais sur son bord supérieur, et elle n'empiète que très légèrement sur sa face antérieure (fig. 271).

Dixième dorsale. — La *dixième dorsale* se distingue des vertèbres dorsales sus-jacentes par les cinq caractères suivants : *a)* son pédicule est plus haut que celui des vertèbres sus-jacentes; *b)* le corps vertébral ne présente latéralement qu'une seule facette costale pour la dixième côte, et cette facette s'étend en grande partie à la face externe du pédicule; *c)* la facette costale inférieure manque, car la onzième côte s'articule uniquement avec la onzième vertèbre dorsale; *d)* la facette costale de l'apophyse transverse manque fréquemment; *e)* enfin l'apophyse épineuse est plus courte et plus haute que celle des vertèbres sus-jacentes (voy. : fig. 291 et 293).

Onzième dorsale. — La *onzième dorsale* se rapproche beaucoup, par ses caractères, de la dixième dorsale; comme cette dernière, elle présente un pédicule plus haut que celui des vertèbres dorsales sus-jacentes à la dixième, et les faces latérales de son corps vertébral ne possèdent qu'une seule facette articulaire costale pour la onzième côte ; d'autre

part, l'apophyse épineuse est très courte, mais trapue, son bord inférieur est horizontal; les apophyses transverses sont courtes, hérissées de deux ou trois tubercules saillants, et dépourvues de facette costale; enfin les apophyses articulaires inférieures, allongées verticalement, sont déportées en dehors par rapport à celles des vertèbres sus-jacentes.

Douzième dorsale. — La *douzième dorsale* est une *vertèbre de transition* à cheval sur deux régions (dorsale et lombaire); par sa moitié craniale, elle s'apparente aux vertèbres dorsales et, par sa moitié caudale, aux vertèbres lombaires; mais par certains caractères, elle se rapproche beaucoup plus des vertèbres lombaires que des vertèbres dorsales.

1° Le **corps vertébral,** par sa forme et sa disposition allongée transversalement, se rapproche du type lombaire; par son épaisseur, moindre que celle des vertèbres lombaires, avec présence d'une facette articulaire costale pour la douzième côte, il se rapproche du type dorsal. Cette facette articulaire costale empiète notablement sur la face externe du pédicule de la vertèbre (voy. : fig. 292 et 293).

2° Le **pédicule** est comme ceux des deux vertèbres sus-jacentes; très haut, il s'implante sur les trois quarts supérieurs de la face postérieure du corps.

Le bord supérieur des *lames* des trois dernières vertèbres dorsales (X^e, XIe et XIIe) possède fréquemment chez l'adulte (après trente ans) de petites épines au nombre de une à trois; ces épines, désignées sous le nom d'*épines sus-lamellaires* ou *d'épines de Robinson*, servent à l'insertion des ligaments jaunes.

3° L'**apophyse épineuse** est horizontale, courte, très épaisse et massive, rappelant celle des vertèbres lombaires; c'est la moins proéminente de la région dorso-lombaire.

Le bord supérieur de cette apophyse est très légèrement oblique de haut en bas, tandis que le bord inférieur est faiblement oblique de bas en haut. Rappelons que c'est dans la direction de cette apophyse que convergent les apophyses épineuses dorsales et lombaires; elle représente donc le *pivot de l'anticlinie vertébrale* (G. Winckler).

4° Les **apophyses articulaires inférieures** sont identiques à celles des vertèbres lombaires; fortement allongées verticalement, leurs facettes articulaires sont convexes transversalement (segment de cylindre plein) et elles regardent en avant et fortement en dehors; elles sont donc du type lombaire, tandis que les apophyses articulaires supérieures sont du type dorsal (voy. : fig. 292).

Envisagée du point de vue de l'orientation des facettes des apophyses articulaires, la douzième vertèbre dorsale constitue une véritable *borne frontière* sur le rachis mobile, car les apophyses articulaires supérieures se trouvent dans un plan frontal, tandis que les apophyses articulaires inférieures sont placées dans un plan oblique presque sagittal; cette disposition est d'une importance capitale pour la lecture des clichés radiographiques, car elle donne parfois lieu à des difficultés d'identification sur le cliché de profil de ce segment du rachis; il faut notamment se garder de prendre, pour une apophyse articulaire placée dans le plan frontal, l'angle situé entre l'ombre de l'apophyse transverse et le bord postérieur du trou de conjugaison de la première vertèbre lombaire (Köhler).

La caractéristique la plus marquante de la douzième dorsale, dans sa similitude avec les vertèbres lombaires, est la présence, à l'union du pédicule, de l'apophyse articulaire supérieure et de la lame, de trois *tubercules* : *a)* l'un, externe et latéral, est immédiatement situé en arrière de la facette costale; ce tubercule, très court, est l'équivalent de l'apophyse transverse; nous le désignerons sous le nom de *processus costiforme*; — *b)* l'autre, postéro-supérieur, le plus volumineux des trois, très saillant, se dirige obliquement en haut et en arrière pour se terminer par une éminence arrondie; il est l'équivalent du tubercule mamillaire, et pour cette raison nous le désignerons sous le nom de *processus mamillaire*; — *c)* enfin le troisième, postérieur et plus petit, est intermédiaire entre les deux précédents; dirigé en bas, en arrière et en dehors, il est l'équivalent du tubercule accessoire : nous le désignerons sous le nom de *processus styloïdien* (voy. : fig. 292 et 293).

Envisagées du point de vue de leurs insertions musculaires, ces trois saillies (processus costiforme, mamillaire et styloïdien) présentent la même valeur que les apophyses costiformes, les tubercules mamillaires et les apophyses styloïdes des vertèbres lombaires.

5° L'**apophyse transverse,** qui prend le nom de *processus costiforme,* est très courte: c'est la plus courte de toutes les apophyses transverses des vertèbres; de forme tronc-conique à sommet arrondi, elle donne insertion par son versant postérieur à l'aponévrose postérieure du muscle transverse de l'abdomen.

Sur une colonne vertébrale articulée, on constate : *a)* que les caractères de transition du type dorsal au type lombaire vont en s'accentuant de haut en bas sur les trois dernières vertèbres dorsales; *b)* que les apophyses transverses deviennent de plus en plus atrophiées, de haut en bas, sur les trois dernières vertèbres dorsales, alors que la longueur, la largeur et l'épaisseur vont en augmentant, de haut en bas, sur les trois premières lombaires; *c)* enfin que les deux côtes flottantes (11e et 12e) s'articulent respectivement et uniquement avec le corps vertébral qui lui correspond, les articulations costo-transversaires faisant défaut au niveau des deux dernières vertèbres dorsales.

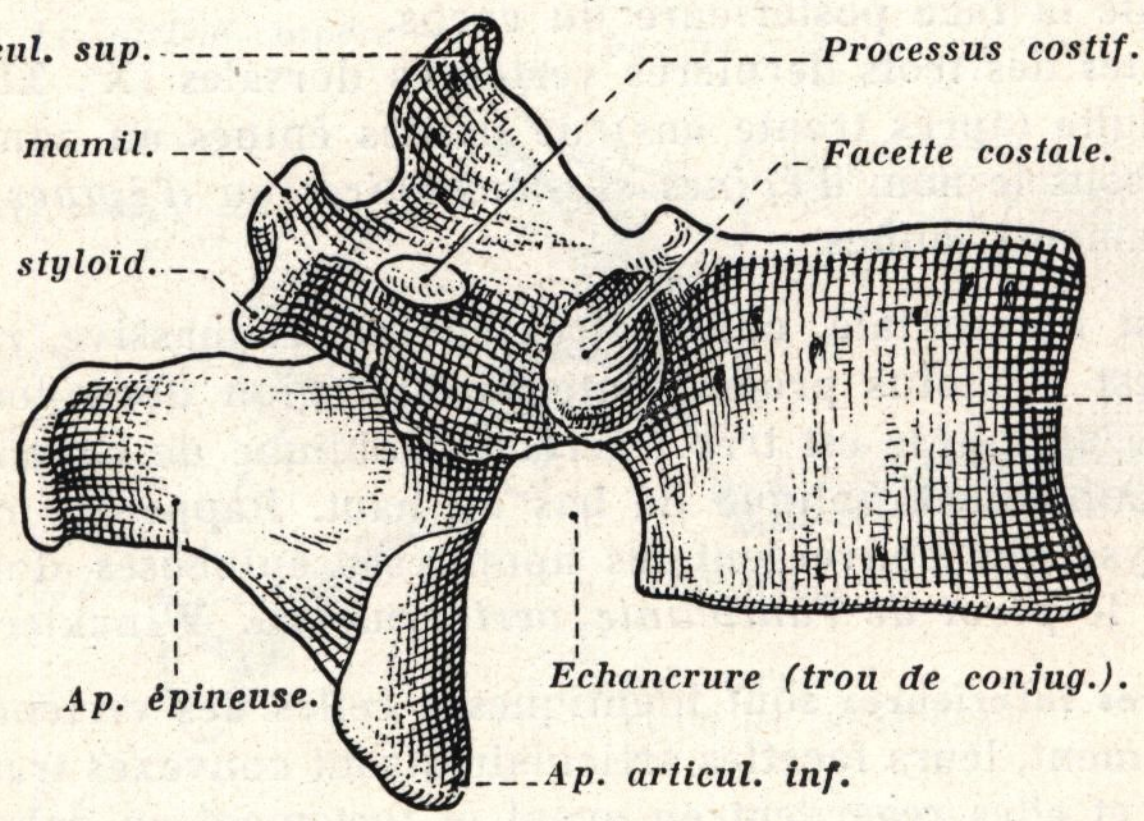

FIG. 292.
Douzième vertèbre dorsale, vue latérale droite.

Du point de vue fonctionnel, la douzième dorsale est une *vertèbre intermédiaire* (*vertèbre anticlinale de Burmeister*). Située à la jonction de deux régions (dorsale et lombaire) qui s'opposent anatomiquement et fonctionnellement par l'orientation inverse des courbures du rachis (courbure dorsale à concavité antérieure, courbure lombaire à convexité antérieure), elle représente le *nœud des mouvements* du tronc (flexion, extension, inclinaison latérale); au cours de ces mouvements, cette vertèbre reste passive, car c'est la *vertèbre charnière* au niveau de laquelle s'exécutent les changements de position du tronc (voyez plus loin : *Anticlinie vertébrale*).

Première lombaire. — La *première lombaire* présente tous les caractères d'une vertèbre intermédiaire, entre les vertèbres sus et sous-jacentes, c'est-à-dire entre la douzième dorsale et la deuxième lombaire.

Ses principaux caractères sont : *a)* des apophyses costiformes courtes, horizontales et peu larges; chaque apophyse donne insertion à l'arcade du psoas près de sa base; à l'arcade du carré des lombes, au niveau de son sommet; et au faisceau costoïdal de Weber du diaphragme entre les insertions de ces deux arcades (voy. : *Diaphragme*); *b)* et des apophyses styloïdes très prononcées.

Rappelons que dans certains cas (parfois unilatéralement), l'apophyse transverse de la première vertèbre lombaire peut être absente et remplacée par une côte lombaire, articulée avec cette vertèbre *(costoïdisation de l'apophyse transverse de la première vertèbre lombaire)*; la facette articulaire est située au niveau de la moitié inférieure de la face externe du pédicule, et le plus souvent elle apparaît en relief par rapport à la lame.

Cinquième lombaire. — Placée entre le sacrum, os immobile et solidaire de la ceinture pelvienne, et la colonne vertébrale mobile, et cela au niveau d'un changement de courbure du rachis, la *cinquième lombaire* ou *vertèbre présacrée* est une vertèbre profondément modifiée; supportant la majeure partie du poids du tronc, elle est interposée en coin entre la base du sacrum et la quatrième lombaire.

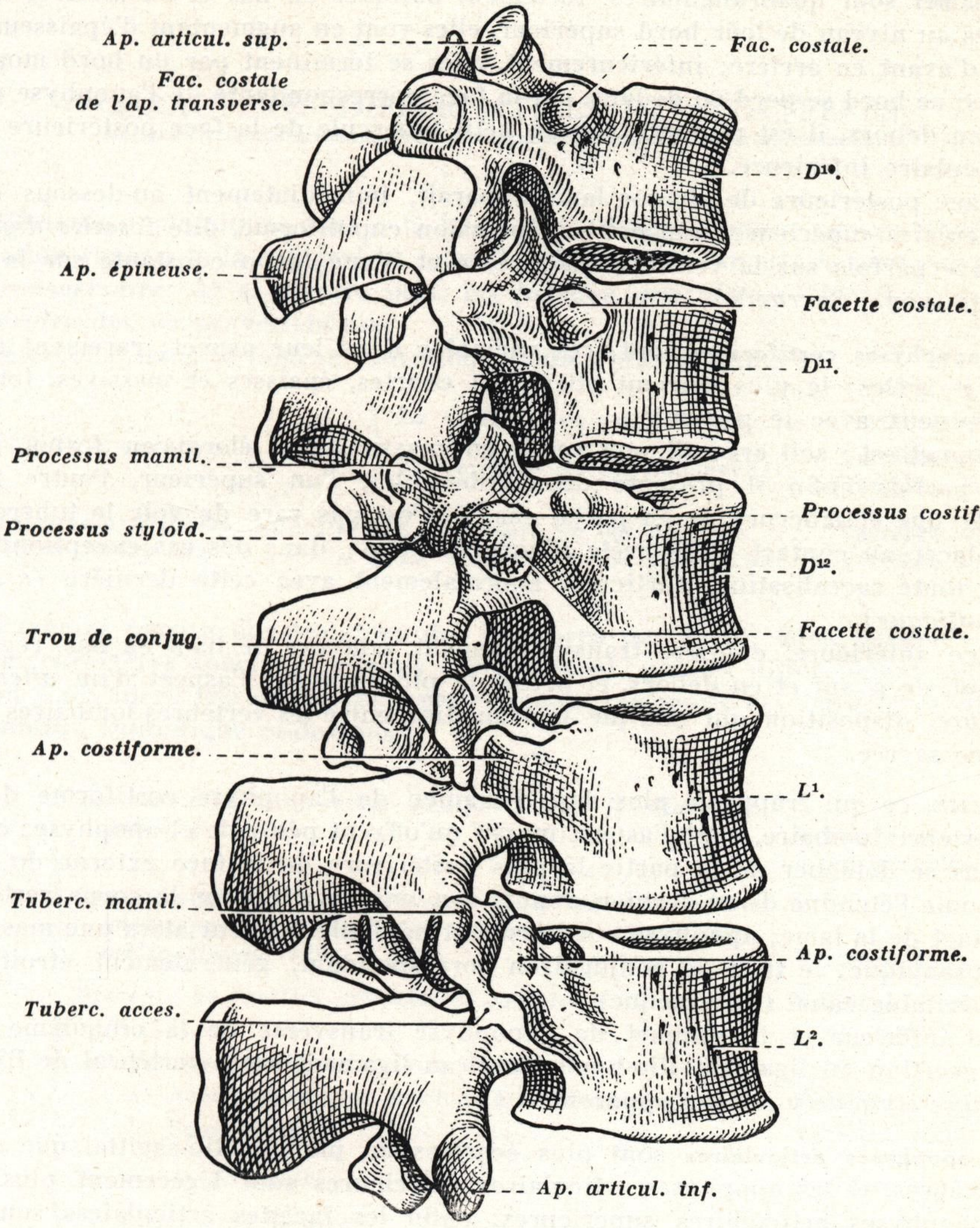

FIG. 293. — *Vue latérale droite des trois dernières vertèbres dorsales et des deux premières vertèbres lombaires.*

Ses principales particularités intéressent le corps vertébral, les pédicules, les apophyses costiformes, les apophyses articulaires et le trou vertébral.

1° Le **corps vertébral** est volumineux, plus haut en avant qu'en arrière, donc d'aspect *cunéiforme*; son diamètre transversal l'emporte sur celui des autres vertèbres lombaires.

La face postérieure du corps vertébral est marquée d'une gouttière sous-jacente au pédicule.

Les bords marginaux se présentent souvent sous la forme d'une *crête* assez prononcée, et cela principalement pour la crête marginale inférieure.

2° Les **pédicules** sont massifs, courts (dans le sens antéro-postérieur), épais et larges, aplatis de haut en bas et plus épais en dehors qu'en dedans.

3° Les **lames** sont quadrangulaires, fortement obliques en bas et en arrière; minces et tranchantes au niveau de leur bord supérieur, elles vont en augmentant d'épaisseur de haut en bas et d'avant en arrière; inférieurement, elles se terminent par un bord mousse concave en bas; ce bord se perd en dedans, sur la face correspondante de l'apophyse épineuse, tandis qu'en dehors, il est renforcé par un petit tubercule de la face postérieure de l'apophyse articulaire inférieure.

Sur la face postérieure de chaque lame apparaît, immédiatement au-dessous de l'apophyse articulaire supérieure, une petite dépression cupuliforme, dite *fossette digitale,* que l'on retrouve parfois sur la vertèbre sus-jacente et d'une façon constante sur la vertèbre sous-jacente (voy. : *Sacrum*).

4° Les **apophyses costiformes** sont très variables dans leur aspect; rarement elles sont allongées et grêles; le plus souvent elles sont courtes, épaisses et massives, formant un bloc volumineux avec le pédicule.

Leur sommet est : soit arrondi, soit renflé en massue, soit élargi en forme d'aile de papillon; parfois enfin il présente deux tubercules, l'un supérieur, l'autre inférieur, séparés par une échancrure, et en pareil cas, il n'est pas rare de voir le tubercule inférieur se placer au contact de la crête iliaque, et même, dans des cas exceptionnels et en dehors de toute sacralisation, s'articuler anormalement avec cette dernière *(articulation transverso-iliaque).*

Leur face antérieure, concave transversalement, convexe de haut en bas, regarde à la fois en haut, en avant et en dehors, et prend le plus souvent l'aspect d'un *aileron sacré en miniature,* disposition qui marque la transition entre les vertèbres lombaires et la première pièce sacrée.

En résumé, ce qui frappe le plus dans l'examen de l'apophyse costiforme de la cinquième vertèbre lombaire, c'est l'aspect massif qu'offrent pédicule et apophyse; celle-ci ne semble plus se détacher de la partie la plus postérieure de la face externe du pédicule, mais sur toute l'étendue de ce dernier, depuis son implantation sur le corps vertébral jusqu'au contact de la lame; apophyse costiforme et pédicule forment alors une masse unique large et losangique; le trou de conjugaison correspondant, généralement étroit, devient ainsi un véritable canal (Hovelacque).

Le bord inférieur et le sommet de l'apophyse transverse de la cinquième lombaire donnent insertion au ligament ilio-lombaire et au ligament sacro-vertébral de Bichat.

L'*apophyse styloïde* y est peu apparente.

5° Les **apophyses articulaires** sont plus écartées du plan médio-sagittal que celles des autres vertèbres, et les apophyses articulaires inférieures sont légèrement plus externes que les apophyses articulaires supérieures; enfin les facettes articulaires sont placées approximativement dans le même plan, leur courbure est moins accusée que celle des autres vertèbres lombaires; aussi ont-elles tendance à devenir planes.

L'*apophyse articulaire inférieure* est trapue, de forme tétraédique; à la limite de ses faces supérieure et inférieure, elle présente un petit tubercule irrégulier, au niveau duquel se termine le bord inférieur de la lame correspondante.

6° Le **trou vertébral** est plus grand que celui des autres vertèbres lombaires; il est en outre triangulaire, équilatéral, à angles arrondis.

Sacralisation de la cinquième vertèbre lombaire. — La cinquième vertèbre lombaire peut se souder totalement ou partiellement au sacrum, cette disposition constituant la *sacralisation de la*

cinquième vertèbre lombaire (voy. : *Sacrum*). La soudure se fait généralement par l'intermédiaire d'une synostose lombo-sacrée, entre l'apophyse transverse de la cinquième lombaire et l'aileron du sacrum correspondant; assez souvent aussi, une articulation s'établit entre les deux os précités, auquel cas la face inférieure de l'apophyse transverse de la cinquième vertèbre lombaire est marquée d'une facette articulaire. Cette disposition entraîne le plus souvent une compression du tronc lombo-sacré.

CARACTÈRES DIFFÉRENTIELS DES VERTÈBRES

Deux éléments anatomiques sont à la base de la différenciation des vertèbres et de la détermination rapide de la catégorie à laquelle elles appartiennent; ce sont : *a)* d'une part, le *trou transversaire*; *b)* et d'autre part, les *facettes articulaires (facettes costales) des faces latérales* des corps vertébraux.

Nous résumons, dans le tableau ci-dessous, cette différenciation :

1. — *Trou transversaire*	La vertèbre en est pourvue....	Vertèbre cervicale.
	La vertèbre en est dépourvue..	Vertèbre dorsale. Vertèbre lombaire.
2. — *Facettes articulaires latérales des corps vertébraux*	La vertèbre en est pourvue....	Vertèbre dorsale.
	La vertèbre en est dépourvue..	Vertèbre lombaire.

Les différentes parties constituantes des vertèbres possèdent, dans chaque segment du rachis, des caractères spéciaux propres à ce segment, qui les différencient entre elles et permettent à première vue de les reconnaître; nous résumons ces *caractères différentiels* dans le tableau synoptique ci-dessous :

Corps vertébral	*Le diamètre transversal l'emporte sur le diamètre antéro-postérieur*	Vertèbre cervicale (ou vertèbre lombaire).
	Les diamètres sont sensiblement égaux ou le diamètre antéro-postérieur l'emporte légèrement sur le diamètre transversal	Vertèbre dorsale.
	Présence de facettes articulaires costales	Vertèbre dorsale (ou septième cervicale).
	Absence de facette articulaire costale :	
	a) Avec présence de crochets à la face supérieure.	Vertèbre cervicale.
	b) Sans crochets	Vertèbre lombaire.
Trou vertébral	*De forme circulaire*	Vertèbre dorsale.
	De forme triangulaire :	
	a) avec côtés à peu près égaux	Vertèbre lombaire.
	b) Avec base antérieure nettement plus grande que les deux autres côtés (égale à deux fois la hauteur)	Vertèbre cervicale.
Apophyse épineuse	*Avec sommet bifide et bituberculeux, et gouttière inférieure*	Vertèbre cervicale.
	Avec sommet non bifurqué, unituberculeux et sans gouttière inférieure :	
	a) Longue, pyramidale et très oblique	Vertèbre dorsale.
	b) Courte, haute, horizontale et quadrilatère....	Vertèbre lombaire.

APOPHYSE TRANSVERSE	*Bituberculeuse, courte, avec présence d'un trou transversaire et d'une gouttière à la face supérieure....*	Vertèbre cervicale.
	Unituberculeuse, longue, sans trou transversaire et sans gouttière supérieure :	
	a) Avec présence d'une facette articulaire antérieure.	Vertèbre dorsale.
	b) Sans facette articulaire antérieure	Vertèbre lombaire.
APOPHYSES ARTICULAIRES SUPÉRIEURES	*Facettes planes :*	
	a) Regardant en arrière et en haut	Vertèbre cervicale.
	b) Regardant en arrière et légèrement en dehors.	Vertèbre dorsale.
	Facettes cylindroïdes concaves regardant en arrière et en dedans	Vertèbre lombaire.
APOPHYSES ARTICULAIRES INFÉRIEURES	*Facettes planes :*	
	a) Regardant en avant et en bas, en continuant le plan des lames....................................	Vertèbre cervicale.
	b) Regardant en avant et légèrement en dedans, placées sur la face antérieure des lames et en relief	Vertèbre dorsale.
	Facettes cylindroïdes convexes regardant en avant et en dehors	Vertèbre lombaire.
PÉDICULES	*Implantés à égale distance des faces supérieure et inférieure, courtes, grêles, obliques en dehors et en arrière avec échancrures égales*................	Vertèbre cervicale.
	Implantés près de la face supérieure, sagittaux avec échancrure inférieure plus prononcée que l'échancrure supérieure :	
	a) Peu épais, avec facette articulaire sur la face externe	Vertèbre dorsale.
	b) Très épais, sans facette articulaire sur la face externe	Vertèbre lombaire.
LAMES VERTÉBRALES	*Plus large que haute*................................	Vertèbre cervicale.
	Plus haute que large :	
	a) Avec facette articulaire antérieure............	Vertèbre dorsale.
	b) Sans facette articulaire antérieure..........	Vertèbre lombaire.

Le caractère essentiel de la *vertèbre type* dans chaque segment du rachis peut se résumer ainsi :

1° La *vertèbre cervicale* présente un orifice dans ses apophyses transverses (trou transversaire).

2° La *vertèbre dorsale* s'articule avec quatre côtes (double articulation) (facettes articulaires costales).

3° La *vertèbre lombaire* présente un corps trapu, large et des apophyses costiformes.

4° Les *vertèbres sacrées* sont unies en une pièce unique.

5° Les *vertèbres coccygiennes* sont rudimentaires et ne présentent pas de canal vertébral.

ARCHITECTURE DES VERTÈBRES

Les vertèbres sont en majeure partie constituées par du tissu spongieux, dont les caractères sont du reste différents suivant les points envisagés de la vertèbre.

La partie centrale du corps vertébral, ainsi que la base d'implantation de l'apophyse épineuse et l'union du pédicule avec l'apophyse transverse, sont occupées par du tissu spongieux à grandes alvéoles, tandis que les parties adjacentes aux faces supérieure et inférieure du corps de la vertèbre sont formées par un tissu spongieux plus condensé.

Sur les versants antérieur et postérieur du corps vertébral apparaissent des *canaux vasculaires diploétiques* à trajet irrégulier; situés le plus souvent dans un plan horizontal, ils sont entourés d'un cylindre trabéculaire de tissu compact; la plupart débouchent sur la partie médiane de la face postérieure du corps vertébral; ces canaux, dus à des vaisseaux diploétiques, sont très nettement appréciables sur des coupes médio-sagittales du rachis; ils se traduisent également avec une netteté remarquable sur les radiographies de profil du rachis des jeunes enfants (jusqu'à cinq ans), par une fente horizontale donnant au corps vertébral l'aspect caractéristique dit en *tête de tortue* (Lance).

En raison de cette disposition, la *partie centrale* du corps vertébral, véritable *zone vasculaire équatoriale* de la vertèbre, représente *la zone de moindre résistance* de cette dernière ; elle se raréfie notablement chez le vieillard.

Une mince lamelle de tissu compact entoure les pédicules, les lames, les apophyses épineuses et occupe sur les faces latérales des corps vertébraux les facettes costales; quant aux apophyses articulaires, elles présentent une structure plus dense du fait qu'elles constituent les points d'appui au niveau desquels s'exécutent les mouvements du rachis.

L'architecture des vertèbres, et plus spécialement l'orientation de leurs travées osseuses, a été particulièrement étudiée par Mutel (1922) et par Gallois et Japiot (1925) (1).

La direction des travées osseuses est différente suivant qu'on l'envisage chez le jeune enfant (avant la marche) et chez l'adulte; elle est conditionnée par deux facteurs : l'un vasculaire, l'autre mécanique, ce dernier étant dû chez l'homme à l'action des muscles spinaux dont la puissance est transmise au corps vertébral, organe statique, par le système des leviers apophysaires de l'arc postérieur.

1° Architecture du corps vertébral. — *a)* **Chez l'enfant** *(avant la marche)*, la disposition des lames osseuses est caractéristique : elle présente le *type radiaire* ou *astéroïde*; les travées se détachent d'une ligne axiale centrale et se dirigent vers la périphérie du corps vertébral; de plus, les travées osseuses des pédicules ne pénètrent pas encore le corps vertébral, du fait que ce dernier est encore séparé de ses pédicules par un cartilage.

Cette disposition est celle que l'on trouve chez les mammifères aquatiques (cétacés) dont les muscles ne jouent aucun rôle dans la statique vertébrale.

b) **Chez l'adulte**, les travées osseuses du corps vertébral ou *lignes isostatiques* occupent trois directions permettant de distinguer *trois systèmes trabéculaires* qui sont : un *système horizontal radiaire*, un *système vertical* et un *système oblique*, et tandis que les deux premiers sont des systèmes propres au corps vertébral, le troisième paraît s'échapper du pédicule, constituant les *travées pédiculaires*.

α) Le SYSTÈME HORIZONTAL RADIAIRE est la persistance du système radiaire infantile; les travées rayonnent de la ligne axiale du corps vertébral à la périphérie.

β) Le SYSTÈME VERTICAL est formé de travées osseuses longitudinales, presque parallèles à l'axe du corps vertébral, qui s'étendent de la face supérieure à la face inférieure de ce dernier.

Ce système est orienté suivant la direction des forces de pression exercées sur la colonne des corps au niveau des faces supérieure et inférieure des corps vertébraux; l'application de ces forces s'effectuant par l'intermédiaire du *nucleus pulposus*, les travées osseuses du corps vertébral sont légèrement incurvées, à concavité axiale, et elles interceptent entre elles, dans la partie centrale du corps, une zone ovoïde allongée, analogue à la cavité médullaire de la diaphyse d'un os long.

Les travées verticales des corps vertébraux se continuent du haut en bas de la colonne des corps, rendant le rachis comparable à un *os long multisegmentaire*; elles créent l'unité du rachis en même temps qu'elles donnent à chaque vertèbre son individualité propre (Gallois et Japiot) : enfin elles assurent sa *fonction de soutien* à la colonne vertébrale.

γ) Le SYSTÈME OBLIQUE est constitué par deux faisceaux de travées osseuses qui se détachent du pédicule pour s'épanouir en éventail dans le corps vertébral.

Le *faisceau oblique supérieur* se dirige vers la face inférieure du corps vertébral, et le *faisceau oblique inférieur* vers sa face supérieure; sur une coupe transversale de la vertèbre, ces deux faisceaux s'entrecroisent dans la moitié postérieure du corps vertébral, alors qu'ils interceptent entre eux, dans la moitié antérieure, un espace triangulaire à sommet postérieur et à base antérieure, correspondant à la *zone vasculaire équatoriale* (voy. : fig. 295).

---

(1) Articles à consulter : MUTEL : Les facteurs contribuant à l'orientation des travées osseuses du corps vertébral. *Comptes rendus de l'Association des Anatomistes*, 1921.

MUTEL : Quelques caractères statiques de la morphologie et de la structure des vertèbres. *Comptes rendus de l'Association des Anatomistes*, 1922.

GALLOIS et JAPIOT : Architecture et mouvements de la colonne vertébrale. *Revue de Chirurgie*, 1925.

Envisagé sur une coupe médio-sagittale, le corps vertébral (et plus spécialement celui des vertèbres dorsales) est constitué par *trois segments cunéiformes* alternativement opposés; le segment supérieur est représenté par les travées du faisceau oblique inférieur; le segment inférieur par celles du faisceau oblique supérieur; quant au segment moyen ou intermédiaire, dont la base correspond à la partie centrale et médiane du corps vertébral, il constitue la *zone faible* de la vertèbre (voy. : fig. 295).

En arrière, ces faisceaux obliques se continuent dans les apophyses articulaires, les lames vertébrales et les apophyses transverses.

La disposition du système oblique est d'ordre physiologique, conditionnée par l'action mécanique des muscles des gouttières vertébrales, extenseurs du rachis; la présence dans le corps vertébral de ce système trabéculaire oblique vient confirmer une fois de plus cette loi générale de l'édification de l'os, en vertu de laquelle tout os est édifié suivant sa fonction.

2° ***Architecture de l'arc postérieur.*** — Indépendamment de la continuation des faisceaux obliques supérieur et inférieur, qui s'épanouissent en éventail dans l'épaisseur des apophyses articulaires supérieure et inférieure, pour s'arrêter au niveau des facettes articulaires, l'arc postérieur comprend aussi un *faisceau intertransversaire*, qui s'étend d'une apophyse transverse à l'autre en passant par les lames, et un *faisceau en U* qui borde la partie supérieure des lames, entre les deux apophyses articulaires supérieures (voy. : fig. 294).

L'apophyse épineuse présente des travées arciformes à direction ascendante et descendante, condensées le long des bords.

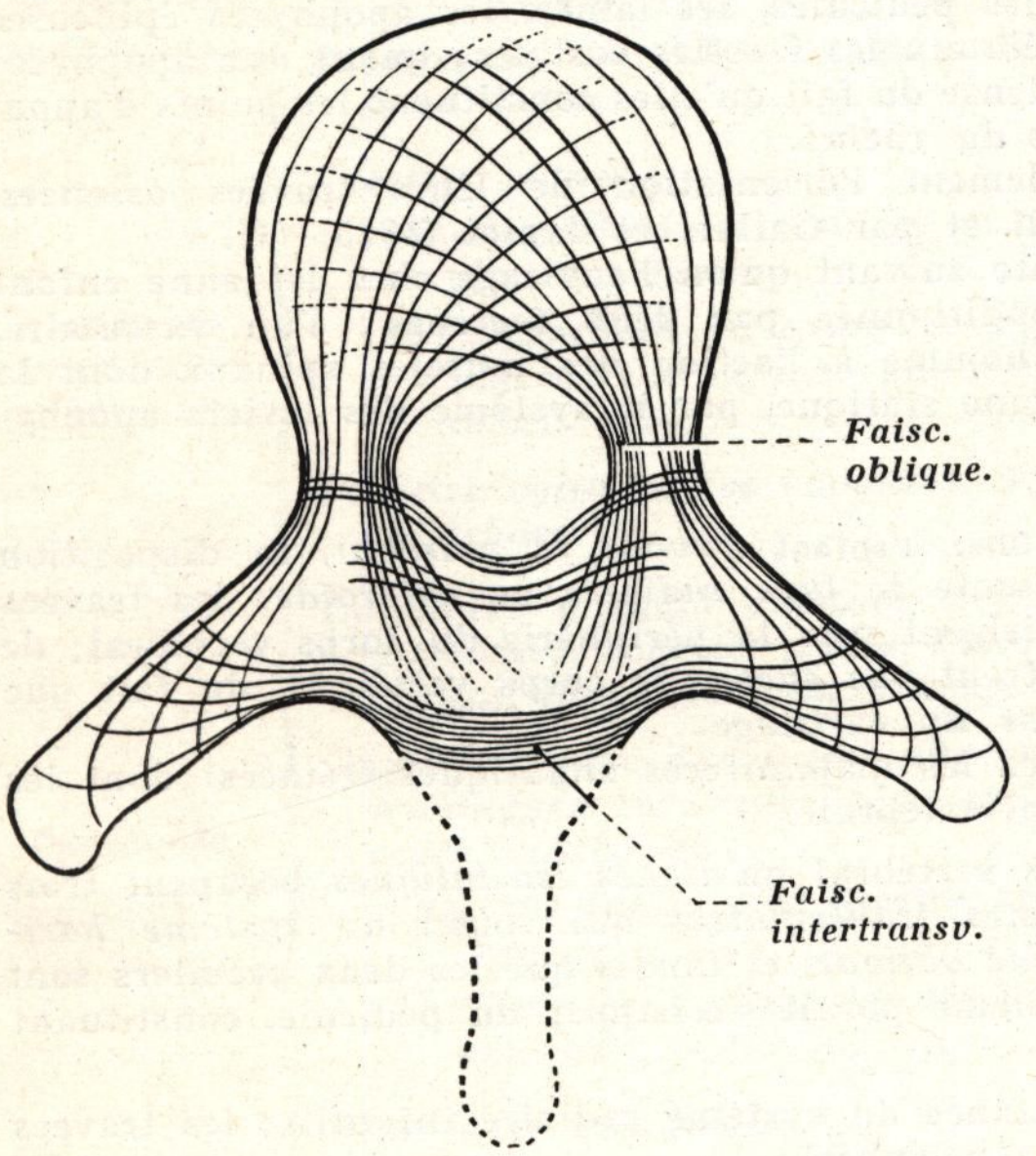

Fig. 294.
Architecture d'une vertèbre (demi-schématique) (d'après Gallois et Japiot).

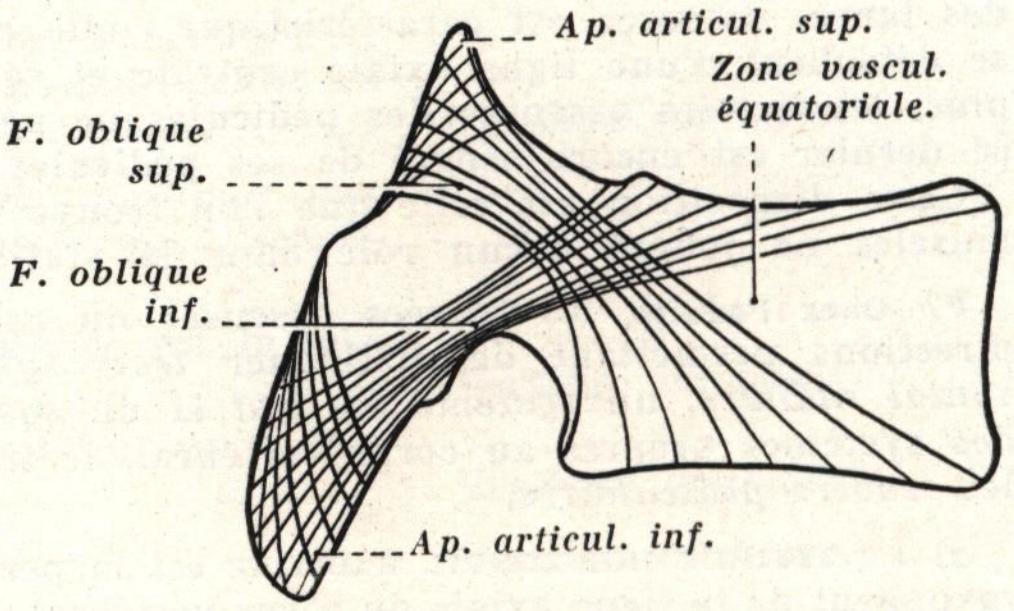

Fig. 295.
Architecture d'une vertèbre dorsale (demi-schématique).
Notez les travées de soutien des apophyses.

OSSIFICATION ET DÉVELOPPEMENT DES VERTÈBRES

Le rachis osseux est précédé chez l'embryon d'une *colonne vertébrale membraneuse*, de nature mésenchymateuse, dont la constitution est d'abord lâche, puis dense; elle est axée autour de la notochorde (chorde dorsale), et située entre le tube médullaire en arrière et l'aorte en avant; par la suite, les *protovertèbres* lui succèdent avec leur disposition métamérique, puis des noyaux cartilagineux apparaissent autour de la chorde dorsale qui constituent les *vertèbres cartilagineuses*.

OSSIFICATION D'UNE VERTÈBRE TYPE. — Chaque vertèbre est donc précédée d'une ébauche cartilagineuse qui débute au deuxième mois de la vie fœtale.

Au niveau du corps vertébral (centrum), le noyau cartilagineux apparaît de part et d'autre du plan médio-sagittal par *deux points hémi-vertébraux*, rapidement fusionnés en une masse unique discoïde.

Au niveau de l'arc postérieur, le noyau cartilagineux apparaît dans le mésenchyme qui circonscrit le tube neural.

A ce stade cartilagineux fait suite un *stade d'ossification,* et chaque vertèbre se développe par l'intermédiaire de centres d'ossification, les uns primitifs au nombre de sept, les autres secondaires au nombre de neuf.

Centres primitifs. — Les centres primitifs, d'apparition précoce, comprennent : *a) un centre primitif du corps vertébral (centrum)* formé lui-même, pendant un temps relativement court,

FIG. 296.
Ossification et développement d'une vertèbre dorsale (vertèbre type) (schématique).

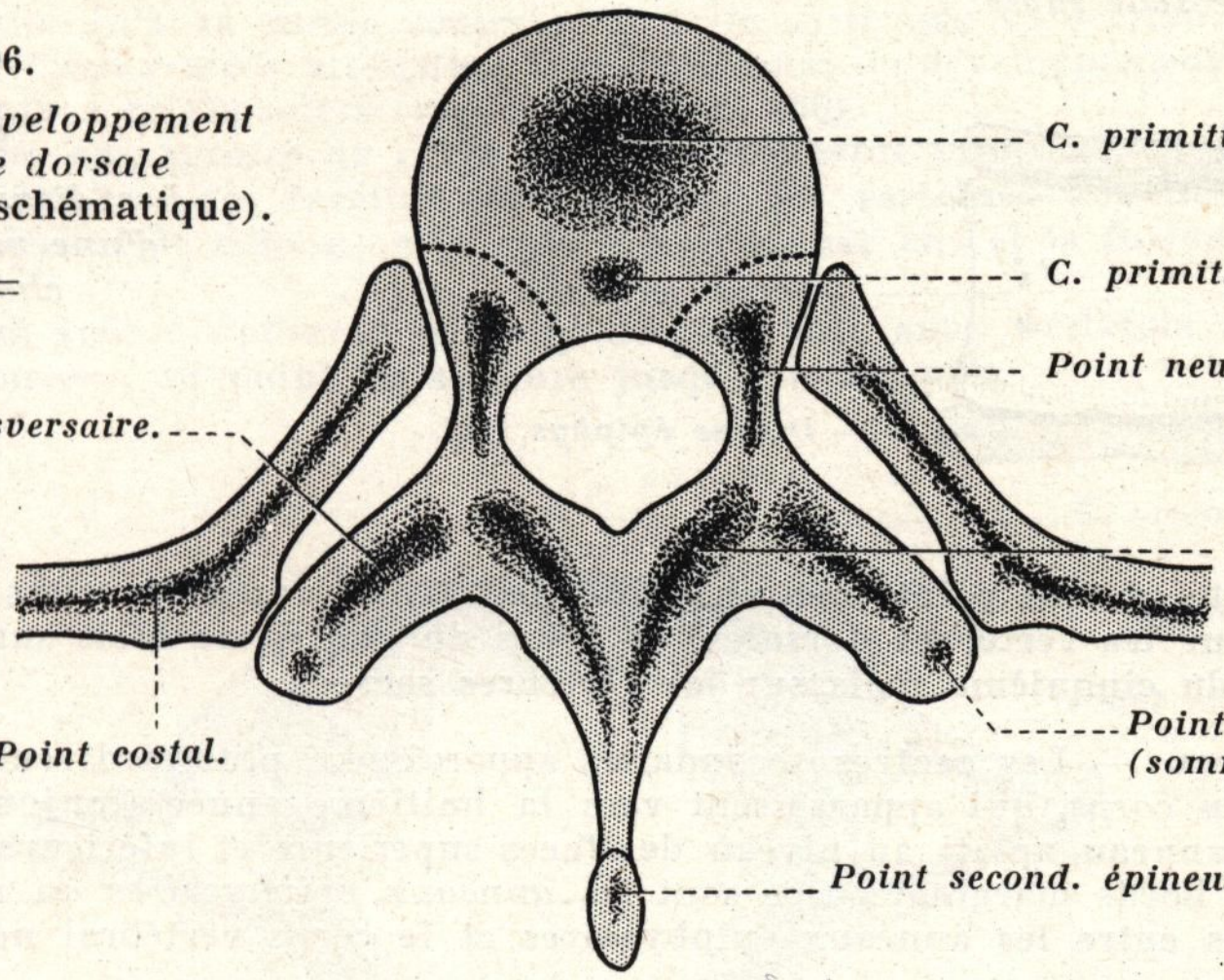

de deux points : l'un *principal,* antérieur et médian, d'aspect discoïde; l'autre, *accessoire,* et postérieur, beaucoup plus grêle que le précédent; *b)* et *six centres primitifs latéraux,* disposés par paires de chaque côté du futur trou vertébral; ces points sont : *deux points latéraux ou neuraux antérieurs* pour les pédicules et la partie adjacente du corps vertébral; *deux points latéraux ou neuraux postérieurs* pour les lames et la moitié correspondante de l'apophyse épineuse et *deux points transversaires* pour les apophyses transverses (voy. : fig. 296).

FIG. 297.
Ossification et développement d'une vertèbre cervicale (schématique).

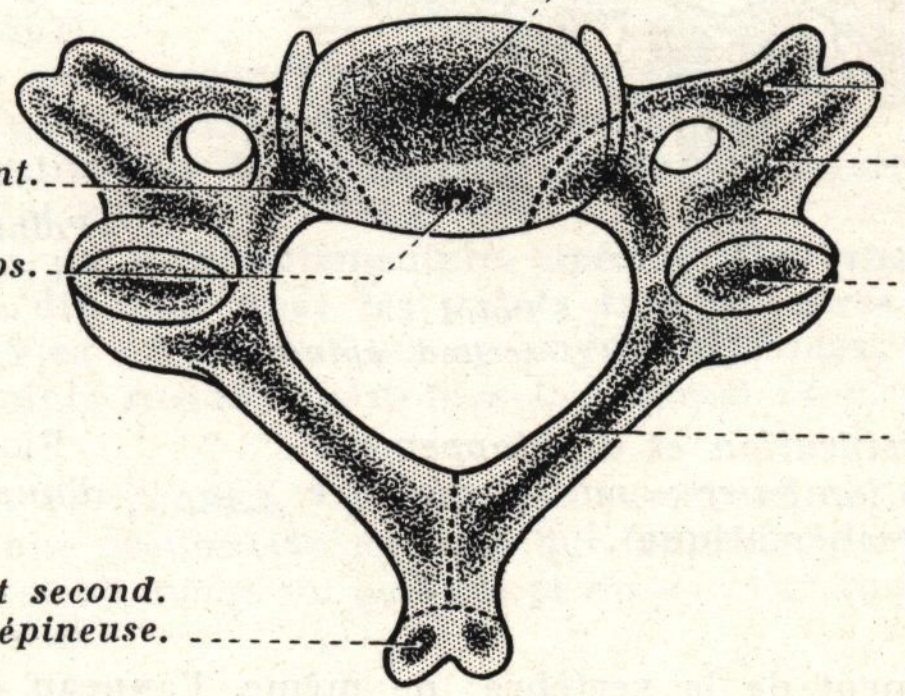

Ces centres d'ossification n'apparaissent pas tous dans le même ordre chronologique sur les vertèbres; les travaux d'Alexander, puis de Schmorl et Junghanns, ont montré que le point principal primitif du corps vertébral et les points neuraux antérieur et postérieur apparaissent entre le quarante-cinquième et le cinquantième jour de la vie intra-utérine, et que les deux points neuraux se soudent entre eux pendant la deuxième moitié du troisième mois; par contre, le centre primitif du corps vertébral reste séparé des points neuraux antérieurs par une lame cartilagineuse, convexe en avant et en dedans, qui constitue le *cartilage de conjugaison vertébral,* véritable centre d'accroissement de la vertèbre en épaisseur.

Au niveau des corps vertébraux, le point qui apparaît le premier est celui de la douzième vertèbre dorsale; puis ce sont très rapidement ceux des vertèbres sus- et sous-jacentes, à tel point qu'au milieu du troisième mois, les centres primitifs des corps vertébraux sont apparents sur toutes les vertèbres dorsales et lombaires, et à la fin du quatrième mois sur les corps des vertèbres cervicales (y compris l'apophyse odontoïde), et des deux premières pièces sacrées.

Au niveau des arcs postérieurs, les premiers points apparaissent d'abord au niveau de l'atlas (points latéraux postérieurs), puis très rapidement et progressivement sur les vertèbres sous-jacentes, de telle sorte que les points neuraux postérieurs sont apparents dans la deuxième moitié du troisième mois sur les vertèbres dorsales, au cours du quatrième mois sur les vertèbres lombaires, et au début du cinquième mois sur les vertèbres sacrées.

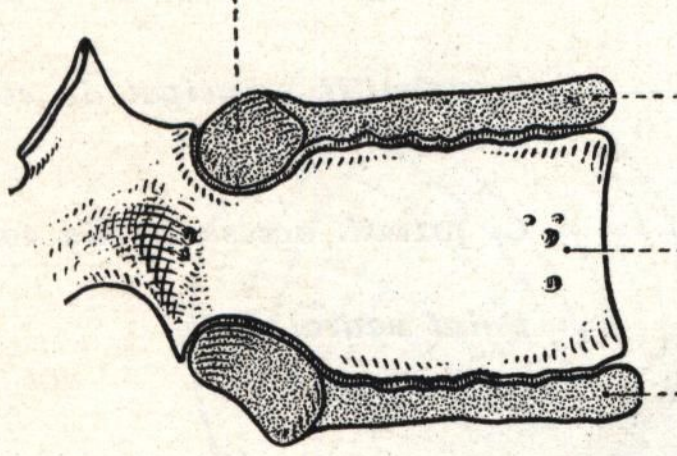

FIG. 298.
Les disques épiphysaires d'une vertèbre dorsale chez l'enfant, vue latérale droite.

Centres secondaires. — Les centres secondaires apparaissent plus tardivement; ce sont : *a) les points secondaires du corps,* qui apparaissent vers la huitième année (toujours après sept ans), sous la forme d'un anneau aplati au niveau des faces supérieure et inférieure du corps de la vertèbre, et le long des bords marginaux : ce sont les *anneaux épiphysaires* ou *marginaux*; les cartilages intermédiaires entre les anneaux épiphysaires et le corps vertébral ne jouent aucun rôle dans l'accroissement de la vertèbre; de même, l'anneau épiphysaire ne possède aucune influence sur la croissance en hauteur du corps vertébral (Schmorl); les anneaux épiphysaires se développent entre huit et onze ans, plus tardivement chez les garçons que chez les filles (neuf ans chez les filles, dix ans chez les garçons : Beadle); — *b)* les *points secondaires des apophyses articulaires supérieures et inférieures*; — *c)* et les *points secondaires* pour les *sommets des apophyses transverses et épineuses*; ces derniers se développent vers la seizième année.

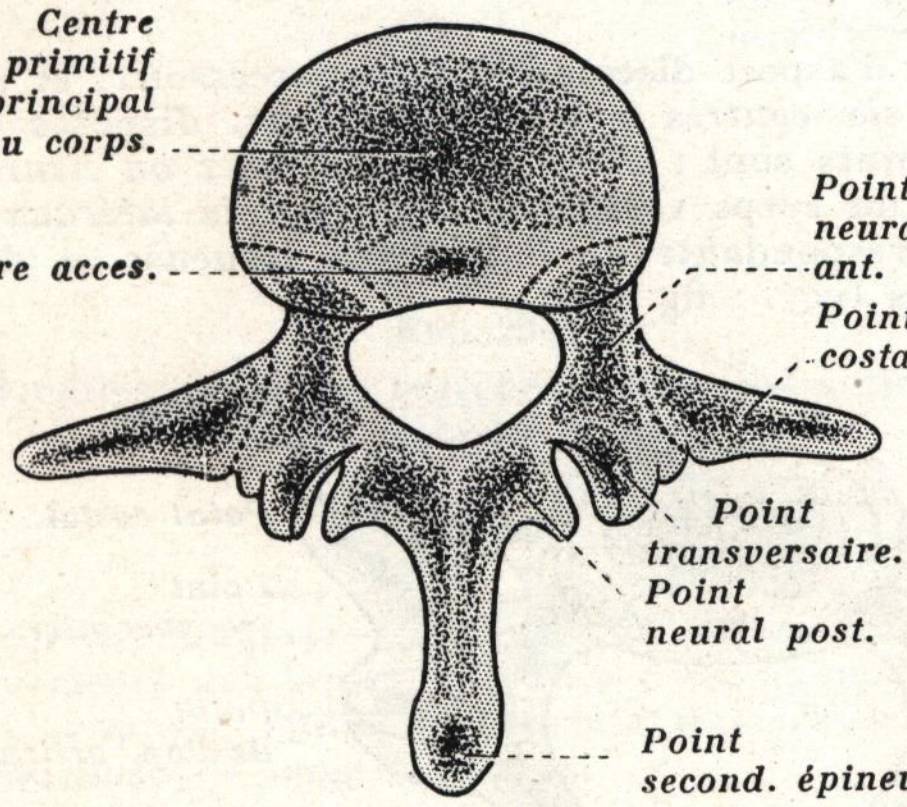

FIG. 299. — *Ossification et développement d'une vertèbre lombaire ; vue supérieure* (schématique).

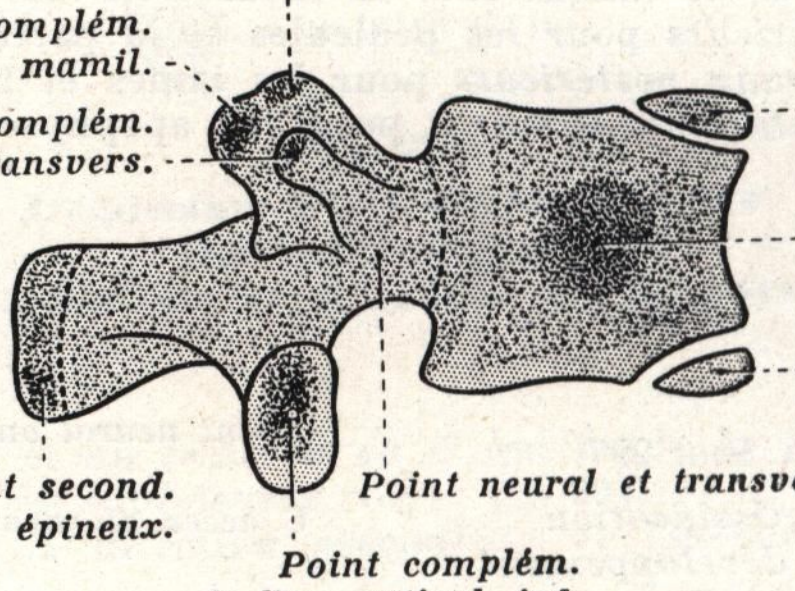

FIG. 300. — *Ossification et développement d'une vertèbre lombaire; vue latérale droite* (schématique).

Les *bords marginaux* des corps vertébraux s'ossifient d'une façon spéciale. Jusqu'à l'âge de sept ans, les bords marginaux sont remplacés par une incisure circonférentielle en marche d'escalier, bien visible sur les radiographies de profil de la colonne vertébrale *(incisures marginales)*; ces incisures sont comblées par un bourrelet annulaire cartilagineux. Au niveau de ces incisures, le rebord du corps vertébral présente un aspect godronné (voy. : fig. 397); cet aspect est du reste

plus spécialement marqué sur les vertèbres dorsales inférieures et lombaires supérieures, c'est-à-dire de part et d'autre de la douzième vertèbre dorsale; il fait défaut sur les vertèbres cervicales (Schmorl et Junghanns).

Les points d'ossification se forment tout d'abord au niveau des éperons cartilagineux qui comblent les sillons des faces supérieure et inférieure, et cela toujours très près des bords marginaux. D'abord séparés les uns des autres, ces points d'ossification se fusionnent rapidement pour former une plaque osseuse en demi-anneau (voy. : fig. 300), et ceux-ci acquièrent leur complet développement à l'âge de douze ans (Delahaye).

L'*anneau épiphysaire* ou *marginal* (1) présente l'aspect d'une mince lame osseuse, plus épaisse à sa partie périphérique qu'à sa partie centrale, de telle sorte que sa section est triangulaire à la coupe; les anneaux épiphysaires atteignent leur maximum de développement vers la quinzième année : ce sont les *disques épiphysaires* (voy. : fig. 298 et 300).

La *soudure du disque épiphysaire au corps vertébral* s'effectue tout d'abord par de petits ponts osseux, en arrière, au niveau des facettes costales pour les vertèbres dorsales; elle se propage ensuite d'avant en arrière. Elle débute entre quatorze et quinze ans et la fusion est complète vers vingt-quatre ans.

La *soudure du corps à l'arc* s'effectue entre quatre et huit ans; toutefois on trouve encore des parcelles cartilagineuses au point de soudure jusqu'à treize ans.

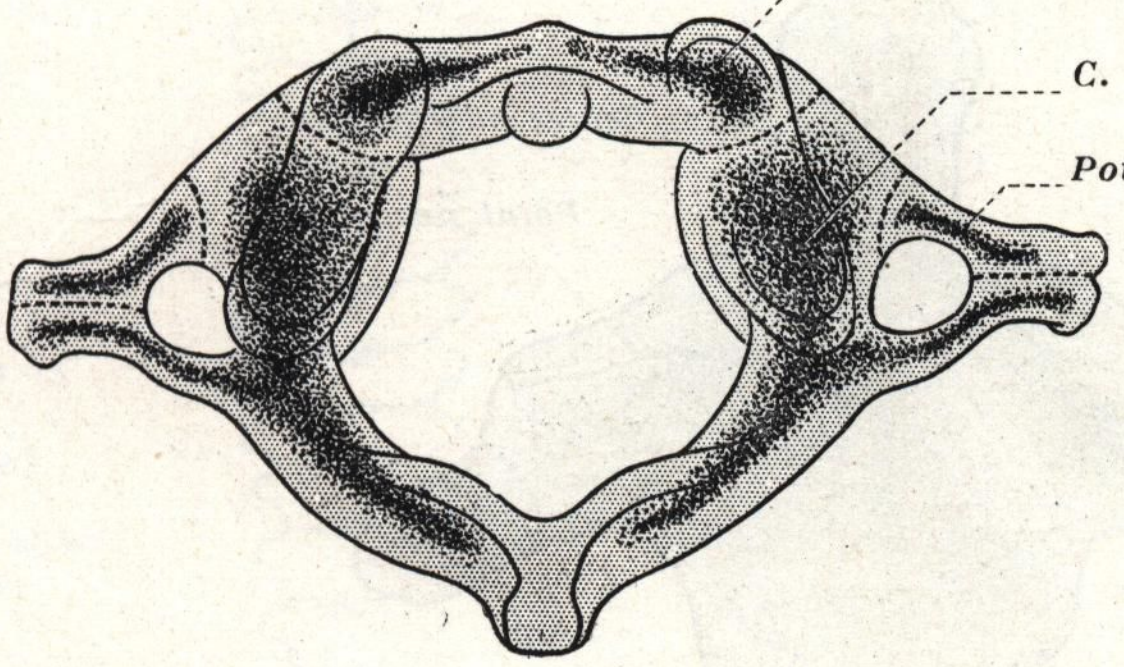

FIG. 301.
***Ossification et développement de l'atlas* (schématique).**

CARACTÈRES SPÉCIAUX A CERTAINES VERTÈBRES. — 1° Les *vertèbres cervicales* présentent un point d'ossification spécial (point costal) pour la racine antérieure de l'apophyse transverse et le tubercule antérieur; d'autre part, le point secondaire des apophyses épineuses est double (sauf celui de la septième cervicale) (voy. : fig. 297).

2° Les *vertèbres dorsales* présentent un point secondaire, spécial à chaque facette costale, et deux *points primitifs latéraux* ou *costaux* pour les côtes correspondantes.

Le disque épiphysaire entre dans la constitution de la majeure partie des facettes costales du corps des vertèbres dorsales (voy. : fig. 296 et 298).

3° Les *vertèbres lombaires* présentent un point complémentaire spécial pour chaque tubercule mamillaire, qui apparaît entre dix-huit et dix-neuf ans; les points transversaires donnent, non pas l'apophyse transverse, mais les tubercules accessoires ou apophyses styloïdes; les apophyses transverses sont formées aux dépens des points costaux (costoïdes lombaires) (voy. : fig. 300).

OSSIFICATION PARTICULIÈRE A QUELQUES VERTÈBRES. — Certaines vertèbres, telles que l'atlas, l'axis et la septième cervicale, présentent une ossification spéciale qui les distinguent quelque peu de l'ossification de la vertèbre type; il en est de même du sacrum et du coccyx, dont l'ossification et le développement seront décrits avec ces os.

1° *Atlas.* — L'atlas se développe : *a)* par deux *centres primitifs latéraux*, qui apparaissent dans les masses latérales et dans l'arc postérieur; ces centres forment les masses apophysaires et envahissent progressivement la moitié postérieure de l'apophyse transverse et l'arc postérieur; ils

---

(1) Articles à consulter : DIXON : Note on the vertebral epiphyseal discs. *Journal of Anatomy*, 1921-22.

DELAHAYE : Quelques détails de l'ossification vertébrale précisés par la radiographie. *Journal de Radiologie*, avril 1924, p. 167.

se soudent en arrière sur la ligne médiane au début de la cinquième année; l'absence de soudure amène la déhiscence de l'arc postérieur de l'atlas ou *rachischisis atloïdien postérieur*; — *b)* par quatre *centres secondaires* : α) dont deux pour l'arc antérieur, qui apparaissent au début du cinquième mois après la naissance, et ces deux points se développent de dehors en dedans dans l'épaisseur du collier hypochordal (le seul qui persiste après la naissance sur les vertèbres); ils se soudent rapidement; β) et deux points costaux pour la moitié antérieure de l'apophyse transverse; ces points se soudent aux masses latérales peu de temps après leur apparition (voy. : fig. 301).

Ces diverses pièces osseuses sont définitivement soudées entre elles à la fin de la cinquième année.

Le *centre primitif médian du corps* reste indépendant de l'atlas, et primitivement dédoublé; il se soude à l'axis.

2° ***Axis.*** — L'axis se développe par l'intermédiaire de : *a)* de sept *centres primitifs* qui sont : α) un *centre inférieur médian* ou *axoïdien* pour le corps de l'axis, qui apparaît dans le milieu du quatrième mois de la vie intra-utérine; β) deux *centres odontoïdiens*, appartenant à l'atlas, et rapidement soudés entre eux pour le corps de l'apophyse odontoïde; γ) et quatre *centres primitifs latéraux*, identiques à ceux des autres vertèbres; — *b)* et de *points secondaires* qui sont : α) deux *médians*, dont l'un inférieur, aplati, forme l'anneau ou mieux le disque épiphysaire inférieur, et l'autre, supérieur, arrondi et grêle, désigné sous le nom d'*ossiculum de Bergmann*, est situé au sommet de l'apophyse odontoïde (voy. : fig. 302); il représente l'anneau épiphysaire supérieur de l'atlas; il apparaît à l'âge de deux ans et il se soude tardivement (douze ans) au corps de l'apophyse odontoïde; β) un *point costal* pour la racine antérieure et le tubercule de l'apophyse transverse; γ) et des *points secondaires* (points neuraux antérieurs) pour les extrémités des apophyses analogues à ceux des autres vertèbres.

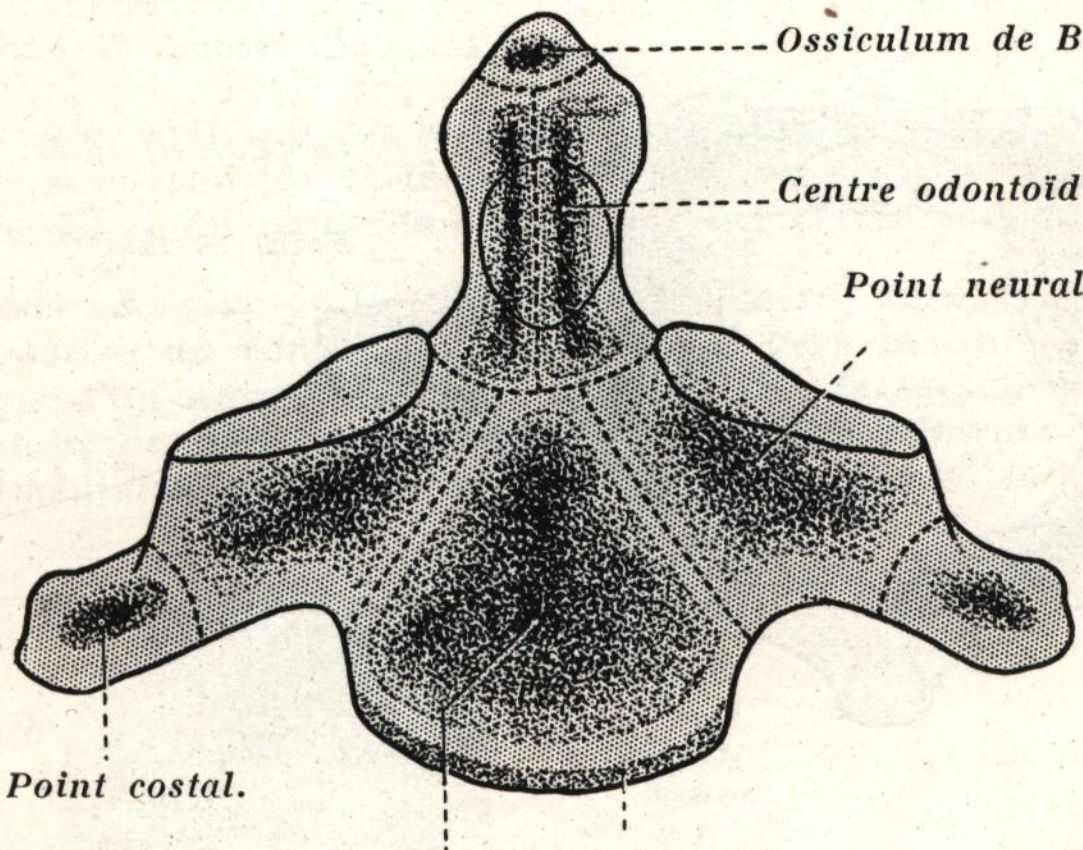

FIG. 302. *Ossification et développement de l'axis* (schématique).

L'arc postérieur est définitivement fermé à la fin du huitième mois qui suit la naissance; par contre, il ne se soude au corps de la vertèbre qu'entre cinq et sept ans.

L'apophyse odontoïde se soude au corps de l'axis dans le courant de la quatrième année, quelquefois plus tôt.

3° ***Septième cervicale.*** — La septième cervicale présente deux particularités qui sont : *a)* d'une part, l'existence d'un seul point secondaire pour le sommet de l'apophyse épineuse; *b)* et d'autre part, la présence d'un point costal situé à la face antérieure de la base de l'apophyse transverse; ce point apparaît au sixième mois de la vie fœtale; il se soude à l'apophyse transverse; son développement exagéré peut donner naissance, suivant qu'il se soude ou non à l'apophyse transverse, à un *processus costiforme* ou à une *côte surnuméraire cervicale.*

OSSIFICATION ET FERMETURE DE L'ARC POSTÉRIEUR DES VERTÈBRES. — A LA NAISSANCE, aucun des arcs postérieurs des vertèbres n'est soudé, et il existe une déhiscence médiane totale de ces derniers.

La soudure débute par les vertèbres de la région dorsale inférieure, et évolue progressivement et simultanément en haut et en bas, de telle façon qu'au début de la *deuxième année*, les arcs postérieurs des vertèbres comprises entre la cinquième dorsale et la troisième lombaire inclusivement sont définitivement soudés.

A DEUX ANS ET DEMI, les arcs postérieurs des deuxième et troisième vertèbres sacrées s'adossent sur la ligne médiane, mais ne sont pas encore soudés.

A QUATRE ANS, l'ossification des arcs postérieurs est terminée, sauf au niveau des extrémités de la colonne vertébrale, et les arcs postérieurs de l'atlas, de la cinquième lombaire (parfois aussi de la quatrième), ne sont pas encore soudés, ainsi que tous les arcs postérieurs du sacrum; l'*hiatus sacro-lombaire* s'étend sur toute la hauteur du sacrum et sur les deux dernières lombaires (voy. : fig. 303); parfois cependant l'arc postérieur de la deuxième pièce sacrée est soudé vers la quatrième année.

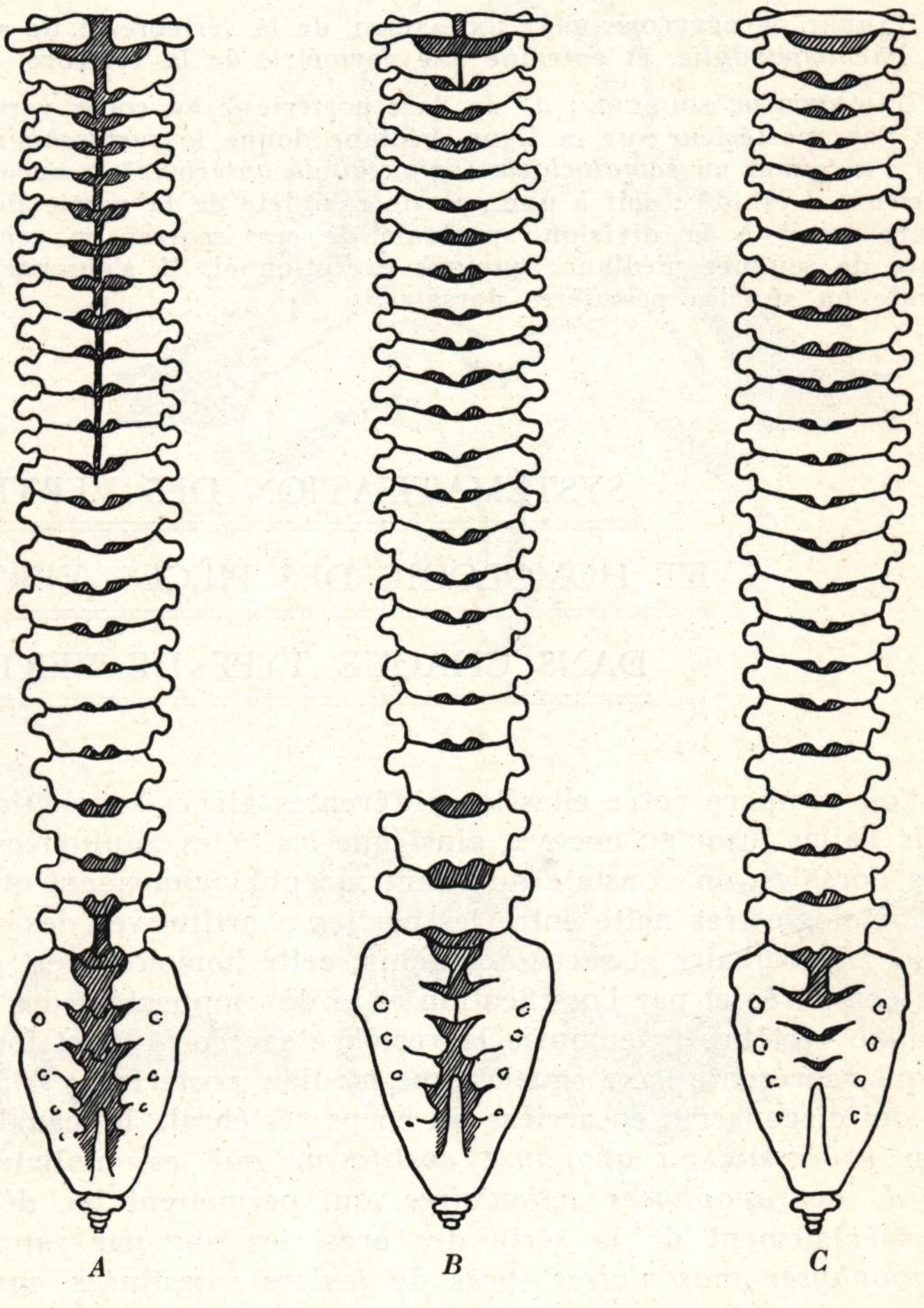

FIG. 303.
Ossification et fermeture de l'arc postérieur des vertèbres (schématique) (d'après MUTEL).
A. A un an.
B. A quatre ans.
C. A dix ans.

A SEPT ANS, l'ossification et le développement des arcs postérieurs sont achevés sur toute la hauteur de la colonne vertébrale, mais il n'est pas rare d'observer de très grandes variations dans la fermeture de l'arc postérieur de la première vertèbre sacrée; toute déhiscence osseuse des arcs postérieurs sacrés doit être considérée comme anormale après sept ans *(rachischisis sacré)* (Lagrot).

ANOMALIES DE DÉVELOPPEMENT DES VERTÈBRES. — Les anomalies de développement des vertèbres (1) sont importantes à connaître, car elles sont toutes à l'origine des déformations congénitales du rachis (scoliose, cyphose ou lordose), et chez l'adulte d'algies à type radiculaire.

---

(1) Articles et ouvrage à consulter : ANCEL et SENCERT : De quelques variations dans le nombre des vertèbres chez l'homme; leur interprétation. *Journal de l'Anatomie et de la Physiologie,* 1902.
FRETS : Studien über die Variabilität der Wirbelsaüle des Menschen. *Morphologisches Jahrbuch,* 1910-11.
LE DOUBLE : *Traité des variations de la colonne vertébrale de l'homme.* Paris, Vigot, édit., 1912.

Ces anomalies portent, soit sur une absence *(agénésie)* ou un arrêt de développement des centres d'ossification; soit sur une absence de soudure de ces centres.

1° L'ABSENCE DE DÉVELOPPEMENT DU CORPS VERTÉBRAL réalise l'*asoma* lorsque l'agénésie est totale, l'*hemisoma* lorsqu'elle est unilatérale, et porte sur la moitié correspondante du centre primitif médian du corps.

2° L'ARRÊT DE DÉVELOPPEMENT DU CORPS VERTÉBRAL EN HAUTEUR détermine soit un aplatissement du corps vertébral, soit son aspect en forme de lentille biconcave; cette malformation donne la *platyspondylie congénitale,* qui peut être locale ou généralisée.

3° L'ARRÊT DE DÉVELOPPEMENT UNILATÉRAL de la vertèbre et de ses pièces correspondantes détermine l'*hémispondylie,* et entraîne une asymétrie de la vertèbre.

4° L'ABSENCE DE SOUDURE : *a)* de l'arc postérieur au corps vertébral donne le *spondylochysis* ; *b)* de l'arc postérieur sur la ligne médiane donne le *rachischisis postérieur (spina bifida postérieur)* : *c)* quant au *somatochisis (spina bifida antérieur),* beaucoup plus rare que le rachischisis postérieur, il est dû : soit à une aplasie complète de la partie médiane des centres d'ossification du corps, soit à la division anormale de ces centres en centres latéraux secondaires, avec absence de soudure médiane; quoique exceptionnel, il s'observe de préférence dans la région cervicale ou sur les premières dorsales.

SYSTÉMATISATION DES VERTÈBRES ET HOMOLOGIE DES PIÈCES VERTÉBRALES DANS CHAQUE TYPE DE VERTÈBRES

Si l'on compare entre elles les différentes pièces squelettiques qui constituent le rachis, depuis l'atlas jusqu'au coccyx, ainsi que les côtes appliquées de chaque côté sur les vertèbres dorsales, on constate que, tant morphologiquement qu'embryologiquement, il existe une homologie très nette entre les parties constitutives des vertèbres des segments cervical, dorsal, lombaire et sacré du rachis; cette homologie est du reste confirmée par l'anatomie comparée et par l'ossification et le développement des vertèbres.

Chaque vertèbre (y compris la vertèbre sacrée [1]) est formée par : *a)* un *corps vertébral* qui représente l'axe squelettique médian postérieur; *b)* un *arc neural* ou *arc postérieur* qui circonscrit, en arrière du corps vertébral, le canal rachidien (trou vertébral); *c)* un *processus* ou *apophyse costiforme* qui est unilatéralement l'équivalent d'une côte; *d)* des *apophyses articulaires,* qui permettent les déplacements des vertèbres, et plus spécialement de la série des arcs, les uns par rapport aux autres; *e)* et enfin des *apophyses musculaires* (bras de leviers), destinées aux insertions des muscles de voisinage.

Ainsi donc, il suffit de jeter un rapide coup d'œil sur les figures 304 *A, B, C* et *D* pour se rendre compte de la *systématisation générale* de chaque type de vertèbres, l'édification de la vertèbre étant la même dans les quatre segments du rachis.

Processus** ou **apophyse costiforme. — Il faut réserver le nom de *processus* ou d'*apophyse costiforme* à une formation osseuse vertébrale qui, sur le rachis cervical et lombaire, ainsi que sur le sacrum, doit être considérée comme l'équivalent d'une côte.

---

(1) Les vertèbres coccygiennes ou caudales sont des vertèbres atrophiées en voie de régression; elles sont dépourvues de processus costiformes; la même remarque s'applique aux trois dernières pièces sacrées.

1° Sur la **vertèbre cervicale,** le processus costiforme correspond à toute la partie située en avant du trou transversaire et du pédicule (voy. : fig. 304 *A*); il correspond à une côte rudimentaire soudée au cours du développement à l'apophyse transverse.

La soi-disant apophyse transverse de la vertèbre cervicale est donc composée de deux parties, de valeur et d'origine distincte, qui laissent entre elles un orifice (trou transversaire) pour le passage des vaisseaux vertébraux.

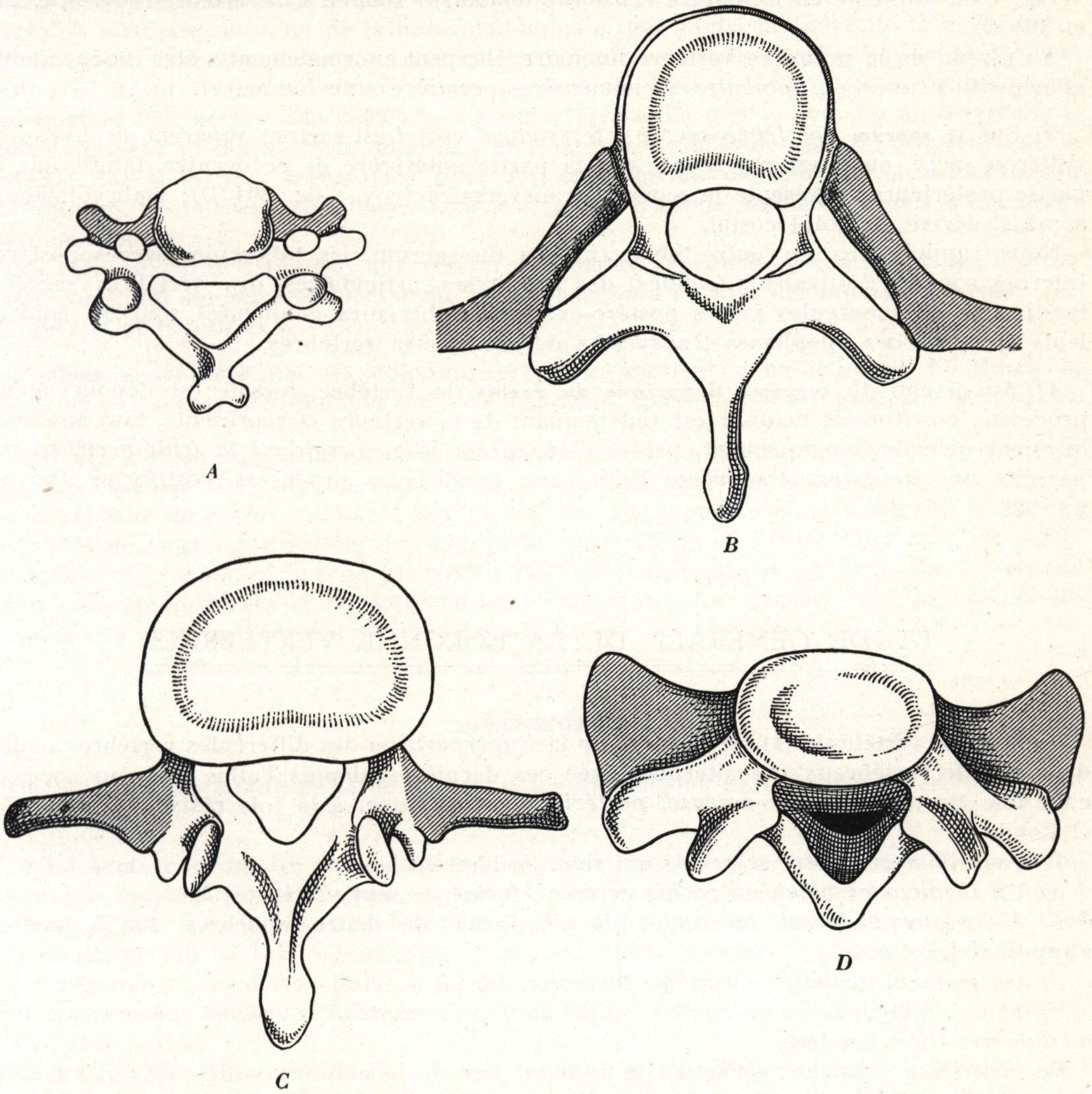

FIG. 304. — *Homologie des différentes pièces constitutives des vertèbres.*
A. Vertèbre cervicale. — *B.* Vertèbre dorsale. — *C.* Vertèbre lombaire. — *D.* Base du sacrum (les parties hachurées correspondent aux processus costiformes).

a) L'une, *antérieure,* est une côte; elle dérive du point costal et correspond à la racine antérieure et au tubercule antérieur de l'apophyse transverse;

b) L'autre, *postérieure,* représente seule l'apophyse transverse de la vertèbre; elle dérive du point transversaire (voy. : fig. 297 ct 304 *A*).

Dans certains cas, exceptionnels du reste (septième vertèbre cervicale), l'apophyse cos-

tiforme peut rester libre de toute soudure à l'apophyse transverse, donc indépendante de la vertèbre; il en résulte alors la formation d'une *côte cervicale* rudimentaire (septième côte cervicale).

2° Sur la **vertèbre lombaire,** l'apophyse costiforme acquiert son maximum de développement; elle représente ce que l'on a coutume de désigner sous le nom d'apophyse transverse; c'est une côte en miniature *(costoïde lombaire)* soudée à la vertèbre (voy. : fig. 299 et 304 *C*).

Au niveau de la première vertèbre lombaire, elle peut anormalement rester indépendante et constituer une *côte lombaire* surnuméraire (première côte lombaire).

3° Sur le **sacrum** *(vertèbre sacrée),* le *segment costal* est surtout apparent au niveau de l'aileron sacré, où il est représenté par la partie antérieure de ce dernier, tandis que la partie postérieure représente le segment transversaire (voy. : fig. 304 *D*); embryologiquement, il dérive du point costal.

Nous rappellerons en outre qu'au niveau du sacrum, les tubercules sacrés postéro-internes sont les équivalents (soudés) des apophyses articulaires des vertèbres sacrées, tandis que les tubercules sacrés postéro-externes (tubercules conjugués) sont les équivalents (soudés) des apophyses transverses de ces mêmes vertèbres.

4° Au niveau du **segment thoracique du rachis,** la vertèbre dorsale est dépourvue de processus costiforme; celui-ci est indépendant de la vertèbre et représenté, tant anatomiquement qu'embryologiquement, par la côte; *la vertèbre dorsale est la seule vertèbre qui possède une apophyse transverse vraie,* non soudée au processus costiforme (voy. : fig. 296 et 304 *B*).

ÉTUDE GÉNÉRALE DE LA COLONNE VERTÉBRALE

La colonne vertébrale (1) est formée par la superposition des différentes vertèbres et des disques intervertébraux qui alternent avec ces dernières, depuis l'atlas jusqu'au coccyx; c'est une *tige segmentaire osseuse, postérieure et médiane,* à la fois résistante, articulée et flexible.

Elle se divise en quatre segments qui sont, de haut en bas :

a) Un *segment cervical,* ou *rachis cervical,* formé de sept vertèbres;

b) Un *segment dorsal,* ou *rachis dorsal,* formé de douze vertèbres, sur lesquelles s'appuient les côtes;

c) Un *segment lombaire,* ou *rachis lombaire,* formé de cinq vertèbres;

d) Et un *segment sacro-coccygien,* ou *pelvien,* qui comprend le sacrum et le coccyx, formés de vertèbres soudées.

Ce quatrième segment représente le *segment fixe* de la colonne vertébrale ; il est solidaire des deux os coxaux, avec lesquels il constitue le squelette du bassin; par contre, les trois premiers segments représentent le *segment mobile* ou *articulé* de la colonne vertébrale.

La colonne vertébrale possède un triple rôle : statique, mécanique et protecteur.

1° **Organe statique,** et en position debout, la colonne vertébrale transmet au bassin, et de là aux membres inférieurs, par l'intermédiaire du coin sacré, tout le poids de la tête, du tronc et des membres supérieurs; la pression qu'elle supporte est de plus en plus grande

(1) Ouvrage à consulter : L. Dieulafé et R. Dieulafé : *La colonne vertébrale.* J. B. Baillère et Fils, édit., Paris, 1930.

de haut en bas, aussi ses pièces constitutives sont-elles de plus en plus épaisses et de plus en plus volumineuses au fur et à mesure que l'on se rapproche de son extrémité inférieure, c'est-à-dire de la base du sacrum.

2° **Organe mécanique,** la colonne vertébrale est formée de pièces articulées entre elles qui sont mobilisées par les *muscles extenseurs* du rachis (muscles spinaux ou des gouttières vertébrales et muscles de la nuque) et par les *muscles fléchisseurs* du rachis (psoas-iliaque, carré des lombes et muscles de la paroi abdominale, par l'intermédiaire de la cage thoracique). A cet effet, pour chaque vertèbre, les apophyses transverses et épineuse sur lesquelles se fixent ces muscles sont autant de *bras de leviers (leviers de commande)* qui transmettent leur action à la vertèbre et partant au rachis tout entier; les apophyses épineuses agissent principalement pour les mouvements de bascule antéro-postérieurs de la vertèbre, les apophyses transverses pour les mouvements de rotation et d'inclinaison latérale; les apophyses articulaires sont les points d'appui autour desquels s'exécutent ces mouvements.

Les côtes, fixées et articulées aux vertèbres dorsales, représentent également des *bras de leviers articulés* du segment dorsal du rachis, soumis à l'action des muscles spinaux, thoraciques et abdominaux.

3° **Organe de protection,** la colonne vertébrale contient dans le canal rachidien la moelle et les racines rachidiennes qui s'en détachent, ainsi que ses enveloppes méningées.

Envisagé sur un squelette articulé, le *rachis mobile* se subdivise à son tour en deux colonnes osseuses : *a)* l'une, *antérieure,* est représentée par la *colonne des corps* : c'est la *partie statique du rachis,* véritable tige de soutien qui supporte et transmet les pressions verticales de la colonne vertébrale; *b)* l'autre, *postérieure,* ou *colonne des arcs,* ou *partie mécanique du rachis,* comprend l'ensemble des masses apophysaires avec ses leviers de commande apophysaires et les articulations arthrodiales des vertèbres qui permettent les mouvements de glissement des arcs postérieurs les uns sur les autres.

DIMENSIONS

Chez un homme adulte de taille moyenne, les dimensions de la colonne vertébrale sont les suivantes :

1° La **hauteur,** comprise entre l'atlas et la pointe du coccyx, est de 70 centimètres, dont 15 pour le segment fixe et 55 pour le segment mobile, avec des variations allant de 60 à 75 centimètres; chez la plupart des sujets adultes, elle représente les 2/5es de la taille. Des trois segments du rachis mobile, c'est le segment dorsal qui est le plus long, soit 30 centimètres environ.

Chez la femme adulte, de taille moyenne, la hauteur est généralement moindre, soit 60 à 65 centimètres.

Chez le vieillard, la hauteur de la colonne vertébrale diminue; cette *réduction sénile,* qui entraîne une diminution de la taille (5 centimètres au plus), est due à l'exagération des courbures antéro-postérieures du rachis, par affaissement des disques intervertébraux (camptocormie sénile).

2° La **largeur,** ou diamètre transversal présente son maximum au niveau de la base du sacrum, où elle est de 11 à 12 centimètres.

Dans le segment fixe, la largeur va en diminuant très rapidement de haut en bas jusqu'à la pointe du coccyx.

Dans le segment mobile, la largeur diminue progressivement de bas en haut jusqu'à la douzième dorsale, qui atteint 5 centimètres (apophyses transverses ou *processus costiformes* très grêles); puis elle augmente de bas en haut jusqu'à la première dorsale, où elle

atteint 8 cm. 1/2; ensuite sa largeur diminue à nouveau de bas en haut, de la septième cervicale jusqu'à la première cervicale qui mesure près de 8 centimètres de large (voy. : fig. 305 I et II).

3° **L'épaisseur,** ou diamètre antéro-postérieur, atteint son maximum sur les lombaires inférieures (3e et 4e); elle diminue rapidement au-dessous de ce point; et lentement, graduellement au-dessus, jusqu'à l'axis pour le rachis mobile.

Envisagé dans son ensemble et par rapport au volume de ses corps vertébraux (colonne des corps), le rachis mobile est constitué de *deux parties* d'aspect identique, tronconique, mais de longueur différente, dont le volume des corps va en décroissant de bas en haut : *a)* l'une, sus-jacente à la deuxième vertèbre dorsale, ou *partie cervicale* (la première dorsale pouvant être assimilée à une vertèbre cervicale); *b)* l'autre, sous-jacente à la première vertèbre dorsale, ou *partie dorso-lombaire.*

DIRECTION ET COURBURES

La colonne vertébrale n'est pas rectiligne; elle présente des courbures qui se produisent les unes dans un plan médio-sagittal: ce sont les courbures sagittales, et les autres dans un plan frontal : ce sont les courbures latérales.

1° Courbures sagittales.

Dans le plan sagittal, les courbures du rachis sont alternativement convexes et concaves, mais sur un squelette articulé vu de profil, elles sont mieux dessinées sur la colonne des corps que sur celle des arcs; de plus, elles ne décrivent pas la même courbure sur le sommet des apophyses épineuses que sur les corps vertébraux; elles sont au nombre de quatre et se succèdent de haut en bas dans l'ordre suivant :

a) Une *courbure cervicale* à convexité antérieure;
b) Une *courbure dorsale* à concavité antérieure;
c) Une *courbure lombaire* à convexité antérieure;
d) Et une *courbure pelvienne* à concavité antérieure, portant sur la face antérieure du sacrum et du coccyx, où elle constitue l'*excavation sacrée.*

Le passage d'une courbure à l'autre se fait insensiblement et graduellement, sauf entre les colonnes lombaire et pelvienne, où la démarcation est fournie par la saillie antérieure de l'*angle sacro-vertébral* ou *angle du promontoire,* saillie qui s'avance dans la cavité pelvienne; cet angle varie de 120 à 130 degrés : il est plus petit chez la femme que chez l'homme.

Les points les plus antérieurs de ces courbures sont situés au niveau : *a)* du corps de la cinquième cervicale pour la courbure cervicale; *b)* et du disque intervertébral qui sépare la troisième de la quatrième lombaire pour la courbure lombaire; ce point est du reste le plus antérieur du rachis (voy. : fig. 305 III).

Les points les plus postérieurs de ces courbures sont situés au niveau : *a)* du sommet de l'apophyse épineuse de la cinquième dorsale pour la courbure dorsale; *b)* et de l'union des quatrième et cinquième pièces sacrées pour la courbure pelvienne (voy. : fig. 305 III).

Tandis que la courbure pelvienne est à peu près fixe, les trois autres sont variables et peuvent être modifiées, soit par une action mécanique (port d'un fardeau sur la tête, grossesse chez la femme), soit par l'action des muscles extenseurs ou fléchisseurs du rachis et de la tête.

Vertèbres clés de voûte. — Les *vertèbres clés de voûte* sont celles qui correspondent au point le plus saillant de la courbure, c'est-à-dire à la flèche; sur les deux principales courbures, dorsale et lombaire, qui sont les plus accusées du rachis mobile, la *sixième*

dorsale est la *vertèbre clé de voûte de la courbure dorsale,* tandis que la *troisième lombaire* est la *vertèbre clé de voûte de la courbure lombaire.*

Le corps vertébral de la sixième dorsale présente généralement un aspect *cunéiforme,*

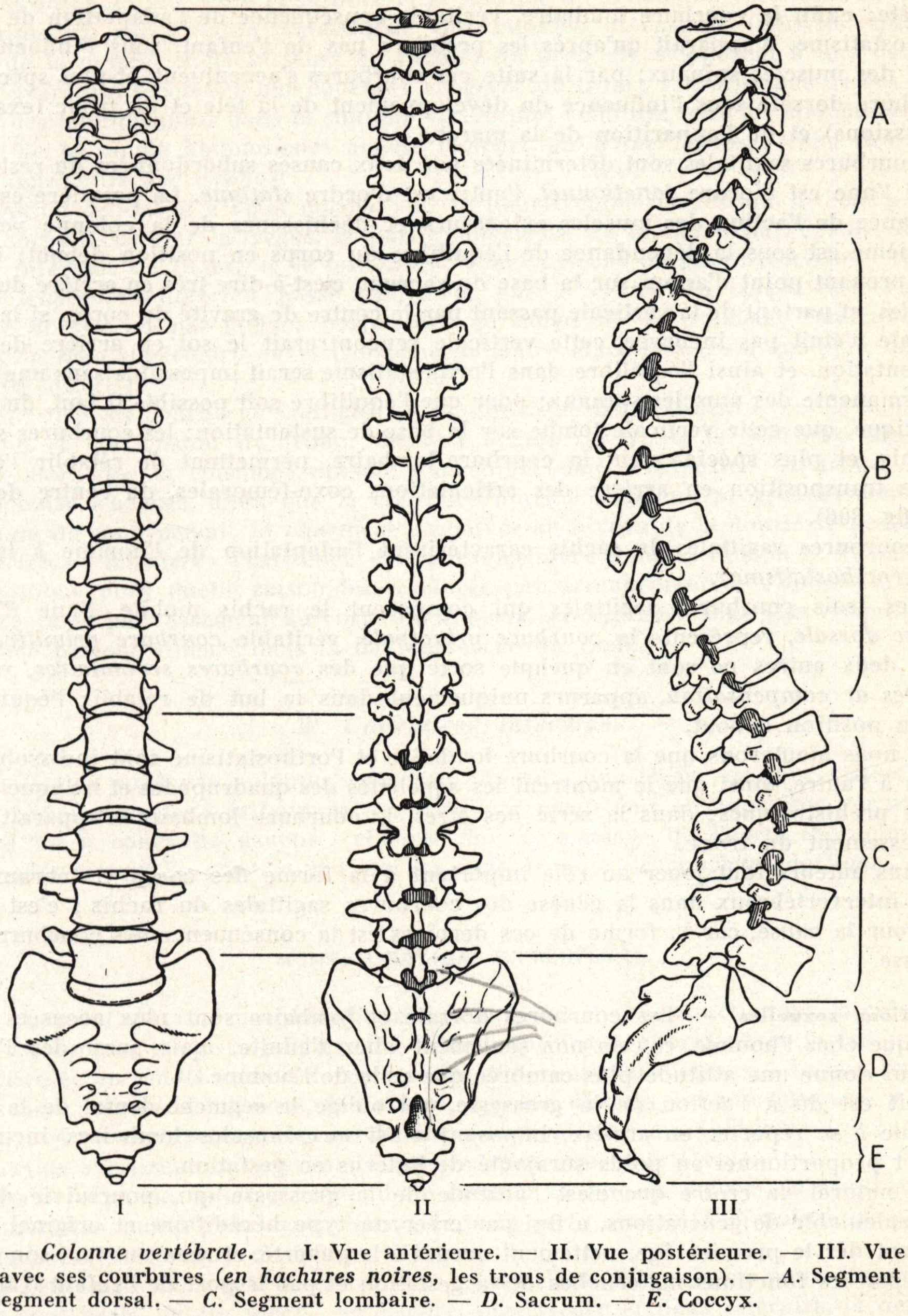

FIG. 305. — *Colonne vertébrale.* — I. Vue antérieure. — II. Vue postérieure. — III. Vue latérale droite avec ses courbures (*en hachures noires,* les trous de conjugaison). — *A.* Segment cervical. — *B.* Segment dorsal. — *C.* Segment lombaire. — *D.* Sacrum. — *E.* Coccyx.

et la différence qui existe entre les hauteurs des faces antérieure et postérieure du corps vertébral est beaucoup plus grande sur cette vertèbre que sur toutes les autres vertèbres dorsales.

Causes déterminantes des courbures sagittales. — Les courbures sagittales sont variables avec l'âge; le nouveau-né et le nourrisson ne possèdent qu'une seule courbure rachidienne dorsale à convexité postérieure; lorsque l'enfant commence à s'asseoir apparaît la courbure cervicale, sous l'influence de la tonicité des muscles de la nuque, extenseurs et redresseurs de la tête; enfin la courbure lombaire, véritable conséquence de l'adaptation de l'homme à l'orthostatisme, n'apparaît qu'après les premiers pas de l'enfant, sous l'influence de la tonicité des muscles spinaux; par la suite ces courbures s'accentuent, et plus spécialement la courbure dorsale sous l'influence du développement de la tête et du tronc (exagération des pressions) et de l'apparition de la marche.

Les courbures sagittales sont déterminées par deux causes subordonnées du reste l'une à l'autre : l'une est d'ordre *fonctionnel,* l'autre est d'ordre *statique.* La première est sous la dépendance de l'action des muscles extenseurs et fléchisseurs de la colonne vertébrale; la deuxième est sous la dépendance de l'équilibre du corps en position debout; le rachis mobile prenant point d'appui sur la base du sacrum, c'est-à-dire très en arrière des cavités cotyloïdes, et partant de la verticale passant par le centre de gravité du corps, si la colonne vertébrale n'était pas incurvée, cette verticale rencontrerait le sol en arrière de la base de sustentation, et ainsi l'équilibre dans l'orthostatisme serait impossible sans une contraction permanente des muscles spinaux; pour que l'équilibre soit possible il faut, du point de vue statique, que cette verticale tombe sur la base de sustentation; les courbures sagittales du rachis, et plus spécialement la courbure lombaire, permettent de rétablir l'équilibre par une transposition en arrière des articulations coxo-fémorales, du centre de gravité (voy. : fig. 306).

Les courbures sagittales du rachis caractérisent l'adaptation de l'homme à la station bipède *(orthostatisme).*

Sur les trois courbures sagittales qui composent le rachis mobile, l'une d'elles, la *courbure dorsale,* représente la *courbure principale,* véritable *courbure primitive,* tandis que les deux autres ne sont en quelque sorte que des *courbures secondaires,* véritables *courbures de compensation,* apparues uniquement dans le but de rétablir l'équilibre du tronc en position debout.

Enfin nous ajouterons que la courbure lombaire et l'orthostatisme sont indissolublement liés l'un à l'autre, ainsi que le montrent les squelettes des quadrupèdes et les squelettes des hommes préhistoriques; dans la série des êtres, la courbure lombaire n'apparaît qu'avec le redressement du tronc.

Certains auteurs font jouer un rôle important à la forme des corps vertébraux et des disques intervertébraux dans la genèse des courbures sagittales du rachis ; c'est prendre l'effet pour la cause, car la forme de ces derniers est la conséquence des courbures et non leur cause.

Variations sexuelles. — Les courbures dorsale et lombaire sont plus accusées chez la femme que chez l'homme, et cela non seulement chez l'adulte, mais aussi dès l'enfance, ce qui lui donne une attitude plus cambrée que celle de l'homme.

Ce fait est dû à l'action de la grossesse, qui oblige le segment dorsal de la colonne vertébrale à se reporter en arrière, imposant ainsi aux muscles lombaires incurvateurs un effort proportionnel au poids surajouté de l'utérus en gestation.

Il est naturel de croire que c'est l'attitude de la grossesse qui, poursuivie dans une série incalculable de générations, a fini par créer un type héréditaire et originel, indiqué vaguement dès le premier âge, nettement accusé à la puberté, et recevant tout son développement par les fonctions maternelles de la gestation et par le port de l'enfant (Charpy).

STATIQUE DE LA COLONNE VERTÉBRALE. — Les courbures du rachis mobile varient, et si l'une d'elles devient exagérée, les autres le deviennent aussi par compensation, afin de rétablir l'équilibre car il faut dans la station debout que la colonne vertébrale se place verticalement dans son ensemble.

La statique de la colonne vertébrale est donc fonction des courbures sagittales du rachis; de plus, celles-ci sont solidaires les unes des autres, et les modifications de l'une d'elles, dans un sens ou dans l'autre, entraînent par compensation une modification inverse de la ou des courbures adjacentes.

Ces courbures, et par suite l'équilibre et la statique de la colonne vertébrale et du tronc, sont maintenus par l'action antagoniste des muscles extenseurs (muscles spinaux et muscles de la nuque) et fléchisseurs du rachis; les premiers s'opposent à une bascule du tronc en avant, les seconds à une courbure exagérée du tronc; l'insuffisance de ces muscles entraîne des modifications dans la statique vertébrale; celle des muscles abdominaux (relâchement de la sangle abdominale) amène l'apparition d'une lordose; celle des muscles spinaux détermine une cyphose.

En position debout et à l'état normal : *a)* le plan frontal intéressant le centre de gravité du corps passe par le tragus, la partie antérieure du moignon de l'épaule, le milieu du bord inférieur du thorax et le milieu de la face externe du grand trochanter (G. Huc); ce *plan tragio-trochantérien* passe également par le centre du corps vertébral de la douzième dorsale, et par la face postérieure du corps de la troisième lombaire (voy. : fig. 306), la face supérieure de la troisième lombaire étant située sur un plan horizontal (voy. : fig. 305 III).

Ajoutons que les courbures sagittales se modifient et disparaissent avec les mouvements de flexion et d'extension du tronc; dans la flexion du tronc, la courbure lombaire se redresse, alors que la courbure dorsale s'accentue; dans l'extension du tronc, la courbure lombaire s'accuse, alors que la courbure dorsale s'atténue progressivement suivant l'amplitude du mouvement; la *charnière* est située au niveau de la douzième dorsale, véritable *vertèbre charnière*; l'existence de cette charnière dans la flexion et l'extension du tronc explique pour quelle raison les fractures par arrachement de l'apophyse épineuse ou les fractures par tassement du corps de la première lombaire sont plus fréquentes à ce niveau que partout ailleurs dans la flexion forcée du rachis.

2° *Courbures latérales.*

Chez certains sujets, la colonne vertébrale présente une légère courbure latérale située dans la région dorsale, à la hauteur des troisième, quatrième et cinquième dorsales; cette courbure est à concavité gauche : elle est due au passage de l'aorte thoracique, aussi mérite-t-elle, lorsqu'elle existe (un tiers des cas), le nom de *courbure aortique.*

CONFIGURATION EXTÉRIEURE

Tant du point de vue morphologique que du point de vue fonctionnel, la colonne vertébrale est formée de deux parties : *a)* l'une, *supérieure,* représentant la colonne vertébrale articulée ou *rachis mobile,* formée par la superposition d'éléments osseux semblables, les vertèbres, séparées les unes des autres par les disques intervertébraux; *b)* l'autre, *inférieure, fixe,* représentant la *partie sacro-coccygienne* ou *pelvienne* du rachis. Ces deux parties s'unissent au niveau de l'articulation sacro-vertébrale.

La première partie, allongée, s'étend de l'atlas à la base du sacrum; la deuxième partie, plus courte, mais aussi plus large, s'étend de la base du sacrum à la pointe du coccyx, et forme la paroi postérieure du bassin osseux.

Si on l'envisage dans son ensemble sur un squelette articulé, on peut distinguer à la colonne vertébrale *quatre faces* : antérieure, postérieure et deux latérales, et *deux extrémités* : supérieure et inférieure.

Face antérieure. — Vu par sa face antérieure : *a)* le *rachis mobile* montre la colonne des corps par la face antérieure des corps vertébraux et des disques interver-

tébraux; cette face présente l'aspect d'une longue tige cylindrique articulée, formée par la superposition en série alternante des corps vertébraux et des disques intervertébraux; *b)* par contre, dans la *partie pelvienne,* les vertèbres sont soudées et les crêtes transversales du sacrum font place aux disques intervertébraux, alors que l'excavation de la sur-

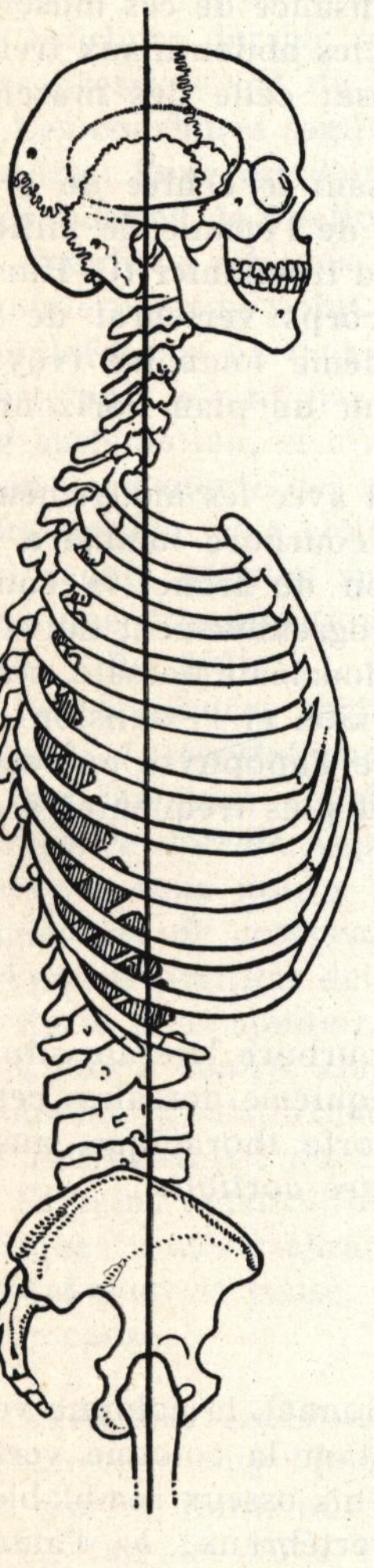

FIG. 306.

Statique vertébrale.

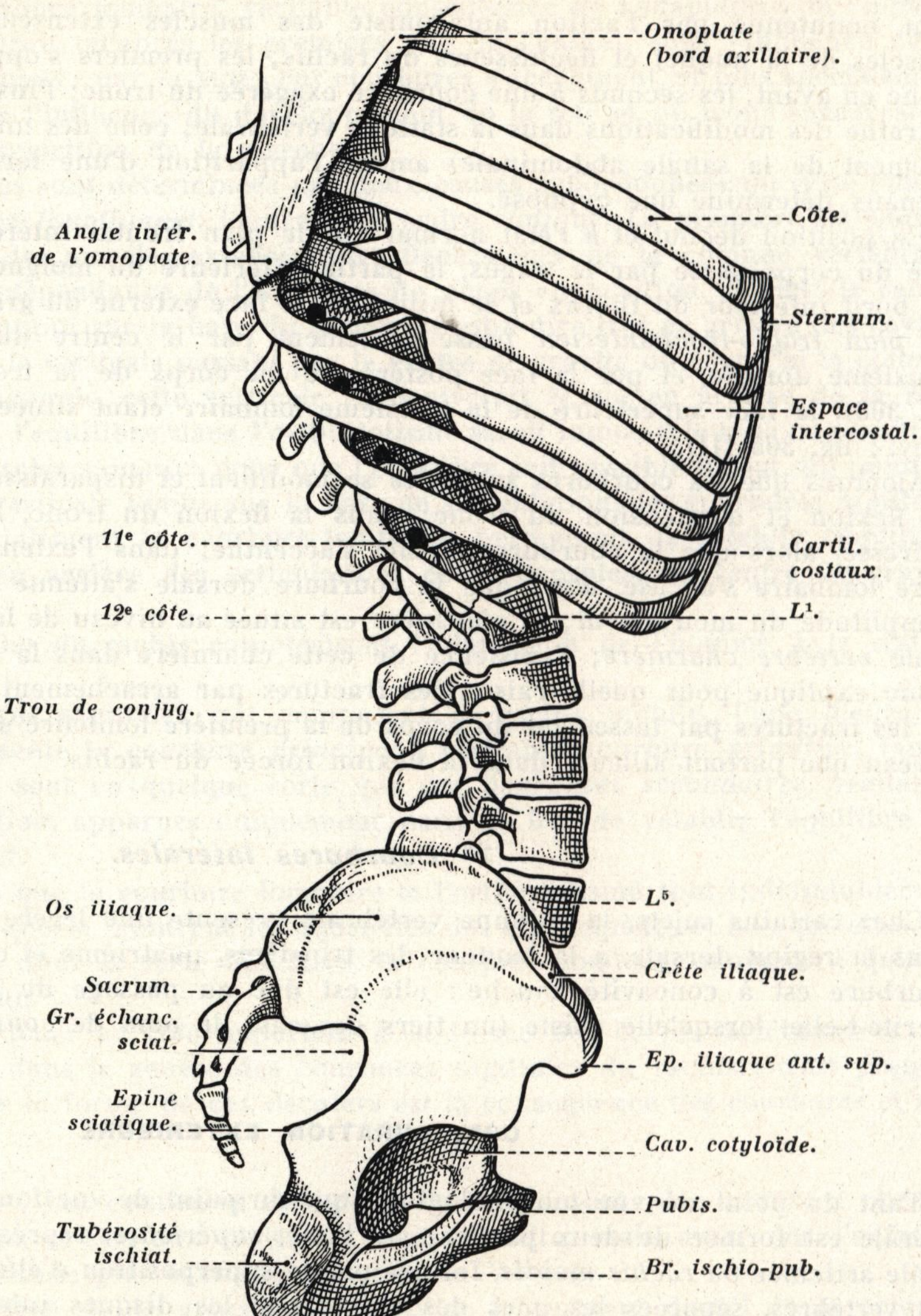

FIG. 307. — *Thorax, rachis dorso-lombaire et bassin, vue latérale droite.*

face circonférentielle des corps vertébraux fait place à des gouttières transversales qui alternent avec les crêtes précitées (voy. : fig. 305 I).

Cette face est revêtue sur toute sa hauteur par le ligament vertébral commun antérieur.

Face postérieure. — *a)* Sur le RACHIS MOBILE, la face postérieure de la colonne vertébrale présente sur la ligne médiane la série des apophyses épineuses des vertèbres,

dont l'ensemble constitue la *crête épinière*, ou *ligne épineuse (linea spinosa)*, ou *épine dorsale*; chez les sujets amaigris, chaque sommet des apophyses épineuses est apparent sous les téguments, où il dessine une saillie dont la succession de haut en bas représente la *ligne épineuse*, ligne repère importante qui correspond à la *raie du dos*; les apophyses épineuses sont normalement médianes; mais très souvent certaines d'entre elles, et plus spécialement celles des vertèbres dorsales, subissent des déviations latérales.

Chez un sujet en position penchée de ponction lombaire, position qui entraîne la déflexion de la courbure lombaire, le bord postérieur des apophyses épineuses des vertèbres lombaires correspond aux corps vertébraux, tandis que dans la région dorsale, par suite de la forte obliquité en bas et en arrière des apophyses épineuses des vertèbres dorsales, le sommet de ces dernières correspond non pas à la vertèbre sous-jacente, mais au disque intervertébral qui sépare la vertèbre sous-jacente de la suivante.

De chaque côté de la crête épinière s'étendent parallèlement deux gouttières profondes, appelées *gouttières vertébrales*, dont le fond est représenté par la succession des lames vertébrales, imbriquées entre elles et de haut en bas comme les tuiles d'un toit, et dont la paroi antéro-externe est formée par la succession des apophyses transverses.

Dans la région lombaire, ou plus exactement de la douzième dorsale à la base du sacrum, chaque gouttière vertébrale est subdivisée en deux gouttières secondaires, par la saillie des tubercules mamillaires : l'une interne, para-épineuse, l'autre externe, rétro-costiforme (voy. : fig. 305 II).

Les gouttières vertébrales sont comblées à l'état frais par la masse charnue des muscles spinaux ou dorso-spinaux : ilio-costal, long dorsal, épi-épineux du dos, *semi-spinalis* et transversaire épineux, et certains muscles de la nuque.

b) Sur le SACRUM, les apophyses épineuses soudées entre elles constituent la crête sacrée; cependant l'apophyse épineuse de la première pièce sacrée paraît assez souvent indépendante. Les *gouttières sacrées*, situées de chaque côté de cette crête, sont peu profondes; elles continuent en bas les gouttières vertébrales et sont occupées à l'état frais par la partie inférieure en majeure partie aponévrotique de la masse sacro-lombaire.

Faces latérales. — Les faces latérales montrent successivement, d'arrière en avant : *a)* la série des apophyses transverses, et parmi elles, celles du segment dorsal du rachis portent une facette costale sur la face antérieure de l'extrémité libre; *b)* la série des pédicules, alternant avec les trous de conjugaison; *c)* et la face latérale des corps vertébraux, avec les facettes costales sur les vertèbres dorsales; signalons, sur le rachis dorsal et à gauche, l'*empreinte aortique (impressio aortica)*, due à la terminaison de la crosse de l'aorte au niveau de la quatrième vertèbre dorsale.

Au niveau de sa portion pelvienne, les faces latérales de la colonne vertébrale montrent l'aileron du sacrum, l'auricule sacrée ou surface auriculaire du sacrum, qui s'articule avec l'os coxal, l'angle et le bord latéral du sacrum, la corne latérale du coccyx (grande corne) et le bord latéral du coccyx; sur ces bords s'insèrent les grand et petit ligaments sacro-sciatiques, et les muscles ischio-coccygien et grand fessier (voyez ces muscles).

Extrémité supérieure. — L'extrémité supérieure, quelque peu élargie, est représentée par l'*atlas* qui supporte le crâne, par l'intermédiaire des cavités glénoïdes de l'atlas et des condyles de l'occipital (voy. : *Articulation occipito-atloïdienne*).

Extrémité inférieure. — L'extrémité inférieure, effilée en pointe, regarde en bas et en avant; elle répond à la *pointe du coccyx*, par l'intermédiaire de la dernière pièce coccygienne; sur cette extrémité se fixent le raphé ano-coccygien, le ligament coccy-cutané et quelques fibres du sphincter externe de l'anus.

TROUS DE CONJUGAISON

Les trous de conjugaison (1) sont des orifices situés sur les parties latérales de la colonne vertébrale, et comme leur nom l'indique, ils sont constitués par la juxtaposition des échancrures correspondant aux pédicules de deux vertèbres adjacentes; véritable *trou intervertébral,* chaque trou de conjugaison représente une région de passage qui établit une communication directe entre le canal rachidien et la région paravertébrale.

LIMITES. — Du fait de sa situation, le trou de conjugaison est constitué par des pièces osseuses qui dépendent de vertèbres sus et sous-jacentes.

Il est limité : *a)* en haut, par l'échancrure inférieure du pédicule (bord inférieur) de la vertèbre sus-jacente; *b)* en bas, par l'échancrure supérieure du pédicule (bord supérieur), toujours moins incurvée que la précédente, de la vertèbre sous-jacente; *c)* en avant, par le bord postérieur du disque intervertébral et par la partie la plus externe de la face postérieure du corps de la vertèbre, dans le segment sous et sus-jacent à la base d'implantation du pédicule pour le rachis cervical, et dans le segment sous-jacent à cette même base d'implantation pour le rachis dorso-lombaire; *d)* et en arrière, par la face antérieure de l'apophyse articulaire supérieure de la vertèbre inférieure et par l'interligne de l'articulation interapophysaire.

NOMBRE. — Leur *nombre* est de *vingt-cinq* de chaque côté sur le rachis mobile, soit : *huit cervicaux, douze dorsaux* et *cinq lombaires.* Le premier, par où s'échappe le premier nerf cervical, correspond à l'espace occipito-atloïdien; le vingt-cinquième ou dernier est compris entre le pédicule de la cinquième lombaire et l'aileron du sacrum.

Le premier espace étant compris entre l'occipital et l'atlas, les trous de conjugaison du rachis cervical portent le même numéro que les vertèbres sous-jacentes; cependant le huitième fait exception du fait qu'il est situé au-dessus de la première vertèbre dorsale.

FORME. — La *forme* des trous de conjugaison est variable suivant les régions :

1° Dans la **région cervicale,** ils affectent une forme quadrangulaire à angles arrondis, et sont plus larges en haut qu'en bas; ils regardent franchement en dehors et en avant.

Ils sont limités : en avant, par le bord postérieur des apophyses semi-lunaires de la vertèbre sous-jacente; en arrière, par la forte colonnette osseuse que représente la masse apophysaire articulaire, et plus spécialement l'apophyse articulaire supérieure de la vertèbre sus-jacente.

Le bord supérieur de l'orifice, relativement épais, est représenté par l'échancrure du pédicule de la vertèbre sus-jacente; il se prolonge en arrière et en dehors par la face inférieure de l'apophyse transverse. Le bord inférieur moins épais, plus étroit, est aussi plus échancré et fortement concave en haut; il répond à l'échancrure supérieure du pédicule de la vertèbre sous-jacente; ce bord se continue en dehors par une véritable gouttière creusée à la face supérieure de l'apophyse transverse : c'est la *gouttière transversaire* (voy. : *Vertèbre cervicale type*).

Le trou de conjugaison cervical présente parfois une zone rétrécie à sa partie moyenne qui lui donne un aspect en bissac (Forestier); cette zone rétrécie correspond, en avant au bord libre de l'apophyse semi-lunaire du corps vertébral sous-jacent, et en arrière à l'interligne articulaire apophysaire.

---

(1) Ouvrages à consulter : J. FORESTIER : Le trou de conjugaison vertébral et l'espace épidural. *Thèse de Paris,* 1922.
M. TEULON : Canal de conjugaison. *Thèse de Montpellier,* 1941.

Les trous de conjugaison de la partie moyenne du rachis cervical (du troisième au cinquième) ont leur axe transversal situé sur le plan horizontal qui passe par le sommet de l'apophyse épineuse de la vertèbre sus-jacente (Forestier).

Particularités relatives aux deux premiers trous de conjugaison cervicaux. — Les deux premiers trous de conjugaison cervicaux ont une constitution et une morphologie en rapport avec la disposition et les caractères spéciaux des deux premières vertèbres cervicales, et par ce fait ils se distinguent nettement des autres orifices.

Tout d'abord, ce ne sont pas des orifices à proprement parler, mais de véritables fentes dont les limites antérieures sont représentées par les gouttières transversales que possède la face postérieure des masses latérales de l'atlas au-dessus et au-dessous de l'implantation de son arc (voy. : *Atlas*); en arrière, il n'existe pas de limite nette, car ils sont largement ouverts au-dessus et au-dessous de l'arc postérieur de l'atlas; ce sont de véritables *espaces intervertébraux* dont les articulations occipito-atloïdienne et atloïdo-axoïdienne représentent la limite antérieure, le bord postérieur étant représenté à l'état frais par le

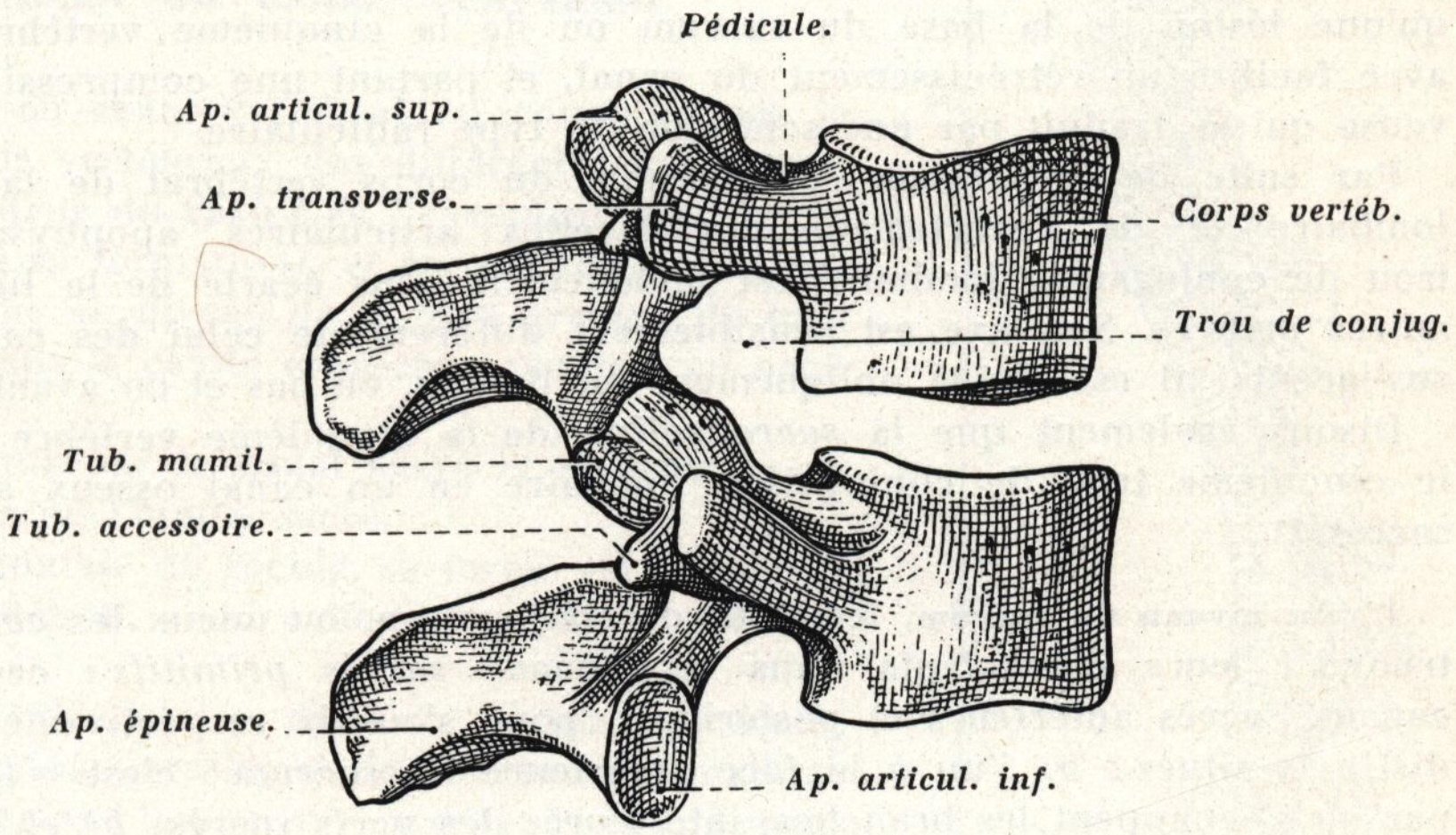

Fig. 308. *Vue latérale droite de deux vertèbres lombaires et trou de conjugaison.*

bord latéral correspondant des membranes occipito-atloïdienne et atloïdo-axoïdienne; ainsi donc, les deux premiers trous de conjugaison sont des *orifices ostéo-fibreux.*

Par suite de l'écartement des masses latérales de l'atlas, ces orifices sont plus éloignés du plan médio-sagittal que les autres trous de conjugaison cervicaux (8 à 10 millimètres en plus); le premier trou de conjugaison véritable est donc le *troisième trou cervical.*

2° Dans la **région dorsale,** ils présentent la forme d'une grosse virgule dont la queue est tournée vers le disque intervertébral; ils regardent directement et uniquement en dehors, si bien que, vus latéralement, les deux orifices sont situés en regard l'un de l'autre.

Par suite de l'implantation du pédicule par rapport à la vertèbre et de la disposition de l'apophyse articulaire, le trou de conjugaison dorsal est situé en majeure partie derrière le corps de la vertèbre sus-jacente et devant l'apophyse articulaire de la vertèbre sous-jacente.

Le *premier trou de conjugaison dorsal* présente un aspect presque circulaire; son diamètre vertical ne l'emporte que de 2 millimètres sur son diamètre antéro-postérieur; ses bords inférieur et supérieur sont larges (véritable *canal de conjugaison*).

3° Dans la **région lombaire,** les trous de conjugaison sont situés comme dans la région dorsale, derrière le corps vertébral de la vertèbre sus-jacente; par contre, en arrière, ils sont nettement limités par le bord inférieur de la lame de la vertèbre sus-jacente et par la masse apophysaire des deux vertèbres qui constituent l'orifice; cependant, par suite de la

disposition dans un plan presque sagittal de l'interligne articulaire apophysaire, celui-ci se trouve situé sensiblement dans le plan du trou de conjugaison.

Ils présentent la forme du pavillon de l'oreille, l'échancrure inférieure de la vertèbre sus-jacente figurant le pourtour de l'hélix, tandis que l'échancrure supérieure de la vertèbre sous-jacente figure le lobule; mais par suite de l'épaisseur des pédicules des vertèbres lombaires, ce sont de véritables *canaux* et non des orifices. L'axe des trous de conjugaison est sensiblement situé sur le même plan horizontal que l'apophyse épineuse de la vertèbre sus-jacente. Leurs dimensions ne sont pas en rapport avec le volume des vertèbres (voy. : fig. 308).

Particularités relatives au cinquième trou de conjugaison lombaire. — Le *dernier trou de conjugaison du rachis mobile (cinquième trou de conjugaison lombaire)* est compris entre la cinquième vertèbre lombaire et la première vertèbre sacrée; c'est le plus étroit de tous les canaux de conjugaison, fait paradoxal, puisqu'il livre passage au cinquième nerf lombaire qui est le plus volumineux et le plus large de tous les nerfs lombaires. Ce fait explique cliniquement qu'une arthrite de l'articulation lombo-sacrée, ou qu'une lésion de la base du sacrum ou de la cinquième vertèbre lombaire produise avec facilité un rétrécissement du canal, et partant une compression de la racine nerveuse qui se traduit par une sciatique du type radiculaire.

Par suite de la largeur considérable du corps vertébral de la cinquième vertèbre lombaire et de l'écartement des facettes articulaires apophysaires, le cinquième trou de conjugaison lombaire est notablement plus écarté de la ligne médiane que les autres orifices. Son axe est sensiblement différent de celui des canaux de conjugaison sus-jacents; il est dirigé obliquement en dehors, en bas et en avant.

Disons également que la *sacralisation* de la cinquième vertèbre lombaire transforme le cinquième trou de conjugaison lombaire en un canal osseux analogue aux canaux sacrés.

4° **Au niveau du sacrum,** les trous de conjugaison, ou mieux les *canaux de conjugaison,* trouvent leurs équivalents dans les *canaux sacrés primitifs* ; ceux-ci se divisent en canaux sacrés antérieurs et postérieurs, pour s'ouvrir respectivement par deux orifices distincts situés : *a)* l'un à la face antérieure du sacrum : c'est le *trou sacré antérieur,* par où s'échappent les branches antérieures des nerfs sacrés; *b)* et l'autre à la face postérieure du sacrum : c'est le *trou sacré postérieur,* qui livre passage aux branches postérieures des nerfs sacrés.

L'*avant-dernier trou de conjugaison* est un orifice ostéo-fibreux, de forme triangulaire, compris entre le versant externe de l'articulation sacro-coccygienne et le faisceau interne du ligament sacro-coccygien latéral; il livre passage au cinquième nerf sacré.

Le *dernier trou de conjugaison* est également un orifice ostéo-fibreux situé contre le bord latéral du coccyx; il est compris entre les deux premières pièces de cet os et le ligament latéral de l'articulation médio-coccygienne; il livre passage au nerf coccygien (voy. : fig. 410 et 411).

En résumé, les deux premiers et les deux derniers trous de conjugaison du rachis sont *ostéo-fibreux* ou mieux *ostéo-ligamentaires.*

DIMENSIONS. — Les dimensions des trous de conjugaison augmentent de haut en bas sur le rachis mobile, à l'exception toutefois du dernier, et nous avons vu que les trois derniers ne sont pas à proprement parler des orifices, mais de véritables *canaux de conjugaison,* obliques en dehors, en avant et en bas, et cela par suite de l'épaisseur de plus en plus considérable des pédicules des trois dernières vertèbres lombaires (voy. : *Cinquième vertèbre lombaire*).

Toute proportion gardée, les dimensions du trou de conjugaison, et principalement sa hauteur, sont plus considérables chez le fœtus que chez l'adulte; ce fait tient à l'impor-

tante épaisseur des disques intervertébraux par rapport au peu de développement des corps vertébraux, et chez le fœtus le trou de conjugaison (principalement au niveau du rachis cervical) revêt l'aspect d'une fente ovalaire à grand axe horizontal.

CONNEXIONS ET CONTENU. — Les trous de conjugaison établissent une communication entre le canal rachidien et plus spécialement l'espace épidural et les régions paravertébrales; chacun d'eux livre passage au nerf rachidien correspondant (l'extrémité externe du ganglion spinal occupe la partie la plus interne du trou de conjugaison dans le segment cervical), aux veines anastomotiques des plexus intra et extra-rachidiens *(plexus veineux des trous de conjugaison)*, au nerf sinu-vertébral de Luschka, et à l'artère radiculaire; sur le pourtour extérieur du trou de conjugaison se fixe la dure-mère rachidienne, et s'insère l'*opercule fibreux* de l'orifice externe du trou de conjugaison.

CANAL RACHIDIEN OU CANAL VERTÉBRAL

Le canal rachidien ou canal vertébral est constitué par la superposition des trous vertébraux des différentes vertèbres ; il occupe toute la hauteur du rachis (à l'exception du coccyx qui ne participe pas à sa formation), et épouse ses courbures.

En haut, il se termine au niveau de la *pars nervosa* du trou atloïdien, et s'ouvre dans la cavité cranienne par le trou occipital qui le surmonte.

En bas, il se continue par le canal sacré et se termine en bec de flûte au niveau de l'hiatus sacré.

Sur une coupe horizontale du rachis, sa forme est naturellement celle du trou vertébral, aussi celle-ci varie-t-elle avec les régions qu'il occupe.

Il est prismatique triangulaire dans la région cervicale; cylindrique dans la région dorsale; et de nouveau prismatique triangulaire dans les régions lombaire et sacrée; le changement de forme se fait progressivement et insensiblement au niveau des segments intermédiaires.

Le canal sacré mis à part, c'est au niveau de la première vertèbre cervicale (trou atloïdien) qu'il présente sa plus grande surface de section, et au niveau de la neuvième vertèbre dorsale qu'il présente sa plus petite surface de section; toutefois la capacité du canal rachidien est nettement plus grande que son contenu.

Le canal rachidien est formé de quatre parois : une antérieure, une postérieure et deux latérales.

La *paroi antérieure* est constituée par la succession des faces postérieures des corps vertébraux en série alternante avec le bord postérieur des disques intervertébraux, le tout revêtu par le ligament vertébral commun postérieur.

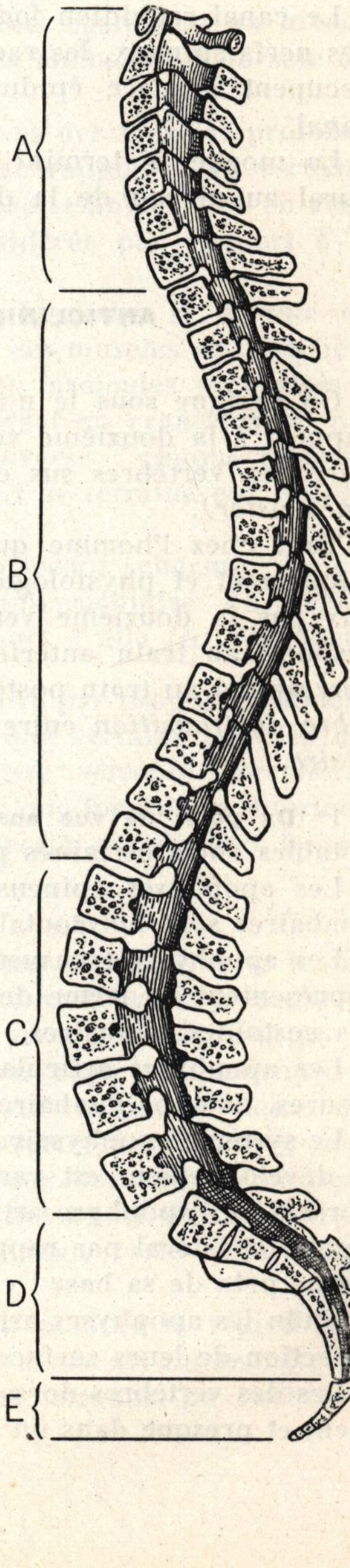

FIG. 309. — *Coupe médio-sagittale de la colonne vertébrale montrant le canal rachidien et les trous de conjugaison, segment droit de la coupe.*
A. Segment cervical. — *B.* Segment dorsal.
C. Segment lombaire. — *D.* Sacrum. — *E.* Coccyx.

La *paroi postérieure* est formée par les lames vertébrales réunies entre elles par les puissants ligaments jaunes; l'obliquité et l'imbrication des lames dans la région dorsale, en forme de tuiles de toit, permet une fermeture complète du canal vertébral à ce niveau; dans la région lombaire et dans la région cervicale supérieure (deux premières cervicales), les lames laissent entre elles un espace qui rend la paroi postérieure du canal rachidien incomplète. Sur le rachis lombaire, cette disposition est utilisée pour la ponction lombaire. Dans la région cervicale, les espaces occipito-atloïdien et atloïdo-axoïdien sont occupés par des membranes de même nom, et en position de flexion de la tête, ces espaces s'élargissent rendant ainsi le canal rachidien vulnérable, et partant le bulbe et la moelle.

La *paroi latérale* est représentée par les pédicules; mais elle est interrompue par les orifices des trous de conjugaison, orifices par lesquels s'échappent les nerfs rachidiens (voy. : fig. 309).

Le canal rachidien loge la moelle et ses enveloppes méningées, les racines médullaires des nerfs spinaux, les racines rachidiennes et les plexus veineux intrarachidiens; ceux-ci occupent l'espace épidural compris entre la dure-mère rachidienne et les parois du canal.

La moelle se termine (cône terminal) au niveau de la deuxième lombaire, et le sac dural au niveau de la deuxième pièce sacrée.

ANTICLINIE VERTÉBRALE. DOUZIÈME VERTÈBRE DORSALE

On désigne sous le nom d'*anticlinie vertébrale* l'ensemble des caractères inversés (par rapport à la douzième vertèbre dorsale) que présente le système apophysaire et lamellaire des vertèbres sus et sous-jacentes à la douzième dorsale *(vertèbre anticlinale de Burmeister)*.

Tant chez l'homme que chez la plupart des quadrupèdes, on peut distinguer anatomiquement et physiologiquement, à la colonne vertébrale, *deux segments,* séparés entre eux par la douzième vertèbre dorsale : *a)* le *segment supérieur* ou *cervico-dorsal* correspond au train antérieur des quadrupèdes ; *b)* le *segment inférieur* ou *lombo-sacré* correspond au train postérieur de ces mêmes animaux; la *douzième vertèbre dorsale, vertèbre de transition* entre le rachis dorsal et le rachis lombaire, est la *vertèbre intermédiaire.*

1° **Du point de vue anatomique,** on remarque sur un squelette articulé, des différences notables entre certaines parties constituantes des vertèbres de ces deux segments.

Les apophyses épineuses sont inclinées vers le bas pour les dorsales, tandis que les lombaires sont horizontales avec tendance à se diriger en haut.

Les apophyses transverses, ou mieux les *processus costiformes* de la douzième dorsale, représentent un terme de passage entre les apophyses transverses des vertèbres dorsales et les costoïdes lombaires.

Les apophyses articulaires de la douzième dorsale sont du type dorsal pour les supérieures, du type lombaire pour les inférieures.

Le système apophysaire des vertèbres lombaires présente en outre *deux tubercules* dont le développement est variable suivant les individus; l'un, le plus cranial, occupe la face dorsale de l'apophyse articulaire supérieure : c'est le *tubercule mamillaire;* l'autre, le plus caudal et latéral par rapport au précédent, occupe la face postérieure de l'apophyse costiforme près de sa base : c'est le *tubercule accessoire.*

Enfin les apophyses articulaires se différencient très nettement par la configuration et la direction de leurs surfaces articulaires de part et d'autre de la douzième vertèbre dorsale; celles des vertèbres dorsales sus-jacentes sont planes, à contour ovalaire, dirigées obliquement et presque dans un plan frontal, tandis que celles des vertèbres lombaires sont consti-

tuées par des segments cylindriques réciproquement adaptés et orientés sagittalement; rappelons que cette disposition est en fonction du rôle dévolu au segment rachidien sus- et sous-jacent à la vertèbre intermédiaire.

La douzième dorsale est également la vertèbre la plus étroite, si on l'envisage dans son diamètre transversal maximum (5 centimètres); c'est également sur cette vertèbre que le processus styloïde est le plus prononcé, et c'est aussi à son niveau qu'apparaît le tubercule mamillaire sous la forme de *processus mamillaire* (voy. : fig. 292, 293 et 305 I et II).

Si l'on envisage maintenant la répartition de certains muscles spinaux, tels que les intertransversaires et les interépineux, on remarque que dans la région lombaire ceux-ci ne remontent pas plus haut que la douzième dorsale; de même, le faisceau court lamellaire du transversaire épineux et le *semi-spinalis* ne descendent pas plus bas que la onzième dorsale; les insertions des trapèzes, muscles postérieurs du tronc, s'arrêtent à l'apophyse épineuse de la onzième dorsale; celles des psoas, muscles antérieurs, donc fléchisseurs du rachis, ne dépassent pas en haut la douzième dorsale; enfin c'est également au niveau de la douzième dorsale que l'on peut départager les deux parties lombaire et dorsale du muscle ilio-costal.

D'une manière plus générale, les différentes parties constitutives des muscles profonds du dos ou muscles spinaux (voyez ces muscles) se disposent par rapport à la vertèbre intermédiaire, de telle sorte que leur structure et leur architecture semblent être en relation avec leur situation simultanément dorsale et lombaire considérée par rapport à la vertèbre intermédiaire.

Si l'on envisage la partie lombaire de l'ilio-costal, les parties lombaire et dorsale du long dorsal, le muscle épi-épineux du dos, on constate que tous ces muscles se détachent caudalement par rapport à la vertèbre intermédiaire, qu'ils sont fasciculés et divisés à leur terminaison; par contre, les parties de ces muscles qui se détachent cranialement par rapport à la vertèbre intermédiaire offrent une architecture inverse : chaque faisceau s'insère par l'intermédiaire d'un premier fascicule ou chevron et se termine par un élément tendineux simple (voy. : fig. 530 et 532).

L'opposition qui se manifeste ainsi dans la structure des faisceaux charnus de ces muscles paraît être en rapport immédiat avec la vertèbre intermédiaire du rachis (douzième vertèbre dorsale); ces muscles sont centrés par rapport à elle (G. Winckler).

En résumé, la douzième dorsale est donc la vertèbre intermédiaire par rapport à laquelle sont centrées les pièces vertébrales sus- et sous-jacentes, ainsi que certains muscles des gouttières vertébrales; elle tient à la fois du type dorsal *(fausse vertèbre dorsale de Broca)* et du type lombaire; cependant il y a lieu de remarquer que lorsque la douzième dorsale est franchement du type lombaire, c'est la onzième dorsale qui devient la vertèbre intermédiaire et en présente tous les caractères.

2° **Du point de vue physiologique**, c'est au niveau de la douzième dorsale que se trouve le point de raccordement des courbures dorsale et lombaire; cette vertèbre représente en quelque sorte le *centre d'inflexion* des courbures du rachis; c'est aussi à son niveau que se produit l'articulation entre les deux trains antérieur et postérieur chez les quadrupèdes, et chez l'homme entre les deux segments supérieur et inférieur du rachis; au cours des mouvements de latéralité, de flexion ou de déflexion : c'est la *vertèbre charnière,* celle autour de laquelle s'effectuent les changements de position des deux segments rachidiens, la charnière autour de laquelle s'exécutent les mouvements de flexion et d'extension du tronc, et au cours de ces déplacements du rachis la douzième dorsale reste relativement fixe : c'est la *vertèbre passive.*

Chez l'homme, malgré l'orthostatisme qui a considérablement modifié la région lombaire, cette disposition reste encore bien apparente dans les mouvements du rachis; elle est encore plus nette chez les quadrupèdes, où les déplacements latéraux du rachis au cours de la marche sont axés sur la douzième dorsale.

En résumé, l'anticlinie vertébrale se manifeste tout aussi bien dans le domaine physiologique que dans le domaine anatomique : la douzième dorsale (plus rarement la onzième) reste la *vertèbre intermédiaire* entre les deux segments du rachis, le *centre d'inflexion* des courbures dorsale et lombaire, la *vertèbre charnière* ou *vertèbre passive* autour de laquelle ces deux segments se meuvent; ajoutons que, du point de vue pathologique, la douzième dorsale reste une vertèbre particulière par la fréquence des fractures dont elle est le siège, le *centre traumatique du rachis* étant, suivant l'expression de Clavelin, localisé sur l'espace qui s'étend entre la onzième dorsale et la première lombaire, et parmi ces trois vertèbres la douzième dorsale est la plus fréquemment lésée.

3° **Du point de vue embryologique**, il y a lieu de remarquer également que le premier centre osseux primitif apparaît sur le corps vertébral de la douzième dorsale au quarante-cinquième jour de la vie intra-utérine, et les centres primitifs des autres vertèbres apparaissent chronologiquement et progressivement en haut et en bas par rapport à cette vertèbre.

RÉSISTANCE ET ÉLASTICITÉ

La colonne vertébrale sert de support à la tête, au cou et à la partie thoraco-abdominale du tronc, ainsi qu'aux membres supérieurs (indirectement); aussi son édification et sa conformation la rendent-elles à la fois très résistante et élastique.

1° Sa **résistance** est augmentée : *a)* d'une part, par la présence de ses courbures, et nous rappellerons à ce sujet que de deux colonnes élastiques, l'une à courbures alternantes, l'autre rectiligne, la première voit sa résistance aux pressions axiales accrue dans la proportion du carré du nombre des courbures plus un (soit $C^2 + 1$); et comme la colonne vertébrale présente quatre courbures, elle est donc *dix-sept* fois plus résistante qu'une colonne rectiligne identique; *b)* et d'autre part, par l'augmentation progressive du volume et surtout de l'épaisseur des corps vertébraux de haut en bas dans les segments dorsal inférieur et lombaire.

2° Son **élasticité** est également la conséquence de deux facteurs qui sont : *a)* d'une part, l'existence de ses courbures; *b)* et d'autre part, sa segmentation avec présence de disques intervertébraux.

Dans une chute sur les pieds ou le siège, le choc dû à la cessation brusque de la force vive est transmis très atténué de bas en haut sur les divers segments du rachis, et finalement à la base du crâne, par suite de l'amortissement produit par l'élasticité des disques intervertébraux interposés, par le jeu des courbures du rachis et par la flexion des segments des membres inférieurs.

PRINCIPAUX REPÈRES VERTÉBRAUX

Les vertèbres, soit par leurs corps vertébraux, soit par leurs apophyses, constituent de précieux points de repères; nous ne signalerons et ne résumerons ici que les principaux.

1° Apophyses épineuses. — La ligne qui joint les *deux épines iliaques postérieures et supérieures* passe par l'apophyse épineuse de la deuxième pièce sacrée.

La *ligne bi-iliaque,* joignant les deux crêtes iliaques, passe par le *bord supérieur de l'apophyse épineuse de la quatrième vertèbre lombaire*; cette ligne et cette apophyse sont des repères précieux pour la ponction lombaire, dont le lieu d'élection est situé entre la troisième et la quatrième vertèbre lombaire.

La limite inférieure du trapèze répond à l'*apophyse épineuse de la onzième vertèbre dorsale.*

La limite supérieure du muscle grand dorsal répond à l'*apophyse épineuse de la sixième vertèbre dorsale.*

La *ligne bi-angulo-scapulaire,* qui réunit les angles inférieurs des deux omoplates, passe par le *sommet de l'apophyse épineuse de la septième vertèbre dorsale.*

L'*axe de l'épine de l'omoplate* coupe la ligne médiane au niveau du *sommet de l'apophyse épineuse de la quatrième vertèbre dorsale* (le membre supérieur étant considéré pendant verticalement le long du corps).

La *ligne interépineuse,* qui joint les extrémités internes des épines des omoplates, passe par le *sommet de l'apophyse épineuse de la troisième vertèbre dorsale* (voy. : fig. 310).

L'apophyse épineuse la plus proéminente, facilement palpable sous les téguments, est, suivant les sujets, tantôt celle de la septième cervicale, tantôt celle de la première dorsale.

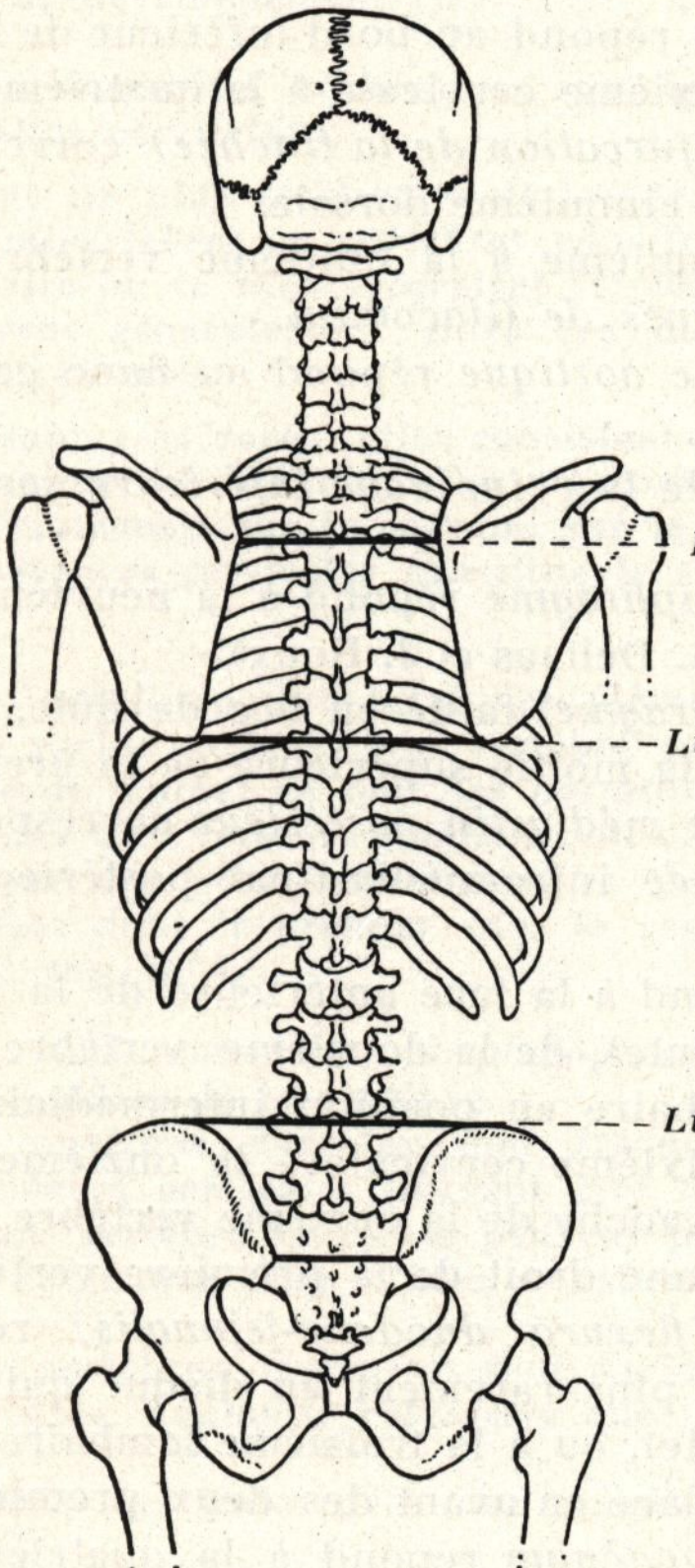

FIG. 310.
Repères sur la colonne vertébrale, vue postérieure du squelette du tronc.

2° ***Apophyses transverses.*** — Le tubercule antérieur de la *sixième vertèbre cervicale,* ou *tubercule de Chassaignac (tubercule carotidien),* est un point de repère important en médecine opératoire pour la ligature de l'artère carotide primitive; il correspond à peu de chose près au croisement des trois artères carotide primitive, thyroïdienne inférieure et vertébrale; enfin c'est à son niveau que l'artère vertébrale pénètre dans le canal transversaire.

La *bifurcation trachéale* répond aux apophyses transverses de la quatrième vertèbre dorsale.

Le *bassinet* répond à l'apophyse transverse de la deuxième vertèbre lombaire à droite, et à celle de la première vertèbre lombaire à gauche (les reins étant considérés en position normale).

3° **Corps vertébraux.** — Sur un sujet normal, en position debout, et dans la majeure partie des cas :

L'angle du maxillaire inférieur répond à la troisième vertèbre cervicale; l'*os hyoïde* à la quatrième vertèbre cervicale et le *cartilage cricoïde* à la sixième vertèbre cervicale.

Le bord supérieur de la fourchette sternale (plan horizontal) répond à la deuxième vertèbre dorsale, ou au disque intervertébral qui sépare la deuxième de la troisième vertèbre.

L'*angle de Louis* correspond soit à la quatrième vertèbre dorsale, soit au tiers supérieur de la cinquième.

La *partie moyenne de l'appendice xiphoïde* correspond à la dixième vertèbre dorsale.

Le *larynx* s'étend chez l'homme sur la hauteur des quatrième, cinquième et sixième vertèbres cervicales (il est légèrement plus élevé chez la femme que chez l'homme, et chez l'enfant que chez l'adulte).

La *bifurcation carotidienne* répond au bord inférieur de la quatrième vertèbre cervicale.

La *trachée* s'étend de la sixième cervicale à la quatrième dorsale.

L'*angle interbronchique (bifurcation de la trachée)* correspond au disque intervertébral qui sépare la quatrième de la cinquième dorsale.

Le *cœur* s'étend de la cinquième à la huitième vertèbre dorsale ; ces vertèbres sont dénommées *vertèbres cardiaques de Giacomini.*

La *terminaison de la crosse aortique* répond au flanc gauche de la quatrième vertèbre dorsale *(empreinte aortique).*

L'*orifice diaphragmatique* de la *veine cave inférieure (orifice quadrilatère)* répond à la neuvième vertèbre dorsale.

L'*orifice œsophagien du diaphragme* répond à la neuvième ou dixième vertèbre dorsale, parfois même à la huitième (A. Delmas et J. Roux).

L'*orifice aortique du diaphragme,* taillé en bec de flûte, est situé au niveau de la douzième vertèbre dorsale et de la moitié supérieure de la première lombaire.

Le *point le plus déclive du médiastin postérieur* correspond à la première vertèbre lombaire (bec de flûte de l'espace infra-médiastinal postérieur ou sinus vertébro-diaphragmatique).

La *citerne de Pecquet* répond à la face antérieure de la deuxième vertèbre lombaire en position basse (la plus fréquente), de la douzième vertèbre dorsale en position haute, et de la première vertèbre lombaire en position intermédiaire.

L'*œsophage* s'étend de la sixième cervicale à la onzième vertèbre dorsale.

Le *cardia* répond au flanc gauche de la onzième vertèbre dorsale.

Le *pylore* correspond au flanc droit de la première vertèbre lombaire.

L'*angle duodéno-jéjunal (flexura duodeno-jejunalis)* répond au flanc gauche de la deuxième vertèbre lombaire, plus rarement au disque qui sépare la deuxième de la première lombaire (position haute), ou à la troisième lombaire (position basse).

Le *corps du pancréas* est placé en avant des deux premières vertèbres lombaires.

La *troisième portion du duodénum* répond à la quatrième vertèbre lombaire.

L'*ampoule de Vater* répond à la troisième vertèbre lombaire (flanc droit), et souvent aussi au disque intervertébral compris entre la troisième et la quatrième vertèbre lombaire.

Les *reins* sont compris entre la douzième vertèbre dorsale en haut et la troisième vertèbre lombaire en bas; les quatre vertèbres (D^{12}, L^1, L^2, L^3) qui leur correspondent sont dites *vertèbres rénales* (Récamier).

Les *capsules surrénales* répondent à la douzième vertèbre dorsale, à la première vertèbre lombaire et au disque intervertébral intermédiaire.

La *bifurcation de l'aorte abdominale* répond à la quatrième vertèbre lombaire (70 % des cas).

L'*origine de la veine cave inférieure,* située un peu plus bas que la terminaison de l'aorte, répond au flanc droit de la cinquième vertèbre lombaire (origine basse) ou de la quatrième lombaire (origine haute), ou le plus souvent du disque intervertébral qui sépare la quatrième de la cinquième vertèbre lombaire.

Le *collet du bulbe* répond à la partie moyenne de l'apophyse odontoïde de l'axis, et ce fait explique la possibilité de compression de la partie inférieure du bulbe dans les luxations de l'atlas sur l'axis.

La *moelle épinière (cône terminal)* se termine au niveau de la deuxième vertèbre lombaire.

Le *sac dural* se termine au niveau de la deuxième pièce sacrée.

ANOMALIES ET VARIATIONS

Les anomalies de la colonne vertébrale se distinguent en anomalies numériques, en anomalies morphologiques et en anomalies de développement (1).

Anomalies numériques. — Les *anomalies numériques* sont loin d'être rares; elles se divisent en anomalies par excès et anomalies par défaut.

a) Les ANOMALIES PAR EXCÈS sont les plus fréquentes de toutes; elles comprennent soit des *vertèbres surnuméraires*, soit des *hémivertèbres* ou *vertèbres cunéiformes*; les premières s'observent de préférence sur le rachis lombaire ou le rachis cervical (sixième lombaire et huitième cervicale); les hémivertèbres s'observent généralement entre les deux premières lombaires ; elles entraînent des scolioses dites congénitales.

b) Les ANOMALIES PAR DÉFAUT sont très rares; elles consistent en une réduction du nombre des vertèbres dans un segment déterminé, et souvent elles s'accompagnent d'autres malformations osseuses; on les observe plus spécialement sur le sacrum, sur le coccyx et sur le rachis cervical, où la réduction numérique des vertèbres cervicales constitue le syndrome de Klippel-Feil ou des hommes sans cou.

Variations compensées. — Alors que le nombre total des pièces vertébrales reste inchangé, on peut constater qu'un segment du rachis possède une vertèbre de plus par compensation sur la région voisine qui en possède une de moins; ce sont les *variations* dites *compensées* du rachis : c'est ainsi que l'on considère comme une vertèbre lombaire, la douzième vertèbre dorsale dépourvue de côte, et inversement, comme une vertèbre dorsale, la première vertèbre lombaire lorsqu'elle possède des côtes articulées; dans le premier cas, le segment dorso-lombaire du rachis devient D^{11}-L^{6}, et dans le second cas, D^{13}-L^{4}.

Anomalies morphologiques. — Les *anomalies morphologiques* sont nombreuses et variées : elles peuvent porter sur toutes les pièces de la vertèbre.

Les apophyses épineuses des vertèbres dorsales sont fréquemment déviées à droite ou à gauche; certaines apophyses épineuses cervicales peuvent être unituberculeuses ; enfin les apophyses transverses de la septième vertèbre cervicale peuvent prendre un développement considérable, et se terminer par une extrémité libre effilée, constituant un véritable processus costiforme.

Les tubercules accessoires des vertèbres lombaires sont parfois très développés et constituent de véritables apophyses proéminentes, anomalie régressive que l'on observe dans les races inférieures (Cunningham).

Le trou transversaire des vertèbres cervicales peut être dédoublé, à raison d'un pour l'artère et l'autre pour la veine vertébrale.

Les corps vertébraux de certaines vertèbres (septième cervicale et première lombaire), ainsi que les apophyses transverses de la septième cervicale, peuvent présenter des facettes costales destinées à des côtes surnuméraires cervicales ou lombaires.

L'apophyse odontoïde de l'axis peut être séparée du corps de cette vertèbre.

Nous signalerons enfin comme anomalies vertébrales : la soudure de deux vertèbres entre elles, telles que l'*occipitalisation de l'atlas*; l'*axialisation de la troisième cervicale* (Bertolotti) ; la *sacralisation de la cinquième lombaire* et de la *première pièce coccygienne;* la *lombarisation de la première pièce sacrée*, et enfin la *dorsalisation de la septième cervicale*, par l'adjonction d'une paire de côtes cervicales.

Anomalies de développement. — Les *anomalies de développement* ont été signalées avec le développement des vertèbres (voyez précédemment).

---

(1) Ouvrage à consulter : LE DOUBLE : *Traité des variations de la colonne vertébrale de l'homme.* Vigot frères, édit., Paris, 1912.

SQUELETTE DU THORAX

Le squelette du thorax, dont l'ensemble forme une enceinte ostéo-cartilagineuse à claire-voie, comprend : *a)* en arrière, et sur la ligne médiane, les douze *vertèbres dorsales* (segment dorsal du rachis); *b)* en avant, et sur la ligne médiane, le *sternum*; *c)* et latéralement, tant à droite qu'à gauche, douze *arcs costaux*, constitués eux-mêmes par les *côtes* et les *cartilages costaux*.

CÔTES

Les *côtes* sont des os plats, très allongés et incurvés, disposés en forme d'arcades obliques superposées, entre le rachis dorsal et le sternum; l'ensemble constitue le *gril costal* et limite latéralement le thorax.

Disposées symétriquement de chaque côté du plan médio-saggital, les côtes sont normalement au nombre de douze paires, numérotées de haut en bas de une à douze.

Par son extrémité postérieure, chacune d'elles s'appuie sur deux vertèbres, avec lesquelles elle s'articule, sauf pour les deux dernières qui ne s'articulent qu'avec une seule vertèbre, et qui, par ce fait correspondent respectivement à la onzième et à la douzième dorsale; la première côte s'articule avec la septième cervicale et la première dorsale; la deuxième côte s'articule avec la première et la deuxième dorsale, et ainsi de suite jusqu'à la dixième côte inclusivement.

Par leur extrémité antérieure, les sept premières côtes s'articulent avec le sternum par l'intermédiaire d'un cartilage costal indépendant : ce sont les *vraies côtes*, ou *côtes sternales*; les huitième, neuvième et dixième côtes ne s'articulent pas avec le sternum, le cartilage de la côte sous-jacente rejoignant celui de la côte sus-jacente : ce sont des *côtes asternales*; enfin les deux dernières côtes (onzième et douzième) se perdent avec leur cartilage par leur extrémité libre dans la musculature de la paroi abdominale, et à plus forte raison n'offrent aucune connexion avec le sternum : ce sont les *fausses côtes* ou *côtes flottantes*, ou *côtes libres* (voy. : fig. 338, 339 et 340).

On peut observer des variations dans la répartition des côtes sternales : c'est ainsi qu'on peut observer six à huit côtes sternales, avec possibilité de disposition asymétrique d'un côté par rapport à l'autre (Frey); ces variations sont plus fréquentes sur les thorax larges.

Les côtes sont mobiles avec la respiration; elles offrent également une certaine souplesse qui leur permet de se déformer au cours des déplacements du tronc.

CARACTÈRES GÉNÉRAUX DES CÔTES

Chaque côte s'étend de la colonne vertébrale au cartilage costal qui lui fait suite; dans l'ensemble, elles sont établies sur le même type, et présentent des caractères généraux.

DIMENSIONS. — La **longueur** des côtes varie beaucoup suivant les sujets, c'est-à-dire suivant la configuration du thorax. Elle augmente progressivement de la première à la sep-

tième, et l'augmentation est très marquée de la première à la troisième, beaucoup moins marquée de la quatrième à la septième; elle diminue ensuite de la huitième à la douzième. Les septième et huitième côtes sont les plus longues; et l'espace compris entre la sixième et la septième côte (sixième espace intercostal) est le plus long des espaces intercostaux (voy. : fig. 338).

La **largeur** des côtes varie suivant les points envisagés.

Pour les vraies côtes, la largeur augmente d'arrière en avant, et atteint son maximum à l'extrémité antérieure; les côtes les plus larges sont la première côte et l'extrémité antérieure des septième et huitième côtes. Pour les fausses côtes, la partie la plus large répond à la partie moyenne de la côte.

DIRECTION. — Les côtes se détachent obliquement de la colonne vertébrale, de façon à former avec cette dernière un angle aigu à sinus inférieur : c'est l'*angle costo-vertébral*;

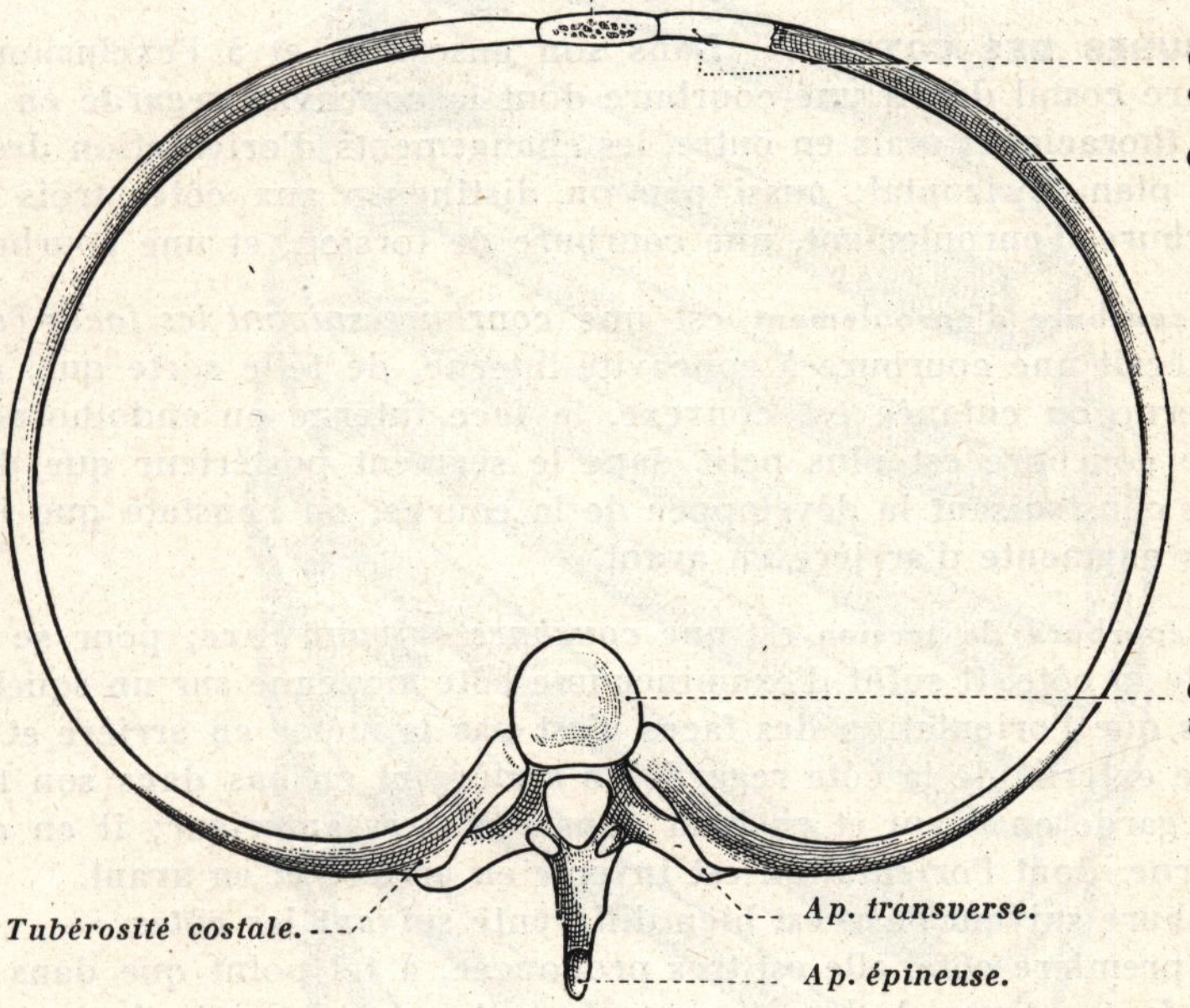

FIG. 311. *Segment métamérique du squelette thoracique montrant l'arc costal et ses connexions avec la vertèbre dorsale et le sternum* (demi-schématique).

cette obliquité est d'autant plus marquée et l'angle d'autant plus aigu qu'on les envisage sur une côte plus inférieure, exception toutefois pour la douzième côte (type court).

De son extrémité postérieure, la côte se dirige tout d'abord, dans un *premier segment*, en dehors, en arrière et très légèrement en bas, jusqu'à l'extrémité libre de l'apophyse transverse; puis, dans un *deuxième segment*, très court, elle se porte toujours en dehors, mais un peu en avant, en décrivant une légère courbe à concavité antérieure; un peu en dehors du sommet de l'apophyse transverse, elle se coude brusquement, en formant un angle obtus à sinus antéro-interne, appelé *angle postérieur* de la côte *(angle costal postérieur)*; elle se dirige alors, dans un *troisième segment*, obliquement en bas et en avant, en décrivant une courbe régulière concave en dedans; l'angle postérieur se traduit à la face externe de la côte par une arête oblique en bas et en dehors, dont la situation est d'autant plus éloignée de la ligne médiane que la côte est plus inférieure, et par une augmentation de largeur de la côte; enfin, à courte distance de l'articulation chondro-costale, la côte se coude à nouveau pour se porter dans un *quatrième segment* de dehors en dedans; ce coude, peu saillant, moins apparent que le précédent, constitue l'*angle antérieur* de la côte *(angle costal antérieur)*.

L'*arc costal* comprenant la côte et son cartilage annexe (voy. : fig. 311) peut être pratiquement divisé en *trois parties* : *a)* une *partie postérieure,* comprise entre l'extrémité postérieure et l'angle postérieur de la côte, correspond aux deux premiers segments, et pour cette raison nous la désignerons, par suite de ses connexions avec les vertèbres, sous le nom de *segment paravertébral,* cette partie comprend la tubérosité costale; — *b)* une *partie moyenne,* intermédiaire entre les deux angles de la côte *(segment latéral)*; — *c)* et une *partie antérieure,* comprise entre l'angle antérieur de la côte et son articulation chondro-sternale *(segment parasternal).*

Envisagées depuis l'articulation costo-vertébrale jusqu'à la ligne axillaire, les côtes sont obliques en bas, en avant et en dehors, et de plus elles sont divergentes, alors qu'elles sont convergentes depuis cette ligne jusqu'au sternum (arc costal) : de telle sorte que la hauteur du thorax est plus grande sur ses faces latérales qu'en arrière et en avant, et que la longueur de la côte située en arrière de la ligne axillaire est d'autant plus grande qu'elle appartient à une côte plus inférieure, exception faite des côtes flottantes.

COURBURES DES CÔTES. — Dans son ensemble, et à l'exclusion des côtes flottantes, chaque arc costal décrit une courbure dont la concavité regarde en dedans et circonscrit la cavité thoracique; mais en outre, les changements d'orientation des côtes ne se font pas dans un plan horizontal; aussi peut-on distinguer aux côtes trois courbures qui sont : une courbure d'enroulement, une courbure de torsion, et une courbure suivant les bords.

1° La **courbure d'enroulement** est une *courbure suivant les faces (courbure sur le plat)*; la côte décrit une courbure à concavité interne, de telle sorte que, de ses deux faces, la face externe ou cutanée est convexe, la face interne ou endothoracique est concave; le rayon de courbure est plus petit dans le segment postérieur que dans le segment antérieur; en construisant la développée de la courbe, on constate que le rayon de courbure des côtes augmente d'arrière en avant.

2° La **courbure de torsion** est une *courbure suivant l'axe*; pour se rendre compte de la torsion de la côte, il suffit d'examiner une côte moyenne sur un squelette monté : on constate alors que l'orientation des faces n'est pas la même en arrière et en avant.

La face externe de la côte regarde en arrière et en bas dans son tiers postérieur, alors qu'elle regarde en avant et en haut dans son tiers antérieur; il en est de même pour la face interne, dont l'orientation est inverse en arrière et en avant.

La coubure suivant l'axe est bien différente suivant les côtes.

Sur la première côte, elle est très prononcée, à tel point que dans ses deux tiers postérieurs la face externe de la côte regarde nettement en haut, alors que dans son tiers antérieur elle regarde en haut et en avant.

Sur les côtes inférieures (de la huitième à la dixième), la torsion est surtout marquée dans le tiers postérieur de la côte, où la face externe regarde en arrière et en bas, alors que dans son tiers antérieur cette face, presque verticale, regarde en dehors et très peu en haut : d'une façon plus générale, au niveau de l'extrémité antérieure des côtes, la face convexe est d'autant plus près de la verticale qu'on se rapproche davantage de la dixième côte.

Sur les autres côtes (de la deuxième à la septième), la torsion est moins accentuée que sur la première côte; dans son tiers postérieur, la face externe regarde toujours en arrière et en bas, alors qu'au niveau de son extrémité antérieure, cette face regarde en avant et légèrement en haut.

D'une façon générale, au niveau de l'extrémité antérieure de la côte, le bord supérieur est en retrait sur le bord inférieur, et il l'est d'autant plus qu'on s'éloigne de la première côte et qu'on se rapproche davantage de la dixième.

3° La **courbure suivant les bords** est la conséquence de la torsion de la côte; pour s'en rendre compte, il suffit d'appliquer une côte sur un plan horizontal, une table par exemple:

on constate alors qu'elle touche la table par deux points seulement et cela quelles que soient les positions qu'on lui donne; cette disposition résulte du fait que les bords supérieur et inférieur des côtes ne sont pas rectilignes: si l'on prolonge en effet le bord supérieur d'une côte à sa partie moyenne, on remarque que l'extrémité postérieure de la côte se trouve au-dessus de cette droite, alors que l'extrémité antérieure est située au-dessous; vu par une de ses faces, chaque bord costal présente l'aspect d'un S italique à branches allongées.

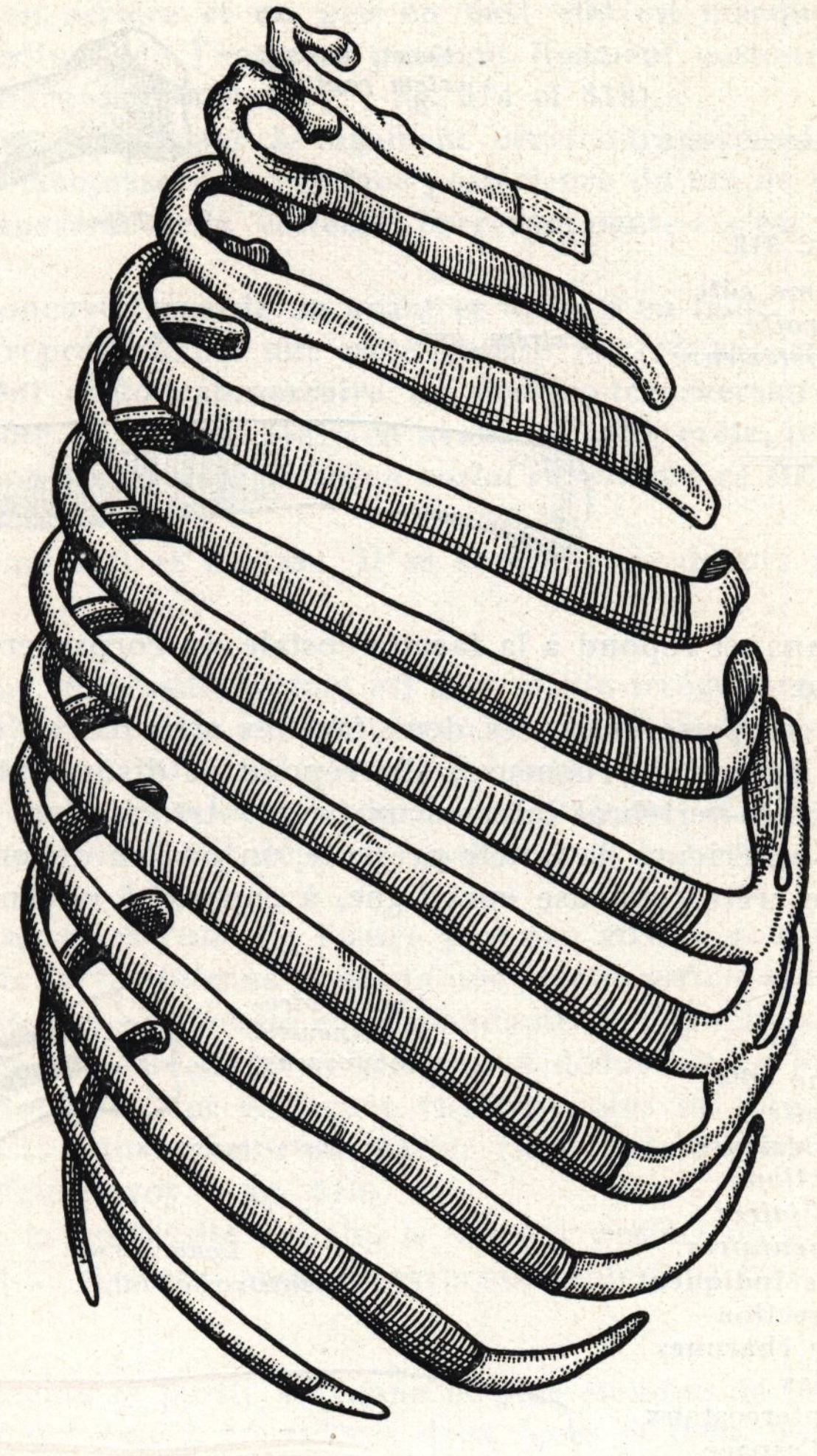

FIG. 312.
Vue latérale droite de l'hémithorax montrant la disposition des côtes et de leurs cartilages costaux.

DIVISION ET DESCRIPTION

Envisagée du point de vue morphologique, chaque côte présente d'arrière en avant *cinq parties* qui sont : la *tête*, le *col*, le *corps* et *l'extrémité antérieure* de la côte; à l'union du col et du corps, la face externe de la côte est marquée par une saillie volumineuse, appelée *tubérosité costale* (la description qui va suivre se rapporte aux côtes comprises entre la troisième et la dixième inclusivement).

1° Tête. — La tête, destinée à s'articuler avec deux corps vertébraux voisins, est aplatie d'avant en arrière; elle est taillée en forme de diédre aigu, et présente deux facettes articu-

laires légèrement concaves, inclinées de dehors en dedans l'une vers l'autre et en sens inverse.

La *facette supérieure* est généralement petite, et d'autant plus petite qu'elle répond à une côte plus bas située, elle regarde en haut, en arrière et en dedans, et répond à la facette costale du corps vertébral sus-jacent.

La *facette inférieure* est plus étendue que la précédente; elle regarde en bas, en arrière

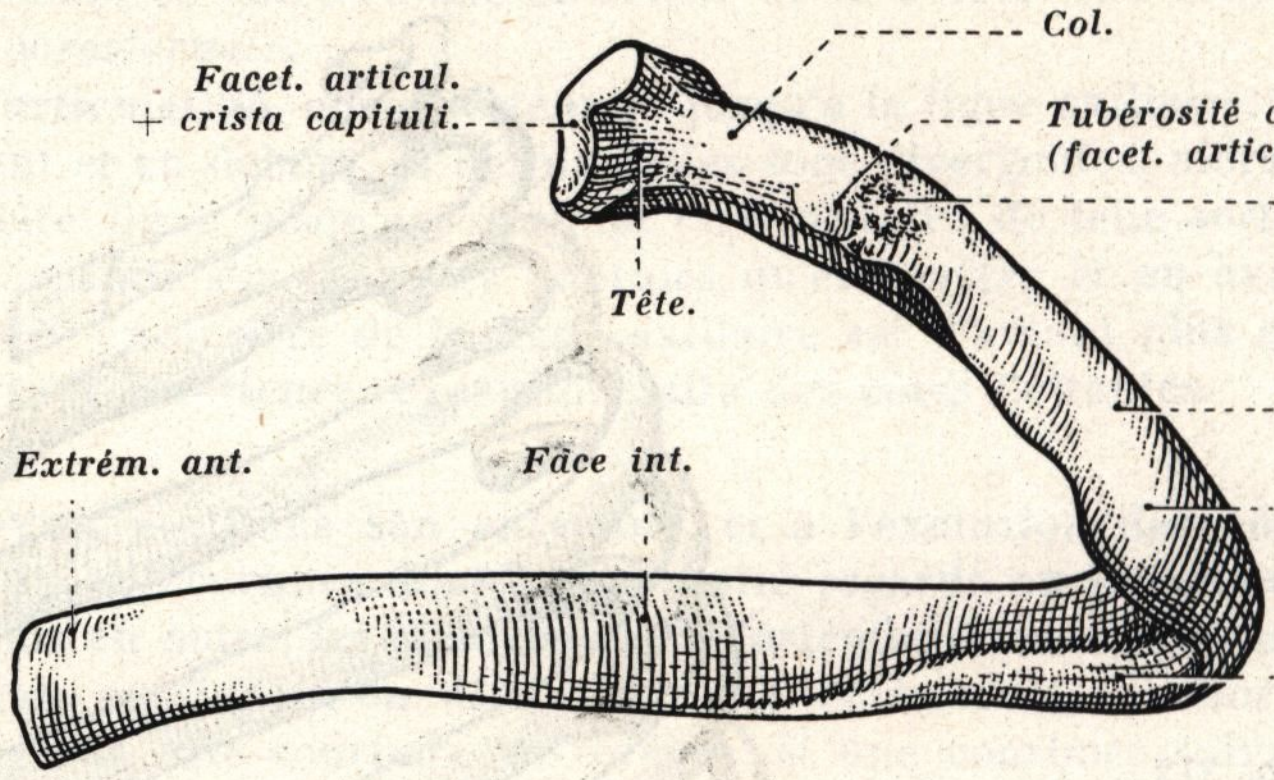

Fig. 313.
Sixième côte droite, vue postérieure.

et en dedans, et répond à la facette costale du corps vertébral qui porte le même numéro que la côte.

L'arête comprise entre ces deux facettes articulaires, ou *crista capituli,* est horizontale, arrondie, légèrement rugueuse; elle répond au disque intervertébral et donne insertion au ligament costo-vertébral interosseux (voy. : *Articulations costo-vertébrales*) (voy. : fig. 412).

La face antérieure de la tête présente, un peu en dehors de la limite des facettes articulaires, une crête rugueuse curviligne, à convexité interne plus ou moins marquée suivant

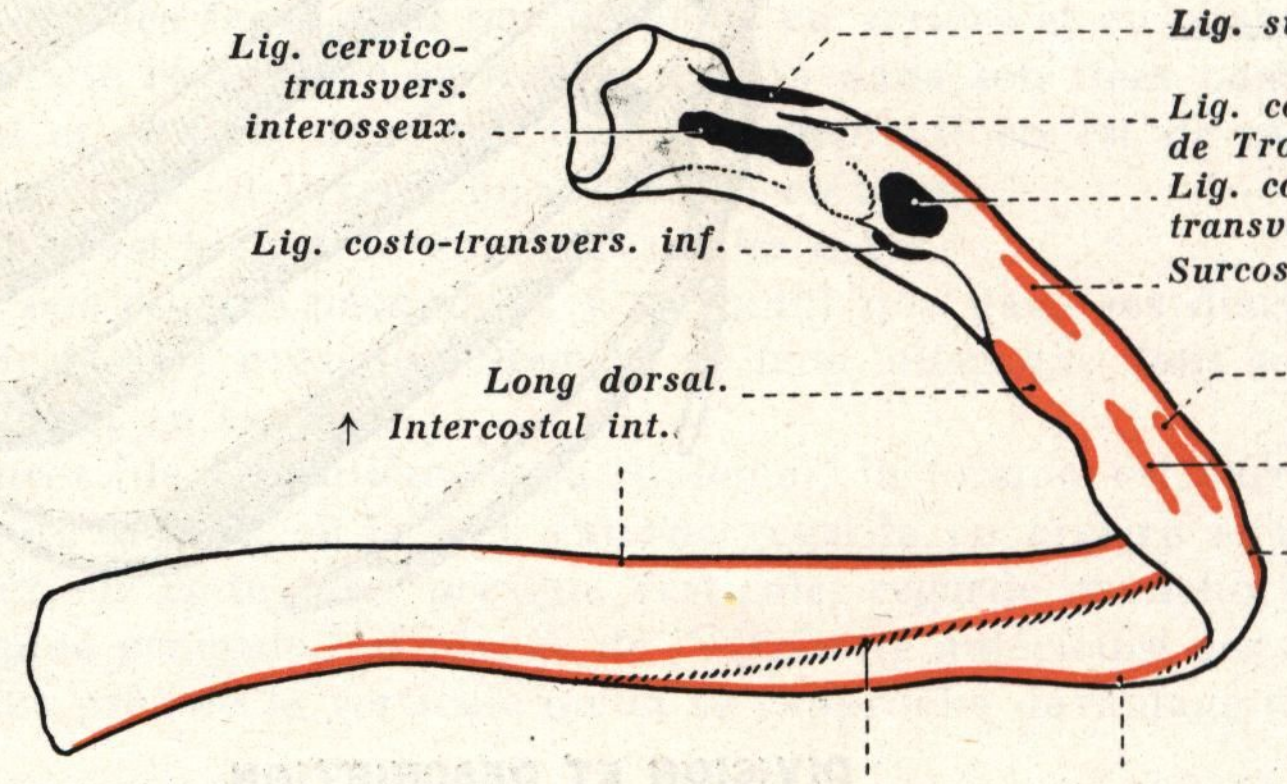

Fig. 314.
Sixième côte droite, vue postérieure; insertions musculaires et ligamentaires (les flèches indiquent la direction des fibres charnues des muscles intercostaux dans l'espace correspondant).

les côtes (principalement apparente entre la quatrième et la neuvième côte), sur laquelle s'attache le ligament rayonné de l'articulation costo-vertébrale; en dehors de cette crête, la face antérieure de la tête est lisse et unie, et se continue sans ligne de démarcation avec le col.

La face postérieure est taillée en biseau aux dépens de la face externe de la côte; d'aspect arrondi, elle est entièrement articulaire; en dehors, elle est séparée du col par une courte crête verticale saillante (voy. : fig. 313).

2° ***Col.*** — Le col, intermédiaire entre la tête et le corps de la côte, est aplati d'avant en arrière; ses limites ne sont nettes qu'en arrière, où elles correspondent à la crête précitée en dedans et à la tubérosité costale en dehors.

Le col est dirigé en dehors et un peu en haut pour les troisième et quatrième côtes, en dehors et horizontalement pour les cinquième et sixième côtes, enfin en dehors et en bas pour les côtes sous-jacentes (de la sixième à la dixième), et d'autant plus en bas que la côte est plus inférieure.

La face postérieure regarde en arrière et un peu en bas; elle est marquée de nombreuses rugosités pour les insertions de l'épais et puissant ligament costo-transversaire interosseux, ou ligament cervico-transversaire (voy. : fig. 314 et 318).

Sur le squelette monté, l'espace occupé par le ligament cervico-transversaire présente l'aspect d'une fente lenticulaire comprise entre la face postérieure du col de la côte et la face antérieure de l'apophyse transverse de la vertèbre correspondante : c'est le *foramen cervico-transversaire.*

La face antérieure, lisse et concave, regarde en avant et un peu en haut.

Le bord supérieur, mince, est représenté par une crête mousse, la *crête supérieure du col,* sur laquelle s'attache le ligament costo-transversaire ou cervico-transversaire supérieur ou ligament suspenseur de la côte (voy. : fig. 314); en avant de cette crête, le bord supérieur est marqué d'un étroit sillon transversal, le *sillon costal supérieur*; ce sillon s'atténue progressivement de dedans en dehors.

Le bord inférieur est épais, arrondi et mousse; il se continue en dehors par la lèvre interne de la gouttière costale.

3° ***Tubérosité costale.*** — La tubérosité costale est une saillie irrégulière, située à la face externe de la côte et en dehors du col; elle est placée en regard de la face antérieure de l'extrémité libre de l'apophyse transverse qui correspond à la côte.

Elle occupe seulement les trois quarts inférieurs de la face externe, et n'atteint jamais le bord supérieur de la côte; par contre, elle déborde quelque peu le bord inférieur; son grand axe est oblique en haut et en dehors.

Elle comprend *deux parties,* séparées l'une de l'autre par une étroite gouttière oblique en bas et en dehors : *a)* la *partie inféro-interne* présente une *facette articulaire,* à contours nets et bien limités, qui s'articule avec la facette correspondante de l'apophyse transverse; plane ou très légèrement convexe, elle regarde en arrière, en dedans et en bas; — *b)* la *partie supéro-externe* est constituée par une éminence rugueuse plus ou moins large, sur laquelle s'insère le ligament costo-transversaire postérieur *(tubercule d'insertion du ligament costo-transversaire postérieur)* (voy. : fig. 313).

Immédiatement en dehors de la tubérosité costale, le versant postérieur du bord inférieur de la côte donne insertion au ligament costo-transversaire inférieur (voy. : fig. 314 et 318).

4° ***Corps.*** — Le corps représente la partie moyenne la plus étendue de la côte; fortement aplati transversalement, il présente à considérer deux faces et deux bords.

La FACE EXTERNE, *superficielle* ou *cutanée,* est convexe; elle est située dans un plan qui se rapproche de l'horizontale pour les côtes supérieures, et de la verticale pour les côtes inférieures.

Sur cette face se dessinent les deux angles costaux, l'angle postérieur sous l'aspect d'une arête mousse oblique en bas et en dehors.

L'angle postérieur de la côte donne insertion aux chevrons du muscle ilio-costal sur son versant inféro-interne, et aux digitations des muscles petits dentelés postérieurs sur son versant supéro-externe (voy. : fig. 316 et 342).

En dedans de l'angle postérieur, la face externe donne insertion, très près du bord inférieur de la côte aux digitations du long dorsal et, à sa partie moyenne, au muscle surcostal (voy. : fig. 314 et 316).

Dans le reste de son étendue, cette face est convexe et lisse : elle donne insertion à de nombreux muscles qui sont le grand dentelé (neuf ou dix premières côtes), le grand pectoral (5ᵉ et 6ᵉ côtes près de leur extrémité antérieure), le petit dentelé postérieur et inférieur (immédiatement en dehors de l'angle postérieur), le petit pectoral (3ᵉ, 4ᵉ et 5ᵉ côtes), le grand dorsal (quatre dernières côtes), le grand oblique (sept dernières côtes, et accessoirement sur la cinquième), et la digitation externe du grand droit de l'abdomen (5ᵉ côte) (voy. : fig. 341 et 342).

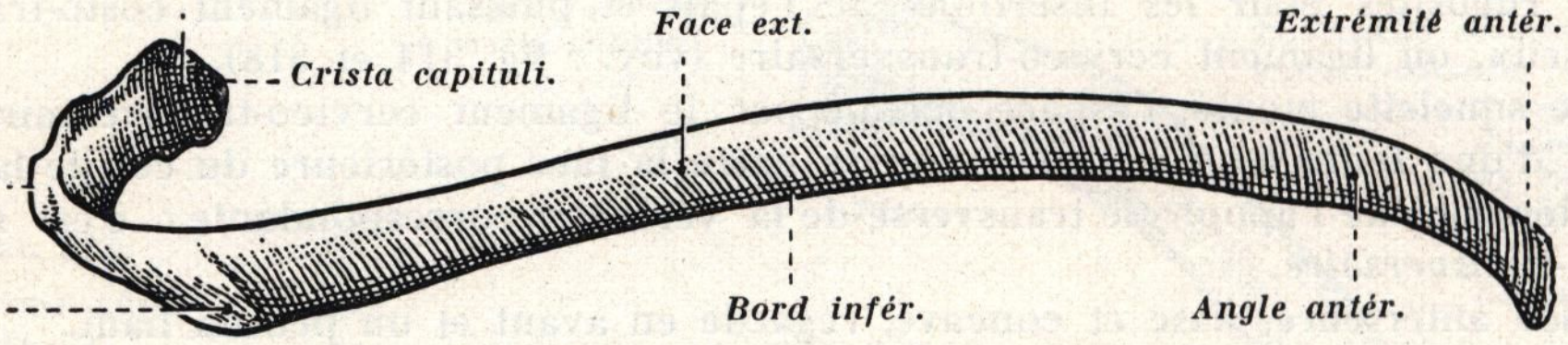

FIG. 315. — *Huitième côte droite, vue externe.*

La FACE INTERNE, *profonde* ou *endothoracique,* est concave dans le sens antéro-postérieur; elle est à peu près plane dans son tiers antérieur, tandis que dans ses deux tiers postérieurs elle présente une gouttière longitudinale appelée *gouttière costale (sulcus costalis).*

Gouttière costale. — Cette gouttière commence un peu en arrière de l'angle costal et s'atténue progressivement d'arrière en avant; elle occupe le tiers inférieur de la face interne de l'os, et sa hauteur est plus grande à la partie moyenne qu'à ses deux extrémités. Elle est bordée par *deux lèvres : a)* l'une, *interne* ou *supérieure,* occupe la face interne de la côte et se prolonge en arrière sur le bord inférieur du col de la côte; elle donne insertion au muscle intercostal interne; — *b)* l'autre, *externe* ou *inférieure,* qui n'est autre que



FIG. 316. — *Huitième côte droite, vue externe; insertions musculaires* (les flèches indiquent la direction des fibres charnues des muscles intercostaux dans l'espace correspondant).

le bord inférieur du corps de la côte, et sur elle s'attache le muscle intercostal externe (voy. : fig. 313, 314, 317 et 318).

La gouttière costale, bien apparente sur une coupe frontale de la côte, donne insertion au muscle intercostal moyen, près de son bord inférieur, et en dedans des insertions de l'intercostal externe; elle répond au paquet vasculo-nerveux intercostal étagé de haut en bas : veine, artère et nerf intercostal.

La gouttière costale présente le *trou nourricier* de la côte situé le plus souvent dans son tiers postérieur; dans cet orifice, toujours grêle, s'engage l'artère nourricière de la côte, issue de l'artère intercostale de l'espace.

Un peu en avant de l'angle postérieur de la côte, la face interne donne insertion au

muscle sous-costal correspondant, un peu au-dessus de la lèvre interne de la gouttière costale (voy. : fig. 318).

La face interne donne insertion à d'autres muscles que les intercostaux, à savoir aux digitations du transverse de l'abdomen et du diaphragme (six dernières côtes) et au triangulaire du sternum (troisième, quatrième et cinquième côtes) (voyez ces muscles).

Le BORD SUPÉRIEUR est arrondi et mousse; épais à sa partie postérieure, il s'amincit progressivement d'arrière en avant et devient presque tranchant dans son tiers antérieur; le sillon costal supérieur du col peut se prolonger sur ce bord de 1 à 2 centimètres.

FIG. 317. *Huitième côte droite, vue interne.*

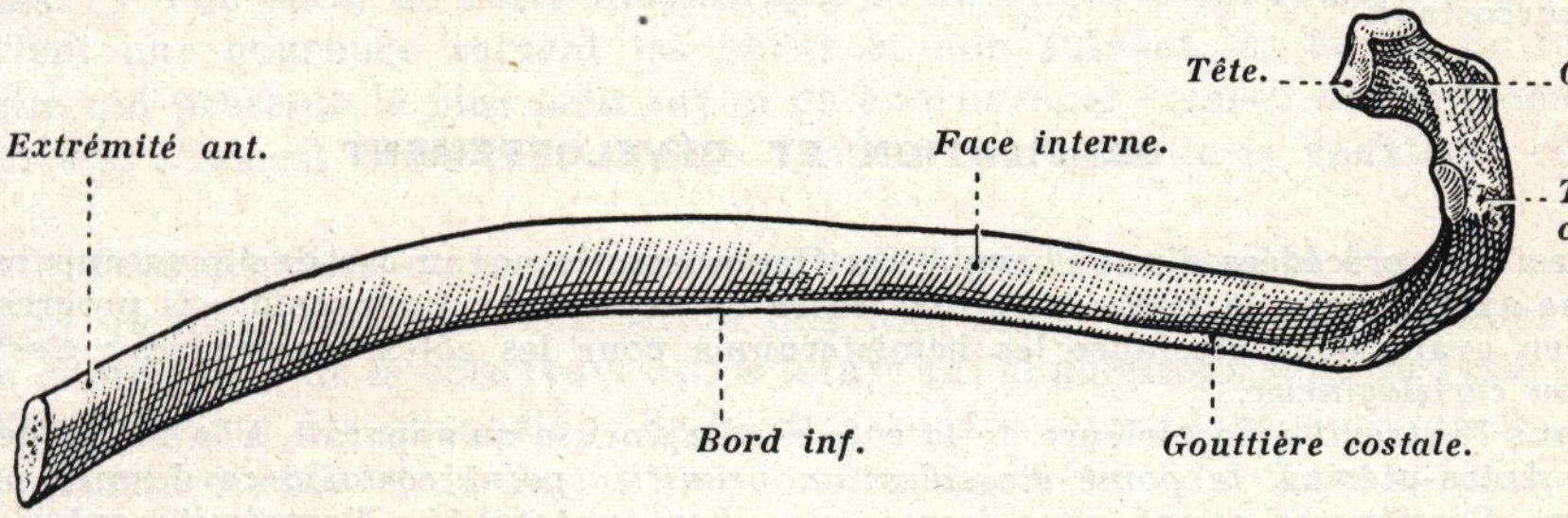

En considérant ses insertions musculaires, le bord supérieur peut être divisé en deux versants : l'un interne, l'autre externe, séparés l'un de l'autre par une crête mousse dorsale; le versant externe donne insertion à l'intercostal externe, le versant interne à l'intercostal interne, et la crête dorsale, véritable bord supérieur, à l'intercostal moyen (voy. : fig. 316 et 318).

Le BORD INFÉRIEUR, mince et tranchant en arrière, s'arrête à la tubérosité costale, tandis qu'il devient arrondi et mousse en avant; il correspond à la lèvre externe de la gouttière costale, et donne insertion au muscle intercostal externe.

FIG. 318. *Huitième côte droite, vue interne; insertions musculaires et ligamentaires* (les flèches indiquent la direction des fibres charnues des muscles intercostaux dans l'espace correspondant).

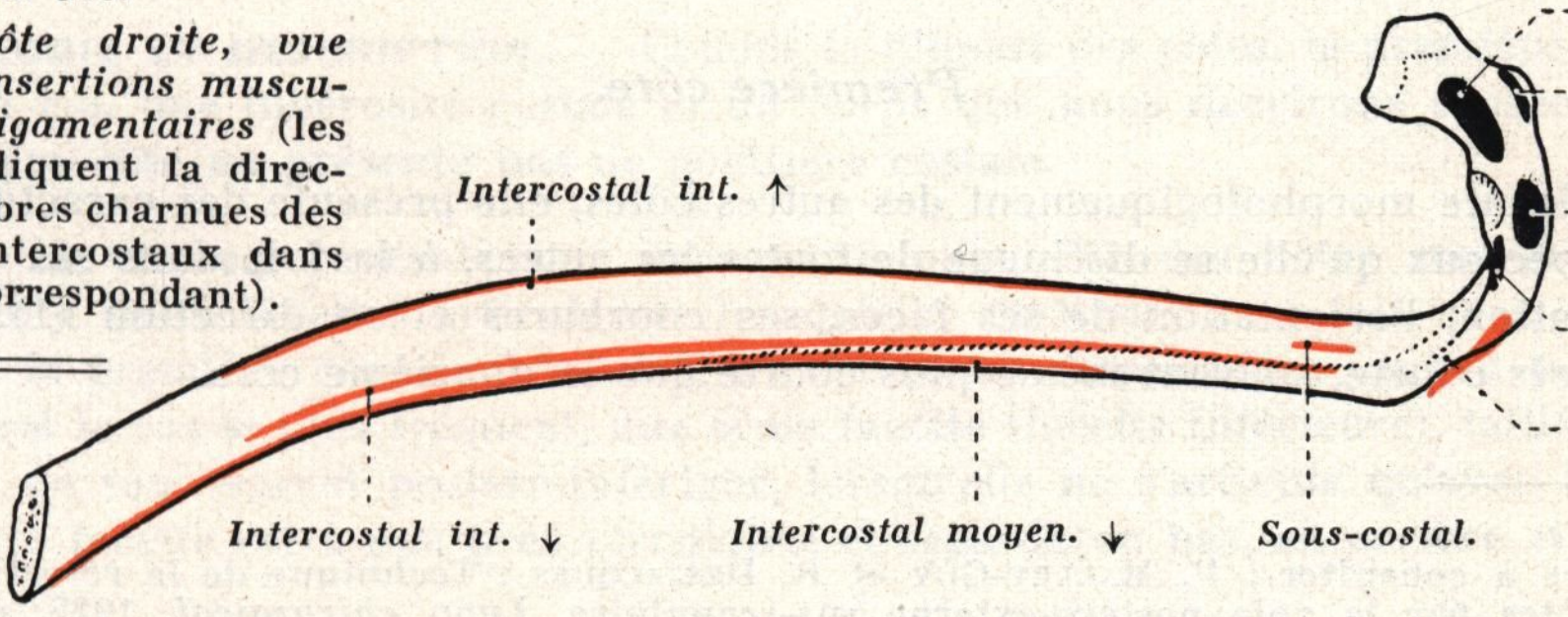

5° ***Extrémité antérieure.*** — L'extrémité antérieure de la côte est légèrement renflée; elle est plus haute et plus épaisse que le corps; elle présente une facette ovalaire allongée dont le grand axe correspond à l'inclinaison de la côte, excavée en cupule à fond irrégulier et rugueux, et dans laquelle se loge l'extrémité externe du cartilage costal corespondant.

ARCHITECTURE

Les côtes présentent la même structure que les os plats; elles sont formées de *deux lames* minces de tissu compact, l'une *externe,* l'autre *interne,* réunies par leurs bords et enveloppant une couche centrale de tissu spongieux, dont les aréoles sont disposées suivant l'axe de l'os; le tissu compact est plus épais au niveau de l'angle postérieur de la côte que partout ailleurs.

La disposition des travées osseuses subissant les influences statiques et dynamiques qui s'exercent sur les côtes par l'intermédiaire des puissants et nombreux ligaments et muscles qui s'y insèrent, est totalement différente suivant que l'on envisage les segments de la côte situés en dehors ou en dedans de l'angle costal postérieur.

En dehors de l'angle costal postérieur (segment antérieur de la côte), les travées osseuses ont une direction sensiblement parallèle au grand axe de la côte; en dehors, les travées osseuses sont disposées au niveau de la tête et du col de la côte perpendiculairement aux surfaces articulaires; ces travées s'entrecroisent au niveau du col ; enfin, on rencontre, au niveau du col, des travées osseuses obliques en avant et en dehors qui continuent la direction des fibres du ligament costo-transversaire interosseux; quelques travées obliques en bas et en avant, situées de part et d'autre de la tubérosité costale, semblent continuer également la direction des fibres des muscles surcostaux.

OSSIFICATION ET DÉVELOPPEMENT

Les côtes sont précédées d'une ébauche cartilagineuse; le noyau cartilagineux apparaît en dehors de la ligne axiale, dans la partie comprise entre les myotomes *(myosepta)*; il progresse assez vite d'arrière en avant pour atteindre les hémisternums pour les côtes supérieures : c'est l'*arc costal primitif* ou *cartilagineux.*

C'est dans l'extrémité postérieure de la côte cartilagineuse qu'apparaît, à la fin du deuxième mois de la vie intra-utérine, le *point d'ossification primitif (point costal)*; ce dernier progresse très rapidement d'arrière en avant, sans jamais s'ossifier en totalité ; l'extrémité antérieure de l'arc costal cartilagineux, qui persiste sans s'ossifier, donne naissance au *cartilage costal.*

L'ossification périchondrale participe pour une large part à l'édification de la côte.

Trois *points secondaires* apparaissent plus tardivement pour chaque côte; ils apparaissent vers la huitième année (Köhler), et sont destinés l'un à la tête de la côte, et les deux autres à la tubérosité costale; ils se soudent à la côte entre vingt et vingt-deux ans.

CARACTÈRES PROPRES A CERTAINES CÔTES

Certaines côtes présentent des caractères particuliers : ce sont les *côtes extrêmes,* c'est-à-dire les deux premières et les deux dernières *(côtes flottantes).*

Première côte.

Très différente morphologiquement des autres côtes, elle présente des caractères propres tellement spéciaux qu'elle se distingue de toutes les autres, à la fois dans ses dimensions, sa configuration, l'orientation de ses faces, ses courbures et sa direction (1).

Elle est très courte, souvent même plus courte que la douzième côte.

---

(1) Articles à consulter : P. Mallet-Guy et R. Desjacques : Technique de la résection des deux premières côtes par la voie postéro-externe sus-scapulaire. *Lyon chirurgical,* 1927, n° 2, p. 193.

P. Mallet-Guy et R. Desjacques : Recherches d'Anatomie chirurgicale sur la première côte. *Annales d'Anatomie pathologique et d'Anatomie normale médico-chirurgicale,* fév. 1928, n° 2 p. 125.

R. Bernard, H. Fruchaud et Riveron : Etude chirurgicale de la première côte. *Annales d'Anatomie pathologique et d'Anatomie normale médico-chirurgicale,* 1930, n° 7, p. 813.

A. Maurer et J. Cordier : Considérations d'Anatomie chirurgicale sur le dôme pleural et les espaces intercostaux à l'occasion de la thoracoplastie. *Presse médicale,* 30 juillet 1930, p. 1027.

Proust, Dreyfus, Maurer et Rolland : Remarques sur l'Anatomie topographique de la région du dôme pleural et sur l'abouchement des veines intercostales. *Annales d'Anatomie pathologique et d'Anatomie normale médico-chirurgicale,* déc. 1932, n° 9, p. 1005.

R. Proust et H. Benoit : La projection cervicale de la première côte et ses rapports avec le dôme pleural. *Presse médicale,* 11 janv. 1933, p. 49.

R. Proust et H. Benoit : Remarques sur l'orientation de la première côte, sa projection cervicale et ses rapports avec le dôme pleural, en vue de la thoracoplastie supérieure. *Bulletin et Mémoires de la Société Anatomique de Paris,* 1933.

FORME. — Nettement aplatie de haut en bas, elle semble continuer le plan de l'orifice supérieur du thorax, tout en décrivant un arc de cercle irrégulier dont le rayon de courbure est très court.

Par sa situation au niveau de l'orifice supérieur du thorax et de la base du cou, la première côte est *autant cervicale* que *thoracique*; c'est une *côte frontière,* à cheval sur trois régions : le thorax, le cou et le creux axillaire et son importance est grande dans la chirurgie thoraco-pulmonaire, en raison de ses voies d'abord et des différentes techniques employées pour sa résection.

COURBURES. — Par suite de cette disposition, sa courbure d'enroulement, à concavité interne, devient une courbure suivant les bords et non suivant les faces; de toutes les côtes, c'est elle qui présente le plus petit rayon de courbure, et celui-ci est de 3 centimètres en moyenne; elle s'inscrit donc tout entière dans la courbure de la deuxième côte (Fruchaud).

La *courbure d'enroulement* de la première côte n'est pas franchement régulière et disons dès maintenant qu'elle résulte de l'angulation que font entre eux les trois segments postérieur, moyen et antérieur de la côte (voyez plus loin); ces angulations sont du reste variables et découlent uniquement des dimensions de la côte; elles commandent simultanément l'obliquité de la première côte et la forme de l'orifice supérieur du thorax, partant, elles conditionnent les variations que l'on peut observer dans la morphologie de cet orifice.

Sa *courbure suivant les bords,* quoique moins marquée que sur les autres côtes, n'en existe pas moins.

Sa *courbure suivant l'axe (courbure de torsion)* est par contre très prononcée; c'est ainsi que l'extrémité postérieure de la côte regarde en haut et un peu en dedans, tandis que son extrémité antérieure regarde en haut et un peu en avant; de même, lorsqu'on place cette côte sur un plan horizontal, elle ne repose que par une de ses extrémités et par la partie adjacente du corps, le reste de la côte s'élevant au-dessus de ce plan; cependant il est des premières côtes qui sont presque entièrement planes; c'est-à-dire que si elles ne touchent pas le plan horizontal sur lequel elles sont posées par toute leur face inférieure, elles n'en reposent pas moins sur ce plan par leurs trois segments postérieur, moyen et antérieur (Taxil) (1).

MORPHOLOGIE ET DESCRIPTION. — Comme la plupart des côtes, la première comprend: une tête, un col, une tubérosité costale et un corps que nous décrirons successivement.

La première côte ne présente pas de gouttière costale.

Tête. — La tête est généralement plus petite que celle des côtes sous-jacentes. Elle présente tantôt deux facettes articulaires lorsqu'elle s'articule à la fois avec la septième cervicale et la première dorsale (c'est-à-dire comme les autres côtes jusqu'à la dixième) ; tantôt, et c'est le cas le plus fréquent, une seule facette (facette inférieure), taillée en biseau aux dépens de son versant postéro-inférieur, lorsqu'elle ne s'articule qu'avec la première dorsale; cette facette est à peu près circulaire, et regarde en bas, en arrière et en dedans.

Col. — Le col est très étroit, mais il s'élargit quelque peu de dedans en dehors; mince et long de 2 centimètres environ, il est oblique en dehors, en arrière et légèrement en haut; il est aplati de haut en bas et présente deux faces et deux bords.

Sa *face supérieure* regarde en haut et en avant; elle présente *deux versants* séparés par une crête mousse qui s'étend du bord supérieur de la tête au versant interne de la tubérosité costale : *a)* le *versant postérieur,* rugueux, donne insertion au premier muscle surcostal; *b)* le *versant antérieur,* lisse, est marqué d'une gouttière oblique en dehors et en avant pour le passage de la branche antérieure du huitième nerf cervical (voy. : fig. 319 et 325).

(1) Ouvrage à consulter : C. TAXIL : Recherches anatomiques et anthropologiques sur la première côte. *Thèse de Bordeaux,* 1935.

Sa *face inférieure* est légèrement concave et lisse; parfois elle présente une gouttière à direction transversale qui correspond au passage de la branche antérieure du premier nerf dorsal.

Son *bord antérieur* est épais en dedans, mince et mousse en dehors.

Son *bord postérieur* est épais et rugueux; il donne insertion au ligament costo-transversaire ou cervico-transversaire interosseux (voy. : fig. 320).

Tubérosité costale. — La tubérosité costale, confondue avec l'angle costal, est très développée et très saillante, et cette saillie est d'autant plus marquée que la côte change de direction à ce niveau.

Le volume de la tubérosité costale de la première côte se distingue de celui des autres côtes du fait que cette tubérosité forme une protubérance très saillante en arrière et en haut qui, dans sa forme générale, est irrégulièrement arrondie; cette saillie est très utile

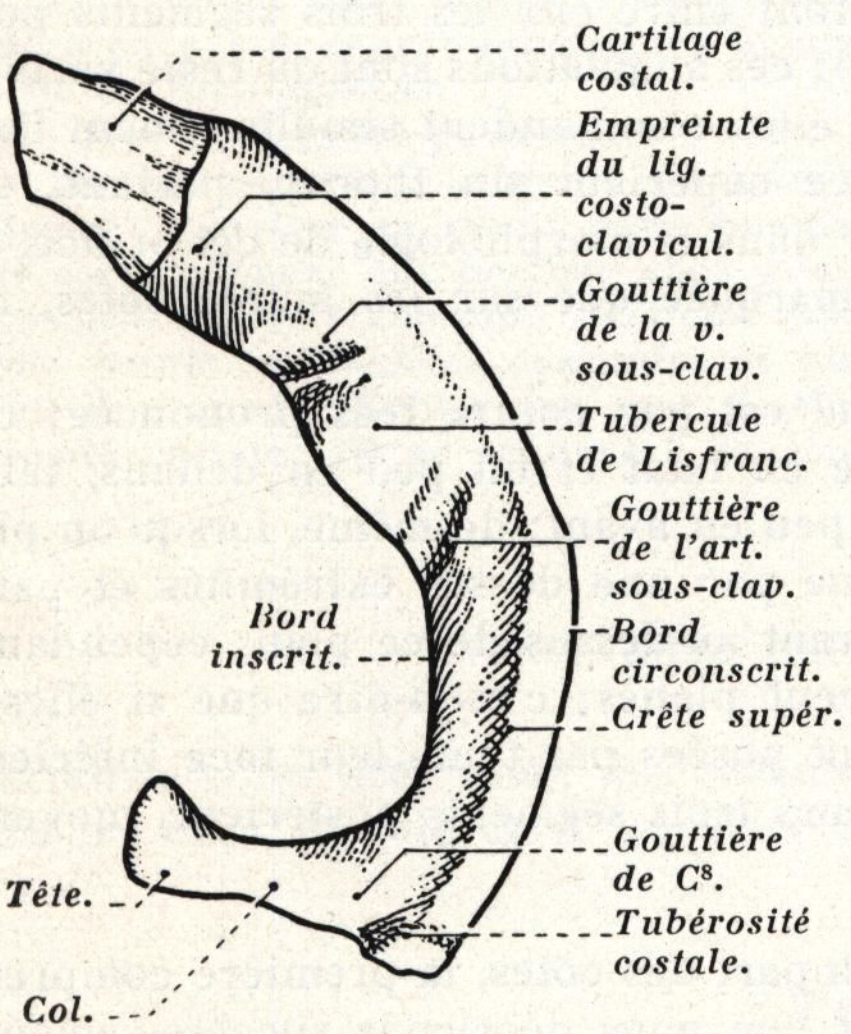

FIG. 319. — *Première côte droite et son cartilage costal, vue supérieure.*

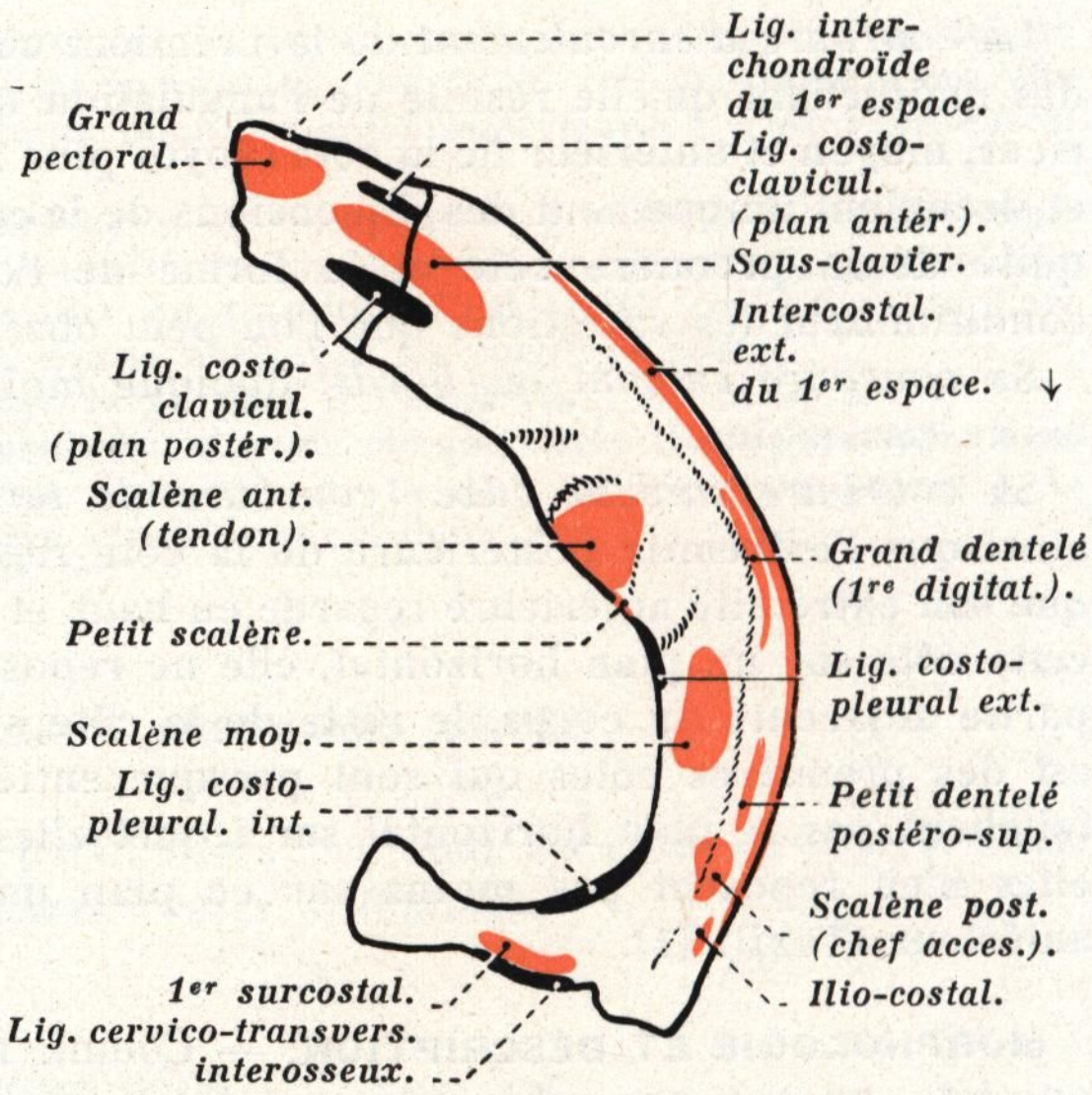

FIG. 320. — *Première côte droite et son cartilage costal, vue supérieure; insertions musculaires et ligamentaires.*

à connaître, car elle constitue un excellent repère pour l'opérateur qui recherche à bout de doigt la première côte cachée dans la profondeur (R. Bernard, H. Fruchaud et Riveron).

Elle est implantée sur le bord externe de la côte, et elle se prolonge sur les faces supérieure et inférieure par des rugosités. Elle porte une petite facette articulaire, circulaire, qui regarde en arrière, en dedans et en haut, et qui s'articule avec une facette similaire située sur la face antérieure de l'apophyse transverse de la première vertèbre dorsale.

Corps. — Le corps présente deux segments orientés en sens inverse : *a)* le *segment postérieur,* oblique en avant et en dehors, est étroit, mais il s'élargit progressivement d'arrière en avant; *b)* le *segment antérieur,* plus large (mais uniformément large; quinze à seize millimètres de largeur en moyenne) est oblique en avant et en dedans; l'union des deux segments marque un changement de direction dans la côte, et celui-ci se traduit le plus souvent, sur le bord externe de l'os par une saillie tuberculaire et angulaire sur laquelle se fixe le premier intercostal externe (voy. : fig. 320).

On lui distingue deux faces et deux bords.

La **face supérieure** regarde en haut et en avant. Elle se subdivise en *deux champs* qui correspondent respectivement aux deux segments précités : l'un postérieur ou musculaire, l'autre antérieur ou vasculaire (Mallet-Guy et Desjacques).

a) Le CHAMP POSTÉRIEUR OU MUSCULAIRE est divisé en deux versants de largeur inégale par une crête *(crête supérieure de la première côte)* qui s'étend de la tubérosité costale à l'angle formé par les deux segments de la côte.

Le *versant externe,* étroit, convexe dans les deux sens, regarde en dehors et en haut, il donne insertion à l'ilio-costal (près de la tubérosité costale), à la première digitation du petit dentelé postérieur et supérieur, et dans la partie moyenne du corps de la côte à la digitation la plus supérieure (inconstante) du grand dentelé.

Le *versant interne,* plus large, légèrement rugueux, regarde franchement en haut et donne insertion dans sa moitié antérieure au scalène moyen.

Sur la crête et à égale distance entre l'insertion du scalène moyen et la tubérosité costale se fixe le chef accessoire du scalène postérieur (voy. : fig. 319 et 320).

b) Le CHAMP ANTÉRIEUR OU VASCULAIRE, ou plutôt *tendino-vasculaire,* qualificatif préférable en raison de l'importance du tendon du scalène antérieur qui s'y attache, présente une saillie, plus ou moins appréciable suivant les sujets, appelée *tubercule de Lisfranc* (1) ou *tuberculum scaleni*; celui-ci est situé plus près du bord interne que du bord externe de la côte, à deux centimètres et demi environ de l'articulation chondro-costale; cependant sa situation est fonction des variations de la courbure d'enroulement de la côte, car le tubercule de Lisfranc est toujours plus rapproché de l'extrémité antérieure sur des côtes à grand rayon de courbure, tandis qu'il s'en éloigne d'autant plus que le rayon de courbure diminue; il est situé sur la perpendiculaire à l'axe du col qui passe par le centre de la tubérosité costale (Taxil); sur ce tubercule s'insère le tendon du scalène antérieur; il constitue un excellent repère dans les interventions chirurgicales du creux sus-claviculaire (ligature de l'artère sous-clavière dans sa portion post-scalénique, phrénicectomie).

L'obliquité du scalène antérieur par rapport à la première côte, c'est-à-dire l'angle qu'il forme avec cette dernière *(angle costo-scalénique),* est variable suivant les sujets; cet angle conditionne du reste la largeur du défilé interscalénique qui est d'autant plus large que le muscle est plus oblique, c'est-à-dire que l'angle costo-scalénique est plus fermé.

En avant et en arrière de ce tubercule, la première côte est marquée de deux gouttières transversales plus ou moins apparentes creusées sur sa face supérieure : ce sont les *gouttières des vaisseaux sous-claviers*; ces gouttières sont obliques de dedans en dehors, l'antérieure d'avant en arrière, la postérieure d'arrière en avant, si bien qu'elles convergent vers le bord externe de l'os, séparées l'une de l'autre par le tubercule de Lisfranc; elles sont mieux marquées sur la moitié interne de la face supérieure de la côte, où elles déterminent parfois de véritables échancrures; l'antérieure répond au passage de la veine sous-clavière, la postérieure à celui de l'artère homonyme (voy. : fig. 319, 325 et 326).

Près du bord externe, et au niveau des gouttières des vaisseaux sous-claviers, la face supérieure de la première côte est souvent marquée par de fines rugosités qui correspondent à l'insertion de la première digitation du grand dentelé (inconstante).

Près de son extrémité antérieure, cette face est frappée de rugosités pour les insertions du tendon du sous-clavier en avant, et du plan postérieur du ligament costo-claviculaire en arrière (voy. : fig. 320).

La **face inférieure** est convexe dans tous les sens, lisse, et libre dans la plus grande partie de son étendue sans gouttière costale; elle répond au dôme pleural. Près de son bord externe, elle est frappée par une ligne de rugosités pour les insertions des muscles intercostaux moyen et interne du premier espace, ce dernier s'étendant en arrière plus loin que le premier (voy. : fig. 322).

(1) JACQUES LISFRANC DE SAINT-MARTIN, chirurgien français, né à Saint-Paul-en-Jarret en 1790, mort à Paris en 1847.

Le **bord interne ou inscrit** est concave, arrondi, mousse et à peu près régulièrement circulaire; il est plus épais en avant qu'en arrière; le tubercule de Lisfranc fait parfois saillie à son niveau; de part et d'autre de ce tubercule, il est parfois échancré, et chaque échancrure répond aux gouttières des vaisseaux sous-claviers.

Au niveau du versant antérieur de l'échancrure de l'artère sous-clavière et assez près du tubercule de Lisfranc, le bord interne montre parfois une petite épine *(épine de Taxil)*, triangulaire, aplatie, longue de 3 à 4 millimètres, dirigée obliquement en arrière et en dedans.

Sur ce bord s'insèrent, ainsi que sur la partie adjacente de la face supérieure, d'une part le muscle petit scalène, près du tubercule de Lisfranc, et d'autre part les ligaments costo-pleuraux : l'interne à l'opposé de la tubérosité costale, immédiatement en dehors du col de la côte, empiétant même sur ce dernier; l'externe au niveau du segment postérieur, un peu en arrière du tubercule de Lisfranc et sur l'*épine de Taxil* (voy. : fig. 320 et 322).

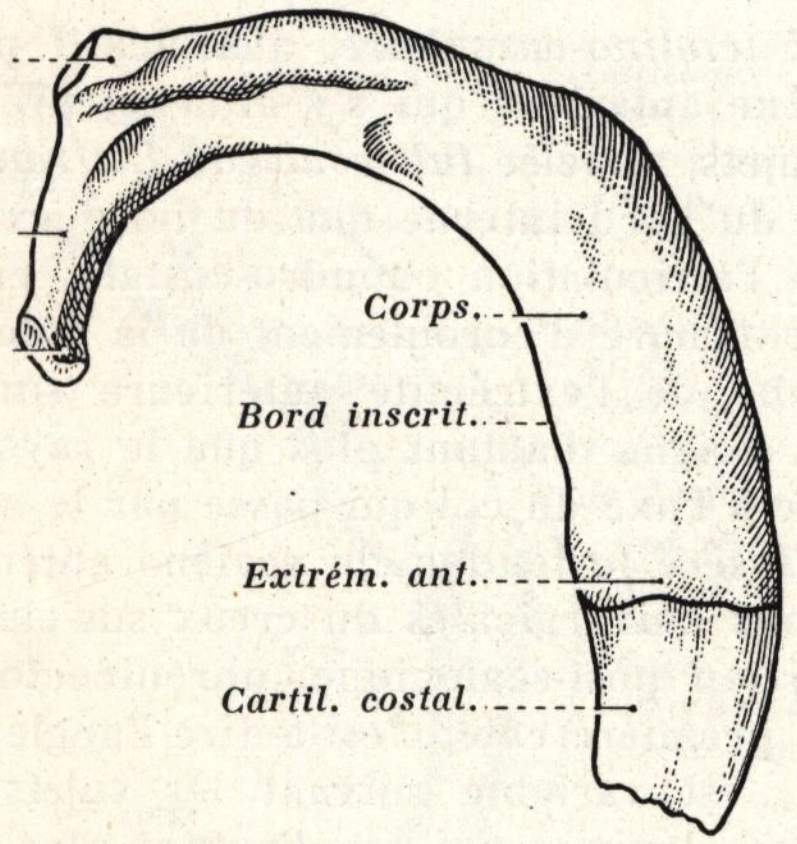

FIG. 321. — *Première côte droite et son cartilage costal, vue inférieure.*

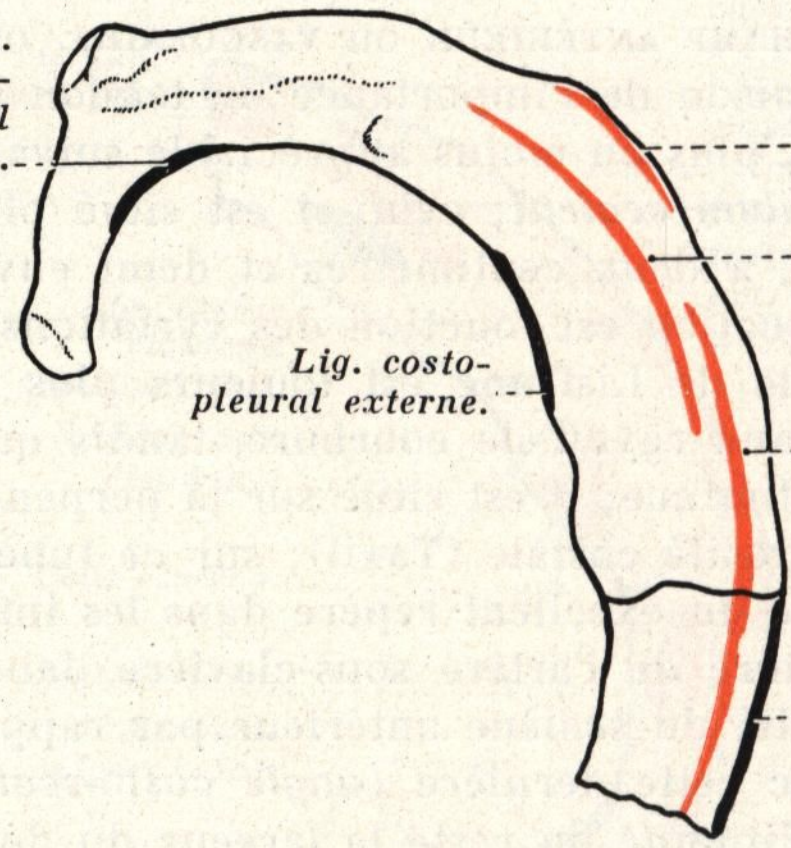

FIG. 322. — *Première côte droite et son cartilage costal, vue inférieure; insertions musculaires et ligamentaires.*

Le **bord externe ou circonscrit** est convexe, épais et rugueux dans son segment postérieur, mince et mousse dans son segment antérieur; il donne insertion dans toute son étendue à l'intercostal externe du premier espace (ce muscle s'insère également sur la partie adjacente de la face supérieur de l'os).

L'extrémité antérieure est épaisse et large, irrégulière, rugueuse, excavée en fossette *(fossette chondrale)*, elle correspond au premier cartilage costal avec lequel elle s'articule par encastrement.

Au niveau de son extrémité antérieure, le bord inscrit de la première côte est situé sur un plan plus élevé que son bord circonscrit, de telle sorte que le grand axe de la fossette chondrale est oblique de haut en bas et de dedans en dehors.

OBLIQUITÉ ET DIRECTION DE LA PREMIÈRE CÔTE. — Tous les auteurs qui se sont occupés de résection de la première côte ont insisté sur l'obliquité de cette dernière; il suffit en effet d'examiner de profil le squelette thoracique pour s'apercevoir de son obliquité en bas et en avant; cette dernière étant du reste en rapport avec la conformation du thorax. Les deux premières côtes sont d'autant plus obliques, partant l'orifice supérieur du thorax, que le thorax est plus long et plus étroit; à un thorax allongé correspond une première côte courte et fortement oblique, tandis qu'à un thorax large, évasé, correspond

une côte plus longue et moins oblique et, dans le premier cas, la partie postérieure de la côte apparaît franchement cervicale.

Le plan qui passe par les extrémités antérieure et postérieure de la première côte étant incliné en moyenne à 45 degrés sur l'horizontale (avec des chiffres extrêmes de 42 et 50), il est classique de distinguer à la première côte *trois segments* d'orientation différente (voy. : fig. 323), qui sont : postérieur, moyen et antérieur (Mallet-Guy et Desjacques).

1° Le SEGMENT POSTÉRIEUR OU JUXTA-VERTÉBRAL est représenté par la tête, le col et la tubérosité de la côte; sa longueur moyenne est d'environ trois centimètres et demi; sa direction est transversale et à peu près horizontale.

2° Le SEGMENT MOYEN est compris entre la tubérosité costale et le tubercule de Lisfranc. Dans ce segment la côte présente son maximum de largeur (20 à 25 millimètres en moyenne). Il décrit une courbe qui s'accentue à l'union des segments moyen et antérieur (Granjon).

L'orientation de ce segment est telle qu'il est fortement oblique en bas, en avant et en dehors si bien que sur une côte en place la face supérieure devient antéro-supérieure, tandis que la face inférieure devient postéro-inférieure.

FIG. 323.
Les trois segments de la première côte droite, vue latérale.

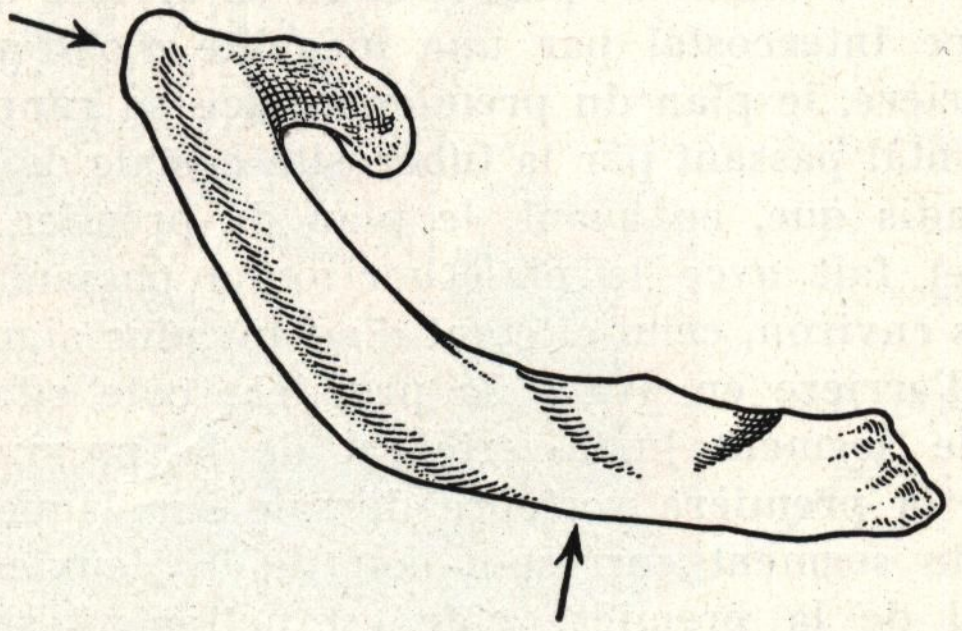

3° Le SEGMENT ANTÉRIEUR s'étend du tubercule de Lisfranc à l'articulation chondro-costale; il est incliné à 45 degrés environ sur l'horizontale.

Sur les bords, l'angle qui l'unit à la portion précédente est d'environ 110 degrés; l'angle sur le plat qui l'unit à cette même portion est d'environ 30 à 35 degrés (Granjon).

Les segments moyen et antérieur de la première côte sur lesquels s'attachent les muscles scalènes, et au-dessus desquels glissent les vaisseaux sous-claviers et le plexus brachial, représentent la *partie chirurgicale* de cette côte.

EN RÉSUMÉ, ce qui caractérise essentiellement le corps de la première côte, et plus spécialement sa direction et son obliquité, c'est que celui-ci est constitué par une *succession de segments brisés* les uns par rapport aux autres, particularité qui donne à la côte un caractère très différent de l'aspect plus régulier des autres côtes.

RAPPORTS DE LA PREMIÈRE CÔTE

Nous venons de voir que la première côte n'est pas, anatomiquement, une côte quelconque puisqu'elle possède des caractères qui la différencient très nettement des autres; d'autre part, la technique opératoire de sa résection nous oblige à une description spéciale de ses rapports, car ceux-ci offrent une importance capitale du fait des organes vasculo-nerveux qui la croisent, des corps charnus ou tendineux qui s'y insèrent et aussi par suite de ses connexions avec le dôme pleural et l'appareil suspenseur de la plèvre.

Nous décrirons successivement ses rapports : *a)* avec la *deuxième côte*; *b) articulaires* et *musculo-tendineux*; *c)* avec les *vaisseaux* et les *nerfs* de voisinage; *d)* enfin avec la *plèvre*; mais rappelons tout d'abord que la première côte *(côte frontière)* et son cartilage

costal contribuent à former la limite inférieure de l'*espace clavi-coraco-costal,* lieu de passage entre la base du cou, l'orifice supérieur du thorax et le creux de l'aisselle (pour plus de détails, voyez : *Rapports de l'artère sous-clavière à sa terminaison,* tome III).

*1° **Rapports avec la deuxième côte.*** — Nous avons vu précédemment que la première côte ayant un plus petit rayon de courbure que la deuxième est inscrite dans l'arc de cette dernière (voy. : fig. 343); mais en dehors de cette particularité deux faits dominent les rapports que ces côtes affectent entre elles; ce sont : d'une part, la dénivellation plus marquée entre l'extrémité postérieure ou juxta-vertébrale et l'extrémité antérieure ou juxta-chondrale de la première côte (les deux côtes ne sont pas parallèles), et d'autre part, le brusque élargissement de la paroi thoracique qui se produit entre la première et la deuxième côte.

a) **Inégalité de dénivellation entre les deux premières côtes.** — Si l'on examine la première et la seconde côte sur un thorax, on constate que, d'une part, par suite de la plus grande obliquité de la première côte par rapport à la seconde, elles ne sont pas parallèles, et que, d'autre part, la dénivellation entre les extrémités postérieure et antérieure de chacune de ces côtes est plus grande en arrière qu'en avant; ce qui se traduit sur le premier espace intercostal par une inégalité d'obliquité et de direction du plan de cet espace. En arrière, le plan du premier espace se rapproche de la verticale ; il fait avec le plan horizontal passant par la tubérosité costale de la deuxième côte un angle d'environ 60 degrés, tandis que, en avant, le plan du premier espace intercostal se rapproche de l'horizontale et fait avec le plan horizontal passant par l'angle de Louis un angle de 30 à 40 degrés environ, celui-ci étant d'autant plus aigu que le thorax est plus large.

Envisagée d'arrière en avant, la première côte offre donc une pente plus rapide que la seconde; le segment juxta-vertébral de la première côte, articulé avec l'apophyse transverse de la première vertèbre dorsale sur laquelle il s'appuie, est situé au-dessus et en avant du segment correspondant de la deuxième côte; le segment antérieur ou juxta-chondral de la première côte est nettement situé en arrière et un peu au-dessus de celui de la deuxième, mais avec une différence de niveau moindre qu'en arrière.

b) **Elargissement brusque de la paroi thoracique.** — A partir de la deuxième côte, la partie supérieure de la paroi thoracique subit un élargissement brusque de haut en bas qui tient à la grande différence des rayons de courbure de la première et de la deuxième côte, de telle sorte qu'au cours d'une thoracoplastie postérieure, la côte qui apparaît la première est toujours la seconde (elle mérite ainsi la dénomination de *côte proéminente*); la première côte se dérobant nettement au-dessus et en dedans de la deuxième, elle est donc le plus souvent invisible et la seule partie que l'on en perçoit à bout de doigt est la saillie de la tubérosité costale ainsi qu'un très court segment du corps de la côte en dehors de cette tubérosité.

*2° **Rapports articulaires.*** — *a)* En arrière, la première côte s'appuie et s'articule par l'intermédiaire de sa tête avec le corps vertébral de la première vertèbre dorsale *(articulation costo-vertébrale),* et parfois aussi avec celui de la septième vertèbre cervicale; elle entre en rapport également avec le disque intervertébral qui sépare ces deux vertèbres.

Par l'intermédiaire de sa tubérosité, elle s'appuie et s'articule sur l'apophyse transverse de la première vertèbre dorsale *(articulation transverso-tubérositaire).*

Entre ces deux articulations, le bord postérieur du col de la première côte est solidement uni à l'apophyse transverse de la première vertèbre dorsale par un ligament interosseux court mais puissant *(ligament cervico-transversaire).*

b) En avant, elle s'articule avec le premier cartilage costal *(première articulation chondro-costale)* et par son intermédiaire avec le manubrium sternal et l'extrémité interne de la clavicule (articulation sterno-chondro-claviculaire).

3° **Rapports musculo-tendineux.** — Les muscles intercostaux du premier espace, et plus spécialement l'intercostal externe, s'insèrent près du bord externe de la côte, depuis la tubérosité costale jusqu'à l'extrémité antérieure de la côte; cependant l'intercostal interne très réduit occupe à peine la partie moyenne de l'espace de telle sorte que la majeure partie (deux tiers environ) de la face inférieure de la côte est vierge d'insertions musculaires et entre directement en contact avec la plèvre pariétale.

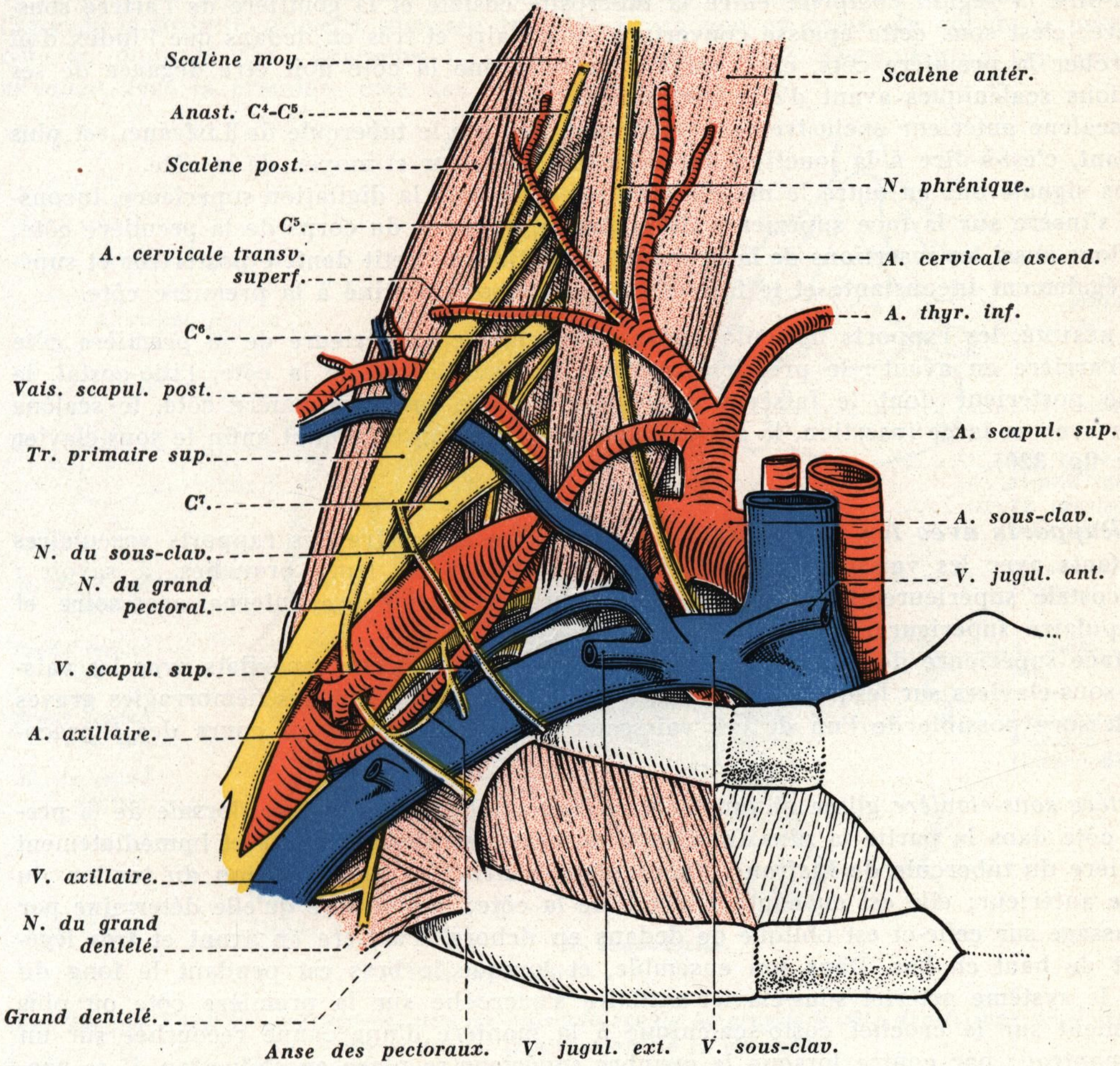

FIG. 324. — *Rapports de la première côte, vue antérieure, côté droit.*

Deux groupes musculaires offrent des rapports importants avec la première côte, rapports que l'on ne doit point perdre de vue au cours des interventions chirurgicales sur cette dernière; ce sont : d'une part, les muscles de la nuque : *splenius colli* et grand complexus, et d'autre part, les muscles scalènes.

Le *splenius colli* et le *grand complexus* par leurs insertions sur les trois premières vertèbres dorsales (apophyses épineuses pour le *splenius colli*, et apophyses transverses pour le grand complexus) croisent obliquement la partie postérieure de la première côte, et les faisceaux qui se détachent de l'apophyse transverse de la première vertèbre dorsale forment un bourrelet épais qui cache complètement cette apophyse et qui masque en grande partie la tubérosité de la première côte.

Les *muscles scalènes,* muscles élévateurs des deux premières côtes, représentent de véritables amarres tendues entre le rachis cervical et ces côtes qu'ils fixent solidement. Les scalènes postérieur et moyen descendant obliquement en bas et en dehors prennent insertion sur la première côte et le scalène postérieur croise le bord externe de celle-ci pour se fixer sur la deuxième. Ces deux muscles forment un second bourrelet musculaire qui masque dans la thoracoplastie postérieure la moitié postérieure du corps de la côte, c'est-à-dire la région comprise entre la tubérosité costale et la gouttière de l'artère sous-clavière; c'est sous cette épaisse couverture musculaire et très en dedans que l'index doit rechercher la première côte, car c'est à ce niveau que la côte doit être dégagée de ses insertions scaléniques avant d'être sectionnée.

Le scalène antérieur exclusivement tendineux, fixé sur le tubercule de Lisfranc, est plus en avant, c'est-à-dire à la jonction des segments antérieur et moyen de la côte.

Nous signalerons en outre le muscle grand dentelé dont la digitation supérieure, inconstante, s'insère sur la face supérieure de la partie moyenne du corps de la première côte; rappelons aussi les insertions de la première digitation du petit dentelé postérieur et supérieur également inconstante et le faisceau de l'ilio-costal destiné à la première côte.

En résumé, les rapports musculo-tendineux de la face supérieure de la première côte sont d'arrière en avant : le premier surcostal fixé sur le col de la côte, l'ilio-costal, le scalène postérieur dont le faisceau accessoire s'arrête sur la première côte, le scalène moyen avec sa large insertion, le scalène antérieur par son tendon et enfin le sous-clavier (voy. : fig. 320).

4° ***Rapports avec les vaisseaux.*** — La première côte offre des rapports vasculaires importants avec les vaisseaux sous-claviers et certaines de leurs branches, à savoir : l'intercostale supérieure, la scapulaire postérieure, la mammaire interne accessoire et la scapulaire supérieure.

La face supérieure de la première côte présente des rapports immédiats avec les vaisseaux sous-claviers sur lesquels on ne saurait trop insister du fait des hémorragies graves par blessure possible de l'un de ces vaisseaux (artère ou veine) au cours des thoracoplasties.

L'*artère sous-clavière* glisse obliquement et tangentiellement à la face dorsale de la première côte dans la partie la plus inférieure de l'*espace interscalénique* et immédiatement en arrière du tubercule de Lisfranc *(tuberculum scaleni)* et de l'insertion du tendon du scalène antérieur; elle est au contact même de la côte; la gouttière qu'elle détermine par son passage sur celle-ci est oblique de dedans en dehors, d'arrière en avant et très légèrement de haut en bas. Dans son ensemble, et lorsque le bras est pendant le long du corps, le système artériel sous-clavier-axillaire s'accroche sur la première côte ou plus exactement sur le crochet costo-scalénique à la manière d'une canne recourbée sur un porte-manteau; par contre lorsque le membre supérieur se place en abduction, il se produit un déroulement de la crosse de l'artère sous-clavière en même temps qu'une légère surélévation de cette dernière dans sa partie terminale; enfin lorsque le bras est placé à 90 degrés par rapport au corps, l'artère sous-clavière n'entre en rapport direct qu'avec la moitié interne de la face supérieure de la côte; en conséquence, les rapports immédiats qu'affecte l'artère avec la première côte ont une étendue d'autant moindre que le bras est porté davantage en abduction (voyez également : *Artère sous-clavière,* tome III).

La *veine sous-clavière* enjambe le segment antérieur de la côte et, comme l'artère, elle est au contact même de sa face supérieure. Le danger de blessure de cette veine au cours de la dénudation ou de la section antérieure de la côte d'une part, et au cours de la scalénectomie d'autre part, est rendu possible du fait de son volume et de ses parois plus minces que celles de son artère homonyme. Ajoutons enfin que cette veine est constamment béante par suite de l'adhérence de ses parois à la gaine du muscle sous-clavier (par l'intermédiaire de la gaine des vaisseaux sous-claviers); il s'ensuit que la dénudation de

la partie antérieure de la première côte doit être effectuée avec une technique très précise et prudente, et sa section doit être pratiquée bien en avant de la veine sous-clavière.

Le *tronc cervico-intercostal* est la seule branche postérieure de l'artère sous-clavière; il se détache de la face postérieure de cette dernière un peu en dehors de l'origine de la mammaire interne; il se dirige obliquement en arrière et en bas au-dessus du dôme pleural et après avoir croisé le versant externe du ganglion stellaire, il se bifurque en T dans l'aire de la fossette sus-rétro-pleurale de Sébileau un peu en avant du col de la première côte en donnant deux branches : l'une ascendante, l'autre descendante ; ces branches affectent avec la première côte des rapports différents.

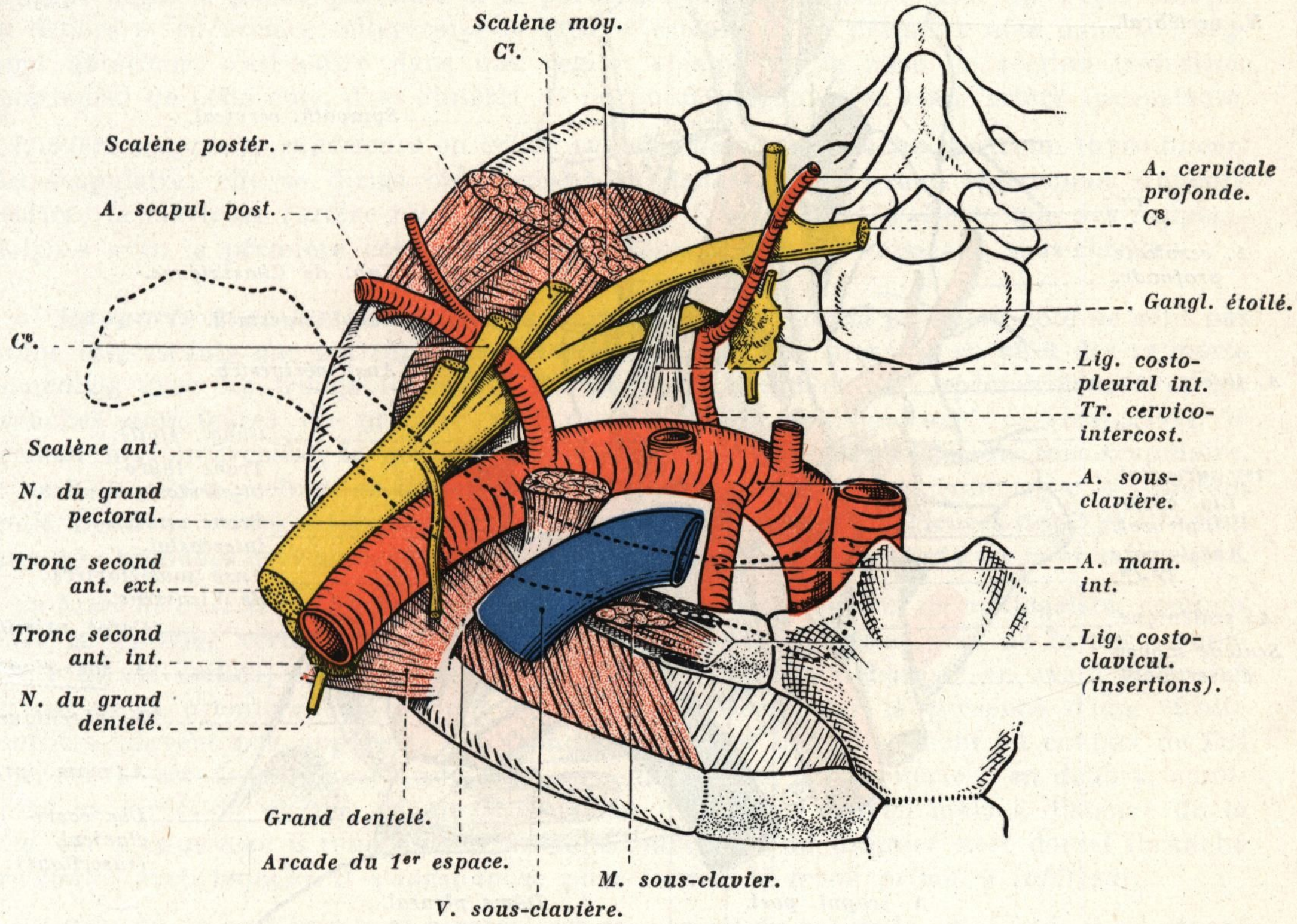

FIG. 325. — *Rapports vasculo-nerveux et musculaires de la première côte droite, vue supérieure. En pointillé,* la situation de la clavicule.

La *branche ascendante,* désignée sous le nom d'*artère cervicale profonde,* est généralement grêle; elle se porte en haut et en arrière en passant au-dessus du col de la première côte; puis elle s'engage entre la huitième et la septième racine antérieure cervicale; plus rarement elle passe au-dessous de la huitième racine; mais quelle que soit sa position, son croisement du col de la première côte est toujours situé en dedans de la ligne de section postérieure de cette dernière.

La *branche descendante* ou *artère intercostale supérieure* est beaucoup plus volumineuse que la précédente; elle s'écarte de celle-ci et plonge dans le thorax en dehors du ganglion stellaire. Dans son trajet descendant, elle croise le bord antérieur du col de la première côte dont elle est séparée par la branche antérieure du premier nerf dorsal ou plus exactement par l'anastomose que ce nerf envoie à C^8 (voy. : fig. 327); cette artère est rarement blessée au cours des thoracoplasties ou des résections de la première côte

du fait qu'elle est située nettement en dedans de la zone de résection de cette côte; d'autre part, la dénudation soigneuse de la côte à ce niveau doit éviter à la fois la blessure du tronc cervico-intercostal et celle de la branche antérieure du premier nerf dorsal.

Rappelons que cette artère donne naissance aux trois premières artères intercostales ; l'*artère intercostale du premier espace (première intercostale)* se détache, soit au niveau du point de croisement de la branche antérieure du premier nerf dorsal, soit un peu

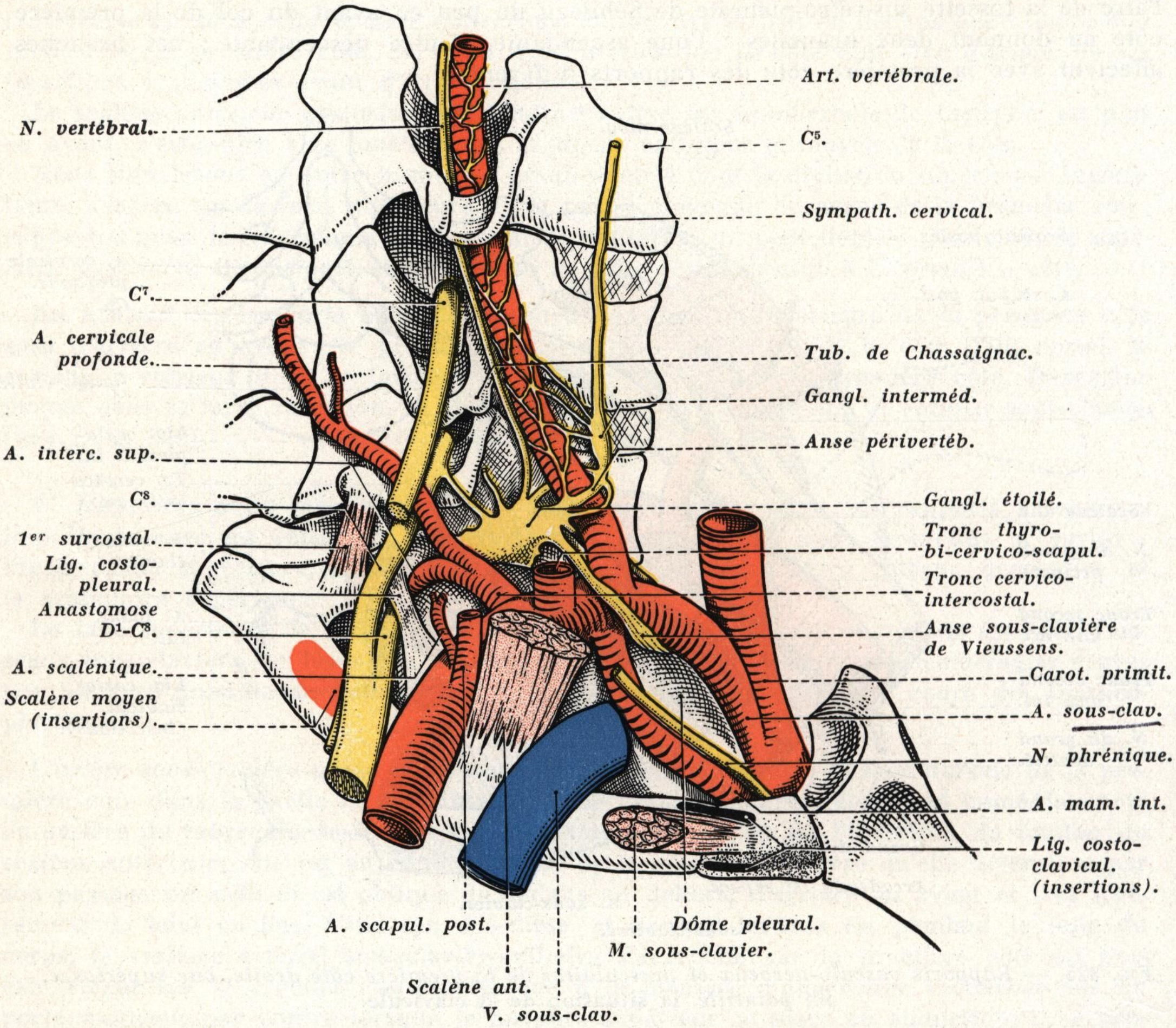

FIG. 326. — *Rapports vasculo-nerveux, musculaires et ligamentaires de la première côte droite, vue latérale.*

au-dessous; elle se dirige transversalement en dehors et en avant pour s'engager assez loin dans le tunnel ostéo-musculaire du premier espace intercostal; le vaisseau généralement grêle peut être cependant blessé dans la dénudation de la côte en raison de sa position cachée (voy. : fig. 327).

L'artère intercostale supérieure fournit parfois une branche musculaire importante aux muscles grand complexus et *splenius colli* (une fois sur quatre); cette artère naît généralement un peu au-dessus du col de la première côte; remarquons également que, pour ce qui concerne les rapports vasculaires du col de cette côte, tous les vaisseaux sont situés en avant d'elle (voy. : fig. 327).

L'*artère scapulaire postérieure* se détache du versant supérieur de l'artère sous-clavière en arrière du scalène antérieur; obliquement ascendante en arrière et en dehors, elle s'éloigne de plus en plus de la première côte dont elle est séparée à l'origine par le tronc sous-clavier et n'affecte jamais de rapports immédiats avec la côte; au-dessus de la première côte, elle traverse les cordons du plexus brachial généralement au-dessus de la septième branche cervicale antérieure (voy. : fig. 325).

L'*artère mammaire interne accessoire* ou *mammaire interne latérale* est une branche inconstante qui se détache, soit de la mammaire interne à son entrée dans le thorax, soit directement de l'artère sous-clavière. Elle chemine tout d'abord verticalement; puis elle s'engage entre la plèvre pariétale et la paroi thoracique où elle prend un trajet oblique en dehors et en arrière; elle croise la face inférieure de la première côte dans son segment antérieur, c'est-à-dire dans une région voisine de la zone de section (résection antérieure) de cette côte, d'où l'intérêt de ne point méconnaître cette artère inconstante.

L'*artère scapulaire supérieure* ou *artère sus-scapulaire* se détache du tronc thyro-bi-cervico-scapulaire; elle se dirige obliquement en dehors et en avant, légèrement sinueuse derrière la clavicule *(artère rétro-claviculaire de Farabeuf)* et n'affecte que des rapports éloignés avec la première côte dont elle est séparée par les vaisseaux sous-claviers.

*5° **Rapports avec les nerfs.*** — Les rapports nerveux de la première côte ne sont pas moins intéressants que ses rapports vasculaires. Cette côte présente en effet des rapports immédiats avec les troncs inférieurs du plexus brachial et plus spécialement avec les branches antérieures du premier nerf dorsal et du huitième nerf cervical, avec le premier nerf intercostal, le nerf du grand dentelé, le nerf supérieur du sous-scapulaire, le nerf du grand pectoral et le nerf phrénique ou son accessoire; enfin avec le ganglion étoilé. Les deux troncs inférieurs du plexus brachial (branches antérieures de C^8 et D^1) sont les seules branches nerveuses de ce plexus qui entrent en rapport direct avec la première côte.

La *branche antérieure du huitième nerf cervical* émerge du trou de conjugaison compris entre la septième vertèbre cervicale et la première dorsale, assez près de la paroi supérieure de cet orifice; elle se dirige obliquement en bas, en dehors et en avant au-dessus du col de la première côte où elle marque son passage par la présence d'une étroite gouttière souvent peu apparente. Le tronc nerveux est immédiatement au contact de l'os et croise le col de son bord postérieur en dedans à son bord antérieur en dehors; continuant sa direction oblique, il glisse en avant du scalène moyen mais à distance de la côte, car à ce niveau il rencontre la branche antérieure du premier nerf dorsal (branche brachiale) avec laquelle il s'anastomose pour former le *tronc primaire inférieur.*

En résumé, le huitième nerf cervical est au contact du col de la côte; mais il est séparé du corps de celle-ci en avant des insertions du scalène moyen par la branche antérieure du premier nerf dorsal (voy. : fig. 319, 325 et 326).

La *branche antérieure du premier nerf dorsal* (branche brachiale) émerge du trou de conjugaison compris entre les deux premières vertèbres dorsales; elle est d'abord oblique en haut et en dehors, puis elle apparaît dans la paroi thoracique au-dessous du col de la première côte qu'elle croise obliquement et presque à son contact; elle se porte en haut et en dehors en croisant le bord antérieur du col sur une longueur de quinze millimètres environ; puis elle se place sur la face supérieure de la première côte en avant du scalène moyen où elle rencontre la huitième branche cervicale antérieure avec laquelle elle se fusionne. Par suite de son trajet, ce nerf est donc par rapport à la première côte successivement : *sous-costal, pré-costal,* puis *sus-costal;* ainsi il semble s'enrouler autour d'elle. Vu en avant par sa face endothoracique, le col de la première côte est pris dans une *fourche nerveuse* ouverte en arrière et en dedans; la branche supérieure de la fourche plus oblique que la branche inférieure est représentée par C^8, tandis que la branche inférieure est représentée par D^1 (voy. : fig. 326 et 327).

La fusion des deux branches donne naissance au *tronc primaire inférieur* du plexus brachial; ce tronc apparaît généralement immédiatement au-dessus de la face supérieure du corps de la première côte et un peu en avant des insertions du scalène moyen, c'est-à-dire dans la partie basse de l'espace intercosto-scalénique; tandis que l'artère sous-clavière est immédiatement au contact de la côte, seule la branche antérieure du premier nerf dorsal l'est aussi (ou plus exactement l'anastomose de D^1 à C^8), la branche antérieure du huitième nerf cervical sus-jacente à la branche précédente ne possédant pas de rapports immédiats avec la première côte; enfin le plus souvent, le tronc primaire inférieur reste également à courte distance de la côte (quatre à cinq millimètres) (voy. : *Plexus brachial*).

Ainsi donc et par suite des rapports qu'elles affectent entre elles, les branches antérieures de C^8 et D^1 peuvent être blessées au cours de la section chirurgicale de la première côte (à partir de l'articulation costo-transversaire); toutefois remarquons que ces branches nerveuses se laissent facilement refouler sous un écarteur; la section de la côte après une rugination soigneuse doit être effectuée en protégeant le bout de la pince coupante avec l'index de la main gauche qui accroche le bord interne de cette dernière afin d'éviter les cordons nerveux du plexus brachial, ceux-ci étant soigneusement refoulés sous un écarteur et le plus loin possible du bord interne.

Le *premier nerf intercostal* n'est pas au sens propre du mot un nerf intercostal; tout comme le deuxième nerf, il ne devient intercostal qu'au niveau de la partie antérieure de l'espace (portion interchondrale).

Ce nerf, généralement grêle, se détache de la branche antérieure du premier nerf dorsal au-dessous du col de la première côte et en avant du ligament cervico-transversaire (ligament suspenseur de la côte); la division en Y couché de la branche antérieure du premier nerf dorsal s'effectue de façon très inégale. La branche de bifurcation supérieure (branche brachiale du premier nerf dorsal), généralement volumineuse, continue la direction du tronc primitif et nous l'avons vu surcroiser la première côte pour s'anastomoser avec la branche antérieure du huitième nerf cervical où elle participe à la constitution du plexus brachial (constitution du tronc primaire inférieur). La branche de bifurcation inférieure, très grêle (cinq fois moins volumineuse que la précédente), constitue le *premier nerf intercostal*; ce nerf glisse contre le bord interne de la première côte immédiatement au-dessous de ce bord; puis il s'applique sous les insertions supérieures de l'intercostal interne du premier espace qui le séparent des vaisseaux intercostaux. A la partie antérieure de l'espace, il abandonne la première côte pour se placer contre la face interne de l'intercostal moyen au niveau duquel il s'épanouit; à ce niveau, il envoie fréquemment une anastomose oblique au deuxième nerf intercostal (voy. : fig. 327).

Par rapport à la première côte, ce nerf est sous-costal dans toute l'étendue de son trajet compris entre la côte et la plèvre; ce n'est donc pas un nerf pariétal, mais un *nerf intrathoracique* du fait qu'il glisse entre la paroi et la plèvre. Dans la rugination de la côte et dans la section de la côte, nerf et vaisseaux intercostaux du premier espace peuvent être évités en les refoulant en dedans.

Le *nerf du grand dentelé* ou *nerf respiratoire externe de Charles Bell* est une branche collatérale longue du plexus brachial qui naît par deux racines et parfois trois des cinquième, sixième et septième branches cervicales antérieures. Le nerf descend verticalement, traverse l'espace clavi-coraco-costal, en arrière des cordons du plexus brachial qui le séparent de l'artère sous-clavière; à ce niveau, il atteint le sommet du creux de l'aisselle contre le bord externe de la première côte dont il reste séparé par les insertions thoraciques de la première digitation du grand dentelé (voy. : fig. 324).

Le *nerf supérieur du sous-scapulaire* se détache du plexus brachial, soit du tronc primaire supérieur, soit de sa branche de division postérieure. Relativement court, il se dirige obliquement en bas et en dehors, en arrière du plexus brachial, parallèlement au tronc secondaire antéro-externe; il croise à distance la première côte au niveau de l'inser-

tion costale du scalène moyen; puis, atteignant le creux de l'aisselle, il pénètre le muscle sous-scapulaire par sa face antérieure et près de son bord supérieur; ce nerf est parfois dédoublé.

Le *nerf du grand pectoral,* autre branche collatérale du plexus brachial, est généralement volumineux; il se détache du tronc secondaire antérieur; il traverse l'espace clavi-coraco-costal entre le muscle sous-clavier qui lui est sus-jacent et les vaisseaux sous-claviers qui lui sont sous-jacents et qui le séparent de la première côte. Ce nerf croise obliquement de haut en bas, d'arrière en avant et de dedans en dehors, la face supéro-externe du segment terminal de l'artère sous-clavière; c'est donc exceptionnellement qu'il peut être blessé au cours de la résection de la première côte en raison de ses rapports éloignés avec cette dernière.

Le *nerf phrénique* ne présente pas de rapports immédiats avec la première côte. Ce nerf descend sur la face antérieure du scalène antérieur dans l'épaisseur de son aponévrose de revêtement (aponévrose préscalénique), puis il s'engage entre la veine et l'artère sous-clavière pour pénétrer dans la cavité thoracique, le plus souvent en dedans de l'artère mammaire interne. Dans son trajet, il s'éloigne donc de la première côte; toutefois ce nerf peut occuper un trajet anormal et glisser en avant de la veine sous-clavière *(phrénique préveineux)*; dans ce cas, et plus spécialement lorsqu'il croise en dehors la veine scapulaire supérieure et la veine jugulaire externe au niveau de leur abouchement dans la veine sous-clavière, il croise également le bord interne de la première côte dans son segment antérieur avant de pénétrer le thorax et il y a lieu de remarquer que ce croisement est placé en regard de la zone de section antérieure de la côte.

Enfin signalons que, lorsqu'il existe un *nerf phrénique accessoire,* celui-ci est placé en dehors du tronc principal et par conséquent affecte des rapports plus ou moins immédiats avec la première côte.

Le *ganglion étoilé* ou *ganglion stellaire* affecte aussi des rapports importants avec la première côte. Ce ganglion résulte de la fusion du ganglion cervical inférieur avec le premier ganglion thoracique de la chaîne sympathique. Il possède une forme et une situation variables suivant les sujets : *a)* tantôt il est en *position haute,* franchement *cervicale,* et occupe la base du cou; dans ce cas il est en majeure partie situé au-dessus du col de la première côte *(position cervicale)*; *b)* tantôt au contraire, il est en *position basse, intra-thoracique,* profondément situé et caché entre la plèvre et le col de la première côte *(position intra-thoracique)*; il occupe au-dessus du dôme pleural une petite dépression, véritable *loge du ganglion stellaire* désignée sous le nom de *puits scaléno-pleuro-vertébral de Jonnesco.* D'aspect cupuliforme ou pyramidal triangulaire à sommet inférieur, cette loge est limitée : *en dehors,* par le bord interne de la masse charnue des scalènes moyen et postérieur; *en dedans,* par la saillie des corps vertébraux et par le bord externe du long du cou recouvert en avant et sur la ligne médiane par l'œsophage et la trachée; *en avant* et *en bas,* par le versant postérieur du dôme pleural; *en arrière,* par le col de la première côte et par l'articulation costo-vertébrale de cette côte; *en haut,* la loge s'ouvre largement au niveau de la partie postérieure et inférieure de la base du cou. Rappelons que c'est dans le cadre de cette dépression que s'inscrit la *fossette sus-rétro-pleurale de Sébileau* au niveau de laquelle s'effectue la bifurcation du tronc cervico-intercostal un peu en avant du col de la première côte (voy. : fig. 325 et 326).

Les rapports du ganglion stellaire avec la première côte sont donc variables suivant la position qu'il occupe : *a)* en *position haute, cervicale,* le ganglion est nettement sus-jacent au col de cette côte et c'est le segment initial du sympathique thoracique qui croise le bord antérieur du col de la première côte près de la première articulation costo-vertébrale; *b)* en *position basse, intra-thoracique,* il est à la fois pré- et sous-costal; *c)* en *position intermédiaire* (position la plus fréquente), il est situé immédiatement en avant du col de la première côte mais très en dedans, toujours plus près de l'articulation de la tête de la

côte avec le corps de la première vertèbre dorsale que de la tubérosité costale; en conséquence, il ne peut être intéressé au cours de la résection de la première côte du fait qu'il est placé très en dedans du point de section postérieure de cette dernière.

Le ganglion occupe le centre du *puits de Jonnesco*, et à ce niveau il est placé: *a) derrière trois artères* qui sont : l'artère vertébrale, la portion ascendante de la thyroïdienne inférieure (située un peu en dehors du ganglion) et le tronc cervico-intercostal dont la branche intercostale croise en dehors le ganglion; *b)* et *devant deux nerfs*, à savoir : la branche antérieure du huitième nerf cervical et l'anastomose de la branche antérieure du premier nerf dorsal à C^8 (voy. : fig. 326); nous avons vu cette dernière branche située tout d'abord sous le col de la première côte passer au-dessus du corps de celle-ci pour s'anastomoser avec la branche antérieure du huitième nerf cervical et, dans son trajet, cette anastomose glisse en dehors du ganglion stellaire; c'est à ce niveau qu'elle reçoit son rameau communicant au-dessous du col de la première côte (voy. : fig. 327).

Le *ganglion intermédiaire* n'offre que des rapports très éloignés avec le col de la première côte.

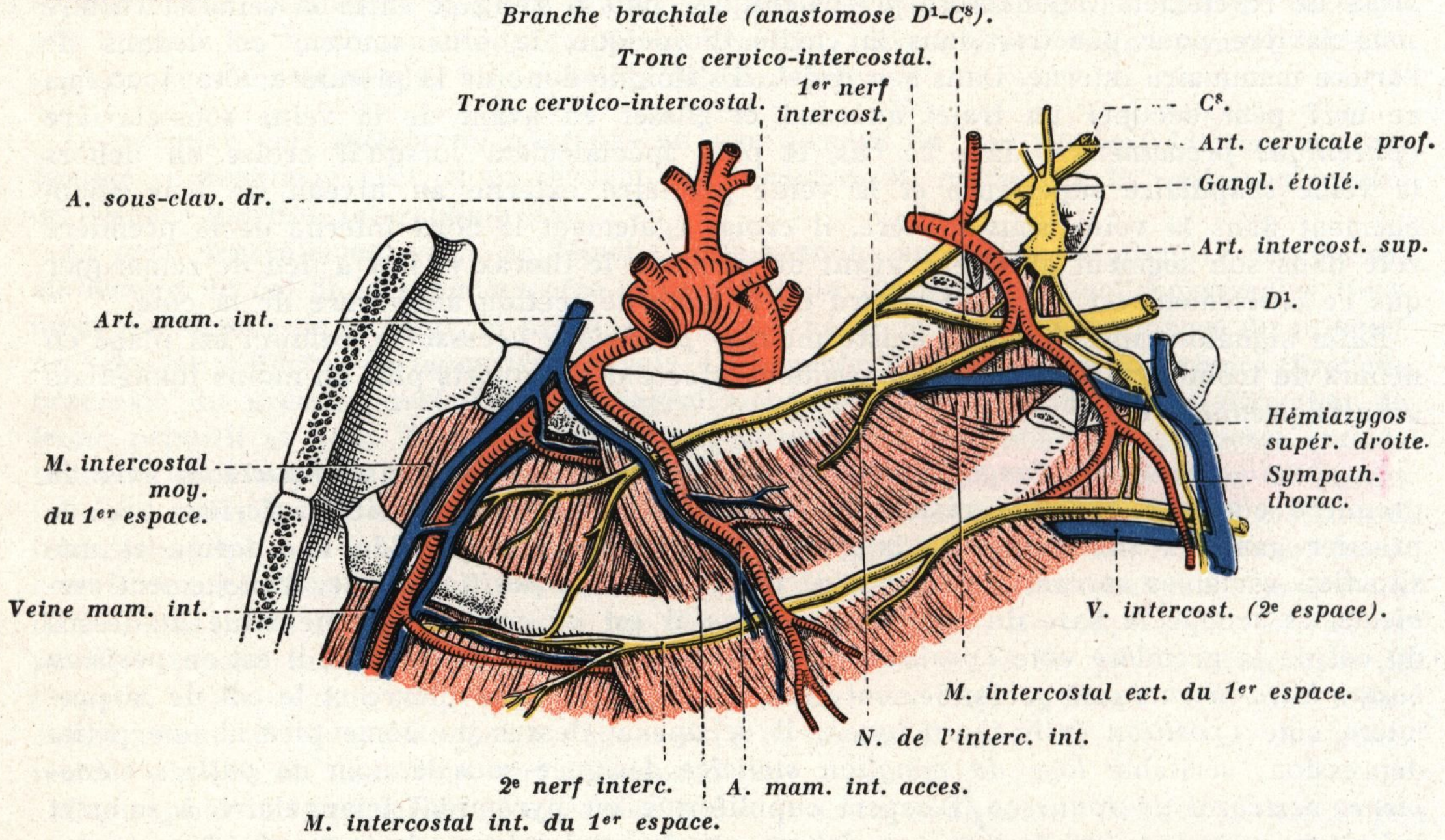

FIG. 327. — *Rapports de la première côte droite, vue endothoracique* (les deux premières côtes sont représentées sectionnées un peu en avant de la tubérosité costale).

6° Rapports avec la plèvre. — La première côte repose sur la base du dôme pleural comme une demi-couronne sur une tête. La *plèvre pariétale* adhère à la face inférieure et au bord interne de la première côte dans toute l'étendue de son corps sauf au voisinage de son bord externe où se fixent les muscles intercostaux moyen et interne du premier espace (voy.: fig. 322 et 327); seul le bord antérieur du col de la côte au niveau du puits de Jonnesco n'affecte pas de rapports immédiats avec le dôme pleural.

Sur les sujets fixés, la première côte laisse sur la plèvre une empreinte qui se traduit par une dépression oblique d'arrière en avant et de haut en bas qui va en s'élargissant d'arrière en avant.

L'adhérence de la plèvre pariétale à la première côte est lâche; elle s'effectue par l'intermédiaire du *fascia endothoracique*, et la plèvre peut être facilement décollée de la

côte avec l'index ou une spatule au cours des thoracoplasties; cette adhérence à la côte est le meilleur moyen de suspension de la plèvre, bien supérieur du reste à l'appareil suspenseur de Sébileau; aussi dans les interventions chirurgicales thoraciques qui ont pour but d'affaisser le sommet du poumon (thoracoplastie, apicolyse), pour que l'acte opératoire offre son maximum d'efficacité, doit-on soit réséquer largement la première côte, soit séparer la plèvre de toute l'étendue du premier arc costal.

Rappelons en outre que le dôme pleural est rattaché à la première côte par l'intermédiaire de deux ligaments costo-pleuraux : l'un interne, l'autre externe, et que la branche antérieure du premier nerf dorsal (branche brachiale) s'insinue entre ces deux ligaments avant de surcroiser la première côte (pour plus de détails, voyez : *Appareil suspenseur de la plèvre*).

Enfin signalons qu'au niveau de la première côte (bord inscrit) viennent s'étaler et se fixer des éléments fibreux dont l'ensemble constitue le *diaphragme cervico-thoracique de Bourgery* et dont l'appareil suspenseur de la plèvre décrit par Sébileau ne représente qu'une partie plus ou moins différenciée.

Le dôme pleural ou cul-de-sac supérieur de la plèvre coiffe le sommet du poumon à la manière d'une calotte. Situé à la base du cou, le dôme pleural s'élève plus ou moins au-dessus de la première côte suivant la conformation du thorax, partant suivant les sujets. L'apex pleural est situé généralement à 2 cm. 1/2 ou 3 centimètres au-dessus de la partie moyenne de la première côte; mais par suite de l'obliquité de cette dernière, le dôme pleural s'élève plus en avant qu'en arrière; ainsi le plan oblique passant par la face supérieure des deux premières côtes coupe le dôme pleural en biseau et le sommet du dôme est situé à 4 centimètres environ au-dessus de l'articulation chondro-sternale de la première côte, tandis qu'il n'est distant que de deux centimètres de la côte au niveau de la tubérosité costale.

En résumé, la première côte représente la *clé de voûte* du squelette thoracique du fait qu'elle maintient le dôme pleural par l'intermédiaire de ses adhérences et de la musculature scalénique.

*
**

Après avoir exposé analytiquement les différents rapports de la première côte, nous allons résumer brièvement les rapports que contracte cette côte par ses *bords* et ses *faces* avec les organes de voisinage en laissant de côté les rapports pleuraux précédemment décrits.

a) ***Rapports du bord interne ou de la concavité.*** — Les rapports du bord interne de la première côte peuvent être divisés schématiquement en *trois segments* : *antérieur, moyen* et *postérieur* qui répondent respectivement aux trois versants : antéro-externe, externe et postérieur du dôme pleural.

1° Le **segment antérieur** répond à la partie la plus externe de la *base du creux sus-claviculaire*. Là, les *vaisseaux sous-claviers* dans leur segment préscalénique apparaissent derrière la clavicule couchés sur le versant antérieur du dôme pleural.

La *veine* est antérieure et inférieure par rapport à l'artère; elle est croisée par le nerf du sous-clavier et par l'anastomose que ce dernier envoie au phrénique; au-dessus de la veine et loin de la première côte les artères scapulaire supérieure et cervicale transverse superficielle se dirigent transversalement en dehors en croisant le scalène antérieur en avant. Dans l'angle veineux de Pirogoff se jettent : à gauche, la crosse du canal thoracique; à droite, la grande veine lymphatique (voy. : fig. 324).

L'*artère* détermine fréquemment une gouttière sur le dôme pleural; mais elle en est séparée *à droite* et de dehors en dedans, par *trois anses nerveuses* : l'anastomose du phrénique ou ganglion cervical inférieur; l'anse sous-clavière de Vieussens et l'anse du récurrent; et *à gauche,* par les deux premières seulement; signalons enfin à ce niveau les ganglions lymphatiques du groupe sus-claviculaire.

Lorsque l'artère sous-clavière détache une artère mammaire interne accessoire *(artère mammaire interne latérale)*, celle-ci croise le bord interne de la première côte avant de pénétrer dans le thorax.

Plongeant dans le thorax, le nerf phrénique et l'artère mammaire interne restent à distance du bord interne de la première côte; le nerf croise généralement la face antérieure de la sous-clavière un peu en dehors de l'origine de l'artère mammaire interne (voy. : fig. 324).

2° Le **segment moyen** répond exclusivement au dôme pleural et au sommet du poumon qu'il recouvre et tous les deux séparent la première côte des organes médiastinaux : œsophage, trachée, nerf récurrent gauche et gros vaisseaux de la base du cou.

En dedans du dôme pleural et dans la partie latérale du médiastin se présente un véritable carrefour vasculaire asymétrique; *à droite,* c'est la bifurcation du tronc artériel bracho-céphalique en artère sous-clavière et carotide primitive; *à gauche,* ces deux vaisseaux se détachent isolément de la convexité de la crosse de l'aorte.

En avant du plan artériel, le plan veineux est représenté par le confluent jugulo-sous-clavier, l'angle de Pirogoff, dans lequel se déversent au niveau de la partie terminale de la veine sous-clavière et de façon variable : la jugulaire externe, la jugulaire antérieure, la jugulaire postérieure de Walther et la veine vertébrale; enfin à droite, la grande veine lymphatique, et à gauche, le canal thoracique se terminent au niveau de l'angle veineux; signalons en outre à ce niveau le groupe ganglionnaire lymphatique de l'angle veineux.

Rappelons que sur le dôme pleural se fixent les ligaments transverso-pleural et costo-pleuraux interne et externe ainsi que le muscle petit scalène *(scalenus minimus)* lorsqu'il existe.

3° Le **segment postérieur** répond: au versant postérieur du dôme pleural, c'est-à-dire à la *fossette sus-rétro-pleurale*; au *ganglion stellaire* situé dans l'aire de cette fossette et d'où se détachent le nerf cardiaque inférieur du sympathique et le nerf vertébral de François Franck; au *premier nerf dorsal*; à *l'artère vertébrale* qui surplombe la fossette pour aborder plus haut le trou transversaire de la sixième vertèbre cervicale; et le *tronc cervico-intercostal* qui se divise dans la fossette en artère cervicale profonde et artère intercostale supérieure; et nous avons vu cette dernière croiser verticalement le col de la première côte dont elle est séparée par la branche antérieure du premier nerf dorsal (voy. : fig. 325 et 327).

b) Rapports du bord externe ou de la convexité. — Pour l'étude de ses rapports d'ensemble le bord externe de la première côte peut être divisé en *deux segments* : l'un *antérieur,* l'autre *postérieur*; mais disons tout d'abord que sur toute l'étendue de ce bord se fixe le muscle intercostal externe du premier espace (voy. : fig. 320).

1° Le **segment antérieur** correspond à la partie antéro-interne de l'*espace clavi-coraco-costal* (fente costo-claviculaire) (voy. : *Rapports de l'artère sous-clavière à sa terminaison,* tome III), région de passage entre la base du creux sus-claviculaire et le sommet du creux de l'aisselle; c'est là que le bord circonscrit de la première côte est croisé successivement d'avant en arrière : par la veine sous-clavière, l'artère homonyme et par les branches du plexus brachial (troncs secondaires) qui sortant du défilé interscalénique pénètrent le creux axillaire à ce niveau.

Assez près de la première côte, l'artère axillaire fournit sa première branche collatérale, la thoracique supérieure; enfin signalons au contact de la veine sous-clavière et contre le bord externe de la première côte les ganglions lymphatiques du groupe sous-claviculaire (voy. : *Ganglions axillaires,* tome II).

Le bord circonscrit de la première côte répond également au muscle intercostal externe du premier espace (voy. : fig. 320).

2° Le **segment postérieur** répond à la *région sus-scapulaire* (Mallet-Guy et Desjacques), où le bord externe de la première côte apparaît dans un espace triangulaire limité : *en*

avant, par le plan des scalènes moyen et postérieur, ce dernier descendant jusqu'à la deuxième côte où il se fixe; *en arrière*, par l'angulaire de l'omoplate, oblique en haut, en avant et en dedans; et *en bas*, par le bord supérieur transversal de la première digitation du grand dentelé inséré sur la première côte.

Ce bord est croisé à ce niveau par la première digitation du petit dentelé postéro-supérieur et par l'ilio-costal (voy. : fig. 320).

Le *nerf du grand dentelé*, dirigé obliquement de dedans en dehors et presque verticalement, croise le bord externe de la première côte avant de s'appliquer sur la face superficielle de ce muscle où il va cheminer dans un dédoublement de son aponévrose de revêtement.

Le *nerf supérieur du sous-scapulaire*, plus reculé, croise la première côte plus postérieurement et en arrière des cordons nerveux du plexus brachial.

Dans cette région chemine l'*artère scapulaire postérieure* pour atteindre le bord spinal de l'omoplate (mais toujours à distance de la première côte).

Entre ces deux segments, le bord externe de la première côte est croisé obliquement par le scalène postérieur.

c) **Rapports de la face supérieure.** — La face supérieure de la première côte répond, d'avant en arrière : au muscle sous-clavier et au plan postérieur du ligament costo-claviculaire; à la veine sous-clavière accompagnée du tronc lymphatique sous-clavier; au scalène antérieur dont le tendon est solidement fixé au tubercule de Lisfranc; à l'artère sous-clavière qui fournit à ce niveau *(triangle intercosto-scalénique)* l'artère scapulaire postérieure; à la branche antérieure du huitième nerf cervical qui, recevant une anastomose du premier nerf dorsal, va constituer le tronc primaire inférieur du plexus brachial; au scalène moyen et au premier muscle surcostal.

d) **Rapports de la face inférieure.** — Cette face contribue à limiter en haut le *premier espace intercostal.*

1° Dans ses *quatre cinquièmes internes*, la face inférieure de la première côte entre en rapport avec la plèvre dont elle est séparée par le premier nerf intercostal, celui-ci ne devenant intercostal qu'à la partie antérieure de l'espace, et par les vaisseaux mammaires internes latéraux.

2° Dans son *cinquième externe*, elle appartient au *premier espace intercostal* et répond aux muscles intercostaux interne et moyen du premier espace, ce dernier d'étendue moindre que le premier; tous les deux se fixent sur la face inférieure de la première côte; entre ces deux muscles glissent les vaisseaux intercostaux du premier espace; l'artère tributaire de l'intercostale supérieure, la veine tributaire tantôt de l'hémi-azygos supérieure, tantôt de la veine intercostale supérieure satellite de l'artère homonyme (voy. : fig. 322 et 327).

EN RÉSUMÉ, la première côte n'est pas une côte quelconque; elle se distingue en effet de toutes les autres : 1° par sa *brièveté*; 2° sa *forme* aplatie, *sans gouttière costale* au niveau du corps; 3° sa *direction* fortement oblique; 4° sa *constitution* en *segments brisés* qui accentuent son cintre et sa courbure; 5° par sa *situation* aux confins de l'orifice supérieur du thorax et de la base du cou *(côte frontière, autant cervicale que thoracique)*; 6° par sa participation à la *limite inférieure* de l'*espace clavi-coraco-costal*, lieu de passage d'organes importants du creux sus-claviculaire au creux de l'aisselle et vice-versa; 7° par ses *rapports chirurgicaux* vasculo-nerveux et musculo-tendineux qu'aucune autre côte ne possède; 8° enfin par son *rôle physiologique*; avec les muscles scalènes *(système costo-scalénique)*, elle constitue le plus important des *moyens de fixation* et de *suspension du dôme pleural.*

CONNEXIONS. — La première côte et son cartilage costal *(premier arc costal)* s'articulent : *en arrière*, avec la première vertèbre dorsale et parfois avec la septième vertèbre cervicale; *en avant*, avec le sternum et la clavicule (articulation sterno-chondro-claviculaire).

INSERTIONS MUSCULAIRES. — Dix muscles s'insèrent sur le premier arc costal, à savoir :
a) Sur la *face supérieure* : le premier surcostal, l'ilio-costal, le petit dentelé postérieur et supérieur, le scalène postérieur (chef accessoire), le scalène moyen, le scalène antérieur, le sous-clavier, l'intercostal externe du premier espace et accessoirement, le petit scalène d'Albinus et Winslow et le scalène accessoire de Wood et Gilis.
b) Sur la *face inférieure* : les muscles intercostaux interne et moyen du premier espace.

Deuxième côte.

Par ses caractères morphologiques, la deuxième côte est une côte intermédiaire entre la première et les côtes moyennes.

Elle se distingue cependant de la première côte par le fait qu'elle présente une courbure

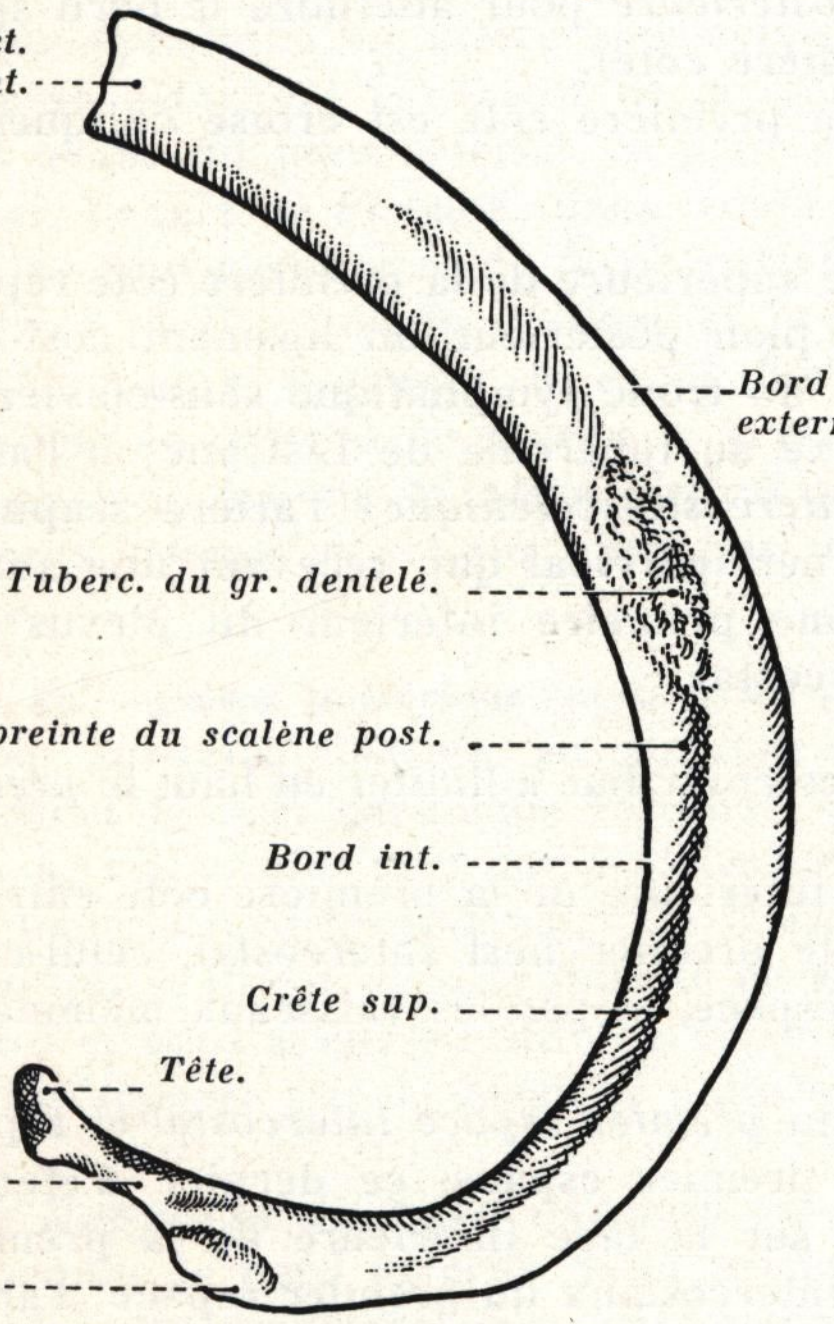

FIG. 328. — *Deuxième côte droite, vue supérieure.*

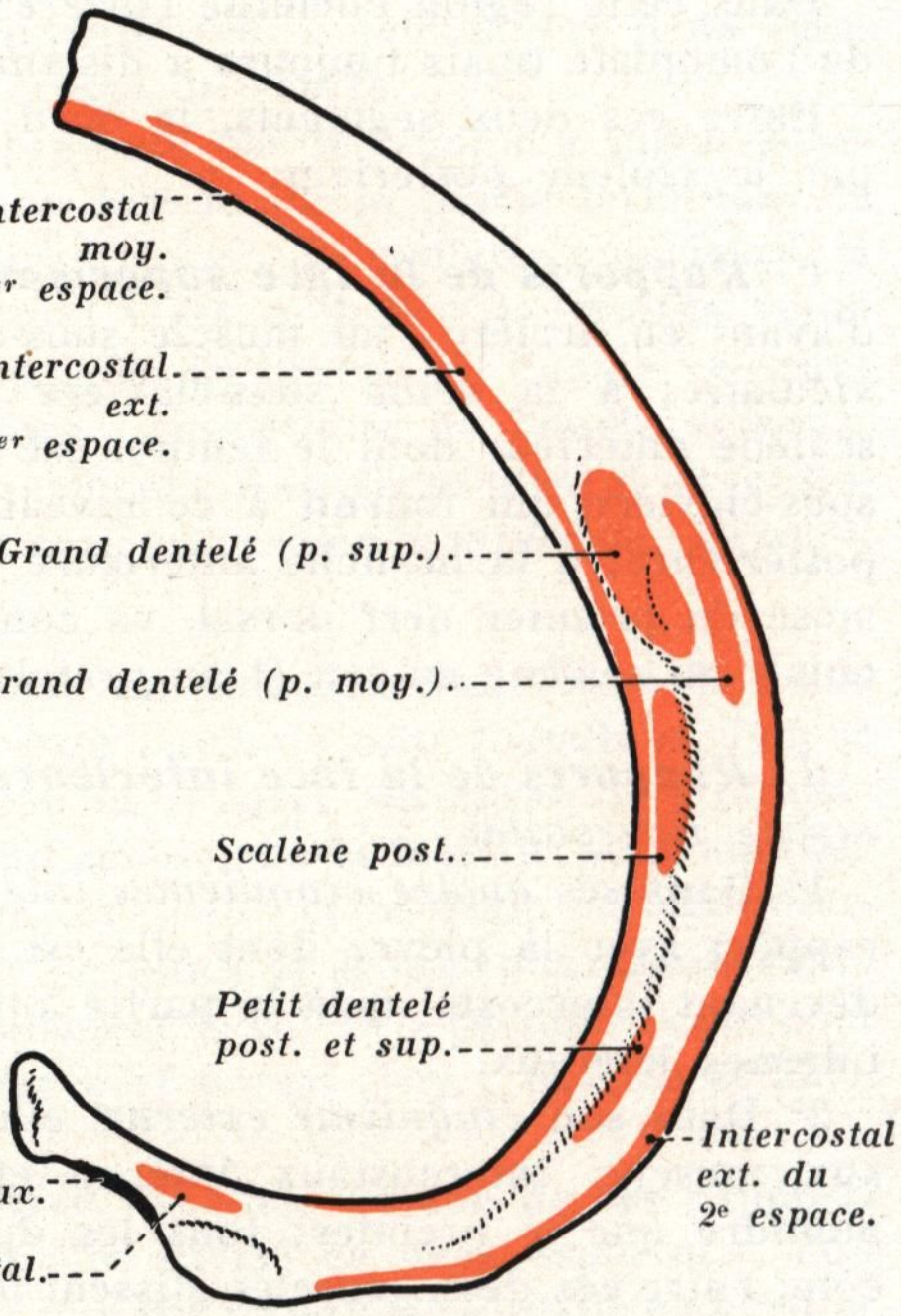

FIG. 329. — *Deuxième côte droite; insertions musculaires et ligamentaires de la face supéro-externe.*

de plus grand rayon, soit de 5 centimètres en moyenne (Fruchaud) et par l'orientation de ses faces; sa face externe regarde en haut et en dehors, sa face interne en bas et en dedans.

Elle présente les trois courbures caractéristiques des côtes, mais sa courbure suivant les bords est peu accentuée.

Le ***col*** est aplati d'avant en arrière et oblique en bas, en arrière et en dehors; sa face postérieure regarde en haut et en arrière; elle donne insertion au deuxième muscle surcostal près de son bord supérieur (voy. : fig. 329).

Le ***corps*** présente deux faces : l'une supéro-externe, l'autre inféro-interne.

La *face supéro-externe* est marquée un peu en arrière de son milieu par des rugosités sur lesquelles s'insère le scalène postérieur *(empreinte du scalène postérieur)* : en avant

de ces rugosités, elle présente une saillie irrégulière sur laquelle se fixent la deuxième digitation du grand dentelé ainsi que la digitation supérieure de la portion moyenne de ce muscle *(tubercule du grand dentelé)* (voy. : fig. 328 et 329).

En arrière de cette saillie, la face supéro-externe est parcourue par une crête mousse, parallèle aux bords de l'os *(crête supérieure de la deuxième côte)*; sur le versant externe de cette crête s'attache postérieurement le muscle petit dentelé postérieur et supérieur.

La *face inféro-interne* est lisse; elle présente dans son tiers postérieur une gouttière costale à peine ébauchée.

Les *bords* donnent insertion aux muscles intercostaux des espaces correspondants (premier et deuxième espaces intercostaux) (voy. : fig. 329).

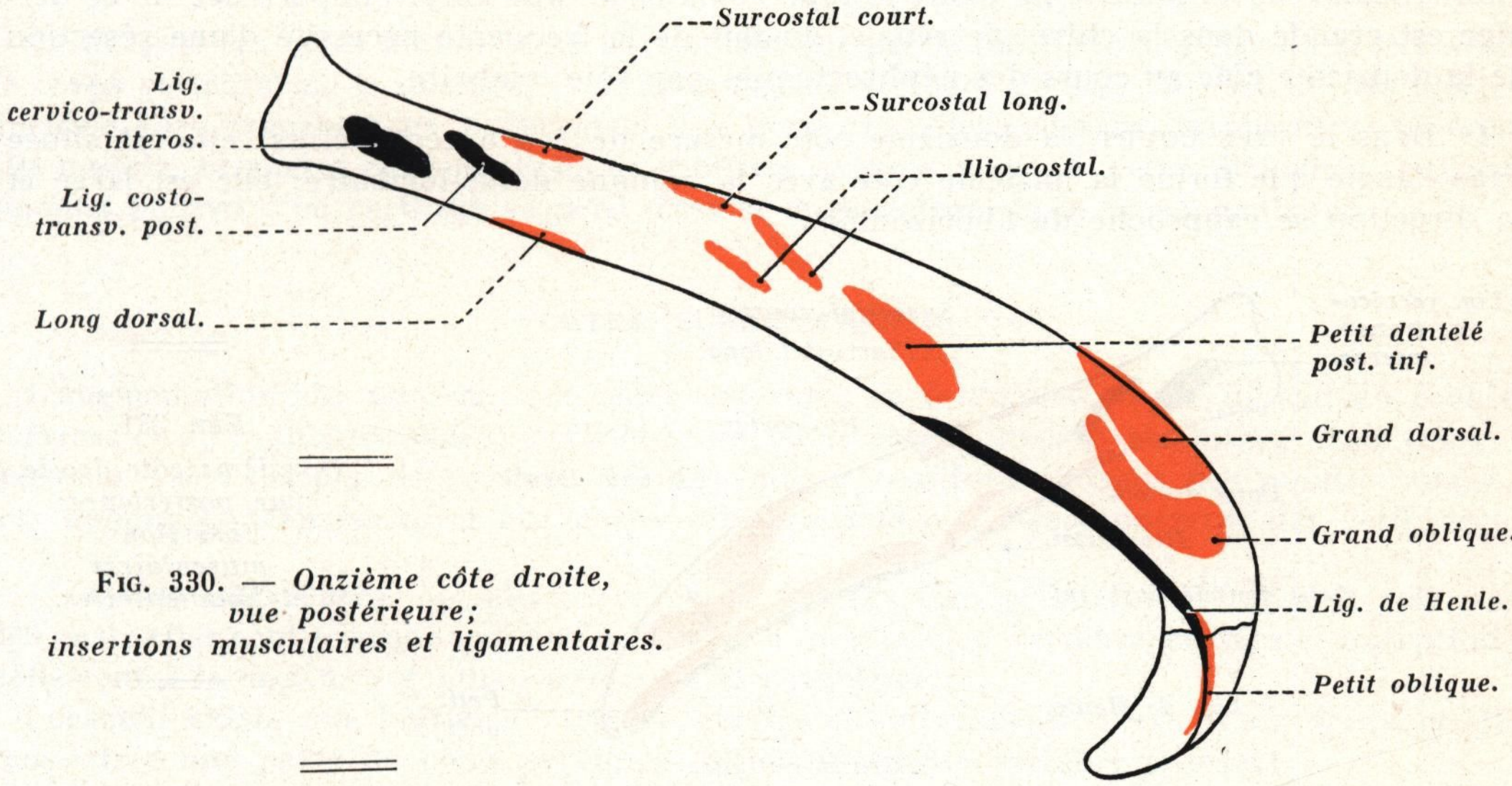

FIG. 330. — *Onzième côte droite, vue postérieure; insertions musculaires et ligamentaires.*

Onzième côte.

La onzième côte est variable dans sa longueur (20 centimètres en moyenne). Ses courbures sont peu marquées et elle ne présente ni angle postérieur, ni angle antérieur; peu incurvée, presque rectiligne, elle ne présente aucune trace de torsion; elle est légèrement concave en avant et en dedans et elle se dirige obliquement en bas en dehors et en avant; elle reste distante de la deuxième côte de 2 cm. 1/2 en moyenne.

La ***tête*** ne présente qu'une seule facette articulaire pour le corps de la onzième vertèbre dorsale.

Le ***col*** est mal délimité et sur sa face postérieure s'insère le ligament cervico-transversaire interosseux.

La tubérosité costale fait défaut et par conséquent la côte est dépourvue de facette articulaire pour l'apophyse transverse; elle est remplacée par des rugosités sur lesquelles se fixe le ligament costo-transversaire postérieur (voy. : fig. 330).

La gouttière costale est encore apparente sur le ***corps*** de la côte, mais toujours peu marquée.

Son *extrémité libre* ou *sommet* se termine en pointe, par un petit cartilage, dans l'épaisseur de la musculature abdominale.

Douzième côte.

La douzième côte (1), sous-jacente à la précédente, mais plus courte, lui est parallèle, et comme elle presque rectiligne et à peine incurvée.

La *tête* ne présente qu'une seule facette articulaire, qui s'articule avec le corps de la douzième vertèbre dorsale.

Elle ne possède ni angles costaux, ni tubérosité costale, ni gouttière costale; enfin, comme la précédente, elle ne s'articule pas directement avec l'apophyse transverse de la douzième dorsale.

La douzième côte est assez variable et l'on distingue *deux types* (étudiés par Récamier, Aman-Jean et Minet) qui sont: le *type court* et le *type long*; l'importance de ce dernier est grande dans la chirurgie rénale, du fait de la fréquente nécessité d'une résection de la douzième côte au cours des néphrectomies par voie lombaire.

1° Dans le TYPE COURT, la douzième côte mesure de 3 à 5 centimètres; elle est située dans l'angle que forme la onzième côte avec la colonne dorso-lombaire; elle est large et sa direction se rapproche de l'horizontale.

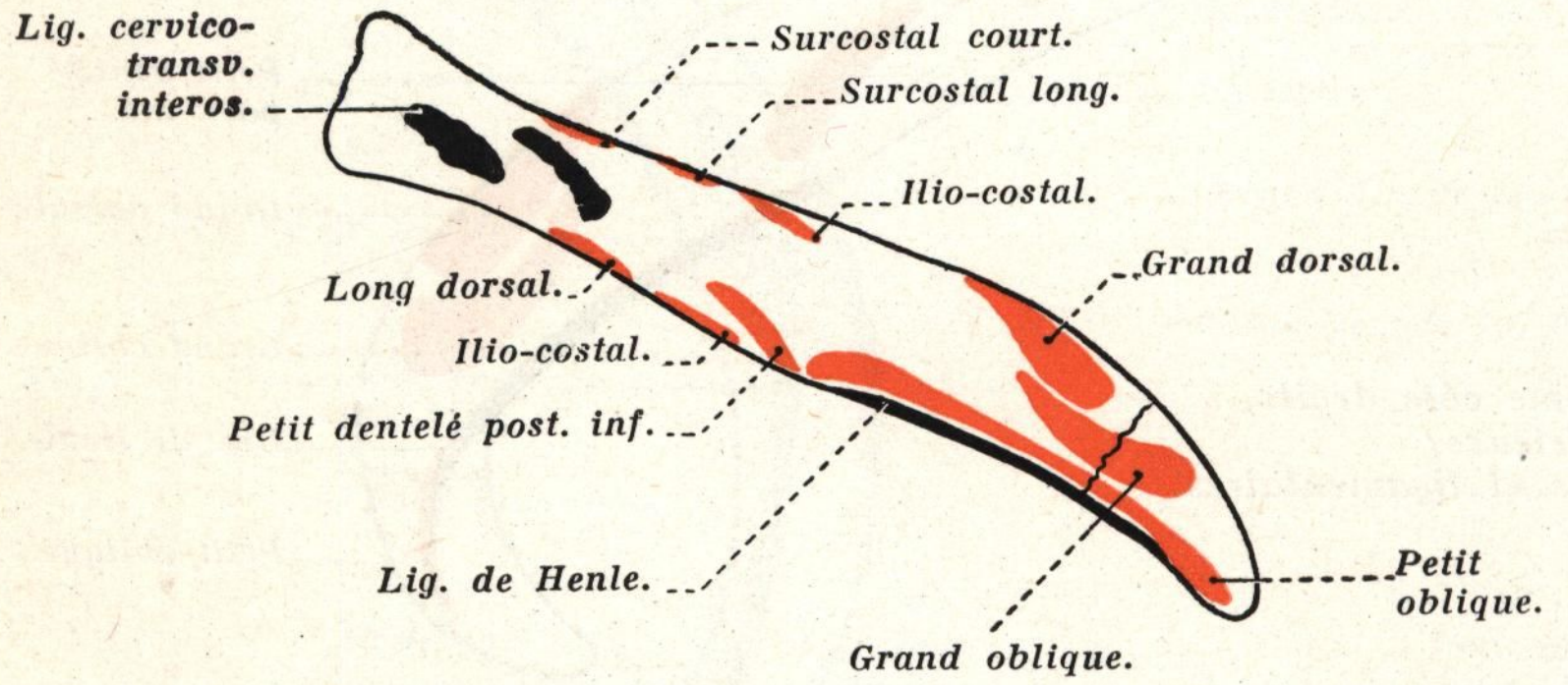

FIG. 331.
Douzième côte droite, vue postérieure; insertions musculaires et ligamentaires.

Sa forme est des plus variables; le plus souvent, elle ressemble à une costoïde lombaire, et nous ne saurions trop insister sur cette ressemblance, car au cours des interventions chirurgicales sur la région lombaire, il est parfois difficile de prime abord de la différencier d'une costoïde lombaire, le meilleur moyen de différenciation étant sa mobilité, qui indique l'existence d'une articulation costo-vertébrale.

Radiologiquement elle présente, soit l'aspect d'une phalangine oblique ou horizontale, soit, plus rarement, lorsqu'elle est très grêle (1 centimètre de long en moyenne), la forme d'une larme de catafalque (Aman-Jean).

Contrairement à la onzième côte, son extrémité libre est rarement effilée; elle est le plus souvent arrondie.

2° Dans le TYPE LONG, beaucoup plus fréquent que le précédent (deux tiers des cas), la douzième côte est oblique en bas et en dehors, mais plus oblique que la onzième, et légèrement incurvée; sa longueur varie de 8 à 14 centimètres. La gouttière costale y est parfois ébauchée. Son sommet est généralement effilé comme celui de la onzième côte, et prolongé par un petit cartilage costal qui se perd dans la musculature de la paroi abdominale.

Par son bord inférieur, elle donne insertion au carré des lombes, à l'aponévrose postérieure du transverse et au ligament lombo-costal de Henle. Sur sa face antérieure, et près

(1) Ouvrage à consulter : J. MINET : Etude de la douzième côte et de ses variations. *Thèse de Paris,* 1934.

de son extrémité, se fixe le ligament cintré du diaphragme, et sur sa face postérieure s'insèrent le petit oblique de l'abdomen (moitié ou deux tiers externes de la côte), le petit dentelé postérieur et inférieur, et le dernier surcostal (voy. : fig. 331).

Elle donne également insertion au grand oblique de l'abdomen lorsqu'elle affecte le type long, au transverse de l'abdomen, au grand dorsal et au diaphragme (voyez ces muscles).

3° Entre ces deux types, il existe des intermédiaires, dits DOUZIÈMES CÔTES MOYENNES, dont la longueur est de 6 et 7 centimètres (12 % des cas: Minet); enfin, sur le même sujet, on observe assez fréquemment des inégalités de longueur entre les douzièmes côtes (de 2 à 5 centimètres environ), mais il est exceptionnel d'y rencontrer à la fois le type court et le type long.

La douzième côte peut manquer unilatéralement.

EN RÉSUMÉ, les côtes flottantes ne s'articulent que par la facette articulaire de la tête avec le corps vertébral de la onzième et de la douzième vertèbre dorsale; il n'existe pas d'articulation costo-transversaire proprement dite pour ces côtes; elles ne possèdent ni tubérosité costale, ni angles costaux; enfin la gouttière costale y est à peine ébauchée, et leur sommet pourvu d'un cartilage se perd dans la musculature de la paroi lombaire.

CÔTES SURNUMÉRAIRES

L'augmentation du nombre des côtes est rare; ce fait s'observe au niveau du rachis cervical et du rachis lombaire; l'cxistence de côtes surnuméraires s'explique embryologiquement par l'absence de soudure des appendices costiformes, issus des points costaux, aux apophyses transverses et aux corps vertébraux (voy. : *Développement des vertèbres*).

*1° **Côtes cervicales.*** — Les *côtes cervicales* (1) sont relativement rares (1 fois sur 200 cas); elles sont presque toujours annexées à la septième vertèbre cervicale, exceptionnellement à la sixième, et plus rarement à la cinquième.

Lorsqu'il existe une huitième vertèbre cervicale (fait exceptionnel), il est fréquent de rencontrer une paire de côtes cervicales attenant à cette vertèbre (Huriez).

On distingue deux types de côtes cervicales : des *côtes complètes* et des *côtes incomplètes*, ces dernières sont beaucoup plus fréquentes et le plus souvent unilatérales; quand elles sont bilatérales, elles sont presque toujours asymétriques.

a) Les **côtes complètes** avec cartilages costaux s'articulent avec le sternum et, dans ce cas, elles représentent les premières côtes de la série. Elles possèdent les mêmes rapports que la première côte thoracique, avec son insertion du scalène antérieur et son croisement supérieur par les vaisseaux sous-claviers et les branches du plexus brachial; cependant elles partagent parfois les insertions du scalène antérieur avec la première côte thoracique.

La côte complète, soudée ou articulée à la première côte, est toujours fortement oblique, plus oblique que la première côte, et sa présence rétrécit d'autant l'orifice supérieur du thorax, mais le dôme pleural la déborde toujours nettement en haut.

b) Les **côtes incomplètes** offrent deux types principaux qui sont : α) le *type court* ou *capitulaire*, ou *parapophysaire*, réduit à la tête et au col qui s'articule avec l'apophyse transverse de la septième vertèbre cervicale; il résulte de l'absence de soudure du point costal à l'apophyse transverse de la vertèbre cervicale; β) le *type long* dont l'extrémité antérieure se termine parfois librement à la base du cou par une extrémité effilée, ou arrondie, ou le plus souvent aplatie en forme de spatule; cette extrémité est tantôt fusionnée ou

---

(1) Ouvrages à consulter : DUHAIL : Les côtes cervicales au point de vue chirurgical. *Thèse de Paris*, 1924.

C. HURIEZ : Le creux sus-claviculaire; ses anomalies osseuses. Côtes cervicales et hypertrophies transversaires. Dorsalisation de la VIIe cervicale. *Thèse de Lille*, 1930.

articulée avec la première côte thoracique, tantôt rattachée à l'apophyse sternale du manubrium par un cordon fibreux; γ) enfin entre ces deux types, il existe tous les intermédiaires *(type mixte)*.

La côte cervicale, principalement dans le type incomplet, peut être soudée à l'apophyse transverse de la septième vertèbre cervicale, et cela soit par sa tête au corps vertébral, soit par sa tubérosité à l'apophyse transverse, soit enfin simultanément par les deux points.

La présence de côtes cervicales donne lieu à un espace intercostal supplémentaire avec sa musculature, mais le plus souvent celle-ci est réduite à un seul muscle : l'intercostal externe.

Rapports. — Les rapports qu'affecte la côte cervicale avec le *plexus brachial* sont variables, mais d'une importance capitale du point de vue pathologique et chirurgical.

Lorsque la côte est complète et s'intercale entre les racines, la huitième cervicale et la première dorsale sont situées au-dessous de la côte, tandis que la septième racine glisse au contact même de la côte, cette dernière laissant parfois sur le col une étroite gouttière; les cinquième et sixième racines cervicales sont situées plus haut et n'entrent généralement pas au contact de la côte cervicale. Cette disposition soulève généralement la septième racine cervicale qui change de direction au contact de la côte, parfois même elle apparaît tendue comme une corde sur un chevalet.

Lorsque la côte est incomplète avec extrémité antérieure libre, le plexus brachial présente la même disposition par rapport à la côte cervicale, mais l'angulation produite par cette côte sur la septième racine cervicale est toujours moindre.

Lorsque les côtes cervicales sont bilatérales, il est exceptionnel que leur disposition et leurs rapports soient identiques à droite et à gauche.

La présence de côtes cervicales entraîne fréquemment des troubles névritiques (territoire du cubital) par compression des racines issues du huitième nerf cervical et du premier nerf dorsal, et par tiraillement du septième nerf cervical, ainsi que des troubles vasculaires par compression de l'artère sous-clavière.

*2° **Côtes lombaires.*** — Les *côtes lombaires* sont annexées à la première vertèbre lombaire, plus rarement aux autres vertèbres lombaires; généralement courtes, elles sont rares et suppléent l'apophyse transverse ou costiforme de la vertèbre; elles représentent alors une *costoïdisation* de cette apophyse; exceptionnellement, elles existent en même temps que l'apophyse costiforme et sont alors rudimentaires.

CARTILAGES COSTAUX

Les cartilages costaux représentent le prolongement antérieur cartilagineux de l'arc costal; comme les côtes, ils sont au nombre de douze de chaque côté : on les désigne de haut en bas en premier, deuxième, troisième, etc., cartilage costal, et comme les côtes, ils sont mobiles avec la respiration.

Les sept premiers sont placés entre l'extrémité antérieure des côtes et le sternum; les trois suivants (huitième, neuvième et dixième) se terminent sur le bord inférieur du cartilage sus-jacent auquel ils sont unis par du tissu fibreux; les deux derniers, correspondant aux côtes flottantes, sont atrophiés et grêles; ils se perdent dans l'épaisseur de la musculature de la paroi abdominale postérieure et se terminent par des extrémités libres.

Ils limitent en haut et en bas la *portion interchondrale des espaces intercostaux.*

Comme les côtes, ils présentent des caractères généraux et des caractères propres à certains d'entre eux.

CARACTÈRES GÉNÉRAUX DES CARTILAGES COSTAUX

CONFIGURATION EXTÉRIEURE. — Chaque cartilage costal est aplati d'avant en arrière et légèrement incurvé, de telle sorte qu'il continue suivant la courbure des faces de la côte le cintre de l'arc costal.

On lui distingue une face antérieure, externe ou superficielle, légèrement convexe; une face postérieure, interne ou endothoracique, légèrement concave; deux bords, épais et arrondis : l'un supérieur, l'autre inférieur, et deux extrémités : l'une externe et l'autre interne.

La *face antérieure* donne insertion au grand pectoral pour les cinq ou six premiers cartilages; au grand droit de l'abdomen pour les cinquième, sixième et septième cartilages; au petit oblique pour les dixième, onzième et douzième cartilages.

Le troisième cartilage donne insertion au petit pectoral près de son bord supérieur (voy. : fig. 341).

La *face postérieure* donne insertion au diaphragme et au transverse de l'abdomen, par des digitations sur les six derniers cartilages costaux, et au triangulaire du sternum sur les troisième, quatrième, cinquième et sixième cartilages costaux.

Les *bords supérieur* et *inférieur* donnent insertion aux intercostaux moyens des espaces correspondants et aux ligaments interchondroïdes de Sébileau; sur le bord supérieur du premier cartilage costal se fixent les faisceaux du ligament costo-claviculaire (le faisceau antérieur en totalité) (voy. : fig. 320 et 326).

L'*extrémité externe* ou costale, saillante, s'encastre dans la cupule de l'extrémité antérieure de la côte correspondante, pour former l'articulation chondro-costale.

L'*extrémité interne* est variable, dans sa forme et ses connexions, suivant les cartilages; *a)* pour les *sept premiers* (extrémité sternale), elle est saillante et affecte la forme d'un angle dièdre à crête antéro-postérieure : c'est le *coin chondral,* qui s'encastre dans les échancrures costales des bords latéraux du sternum; le deuxième, situé au niveau de l'angle de Louis, est à cheval sur la poignée et sur le corps du sternum; le septième s'articule en grande partie avec le corps du sternum, mais aussi avec le bord latéral de l'appendice xiphoïde; *b)* sur les *huitième* et *neuvième,* elle est taillée en biseau aux dépens du bord supérieur du cartilage, et elle s'articule avec le bord inférieur du cartilage situé au-dessus; *c)* une disposition semblable s'observe parfois sur le *dixième* cartilage costal mais le plus souvent ce dernier n'atteint pas le neuvième cartilage, et il lui est rattaché par un court ligament interchondral, désigné sous le nom de *ligament de Labbé.*

Pour les deux derniers cartilages costaux, l'extrémité libre ou externe est effilée.

DIMENSIONS. — La LONGUEUR des cartilages costaux augmente du premier au septième, puis elle diminue ensuite du septième au douzième; le douzième est généralement le plus court et mesure de 8 à 10 millimètres.

La HAUTEUR est égale à celle de la côte au niveau de son extrémité externe, sauf pour le premier cartilage costal, où celle-ci diminue de dehors en dedans.

L'ÉPAISSEUR est approximativement la même que celle de l'extrémité antérieure de la côte correspondante (exception faite pour celui de la première côte).

DIRECTION. — La direction est différente suivant les cartilages costaux. Le premier est oblique en bas et en dedans; le deuxième est également oblique en bas et en dedans, mais beaucoup moins que celui de la première côte; le troisième est à peu près horizontal et forme avec le sternum un angle droit; tous les autres, jusqu'au septième, sont oblique-

ment ascendants de dehors en dedans, et d'autant plus obliques qu'ils sont situés plus bas; ils forment avec le bord latéral du sternum un angle aigu ouvert en bas.

Les cartilages compris entre le sixième et le dixième inclusivement ne sont pas rectilignes, mais incurvés à concavité supérieure; ils forment avec la côte correspondante un angle ouvert en haut.

Les cartilages peuvent s'ossifier partiellement: cette ossification débute vers dix-huit ans; parfois même le premier cartilage costal peut être ossifié en totalité chez l'adulte.

CARACTÈRES PROPRES A CERTAINS CARTILAGES COSTAUX

Premier cartilage costal. — Le premier cartilage costal est bien spécial; prolongeant la première côte, il conserve en partie sa forme et sa direction, mais il est tordu sur son axe, de telle sorte que près de son extrémité sternale, sa face externe regarde en haut et en avant, tandis que sa face interne regarde en bas et en arrière; d'autre part, sa hauteur et son épaisseur augmentent progressivement de dehors en dedans.

Ses bords sont inégaux; le bord postéro-supérieur, presque horizontal, possède une longueur moyenne de 2 centimètres; tandis que son bord antéro-inférieur, légèrement convexe en avant et en bas, présente une longueur double, soit 4 centimètres.

Son extrémité interne, presque plane, taillée en biseau, est oblique en bas et en dedans; elle s'articule par l'intermédiaire d'une véritable synchondrose avec l'échancrure costale la plus supérieure du manubrium sternal; elle est sous-jacente à l'apophyse sternale.

Sa face antéro-supérieure donne insertion au grand pectoral, au tendon du muscle sousclavier et au ligament costo-claviculaire (plan antérieur) (voy. : fig. 320 et 341); sa face postéro-inférieure donne insertion au ligament sterno-costo-péricardique de Lannelongue et Le Dentu.

Son bord supérieur présente près de son extrémité interne une petite facette articulaire, de forme triangulaire à base sternale, qui complète la surface articulaire sternocostale de l'articulation sterno-claviculaire; en dehors de cette facette, il donne insertion au ligament costo-claviculaire (plan postérieur); son bord inférieur donne insertion au ligament interchondroïde du premier espace.

Sixième, septième et huitième cartilages costaux. — Ces cartilages costaux présentent la même forme que le précédent; leurs bords, supérieur et inférieur, en regard, présentent assez souvent de petites facettes articulaires ovalaires, par l'intermédiaire desquelles ils entrent en contact pour constituer les *articulations interchondrales.*

Le *septième cartilage* costal est le plus long de tous les cartilages costaux; sa longueur moyenne est de 13 centimètres; sa courbure est très marquée, si bien qu'il présente deux segments : l'un externe, court ou juxta-costal, oblique en bas et en dedans; l'autre interne, plus long ou juxta-sternal, oblique en haut et en dedans. Il est généralement dépourvu de facette articulaire; son extrémité interne s'articule simultanément avec le bord latéral du corps du sternum et avec l'appendice xiphoïde.

Le bord inférieur du dixième cartilage costal donne insertion à l'aponévrose antérieure du petit oblique.

Cartilage des côtes flottantes. — Les cartilages des côtes flottantes (onzième et douzième) sont très grêles, effilés, perdus dans la masse charnue des muscles larges de l'abdomen.

STRUCTURE. — Les cartilages costaux sont constitués par du cartilage hyalin entouré d'un manchon de périchondre.

STERNUM

Le sternum est un os allongé et plat, impair, médian, rarement symétrique qui occupe la partie antérieure et médiane du thorax; c'est l'os médian de la poitrine d'où son nom (de στέρνον, poitrine); sur lui viennent s'appuyer les deux clavicules et les sept premières paires costales, par l'intermédiaire de leurs cartilages costaux.

C'est un os mobile qui se déplace d'arrière en avant et de bas en haut (inspiration) ou *vice versa* (expiration) avec la respiration.

Primitivement formé par une série de pièces indépendantes, superposées les unes aux autres comme les vertèbres, et que l'on désigne sous le nom de *sternèbres*, le sternum est formé chez l'adulte de trois pièces qui sont : *a)* une *pièce supérieure* appelée *poignée du sternum* ou *manubrium sternal*; *b)* une *pièce moyenne*, plus courte chez la femme que chez l'homme, appelée *corps du sternum* (ou *mésosternum* ou *gladiolus*); *c)* et une *pièce inférieure*, variable dans sa forme et son étendue qui constitue la *pointe du sternum* ou *appendice xiphoïde* ou *processus ensiformis* (de *ensis*, épée) (*clipeum stomachi* (1) des anciens). Les dimensions de l'appendice xiphoïde sont très variables ; sa longueur oscille entre 4 et 8 centimètres et sa largeur est de 20 millimètres au point le plus large; assez souvent (un tiers des cas), ce dernier est percé d'un petit orifice de 2 à 4 millimètres environ de diamètre, c'est le *trou xiphoïdien*; situé à sa partie moyenne, cet orifice présente un aspect très variable; parfois circulaire, il est le plus souvent allongé en forme de fente verticale; il est traversé par une ou deux artérioles et veinules, ainsi que par des pelotons adipeux. Relativement superficiel, l'appendice xiphoïde est situé sous la peau et facilement palpable; topographiquement, il répond à la partie la plus élevée du creux épigastrique ou *scrobicule*.

L'appendice xiphoïde peut manquer.

A l'union du manubrium et du corps du sternum *(angle de Louis)* on observe parfois un sillon ou une encoche correspondant à l'articulation des deux premières pièces de l'os.

FORME. — Le sternum a été comparé par les anciens anatomistes à une *épée de gladiateur* (2), dont la poignée répond au manubrium sternal et la pointe à l'appendice xiphoïde.

DIRECTION. — Le sternum n'est pas vertical; son extrémité supérieure est plus rapprochée de la colonne vertébrale que son extrémité inférieure; il est dans son ensemble oblique en bas et en avant; le manubrium est beaucoup plus incliné sur l'horizontale que ne l'est le corps du sternum, si bien que ces deux pièces forment entre elles un angle dièdre ouvert en arrière et en bas; l'union de ces deux pièces détermine sur la face antérieure du sternum une saillie angulaire transversale appelée *angle de Louis* (3).

Son obliquité est fonction de la forme du thorax; sur les thorax largement ouverts en bas, le sternum est très oblique; par contre, sur les thorax peu développés, étroits ou allongés, la direction du sternum se rapproche de la verticale. Assez fréquemment, la pointe du sternum s'infléchit en avant, donnant ainsi à l'appendice xiphoïde un aspect légèrement incurvé à concavité antérieure.

DIMENSIONS. — La hauteur moyenne du sternum est de 18 centimètres. Le manubrium est la partie la plus large et aussi la plus épaisse de l'os; il est très épais au niveau de son

(1) *Clipeum stomachi*, bouclier de l'estomac.
(2) De ξίφος, épée.
(3) ANTOINE LOUIS, chirurgien français (1723-1792).

bord supérieur; il va en diminuant d'épaisseur de haut en bas. Le corps présente son maximum d'épaisseur au niveau du cinquième cartilage costal, puis cette épaisseur va en diminuant progressivement au-dessus et au-dessous de ce point; l'appendice xiphoïde est toujours moins épais que le corps.

REPÈRES PAR RAPPORT A LA COLONNE VERTÉBRALE. — Un plan horizontal passant : *a)* par le bord supérieur du manubrium sternal, répond soit à la deuxième vertèbre dorsale, soit au disque intervertébral compris entre la deuxième et la troisième vertèbre dorsale; *b)* par l'angle de Louis, répond à la quatrième vertèbre dorsale ou au tiers supérieur de la cinquième; *c)* et par le milieu de l'appendice xiphoïde, à la partie inférieure de la dixième dorsale (dans la plupart des cas et sur un thorax normal).

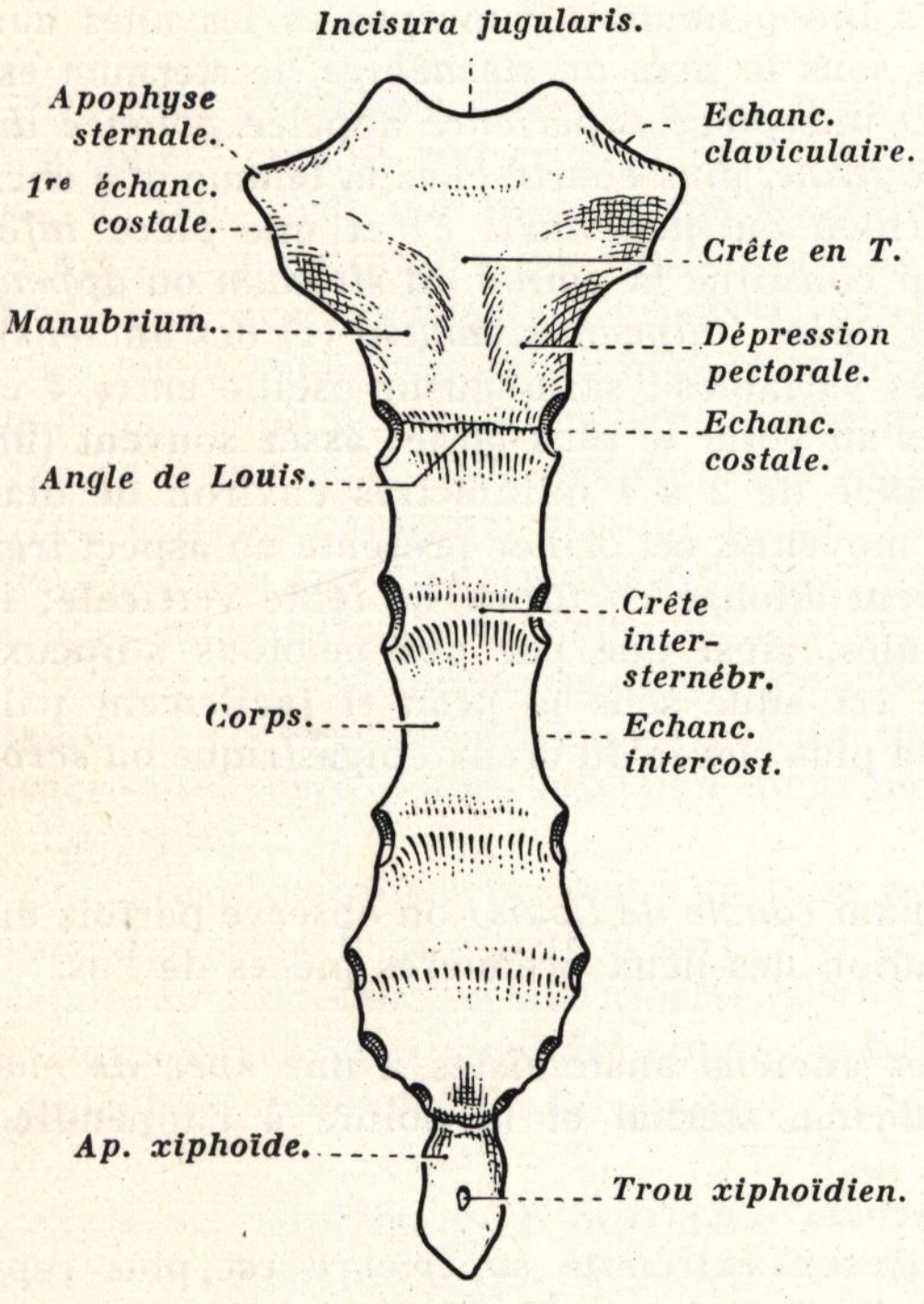

FIG. 332. — *Sternum, face antérieure.*

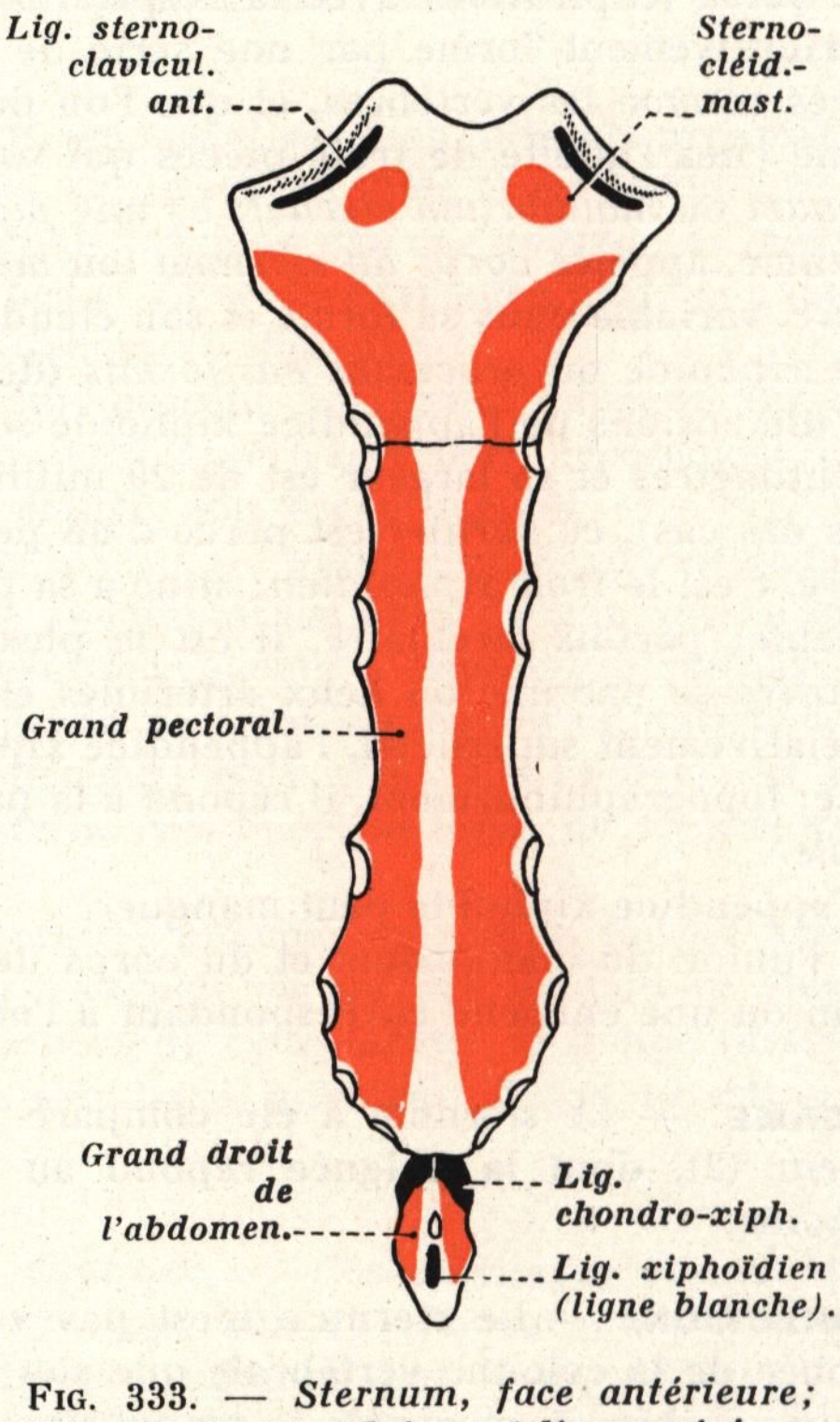

FIG. 333. — *Sternum, face antérieure; insertions musculaires et ligamentaires.*

CONFIGURATION EXTÉRIEURE. — Il est aplati d'avant en arrière et on peut lui distinguer deux faces : antérieure et postérieure, deux bords latéraux, une base et un sommet.

Face antérieure. — La *face antérieure* ou *cutanée* est convexe de haut en bas, et sa convexité est toujours plus accusée chez l'homme que chez la femme; elle est également convexe transversalement, sauf à la partie supérieure et médiane du manubrium sternal, et au tiers inférieur du corps, qui sont légèrement excavés.

Le *manubrium sternal* présente une crête mousse en forme de T *(crête en T)* dont la branche horizontale s'étend d'une extrémité externe à l'autre de la facette articulaire supérieure du sternum, et dont la branche verticale, élargie à sa partie inférieure, se termine au niveau de l'angle de Louis.

Au-dessus de la crête en T, et sur la ligne médiane, le sternum présente une légère excavation en forme de gouttière large et peu profonde, qui aboutit à la fourchette sternale;

en dehors de cette gouttière s'insèrent, au-dessus de la crête en T, et de bas en haut, le tendon du chef sternal du sterno-cléido-mastoïdien, et le ligament sterno-claviculaire antérieur.

De chaque côté de la branche verticale de la crête en T, le manubrium présente deux dépressions, appelées *dépressions pectorales* qui donnent insertion au faisceau sterno-costal supérieur du grand pectoral (voy. : fig. 332 et 333).

Le *corps du sternum* s'élargit de haut en bas et présente sur sa face antérieure de petites crêtes rugueuses transversales, parallèles, au nombre de trois à quatre, et d'autant moins apparentes et plus rapprochées les unes des autres qu'on les envisage plus bas; ce sont

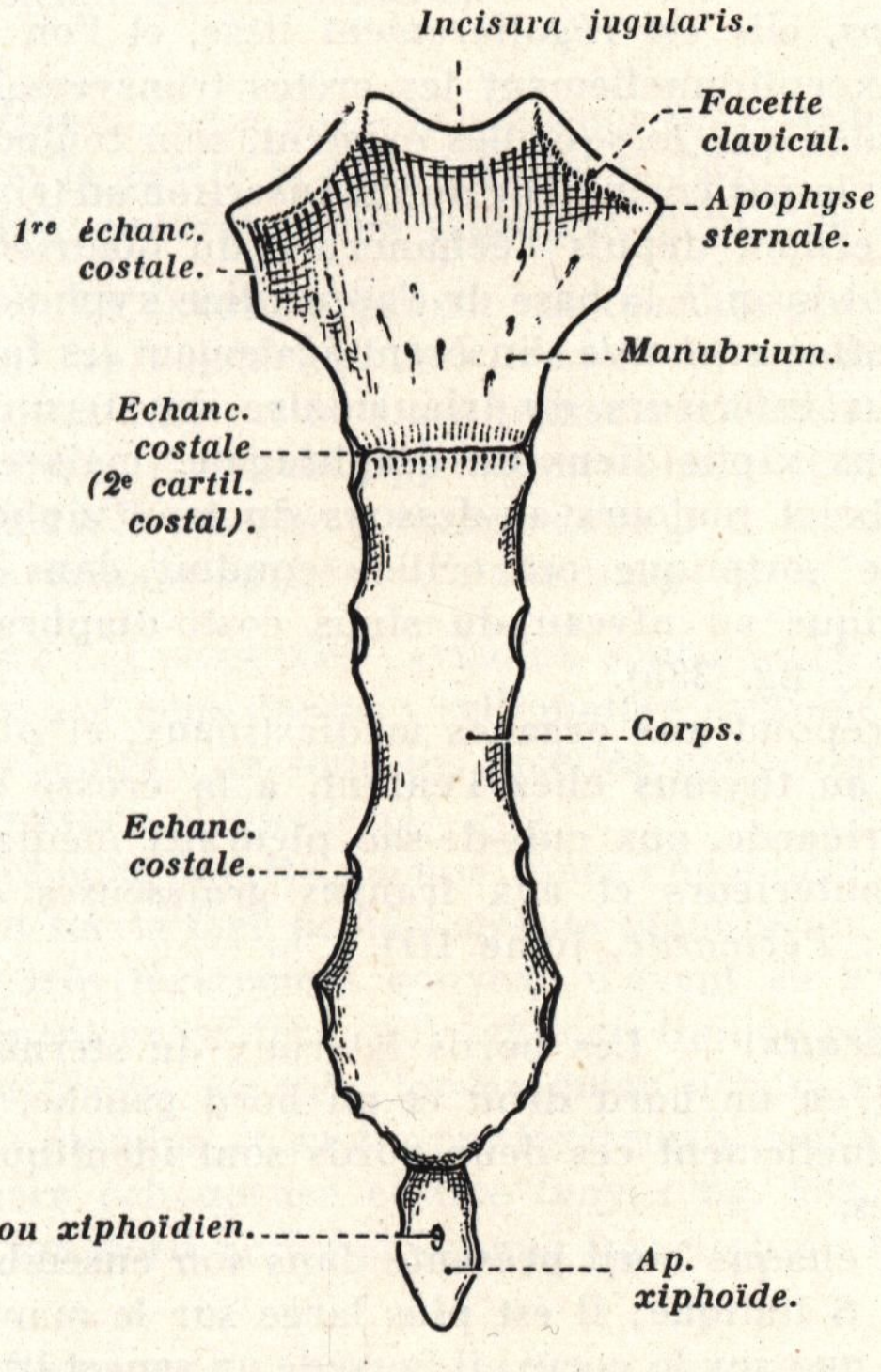

Fig. 334. — *Sternum, face postérieure.*

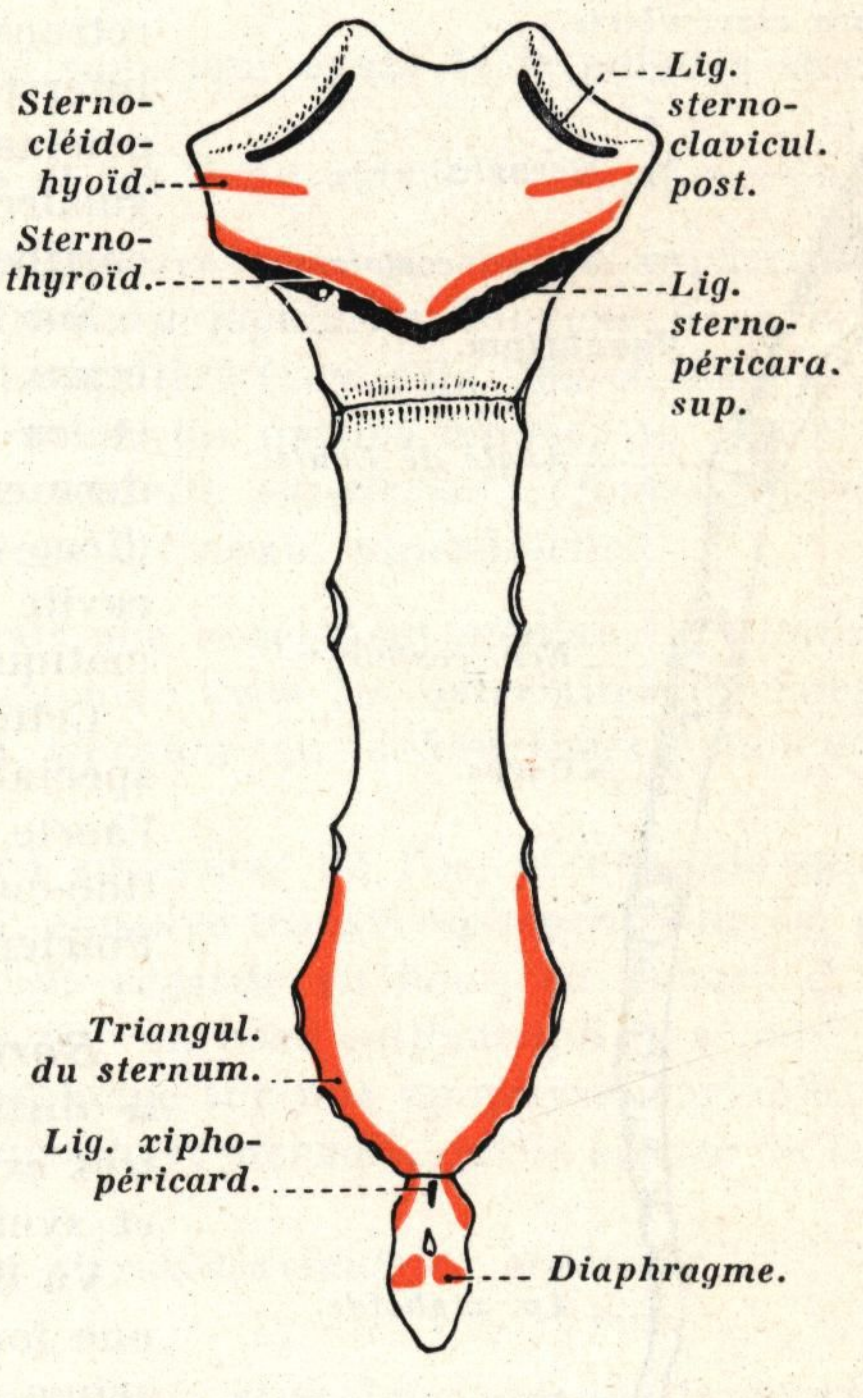

Fig. 335. — *Sternum, face postérieure; insertions musculaires et ligamentaires.*

les *crêtes intersternébrales,* correspondant à la soudure des pièces (sternèbres) qui entrent primitivement dans la constitution du sternum; entre ces crêtes, le corps présente des surfaces lisses. La partie inférieure de cette face présente une dépression, d'étendue et de profondeur variables, perceptible sous les téguments : c'est la *fossette xiphoïdienne* : une légère saillie de la face antérieure du sternum surplombe presque toujours cette fossette.

Dans toute l'étendue de la partie latérale de cette face s'insère le faisceau sterno-costal inférieur du grand pectoral; entre ces insertions, c'est-à-dire sur la ligne médiane, la face antérieure du corps du sternum répond directement à la peau, et accessoirement au muscle présternal.

L'*appendice xiphoïde,* très irrégulier dans sa forme, donne insertion sur la ligne médiane à la ligne blanche *(ligament xiphoïdien)* formé par l'entrecroisement des fibres

les plus supérieures des aponévroses d'insertion des muscles grands obliques de l'abdomen), et latéralement au ligament chondro-xiphoïdien, ainsi qu'à la digitation interne du grand droit de l'abdomen (voy. : fig. 333).

Face postérieure. — La *face postérieure* ou *médiastinale* est concave dans tous les sens, mais beaucoup plus concave de haut en bas que dans le sens transversal.

Sur le *manubrium,* elle est très rugueuse et donne insertion : *a)* à deux muscles qui sont le sterno-cléido-hyoïdien en haut et latéralement, et le sterno-thyroïdien à sa partie moyenne, suivant une attache linéaire oblique en bas et en dedans, répondant à toute la largeur de la moitié correspondante de cette face (voy. : fig. 335); *b)* et au ligament sterno-péricardique supérieur de Luschka (voy. : *Ligaments du péricarde*).

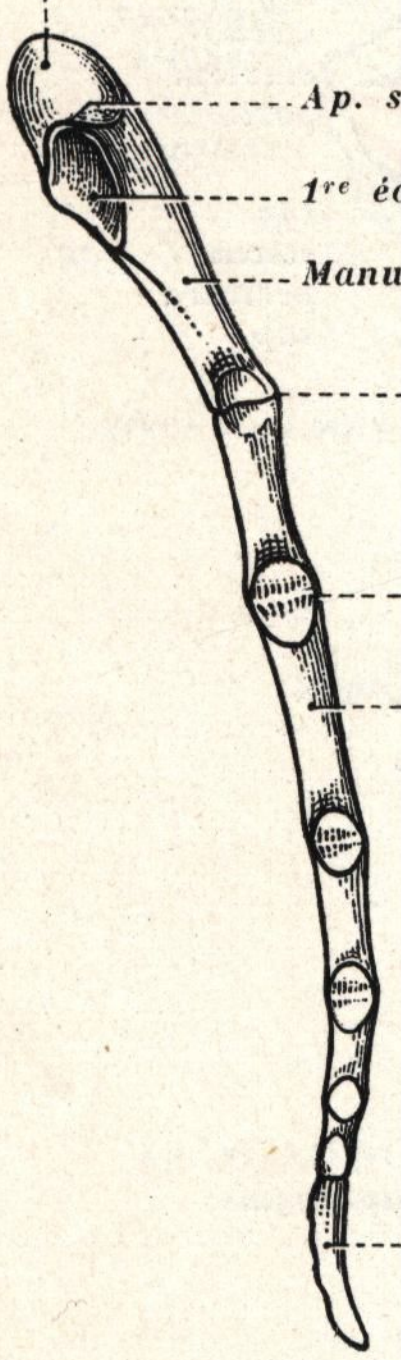

FIG. 336.
Sternum, vue latérale droite.

Sur le *corps,* elle est régulièrement lisse, et l'on ne retrouve qu'exceptionnellement les crêtes transversales intersternébrales qui, lorsqu'elles existent, sont toujours peu marquées; latéralement, elle donne insertion au triangulaire du sternum depuis l'échancrure du quatrième cartilage costal jusqu'à la base de l'appendice xyphoïde.

Sur l'*appendice xiphoïde* s'insèrent également les faisceaux les plus inférieurs du triangulaire du sternum, et les faisceaux xiphoïdiens du diaphragme; mais ces derniers se fixent toujours au-dessous du trou xiphoïdien, de telle sorte que cet orifice conduit dans la cavité thoracique au niveau du sinus costo-diaphragmatique (voy. : fig. 335).

Cette face répond aux organes médiastinaux, et plus spécialement au thymus chez l'enfant, à la crosse de l'aorte, au péricarde, aux culs-de-sac pleuraux médiastino-costaux antérieurs et aux franges graisseuses de Poirier (voy. : *Péricarde,* tome III).

Bords latéraux. — Les bords latéraux du sternum se distinguent en un bord droit et un bord gauche, et très exceptionnellement ces deux bords sont identiques et symétriques.

Vu de face, chaque bord présente dans son ensemble une forme en S italique; il est plus large sur le manubrium sternal que sur le corps; il possède un aspect irrégulier, festonné, marqué par la superposition de haut en bas d'échancrures à concavité externe : *a)* les unes, au nombre de *sept,* sont articulaires, anguleuses (sauf la première), rugueuses, profondes; limitées par des bords saillants, elles sont situées pour la plupart aux extrémités des crêtes intersternébrales, ce sont les *échancrures costales*; elles logent les extrémités internes des sept premiers cartilages costaux; *b)* les autres, au nombre de *six,* sont lisses et régulières, ce sont les *échancrures intercostales*; elles correspondent aux espaces intercostaux dont elles forment la limite antérieure.

Echancrures costales. — La hauteur de ces échancrures diminue graduellement de haut en bas; d'autre part, la dernière échancrure intercostale est toujours très étroite, et dans la moitié supérieure du bord latéral, les échancrures intercostales l'emportent sur les échancrures costales (voy. : fig. 332).

La situation des échancrures costales mérite d'être précisée. La première échancrure (premier cartilage costal) occupe la partie la plus élevée du bord latéral du manubrium sternal; sous-jacente à l'apophyse sternale, elle est triangulaire à base supérieure, très

rugueuse et concave dans tous les sens; elle regarde en dehors et en bas (voy. : fig. 336).

Sur les versants antérieur et postérieur de la première échancrure costale s'insèrent les ligaments conoïdes de la première articulation chondro-sternale (voy. : *Articulations chondro-sternales*).

La deuxième échancrure (deuxième cartilage costal) est à cheval sur le manubrium et sur le corps du sternum; c'est elle qui présente le dispositif angulaire le plus net, avec deux versants taillés obliquement et en sens inverse; elle regarde en dehors et légèrement en haut (voy. : *Articulations chondro-sternales*).

La septième ou dernière échancrure est également à cheval sur le corps et sur l'appendice xiphoïde (la facette xiphoïdienne est toujours réduite); elle présente la même disposition que la seconde.

Base. — La base du sternum représente le bord supérieur épais de la poignée sternale, c'est la partie la plus épaisse de l'os.

Elle présente trois segments, dont l'un médian et les deux autres latéraux.

a) Le SEGMENT MÉDIAN est marqué par une échancrure plus ou moins apparente suivant les sujets, appelée *fourchette sternale* ou *incisura jugularis*; convexe dans le sens sagittal, elle est concave transversalement, lisse et régulière (voy. : fig. 332 et 334); superficielle, elle est très appréciable à la palpation à travers les parties molles, où elle correspond à la fossette médiane de la base du cou, dite *fossette sus-sternale (fovea jugularis)*; son versant antérieur donne insertion à l'aponévrose cervicale superficielle.

b) Les SEGMENTS LATÉRAUX sont encore plus épais que le segment médian; ils sont occupés par deux facettes articulaires destinées à s'articuler avec les extrémités internes des clavicules : ce sont les *facettes claviculaires du sternum* ou *échancrures claviculaires (incisura clavicularis)*.

Chaque facette occupe toute l'épaisseur du bord supérieur de l'os, et déborde quelque peu sur la face postérieure du manubrium sternal; concave transversalement, elle est plane ou très légèrement convexe d'avant en arrière; elle regarde en haut, en dehors et légèrement en arrière; elle est bien limitée en dedans par un bord saillant qui la sépare de la fourchette sternale, tandis qu'en dehors elle se prolonge sur une apophyse, variable dans son étendue et sa forme, légèrement saillante : l'*apophyse sternale*, qui la sépare de la première échancrure costale (voy. : fig. 332 et 334).

Son bord antérieur donne insertion au ligament sterno-claviculaire antérieur.

Sommet. — Le sommet est constitué par l'appendice xiphoïde; presque toujours cartilagineux, il n'est totalement ossifié que chez le vieillard. Très variable dans sa forme, il peut être triangulaire, ovalaire, quadrangulaire, parfois même bifide avec fissure complète ou incomplète *(appendice xiphoïde en queue d'hirondelle* : Vésale); assez souvent aussi, il est dévié latéralement et recourbé.

Sur sa face antérieure se dispose parfois une petite bourse séreuse, la *bourse séreuse préxiphoïdienne de Hyrtl*, interposée entre cet os et la ligne blanche *(ligament xiphoïdien)*.

La moitié inférieure de son bord latéral donne insertion à la partie la plus supérieure du transverse de l'abdomen (voy. : fig. 511).

CONNEXIONS. — Le sternum s'articule à droite et à gauche avec les clavicules et avec les sept premiers cartilages costaux.

INSERTIONS MUSCULAIRES. — Le sternum donne insertion à dix-huit muscles qui sont unilatéralement :

1° Sur la *face antérieure* : au sterno-cléido-mastoïdien (faisceau sternal), au grand pectoral, au grand droit de l'abdomen et à l'aponévrose du grand oblique (par l'intermédiaire du ligament xiphoïdien) et accessoirement au muscle présternal.

2° Sur la *face postérieure* : au sterno-cléido-hyoïdien, au sterno-thyroïdien, au triangulaire du sternum et au diaphragme (faisceau xiphoïdien).
3° Sur le *bord latéral de l'appendice xiphoïde* : au transverse de l'abdomen.

ARCHITECTURE. — Le sternum est constitué par du tissu spongieux à larges alvéoles et à trabécules minces, et par deux minces lames de tissu compact : l'une antérieure, l'autre postérieure; c'est un des os les plus spongieux, partant des plus légers du corps humain : aussi offre-t-il peu de résistance aux instruments tranchants ou contondants; d'autre part, c'est l'os qui se prête le mieux par sa situation et sa consistance à la ponction de moelle osseuse.

OSSIFICATION ET DÉVELOPPEMENT. — Le sternum est précédé d'une ébauche cartilagineuse formée par deux bandes latérales parallèles, les *hémisternums* droit et gauche.

Jusqu'à la fin du quatrième mois de la vie intra-utérine, les hémisternums sont séparés l'un de l'autre par une fente verticale et médiane (*fente ou fissure médio-sternale*). Au début du troisième mois, le contact s'établit à la partie supérieure dans le segment qui donnera ultérieurement la poignée du sternum, et la soudure des hémisternums s'établit progressivement de haut en bas dans le courant du troisième mois.

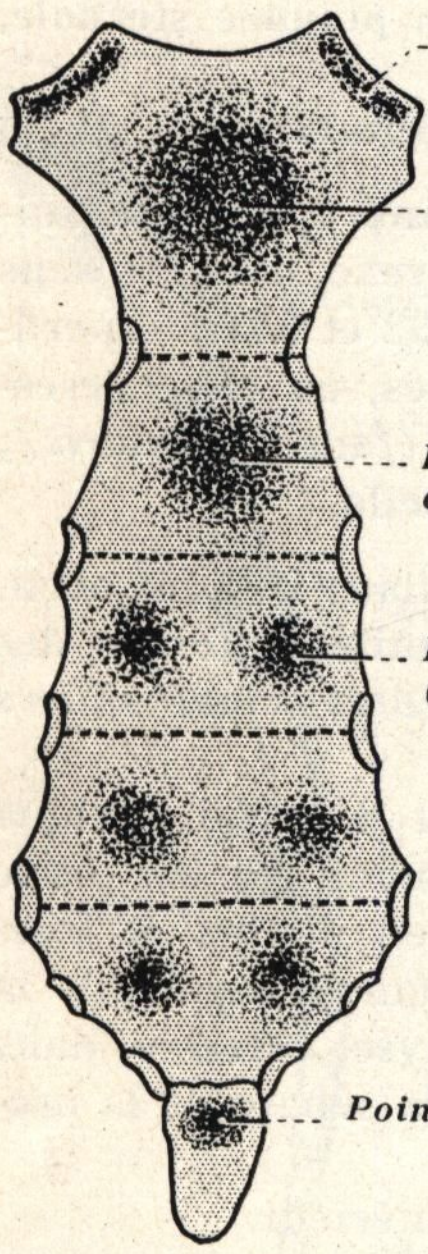

FIG. 337. — *Ossification du sternum, vue antérieure* (demi-schématique).

L'absence de fusion des hémisternums explique les fissures congénitales de cet os ou *sternoschisis* ou *fissures sternales*, ainsi que la bifidité de l'appendice xiphoïde; quant au trou xiphoïdien, on doit le considérer comme un reliquat embryonnaire par absence de soudure.

Les *points d'ossification* apparaissent dans le sternum cartilagineux au début du sixième mois fœtal; ils sont *segmentaires* et correspondent à chacune des pièces primitives du sternum *(sternèbres)*; les uns sont uniques et médians, les autres sont doubles et latéraux; leur ordre d'apparition et leur situation sont des plus variables.

Le *manubrium* ne présente qu'un seul point central, qui apparaît le plus souvent au début du sixième mois; cependant il peut présenter deux *points secondaires* au niveau des échancrures claviculaires (voy. : fig. 337); ces points se soudent au manubrium vers la 25e année (Rambaud et Renault).

Le *corps*, très variable dans son développement, présente généralement sept à huit points d'ossification (avec des extrêmes de six à treize : Köhler) disposés suivant quatre paires de chaque côté de la ligne médiane; assez souvent, la deuxième sternèbre ne présente qu'un seul point médian d'ossification (c'est le point le plus élevé du corps du sternum); les *points doubles* ou *bilatéraux* apparaissent deux à deux de chaque côté de la ligne médiane, pour constituer les sternèbres, et celles-ci restent séparées entre elles pendant un certain temps par des bandes transversales cartilagineuses.

Le corps revêt son aspect segmentaire sternébral jusqu'à l'adolescence; mais vers l'âge de dix-huit ans, le sternum n'est plus représenté que par trois pièces : poignée, corps et appendice xiphoïde.

L'*appendice xiphoïde* ne présente généralement qu'un seul point d'ossification *(point xiphoïdien)*, mais il peut cependant rester cartilagineux pendant la plus grande partie de la vie et même ne jamais s'ossifier.

L'ossification du sternum n'est terminée qu'à un âge assez avancé (entre 30 et 50 ans).

La soudure entre le manubrium et le corps est exceptionnelle.

Os suprasternaux.

Sous le nom d'*os suprasternaux*, on désigne deux petits osselets inconstants, décrits pour la première fois par Breschet en 1838. Ils sont situés au-dessus du sternum, avec lequel ils s'articulent soit par des ligaments, soit par une véritable synchondrose; ils représentent les vestiges de l'épisternum (disparu chez l'homme) et se développent aux dépens des cartilages suprasternaux (Ruge).

Ossicules parasternaux.

On désigne, sous le nom d'*ossicules parasternaux*, de petits osselets très rares qui occupent les parties latérales du sternum au niveau des échancrures du deuxième cartilage costal, de part et d'autre de l'articulation du manubrium avec le corps du sternum. Ces osselets présentent un volume et un aspect variables; leur grosseur est celle d'un grain de blé en moyenne; ils participent à la constitution des deuxièmes articulations chondro-sternales. Cet osselet peut être unilatéral.

DU THORAX EN GÉNÉRAL

Le *thorax* est une cage ostéo-cartilagineuse qui renferme les deux poumons, les plèvres, les bronches, une partie de la trachée et les organes médiastinaux : cœur, péricarde, aorte thoracique, gros vaisseaux de la base du cœur, thymus (en partie), œsophage et canal thoracique, d'où son nom de *cage thoracique*.

Il est constitué : *a)* en arrière, sur la ligne médiane, par les douze vertèbres dorsales *(rachis dorsal)*; *b)* latéralement, par les douze côtes superposées et leurs cartilages costaux; *c)* et en avant, sur la ligne médiane, par le sternum *(colonne sternébrale)*.

FORME. — Le thorax présente de nombreuses variations individuelles ; mais, dans l'ensemble, il possède une forme cylindro-conique légèrement aplatie d'avant en arrière ; le *segment supérieur*, étendu de la première à la sixième côte, est tronconique; le *segment inférieur*, correspondant aux six dernières côtes, est approximativement cylindrique.

Le thorax est le plus souvent asymétrique, et par suite de la situation du foie, le côté droit est généralement plus développé que le côté gauche.

CONFIGURATION EXTÉRIEURE DU THORAX. — On distingue à la surface extérieure du thorax quatre faces : une antérieure, une postérieure et deux latérales.

Face antérieure. — La *face antérieure* ou *chondro-sternale* est comprise entre les angles antérieurs des côtes. Elle est constituée de dedans en dehors par le sternum, les cartilages costaux articulés avec le sternum du premier au septième, articulés entre eux du septième au dixième, et par l'extrémité antérieure des côtes. Elle est oblique de haut en bas et d'arrière en avant.

Sur cette face, on remarque : *a) au niveau du sternum*, la saillie transversale de *l'angle de Louis*, comprise dans le sens vertical entre le manubrium sternal et le corps du sternum, et dans le sens transversal entre les deuxièmes articulations chondro-sternales droite et gauche; et les crêtes intersternébrales de la face antérieure du corps du sternum; *b) de chaque côté du sternum*, les sept articulations chondro-sternales, les cartilages costaux des sept premières côtes en connexion avec le sternum, les cartilages des huitième, neuvième et dixième côtes accolés les uns aux autres, les articulations chondro-costales et l'extrémité antérieure des côtes.

La ligne qui unit les articulations chondro-costales d'un même côté est oblique en bas et en dehors (voy. : fig. 338).

Face postérieure. — La *face postérieure* ou *dorsale* est comprise entre les angles postérieurs des côtes. Elle est constituée de dedans en dehors par le segment dorsal du rachis et par les segments postérieurs des douze arcs costaux ; elle va en s'élargissant de haut en bas par le fait que l'angle postérieur des côtes est d'autant plus éloigné de la ligne

médiane qu'on le considère sur une côte plus inférieure. Elle est convexe en arrière de haut en bas.

Cette face présente : *a) sur la ligne médiane,* la ligne des apophyses épineuses des vertèbres dorsales, fortement obliques en bas et en arrière, superposées et imbriquées en tuiles de toit; *b) de chaque côté de la ligne médiane,* le segment dorsal des gouttières vertébrales, dont le plancher est formé par la succession des lames et des apophyses transverses des vertèbres dorsales; *c)* et, *plus en dehors,* les articulations transverso-tubérositaires, l'extrémité postérieure des côtes jusqu'à l'angle costal postérieur et les espaces intercostaux correspondants (voy. : fig. 339).

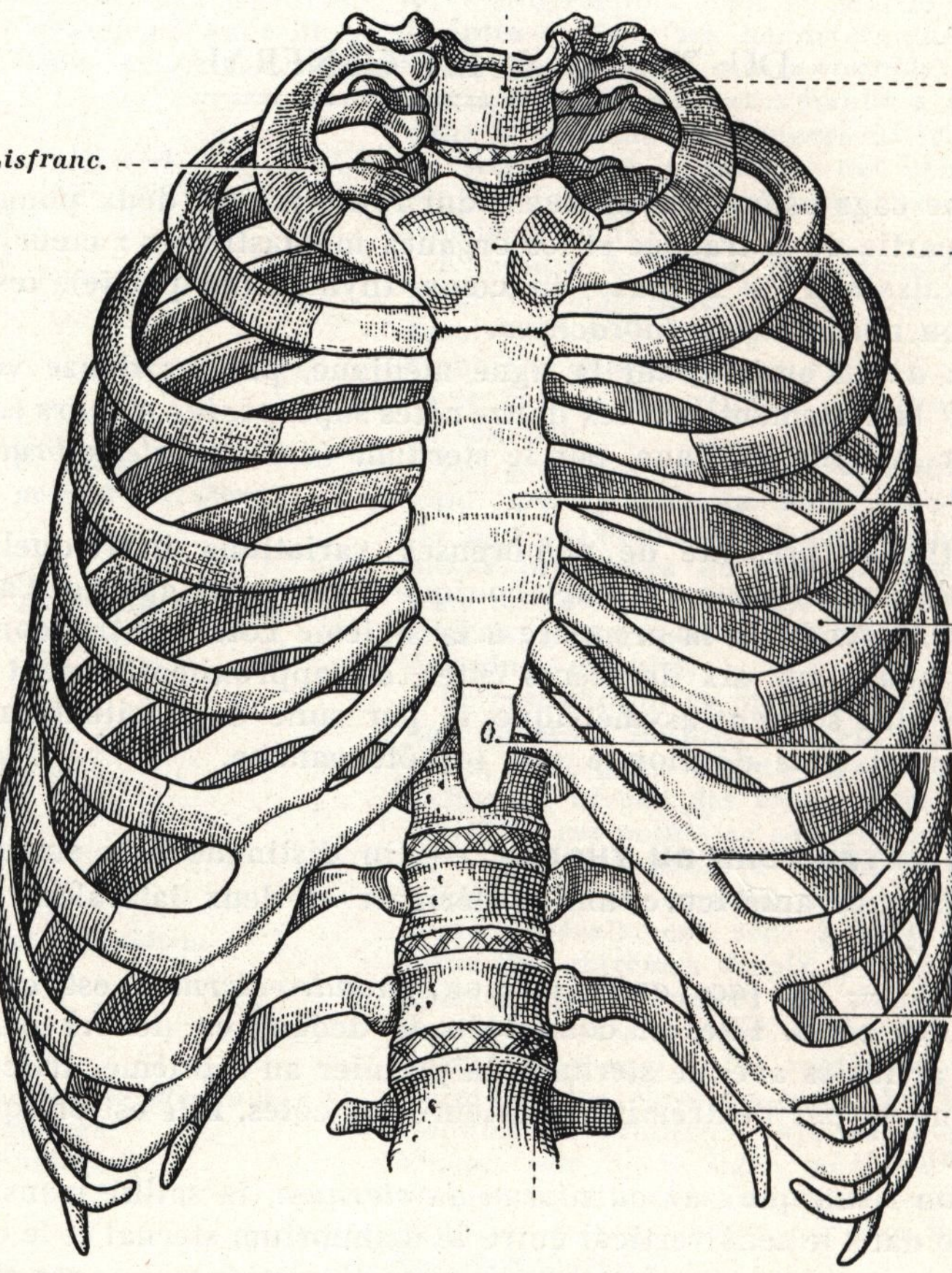

FIG. 338.
Thorax, vue antérieure.

Faces latérales. — Les faces latérales du thorax, au nombre de deux, une droite et une gauche, représentent la partie comprise entre les angles postérieur et antérieur des côtes. Convexe de haut en bas et d'avant en arrière, sa largeur augmente de la première à la huitième côte, puis diminue de la huitième à la dixième côte.

Les côtes qui forment à ce niveau le *gril costal* ne sont pas parallèles entre elles ; elles sont en effet obliques de haut en bas et d'arrière en avant, leur obliquité s'accentue de haut en bas en même temps qu'elles s'écartent les unes des autres d'arrière en avant; de cette disposition, il résulte : *a)* que les *espaces intercostaux* (à l'exception toutefois du premier et du dernier) sont plus larges en avant qu'en arrière; *b)* que l'angle costo-vertébral à sinus inférieur que forment les côtes avec les vertèbres dorsales est d'autant plus aigu qu'on l'envisage sur une côte plus inférieure (voy. : fig. 340).

En outre, la différence de longueur, de courbure et d'inclinaison des côtes fait que la face latérale du thorax regarde en dehors et en haut dans ses deux tiers supérieurs; en dehors et légèrement en bas dans son tiers inférieur (voy. : fig. 338 et 339).

Espaces intercostaux. — On donne le nom d'*espaces intercostaux* aux intervalles compris entre les côtes. Ils sont au nombre de onze de chaque côté, numérotés de haut en bas de telle sorte qu'ils possèdent le même numéro d'ordre que la côte sus-jacente. Leur forme, leurs dimensions et leur orientation varient suivant les points du thorax.

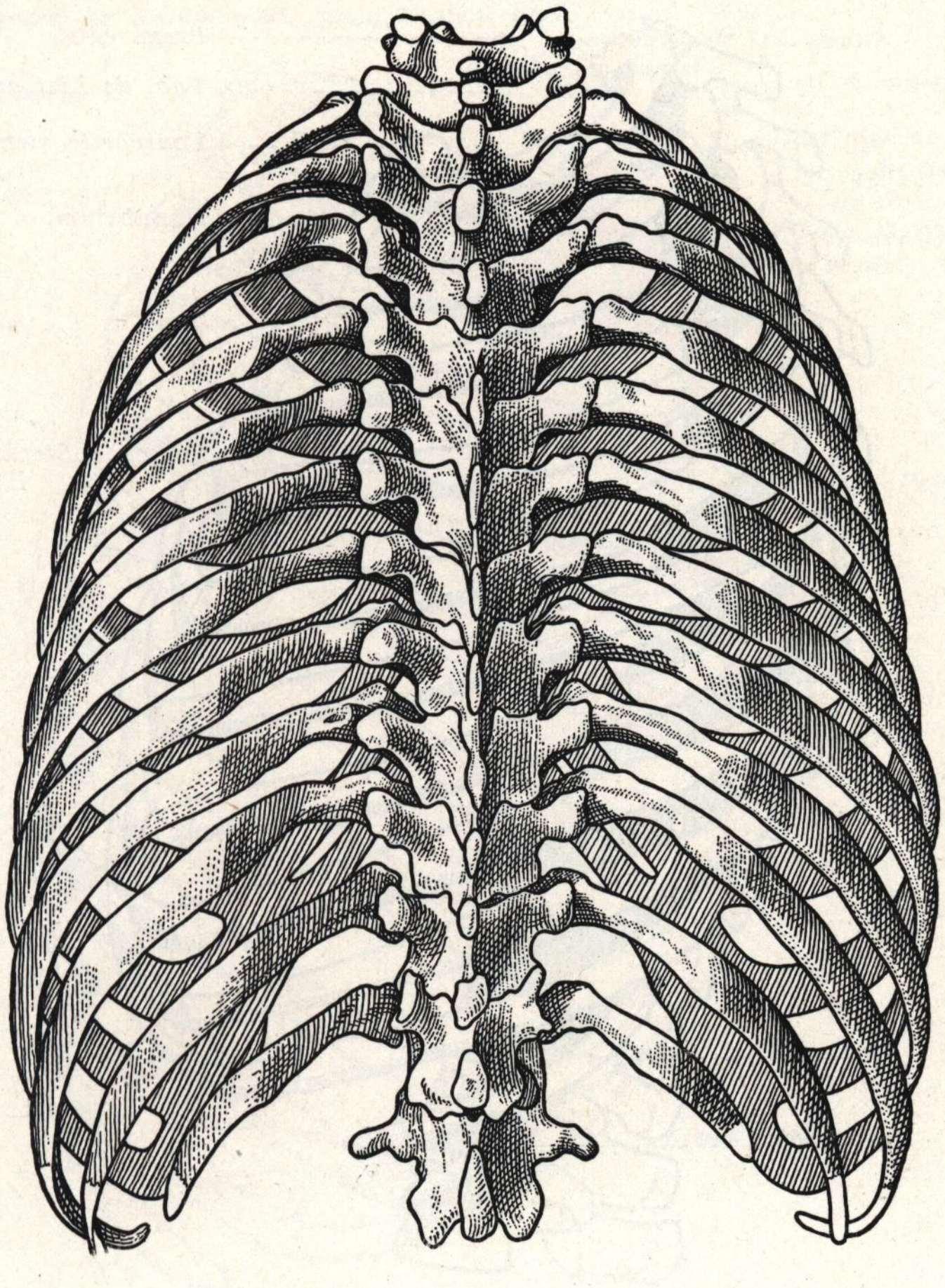

FIG. 339. — *Thorax, vue postérieure.*

Limites. — Chaque espace intercostal présente grossièrement la forme d'un quadrilatère très allongé dont le grand axe, parallèle à la direction des côtes, est oblique de haut en bas et d'arrière en avant, convexe en dehors, concave en dedans.

Le *cadre ostéo-cartilagineux,* qui forme les limites de l'espace intercostal, est représenté : *en haut,* par le bord inférieur de la côte sus-jacente et de son cartilage costal; *en bas,* par le bord supérieur de l'arc costal sous-jacent; *en arrière,* par le bord externe tranchant du ligament costo-transversaire supérieur (voyez plus loin : *Articulation costo-transversaire*); et *en avant,* par le bord latéral du sternum au niveau des six premiers espaces et par l'angle de jonction des cartilages costaux au niveau des espaces sous-jacents; et enfin par des arcades fibreuses, dites *arcades de Sénac,* au niveau des deux derniers espaces.

Chaque espace comprend donc deux parties: l'une postérieure et latérale très étendue; c'est la *portion intercostale proprement dite*; l'autre très restreinte et qui n'existe qu'en avant; c'est la *portion interchondrale*.

Dimensions. — La *longueur* des espaces intercostaux augmente du premier au sixième pour diminuer ensuite jusqu'au onzième espace; l'*espace le plus long est le sixième*. Sur un individu normal et de taille moyenne, la longueur de ce dernier varie de 32 à 35 centimètres.

La *largeur (hauteur)* est également variable suivant les espaces considérés; *le troisième*

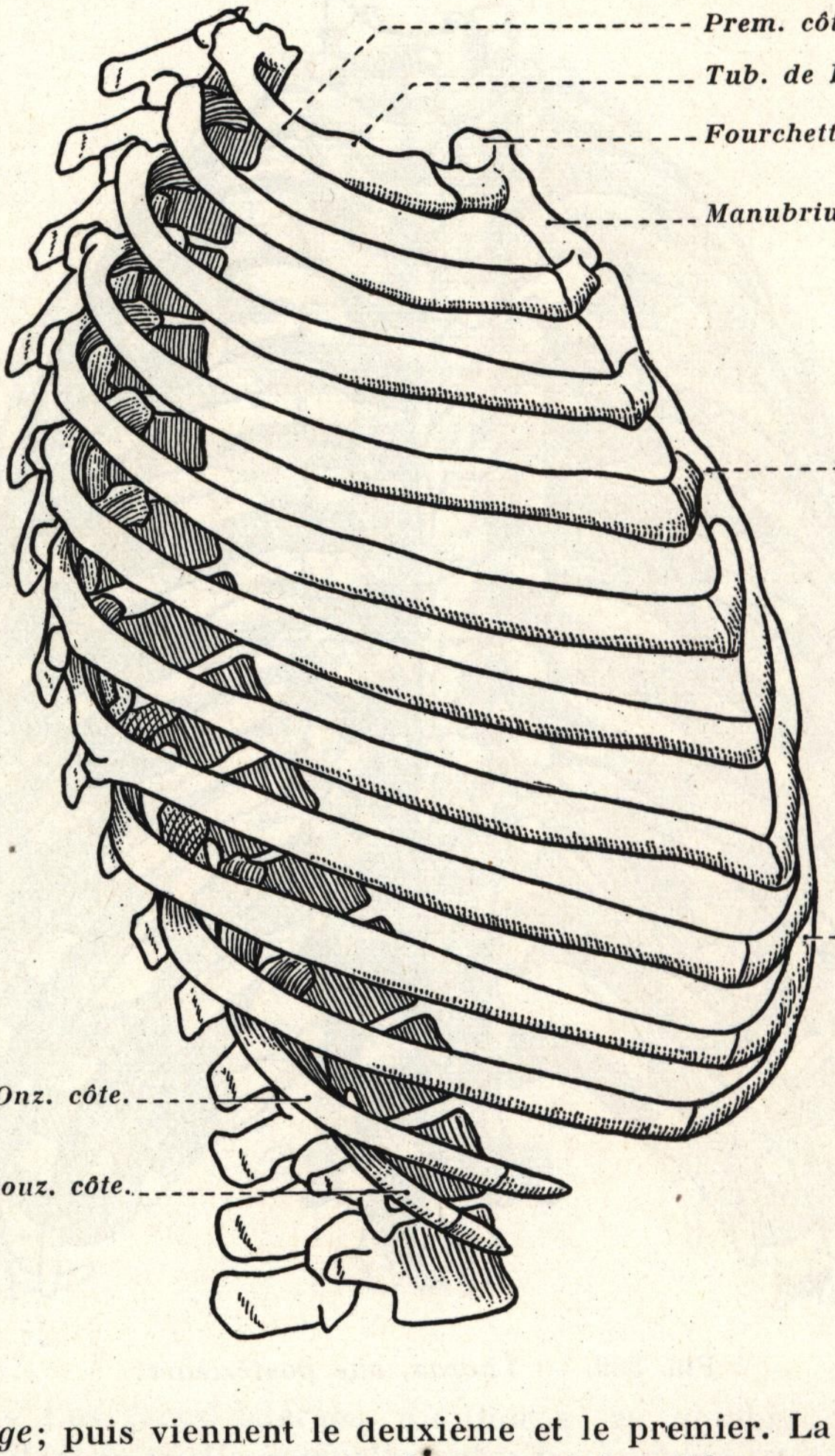

Fig. 340.
Thorax, vue latérale droite.

espace est le plus large; puis viennent le deuxième et le premier. La hauteur d'un espace n'est pas la même sur toute son étendue; elle augmente quelque peu d'arrière en avant jusqu'au niveau de l'articulation chondro-costale; dans sa portion interchondrale et pour les six premiers espaces, elle est à peu près la même qu'au niveau de la partie postérieure de l'espace. Au-dessous du sixième espace, la portion interchondrale n'est représentée que par une fente étroite comprise entre les arcs cartilagineux du rebord thoracique inférieur. Notons cependant qu'il existe de grandes variations en rapport avec les types morphologiques de thorax; toutefois les espaces intercostaux moyens sont les plus étroits sur la ligne axillaire.

La *hauteur* varie avec la *respiration* et avec les *mouvements du thorax*; la largeur de l'espace augmente dans l'inspiration et diminue dans l'expiration; en expiration, la hauteur

moyenne du sixième espace sur la ligne axillaire est de 10 à 12 millimètres, alors qu'au niveau des deux derniers espaces, elle atteint 20 millimètres.

Dans l'inclinaison latérale du tronc, la hauteur de l'espace augmente du côté opposé à l'inclinaison; elle diminue et va jusqu'à disparaître du même côté que l'inclinaison.

Direction. — Les espaces intercostaux sont obliques en bas et en avant, mais leur obliquité est variable avec la morphologie du thorax : à thorax court et large correspondent

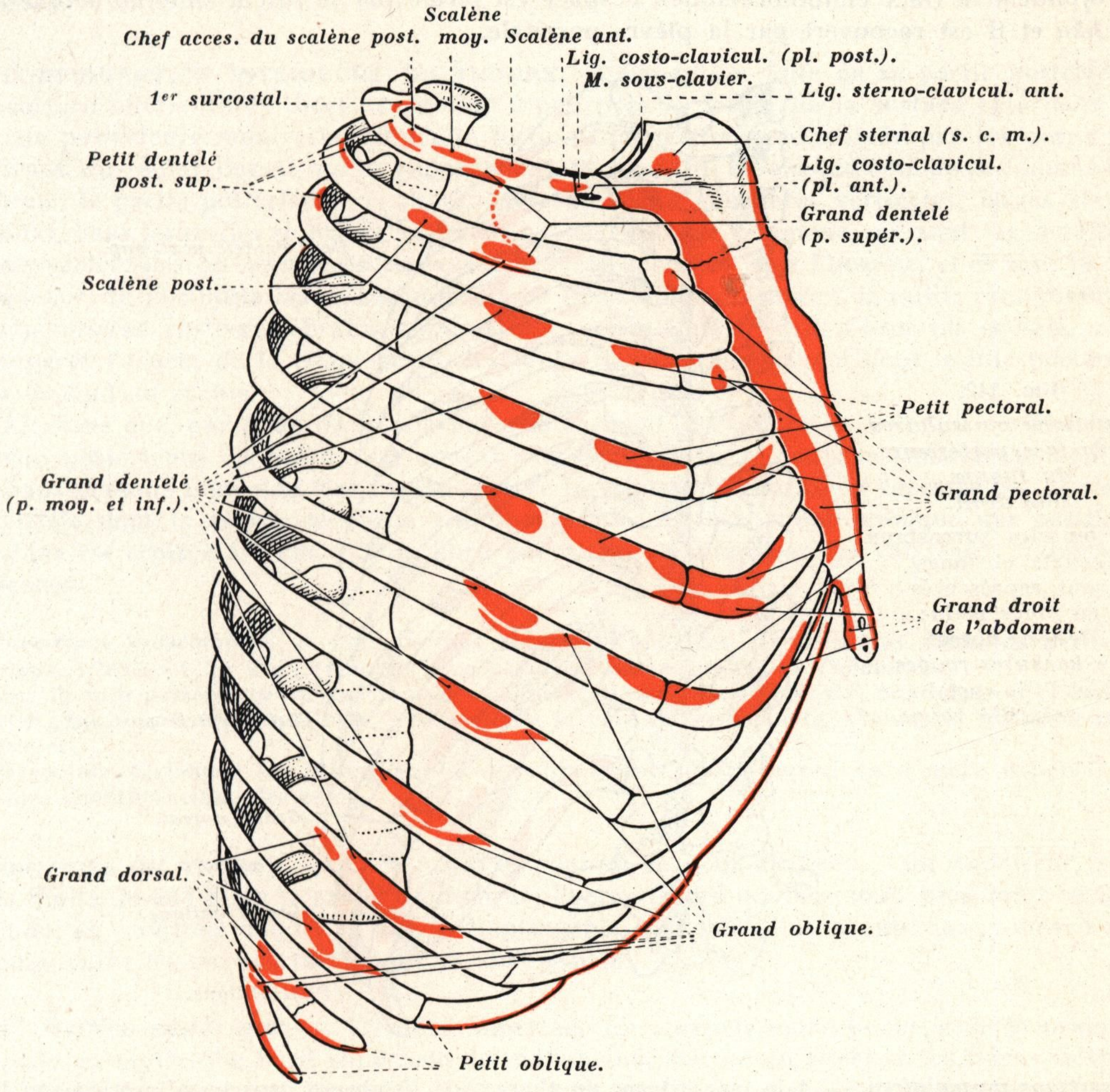

Fig. 341. — *Insertions musculaires de la face antéro-latérale du thorax, côté droit.*

des espaces presque obliques se rapprochant de l'horizontale; à thorax long et étroit correspondent des espaces fortement obliques en bas et en avant (portion intercostale proprement dite) et d'autant plus obliques qu'ils sont plus inférieurs.

Dans sa portion interchondrale, l'espace est dirigé obliquement de bas en haut et de dehors en dedans sauf pour le premier qui est à peu près transversal ou même oblique en bas et en dedans (voy. : fig. 338).

Contenu. — Revêtu de ses parties molles, l'espace intercostal contient les muscles intercostaux, la membrane intercostale et les vaisseaux et nerfs intercostaux, à l'exception

cependant du premier, du deuxième et du douzième nerf intercostal (voyez plus loin : *Muscles et Nerfs intercostaux*).

Superficiellement (face exothoracique), l'espace est fermé en dehors par une membrane aponévrotique très mince, d'aspect nacré, qui va d'une côte à l'autre en recouvrant la face externe du muscle intercostal externe; c'est l'*aponévrose superficielle de l'espace*. Dans la portion interchondrale, cette aponévrose s'épaissit et se continue par le ligament interchondroïde de Sébileau.

Profondément (face endothoracique), l'espace est fermé par le *fascia endothoracique de Luschka* et il est recouvert par la plèvre pariétale.

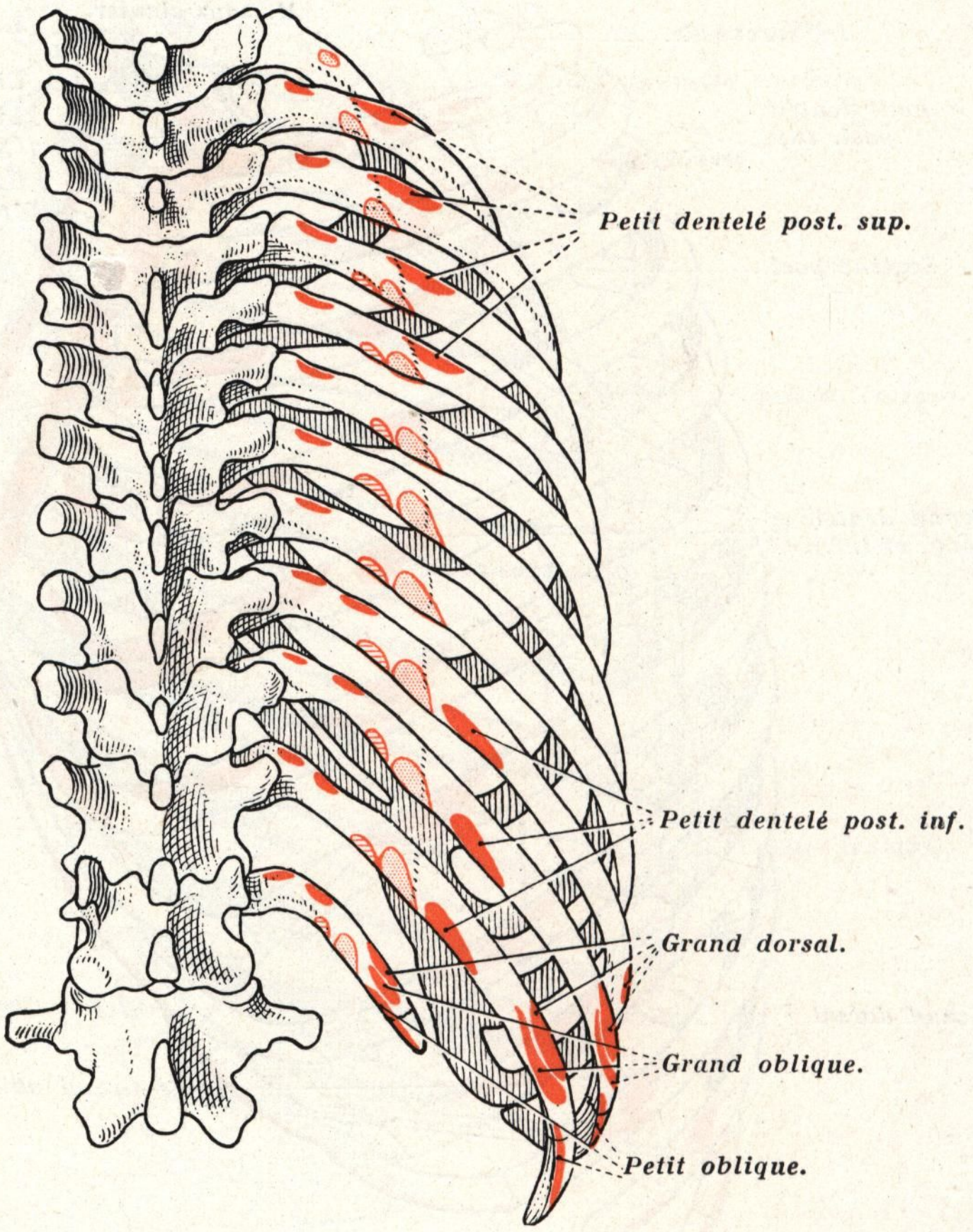

Fig. 342.
Insertions musculaires de la face postérieure du thorax, côté droit.
Les muscles surcostaux courts et longs sont représentés en *rouge plein*; le long dorsal en *hachures rouges* et l'ilio-costal en *pointtllé rouge.*

Insertions musculaires. — A la face externe du thorax, de nombreux muscles s'insèrent sur les côtes, les cartilages costaux et sur le sternum; ce sont :

1° Le *sterno-cléido-mastoïdien* (chef sternal) sur le sternum.

2° Le *grand pectoral* sur la face antérieure du sternum, les six premiers cartilages costaux et l'extrémité antérieure des cinquième et sixième côtes.

3° Le *petit pectoral* sur le troisième cartilage costal et les troisième, quatrième et cinquième côtes.

4° Le *grand dentelé* sur les neuf premières côtes (parfois même sur la dixième).

5° Le *petit dentelé postérieur et supérieur* sur les deuxième, troisième, quatrième et cinquième côtes (ce muscle envoie fréquemment un faisceau à la première côte) (voy. : fig. 341 et 342).

6° Le *petit dentelé postérieur et inférieur* sur les quatre dernières côtes; lorsque la douzième côte est du type court, ce muscle s'insère par une digitation supplémentaire sur la huitième côte.

7° Le *grand dorsal* sur les quatre dernières côtes.

8° Le *grand droit de l'abdomen* sur l'extrémité antérieure de la cinquième côte, sur les cinquième, sixième et septième cartilages costaux, et sur la face antérieure de l'appendice xiphoïde.

9° Le *grand oblique de l'abdomen* sur les sept ou huit dernières côtes (exclusivement sur le cartilage pour la douzième côte, lorsqu'elle affecte le type court).

10° Le *petit oblique de l'abdomen* sur les neuvième, dixième et onzième cartilages costaux, et sur la moitié ou les deux tiers externes de la douzième côte.

11° Le *sous-clavier* sur la première côte et sur son cartilage costal.

12° Les *surcostaux* et *l'ilio-costal* sur les douze côtes.

13° Le *long dorsal* sur les neuf dernières côtes (voy. : fig. 342).

14° Les *scalènes antérieur* et *moyen* sur la première côte et le *scalène postérieur* sur les deux premières côtes. Et accessoirement le *muscle présternal* (inconstant) sur la face antérieure du sternum.

CONFIGURATION INTÉRIEURE DU THORAX. — Exception faite de sa partie postérieure, la surface intérieure du thorax reproduit à peu près la forme de la surface extérieure; sa partie postérieure montre en effet une forte saillie médiane constituée par les corps vertébraux du rachis dorsal qui se rapprochent du sternum; de chaque côté de la colonne vertébrale, la partie postérieure du thorax présente deux gouttières verticales, larges et profondes, dans lesquelles se logent les bords postérieurs des poumons: ce sont les *gouttières costo-vertébrales* ou *gouttières pulmonaires*; très accusées chez l'homme, elles sont la conséquence de l'orthostatisme; sur une coupe horizontale du thorax, la saillie rachidienne et les gouttières costo-vertébrales apparaissent avec netteté : aussi a-t-on pu grossièrement comparer l'aspect de la coupe transversale du thorax à un haricot dont le hile postérieur correspond au rachis.

Ajoutons que, par suite de la courbure du segment dorsal, de la colonne vertébrale, la partie postérieure du thorax est concave de haut en bas et convexe transversalement.

Dans presque toute son étendue, la surface intérieure du thorax est tapissée par la plèvre pariétale dont la sépare le fascia endothoracique; la face endothoracique des cartilages costaux est croisée à 1 cm. 1/2 du bord latéral du sternum par les vaisseaux mammaires internes.

Insertions musculaires. — Sur la face endothoracique des six dernières côtes, ou cartilages costaux, s'insèrent les digitations du *diaphragme* et du *transverse de l'abdomen*.

Sur la face postérieure du sternum et sur la face interne des troisième, quatrième et cinquième cartilages costaux, ainsi que sur l'extrémité de la côte correspondante, s'insère le *triangulaire du sternum*.

Rappelons également les insertions des *muscles sous-costaux* (ceux-ci en nombre variable) sur la face endothoracique des côtes.

ORIFICES DU THORAX. — Le thorax est pourvu de deux orifices : l'un *supérieur*, situé à la limite du cou et de la cavité thoracique; l'autre *inférieur*, beaucoup plus large et plus étendu, au pourtour duquel se fixe le diaphragme, véritable cloison musculo-aponévrotique tendue entre les cavités thoracique et abdominale.

1° Orifice supérieur. — L'orifice supérieur est compris entre le corps de la première dorsale en arrière, le bord supérieur du manubrium sternal en avant et les bords internes ou inscrits des deux premières côtes et de leurs cartilages respectifs de chaque côté. Il présente grossièrement la forme d'un cœur de carte à jouer dont on aurait échancré transversalement la pointe.

Son diamètre transversal est au moins le double de son diamètre antéro-postérieur : ce fait est dû à la forte saillie en avant du corps de la première vertèbre dorsale; les dimensions moyennes sont de 5 à 6 centimètres pour le diamètre antéro-postérieur, et de 10 à 12 centimètres pour le diamètre transversal (voy. : fig. 343).

Il est incliné obliquement de haut en bas et d'arrière en avant; son inclinaison est du reste variable avec les sujets, variable également avec la respiration; elle se rapproche beaucoup de l'inclinaison de la poignée du sternum : aussi le plan de l'orifice supérieur du thorax semble continuer la face antérieure du manubrium sternal et forme avec cet os un angle très obtus, ouvert en arrière et en bas (170 degrés environ); enfin, pour

donner une idée de l'inclinaison sur l'horizontale de l'orifice supérieur du thorax, nous rappellerons que le plan horizontal qui rase la fourchette sternale passe suivant les sujets, soit par la deuxième vertèbre dorsale, soit par le disque intervertébral qui sépare la deuxième de la troisième dorsale (voy. : fig. 338 et 340).

Sur le bord supérieur du thorax s'attachent, au niveau du bord interne et de la face dorsale de la première côte, les ligaments costo-pleuraux appartenant à l'appareil suspenseur de la plèvre.

L'orifice supérieur du thorax livre passage aux organes qui vont du thorax au cou et aux membres supérieurs, ou *vice versa,* dont les principaux sont : *a) latéralement,* le dôme pleural et le sommet du poumon; *b)* et *dans la partie médiane* ou *médiastinale,* l'artère sous-clavière, le canal thoracique, l'œsophage, la trachée, le thymus chez le jeune enfant,

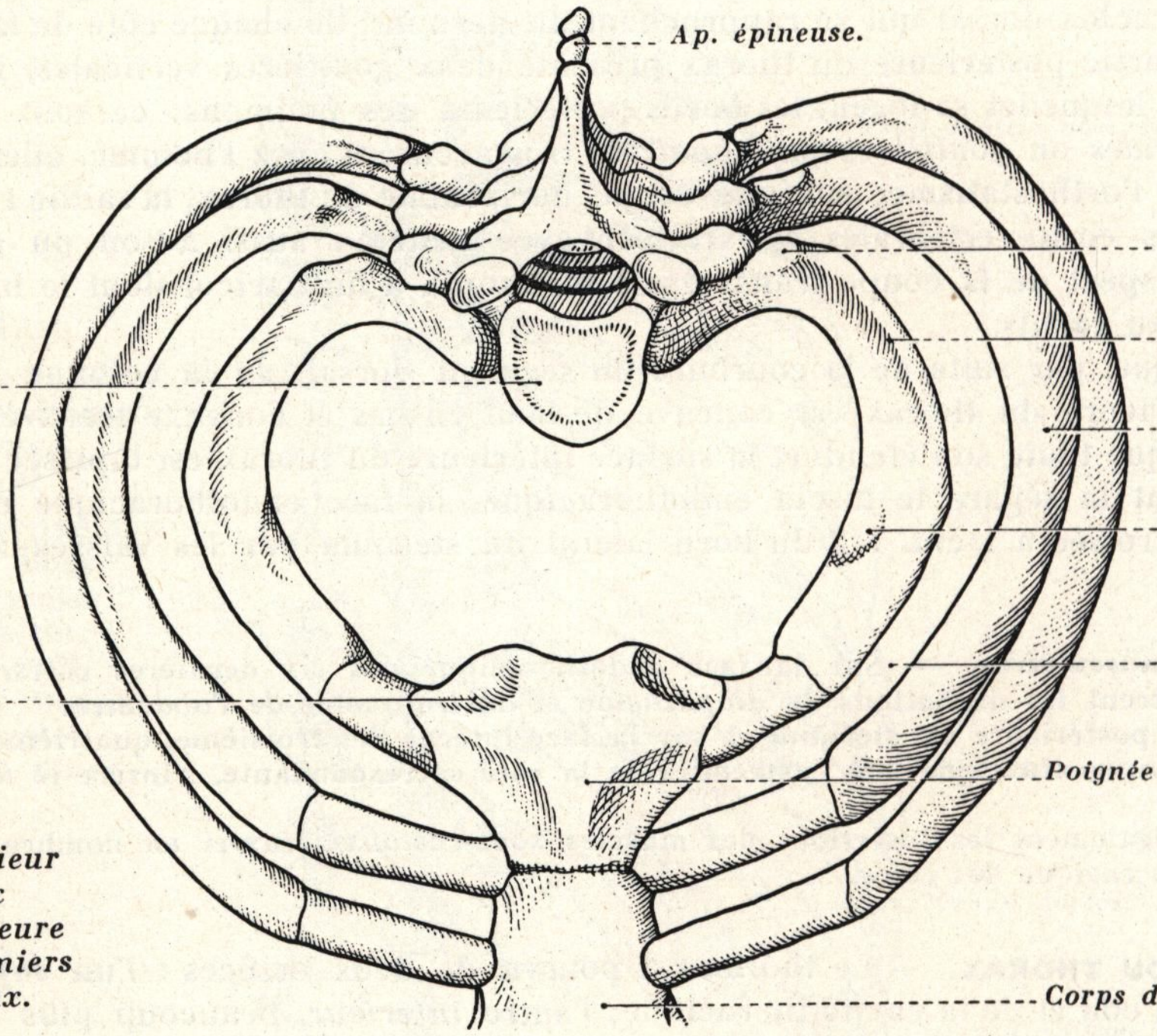

FIG. 343.
Orifice supérieur du thorax et vue supérieure des trois premiers arcs costaux.

les deux pneumogastriques, le récurrent gauche, et contre la paroi postérieure, les deux chaînes sympathiques, la branche antérieure du premier nerf dorsal ou plus exactement son anastomose avec la branche antérieure du huitième nerf cervical et le tronc des trois premières artères intercostales, né du tronc cervico-intercostal de la sous-clavière, et enfin, près de la paroi antérieure, les vaisseaux mammaires internes.

2° ***Orifice inférieur.*** — L'orifice inférieur répond à la *base* du thorax. Il est compris entre le corps de la douzième vertèbre dorsale en arrière, la base de l'appendice xiphoïde en avant; latéralement, il est limité, en allant d'arrière en avant, par la douzième côte, l'extrémité libre de la onzième et par le rebord cartilagineux, oblique en haut et en dedans, des cartilages des dixième, neuvième, huitième et septième côtes; à l'état frais, cette limite est complétée par les *arcades de Sénac,* tendues entre les trois dernières côtes et cartilages costaux (voy. : *Diaphragme*).

Beaucoup plus étendu que l'orifice supérieur, il est de dimensions très variables; ses dimensions moyennes sont de 25 à 28 centimètres pour le diamètre transversal, et de

13 à 15 centimètres pour le diamètre antéro-postérieur; mais, sauf malformations congénitales ou acquises, son diamètre transversal l'emporte toujours sur son diamètre antéro-postérieur.

L'orifice inférieur ou *bord inférieur du thorax* présente trois échancrures anguleuses dont deux postéro-latérales, l'une droite, l'autre gauche, correspondent à l'angle que forme la douzième côte avec la colonne lombaire : c'est l'*échancrure thoraco-lombaire* ou *angle costo-lombaire*; et une antérieure comprise entre le rebord inférieur des cartilages costaux : c'est l'*échancrure xiphoïdienne* ou *angle xiphoïdien.*

Angle xiphoïdien. — L'*angle xiphoïdien* ou *angle interchondral* est très variable suivant les sujets. Il dépend de la forme du thorax et principalement de l'ouverture de l'orifice inférieur; son sommet, médian, répond à la base de l'appendice xiphoïde; ses bords latéraux, aux cartilages costaux des septième, huitième, neuvième et dixième côtes; il est conditionné par les dimensions du thorax et surtout par son ouverture inférieure; à thorax large correspond un grand angle; à thorax étroit correspond un angle plus petit; en général, il est plus grand chez l'homme que chez la femme; ses dimensions moyennes sont de 70 à 80 degrés chez l'homme, et de 60 à 75 degrés chez la femme.

Sur le vivant, l'angle xiphoïdien augmente pendant l'inspiration forcée et tend à se fermer pendant l'expiration forcée.

Pourvu de ses parties molles, le bord inférieur du thorax apparaît, dans sa moitié antérieure, nettement en relief par rapport au plan de la paroi abdominale; cette dénivellation, qui n'existe pas à la partie postérieure ou latérale du thorax, constitue le *défaut des côtes.*

Sur le pourtour de l'orifice inférieur du thorax s'insèrent le transverse de l'abdomen et le diaphragme; ce dernier remonte en forme de coupole dans le thorax, ce qui agrandit d'autant la cavité abdominale aux dépens de la cavité thoracique; le carré des lombes se fixe sur la douzième côte.

DIMENSIONS DU THORAX. — Les dimensions du thorax sont d'une très grande variabilité, ce qui tient aux nombreux types de thorax, tous plus ou moins différents les uns des autres; cependant, quel que soit le type de thorax envisagé, deux faits sont à retenir : *a)* le diamètre transversal l'emporte toujours sur le diamètre antéro-postérieur, et cela à n'importe quel niveau; *b)* les deux diamètres augmentent de haut en bas par suite de l'écartement progressif du sternum et de la colonne vertébrale, et par suite de l'accroissement de la longueur des côtes de la première à la septième.

Les *dimensions moyennes* du thorax sont les suivantes : diamètre transversal : 26 à 30 centimètres; diamètre antéro-postérieur pris à 5 centimètres de la ligne médiane et au niveau de l'extrémité antérieure de la cinquième côte : 18 à 22 centimètres; diamètre vertical antérieur : 16 à 20 centimètres; diamètre vertical postérieur : 26 à 31 centimètres.

INDICE THORACIQUE. — L'indice thoracique est le rapport centésimal du diamètre transversal au diamètre antéro-postérieur du thorax :

$$I^t = \frac{\text{diamètre transversal} \times 100}{\text{diamètre antéro-postérieur}}.$$

Il est en moyenne de 130 sur le squelette et de 140 sur le vivant, pris au compas d'épaisseur au niveau de la septième côte (cette côte étant généralement la plus longue), successivement en inspiration et expiration maxima.

Le *périmètre thoracique* indique la circonférence du thorax avec ses parties molles extérieures; dans les mensurations, elle est généralement prise successivement en inspiration et expiration maxima au niveau de la ligne mamelonnaire chez l'homme, au-dessous des seins chez la femme (sillon sous-mammaire); elle donne la mesure de l'*ampliation thoracique* et approximativement la capacité respiratoire du sujet.

TYPES THORACIQUES. — En dehors des déformations pathologiques congénitales ou acquises, la forme du thorax se ramène pratiquement chez l'adulte à *trois types* qui

sont : *a)* le *thorax large,* court, évasé, à angle xiphoïdien ouvert, que l'on rencontre de préférence chez l'homme et chez les sujets très musclés; *b)* le *thorax long* et étroit, à angle xiphoïdien fermé, particulièrement fréquent chez les sujets de haute taille, mais minces (type bréviligne); *c)* et le *thorax normal,* le plus fréquent, intermédiaire entre les deux types précédents.

Nous citerons enfin les variétés plus rares dites : *a)* de *thorax en éteignoir* qui est très ouvert du bas; *b)* de *thorax aplati* dont le diamètre transversal l'emporte très notablement sur le diamètre antéro-postérieur; *c)* de *thorax anguleux* ou *en carène,* étroit transversalement avec saillie très marquée du corps du sternum et de l'appendice xiphoïde; *d)* de *thorax en baril,* en relation avec le port du corset : cette forme entraîne un type respiratoire bien spécial du sujet, dit *type respiratoire supérieur,* fait conditionné par la limitation de l'incursion diaphragmatique pendant l'inspiration ; *e)* et de *thorax infantile.*

SQUELETTE DU BASSIN

Le bassin osseux comprend quatre os qui sont : *a)* les deux *os iliaques* ou *os coxaux*; *b)* le *sacrum*; *c)* et le *coccyx*; ces deux derniers, postérieurs et médians, représentent des vertèbres soudées; ils forment la *portion fixe* ou *pelvienne* du rachis.

L'étude du bassin en général, dont l'importance est grande en obstétrique, est décrite au tome V de cet ouvrage (voy. : *Bassin*).

OS ILIAQUE OU OS COXAL

L'*os iliaque* ou *os coxal* est l'*os de la hanche*; d'aspect très irrégulier, c'est un os pair, asymétrique, aplati, que l'on a comparé à une hélice; il constitue, avec celui du côté opposé, le sacrum et le coccyx, la *ceinture pelvienne*.

On peut grossièrement le considérer comme constitué de deux parties de forme triangulaire, l'une supérieure, l'autre inférieure, et orientées dans des plans à peu près orthogonaux : *a)* la *partie supérieure,* large et aplatie, constitue l'*ilion* ou *aile iliaque*; *b)* la *partie inférieure,* plus petite, est percée d'un large orifice, le trou *obturateur* ou *ischio-pubien*; le cadre osseux qui circonscrit cet orifice est constitué en avant et en dedans par le *pubis,* en bas et en arrière par *l'ischion* (voy. : fig. 346).

A l'union de ces deux parties, l'os présente un segment rétréci, l'*isthme iliaque,* dont la face externe est creusée d'une cavité articulaire sphéroïde : c'est la *cavité cotyloïde* ou *cotyle,* par l'intermédiaire de laquelle le bassin s'appuie sur la tête du fémur et s'articule avec elle.

L'os iliaque est primitivement constitué par *trois os* séparés, l'*ilion,* le *pubis* et l'*ischion,* dont l'ossification ultérieure atteint la partie centrale de la cavité cotyloïde ; des traces de la fusion de ces trois os se manifestent sur le pourtour de la cavité cotyloïde.

L'os iliaque comprend : deux faces, externe et interne; quatre bords, supérieur, antérieur, inférieur et postérieur; et quatre angles.

FACE EXTERNE. — La face externe ou exopelvienne présente à considérer de haut en bas trois parties qui sont : la face externe de l'aile iliaque ou fosse iliaque externe, la cavité cotyloïde et le cadre osseux du trou obturateur.

1° Face externe de l'aile iliaque. — Cette face est comprise entre le bord supérieur de l'os et la cavité cotyloïde; en avant et en arrière, elle est limitée respectivement par les bords antérieur et postérieur de l'os; plus haute en avant qu'en arrière, elle regarde en arrière et en dehors sur l'os en place.

Du point de vue de son aspect, on peut lui distinguer deux parties : *a)* dans son *tiers antérieur,* elle est concave de haut en bas et convexe d'avant en arrière; à ce niveau, l'os

est épais et forme extérieurement un relief en dos d'âne, exagéré en bas, par la saillie en dehors du sourcil cotyloïdien, et en haut, par le *tubercule glutéal*; cette saillie en dos d'âne divise la face externe de l'aile iliaque en deux versants : l'un antérieur, irrégulier, criblé d'orifices vasculaires; l'autre postérieur, plus étendu et à peu près lisse; — *b)* dans ses *deux tiers postérieurs,* elle est légèrement excavée et constitue la *fosse iliaque externe.*

La face externe de l'ilion est parcourue par deux lignes courbes rugueuses qui délimitent entre elles les champs d'insertion des muscles fessiers : ce sont les *lignes courbes semi-circulaires postérieure et antérieure.*

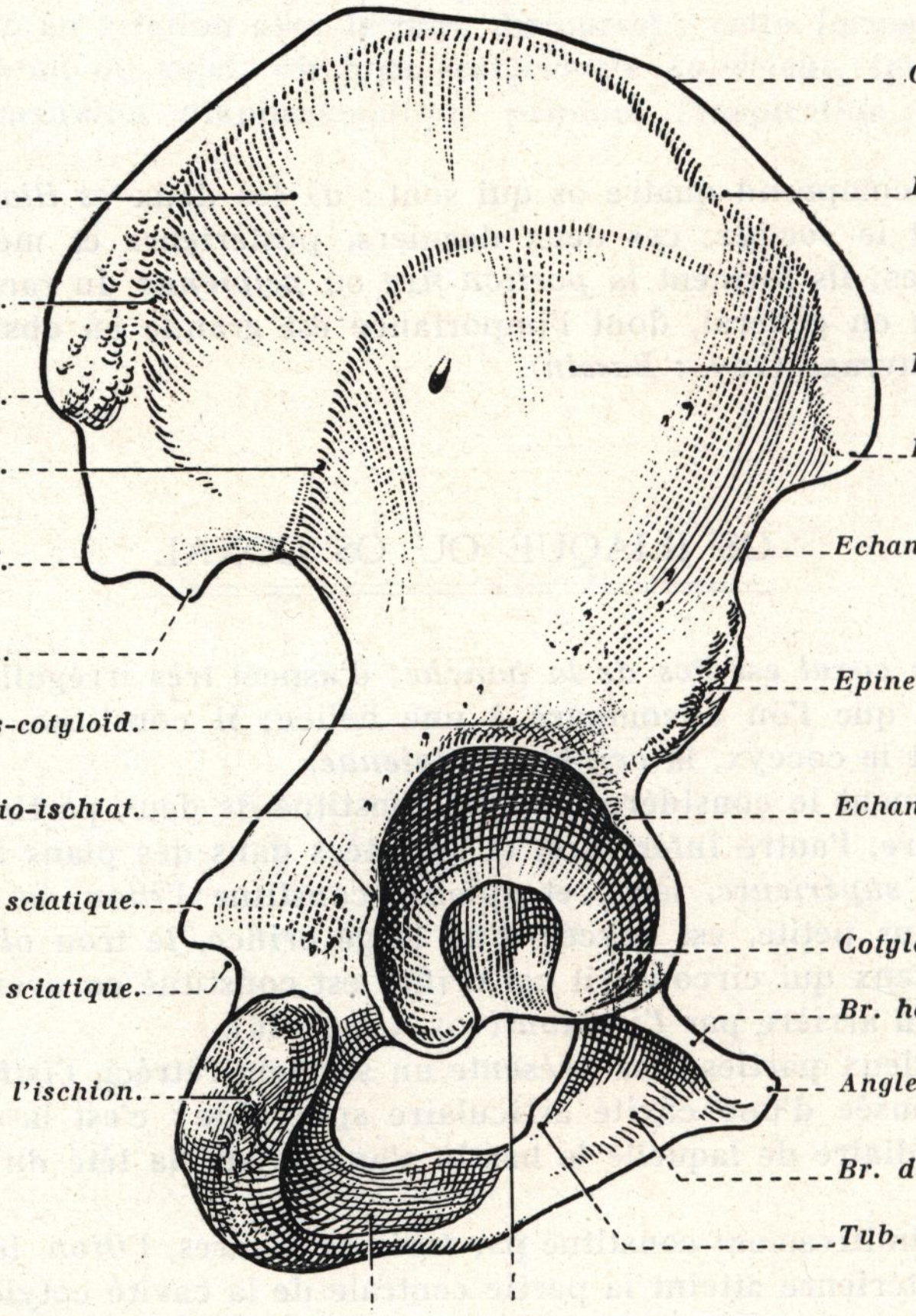

FIG. 344. — *Os iliaque droit, face externe.*

La *ligne semi-circulaire postérieure,* ou *supérieure,* ou *ligne glutéale postérieure,* se détache de la partie postérieure de la grande échancrure sciatique; presque verticale, franchement rugueuse, surtout dans sa moitié supérieure, elle se termine sur la crête iliaque par une petite saillie tuberculaire.

La *ligne semi-circulaire antérieure* ou *inférieure,* ou *ligne glutéale antérieure,* est toujours moins apparente, mais plus franchement curviligne que la précédente, et aussi moins rugueuse. Elle commence au niveau de la grande échancrure sciatique, à 2 centimètres environ en avant de la précédente, et elle se termine sur le bord supérieur de l'os, en avant du *tubercule glutéal (eminentia glutealis)* (voy. : fig. 344).

Au voisinage de la partie postérieure de cette ligne, qui apparaît parfois dédoublée, l'os

présente une gouttière vasculaire pour une branche de l'artère fessière, et le *trou nourricier* de l'os, dans lequel s'engage un rameau de l'artère fessière; la gouttière, souvent très apparente, sillonne obliquement la face externe de l'os et elle marque parfois une petite encoche sur la partie culminante de la grande échancrure sciatique *(sillon de l'artère fessière)* (voy. : fig. 344).

Sur certains os, on observe parfois une troisième ligne courbe, la *ligne fessière* ou *ligne semi-circulaire inférieure* (Gegenbaur); lorsqu'elle existe, cette ligne n'est jamais apparente sur toute l'étendue de l'os, elle n'est bien évidente qu'au niveau de la saillie en dos d'âne précédemment signalée.

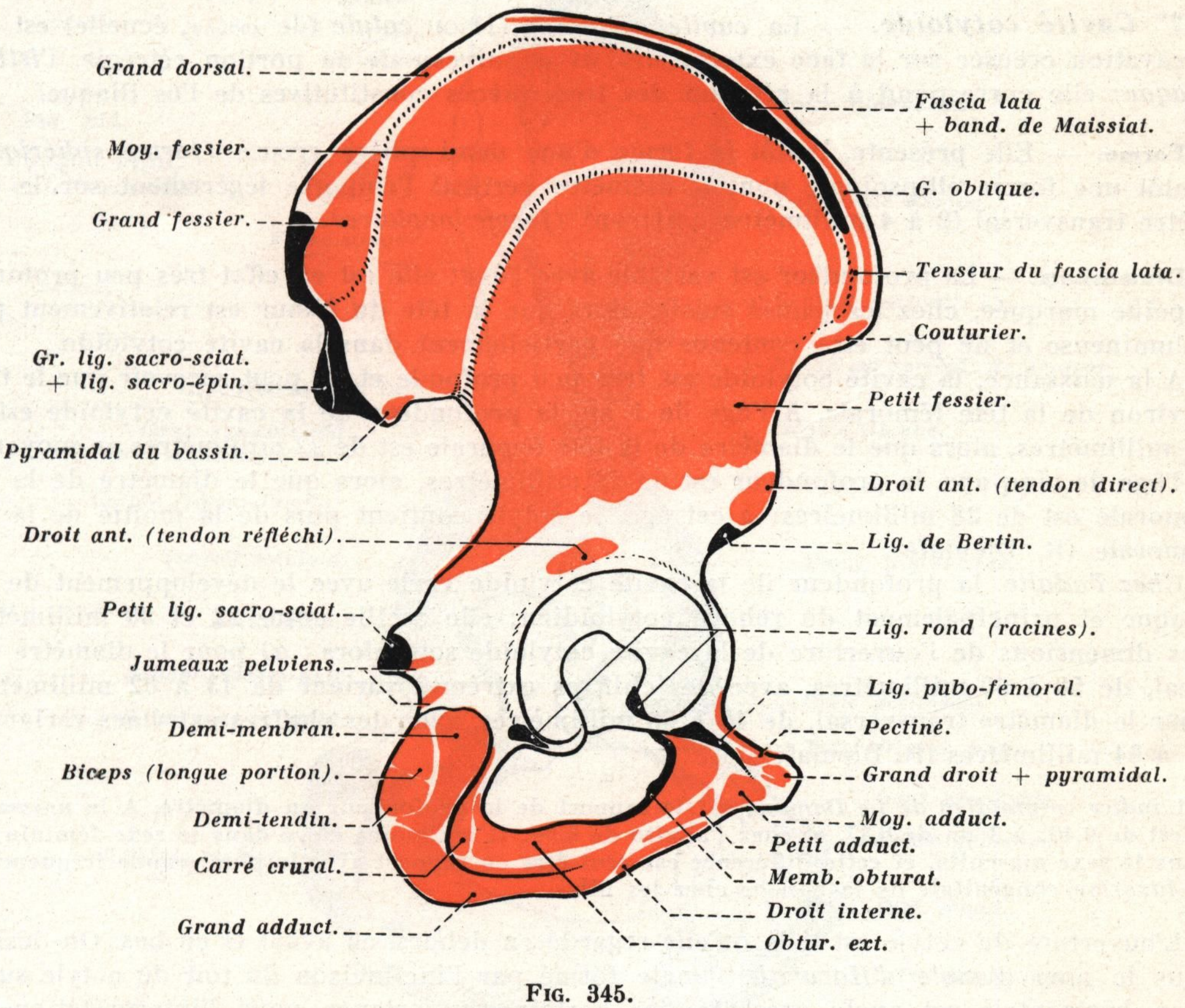

Fig. 345.
Os iliaque droit, face externe; insertions musculaires, ligamentaires et aponévrotiques.

Les lignes courbes semi-circulaires divisent la face externe de l'aile iliaque en *trois champs,* qui correspondent aux insertions des muscles fessiers, et qui sont : *a)* un *champ postérieur,* peu étendu, de forme triangulaire, dans la moitié supérieure duquel s'insère le grand fessier; *b)* un *champ moyen,* compris entre les deux lignes courbes semi-circulaires postérieure et antérieure : c'est la *surface en faucille* du moyen fessier *(surface en croissant),* au niveau de laquelle se fixe ce muscle; *c)* et un *champ antérieur,* plus étendu, sur lequel s'attache le petit fessier (voy. : fig. 344 et 345).

Entre le champ d'insertion du petit fessier et le sourcil cotyloïdien, l'os présente une gouttière plus ou moins accentuée suivant les sujets : c'est la *gouttière sus-cotyloïdienne* ou *supra-tegminale* (ainsi désignée parce qu'elle surplombe le toit du cotyle). Fréquemment,

cette gouttière est bordée supérieurement par une crête rugueuse dite *crête supra-tegminale*; gouttière et crête sont percées de nombreux orifices vasculaires par où s'engagent les rameaux artériels de l'artère du toit du cotyle (voy. : *Articulation de la hanche*, tome II).

La gouttière sus-cotyloïdienne répond au tendon réfléchi du droit antérieur; elle aboutit postérieurement à des rugosités sur lesquelles s'insère ce tendon; les lèvres de cette gouttière, et plus spécialement la crête supra-tegminale, donnent insertion à la capsule articulaire de la hanche dédoublée par le passage du tendon réfléchi du droit antérieur de la cuisse (voyez ce muscle, tome II).

2° ***Cavité cotyloïde.*** — La *cavité cotyloïde* (1) ou *cotyle* (de κοτύλη, écuelle) est une excavation creusée sur la face externe de l'os au niveau de sa portion rétrécie, l'*isthme iliaque;* elle correspond à la réunion des trois pièces constitutives de l'os iliaque.

Forme. — Elle présente, tantôt la forme d'une demi-sphère creuse *(forme sphérique)*, tantôt une forme ellipsoïdale dont le diamètre vertical l'emporte légèrement sur le diamètre transversal (2 à 4 millimètres environ) *(forme ovalaire)*.

Dimensions. — La profondeur est variable avec l'âge; elle est en effet très peu profonde, à peine marquée, chez les jeunes sujets, alors que la tête du fémur est relativement plus volumineuse et ne peut être contenue que partiellement dans la cavité cotyloïde.

A la naissance, la cavité cotyloïde est très peu profonde et ne peut recevoir que le tiers environ de la tête fémorale. A l'âge de 1 an, la profondeur de la cavité cotyloïde est de 12 millimètres, alors que le diamètre de la tête fémorale est de 22 millimètres en moyenne. A l'âge de cinq ans, la profondeur est de 16 millimètres, alors que le diamètre de la tête fémorale est de 28 millimètres; à cet âge, le cotyle contient plus de la moitié de la tête fémorale (R. Dieulafé).

Chez l'adulte, la profondeur de la cavité cotyloïde varie avec le développement de l'os iliaque et principalement du rebord cotyloïdien; elle oscille entre 22 et 30 millimètres. Les dimensions de l'ouverture de la cavité cotyloïde sont alors : *a)* pour le diamètre vertical, de 50 à 60 millimètres, avec des chiffres extrêmes variant de 43 à 62 millimètres; pour le diamètre transversal, de 45 à 60 millimètres, avec des chiffres extrêmes variant de 41 à 64 millimètres (R. Dieulafé).

L'*indice cotyloïdien de Le Damany* est le rapport de la profondeur au diamètre. A la naissance, il est de 0,40; à 1 an de 0,47, et chez l'adulte de 0,60; il est moins élevé dans le sexe féminin que dans le sexe masculin, et cette différence est peut-être en rapport avec la plus grande fréquence de la luxation congénitale de la hanche chez les filles.

L'ouverture du cotyle est telle qu'elle regarde en dehors, en avant et en bas. On désigne sous le nom d'*angle d'Horwath*, l'angle formé par l'inclinaison du toit du cotyle sur le plan horizontal; cet angle présente une certaine importance pour l'interprétation des radiographies de face de l'articulation de la hanche, et chez l'adolescent il atteint 22 à 28 degrés environ; il s'atténue progressivement avec l'âge adulte.

Situation, division et limites. — Très rapprochée du bord antérieur de l'os sur lequel elle empiète, la cavité cotyloïde est au contraire séparée du bord postérieur par une surface rectangulaire convexe, dite *surface rétro-cotyloïdienne*; cette surface présente une crête mousse, arrondie transversalement, plus ou moins saillante suivant les sujets, qui correspond à la ligne de soudure de l'ilion et de l'ischion : c'est l'*éminence synostosique* ou *ilio-ischiatique*.

---

(1) Ouvrage à consulter : R. Dieulafé : *La cavité cotyloïde. Anatomie chirurgicale. Développement. Malformations.* J. B. Baillière et Fils, édit., Paris, 1931.

Le cotyle est limité extérieurement par un rebord circulaire irrégulier, mince, saillant et presque tranchant : c'est le *sourcil cotyloïdien* ou *bordure cotyloïdienne*; à sa partie supérieure, il est parfois assez proéminent pour constituer une avancée qui surplombe plus ou moins la tête fémorale, c'est l'*auvent cotyloïdien.* Il présente trois échancrures qui correspondent aux points de soudure des trois pièces osseuses de l'os coxal : ce sont les *échancrures ilio-pubienne, ilio-ischiatique* et *ischio-pubienne*; les deux premières sont généralement peu marquées, par contre la dernière est toujours très accusée.

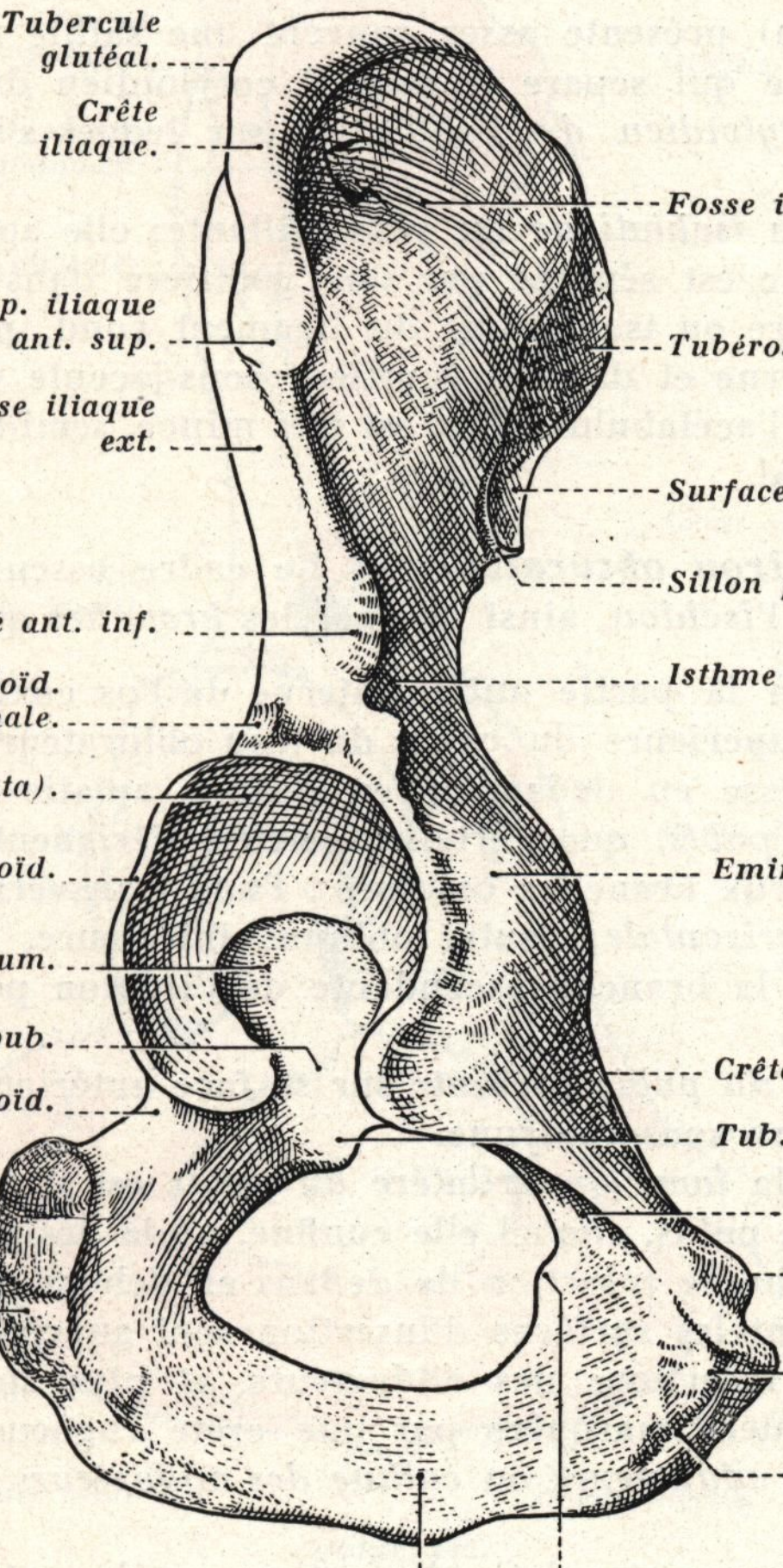

FIG. 346. *Os iliaque droit, vue antéro-externe.*

L'*échancrure ilio-ischiatique*, peu apparente, affecte le plus souvent l'aspect d'une simple encoche située sur le sourcil cotyloïdien, à l'extrémité antérieure de l'éminence synostosique. L'*échancrure ischio-pubienne* est au contraire très marquée; située à la partie inférieure du cotyle, elle surplombe le trou obturateur; à l'état frais, elle est transformée en un orifice ostéo-fibreux par un ligament tendu entre ses bords antérieur et postérieur (cornes) : c'est le ligament transverse de l'acétabulum, sous lequel s'engagent les vaisseaux acétabulaires, nourriciers de la tête fémorale et de l'articulation de la hanche.

La cavité cotyloïde présente *deux zones* bien distinctes : *a)* l'une, *périphérique,* articulaire, lisse et régulière, en forme de croissant ou de fer à cheval qui s'articule avec la

tête fémorale : c'est la *facies lunata*; *b)* l'autre, *centrale*, non articulaire, quadrilatère, irrégulière et légèrement en retrait sur la précédente : c'est *l'arrière-fond de la cavité cotyloïde ou acétabulum (fovea acetabuli)*; ce dernier se continue en bas par l'échancrure ischio-pubienne.

Les deux extrémités de la zone articulaire aboutissent à l'échancrure précitée, dont elles constituent les *cornes* que l'on distingue en antérieure et postérieure.

La *corne antérieure* ou *pubienne* est peu saillante; elle se perd insensiblement sur la paroi articulaire du cotyle et son versant articulaire donne insertion à la racine antérieure ou pubienne du ligament rond de l'articulation de la hanche; le versant antérieur de cette corne (sourcil cotyloïdien) présente assez souvent une saillie régulièrement arrondie et plus ou moins développée qui sépare le sourcil cotyloïdien du bord antérieur de l'os; c'est le *tubercule précotyloïdien de Vallois* (1) sur lequel s'insère la bandelette sous-pubienne.

La *corne postérieure* ou *ischiatique* est plus saillante; elle apparaît nettement en relief sur l'échancrure, dont elle est séparée par une gouttière dans laquelle glisse la racine postérieure extra-articulaire ou ischiatique du ligament rond, pour s'insérer sur le versant inférieur de cette corne et dans la gouttière sous-jacente (voy. : fig. 347).

A la partie centrale de l'acétabulum, l'os est très mince, semi-transparent : c'est le point le plus faible de l'os coxal.

3° ***Cadre osseux du trou obturateur.*** — Le cadre osseux du trou obturateur est constitué par le *pubis* et l'*ischion*, ainsi que par les *branches* qui en partent.

a) Le **pubis** est situé à la partie antéro-interne de l'os coxal, il représente à lui seul la moitié antérieure et supérieure du cadre du trou obturateur; il est formé d'une lame quadrangulaire, plus épaisse en dedans qu'en dehors, aplatie d'avant en arrière : c'est la *lame quadrilatère du pubis*, que certains auteurs désignent encore sous le nom de *corps du pubis*, et par deux branches osseuses : l'une transversale, prismatique, triangulaire, appelée *branche horizontale*; l'autre oblique, inférieure, aplatie : c'est la *branche descendante*, qui s'unit à la branche ascendante de l'ischion pour constituer la *branche ischio-pubienne*.

La *branche horizontale du pubis* présente sur sa face antérieure une crête saillante qui limite en avant la gouttière sous-pubienne.

La face antérieure de la *lame quadrilatère du pubis* est irrégulière; située au-dessous et en dehors de l'angle du pubis, auquel elle confine, on la désigne sous le nom de *surface angulaire du pubis*; elle donne insertion de dedans en dehors au droit interne, au moyen et au petit adducteur, dont les surfaces d'insertion sont superposées l'une à l'autre, et à l'obturateur externe; les insertions des adducteurs, et plus spécialement celle du petit adducteur, sont généralement marquées par une crête rugueuse, oblique en bas et en dehors, appelée *crête des adducteurs* ou *colline des adducteurs de Farabeuf* (voy. fig. 345 et 346).

La *branche ischio-pubienne* est aplatie d'avant en arrière, elle est légèrement éversée en dehors au niveau de son bord inférieur; près de la limite du trou obturateur, elle présente de petites saillies mamelonnées irrégulières; elle donne insertion par sa face externe au grand adducteur et à l'obturateur externe (voy. : fig. 345 et 347).

La face externe de la branche ischio-pubienne présente parfois près de son bord inférieur, tantôt une petite crête osseuse, tantôt un éperon osseux sur lequel vient se fixer la partie la plus postérieure du tendon du droit interne; celui-ci, désigné sous le nom d'*éperon du droit interne*, est parfois nettement apparent sur les radiographies du bassin; aussi ne doit-on pas le confondre avec une lésion pathologique.

---

(1) Article à consulter : H. Vallois : Le tubercule précotyloïdien. *Comptes rendus de l'Association des Anatomistes*, 1922.

b) **L'ischion** est situé à la partie postéro-inférieure de l'os coxal; il forme à lui seul la moitié postérieure du cadre osseux du trou obturateur; il est constitué par une volumineuse saillie, la *tubérosité de l'ischion (tubérosité ischiatique),* surmontée d'une colonne prismatique, courte, mais épaisse, la *branche descendante* ou *corps de l'ischion;* cette dernière est échancrée à sa face externe où elle présente, au-dessous du sourcil cotyloïdien, une gouttière oblique en bas, en dehors et en avant, percée d'orifices vasculaires : c'est la

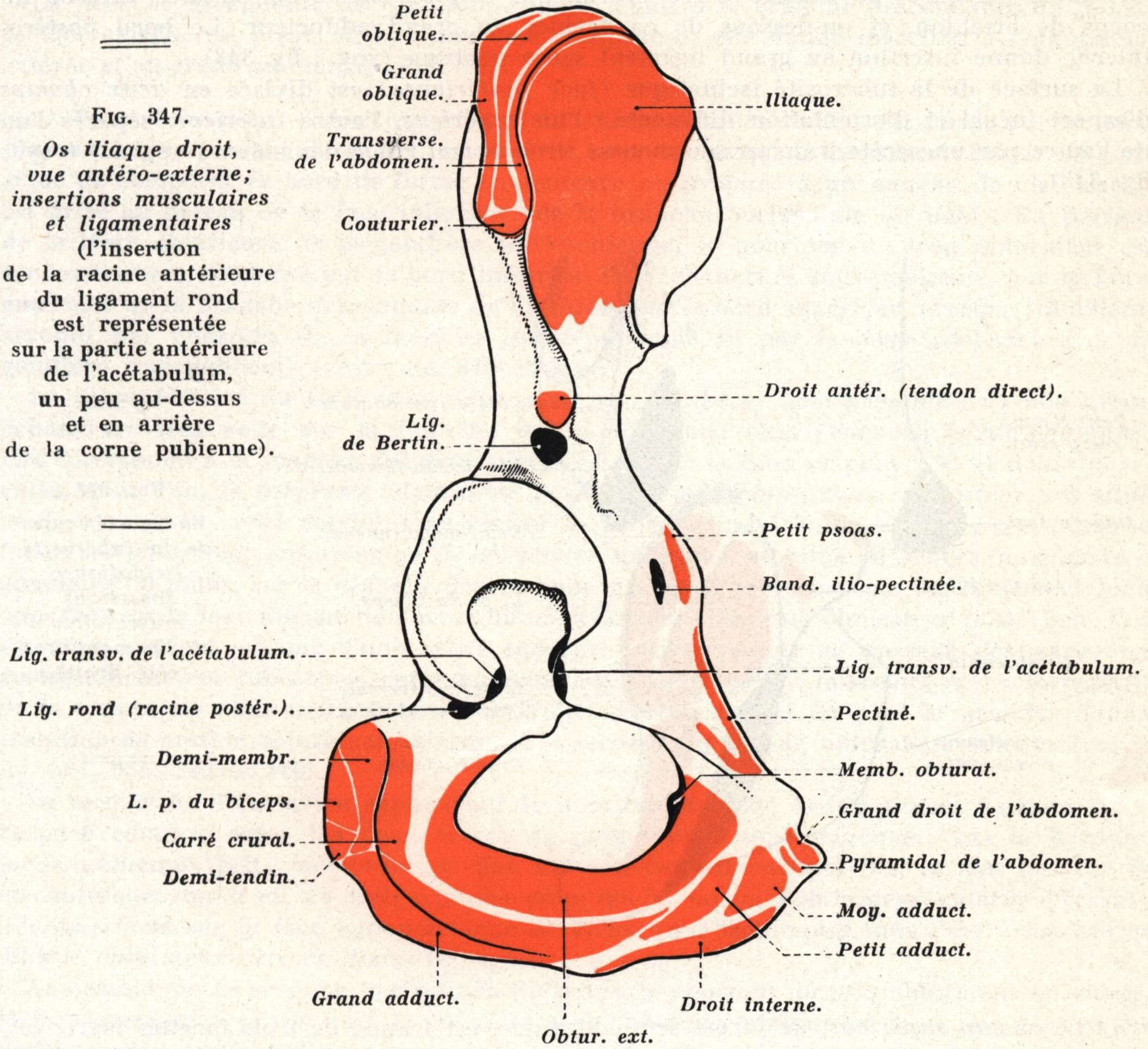

FIG. 347.
Os iliaque droit, vue antéro-externe; insertions musculaires et ligamentaires (l'insertion de la racine antérieure du ligament rond est représentée sur la partie antérieure de l'acétabulum, un peu au-dessus et en arrière de la corne pubienne).

gouttière sous-cotyloïdienne sur laquelle s'insère le ligament ischio-fémoral de l'articulation de la hanche; en avant, l'ischion se prolonge par une lame osseuse aplatie et ascendante : c'est la *branche ascendante de l'ischion.*

La *branche descendante de l'ischion* supporte la corne postérieure du croissant articulaire cotyloïdien et, près du bord antéro-externe de la tubérosité ischiatique, elle donne insertion au carré crural (voy. : fig. 345 et 347).

La *tubérosité de l'ischion* ou *tubérosité ischiatique* est une saillie allongée verticalement qui regarde en bas et en dehors; haute de 5 à 6 centimètres environ, sa largeur est en moyenne de 3 centimètres ; de surface irrégulière et rugueuse, elle est large en haut,

étroite en bas, où elle se continue avec le bord inférieur de l'os; en haut, elle est séparée du sourcil cotyloïdien par une gouttière oblique, en bas et en dehors, dans laquelle on peut placer le petit doigt *(gouttière sous-cotyloïdienne)*.

Ses bords sont curvilignes à concavité antérieure et l'on distingue un bord antéro-externe qui est épais et mousse, et un bord postéro-interne qui est saillant et nettement en relief par rapport à la face interne de la branche descendante.

Le bord antéro-externe donne insertion, suivant une empreinte rugueuse verticale plus ou moins marquée, au muscle carré crural, qui empiète même sur la face externe du corps de l'ischion, et au-dessous de ce dernier au grand adducteur. Le bord postéro-interne donne insertion au grand ligament sacro-sciatique (voy. : fig. 348).

La surface de la tubérosité ischiatique *(face postérieure)* est divisée en *deux champs* d'aspect inégal et d'orientation différente : l'un *supérieur,* l'autre *inférieur,* séparés l'un de l'autre par une crête transversale mousse (*transversal ridge* des auteurs anglais) (voy. : fig. 348).

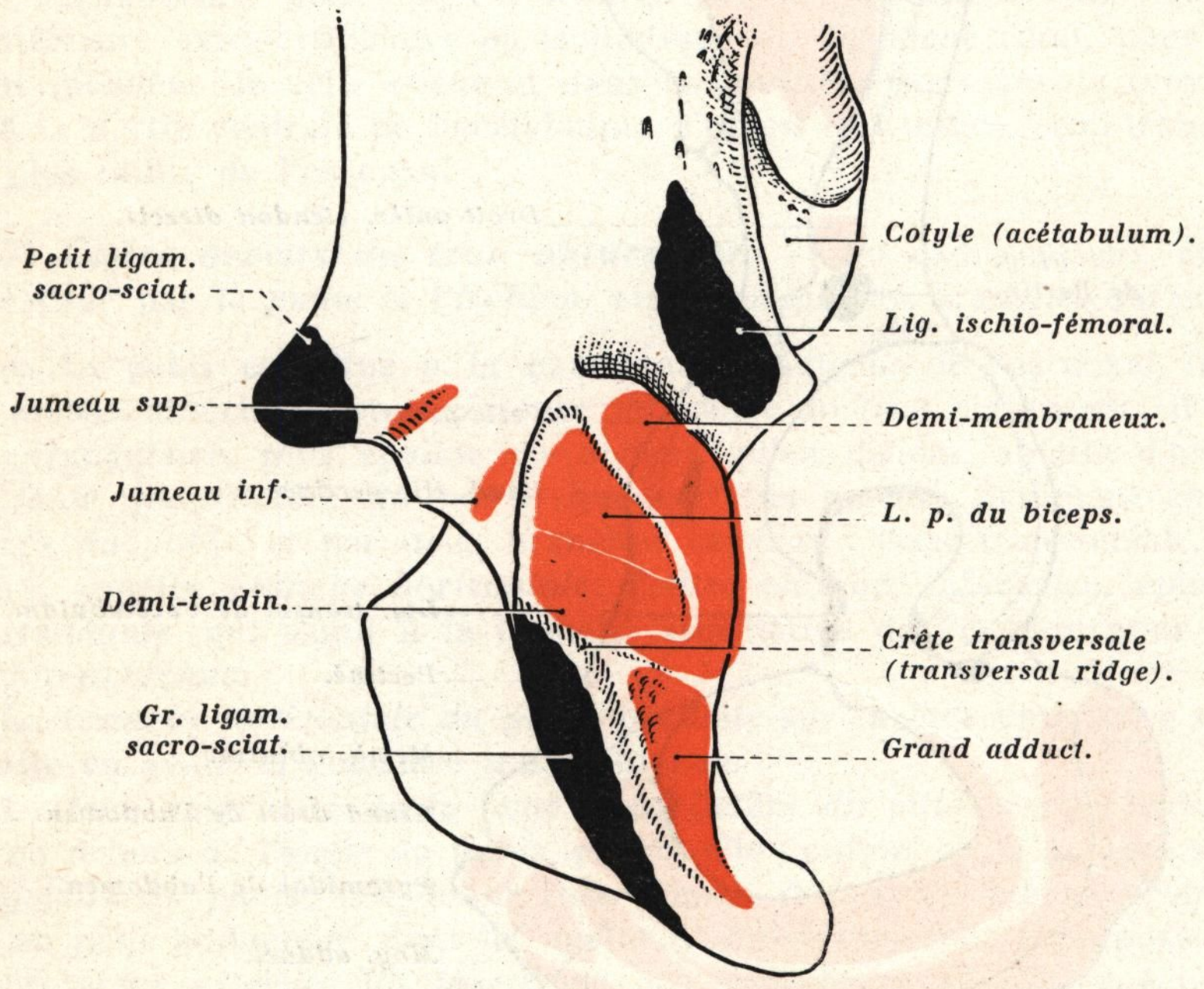

FIG. 348.
Vue postérieure de la tubérosité ischiatique; insertions musculaires et ligamentaires (côté droit).

a) Le *champ supérieur,* de forme semi-elliptique, est frappé de trois facettes martelées, lisses et régulières; de dehors en dedans et de haut en bas, ces facettes sont destinées aux insertions des trois muscles ischio-jambiers et au faisceau postérieur du troisième adducteur : α) le demi-membraneux se fixe dans le tiers externe de la face postérieure de la tubérosité ischiatique, et sa surface d'insertion, plus large en haut qu'en bas, présente un aspect en croissant à concavité interne qui circonscrit le champ d'insertion des tendons communs de la longue portion du biceps et du demi-tendineux; β) le faisceau postérieur (faisceau inférieur) du grand adducteur (exclusivement tendineux) s'attache sur une petite facette quadrilatère à bords arrondis au niveau du tiers inférieur de la moitié externe de la face postérieure de la tubérosité; γ) le tendon commun de la longue portion du biceps et du demi-tendineux s'insère sur une surface triangulaire à base interne et à sommet inféro-externe, au-dessus des insertions du troisième adducteur et en dedans des insertions du demi-membraneux (voy. : fig. 348).

b) Le *champ inférieur,* de forme triangulaire, à sommet inférieur, est hérissé de nombreuses rugosités; son versant externe donne insertion au grand adducteur et son versant interne au grand ligament sacro-sciatique, ainsi qu'aux fibres les plus postérieures de l'ischio-caverneux et du transverse profond du périnée (voyez ces muscles, article : *Périnée,* tome V). Une crête mousse arrondie sépare ces deux versants (voy. : fig. 348).

La tubérosité de l'ischion est la pièce osseuse sur laquelle repose le corps en position assise (on s'asseoit sur les ischions).

La *branche ascendante de l'ischion,* aplatie, s'unit à la branche descendante du pubis; sa face externe est plane, mais légèrement irrégulière; elle donne insertion à l'obturateur externe et au grand adducteur (voy. : fig. 347).

c) **Trou obturateur.** — Le *trou obturateur,* ou *trou ischio-pubien,* est formé par le bord plus ou moins tranchant en bas, arrondi en haut des os qui le circonscrivent; il est classique de comparer ce bord de forme triangulaire ou ovalaire à un anneau de clef, car il est brisé au niveau de la face inférieure de la branche horizontale du pubis. En partant de la lèvre antérieure de la gouttière sous-pubienne, le pourtour du trou obturateur est successivement constitué par le bord inférieur de l'échancrure sous-pubienne, par le bord antérieur de la branche descendante de l'ischion, par le bord supérieur, presque tranchant, arrondi par endroits, de la branche ischio-pubienne, et par la lèvre postérieure de la gouttière sous-pubienne (voy. : fig. 346 et 349).

La circonférence du trou obturateur n'est pas régulière : elle présente : *a)* une petite échancrure très nette sur la branche ischio-pubienne : c'est l'*encoche ischio-pubienne*; elle correspond à la soudure des deux pièces osseuses : ischion et pubis; *b)* et deux tubercules, dont l'un, le *tubercule obturateur postérieur* ou *ischio-pubien postérieur,* est situé au-dessous de la cavité cotyloïde au niveau de l'échancrure ischio-pubienne, et l'autre, le *tubercule obturateur antérieur* ou *ischio-pubien antérieur,* est situé en dehors de la surface angulaire du pubis, sur la branche descendante du pubis; ce tubercule est également bien apparent sur la face interne de l'os; enfin, en avant du tubercule obturateur postérieur, l'os est assez souvent marqué d'une petite encoche correspondant au passage des vaisseaux acétabulaires; ces tubercules correspondent aux insertions des faisceaux de renforcement de la membrane obturatrice (voy. : *Membrane obturatrice*), et en plus le premier donne insertion au muscle obturateur externe, et le second au muscle obturateur interne (voy. : fig. 344, 345, 346 et 349).

La membrane obturatrice s'insère sur le pourtour du trou ischio-pubien, laissant libre l'espace compris entre les deux lèvres de la gouttière sous-pubienne ; sur la branche ischio-pubienne, cette membrane se fixe sur son versant endopelvien, et non pas sur la circonférence du trou; ce fait explique pour quelle raison l'obturateur externe présente des insertions sur la face endopelvienne de la branche ischio-pubienne (voy. : fig. 350 et *Muscle obturateur externe,* tome II).

Au-dessous de la branche horizontale du pubis, le pourtour du trou obturateur est élargi, et il correspond à ce niveau à la *gouttière sous-pubienne,* oblique en bas, en avant et en dedans; cette gouttière livre passage aux vaisseaux et nerf obturateurs. Elle est bordée en avant et en arrière par deux lèvres : l'antérieure, saillante et mousse, atteint l'épine du pubis où elle se termine; la postérieure, courte et mousse, se perd sur la face interne de l'os, à 1 centimètre au-dessous de la crête pectinéale (voy. : fig. 346 et 349).

FACE INTERNE. — La face interne ou endopelvienne est divisée en deux parties par une crête saillante, oblique en bas et en avant : c'est la *ligne innominée* ou *détroit supérieur* du bassin; mousse dans sa moitié postérieure iliaque, elle est tranchante dans sa moitié antérieure pubienne, où elle se continue, au niveau du bord supérieur de la branche horizontale du pubis, par la *crête pectinéale*; sur cette crête s'insèrent : l'aponévrose de revêtement du pectiné, le ligament de Henle, le pilier postérieur du canal inguinal, le tendon conjoint, et le ligament de Gimbernat (portion réfléchie de l'aponévrose d'insertion

du grand oblique); ce carrefour fibreux constitue, au niveau de la crête pectinéale, le *ligament de Cooper (ligamentum pubicum).*

Un peu en arrière de la crête pectinéale, cette face présente souvent, près de l'éminence ilio-pectinée, une zone saillante; c'est la *crête du petit psoas*, sur laquelle s'insère le tendon de ce muscle (voy. : fig. 347 et 350).

1° **Au-dessus de la ligne innominée,** elle correspond à la face interne de l'aile iliaque : c'est la *fosse iliaque interne* ou plus simplement *fosse iliaque (fossa iliaca)*; excavée, lisse et régulière, et de forme triangulaire, elle regarde en haut, en avant et en

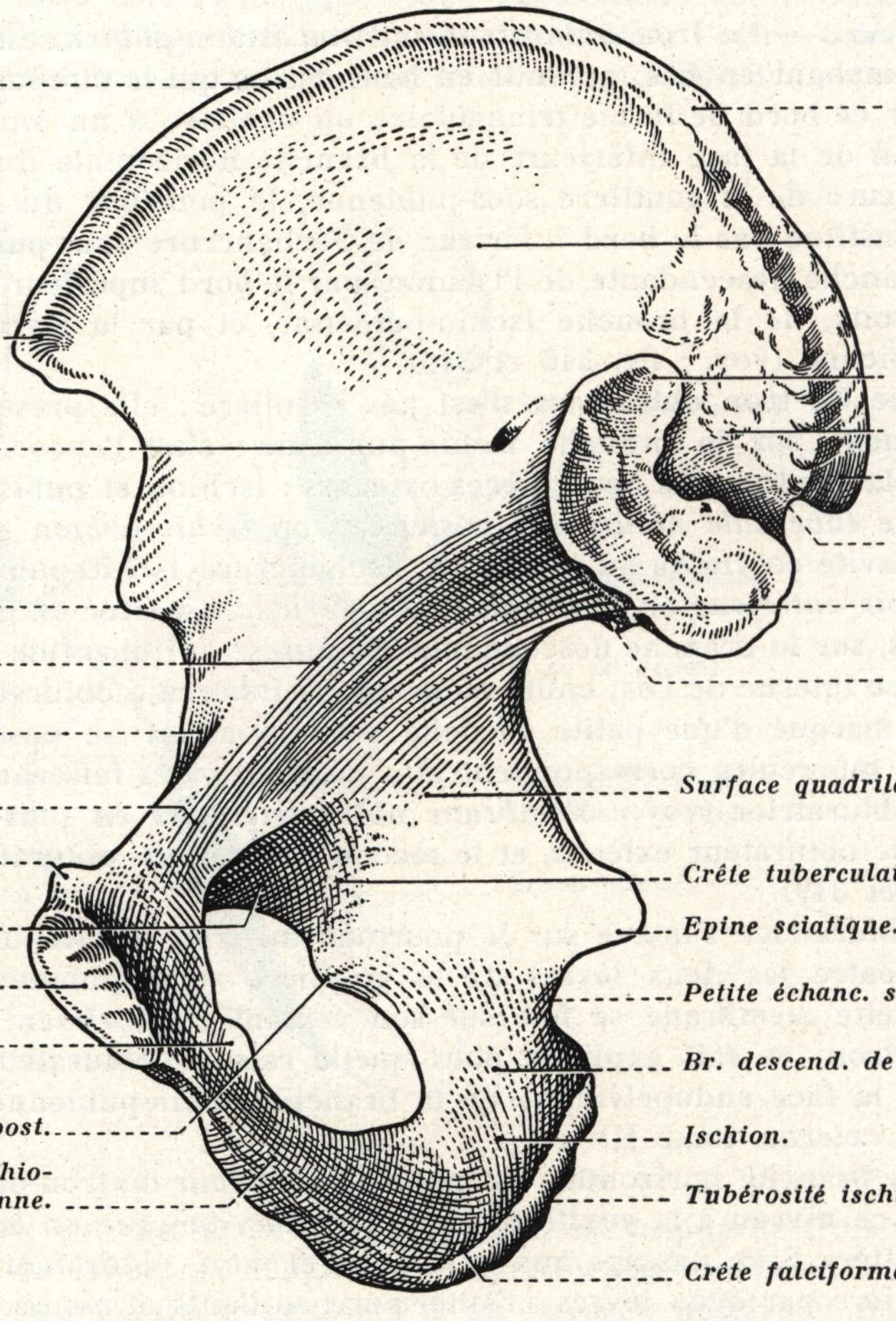

FIG. 349. — *Os iliaque droit, face interne.*

dedans; dans la plus grande partie de son étendue, elle donne insertion au muscle iliaque; en bas et en avant, elle se continue par une gouttière, sus-jacente au cotyle, dans laquelle s'engage le muscle psoas-iliaque à sa sortie du bassin : c'est la *gouttière du psoas-iliaque*, comprise entre l'éminence ilio-pectinée et l'épine iliaque antérieure et inférieure (voy. : fig. 349).

A sa partie la plus reculée et immédiatement en avant de la surface auriculaire, la fosse iliaque donne insertion aux deux faisceaux supérieur et inférieur du ligament sacro-iliaque antérieur (voy. : fig. 352).

La fosse iliaque interne présente dans sa partie postérieure un ou deux trous nourriciers, obliques en bas et en avant, et précédés d'une gouttière (voy. : fig. 349).

La fosse iliaque correspond au grand bassin.

2° ***Au-dessous de la ligne innominée,*** la face interne de l'os est également triangulaire; elle est concave dans son ensemble et correspond au petit bassin ou excavation pelvienne.

Elle comprend deux parties, l'une *postérieure* et *supérieure,* la surface quadrilatère, l'autre *antérieure* et *inférieure,* représentée par le cadre osseux du trou obturateur.

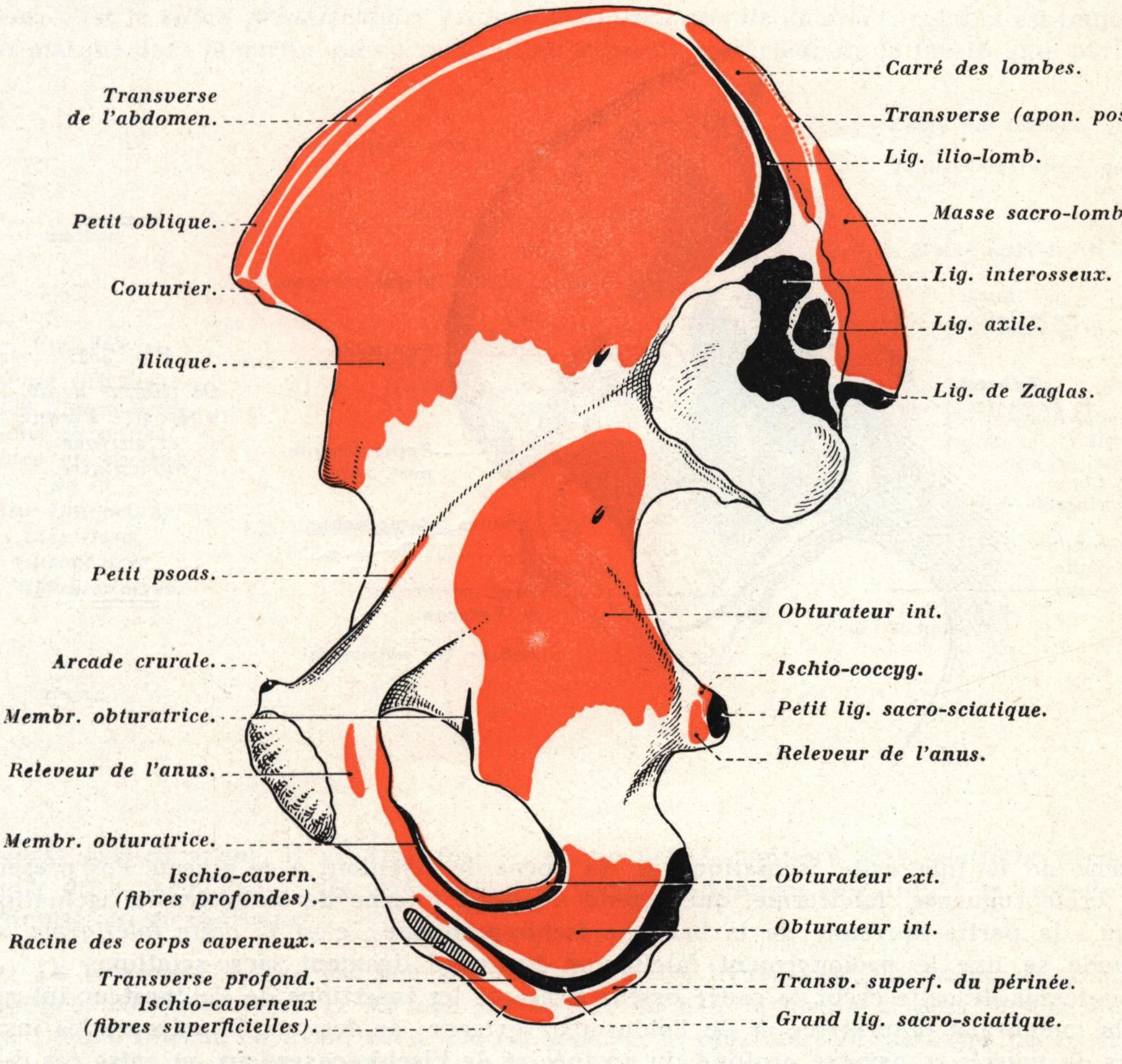

FIG. 350. — *Os iliaque droit, face interne; insertions musculaires et ligamentaires.*

a) La SURFACE QUADRILATÈRE, dont la partie centrale correspond à l'arrière-fond de la cavité cotyloïde, est une surface à peu près lisse, presque plane (légèrement concave), comprise entre le trou obturateur en avant et en bas, et le bord postérieur de l'os (grande échancrure sciatique) en arrière. Cette surface est séparée, en avant du trou ischio-pubien, par une dépression qui précède la gouttière sous-pubienne et par une petite crête qui sillonne la face interne de l'os, pour aboutir au tubercule obturateur postérieur : c'est la *crête tuberculaire,* sur le versant antérieur de laquelle s'attache la membrane obturatrice (voy. : fig. 349 et 350).

En arrière, elle présente parfois une gouttière, la *gouttière des vaisseaux fessiers* (Poirier), qui se prolonge sur la grande échancrure sciatique.

La surface quadrilatère donne insertion dans toute son étendue au muscle obturateur interne, et en arrière, près de l'épine sciatique, au releveur anal (voy. : fig. 349 et 350).

b) LE CADRE OSSEUX DU TROU OBTURATEUR est représenté : en haut, par la face postérieure de la branche horizontale du pubis, triangulaire à sommet externe; en avant et en dedans, par la face postérieure de la lame quadrilatère du pubis (corps du pubis pour certains auteurs), sur laquelle s'insère le releveur de l'anus; en bas et en dedans, par la face interne de la branche ischio-pubienne, et en arrière et en dehors, par la face

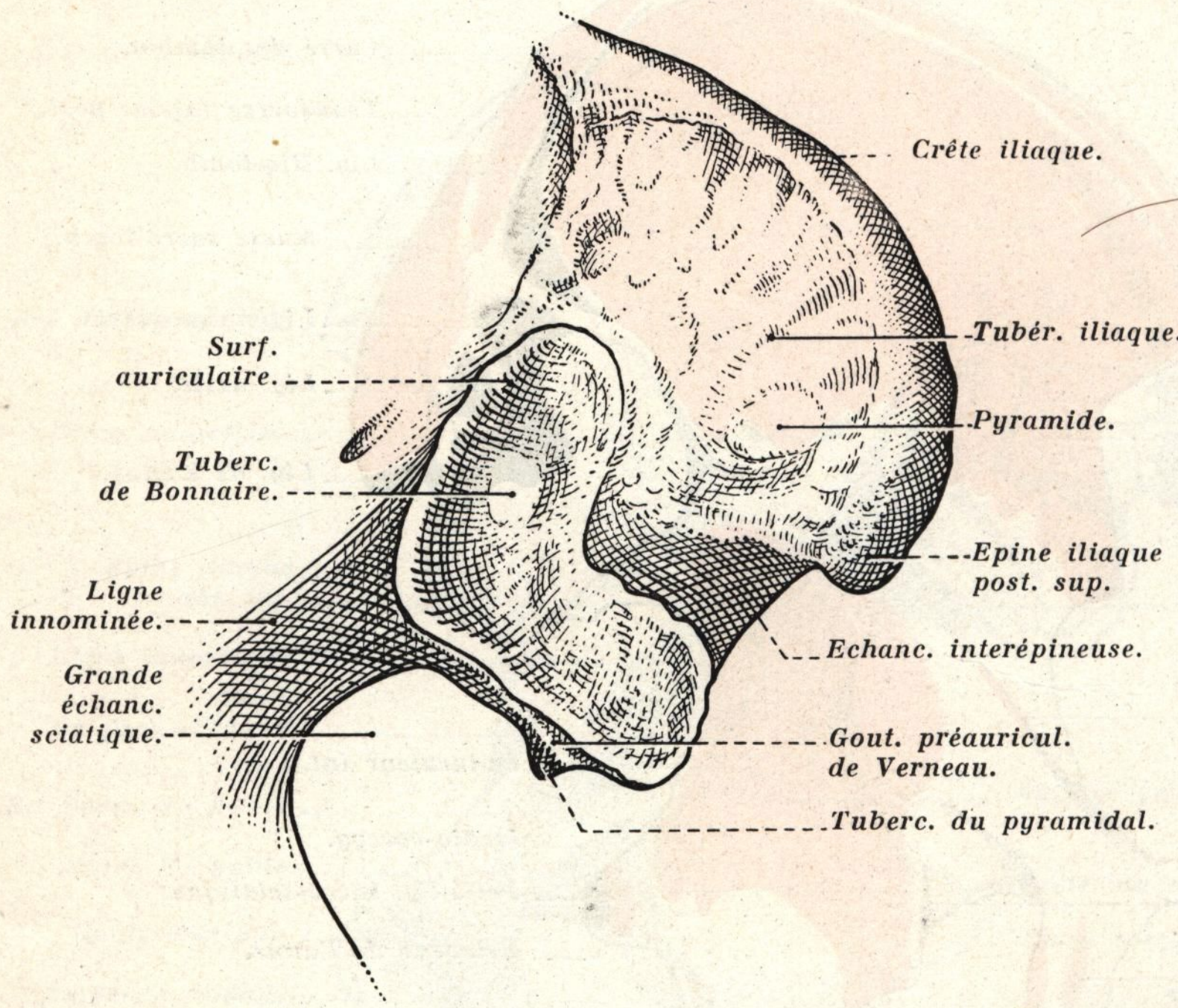

FIG. 351.
Os iliaque droit, tubérosité iliaque et surface auriculaire.

interne de la tubérosité ischiatique et du corps de l'ischion; à ce niveau, l'os présente une crête rugueuse, falciforme, qui s'étend du bord interne de la tubérosité ischiatique jusqu'à la partie moyenne de la branche ischio-pubienne : c'est la *crête falciforme*, sur laquelle se fixe le prolongement falciforme du grand ligament sacro-sciatique.

Au-dessus de cette crête, le cadre osseux présente les insertions de l'obturateur interne, de la membrane obturatrice et de l'obturateur externe; au-dessous, il présente les insertions du muscle transverse profond du périnée et de l'ischio-caverneux, et entre ces deux muscles les insertions de la racine des corps caverneux de la verge (voy. : fig. 350).

Ce cadre osseux montre en outre la lèvre postérieure de la gouttière sous-pubienne, la dépression sous-jacente qui la précède, la saillie des deux tubercules obturateurs, postérieur et antérieur, et l'encoche ischio-pubienne (voy. : fig. 349).

3° ***En arrière de la ligne innominée,*** la face interne de l'os coxal présente une surface quadrangulaire irrégulière; disposée presque dans un plan sagittal, elle regarde légèrement en avant et en dedans.

On lui distingue *deux parties* : *a)* l'une, *antérieure* et *inférieure,* articulaire, en forme d'équerre : c'est la *facette* ou *surface auriculaire* de l'os coxal, qui s'articule avec une

facette analogue située sur le bord latéral correspondant du sacrum, et dont la forme a été grossièrement comparée à celle du pavillon de l'oreille; *b)* l'autre, *postérieure* et *supérieure*, convexe, non articulaire, irrégulière et tomenteuse : c'est la *tubérosité iliaque*.

a) La **facette auriculaire** de l'os coxal est recouverte à l'état frais de cartilage; son bord antérieur et inférieur est légèrement saillant; très irrégulière, elle présente toujours, à l'union des deux parties de l'équerre, un tubercule saillant arrondi, dit *tubercule de Bonnaire*, qui s'emboîte dans une dépression correspondante située sur la surface auriculaire du sacrum.

En avant de la facette auriculaire, la face interne de l'os coxal est bordée par un petit sillon: c'est le *sillon préauriculaire (sulcus preauricularis de Zaaijer)*; celui-ci est toujours plus marqué dans la partie qui correspond au segment postérieur de la facette que partout

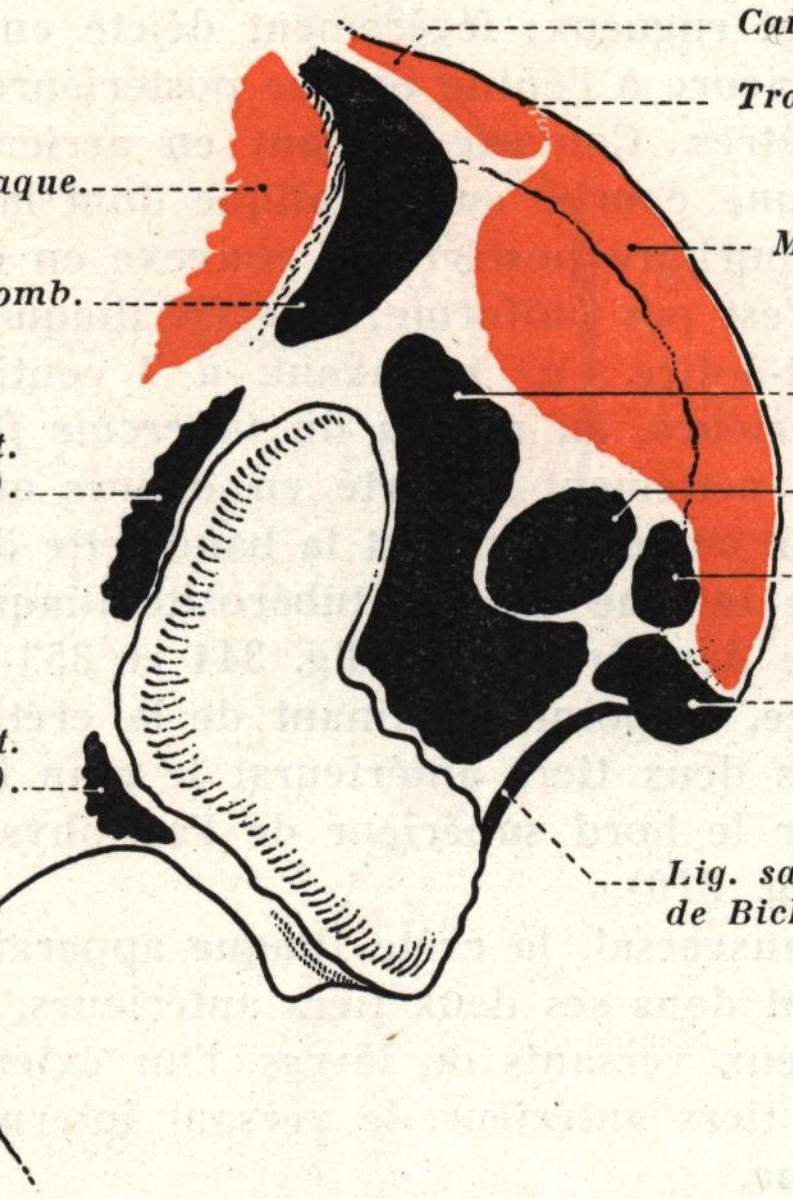

FIG. 352. *Face interne de l'os iliaque droit, dans sa partie située en arrière de la ligne innominée; insertions musculaires et ligamentaires.*

ailleurs; parfois même, il est transformé en une petite gouttière dite *gouttière préauriculaire de Verneau* (voy. : fig. 351). Sillon et gouttière donnent insertion à la capsule de l'articulation sacro-iliaque.

b) La **tubérosité iliaque** est une surface irrégulière, tomenteuse, en forme de parallélogramme, comprise entre la surface auriculaire en bas, la partie la plus reculée de la fosse iliaque interne en avant dont elle est séparée le plus souvent par une petite crête osseuse qui prolonge vers le haut le bord antérieur de la surface auriculaire, la crête iliaque en haut, et l'échancrure comprise entre les deux épines iliaques postérieures en arrière.

La tubérosité iliaque est marquée par une saillie arrondie, irrégulière, appelée *pyramide*; celle-ci est généralement située à l'union du tiers postérieur et des deux tiers antérieurs de la tubérosité; elle donne insertion au puissant ligament axile de l'articulation sacro-iliaque (voy. : fig. 351 et 352); l'horizontale, qui passe par le sommet des deux pyramides, correspond à l'axe des mouvements de bascule du sacrum pendant l'accouchement nutation et contre-nutation) (voy. : *Articulation sacro-iliaque*).

Immédiatement en arrière de la pyramide s'insère le faisceau ilio-transverso-conjugué du ligament sacro-iliaque postérieur; en avant et au-dessous de la pyramide se fixe le

ligament interosseux de l'articulation sacro-iliaque; enfin, au-dessus de la pyramide, s'insère la masse sacro-lombaire et plus spécialement la partie lombaire du long dorsal (voy.: *Muscles spinaux*).

La partie la plus antérieure de la tubérosité iliaque donne insertion aux fibres les plus postérieures du ligament ilio-lombaire. Signalons en outre que le ligament de Zaglas, inséré sur l'épine iliaque postérieure et supérieure, empiète quelque peu sur la tubérosité iliaque entre l'échancrure interépineuse en bas et en arrière, et l'insertion du faisceau ilio-transverso-conjugué en haut et en avant.

La pyramide est séparée de la facette auriculaire par une gouttière qui aboutit à l'échancrure interépineuse; cette gouttière est occupée par le ligament interosseux de l'articulation sacro-iliaque (voy. : fig. 351 et 352).

BORD SUPÉRIEUR OU CRÊTE ILIAQUE. — Le *bord supérieur*, ou *crête iliaque (crista iliaca)*, est épais et rugueux; légèrement déjeté en dehors, il s'étend de l'épine iliaque antérieure et supérieure à l'épine iliaque postérieure et supérieure : sa longueur moyenne est de 25 centimètres. Convexe d'avant en arrière, sa convexité décrit dans le sens antéro-postérieur une courbe en S italique dont la courbure antérieure le rend convexe en dehors, et la courbure postérieure convexe en dedans.

Son épaisseur n'est pas uniforme; la crête iliaque s'épaissit au niveau des changements de courbure, c'est-à-dire : *a)* en avant, à 7 centimètres en arrière de l'épine iliaque antérieure et supérieure, au niveau du *tubercule fessier* ou *tubercule glutéal (eminentia glutealis)*, qui est nettement déporté en dehors où il fait saillie; sur ce tubercule s'insèrent des fibres du moyen fessier et la bandelette de Maissiat; *b)* et en arrière, à l'union de la fosse iliaque interne avec la tubérosité iliaque, ainsi que dans toute la partie qui correspond à cette dernière (voy. : fig. 344 et 353).

Sur l'os en place, le point culminant de la crête iliaque est situé à l'union du tiers postérieur avec les deux tiers antérieurs; le plan horizontal *(ligne bi-iliaque)* mené par ce point passe par le bord supérieur de l'apophyse épineuse de la quatrième vertèbre lombaire (voy. : fig. 310).

Dans le sens transversal, la crête iliaque apparaît légèrement bombée en dos d'âne, et cela principalement dans ses deux tiers antérieurs, si bien qu'on peut lui considérer une arête mousse et deux versants ou lèvres, l'un externe, l'autre interne, obliques en sens inverse; dans son tiers antérieur, le versant interne se continue insensiblement avec la fosse iliaque interne.

La crête iliaque donne insertion aux trois muscles larges de l'abdomen; à savoir : *a)* dans ses trois quarts antérieurs, au *petit oblique* qui se fixe sur l'arête médiane de la crête; mais ce muscle dépasse toujours le grand oblique de deux ou trois centimètres en arrière; — *b)* au *grand oblique* qui se fixe sur le versant externe de la crête sans atteindre le point culminant de cette dernière, c'est-à-dire sur les deux tiers antérieurs de la lèvre externe; — *c)* quant au *transverse de l'abdomen*, il s'attache sur toute l'étendue de la crête iliaque; ses *fibres charnues* se fixent sur les deux tiers antérieurs de la lèvre interne, tandis que son *aponévrose postérieure* s'insère suivant une surface presque linéaire sur la partie culminante du tiers postérieur de la crête iliaque, entre les insertions du grand dorsal en dehors et celles du carré lombaire en dedans (voy. : fig. 353).

Dans son tiers postérieur, c'est-à-dire dans la partie épaisse qui correspond à la tubérosité iliaque, le versant interne de la crête iliaque se continue insensiblement et sans ligne de démarcation bien nette avec la tubérosité iliaque. A ce niveau, la crête iliaque donne insertion, de dedans en dehors, au ligament ilio-lombaire qui empiète sur la partie antérieure de la tubérosité iliaque, au carré des lombes, à l'aponévrose postérieure du transverse et au grand dorsal. Dans la partie la plus reculée de la crête, sur une étendue de 2 à 3 centimètres, se fixe la masse sacro-lombaire, et plus spécialement les parties lombaires du long dorsal et de l'ilio-costal, entre les insertions du carré des lombes en avant et l'épine iliaque postérieure et supérieure en arrière.

Le muscle grand fessier (plan superficiel, aponévrotique) se fixe également sur le tiers postérieur de la lèvre externe de la crête iliaque, immédiatement en dehors des insertions du grand dorsal (voy. : fig. 352 et 353).

Les crêtes iliaques correspondent à la limite supérieure du bassin.

BORD ANTÉRIEUR. — Le bord antérieur s'étend de l'épine iliaque antérieure et supérieure à l'angle du pubis; il présente dans son ensemble l'aspect d'une vaste échancrure qui correspond, à l'état frais, à l'espace inter-ilio-pariétal sous-jacent à l'arcade crurale.

Nous lui distinguerons *deux segments* par rapport à la gouttière du psoas-iliaque : l'un,

FIG. 353.
Crête iliaque (côté droit). En pointillé rouge, les insertions des aponévroses postérieures.

externe, presque vertical, oblique en bas et en dedans, qui correspond à l'aile iliaque *(segment iliaque)*; l'autre, *interne,* presque horizontal, oblique en dedans, en bas et en avant, qui correspond au toit du cotyle et à la branche horizontale du pubis *(segment pubien).*

1° Le segment iliaque montre de haut en bas : *a) l'épine iliaque antérieure et supérieure,* saillie irrégulière plus épaisse en haut qu'inférieurement, sur laquelle s'insèrent l'arcade crurale, le petit oblique (versant supérieur de l'épine), le couturier et, en dehors de ce muscle, le tenseur du fascia lata suivant une surface presque linéaire; *b)* une échancrure concave en avant et en dedans, appelée *échancrure interépineuse*; c'est entre l'arcade crurale et l'échancrure interépineuse que le nerf fémoro-cutané quitte le bassin pour aborder la face antérieure de la cuisse; *c) l'épine iliaque antérieure et inférieure,*

saillie oblongue, allongée verticalement, sur laquelle s'insèrent le tendon direct du droit antérieur de la cuisse, et au-dessous de ce dernier, le ligament ilio-fémoral ou ligament de Bertin de l'articulation de la hanche; *d)* et la *gouttière du psoas-iliaque* (voy. : fig. 345, 349 et 350).

2° Le **segment pubien** comprend, de dehors en dedans : *a)* une saillie arrondie peu accusée, l'*éminence ilio-pectinée* ou *ilio-pubienne,* sur laquelle s'attache la bandelette ilio-pectinée; cette saillie est le vestige de la soudure des portions pubienne et iliaque de l'os coxal; un peu en arrière et en dehors de l'éminence ilio-pectinée s'insère le tendon du petit psoas (voy. : fig. 347 et 350); — *b)* une surface triangulaire à sommet interne, dite *surface pectinéale*; cette surface, légèrement excavée, est inclinée de haut en bas et

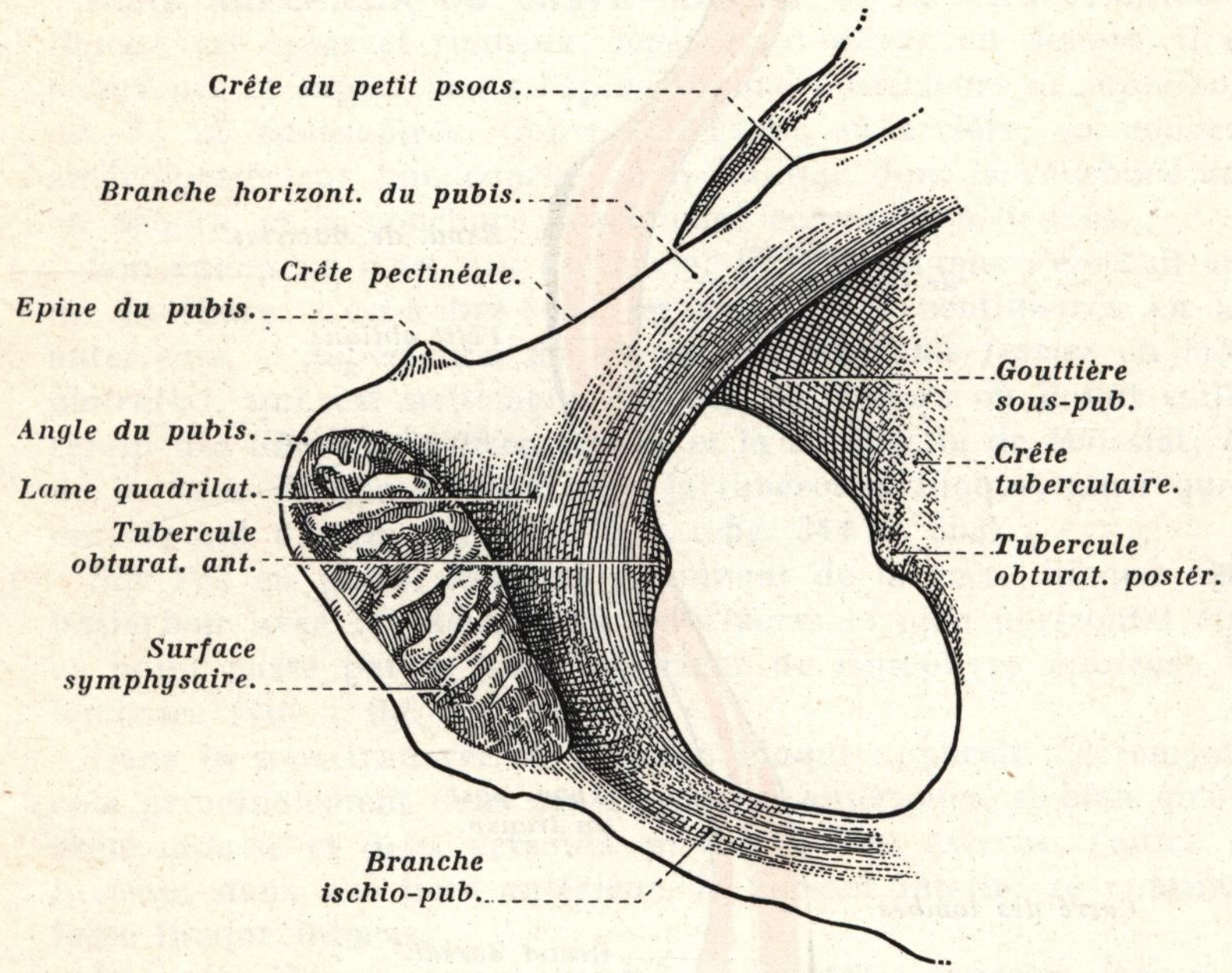

FIG. 354. *Os iliaque droit; surface symphysaire et pourtour du trou obturateur* (vue interne).

d'arrière en avant; elle est comprise entre la crête pectinéale en arrière et le bord antérieur de la branche horizontale du pubis, qui prolonge en dedans la lèvre antérieure de la gouttière sous-pubienne; la surface pectinéale présente dans sa moitié externe et sur son versant antérieur une surface régulière à reflet luisant, lisse, de forme semi-lunaire légèrement déprimée, concave en haut et en avant, correspondant au passage des vaisseaux fémoraux; dans le reste de son étendue, elle donne insertion au muscle pectiné. — *c)* l'*épine du pubis* ou *épine pubienne (tuberculum pubicum),* petite saillie arrondie, plus ou moins développée suivant les sujets, sur laquelle s'attache l'arcade crurale; — *d)* enfin, entre l'épine pubienne et l'angle du pubis, une petite saillie arrondie et rugueuse marque les insertions du grand droit et du pyramidal de l'abdomen (voy. : fig. 346 et 347).

BORD INFÉRIEUR. — Le bord inférieur s'étend de l'angle du pubis à la tubérosité ischiatique; légèrement convexe dans son ensemble, il est constitué par *deux segments* : l'un *vertical,* correspond à la lame quadrilatère du pubis : c'est la *surface symphysaire*; l'autre, *oblique* en bas, en dehors et en arrière, correspond à la branche ischio-pubienne (plus oblique chez la femme que chez l'homme).

a) La SURFACE SYMPHYSAIRE est ovalaire, allongée, à grosse extrémité supérieure et à peu près plane; elle est disposée dans un plan sagittal et forme, en s'articulant avec celle du côté opposé, la symphyse pubienne (voy. : fig. 354).

A l'état frais, les surfaces symphysaires des os coxaux ne sont pas en contact direct l'une avec l'autre, mais séparées par un fibro-cartilage appelé disque interpubien ou *lamina interpubica* (voyez plus loin : *Symphyse pubienne*).

b) AU-DESSOUS DE LA SURFACE SYMPHYSAIRE, le *bord inférieur* présente un aspect rugueux; dans l'ensemble, il décrit une courbe légèrement convexe en dehors ; dans son tiers antérieur, il est traversé obliquement par une petite gouttière, plus accusée chez l'homme que chez la femme, c'est la *gouttière caverneuse*, contre laquelle s'applique la racine des corps caverneux.

Sa *lèvre externe*, bien marquée, saillante, éversée en dehors, donne insertion à l'aponévrose périnéale superficielle, au droit interne qui possède fréquemment à ce niveau une petite crête d'insertion tendineuse, dite *éperon du droit interne* et au grand adducteur.

Sa *lèvre interne*, mal délimitée dans sa partie moyenne, se continue en pente douce avec la face interne de la branche ischio-pubienne; elle se continue également en arrière sur la face interne de la tubérosité ischiatique avec la *crête falciforme*; elle donne insertion à l'aponévrose périnéale profonde, à l'ischio-caverneux et au muscle transverse superficiel du périnée (voy. : fig. 350).

BORD POSTÉRIEUR. — Le bord postérieur s'étend de l'épine iliaque postérieure et supérieure à la tubérosité ischiatique, et ses deux extrémités sont situées presque sur une même ligne verticale (Poirier).

De haut en bas, il est constitué par les bords postérieurs de l'aile iliaque, de l'isthme iliaque et du corps de l'ischion. Il présente de haut en bas: l'épine iliaque postérieure et supérieure, l'échancrure interépineuse, l'épine iliaque postérieure et inférieure, le tubercule de Morestin, la grande échancrure sciatique, l'épine sciatique, la petite échancrure sciatique et la tubérosité ischiatique (voy. : fig. 349, 351 et 352).

a) **L'épine iliaque postérieure et supérieure,** saillante et rugueuse, prolonge en arrière la tubérosité iliaque; elle donne insertion, sur son versant interne, au ligament sacro-iliaque postérieur (ligament de Zaglas), et sur son versant externe, au grand ligament sacro-sciatique, au muscle grand fessier (plan superficiel) et à la partie lombaire de l'ilio-costal (voyez ce muscle, article : *Muscles spinaux*) (voy. : fig. 350, 352 et 353).

b) **L'échancrure interépineuse** est comprise entre les deux épines iliaques postérieures; très courte, mais toujours assez prononcée, elle admet la moitié de l'auriculaire; elle va en s'amincissant de haut en bas et présente, vue de face, l'aspect d'une proue de navire. Elle donne insertion au *ligament sacro-épineux de Bichat* (voy. : fig. 352).

c) **L'épine iliaque postérieure et inférieure,** aplatie transversalement, mince et tranchante, limite en arrière la surface auriculaire de l'os coxal; son versant externe donne insertion à la partie la plus inférieure du ligament sacro-épineux de Bichat.

d) Le **tubercule de Morestin,** encore appelé *tubercule du pyramidal* (Lazorthes et Lhez), est une saillie inconstante située à 4 ou 5 millimètres en avant de l'interligne sacro-iliaque, ou plus exactement de la partie la plus postérieure de la gouttière préauriculaire de Verneau.

Ce tubercule, qu'il ne faut pas confondre avec le tubercule dit de Bouisson (1), a été

(1) Certains auteurs ont décrit, à la suite des publications de BOUISSON (1845 et 1858) sur la ligature de l'artère fessière, un tubercule dit *tubercule de Bouisson*, situé un peu en avant du tubercule du pyramidal, c'est-à-dire au point où l'artère fessière croise la grande échancrure sciatique; en réalité, ce tubercule n'existe pas et Bouisson ne l'a jamais décrit.

décrit pour la première fois par Morestin (1894) qui l'appela *tubercule du grand ligament sacro-sciatique,* du fait des insertions de ce dernier sur son versant exopelvien. Il est variable dans son développement et toujours plus apparent chez l'homme que chez la femme; parfois même, chez cette dernière, il est remplacé par une simple éminence rugueuse; il est aussi plus net à droite qu'à gauche. Il apparaît encadré par deux sillons qui sont : sur la face interne de l'os, le sillon préauriculaire, et sur sa face externe, le sillon de l'artère fessière situé dans la fosse iliaque externe; quand ces deux sillons sont très apparents, le tubercule l'est aussi (Lazorthes et Lhez); parfois ce tubercule est légèrement recourbé en dedans.

Le tubercule de Morestin donne insertion, sur sa face externe, à quelques fibres charnues du pyramidal du bassin (d'où la dénomination de tubercule du pyramidal que lui ont donnée très justement Lazorthes et Lhez), au grand ligament sacro-sciatique et à la bandelette de Champenois (voy. : fig. 345 et 351).

e) La **grande échancrure sciatique** (1) est comprise entre deux saillies : en haut, le tubercule de Morestin; en bas, l'épine sciatique; elle est variable dans sa forme suivant les sujets et principalement suivant le sexe.

Large et à bords épais, elle est concave en bas, en arrière et en dedans. Elle décrit en quelque sorte *deux arcs* : l'un *supérieur* dont la courbure présente un rayon plus grand chez la femme que chez l'homme; l'autre, *inférieur,* de plus grand rayon, oblique en bas et en arrière.

L'ouverture de la grande échancrure sciatique, c'est-à-dire la distance comprise entre le sommet du tubercule du pyramidal et le sommet de l'épine sciatique, est plus grande chez la femme que chez l'homme : elle est en moyenne de 47 à 50 millimètres.

A son niveau sortent ou rentrent dans le pelvis : le muscle pyramidal du bassin, le grand et le petit nerf sciatique, les vaisseaux fessiers, le nerf fessier supérieur, les vaisseaux ischiatiques, les vaisseaux et nerfs honteux internes, le nerf anal, et le nerf du jumeau inférieur et du carré crural.

f) **L'épine sciatique** présente la forme d'une saillie aplatie triangulaire et tranchante; ses bords supérieur et inférieur forment en se réunissant un sommet plus ou moins aigu, parfois même arrondi ou tronqué.

Elle donne insertion : à son sommet, au petit ligament sacro-sciatique; sur sa face interne, à l'ischio-coccygien et au releveur de l'anus, et sur sa face externe, au jumeau supérieur (voy. : fig. 345 et 350).

g) La **petite échancrure sciatique,** en forme de gouttière oblique en bas et en dedans, est moins profonde et moins accusée que la grande; elle sert de poulie de réflexion au muscle obturateur interne; lorsque celui-ci sort du bassin, le muscle est séparé de l'os par une bourse séreuse à cheval sur l'échancrure; enfin, par cette échancrure, les vaisseaux et nerf honteux internes et le nerf anal rentrent dans le bassin, après en être sortis par la grande; le versant externe de la petite échancrure sciatique donne insertion, près de la tubérosité ischiatique, au jumeau inférieur.

h) La **tubérosité de l'ischion,** dont le bord postéro-interne est en forme de crête rugueuse, donne insertion au grand ligament sacro-sciatique (voy. : fig. 350).

ANGLES. — Les angles de l'os iliaque, au nombre de quatre, se distinguent en : antéro-supérieur, antéro-inférieur ou interne, postéro-supérieur et postéro-inférieur.

---

(1) Articles à consulter : Lazorthes et Lhez : La grande échancrure sciatique. Etude de sa morphologie et de ses caractères sexuels. *Archives d'Anatomie, d'Ostéologie et d'Embryologie,* 1939, p. 143.

Lazorthes et Lhez : Le tubercule dit de Bouisson. *Annales d'Anatomie pathologique et d'Anatomie normale médico-chirurgicale,* nov. 1938, n° 8.

Ces angles répondent, l'antéro-supérieur à l'épine iliaque antérieure et supérieure, l'antéro-inférieur ou interne à l'*angle du pubis,* le postéro-supérieur à l'épine iliaque postérieure et supérieure et le postéro-inférieur à la tubérosité ischiatique.

CONNEXIONS. — Chaque os iliaque s'articule avec trois os qui sont : en avant, celui du côté opposé (symphyse pubienne); en arrière, le sacrum (articulation sacro-iliaque) ; et en dehors, le fémur (articulation coxo-fémorale ou articulation de la hanche).

INSERTIONS MUSCULAIRES. — L'os iliaque donne insertion à trente-cinq muscles qui sont :

1° Sur la *face externe (face exopelvienne)* : aux trois muscles fessiers (grand, moyen et petit), au droit antérieur de la cuisse (tendon réfléchi), au grand droit de l'abdomen, au pyramidal de l'abdomen, au tenseur du fascia lata, à l'obturateur externe, aux trois muscles adducteurs de la cuisse (moyen, petit et grand), au droit interne, au carré crural, aux jumeaux pelviens (supérieur et inférieur) et au pyramidal du bassin.

2° Sur la *face interne (face endopelvienne)* : à l'iliaque, à l'obturateur interne, à l'obturateur externe (près du trou obturateur) (voy. : fig. 350), à l'ischio-coccygien, au releveur de l'anus, à l'ischio-caverneux, au transverse profond du périnée et à la masse sacro-lombaire.

3° Sur le *bord supérieur (crête iliaque)* : aux trois muscles larges de l'abdomen (grand oblique, petit oblique et transverse), au carré des lombes, au grand dorsal, au grand fessier (plan superficiel).

4° Sur le *bord antérieur* : au couturier, au petit psoas, au pectiné, au droit antérieur (tendon direct) et au grand oblique de l'abdomen (*ligament de Gimbernal* et *ligament de Colles,* formations fibreuses qui dépendent de l'aponévrose d'insertion du grand oblique).

5° Sur le *bord inférieur*: au droit interne, à l'ischio-caverneux, au transverse superficiel du périnée.

6° Sur le *bord postérieur* : au grand fessier (plan superficiel).

7° Sur la *tubérosité de l'ischion* : aux trois muscles ischio-jambiers (demi-tendineux, demi-membraneux, longue portion du biceps), et au grand adducteur (faisceau postérieur).

ARCHITECTURE. — L'os iliaque est un os plat, constitué comme tous les os plats par deux lames de tissu compact, entre lesquelles se trouve interposée une couche, plus ou moins épaisse suivant les endroits, de tissu spongieux.

Dans la partie centrale de la fosse iliaque, et au niveau de l'arrière-fond de la cavité cotyloïde, l'os est très mince, semi-transparent, dépourvu de tissu spongieux, et les deux lames osseuses qui le composent entrent en contact.

Du point de vue architectural, l'os iliaque est de ceux dont l'édification est la mieux adaptée à ses fonctions.

On peut distinguer dans l'os coxal, étudié successivement par Latarjet et Gallois, Rouvière et Delmas (1) et par Cobau, deux systèmes de travées opposées qui s'appuient respectivement sur deux épaississements de lames osseuses compactes; ces lames sont situées, l'une au niveau de la grande échancrure sciatique : c'est l'*éperon sciatique*; l'autre au niveau du détroit supérieur : c'est l'*éperon innominé*.

Dans l'aile iliaque, les travées osseuses sont disposées suivant un système ogival formé de travées entrecroisées : c'est le *système supérieur* ou *iliaque.*

Dans le reste de l'os, il faut distinguer deux systèmes inférieurs, formés de travées entrecroisées (système ogival inversé) : *a)* l'un s'appuie sur le cotyle par l'intermédiaire des travées issues des deux éperons : c'est le *système cotyloïdien*; il intervient dans la station debout et transmet le poids du corps au fémur, par l'intermédiaire de l'éventail de sustentation et du faisceau arciforme de l'extrémité supérieure du fémur; *b)* l'autre, formé de travées osseuses parallèles et descendantes, s'appuie sur l'ischion : c'est le *système* ou *faisceau ischiatique,* qui intervient dans la position assise (voy. : fig. 355).

A ces systèmes, il faut ajouter des *travées osseuses péricotyloïdiennes.* Le *point faible* est situé dans l'aile iliaque où il est compris entre les deux éperons (voy. : fig. 355, losange blanc).

Ainsi envisagé, du point de vue statique (2), l'os coxal présente une très grande ressemblance

---

(1) Ouvrage et articles à consulter : Rouvière et Delmas : *Note sur l'architecture de l'os coxal.* Bibliographie anatomique, 1910.

Latarjet et Gallois : *Contribution à l'étude de l'architecture intérieure de l'os iliaque et de la ceinture pelvienne.* Bibliographie anatomique, 1910.

Delmas : L'architecture de la ceinture pelvienne. Essai des constructions stratigraphiques. *Thèse de Montpellier,* 1910.

(2) A. Cobau : Le rôle de la structure de l'os iliaque dans la statique du corps humain. *Annales d'Anatomie pathologique et d'Anatomie normale médico-chirurgicale,* nov. 1929, n° 8.

A. Cobau : La structure de l'os iliaque dans la statique humaine dans la fracture du bassin et dans le mécanisme de l'accouchement. *Presse médicale,* 1929, n° 72.

A. Cobau : La morphologie de l'os iliaque considéré au point de vue structural. *Annales d'Anatomie pathologique et d'Anatomie normale médico-chirurgicale,* mars 1930, p. 383.

A. Cobau : Sur la structure et sur la morphologie du bassin osseux. *Annales d'Anatomie pathologique et d'Anatomie normale médico-chirurgicale,* mars 1930, p. 386.

avec l'extrémité supérieure du fémur; il ne saurait en être autrement puisqu'il est le trait d'union entre la colonne vertébrale (sacrum) et le pilier fémoral. L'aile iliaque n'entre pas en ligne de compte, car elle représente en quelque sorte une immense apophyse étalée, destinée à des insertions de muscles puissants : le pubis est la tige de raccordement antérieure nécessaire à la solidité de l'ensemble osseux du bassin, et les branches horizontales et descendantes du pubis sont d'ailleurs peu résistantes; aussi l'histoire de leur fracture, les plus fréquentes de la ceinture pelvienne, démontrent leur fragilité et leur rôle secondaire dans la transmission des forces; par contre, la portion intercalaire sacro-cotyloïdienne n'est que la continuité de l'architecture fémorale; les travées osseuses disposées dans le sens des tractions et des pressions fémorales se continuent avec les travées pelviennes de ces deux systèmes (Latarjet et Gallois) (voy. : fig. 355).

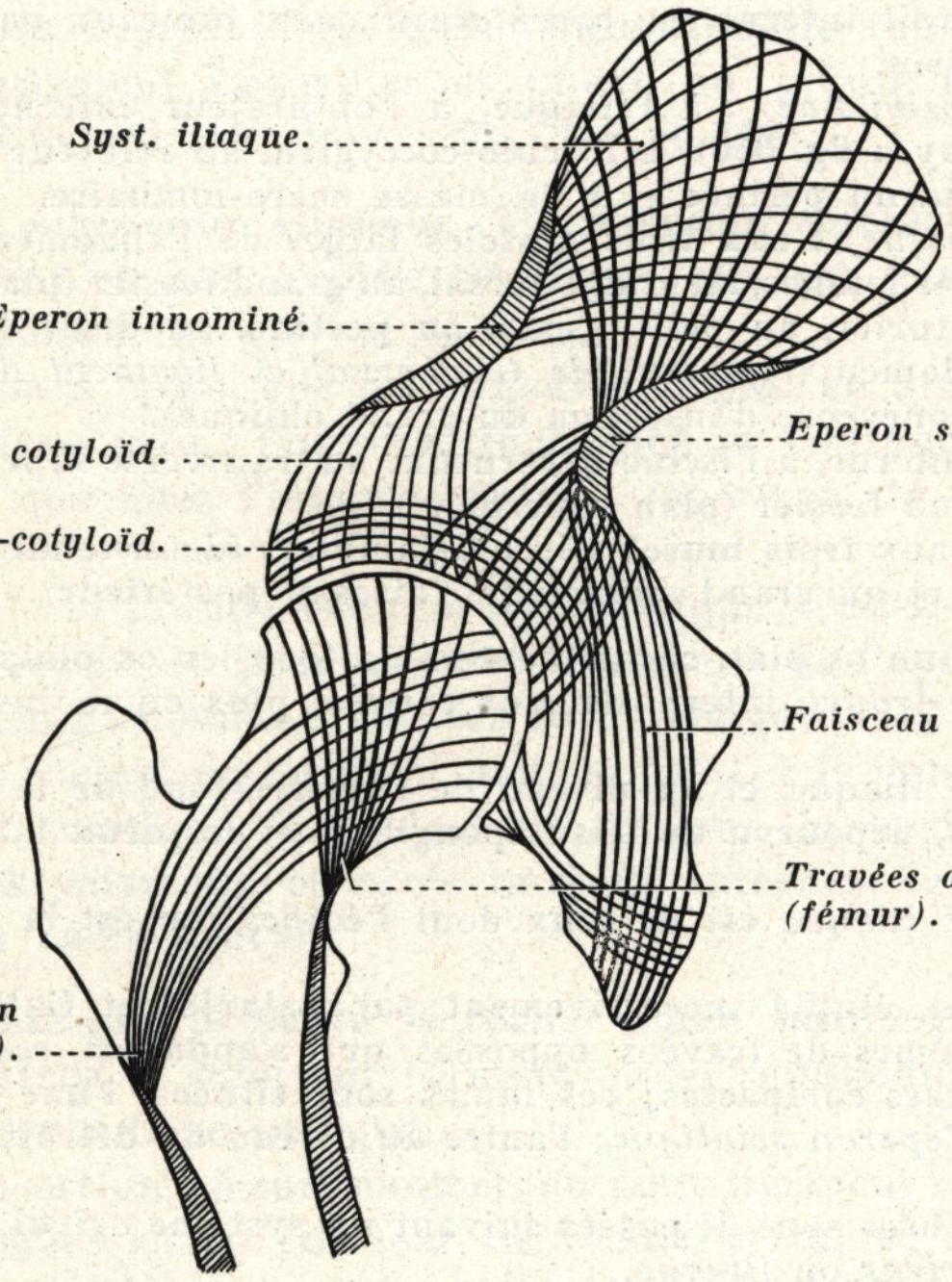

FIG. 355. *Architecture de l'os iliaque, d'après une coupe frontale schématique passant par l'articulation de la hanche* (d'après LATARJET et GALLOIS).

OSSIFICATION ET DÉVELOPPEMENT. — L'os iliaque se développe au dépens de trois points d'ossification primitifs, un pour chaque pièce osseuse (ilion, ischion, pubis), et de plusieurs points complémentaires.

1° Points primitifs. — Le *point iliaque* apparaît le premier au début du troisième mois de la vie intra-utérine, au niveau de la grande échancrure sciatique; le *point ischiatique* apparaît le deuxième, vers trois mois et demi, à l'union de la branche descendante et de la tubérosité ischiatique; le *point pubien* apparaît en dernier, vers quatre mois et demi, à la partie moyenne de la branche horizontale du pubis.

Ces trois points se développent et s'étendent très rapidement; le premier fournit toute l'aile iliaque et le *toit du cotyle*; un retard de développement de cette partie de la pièce osseuse entraîne une aplasie de l'auvent cotyloïdien, aplasie qui est à l'origine de la luxation congénitale de la hanche; les deux autres se disposent en arc à cintres opposés, circonscrivant dans leur concavité le trou obturateur (voy. : fig. 356 et 357).

A LA NAISSANCE, les trois points primitifs sont séparés entre eux au niveau de la cavité cotyloïde par une étoile cartilagineuse à trois branches, constituant le *cartilage en Y* ou *Y cotyloïdien*. Sur l'os en place, les trois branches se distinguent : en branche antérieure ou ilio-pubienne, en branche postérieure ou ilio-ischiatique, et en branche inférieure ou ischio-pubienne. L'extrémité pubienne est située dans l'angle formé par les bras de la lettre, tandis que les extrémités iliaque et ischiatique occupent les angles formés par les bras et le pied de la lettre; c'est là une disposition dont la trace persiste dans les trois échancrures du rebord cotyloïdien (Campana) (voy. : fig. 357). La

soudure des trois pièces osseuses et la *disparition du cartilage en Y sont totales à l'âge de treize ans.*

La *forme* et la *direction* du *cartilage en Y* changent avec l'âge.

A TROIS ANS, le cartilage en Y présente encore ses trois branches assez larges. La partie ossifiée de l'ilion s'avance en pointe vers le centre cotyloïdien, et sa limite vers le cartilage est une ligne brisée qui comporte une partie postérieure oblique en haut et en arrière, et une partie antérieure plus courte presque horizontale (le bassin étant placé selon une orientation normale en station verticale); il en résulte que le cartilage, par sa bordure correspondante, dessine un angle obtus ouvert en haut vers l'aile iliaque. Le pubis s'avance dans le cartilage par une bordure arrondie; il en est de même pour l'ischion; ainsi le centre du cartilage est plus large que les autres portions et c'est de ce point que partent les trois branches; à ce stade, la plus étroite des branches est celle qui est disposée entre le pubis et l'ischion, la plus large est celle qui sépare l'ischion de l'ilion.

A HUIT ANS, les branches du cartilage en Y se sont notablement rétrécies, mais dans leur ensemble elles conservent à peu près la même disposition qu'au stade précédent.

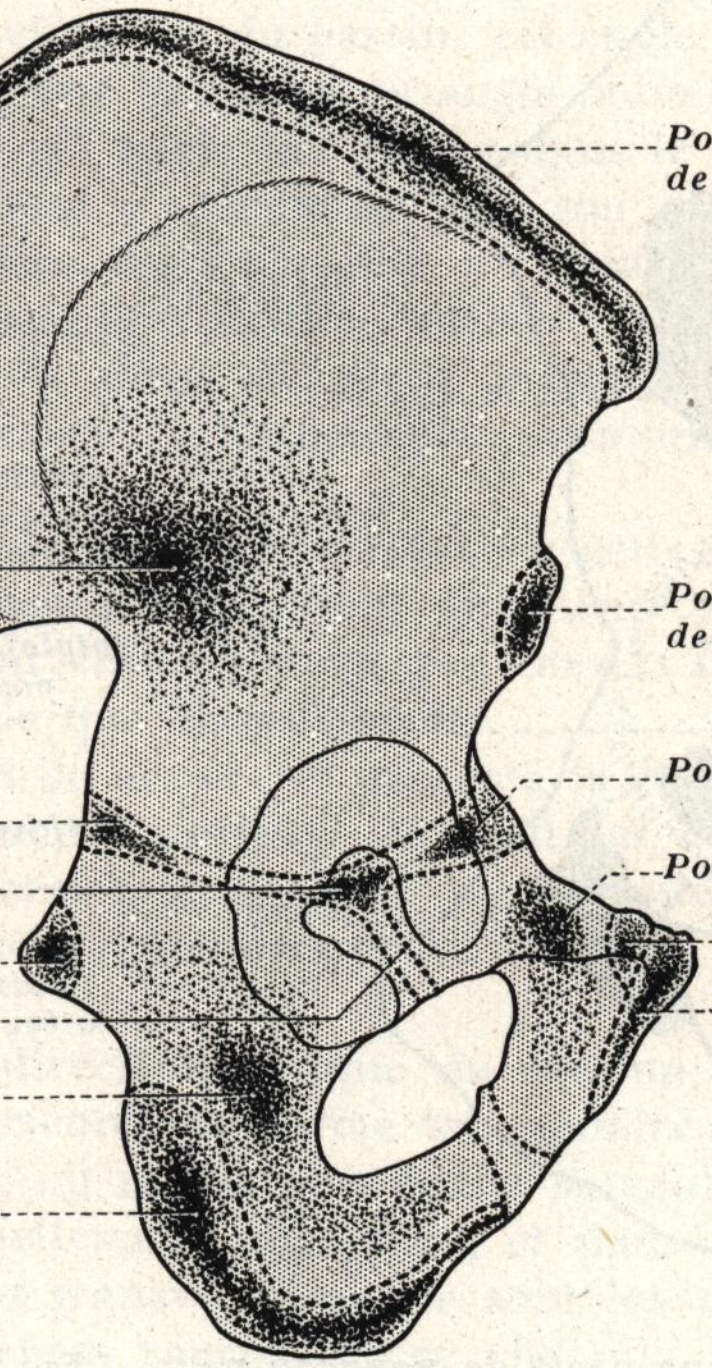

FIG. 356. *Ossification de l'os iliaque droit* (schématique).

A DIX ANS, le cartilage en Y s'est encore davantage rétréci; la ligne de séparation entre l'os et le cartilage au niveau de l'ilion est une ligne droite; la branche antérieure et la branche postérieure de l'étoile sont en continuité; la branche de séparation entre le pubis et l'ischion est très étroite. Les échancrures du sourcil cotyloïdien se sont rétrécies notablement (R. Dieulafé) (voy. : fig. 358).

A la naissance, la branche ischio-pubienne n'est jamais ossifiée en totalité; une large bande cartilagineuse, située à sa partie moyenne, sépare les deux portions osseuses pubienne et ischiatique; la soudure s'effectue dans le courant de la sixième année.

2° ***Points complémentaires.*** — Les points complémentaires sont en nombre variable, et ne s'observent que rarement en totalité sur le même os. On distingue : *a)* un *point cotyloïdien antérieur,* développé dans l'épaisseur de la branche antérieure du cartilage en Y; il donne naissance à un petit osselet, l'*os acétabulaire de Krause* (*os cotyloïdien de Serres* ou *os intercalaire d'Albinus* [1]) qui peut persister dans certains cas; cet osselet, auquel nous préférons la déno-

(1) Cet os a été découvert par ALBINUS en 1737; certains auteurs (RÜHLE, 1921) le considèrent comme d'origine pathologique, ce qui n'est pas notre avis, car *l'os intermédiaire antérieur du cotyle* représente chez l'homme un rudiment phylogénétique, et sa persistance chez celui-ci doit être considérée comme un défaut de soudure.

mination d'*os intermédiaire antérieur du cotyle,* présente une forme tétraédrique à base supérieure; il s'interpose entre l'ilion et la branche horizontale du pubis où il ébauche une partie de la bordure supérieure de la cavité cotyloïde; sa soudure au pubis et à l'ilion correspond à l'éminence ilio-pectinée; — *b)* un *point cotyloïdien postérieur,* développé dans la branche postérieure du cartilage en Y; ce point est formé au début par trois ou quatre petits noyaux osseux, appelés *noduli,* qui se conglomèrent par la suite; les points cotyloïdiens n'apparaissent jamais avant dix ans; ils se soudent aux pièces osseuses de l'os coxal vers seize ans; — *c)* un *point pour l'épine iliaque antérieure et inférieure;* — *d)* un *point pour la crête iliaque* qui se développe et se soude

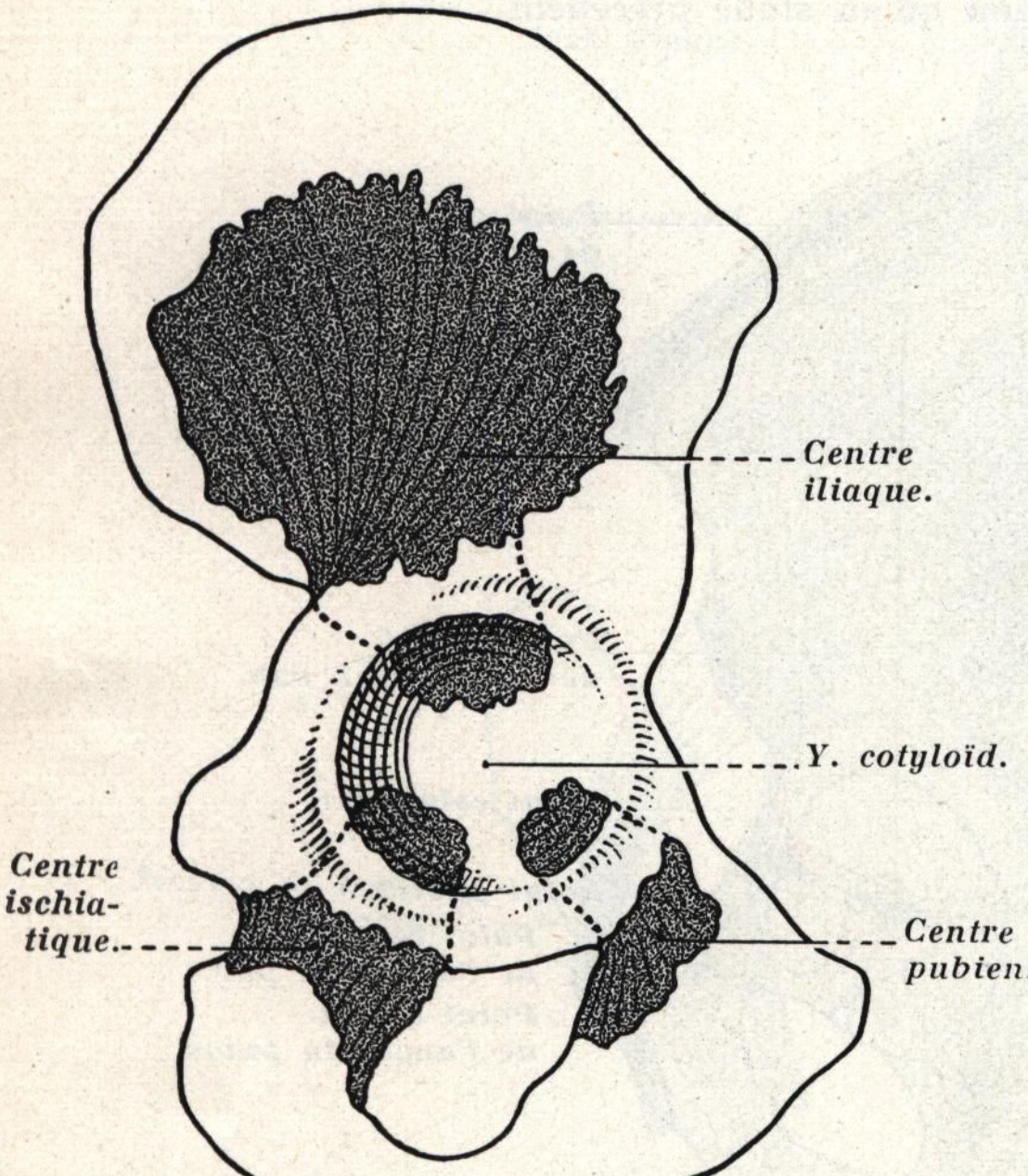

FIG. 357. — *Os iliaque droit de nouveau-né, vue externe* (demi-schématique); les parties *en pointillé noir* sont seules osseuses (centres osseux), le reste de l'os est cartilagineux.

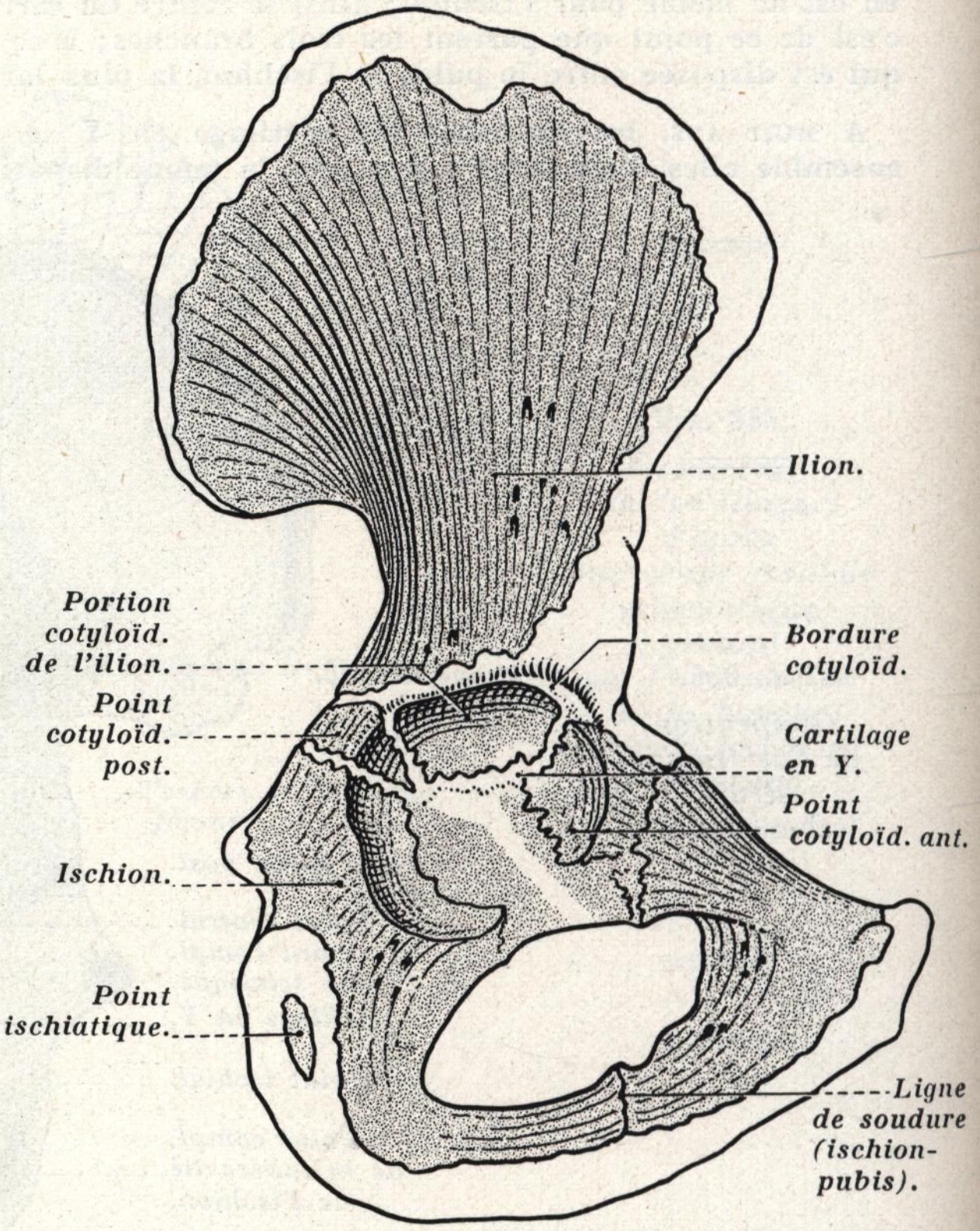

FIG. 358. — *Os coxal droit d'un enfant de douze ans, vue externe* (*en pointillé gris,* les parties osseuses; *en blanc,* les parties cartilagineuses; à noter que la bordure cotyloïdienne est cartilagineuse au niveau du toit du cotyle).

d'avant en arrière; ce point est disposé sous la forme d'une large bande osseuse qui recouvre l'aile iliaque; — *e)* un *point pour la tubérosite ischiatique,* qui envahit par la suite une partie de la branche ischio-pubienne; — *f)* un *point pour l'épine sciatique;* — *g)* un *point pour l'épine pubienne,* correspondant à l'os marsupial; — *h)* et un *point pour l'angle du pubis,* aux dépens duquel se développe toute la facette symphysaire qu'il modèle (voy. : fig. 356).

Ces derniers points apparaissent entre douze et seize ans ; ils se soudent au reste de l'os entre vingt et vingt-cinq ans.

Le *point central,* situé au carrefour des trois branches du cartilage en Y, signalé par certains auteurs, est inconstant.

SACRUM

Le sacrum (1) est un os impair, médian et symétrique, situé à la partie postérieure du bassin, au-dessous de la colonne vertébrale qu'il continue, au-dessus du coccyx et entre les deux os iliaques.

Le sacrum adulte est formé par la réunion de *cinq vertèbres sacrées* ou *pelviennes*, qui vont en diminuant d'importance de haut en bas, et sur les faces antérieure et postérieure du sacrum, on retrouve fusionnés les éléments constitutifs de la vertèbre type.

Examiné en place, le sacrum apparaît enfoncé comme un coin entre les deux os iliaques, il est fortement oblique en bas et en arrière et forme avec l'horizontale un angle variable suivant les sujets, et en rapport avec l'inclinaison du bassin; cet angle est en moyenne de 20 degrés; il forme également avec la colonne lombaire un angle obtus ouvert en arrière : c'est l'*angle sacro-vertébral*; le sommet de cet angle fait saillie dans le bassin et constitue le *promontoire*. Rectiligne chez l'enfant dont le sacrum est plat, son grand axe est incurvé chez l'adulte; il décrit une courbe régulière, mais variable, à concavité antéro-inférieure, dont la dépression représente dans le bassin l'*excavation sacrée*.

L'*excavation sacrée* est due au fait que le corps des deux premières vertèbres sacrées est plus haut en avant qu'en arrière, alors que celui des trois dernières présente une disposition inverse.

Le sacrum est également concave dans le sens transversal, et cette concavité est plus appréciable dans sa moitié supérieure que dans sa moitié inférieure.

Il est légèrement plus long et plus étroit chez l'homme que chez la femme, où l'excavation sacrée est généralement plus marquée que chez l'homme.

Dans son ensemble, il est aplati d'avant en arrière et présente la forme d'une pyramide quadrangulaire à base supérieure et à sommet inférieur. On peut lui considérer une face antérieure, une face postérieure, deux faces latérales, qui sont étroites dans leur moitié inférieure, où elles se transforment en bords, une base et un sommet.

FACE ANTÉRIEURE. — Par suite de la direction oblique du sacrum, la face antérieure regarde en bas, elle est donc *antéro-inférieure*; de forme triangulaire à base supérieure, elle est concave et son excavation est plus ou moins prononcée suivant les sujets.

La face antérieure du sacrum est très nettement segmentée, et dans sa partie moyenne (tiers moyen), elle présente quatre saillies transversales : ce sont les *crêtes transversales du sacrum*, dues à la soudure des vertèbres sacrées entre elles; la première crête est souvent beaucoup plus prononcée que les autres; lorsqu'elle est très saillante, elle peut être confondue par un toucher vaginal avec le promontoire : c'est le *faux promontoire de Michaelis*.

Entre ces crêtes, la face antérieure du sacrum présente une surface quadrilatère régulière, lisse, parfois légèrement excavée en forme de *gouttière transversale*; chacune de ces surfaces correspond à la face antérieure du corps de la vertèbre correspondante. Ces surfaces diminuent progressivement de hauteur de haut en bas; la terminaison du ligament vertébral commun antérieur s'insère sur les deux premières.

Au niveau de la troisième pièce sacrée, la face antérieure du sacrum présente parfois un coude, appelé *inflexion sacrée*, qui transforme cette face en deux versants : l'un supérieur, qui regarde en bas; l'autre inférieur, qui regarde en avant.

---

(1) Ouvrage et articles à consulter : MAX POSTH : *Le sacrum*. Masson et Cie, édit., Paris, 1897.
FRETS : Das menchlische Sacrum. *Morphologisches Jahrbuch*, 1914, p. 374.
G. WINCKLER : Considérations sur la morphogénèse et la morphologie du sacrum. *Archives d'Anatomie, d'Histologie et d'Embryologie*, 1947, p. 23.

A l'extrémité de chacune des crêtes transversales du sacrum, et en regard de ces crêtes, on constate l'existence de quatre orifices ovalaires : ce sont les *trous sacrés antérieurs*. Ces orifices sont situés sur deux lignes parallèles verticales distantes entre elles de 3 centimètres environ; ils ont des dimensions inégales, le deuxième est le plus grand, le quatrième est le plus petit; en dedans, leur limite est nette, marquée par un bord arrondi et mousse; en dehors, ils se continuent par une gouttière transversale, qui atteint le bord externe de l'os, et dont la profondeur diminue de dedans en dehors : ce sont les *gouttières sacrées antérieures* (voy. : fig. 359).

La direction de ces gouttières converge vers la grande échancrure sciatique : la deuxième est généralement transversale, franchement horizontale; la première est oblique en bas et en dehors : les deux autres sont obliques en haut et en dehors.

Trous et gouttières sacrées antérieures sont traversés à l'état frais par les branches

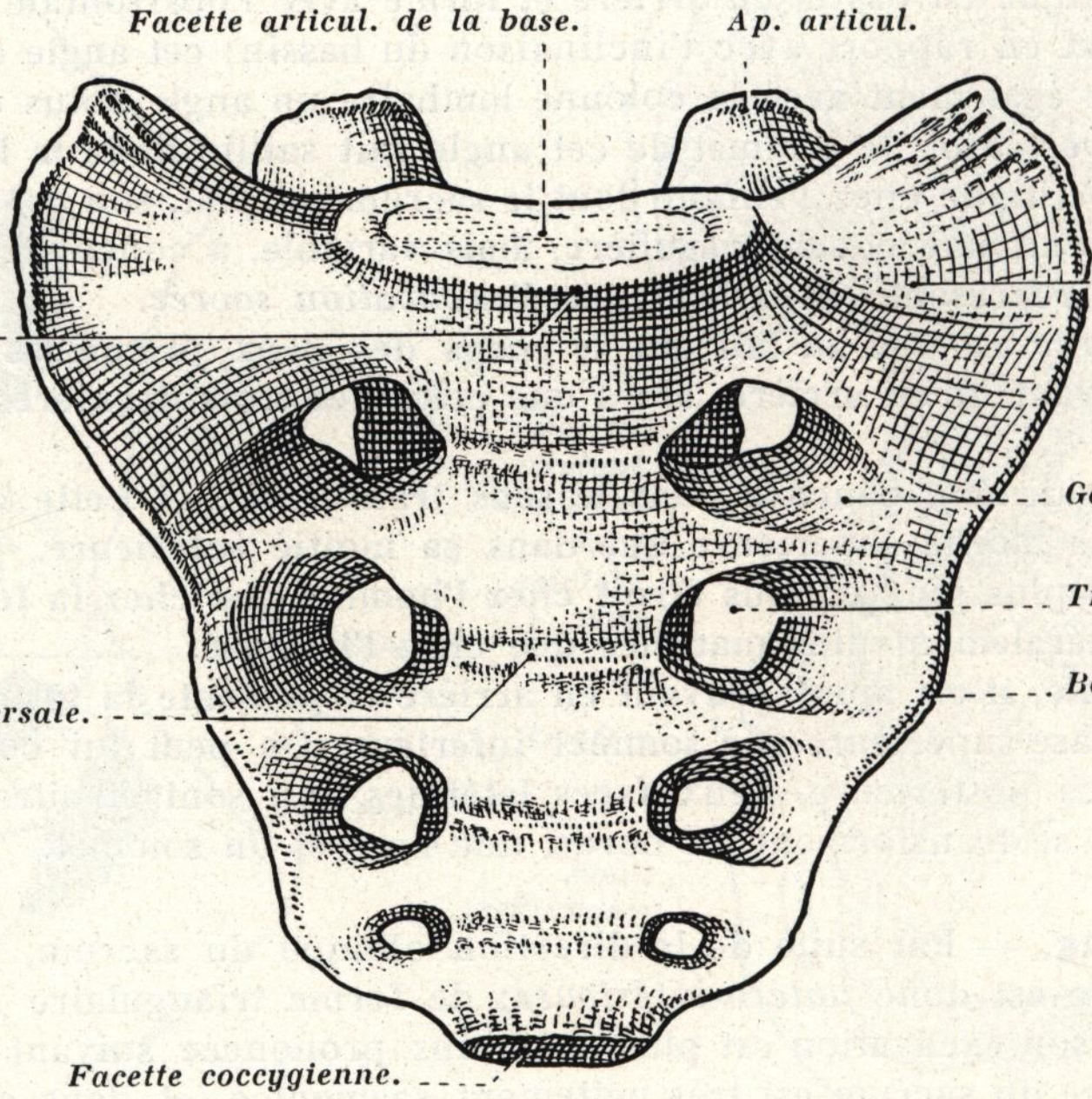

FIG. 359.
Sacrum, vue antérieure.

antérieures des racines sacrées (plexus sacré), et par des branches des vaisseaux sacrés latéraux.

Les ponts osseux intermédiaires entre les trous et les gouttières sacrées antérieures, et dont les hauteurs sont variables, correspondent aux pièces costales des vertèbres sacrées; d'aspect légèrement rugueux, parfois disposés en forme de crêtes mousses étranglées à la partie moyenne, ils donnent insertion, ainsi que la partie la plus externe des gouttières correspondantes, au muscle pyramidal du bassin (voy. : fig. 360).

Le pont osseux situé au-dessus du premier trou sacré s'évase largement en dehors et correspond à l'aileron du sacrum.

La face antérieure de la dernière pièce sacrée donne insertion, un peu en dehors de la ligne médiane et de dedans en dehors, au ligament sacro-coccygien antérieur et au muscle sacro-coccygien antérieur ou muscle fléchisseur du coccyx (voy. : fig. 360).

FACE POSTÉRIEURE. — La face postérieure est très irrégulière et hérissée de nombreuses aspérités; convexe dans tous les sens, elle ne suit pas régulièrement la courbure de la face antérieure, et ne peut évidemment pas lui être concentrique; elle regarde en arrière et en haut dans sa moitié supérieure, en arrière et en bas dans sa moitié inférieure.

a) ***Sur la ligne médiane,*** elle présente de haut en bas l'orifice supérieur du canal sacré, la crête sacrée postérieure, et l'hiatus sacré.

1° **L'orifice supérieur du canal sacré** vu par la face postérieure, présente l'aspect d'un triangle équilatéral à sommet inférieur et à base supérieure, correspondant au bord supérieur de la face postérieure du corps de la première vertèbre sacrée; il est taillé obliquement de haut en bas et d'avant en arrière, et ses bords latéraux minces et tranchants répondent aux bords supérieurs des lames de la première pièce sacrée; sur le versant postérieur de ces lames, et près du bord de l'orifice, s'insèrent les derniers ligaments jaunes (voy. : fig. 362). L'angle inférieur de l'orifice, légèrement arrondi, répond à la jonction de ces lames sur la ligne médiane.

Par cet orifice, on aperçoit la face postérieure du corps de la première vertèbre sacrée, qui correspond à ce niveau à la paroi antérieure du canal sacré; d'autre part, il détermine

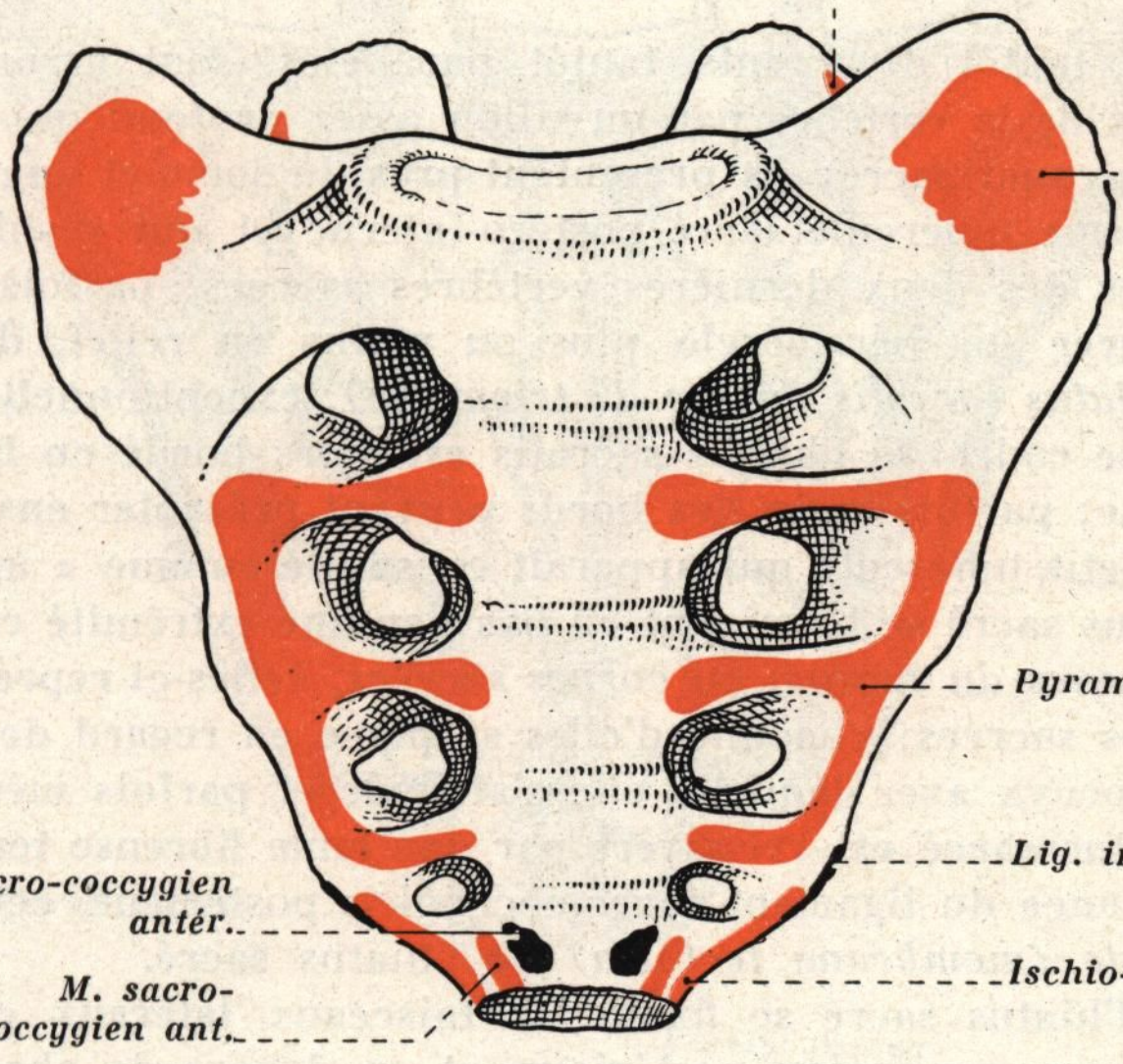

FIG. 360.
Sacrum, vue antérieure; insertions musculaires et ligamentaires.

avec l'arc postérieur de la cinquième lombaire un espace triangulaire à base supérieure et à sommet inférieur : c'est l'*hiatus sacro-lombaire.*

2° La **crête sacrée postérieure,** ou plus simplement *crête sacrée,* est intermédiaire entre l'angle inférieur de l'orifice supérieur du canal sacré et le sommet de l'hiatus sacré. Elle présente l'aspect d'une crête médiane, saillante, dont le développement va en diminuant de haut en bas; elle est généralement interrompue, et se traduit par des saillies qui alternent avec des échancrures; elle correspond à la ligne des apophyses épineuses des vertèbres sacrées soudées entre elles; parfois cependant, l'apophyse épineuse de la première pièce sacrée peut être isolée sous l'aspect d'un tubercule médian, aplati transversalement.

L'apophyse épineuse de la deuxième pièce sacrée, sous-jacente à la précédente, est une des plus saillantes et des plus superficielles de la crête sacrée; c'est aussi la plus perceptible à la palpation; c'est l'*apophyse proéminente*; elle est située sur la ligne horizontale qui passe par les deux épines iliaques postérieure et supérieure; elle correspond généralement à la partie la plus supérieure de la rainure fessière (voy. : fig. 310).

La cinquième pièce sacrée, et parfois la quatrième, n'ayant pas d'apophyse épineuse bien apparente, la crête sacrée postérieure est très réduite dans sa partie inférieure.

La crête sacrée postérieure donne insertion au grand dorsal par l'intermédiaire de l'aponévrose lombo-sacrée, aux faisceaux superficiels du grand fessier (faisceaux aponévrotiques), à la masse commune (ilio-costal et long dorsal) et aux derniers ligaments surépineux (voy. : *Articulations intersacrées*) (voy. : fig. 362).

3° **L'hiatus sacré** (*hiatus sacralis* [1]), ou *hiatus sacro-coccygien* est très variable dans sa forme et dans son étendue; véritable échancrure de la paroi postérieure du canal sacré, il correspond à la déhiscence de l'arc postérieur de la cinquième vertèbre, mais il peut s'étendre en hauteur jusqu'à la quatrième et même la troisième pièce sacrée; l'absence de fermeture de l'arc postérieur des vertèbres sacrées constituant le *rachischisis sacré.*

Sa forme est des plus variables; souvent, il présente un aspect triangulaire à base inférieure et à sommet supérieur; on l'a comparé à un V ou à un U renversé (Λ ∩).

Son sommet, tantôt aigu, tantôt arrondi, est souvent paramédian et surmonté par un petit tubercule qui termine en bas la crête sacrée postérieure *(tubercule terminal)*; il répond à l'apophyse épineuse de la quatrième vertèbre sacrée ; cependant, lorsque l'apophyse épineuse de cette vertèbre est absente, la crête sacrée postérieure se bifurque sur l'hiatus sacré.

Ses bords latéraux, tantôt divergents, tantôt parallèles, sont arrondis et mousses; ils sont séparés du corps de la vertèbre par un sillon assez profond qui représente la partie terminale latérale du canal sacré; ils présentent près du sommet une saillie arrondie, qui correspond au quatrième tubercule sacré postéro-interne et qui résulte de la fusion des apophyses articulaires des deux dernières vertèbres sacrées; parfois aussi, les bords de l'hiatus peuvent figurer un hémicercle plus ou moins en relief, disposé en forme de bourrelet régulier *(hiatus sacralis en arc de triomphe)*; exceptionnellement, il n'existe pas de saillie osseuse et le cadre de l'hiatus sacralis est alors bordé en haut par une lamelle osseuse sans apophyse; parfois enfin, les bords peuvent présenter en un point quelconque de leur étendue un petit tubercule qui apparaît en saillie comme « une verrue ».

Les bords de l'hiatus sacré se terminent en bas par une extrémité en relief, arrondie ou effilée; ce sont les *cornes du sacrum* ou *cornes sacrées*; celles-ci représentent les dernières apophyses articulaires sacrées; chacune d'elles se place en regard de la corne supérieure correspondante du coccyx avec laquelle elle s'articule et parfois même se soude.

A l'état frais, l'hiatus sacré est recouvert par une lame fibreuse tendue entre ses bords et le coccyx; dépendance du ligament sacro-coccygien postérieur, cette lame constitue la *membrane recouvrante (membrana tectoria)* de l'hiatus sacré.

Sur les bords de l'hiatus sacré se fixent les faisceaux latéraux de la couche superficielle du ligament sacro-coccygien postérieur, et en dehors de chaque corne sacrée, le muscle sacro-coccygien postérieur ou muscle extenseur du coccyx (voy. : fig. 361 et 362).

Les cornes sacrées sont superficielles et assez saillantes pour être appréciables à la palpation; elles constituent du reste un précieux point de repère pour les injections épidurales, l'introduction de l'aiguille ayant lieu au niveau de l'hiatus sacré.

b) ***De chaque côté de la crête sacrée postérieure,*** le sacrum présente une gouttière longitudinale, plus profonde et plus large en haut qu'en bas : c'est la *gouttière sacrée,* qui continue en bas les gouttières vertébrales; elle est sillonnée de rugosités transversales linéaires, au nombre de quatre, qui correspondent à la soudure des lames adjacentes; parfois cependant l'arc postérieur de la première vertèbre sacrée peut être libre et indépendant (8 % des cas); la paroi postérieure du canal sacré présente alors un hiatus *(hiatus trans-sacré)* qui est comblé à l'état frais par deux ligaments jaunes.

---

(1) Articles à consulter : DIEULAFÉ : Topographie de l'hiatus sacré. *Bulletin médical,* 1905, n° 17, p. 781.

J. BERNARDBEIG : Situation et morphologie de l'*hiatus sacralis. Archives d'Anatomie, d'Histologie et d'Embryologie,* 1923, p. 519.

La crête sacrée postérieure et les gouttières sacrées forment le toit du canal sacré : ils correspondent à l'arc postérieur des vertèbres sacrées.

En dehors des gouttières sacrées, la face postérieure du sacrum présente deux lignes verticales de tubercules, les uns internes, les autres externes, séparés par la ligne des trous sacrés postérieurs.

La partie de la face postérieure du sacrum comprise entre la crête sacrée et les trous sacrés postérieurs correspond aux lames des vertèbres sacrées et aux ligaments jaunes intermédiaires, ossifiés : c'est la *portion lamino-transversaire* du sacrum.

Les **tubercules sacrés postéro-internes,** ou **tubercules articulaires,** résultent de la soudure des apophyses articulaires; ils sont au nombre de quatre, et sont souvent peu apparents, disposés tantôt sous forme de crêtes, tantôt sous l'aspect d'un tubercule arrondi; le pre-

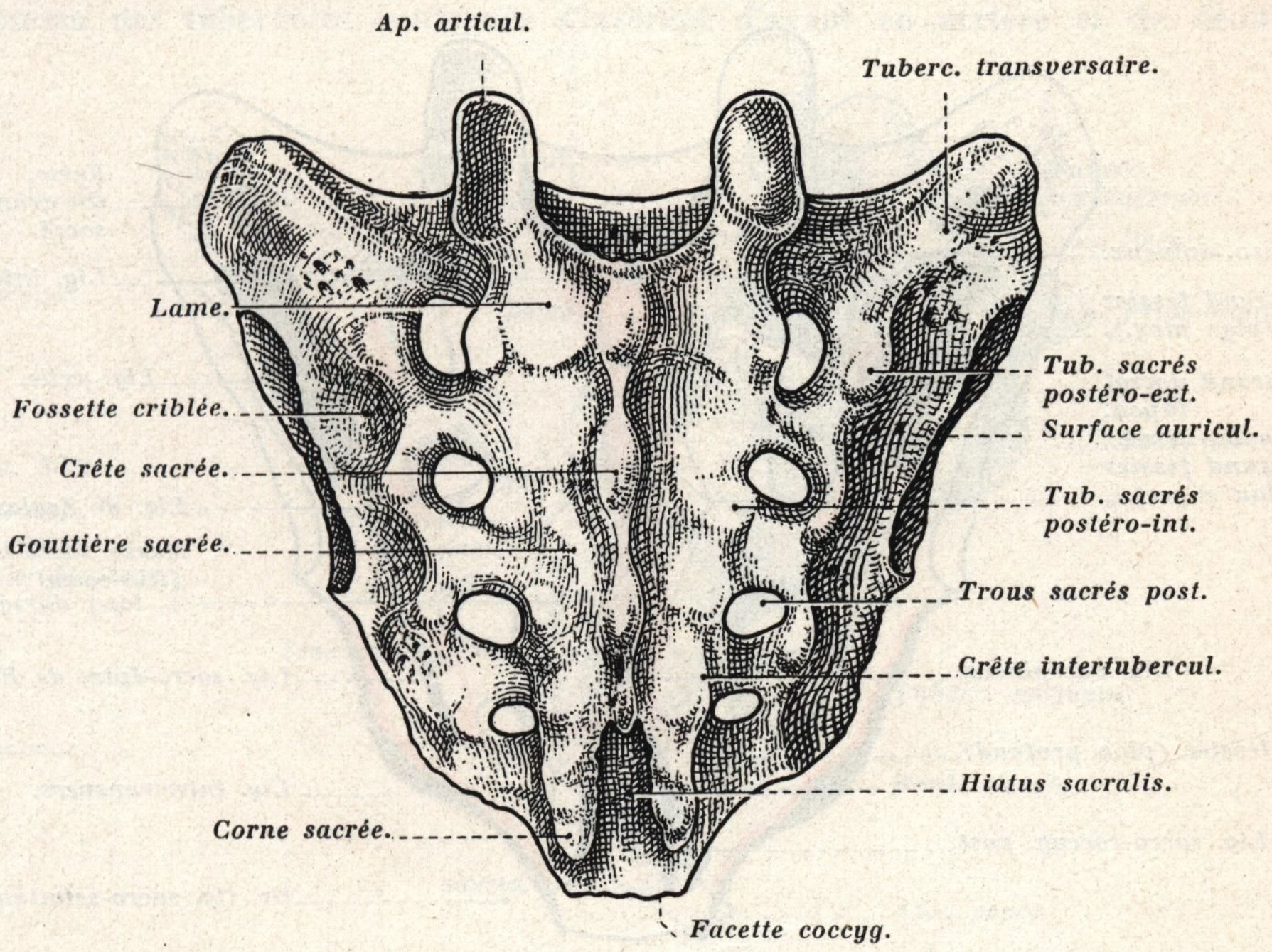

FIG. 361. — *Sacrum, vue postérieure.*

mier est le plus marqué de tous; il est situé en regard du premier trou sacré postérieur, qu'il recouvre légèrement en dedans; souvent il présente l'aspect d'une crête rugueuse, oblique en bas et en dehors; le quatrième, désigné sous le nom de *tubercule neural de Morestin,* est généralement volumineux du fait qu'à sa constitution participe la fusion des lames; avec celui du côté opposé, il circonscrit le sommet de l'hiatus sacré; enfin le cinquième n'est pas autre chose que la corne sacrée.

Une crête rugueuse, souvent très prononcée, relie le troisième au quatrième tubercule postéro-interne; nous la désignerons sous le nom de *crête intertuberculaire.*

Les **trous sacrés postérieurs,** au nombre de quatre, sont plus petits que les trous sacrés antérieurs; d'aspect arrondi ou ovalaire, sauf le premier qui est plutôt réniforme à hile interne et à contour épais par suite de la saillie à ce niveau du premier tubercule postéro-interne, ils sont situés suivant deux lignes à peu près parallèles, distantes de 5 centimètres environ; les premiers sont les plus larges. Ils livrent passage aux branches postérieures des nerfs sacrés.

Les ponts osseux qui séparent les trous sacrés postérieurs correspondent aux apophyses transverses des vertèbres sacrées; leur hauteur diminue progressivement de haut en bas et ils sont plus larges en dehors qu'en dedans. Leur face postérieure présente une étroite gouttière verticale qui prolonge vers le bas le pourtour inférieur du trou sacré postérieur sus-jacent; celle qui est comprise entre les deux premiers orifices est toujours la plus nette de toutes; elle est en partie surplombée et masquée par le premier tubercule postéro-interne.

Entre le premier trou sacré postérieur et la base de l'apophyse articulaire, on observe la présence d'une petite dépression de 5 à 6 millimètres de diamètre, plus ou moins accusée suivant les sujets; tantôt d'aspect cupuliforme *(fossette digitale)*, tantôt dis-

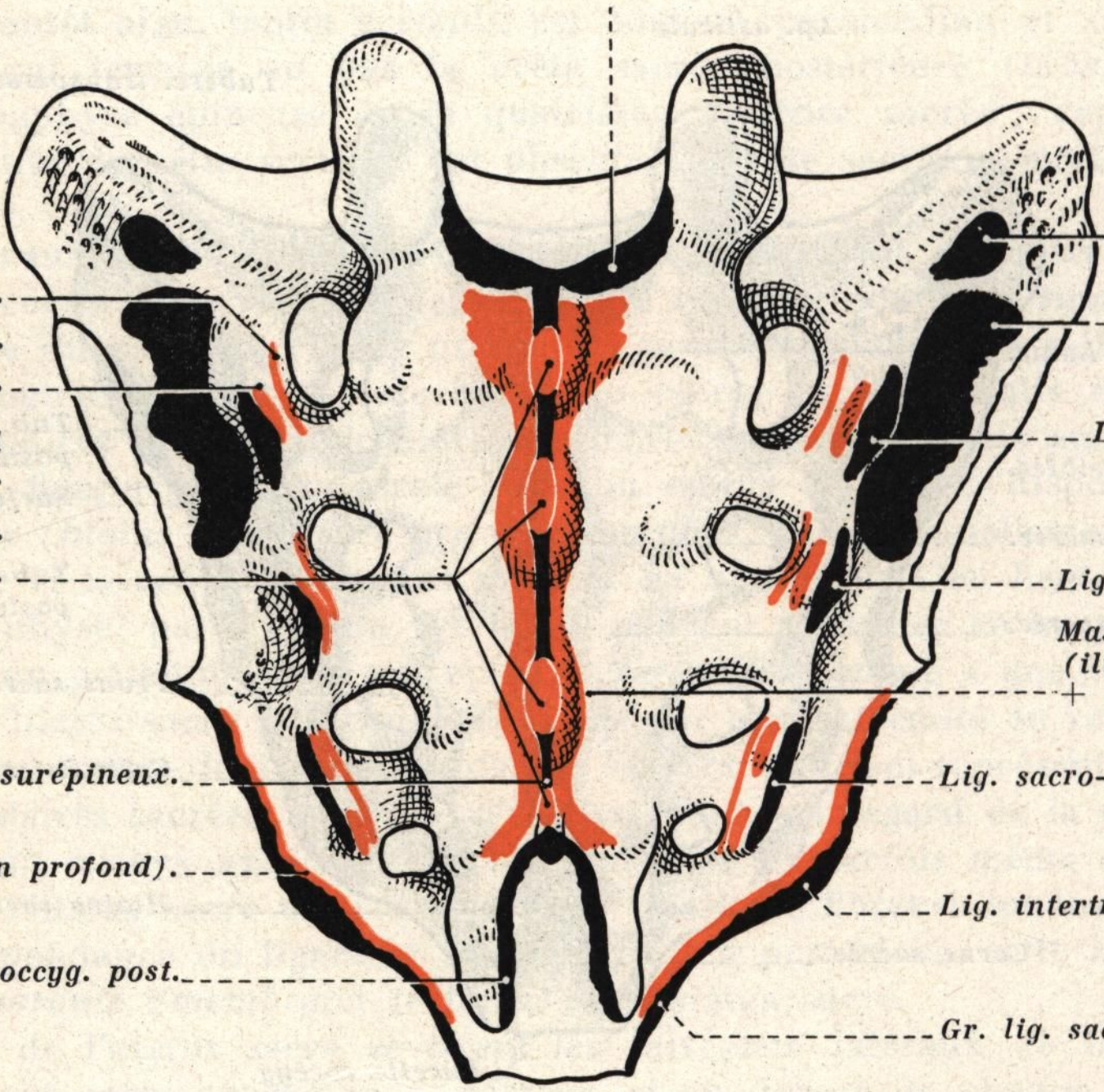

FIG. 362. — *Sacrum, vue postérieure; insertions musculaires et ligamentaires.*

posée en gouttière oblique de haut en bas et de dehors en dedans; fossette ou gouttière représente, sur la première pièce sacrée, un des caractères de transition entre les deux dernières vertèbres lombaires et les vertèbres sacrées (Izquierdo) (1).

Sur les sacrums d'adolescents, les fossettes digitales s'observent également sur les deuxième et troisième vertèbres sacrées, mais elles sont toujours de dimensions plus restreintes que sur la première vertèbre sacrée.

Les **tubercules sacrés postéro-externes,** ou **tubercules conjugués,** résultent de la soudure des apophyses transverses ou plus exactement du tubercule accessoire avec le sommet de l'apophyse transverse (G. Winckler).

Situés en dehors des trous sacrés postérieurs et disposés en rangées de quatre, ils

(1) Article à consulter : J. IZQUIERDO : Nouvelle interprétation embryologique de l'os sacrum. *Archives d'Anatomie, d'Histologie et d'Embryologie,* 1936, p. 1.

sont arrondis, et parfois irrégulièrement mamelonnés; assez souvent, le premier offre un aspect conoïde; le deuxième est le plus marqué et le plus saillant de tous : c'est le *tubercule de Zaglas*.

Envisagés dans leur ensemble, ils sont disposés de chaque côté suivant une ligne irrégulière, sinueuse, qui affecte : à droite, la forme d'une S italique, fortement étiré et à gauche, une disposition inverse.

Sur cette ligne, chaque tubercule alterne avec des *échancrures*; la première s'étend de la tubérosité postérieure au premier tubercule sacré postéro-externe.

Les trois premières sont nettement apparentes et, par leur concavité qui regarde en dehors, elles bordent les trois premières fossettes criblées; les deux dernières sont concaves en dedans, elles bordent extérieurement les gouttières qui prolongent en bas et en dehors les deux derniers trous sacrés postérieurs.

Sur chacun des tubercules conjugués s'insèrent d'avant en arrière et de dedans en dehors : le transversaire épineux (faisceaux issus de l'apophyse épineuse de la cinquième vertèbre lombaire), le plan moyen du grand fessier et un faisceau du ligament sacro-iliaque postérieur (voy. : fig. 362).

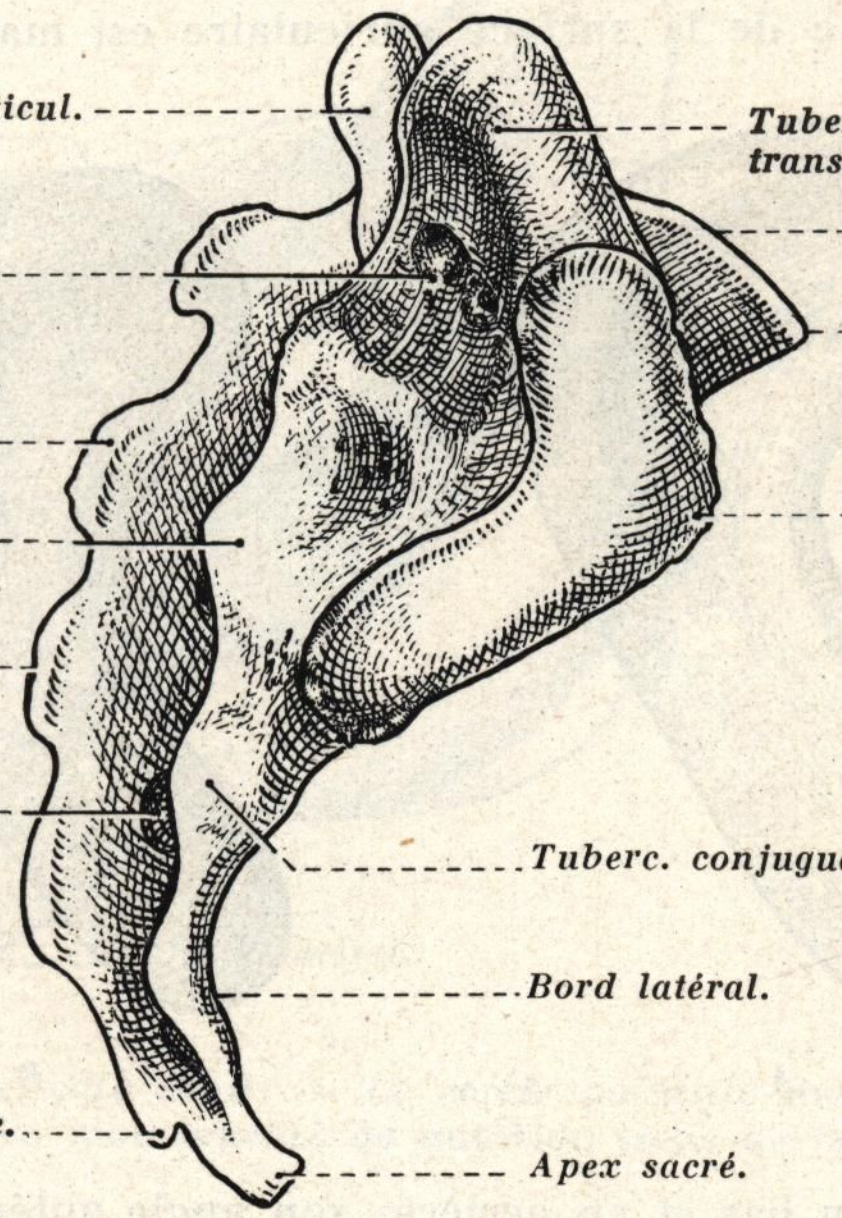

Fig. 363. *Sacrum, vue latérale droite.*

Le premier tubercule conjugué *(tubercule axial)* reçoit le ligament axile ou ligament vague; le deuxième reçoit le ligament de Zaglas, et les troisième et quatrième reçoivent le ligament sacro-épineux de Bichat (voy. : *Articulation sacro-iliaque*).

Dans l'intervalle compris entre les tubercules conjugués, et un peu en dehors d'eux, la face postérieure du sacrum est légèrement déprimée en fossette et percée de nombreux orifices vasculaires; on désigne ces fossettes sous le nom de *fossettes criblées*; la première est la plus marquée de toutes; la moitié postérieure de cette fossette donne insertion au ligament interosseux de l'articulation sacro-iliaque (voy. : fig. 361 et 362).

FACES LATÉRALES. — Les faces latérales présentent dans l'ensemble une forme triangulaire à base supérieure; à chacune on distingue deux parties : dans la moitié supérieure, elle est large et correspond à une véritable *face*; dans la moitié inférieure, elle se rétrécit notablement et devient un véritable *bord*.

1° La MOITIÉ SUPÉRIEURE des faces latérales est encastrée entre les deux os iliaques. Chaque face présente une facette articulaire que l'on a comparée au pavillon de l'oreille : c'est la *facette* ou *surface auriculaire du sacrum* ou *auricule du sacrum*; elle s'articule avec une facette analogue située sur l'os coxal; cette facette, tantôt en forme de croissant, tantôt et le plus souvent en forme d'équerre (voy. : fig. 364), correspond aux deux premières pièces du sacrum et à la moitié supérieure de la troisième; légèrement excavée, et cela principalement à l'union des deux segments de la surface, elle est orientée de telle sorte qu'elle regarde en dehors et légèrement en arrière; sa zone excavée répond à un tubercule *(tubercule de Bonnaire)* situé sur la facette auriculaire de l'os iliaque.

Chez les sujets jeunes, la surface auriculaire est sillonnée par deux dépressions linéaires disposées parallèlement à son bord supérieur, elles indiquent l'emplacement de la fusion des centres alaires des trois premières vertèbres sacrées (G. Winckler); chez les sujets âgés, il est exceptionnel de les observer.

A l'état frais, la surface auriculaire est revêtue de cartilage.

La périphérie de la surface auriculaire est marquée par un bord net, en relief, plus

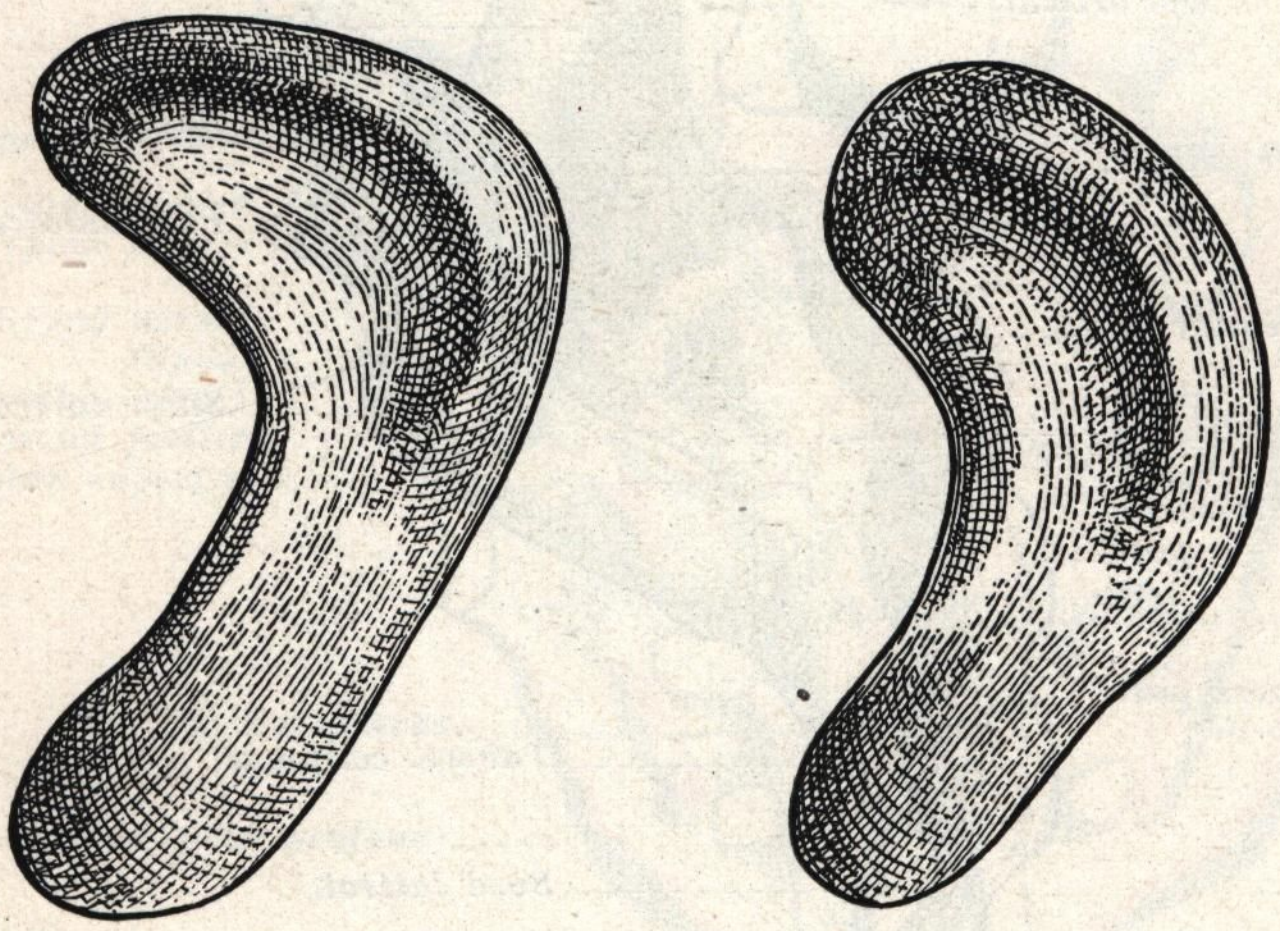

FIG. 364.
Les deux types de surface auriculaire du sacrum (côté droit).
A. Type en équerre.
B. Type en croissant.

spécialement en bas et en arrière; son angle antérieur, arrondi, correspond à l'extrémité externe de l'aileron sacré, il s'adapte à la partie la plus postérieure de la ligne innominée de l'os coxal; la corne supérieure répond à l'union du tiers postérieur et des deux tiers antérieurs du bord externe de l'aileron sacré; la corne inférieure, plus large, présente des bords surélevés bien marqués; elle est séparée du troisième tubercule conjugué par une gouttière transversale (voy. : fig. 363).

Le pourtour de l'auricule du sacrum est bordé par un sillon, le *sillon périauriculaire*; celui-ci est principalement apparent en avant et en bas; il correspond à l'insertion de la capsule de l'articulation sacro-iliaque.

En arrière de la surface auriculaire, la face latérale du sacrum confine à la face postérieure de l'os; elle est très irrégulière et présente des rugosités saillantes qui sont comprises entre le bord postérieur de l'auricule du sacrum et les deux premières fossettes criblées; cette zone donne insertion à la masse sacro-lombaire (masse commune) et à quelques fibres éparses du grand ligament sacro-sciatique.

2° La MOITIÉ INFÉRIEURE est représentée par un *bord (bord latéral du sacrum)* (voy. : fig. 361 et 363) peu épais, mousse, oblique en bas et en dedans, et d'autant plus mince qu'on le considère plus bas. Vu de profil, il est concave en avant; vu par ses faces antérieure et postérieure, il est convexe en dehors et en bas; il possède grossièrement la forme d'un L

avec deux portions, l'une supérieure presque verticale, l'autre inférieure transversale ou oblique, sous-jacente au quatrième trou sacré postérieur.

L'union de ces deux portions, que nous désignons sous le nom d'*angle latéral du sacrum*, est souvent marquée par un tubercule.

Sur ce bord s'insèrent d'avant en arrière : l'ischio-coccygien, le petit et le grand ligament sacro-sciatique et le muscle grand fessier (plan profond); enfin au niveau de l'angle latéral s'attache le ligament intertransversaire de l'articulation sacro-coccygienne, empiétant même à la face postérieure du sacrum (voy. : *Articulation sacro-coccygienne*) (voy. : fig. 360 et 362).

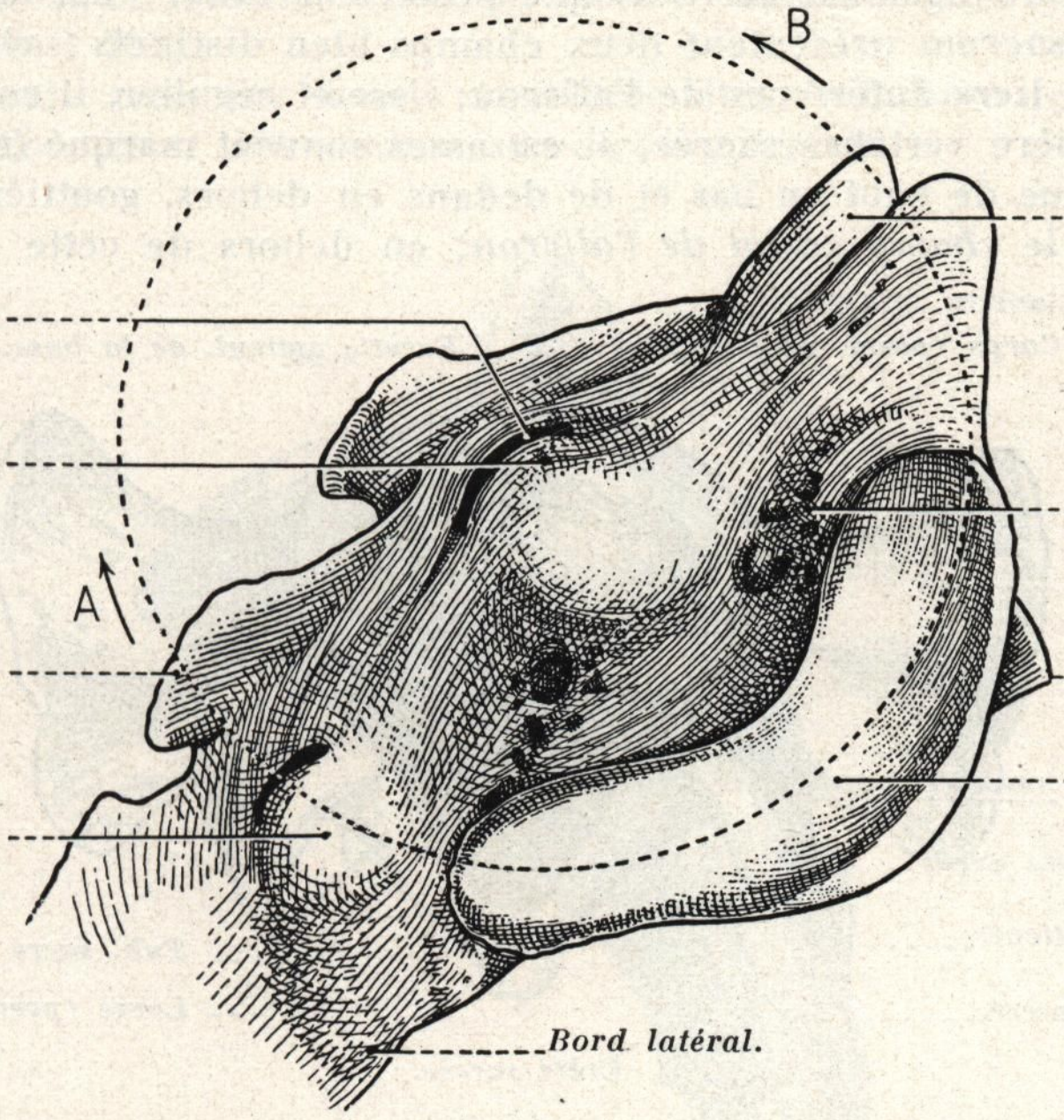

FIG. 365. — *Surface auriculaire du sacrum, côté droit. — Le cercle pointillé* indique le sens du déplacement de cette surface au cours des mouvements de nutation (sens de la flèche A) et de contre-nutation (sens de la flèche B).

BASE. — Sur l'os en place, la base du sacrum regarde en haut et en avant. Elle présente une partie moyenne articulaire, qui correspond à la face supérieure du corps de la première vertèbre sacrée, et deux parties latérales, les ailerons du sacrum.

La *partie moyenne* possède l'aspect d'une surface ovalaire, à grand axe transversal incliné en moyenne à 40 degrés sur l'horizontale; son bord antérieur arrondi et mousse est saillant dans la cavité pelvienne : il constitue le *promontoire*; son bord postérieur forme la limite antérieure de l'orifice supérieur du canal sacré. Elle répond à la cinquième vertèbre lombaire, dont elle est séparée par le dernier disque intervertébral.

Ailerons du sacrum. — Les *ailerons du sacrum* sont généralement en retrait par rapport à la partie moyenne (corps de la première sacrée), et cela avec de grandes variations suivant les sujets. Chaque aileron présente l'aspect d'une surface triangulaire à base externe et à sommet interne, convexe dans le sens sagittal, concave dans le sens transversal. Le *bord antérieur*, régulièrement arrondi, se perd insensiblement sur la face antérieure de l'os; d'autre part, sa courbure prolonge en arrière la ligne innominée de l'os coxal, et contribue à la constitution du *détroit supérieur* du bassin; le *bord postérieur*

est assez souvent marqué par une crête rugueuse qui précède une gouttière transversale, sus-jacente au pédicule de la première pièce sacrée; cette gouttière, qui correspond au plancher du dernier trou de conjugaison (vingt-cinquième), le sépare de l'apophyse articulaire du sacrum; le *bord externe* est très nettement déporté en dehors; il peut être divisé en deux parties; dans ses deux tiers antérieurs, il est aigu et tranchant, et surplombe l'auricule du sacrum; dans son tiers postérieur, il est irrégulier, grossier, mal délimité, il surplombe la première fossette criblée, dont il est séparé par une saillie tomenteuse disposée en auvent, qui constitue la *tubérosité postérieure* ou *tubercule transversaire du sacrum* : sur ce tubercule s'insère le faisceau ilio-transverso-sacré ou premier faisceau du plan superficiel du ligament sacro-iliaque postérieur (voy. : fig. 361, 362 et 366).

Les ailerons du sacrum présentent deux champs bien distincts : *a)* le *champ antérieur* comprend les deux tiers antérieurs de l'aileron; lisse et régulier, il correspond à la partie costale de la première vertèbre sacrée; il est assez souvent marqué (un tiers des cas) par une gouttière oblique de haut en bas et de dedans en dehors, gouttière que suit le tronc lombo-sacré : c'est le *champ costal de l'aileron*; en dehors de cette gouttière s'insère le

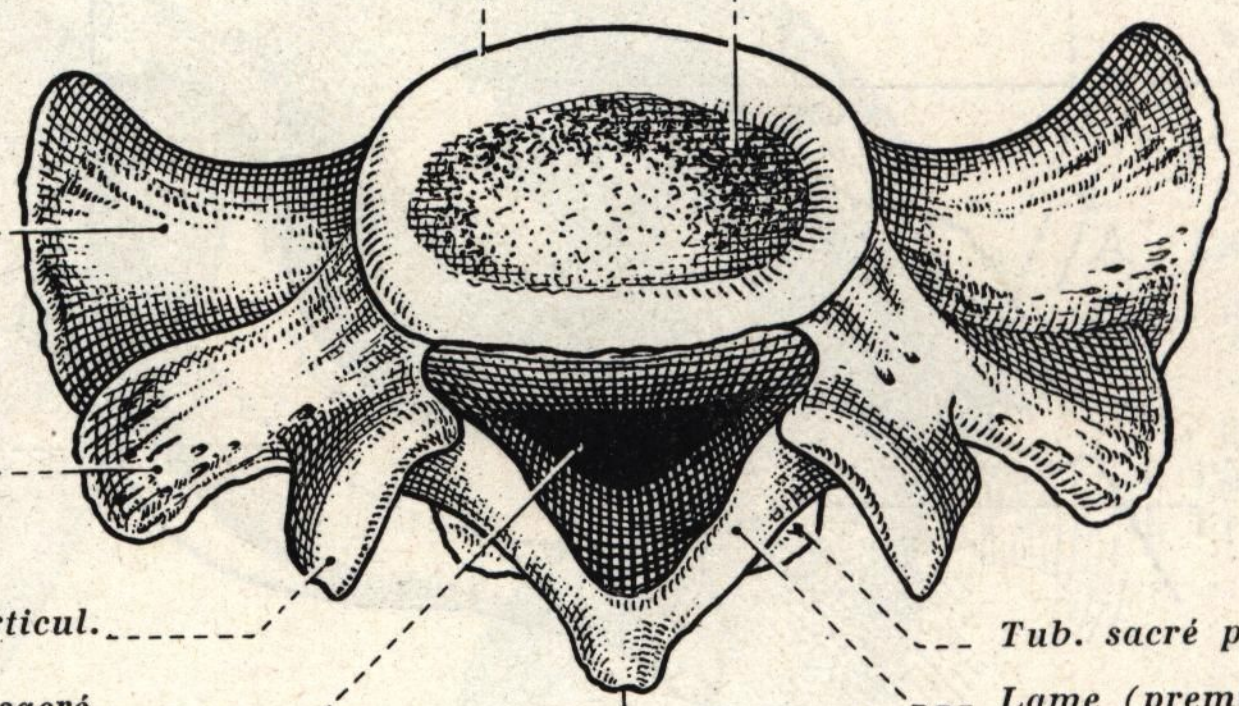

Fig. 366.
Base du sacrum.

muscle iliaque (voy. : fig. 360); — *b)* le *champ postérieur* comprend le tiers postérieur de l'aileron; il correspond à l'apophyse transverse de la première vertèbre sacrée; irrégulier et sillonné de stries transversales; il est assez souvent surélevé et présente l'aspect d'un dos d'âne : c'est le *champ transversaire de l'aileron* (voy. : fig. 304 *D* et 368).

Apophyses articulaires du sacrum. — En arrière de l'aileron sacré, la base du sacrum présente les *apophyses articulaires du sacrum* sous la forme de saillies semi-ellipsoïdales plus ou moins en relief.

La *face postérieure,* à peu près plane, est articulaire; revêtue de cartilage à l'état frais, elle regarde en arrière et en dedans (voy. : fig. 361).

Elle s'articule avec l'apophyse articulaire inférieure de la cinquième vertèbre lombaire.

La *face antérieure,* convexe transversalement, est irrégulière et rugueuse, moins haute que la face postérieure; elle regarde en avant et en dehors; elle possède parfois dans sa partie postérieure une petite saillie mamelonnée qui n'est autre que le *tubercule mamillaire de la première pièce sacrée* (1); ce tubercule, dont le développement est variable suivant les individus, donne insertion au transversaire épineux (voy. : fig. 360).

(1) Chez certains animaux (cheval en particulier), le tubercule mamillaire des deux premières pièces sacrées est considérablement développé, il prend l'aspect d'une véritable apophyse *(apophyses mamillaires sacrées).*

Le *bord interne,* arrondi et mousse, se continue avec le bord correspondant de l'orifice supérieur du canal sacré (lame de la première vertèbre sacrée), le *bord externe* est séparé de la *tubérosité postérieure du sacrum* par une gouttière verticale, étroite et profonde.

SOMMET. — Le *sommet* ou *apex sacré* est constitué par une facette articulaire, la *facette coccygienne*; de forme elliptique à grand axe transversal, elle est convexe dans tous les sens et présente fréquemment à sa partie centrale une petite dépression tantôt cupuliforme, tantôt cylindrique, à bords taillés à l'emporte-pièce, dont la profondeur varie de 1 à 3 millimètres : c'est la *fossette axiale* ou *fossette notochordale,* reliquat de la notochorde (voy. : fig. 359 et 361).

Cette facette s'articule avec une facette semblable située à la base de la première pièce coccygienne (voy. : *Coccyx et Articulation sacro-coccygienne*).

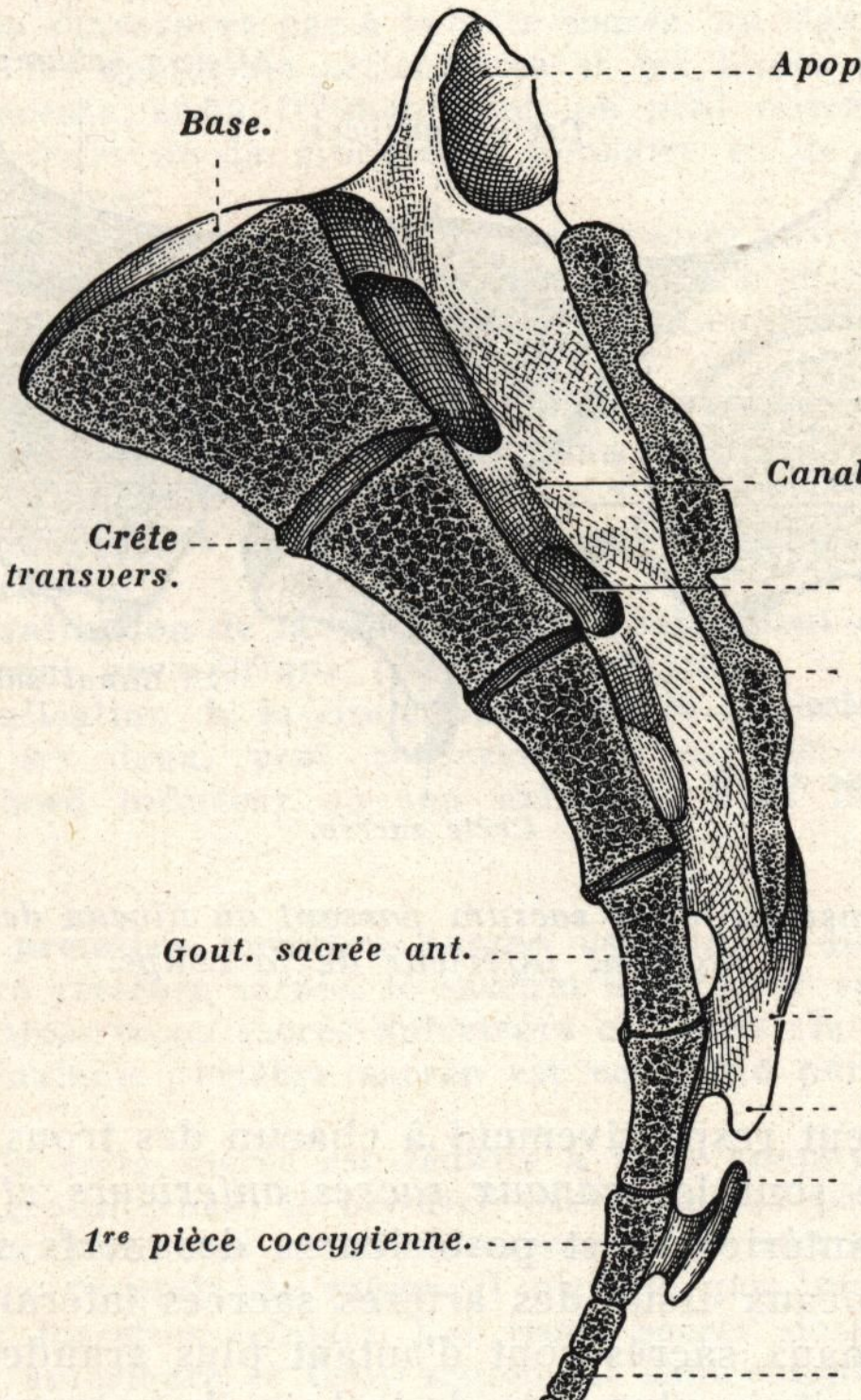

FIG. 367.
Canal sacré et canaux sacrés primitifs vus sur une coupe médio-sagittale du sacrum et du coccyx; segment droit de la coupe.

CANAL SACRÉ. — Le canal sacré *(canal rachidien sacré)* (1) parcourt de haut en bas le sacrum; il s'étend de son orifice supérieur à l'hiatus sacré; il représente la partie terminale du canal rachidien; il est courbe à concavité antérieure et inférieure, comme le sacrum lui-même, et ses dimensions (dans tous les sens) vont en diminuant progressive-

(1) Articles à consulter : CHIPAULT : A propos de l'anatomie du canal sacré. *Comptes rendus de la Société de Biologie,* 22 juin 1901.
J. DELMAS et LAPEYRIE : Etude anatomique des canaux sacrés latéraux. *Comptes rendus de l'Association des Anatomistes,* 1924, p. 122.

ment de haut en bas. Prismatique triangulaire dans son tiers supérieur, il s'aplatit d'avant en arrière dans le reste de son étendue et ne présente plus que deux parois, l'une antérieure, l'autre postérieure; enfin, au niveau de l'hiatus sacré, il n'est plus représenté que par deux sillons latéraux (parfois gouttières), qui longent le versant axial des cornes sacrées.

La *paroi antérieure* ou plancher du canal sacré, convexe dans tous les sens, est représentée par la face postérieure du corps des vertèbres sacrées, et celles-ci font une légère saillie dans le canal sacré, elles sont criblées de nombreux orifices vasculaires; la *paroi postérieure* (toit) présente la forme d'un toit à deux versants dans sa partie supérieure; elle est constituée par les lames sacrées et la crête sacrée postérieure (voy. : fig. 367 et 368).

Des bords latéraux du canal sacré partent de chaque côté *quatre canaux osseux* étagés, qui correspondent aux *trous de conjugaison* des vertèbres sacrées : ce sont les *canaux sacrés primitifs* ou *canaux de conjugaison* (voy. : fig. 367); très courts, ils contiennent les nerfs sacrés et se bifurquent en deux canaux secondaires, l'un antérieur, l'autre posté-

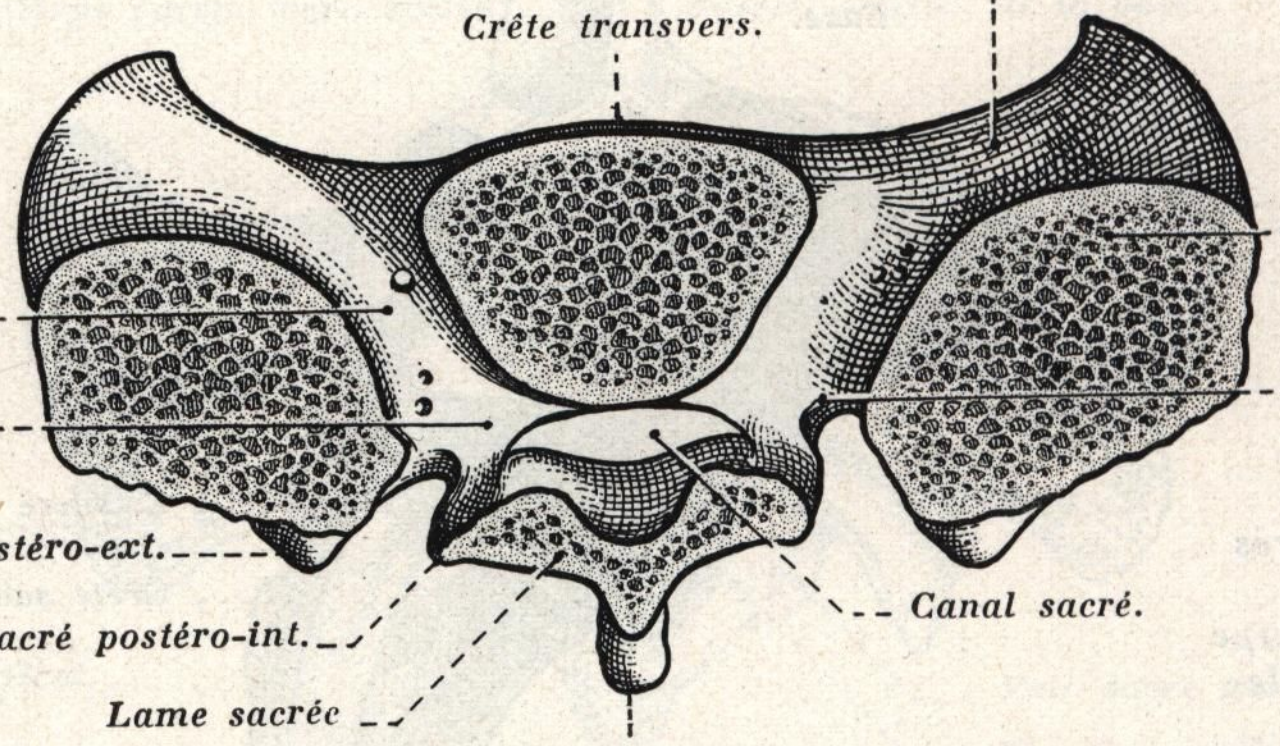

FIG. 368. — *Coupe transversale du sacrum passant au niveau des premiers trous sacrés; segment inférieur de la coupe.*

rieur, et ceux-ci aboutissent respectivement à chacun des trous sacrés antérieur et postérieur correspondants : ce sont les *canaux sacrés antérieurs et postérieurs*, par lesquels s'engagent les branches antérieures et postérieures des nerfs sacrés et dans les canaux sacrés antérieurs des rameaux issus des artères sacrées latérales (voy. : fig. 368).

Les dimensions des canaux sacrés sont d'autant plus grandes et ceux-ci sont d'autant mieux formés qu'ils sont situés plus près de la base du sacrum; les premier et deuxième canaux sont toujours mieux modelés que les autres; les troisième et quatrième canaux sont très variables; souvent aplatis d'avant en arrière, ils sont le plus fréquemment réduits à un simple carrefour. Le plus large et le plus long est toujours le premier canal sacré antérieur.

Vu par sa face antérieure, le sacrum permet d'apercevoir la lumière à travers les trous sacrés, du fait que ceux-ci se placent vis-à-vis les uns des autres, sauf cependant le premier trou sacré antérieur dont le bord interne, constitué par la soudure des apophyses articulaires des deux premières pièces sacrées, diminue notablement par sa saillie en dehors le champ de visibilité.

A l'état frais, le canal sacré contient le sac dural (cul-de-sac inférieur de la dure-mère rachidienne) qui se termine au niveau de la deuxième vertèbre sacrée, la partie inférieure de la queue de cheval et le filum terminal.

VARIATIONS ET ANOMALIES. — Normalement, il faut considérer le sacrum comme résultant de la soudure de cinq vertèbres primitivement indépendantes; cependant on a observé certains cas d'assimilation partielle ou totale des vertèbres adjacentes, telles que la cinquième lombaire ou la première pièce coccygienne : ce sont les *variations par excès*; la première de ces variations est de beaucoup la plus importante et la plus fréquente, c'est la *sacralisation de la cinquième lombaire*; la radiographie a contribué pour une large part à montrer sa fréquence : beaucoup plus rarement, le sacrum peut être constitué par quatre pièces sacrées seulement, ce sont les *variations par défaut,* la première pièce sacrée est alors fusionnée et absorbée par la cinquième lombaire, c'est la *lombalisation de la première vertèbre sacrée.*

1° **Sacralisation de la cinquième vertèbre lombaire** *(sacrum à six vertèbres).* — Elle comporte l'incorporation au sacrum de la dernière vertèbre lombaire; la soudure des corps vertébraux de la cinquième lombaire et de la première sacrée est surtout apparente à la périphérie, car parfois le disque intervertébral très réduit peut persister néanmoins entre les deux vertèbres, et cela tout au moins chez les jeunes adultes.

La face antérieure du sacrum offre, comme il convient, cinq trous sacrés et cinq crêtes transversales.

Sur la face postérieure, l'apophyse épineuse de la cinquième vertèbre lombaire est rarement soudée et par conséquent elle ne s'incorpore pas à la crête sacrée, un ligament interépineux unit cette apophyse à la crête sacrée; les apophyses articulaires et les lames sont parfois incomplètement soudées à la vertèbre sous-jacente; enfin, fréquemment, on peut observer un *hiatus de métamérisation* entre les arcs postérieurs de la cinquième lombaire et de la première sacrée, qui est comblé par deux ligaments jaunes.

La face postérieure possède unilatéralement cinq trous sacrés postérieurs, cinq tubercules sacrés postéro-internes et postéro-externes, mais le plus souvent elle n'offre que trois fossettes criblées; la première correspond à la cinquième lombaire; la deuxième, toujours la plus importante, correspond à la première pièce sacrée.

Sur la face latérale, la surface auriculaire est décalée en hauteur et plus haute que normalement; elle correspond aux faces latérales de la cinquième lombaire et des deux premières sacrées; les dépressions linéaires sont toujours bien apparentes.

La face supérieure de l'aileron est généralement plus inclinée en avant et en dehors que sur un sacrum normal (G. Winckler).

Ajoutons enfin que la sacralisation de la cinquième lombaire peut être *incomplète* ou *complète, symétrique* ou le plus souvent *asymétrique (hémi-sacralisation).*

Dans certains cas de sacralisation de la cinquième vertèbre lombaire, une des apophyses transverses, exceptionnellement les deux, peut conserver ses caractères d'apophyse costiforme, et même s'articuler par son bord inférieur ou son extrémité avec la crête iliaque *(articulation transverso-iliaque).*

2° **Lombalisation de la première vertèbre sacrée** *(sacrum à quatre vertèbres).* — Dans la lombalisation de la première vertèbre sacrée, le sacrum n'offre sur sa face antérieure que quatre corps vertébraux soudés et trois trous sacrés antérieurs complets; le premier des orifices compris entre la première et la deuxième vertèbre sacrée est constitué par deux moitiés non soudées comme au stade infantile.

Sur la face postérieure, la crête sacrée est réduite à trois apophyses soudées. Il n'existe que trois tubercules sacrés postéro-internes; le premier est remplacé par la superposition des apophyses articulaires des deux premières vertèbres sacrées, avec une articulation dont les surfaces sont orientées dans un plan frontal; de même il n'existe que trois tubercules sacrés postéro-externes et seulement deux fossettes criblées. Les trous sacrés postérieurs présentent la même disposition que sur la face antérieure et trois seulement sont complets.

Latéralement, la surface auriculaire du sacrum paraît abaissée et d'étendue moindre ; elle présente deux segments séparés par une dépression linéaire : l'un, supérieur, peu étendu; l'autre, inférieur, qui représente les 8/10es environ de la surface (G. Winckler).

Ajoutons enfin que la lombalisation de la première vertèbre sacrée, même partielle, s'accompagne fréquemment de sacralisation de la première pièce coccygienne, si bien que, par une sorte de phénomène de compensation, le sacrum tend à conserver ses cinq vertèbres.

3° **Sacralisation de la première pièce coccygienne** *(sacrum à six vertèbres).* — Il faut entendre, par sacralisation de la première pièce coccygienne, la soudure de cette vertèbre au sacrum, partant sa transformation morphologique intégrale en pièce sacrée.

Le phénomène de soudure peut être *complet* ou *incomplet* :

a) ***Complète,*** la soudure comprend l'union de la base du coccyx au sommet du sacrum, accompagnée de celle des quatre cornes avec formation de cinquièmes trous sacrés; elle est plus fréquente chez l'homme que chez la femme.

b) Incomplète, elle comprend soit la soudure de la base du coccyx au sommet du sacrum avec soudure d'une des cornes postérieures à la corne sacrée correspondante, soit enfin simplement la soudure des cornes postérieures.

Enfin, suivant l'époque d'apparition de la synostose sacro-coccygienne, il y a lieu de distinguer : *a)* d'une part, la *sacralisation primitive,* très rare, où la première pièce coccygienne est incorporée au sacrum au cours du développement de l'os; *b)* et d'autre part, la *sacralisation secondaire,* où la soudure s'effectue à un âge plus ou moins avancé, qu'elle soit totale ou partielle; dans ce cas, le sacrum s'est adjoint la première pièce coccygienne pendant l'âge adulte.

La sacralisation de la première vertèbre coccygienne fait apparaître un sacrum à six vertèbres. Les cornes postérieures sont soudées aux cornes du sacrum et le plus souvent on n'observe aucune trace de cette soudure, ou parfois elle n'est qu'une simple ligne suturale. Les cornes latérales présentent une direction obliquement ascendante; aplaties d'avant en arrière, elles sont unies par un pédicule grêle au sacrum et le *cinquième trou sacré (trou sacro-coccygien),* qu'elles contribuent à délimiter, présente généralement un aspect arrondi ou ovalaire, mais de dimension variable; il est plus petit que le quatrième trou sacré.

La deuxième vertèbre coccygienne est le plus souvent non soudée au reste du coccyx; elle prend généralement les caractères de la première vertèbre coccygienne et possède alors des cornes plus ou moins rudimentaires.

Nous signalerons enfin comme anomalie facilement révélée par l'examen radiographique du squelette, le *rachischisis sacré,* improprement appelé *spina bifida occulta,* dû à un défaut d'ossification et de soudure de l'arc postérieur des vertèbres sacrées qui entraîne une déhiscence de la paroi postérieure du canal sacré.

Cette malformation congénitale porte le plus souvent sur la première ou sur les deux premières vertèbres sacrées; dans ce cas, l'hiatus sacro-lombaire se prolonge en arrière du canal sacré par une échancrure médiane ou paramédiane; fréquemment aussi, on observe simultanément sur l'apophyse épineuse de la cinquième lombaire, la présence d'un éperon descendant, souvent très développé, qui surplombe et masque sagittalement cet hiatus.

CONNEXIONS. — Le sacrum s'articule : latéralement, avec les deux os coxaux (articulations sacro-iliaques); en haut, avec la cinquième vertèbre lombaire (articulation lombo-sacrée ou sacro-vertébrale); et en bas, avec le coccyx (articulation sacro-coccygienne).

INSERTIONS MUSCULAIRES. — Dix-huit muscles prennent insertion sur le sacrum, tous sont pairs et symétriquement disposés; ce sont de chaque côté :

1° Sur la *face antérieure* : l'iliaque, le pyramidal du bassin, l'ischio-coccygien et le muscle sacro-coccygien antérieur.

2° Sur la *face postérieure* : le grand dorsal (aponévrose lombo-sacrée), le grand fessier, le transversaire épineux, la masse sacro-lombaire (ilio-costal et long dorsal), et le muscle sacro-coccygien postérieur.

ARCHITECTURE. — Le sacrum est en grande partie constitué par du tissu spongieux entouré d'une couche de tissu osseux compact; cette dernière est très mince, et n'est renforcée qu'au niveau de l'aileron sacré et de la face antérieure du sacrum comprise entre les trois premiers trous sacrés antérieurs.

La structure du sacrum et la disposition de ses travées sont conditionnées par son développement et par l'existence des *centres alaires* au niveau des trois premières pièces sacrées (voyez plus loin). Sur le sacrum, les centres alaires représentent des centres d'ossification en rapport avec la surface auriculaire de l'os coxal sur laquelle ils viennent s'adapter et s'appuyer, assurant la jonction entre les trois premières vertèbres sacrées et l'os coxal; aussi faut-il les considérer comme des ponts osseux qui renferment les travées supportant les lignes de force interposées entre le rachis et les deux os coxaux.

Enfin, il est à remarquer que la courbure des faces antérieure et supérieure des ailerons sacrés et leur inclinaison les placent dans le prolongement direct de la partie de l'os coxal sus-jacente à la grande échancrure sciatique (G. Winckler).

Le point faible du sacrum correspond à la ligne des trous sacrés; c'est à ce niveau en effet que passe fréquemment le trait de fracture dans certaines fractures du bassin.

OSSIFICATION ET DÉVELOPPEMENT. — Chacune des cinq pièces constitutives du sacrum, ayant la valeur d'une vertèbre, se développe par l'intermédiaire de huit points d'ossification, dont cinq points primitifs médians ou latéraux et plusieurs points complémentaires.

1° Les ***points primitifs*** se distinguent comme pour une vertèbre ordinaire en : *a)* un *point central,* médian, pour le corps (le centre accessoire du point primitif central médian fait défaut sur le sacrum); ce point apparaît au début du quatrième mois pour la première et la deuxième pièce sacrée, à la fin du quatrième mois pour la troisième et la quatrième pièce sacrée, et du

cinquième au sixième mois de la vie intra-utérine pour celui de la cinquième pièce sacrée; *b)* et en quatre *points latéraux,* pairs et symétriques que l'on distingue d'après leur situation, unilatéralement en *point latéral antérieur* ou *centre alaire* (*point costal* des classiques) et en *point latéral postérieur* pour les parties latérales apophysaires (voy. : fig. 369 et 370).

Le *centre alaire* n'est bien développé qu'au niveau des trois premières vertèbres sacrées; exceptionnellement, il existe sur la quatrième. Jusqu'à l'âge de trois à quatre ans, il constitue une pièce osseuse libre et ce n'est qu'ultérieurement qu'il se fusionne avec les autres centres osseux pour former la vertèbre sacrée proprement dite. Ce centre ne peut être comparé à aucune autre formation du rachis (G. Winckler).

Au niveau de la première pièce sacrée, le centre alaire est une *pièce osseuse maîtresse* qui participe à la constitution du futur corps de la première vertèbre sacrée et à la formation du futur aileron du sacrum, d'où sa dénomination.

Les centres alaires participent à la délimitation des trous et des canaux sacrés antérieurs; aussi est-ce à leur dépens que s'édifient les ponts osseux placés entre les trois premiers trous sacrés antérieurs.

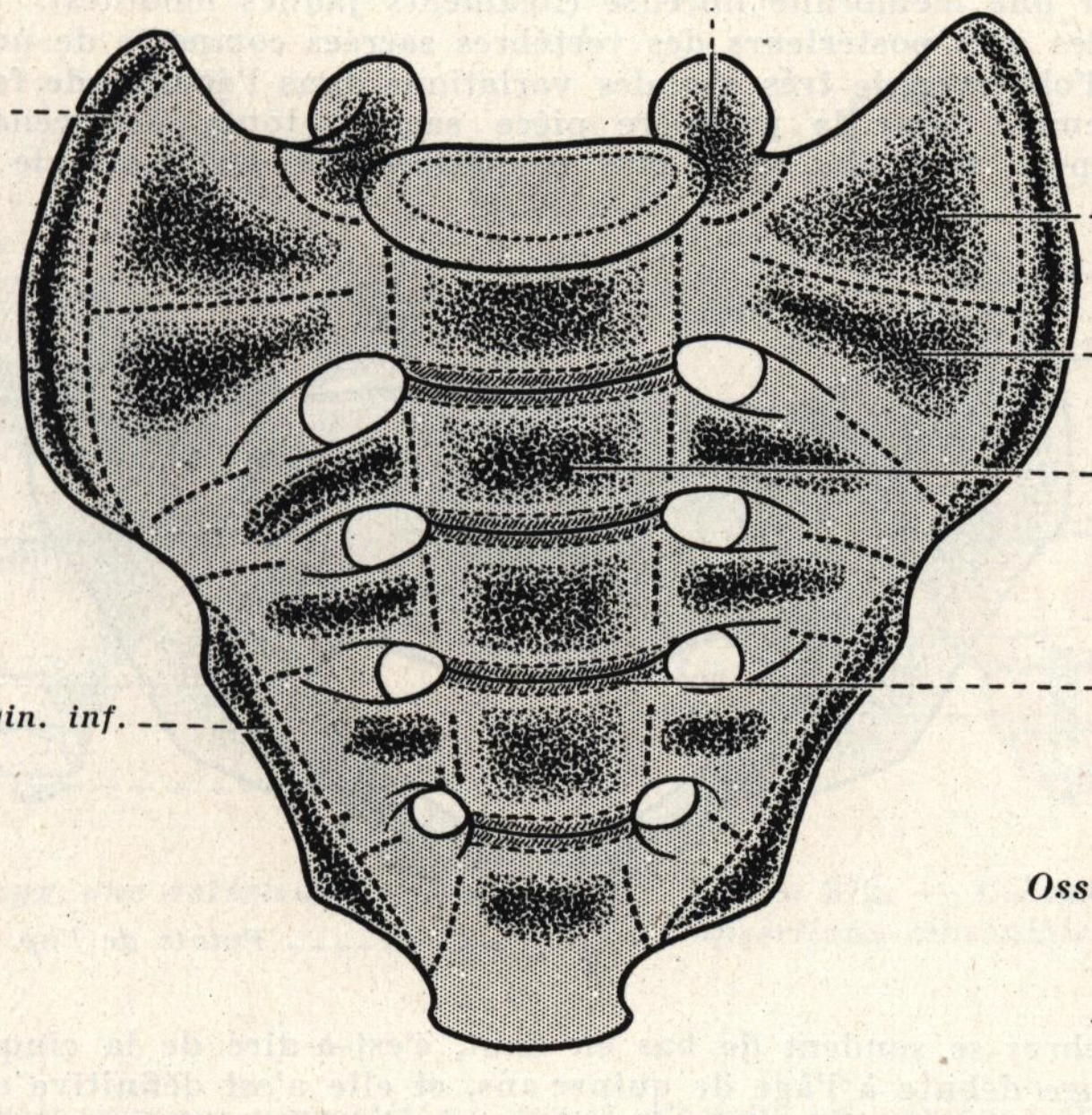

FIG. 369.

Ossification du sacrum, vue antérieure (schématique).

Sur le sacrum, le *point costal vrai* est incorporé au point latéral postérieur.

Les cinq corps vertébraux sacrés, les quatre premiers arcs postérieurs, les deux premières paires de centres alaires (ailerons du sacrum) sont toujours ossifiés chez le nouveau-né.

2° Les ***points complémentaires*** sont : *a)* les *points transversaires* pour les apophyses transverses, qui apparaissent en arrière des centres alaires entre douze et seize ans; *b)* les *points des apophyses épineuses* (doubles comme au niveau des vertèbres cervicales) ; *c)* les *anneaux épiphysaires* ou *marginaux,* pour les bords marginaux des corps vertébraux, dont l'un est supérieur et l'autre inférieur à chaque vertèbre sacrée; et enfin les *plaques marginales supérieure* et *inférieure* destinées aux faces latérales du sacrum; ces dernières ne se rencontrent qu'au niveau de cet os ; elles apparaissent sous l'aspect de petits nodules osseux, superposés sur les bords du sacrum au sommet des apophyses transverses; puis ils deviennent confluents pour former deux plaques qui sont les équivalents d'une plaque épiphysaire; la plaque marginale supérieure participe à l'édification de la surface auriculaire du sacrum.

La soudure de ces différents points d'ossification rappelle celle des autres vertèbres; les points latéraux postérieurs se soudent les premiers, puis entre eux sur la ligne médiane en arrière du canal sacré, en formant ainsi l'arc postérieur de la vertèbre; cette soudure commence rarement avant le début de la troisième année; puis les points latéraux se soudent en formant la masse apophysaire; enfin le tout se réunit au corps entre deux et six ans; les points complémentaires se soudent ultérieurement à la vertèbre; les plaques s'unissent l'une à l'autre, puis se soudent au reste du sacrum entre quinze et dix-huit ans.

La soudure des différentes pièces sacrées se fait simultanément et à la naissance la paroi posté-

rieure du canal sacré (arc postérieur), ainsi que l'arc postérieur de la cinquième lombaire ne sont pas soudés : il existe une fente verticale normale des arcs sacrés *(rachischisis sacré)*, comblée par une membrane fibreuse dont le ligament sacro-coccygien postérieur *(membrana tectoria)* est le reliquat chez l'adulte.

A la naissance, le minimum d'écartement est situé au niveau de l'arc qui correspond à la deuxième pièce sacrée, tandis que le maximum apparaît en haut et en bas du sacrum, de telle sorte que le profil d'écartement des arcs postérieurs sacrés dessine un sablier dont l'étranglement se place au niveau de la deuxième vertèbre sacrée.

A deux ans et demi, les lames des deuxième et troisième vertèbres sacrées se touchent sur la ligne médiane, mais elles ne sont pas encore soudées; la soudure des arcs postérieurs des vertèbres sacrées débute toujours par la deuxième vertèbre sacrée entre trois et quatre ans; puis elle se continue par les autres arcs; ceux des troisième et quatrième vertèbres sacrées se soudent en général entre quatre ans et demi et cinq ans.

A sept ans, la fusion des lames sacrées est généralement complète, partant la formation du toit du canal sacré; cependant les arcs postérieurs sont encore métamérisés et il existe entre eux un hiatus comblé par une membrane fibreuse (ligaments jaunes modifiés).

Enfin, l'évolution des arcs postérieurs des vertèbres sacrées comporte de nombreuses exceptions et il n'est pas rare d'observer de très grandes variations dans l'époque de fermeture de ces arcs, et cela plus spécialement pour la première pièce sacrée; toute déhiscence osseuse des arcs postérieurs sacrés, après sept ans, doit être considérée comme anormale *(rachischisis sacré)* (F. LAGROT) (1).

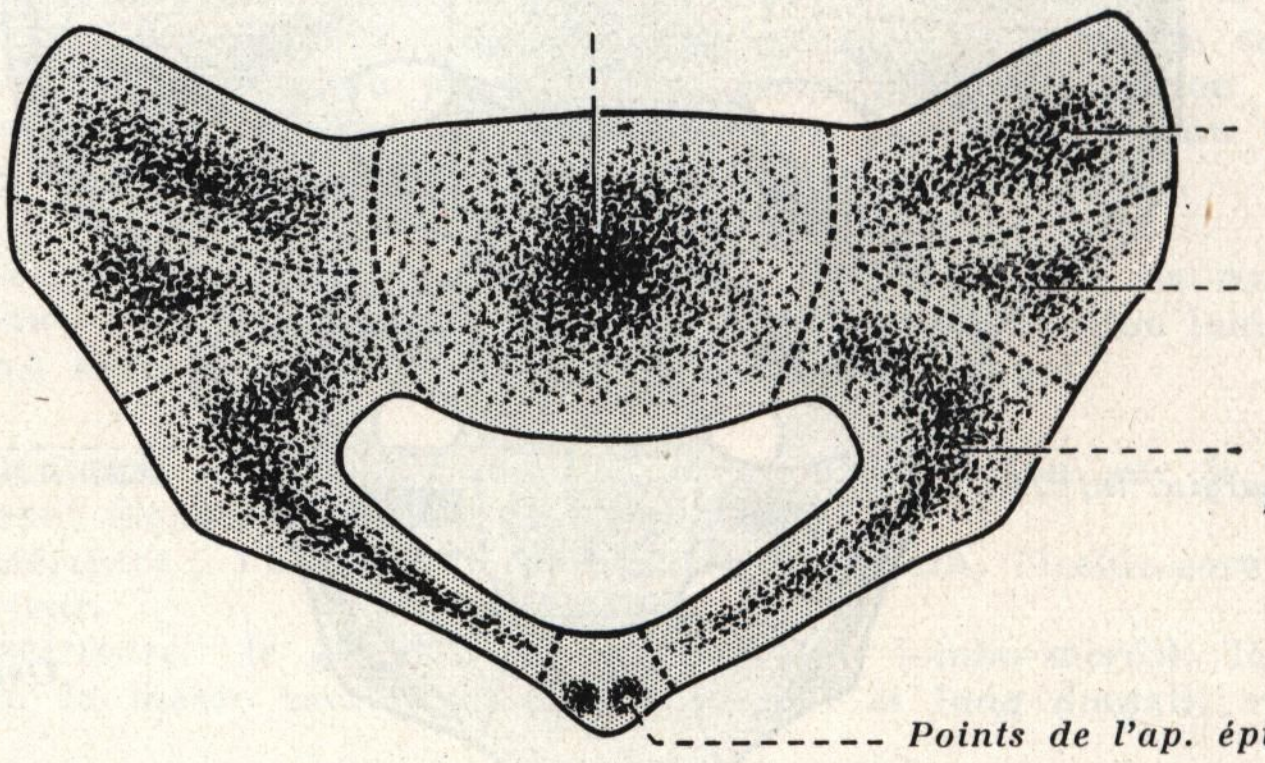

FIG. 370. *Ossification de la base du sacrum* (schématique).

Les corps des vertèbres se soudent de bas en haut, c'est-à-dire de la cinquième à la première pièce sacrée, la soudure débute à l'âge de quinze ans, et elle n'est définitive que vers la trentième année; la soudure entre la première et la deuxième sacrée débute rarement avant vingt-cinq ans.

La soudure s'effectue de la périphérie vers le centre, si bien qu'apparemment elle paraît complète extérieurement (au niveau du bord marginal), alors qu'il persiste entre les corps vertébraux un *disque intervertébral* très réduit, fortement aplati, parfois lamellaire; cette disposition s'observe encore entre vingt-cinq et trente ans, entre la première et deuxième vertèbre sacrée.

COCCYX

Le coccyx (2) est un os médian, impair et symétrique, situé au-dessous du sacrum qu'il continue, et avec lequel il s'articule; il représente chez l'homme le rudiment du squelette de la queue des mammifères; il faut le considérer comme un segment de la colonne vertébrale où tous ses composants sont considérablement réduits de volume et où certains ont perdu même tous les caractères d'une vertèbre.

(1) Ouvrage à consulter : F. LAGROT : Le spina bifida occulta postérieur lombo-sacré. *Thèse d'Alger,* 1924.

(2) De κόκκυξ, coucou; l'os a été comparé par les anciens anatomistes au bec d'un coucou.

Très superficiel et immédiatement situé sous la peau, le coccyx répond topographiquement à une dépression de forme losangique de la partie supérieure du sillon interfessier désignée sous le nom de *glabelle coccygienne.*

Le coccyx est composé de la réunion de quatre ou cinq vertèbres atrophiées, les *vertèbres coccygiennes* ou *caudales*; ces vertèbres sont le plus souvent soudées entre elles.

Le coccyx est très variable dans sa constitution, mais dans la plupart des cas, il est formé de deux pièces superposées : 1° l'une, *supérieure,* volumineuse, la *première pièce coccygienne,* correspond à la première vertèbre coccygienne ; 2° l'autre, *inférieure,* la *deuxième pièce coccygienne,* résulte de la soudure de trois ou quatre vertèbres sous-jacentes : elle présente des sillons transversaux sur ses faces antérieure et postérieure, et des échancrures sur ses bords latéraux, correspondant aux points de soudure des vertèbres coccygiennes; enfin la sacralisation de la première pièce coccygienne n'est pas exceptionnelle.

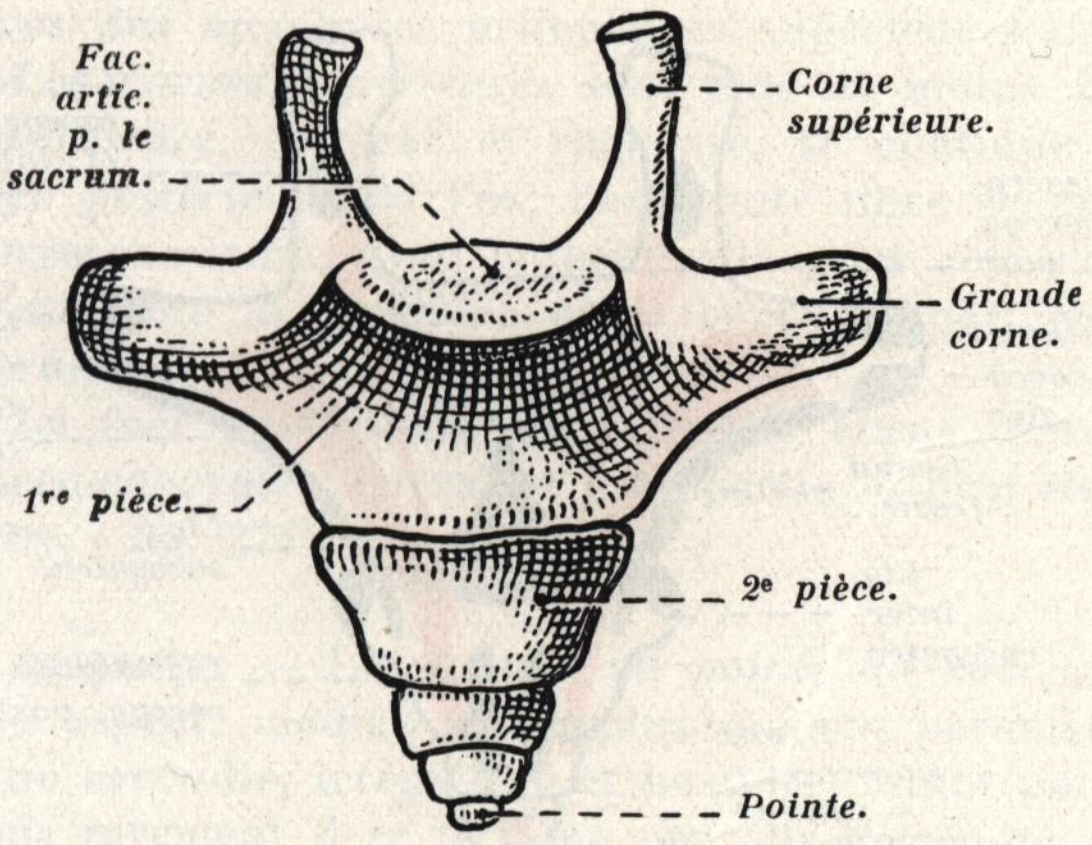

FIG. 371. — *Coccyx, vue antérieure.*

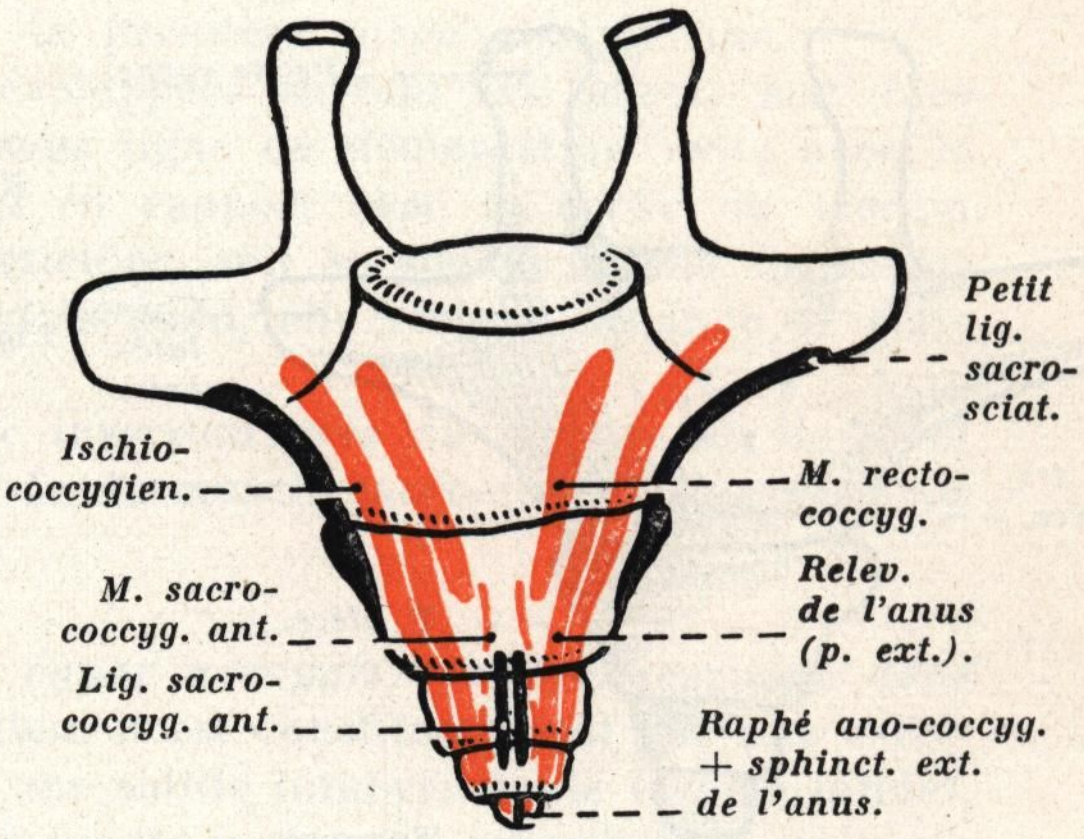

FIG. 372. — *Coccyx, vue antérieure; insertions musculaires et ligamentaires.*

Le coccyx apparaît comme un petit os aplati d'avant en arrière; il présente une forme triangulaire, Winslow le comparaît à une pyramide renversée à base supérieure et à sommet inférieur. On lui distingue deux faces, antérieure et postérieure, deux bords latéraux, une base et un sommet.

Le coccyx décrit une courbure à concavité antérieure qui continue en bas celle du sacrum; c'est l'*excavation sacrée* ou mieux *sacro-coccygienne.* Son axe fait avec celui du sacrum un angle obtus ouvert en avant dont le sommet répond à l'articulation sacro-coccygienne.

Les deux dernières vertèbres coccygiennes (sommet) sont parfois déviées à droite ou à gauche de la ligne médiane (coccyx asymétrique).

Les *dimensions* du coccyx varient avec les sujets, l'âge, le sexe, mais surtout avec le nombre de pièces qui le constituent; sa longueur moyenne est de 3 à 4 centimètres.

FACE ANTÉRIEURE. — La face antérieure, concave, est limitée en haut sur la première pièce par un bord épais et saillant; elle possède de nombreux orifices vasculaires; sur la deuxième pièce, elle présente des sillons alternant avec des crêtes transversales (voy. : fig. 371).

Sur cette face s'insèrent le ligament sacro-coccygien antérieur (troisième et quatrième

pièces coccygiennes), le muscle sacro-coccygien antérieur ou muscle fléchisseur du coccyx, l'ischio-coccygien, la portion externe du releveur de l'anus, le muscle recto-coccygien de Treitz et le raphé ano-coccygien (voy. : fig. 372).

FACE POSTÉRIEURE. — La face postérieure est convexe, criblée de nombreux orifices vasculaires; elle est segmentaire sur la deuxième pièce, comme la face antérieure ; elle présente des sillons transversaux, vestiges de la soudure vertébrale ; sur les pièces osseuses comprises entre ces sillons, on rencontre d'une manière inconstante, de part et d'autre de la ligne médiane, de petits tubercules arrondis.

Près des bords, s'insère sur cette face, le muscle grand fessier (deux ou trois premières pièces coccygiennes). Le ligament coccygien, segment terminal du *filum terminale* et de la dure-mère rachidienne, s'insère sur la face postérieure des deux premières vertèbres coccygiennes et sur la ligne médiane suivant un champ d'insertion triangulaire; au-dessous

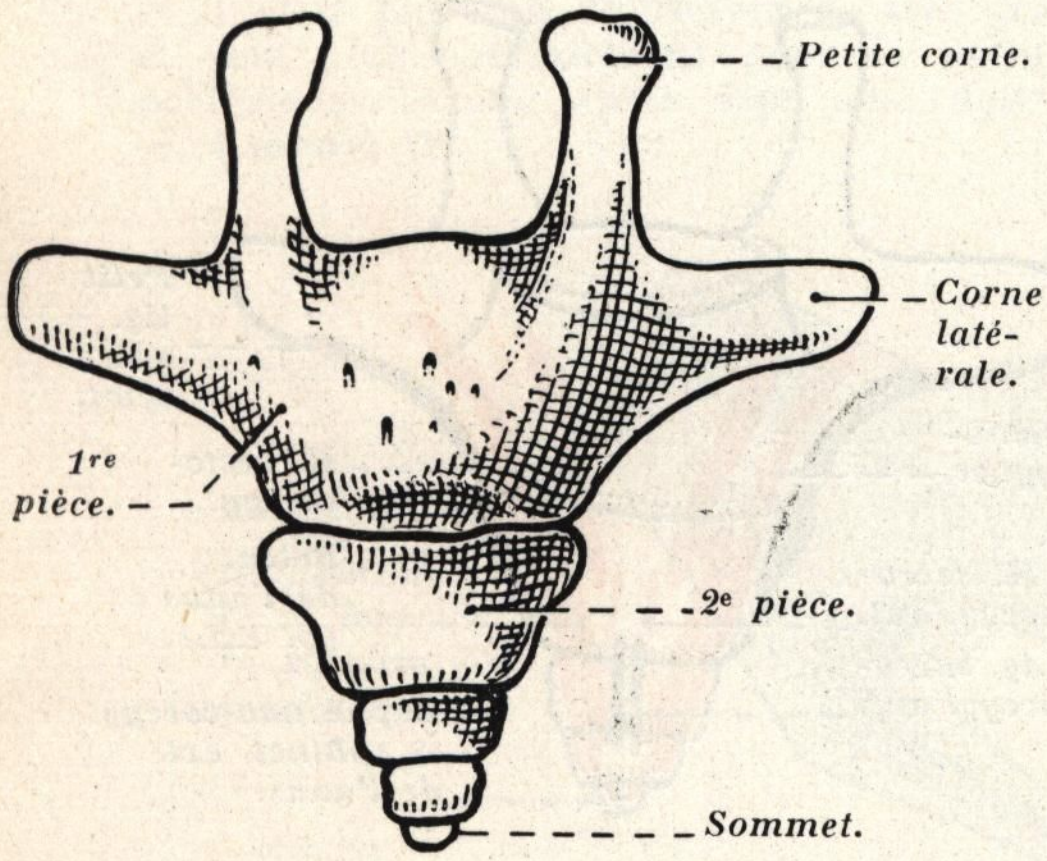

FIG. 373. — *Coccyx, vue postérieure.*

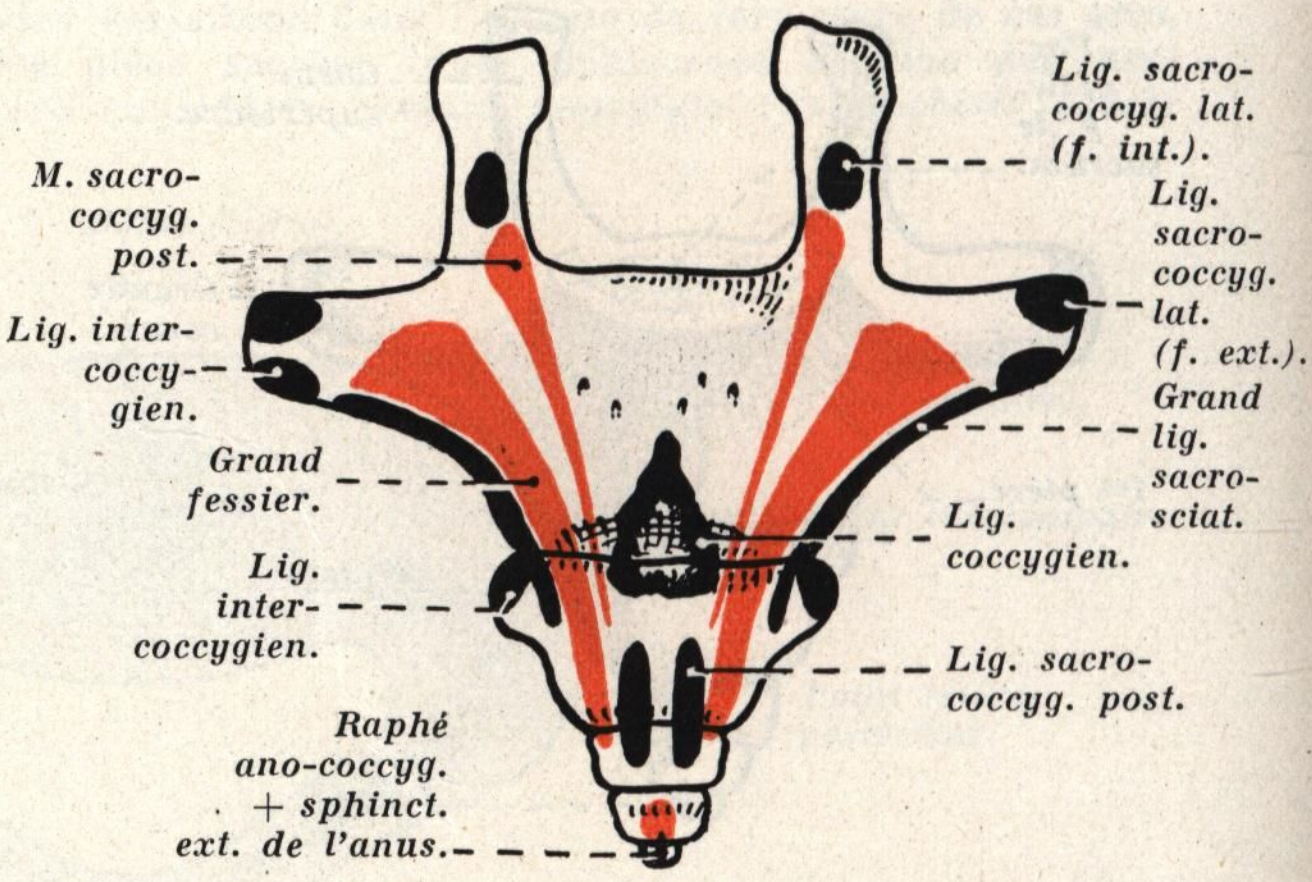

FIG. 374. — *Coccyx, vue postérieure; insertions musculaires et ligamentaires.*

de cette insertion se fixe de chaque côté de la ligne médiane le ligament sacro-coccygien postérieur.

La face postérieure de la première et de la deuxième pièce donne insertion entre les attaches du ligament coccygien et celles du muscle grand fessier, à la partie la plus inférieure du muscle sacro-coccygien postérieur (voy. : fig. 374).

A la face postérieure de la première pièce coccygienne, et sur la ligne médiane, s'insère la partie terminale, effilée et amincie, du ligament vertébral commun postérieur.

BORDS LATÉRAUX. — Les bords latéraux du coccyx sont curvilignes à concavité externe, obliques en bas et en dedans et irrégulièrement découpés.

Sur la *première pièce,* ces bords sont déjetés en dehors et se rapprochent de l'horizontale; chacun d'eux présente une saillie arrondie, plus ou moins proéminente: c'est la *corne latérale* ou *grande corne du coccyx,* vestige des apophyses transverses des vertèbres caudales *(processus transversus).*

Sur la *deuxième pièce,* les bords sont irréguliers et présentent des échancrures entre chaque vertèbre ; toutefois l'échancrure la plus prononcée est généralement située à l'union des deux pièces du coccyx; enfin, sur certains coccyx, la deuxième et parfois la troisième pièce présentent des *cornes latérales accessoires* rudimentaires.

Les bords donnent insertion aux deux ligaments sacro-sciatiques (grand et petit) et au muscle ischio-coccygien (voy. : fig. 372).

La face postérieure de la grande corne donne insertion près de son extrémité : en haut, au faisceau externe du ligament sacro-coccygien latéral et, en bas, au ligament intercoccygien.

La face postérieure de l'extrémité externe de la deuxième pièce donne également insertion au ligament intercoccygien (voy. : fig. 374).

BASE. — La base est entièrement articulaire; elle présente une *facette articulaire*, ovalaire ou elliptique, excavée, dont le grand axe est transversal et dont le bord postérieur est plus élevé que le bord antérieur; cette facette s'articule avec une facette analogue, située au sommet du sacrum, avec laquelle elle constitue l'articulation sacro-coccygienne.

Au niveau des extrémités de cette facette articulaire, et en arrière d'elle, le coccyx élève deux apophyses : ce sont les *cornes supérieures* ou *petites cornes du coccyx*, vestiges des apophyses articulaires supérieures de la première pièce coccygienne.

Les *cornes supérieures* sont plus ou moins développées suivant les sujets; leur face postérieure, convexe et rugueuse, se continue sans ligne de démarcation nette avec la face postérieure de l'os; l'extrémité libre se met en rapport avec la corne du sacrum correspondante, avec laquelle elle peut soit s'articuler, soit se souder (début de sacralisation de la première pièce coccygienne); parfois aussi, elle reste à distance de cette dernière.

La face postérieure de la petite corne donne insertion près de sa base au ligament sacro-coccygien latéral et à la partie la plus élevée du muscle sacro-coccygien postérieur (voy. : fig. 374).

SOMMET. — Le *sommet* ou *pointe du coccyx (apex coccygis)* est très variable dans son aspect; médian ou le plus souvent paramédian, il est constitué tantôt par une extrémité arrondie, irrégulière et bosselée, tantôt par une saillie bituberculeuse (aspect bifide), plus rarement il se termine par une extrémité en pointe mousse. Il est constitué, soit par la quatrième vertèbre coccygienne (parfois plus volumineuse que la troisième), soit par la cinquième.

Il donne insertion à des fibres du sphincter externe de l'anus et au raphé ano-coccygien et tous les deux empiètent sur les versants antérieur et postérieur du sommet (voy. : fig. 372 et 374); il est en outre rattaché à la peau par un petit faisceau fibreux, le *ligament coccy-cutané*, ou *ligamentum caudale*, qui détermine, au point où il se fixe sur les téguments, une légère dépression appelée *fossette coccygienne (foveola coccygea)*.

Le coccyx ne présente ni canal rachidien, ni orifice, ni trace d'apophyse épineuse.

DESCRIPTION DES PIÈCES COCCYGIENNES. — Le coccyx, avons-nous dit précédemment, est formé dans la majorité des cas de deux pièces, à savoir : la première et la deuxième pièce coccygienne; chacune d'elles présente des caractères propres; entre les deux, il existe une articulation dite *articulation médio-coccygienne* (voyez plus loin).

1° Première pièce coccygienne. — La première pièce coccygienne présente un corps vertébral et deux apophyses désignées sous le nom de *cornes*.

Le **corps vertébral** aplati d'avant en arrière présente des dimensions variables; sa hauteur est de 1 centimètre en moyenne et son diamètre transversal est de 2 centimètres.

La face antérieure est plane transversalement, légèrement concave de haut en bas. Elle est nettement limitée : en haut, par le bord convexe saillant de la base *(facette articulaire supérieure)*, et en bas, par le bord saillant sensiblement rectiligne de la facette inférieure.

La face postérieure est convexe dans tous les sens, plus large en haut qu'en bas, et creusée de petits orifices vasculaires; les bords supérieur et inférieur qui la délimitent sont

moins apparents et moins nets que sur la face antérieure. Elle donne insertion à la partie terminale du ligament vertébral commun postérieur.

Chaque bord latéral, situé entre les faces antérieure et postérieure, est oblique en bas et en dedans, et dans la moitié supérieure de la vertèbre, il se continue sans ligne de démarcation bien nette avec le bord inférieur de la corne latérale.

La face supérieure du corps vertébral est entièrement articulaire *(facette articulaire supérieure* de la première vertèbre coccygienne); elle est le plus souvent elliptique, parfois, mais plus rarement quadrangulaire, à angles arrondis et à grand axe transversal. Ses limites sont généralement bien marquées, et cela plus spécialement en avant où il existe un rebord net et parfois saillant en corniche *(bord marginal)*; parfois elle empiète légèrement sur la base des cornes latérales, tandis qu'elle est séparée de la base des cornes postérieures par un sillon. Cette surface articulaire est excavée et dans son ensemble l'excavation offre une pente douce en allant du bord vers le centre.

La partie centrale offre parfois une petite fossette cupuliforme dont la profondeur peut atteindre 2 millimètres; c'est la *fossette axiale* (R. Dieulafé) (1); nous lui préférons la dénomination de *fossette notochordale,* car elle correspond au trajet de la notochorde.

La face inférieure du corps vertébral est également articulaire, mais de dimensions plus restreintes que la précédente; elle s'articule, par l'intermédiaire d'un disque intervertébral, avec la deuxième pièce du coccyx (articulation médio-coccygienne).

La **corne latérale** prolonge en dehors et légèrement en avant le corps vertébral de la première pièce coccygienne; sa longueur moyenne est d'environ 8 à 10 millimètres. Le plus souvent quadrangulaire et aplatie d'avant en arrière, elle présente un bord supérieur horizontal, tandis que nous avons vu son bord inférieur se prolonger par le bord latéral du corps en décrivant une courbe à concavité inférieure et externe.

Son extrémité libre ou sommet est généralement arrondie, parfois rectiligne, rarement effilée en pointe.

Les deux cornes latérales sont rarement symétriques.

La **corne supérieure** est implantée à l'union de la base de la corne latérale et du corps de la vertèbre. Sa forme et ses dimensions sont très variables; sa longueur varie entre 4 et 12 millimètres : tantôt, elle présente l'aspect d'une petite colonnette arrondie; tantôt, et le plus souvent, elle est aplatie d'avant en arrière.

Sa face antérieure est séparée de la facette articulaire supérieure par un étroit sillon.

Sa face postérieure convexe est souvent irrégulière et rugueuse.

Son bord externe se continue en bas avec le bord supérieur de la corne latérale, en décrivant une ligne courbe concave en haut et en dehors.

Les deux cornes supérieures déterminent avec le corps de la vertèbre une échancrure en forme de croissant ou d'U ouvert en haut.

2° ***Deuxième pièce coccygienne.*** — La deuxième pièce coccygienne est formée par la soudure des vertèbres sous-jacentes à la première; mais il est souvent difficile, parfois impossible, de compter les vertèbres qui constituent le segment coccygien terminal (R. Dieulafé).

Sa forme est très variable, elle présente le plus souvent l'aspect d'une formation osseuse grossièrement triangulaire, annelée et dont les segments diminuent très rapidement d'importance de haut en bas.

La deuxième vertèbre coccygienne est fréquemment séparée du reste de l'os par un étranglement en forme de sillon circulaire qui correspond à un interligne articulaire; cette vertèbre présente parfois sur ses bords latéraux de petites saillies, variables dans leurs formes et leurs dimensions, qui correspondent à des cornes latérales ; parfois

(1) Article à consulter : R. Dieulafé : Le coccyx, étude ostéologique. *Archives d'Anatomie, d'Histologie et d'Embryologie,* 1933, p. 41.

aussi on observe, dans la moitié supérieure de sa face postérieure, de petites saillies nodulaires séparées par une gouttière médiane; cornes latérales et saillies sont d'autant plus marquées que la première pièce coccygienne est soudée au sacrum. Il apparaît ainsi que la deuxième pièce affecte les caractères de la première pièce coccygienne, comme pour la remplacer (R. Dieulafé).

CONNEXIONS. — Le coccyx ne s'articule qu'avec un seul os : le sacrum (articulation sacro-coccygienne).

INSERTIONS MUSCULAIRES. — Quatorze muscles s'insèrent sur le coccyx et, parmi ceux-ci, deux sont impairs : le sphincter externe de l'anus et le muscle recto-coccygien de Treitz; tous les autres sont pairs et symétriquement disposés :

1° Sur la *face antérieure* : l'ischio-coccygien, le releveur de l'anus (portion externe), le muscle sacro-coccygien antérieur et le muscle recto-coccygien de Treitz.

2° Sur la *face postérieure* : le grand fessier et le muscle sacro-coccygien postérieur.

3° Sur les *bords latéraux* : les ischio-coccygiens.

4° Sur le *sommet* (pointe) : le sphincter externe de l'anus.

ARCHITECTURE. — L'architecture du coccyx est semblable à celle du sacrum. Cet os est composé presque essentiellement par du tissu spongieux; la couche corticale d'os compact périphérique est très mince et, d'autre part, elle n'est bien apparente qu'au niveau des deux premières pièces coccygiennes.

OSSIFICATION ET DÉVELOPPEMENT. — La chondrification du coccyx débute au milieu du deuxième mois de la vie fœtale; l'apparition des premiers vaisseaux sanguins dans le cartilage s'effectue dans le courant du sixième mois et, chez le fœtus à terme, le coccyx est exclusivement cartilagineux, mais sa morphologie générale est identique à celle du coccyx osseux de l'adulte.

La plupart des points d'ossification qui appartiennent aux vertèbres complètes manquent sur les vertèbres coccygiennes.

Chaque vertèbre coccygienne se développe : 1° par un *point d'ossification primitif* ou *central* qui édifie la majeure partie de la vertèbre; ce point apparaît à la naissance ou quelques semaines plus tard pour la première pièce coccygienne; entre quatre et huit ans, pour la deuxième; entre neuf et treize ans, pour la troisième; et vers quinze ans, pour la quatrième; — 2° par des *points complémentaires*, pour chacune des cornes supérieures et latérales; — 3° et par *deux points épiphysaires* (*points secondaires* du corps) : l'un, supérieur; l'autre, inférieur, pour chacune des deux premières vertèbres coccygiennes *(anneaux marginaux)*; soit treize points d'ossification sur un coccyx à cinq vertèbres.

Alors que la chorde dorsale (notochorde) a complètement disparu à la fin du troisième mois de la vie fœtale sur le reste de la colonne vertébrale, elle persiste dans le segment caudal, et sur le coccyx, on peut encore l'observer jusqu'au troisième mois qui suit la naissance, sous la forme d'une traînée blanchâtre comprise entre les vertèbres coccygiennes au centre du disque intervertébral. Cette particularité est certainement une des raisons de la fréquence des chordomes sacro-coccygiens.

La soudure des vertèbres coccygiennes se fait comme pour le sacrum, de bas en haut, entre douze et vingt-cinq ans. Chez le vieillard, on peut voir le coccyx se souder au sacrum pour constituer le *sacro-coccyx*, et pour certains (Devraigne et P. Descomps), la soudure de la corne supérieure au sacrum serait normale après quarante ans.

Chez la femme jeune, l'existence du sacro-coccyx offre un intérêt considérable du fait de la rigidité de ce segment osseux du bassin, car il fait obstacle au dégagement de la tête au cours de l'accouchement.

ARTHROLOGIE

ÉTUDE GÉNÉRALE DES ARTICULATIONS

On appelle *articulation* ou *jointure* l'union de deux ou de plusieurs pièces osseuses ou cartilagineuses.

L'arthrologie ou *syndesmologie* est la branche de la science anatomique qui étudie les moyens d'union des os entre eux.

Toutes les articulations n'ont pas la même valeur, ni la même importance physiologique; les unes ont une grande amplitude de mouvements, telle l'articulation de l'épaule; d'autres n'ont que des mouvements d'amplitude restreinte, telles les symphyses; enfin certaines d'entre elles n'ont pas de mouvements, telles les articulations des os du crâne entre eux chez l'adulte (chez le fœtus et le nouveau-né, les os de la boîte cranienne, réunis par des membranes, sont mobiles sans qu'il y ait une articulation vraie), d'où la classification logique des articulations suivant l'importance et l'étendue des mouvements qu'elles possèdent.

CLASSIFICATION DES ARTICULATIONS

Nous classerons (anatomiquement et physiologiquement [1]), les articulations en *quatre groupes* qui sont :

1° Les *articulations à grande mobilité* ou *diarthroses,* qui représentent les articulations les plus complètes dans leur constitution anatomique (exemple : la plupart des articulations des membres).

2° Les *articulations à mobilité restreinte,* ou *semi-mobiles,* ou *amphiarthroses.*

3° Les *articulations sans mobilité* ou *synarthroses,* dans lesquelles il y a simplement contact des os entre eux sans articulation proprement dite (au sens physiologique du mot).

4° Et les *syssarcoses* ou *espaces de glissement.*

(1) Tout ce qui conditionne et entraîne un mouvement est une *articulation.*

DIARTHROSES

Les diarthroses sont, tant du point de vue anatomique que du point de vue physiologique, les articulations les plus perfectionnées de l'organisme; elles possèdent des mouvements d'amplitude plus ou moins étendue, et ce qui caractérise ce groupe d'articulations, tant mécaniquement qu'anatomiquement, c'est la présence d'une *cavité articulaire* et l'existence de déplacements parfois importants des surfaces articulaires l'une par rapport à l'autre.

ÉTUDE D'UNE ARTICULATION MOBILE

Toute articulation mobile est composée de *surfaces articulaires,* d'une *capsule articulaire* et de *ligaments,* d'une *synoviale* et de *muscles moteurs* qui président aux mouvements de l'articulation.

Certaines articulations possèdent en outre : des *bourrelets périarticulaires* ou *marginaux,* des *ménisques* ou *fibro-cartilages interarticulaires,* et des *bourses séreuses* de voisinage, dont certaines communiquent avec l'articulation, favorisant les mouvements de glissement des muscles et des tendons périarticulaires.

Surfaces articulaires. — Les surfaces articulaires, pour les os longs des membres, sont situées sur les épiphyses, parfois élargies en raison des pressions qu'elles supportent; elles sont toujours lisses et se rapprochent le plus souvent d'une surface géométrique simple; leur forme et leur fonction mécanique servent de base à la classification des diarthroses.

Les surfaces articulaires revêtent tantôt l'aspect de surfaces planes, tantôt celui de surfaces courbes (convexes, concaves ou en poulie); presque toujours l'une des surfaces est convexe, alors que l'autre est concave : c'est l'*emboîtement réciproque à surfaces concordantes et coaptées,* tel qu'on l'observe en mécanique dans les articulations, dites à rotule, des pieds d'appareils de géodésie ou de certains appareils photographiques (exemple : articulation de la hanche).

Sillons paraglénoïdiens. — On donne le nom de *sillons paraglénoïdiens* à d'étroits sillons qui, sur certains os, sont placés en bordure de la surface articulaire; ils sont particulièrement apparents au niveau de la base des phalanges (d'où leur dénomination), mais on les rencontre aussi sur certains os du carpe et du tarse (scaphoïde, pyramidal, trapèze, cuboïde); sur l'os coxal, au pourtour de la surface symphysaire et de la surface auriculaire *(sillon préauriculaire),* et sur les apophyses articulaires des vertèbres. Ces sillons donnent insertion à la capsule de l'articulation.

Cartilages articulaires. — Chaque surface articulaire est revêtue d'un cartilage appelé *cartilage articulaire,* ou *cartilage de revêtement* ou *d'encroûtement.*

C'est un cartilage hyalin dont la surface libre ou articulaire est lisse, régulière, polie, d'une coloration blanc laiteux, et humidifiée en permanence par la synovie. Il est souple, extensible et compressible et peut se laisser déformer sous l'influence de pressions exagérées, pour reprendre sa forme primitive par la suite, c'est-à-dire son épaisseur réelle, ou *épaisseur de repos de Poirier*; cette malléabilité du cartilage favorise la coaptation des surfaces articulaires entre elles.

Son étendue et son épaisseur sont variables et soumises à deux lois qui sont :

1° Loi de l'étendue du cartilage. — Dans une articulation mobile, la surface du cartilage de revêtement est directement proportionnelle à l'amplitude des mouvements de l'articulation.

2° **Loi de la pression ou loi de Sappey.** — Dans une articulation mobile, le cartilage de revêtement est d'autant plus développé en épaisseur que la pression qu'il supporte est plus grande ; ou encore *l'épaisseur des cartilages est en raison directe de la pression à laquelle ils se trouvent soumis* (Sappey).

C'est ainsi que la plus grande épaisseur du cartilage se trouve au point où la pression est maxima; aux membres inférieurs, les cartilages articulaires sont en effet plus épais qu'aux membres supérieurs, en raison de l'action du poids du tronc; de même, au niveau de la cavité cotyloïde, le revêtement cartilagineux est plus épais dans la moitié supérieure de la cavité que dans sa moitié inférieure.

Cette loi souffre cependant des exceptions, car le cartilage est très épais sur la rotule, sur la gorge de la trochlée fémorale, sur la partie antérieure de la poulie astragalienne, et sur le biseau radial où les pressions sont relativement faibles.

Werner, puis Rouvière, étudiant les cartilages des cavités glénoïdes du tibia et de la poulie astragalienne, en arrivent à cette conclusion que la pression supportée par 1 millimètre carré de surface cartilagineuse est beaucoup plus élevée sur les cavités glénoïdes du tibia (4 à 6 millimètres d'épaisseur) que sur la poulie de l'astragale (1 mm. 1/2 à 2 millimètres d'épaisseur), de la sorte l'exception à la règle n'est qu'apparente et l'épaisseur du revêtement cartilagineux est subordonnée à la pression subie par le cartilage, aussi bien sur les cavités glénoïdes du tibia que sur la trochlée astragalienne, si bien que la *loi des pressions* doit être ainsi modifiée : *l'épaisseur des cartilages articulaires est proportionnelle à la pression subie par l'unité de surface, et elle est pour une même pression en raison inverse de l'étendue des surfaces qui la supportent* (Rouvière).

Les cartilages articulaires sont avasculaires; leur nutrition s'effectue par l'intermédiaire de la synovie; cependant certains auteurs ont tendance à admettre que la partie basale du cartilage reçoit peut-être un courant nourricier par des vaisseaux sanguins osseux de voisinage.

L'état de nutrition du cartilage est en rapport avec l'activité fonctionnelle de l'articulation; il en résulte que les cartilages de revêtement des articulations à grand mouvement ou à fonctionnement très actif resteraient d'une façon permanente en bon état, tandis que les cartilages des articulations peu mobiles ou immobilisées pendant un certain temps présentent toujours des troubles trophiques qui peuvent aller jusqu'à la disparition du cartilage et même jusqu'à l'ankylose osseuse complète.

Le cartilage articulaire représente le seul vestige de l'ébauche cartilagineuse primitive de l'os, refoulée par le noyau osseux épiphysaire au cours de son développement.

Il possède un rôle protecteur important, et sa disparition amène l'usure rapide de l'os par pression et frottement réciproque.

Constitution et structure des cartilages hyalins articulaires. — Comme tous les cartilages hyalins, les cartilages articulaires sont constitués par une substance chondroïde de nature collagène et par des éléments figurés qui sont inclus dans cette substance *(substance d'imprégnation de Policard)*. Ces éléments figurés sont des cellules cartilagineuses disposées en groupes isogéniques et des faisceaux de fibres collagènes.

La disposition des éléments figurés des cartilages articulaires, et plus spécialement celle des fibres collagènes, a été minutieusement étudiée par plusieurs auteurs, grâce à certaines méthodes expérimentales telles que la méthode de Von Ebner (examen à la lumière polarisée) et la méthode des fentes de Hultkranz (1); ces procédés ont montré que dans les cartilages articulaires les faisceaux de fibres collagènes sont répartis et disposés suivant les actions mécaniques que supportent les cartilages.

Sur un cartilage articulaire, les *lignes de fente* sont disposées suivant la direction des faisceaux de fibres collagènes.

Sur une coupe de cartilage articulaire, on constate que les fibres sont réparties dans le cartilage suivant *trois couches* :

---

(1) Cette méthode des fentes avait été préconisée et employée auparavant par Dupuytren et Malgaigne, pour l'étude de l'orientation des fibres conjonctives dans le derme cutané.

1° Dans la *couche superficielle*, les faisceaux sont disposés parallèlement à la surface du cartilage *(faisceaux tangentiels)*; donc dans le sens du frottement.

2° Dans la *couche profonde*, qui représente les 9/10es environ de l'épaisseur du cartilage, les fibres sont orientées perpendiculairement à la surface du cartilage, c'est-à-dire normalement à l'interligne articulaire; donc suivant la direction des pressions.

3° Enfin dans la *couche moyenne*, très mince, dite *couche intermédiaire* ou *zone de transition*, les faisceaux s'incurvent de telle façon que la convexité est tournée du côté de l'interligne articulaire (voy. : fig. 375).

Les cellules cartilagineuses sont disposées en groupes isogéniques axiaux et le grand axe de chaque groupe est parallèle à la direction des fibres.

Les forces mécaniques qui agissent sur ces cartilages sont : *a)* les *pressions* dues au tonus musculaire; *b)* et les *frottements* dus aux mouvements des articulations. Ces forces sont le plus souvent simultanées et par conséquent les frottements sont associés aux pressions.

Des travaux de Hultkranz, Triepel, Benninghoff et Rouvière (1), il ressort que la disposition des éléments figurés des cartilages articulaires est constante pour un même cartilage.

Les fibres collagènes tangentielles de la couche superficielle des cartilages hyalins articulaires sont ordonnées dans le sens des forces mécaniques (*pressions* et *frottements*) qui les sollicitent; l'action des pressions est presque toujours prépondérante et, dans les articulations où les pressions ont une action dominante, les fibres tangentielles (fibres superficielles) sont orientées de telle façon qu'elles offrent, aux tractions et à l'affaissement que produisent les pressions, la résistance la plus efficace.

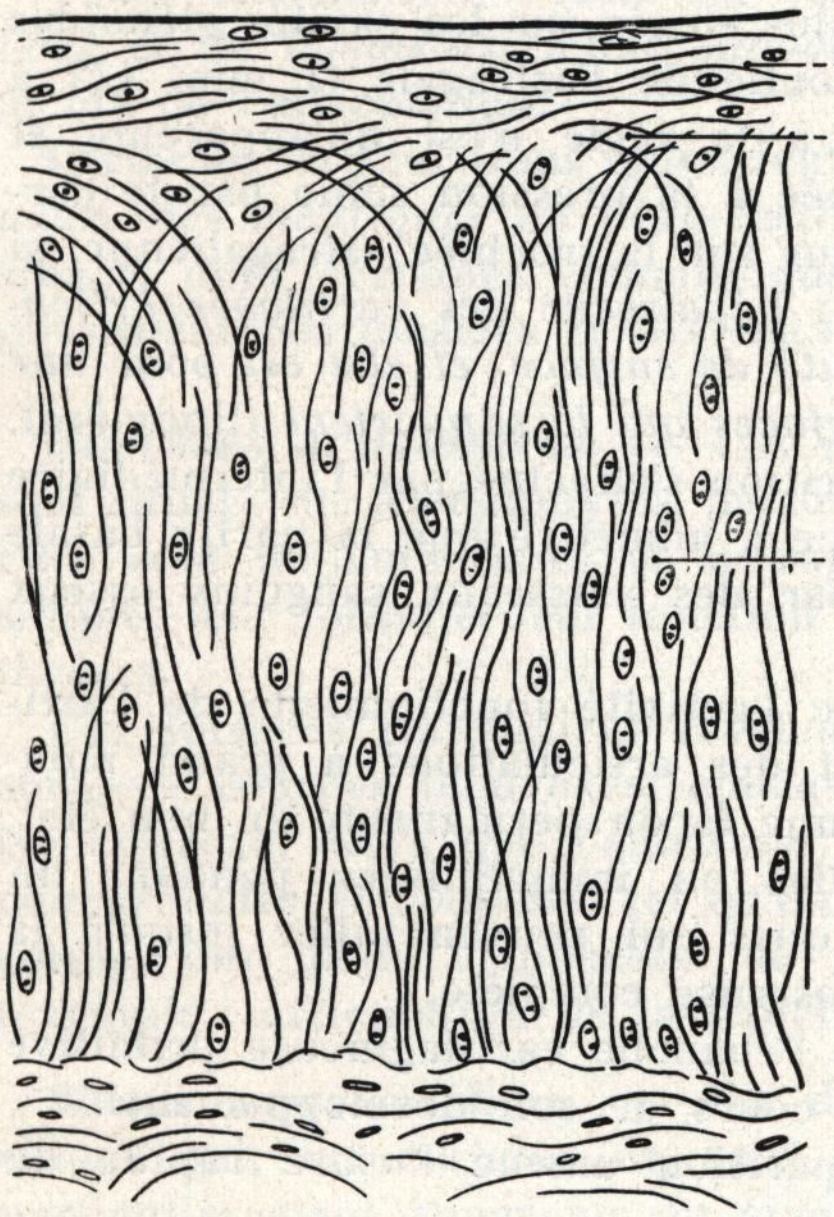

Fig. 375.
Coupe schématique d'un cartilage articulaire montrant la disposition des fibres collagènes et des cellules cartilagineuses (d'après Rouvière).

Les fibres tangentielles superficielles se terminent à la périphérie du cartilage perpendiculairement à son bord en prenant un trajet curviligne.

Sur une surface articulaire où il existe une solution de continuité telle qu'au niveau de la fossette du ligament rond de la tête fémorale, cette fossette se comporte comme un véritable bord d'attache; le système fibrillaire superficiel de la tête du fémur rayonne de la fossette du ligament rond vers le bord périphérique du cartilage d'encroûtement de la tête du fémur.

L'action des frottements est prépondérante seulement sur un petit nombre de cartilages articulaires et parfois même uniquement sur certaines parties de ces cartilages; les fibres tangentielles de la couche superficielle sont orientées dans la direction du mouvement (Rouvière).

Capsule articulaire et ligaments. — La capsule articulaire et les ligaments qui la renforcent constituent les moyens d'union des pièces osseuses qui entrent dans la constitution de l'articulation.

La *capsule articulaire* ou *ligament capsulaire* présente le plus souvent l'aspect d'un manchon fibreux étendu d'un os à l'autre; elle s'insère soit au pourtour (sillon paraglé-

(1) Articles et ouvrage à consulter : Benninghoff : Der funktionelle Bau des Hyalin-Knorpels. *Ergebnisse der Anatomie und Entwicklungsgeschichte*, 1925.

Id. Form und Bau der Gelenkknorpel in ihren Beziehungen zur Funktion. *Zeitschrifft für Anatomie und Entwicklungsgeschichte*, 1925.

Rouvière : Anatomie générale. Origine des formes et des structures anatomiques. Masson et Cie, édit., Paris, 1939.

noïdien), soit à distance des surfaces articulaires, l'insertion à distance de la surface articulaire s'observe principalement dans les articulations à grande mobilité.

Son épaisseur et sa résistance sont très variables d'une articulation à l'autre, et même sur une même articulation d'un point à l'autre; certaines capsules articulaires sont très minces, déhiscentes même en certains points, et par des orifices elles laissent échapper des prolongements (bourses séreuses du psoas, du sous-scapulaire, du poplité) qui communiquent avec la synoviale de l'articulation.

La laxité d'une capsule articulaire est d'autant plus grande que l'articulation est plus mobile (diarthroses); ce fait se comprend aisément, car pour qu'une articulation très mobile puisse développer des mouvements d'une grande amplitude, il faut que son manchon capsulaire se prête sans difficulté aux variations de distance qui séparent ses insertions osseuses au cours des mouvements.

La capsule est toujours relâchée en position intermédiaire, alors qu'elle peut être tendue dans les positions extrêmes du mouvement (exemple : articulation de la hanche). Les parties d'une même capsule articulaire ont souvent une épaisseur et une laxité différentes, en rapport avec l'amplitude des mouvements qu'exécute l'articulation.

Les capsules articulaires sont peu épaisses et lâches sur les faces de l'articulation où se produisent les mouvements; elles sont au contraire épaisses, solides, tendues et résistantes sur les faces où les mouvements sont limités ou même nuls, c'est-à-dire sur les faces qui correspondent à l'axe du mouvement; et nous pourrions ajouter que c'est toujours à ce niveau qu'elles présentent leurs renforcements ligamentaires (exemples : articulation du coude et articulation tibio-tarsienne).

La capsule articulaire est complétée et renforcée extérieurement par des *ligaments*; certains, véritables *faisceaux de renforcement,* ne sont que des épaississements de la capsule et restent en contact avec elle *(ligaments intrinsèques)*; d'autres proviennent de l'épanouissement d'un tendon de voisinage fixé à l'articulation, tel que le ligament poplité oblique qui représente le tendon récurrent du demi-membraneux; enfin, certains ligaments sont absolument indépendants de la capsule, et n'offrent aucune connexion avec elle : ce sont des *ligaments isolés* (exemples : ligament latéral externe de l'articulation du genou, ligament latéral externe de l'articulation tibio-tarsienne, certains ligaments interosseux); d'autres, situés au voisinage de l'articulation, sont dits ligaments à distance ou *ligaments extrinsèques* (exemples : ligaments sphéno-maxillaire et stylo-maxillaire de l'articulation temporo-maxillaire, bandelette épitrochléo-olécranienne à l'articulation du coude).

Constitution anatomique et texture des capsules articulaires et des ligaments. — Comme les aponévroses et les fascias, les capsules articulaires et les ligaments intrinsèques sont constitués par des faisceaux de fibres conjonctives et élastiques et, comme eux, ils sont soumis à des forces de traction et de pression.

Les tractions s'exercent au cours des mouvements entre les points d'insertion opposés des faisceaux fibreux qui constituent la capsule et les ligaments. Les pressions agissent à la fois sur les faces intra- et extra-articulaires de la capsule et des ligaments ; sur la face intra-articulaire du manchon capsulaire (face profonde) par les déplacements des surfaces articulaires les unes par rapport aux autres qui tendent la capsule (exemple : la tête du fémur qui sous-tend la face postérieure de la capsule dans les mouvements de rotation interne du membre inférieur); sur la face extra-articulaire (face superficielle), par l'action des muscles de voisinage qui ont tendance à comprimer la capsule dans certains mouvements (exemple : action du psoas-iliaque dans les mouvements d'extension forcée de la cuisse).

Les faisceaux fibreux qui constituent les *capsules articulaires* sont orientés de telle façon qu'ils opposent le maximum de résistance aux forces de traction et de pression qui les sollicitent (Rouvière). Ces faisceaux fibreux sont généralement disposés suivant *deux directions* principales :

1° Les uns ont une direction parallèle à l'axe de l'articulation : ce sont les *fibres longitudinales* de la capsule; les faisceaux qui les constituent sont généralement *superficiels* et ce sont aussi les plus nombreux.

2° Les autres sont *circulaires, obliques* ou *paraboliques*; c'est-à-dire disposés à peu près perpendiculairement à l'axe de l'articulation; ces faisceaux de fibres sont généralement *profonds*; cependant il n'est pas rare de les rencontrer à la superficie des capsules; d'autre part enfin, dans un même plan de la capsule, on observe assez fréquemment des enchevêtrements de fibres longitudinales, circulaires et obliques; cette disposition fournit une homogénéité plus parfaite à la consti-

tution de la capsule, et partant une plus grande solidité au manchon capsulaire (Dubreuil, Beylot et Baudrimont).

3° Enfin certaines capsules (articulations de la hanche, de l'épaule, du coude) sont pourvues de *fibres* dites *récurrentes*; les faisceaux qui les constituent semblent s'insérer à distance de l'encroûtement cartilagineux, mais par un trajet inverse de celui des autres fibres longitudinales de la capsule *(trajet récurrent)*, ils viennent se fixer au pourtour de la surface articulaire; ainsi leurs vraies attaches ne correspondent pas à la ligne d'insertion de la capsule (*pseudo-insertion* ou *insertion apparente*); ces fibres récurrentes sont le plus souvent groupées en fascicules qui soulèvent intérieurement des replis de la synoviale *(frenula capsulae)*, ils contiennent des vaisseaux nourriciers destinés aux extrémités osseuses de l'articulation; ce sont de véritables *lames porte-vaisseaux*.

Les *ligaments intrinsèques* des articulations représentent des épaississements et des renforcements de la partie superficielle de la capsule; ils ont une direction parallèle ou sensiblement parallèle à l'axe de l'articulation; toutefois, il y a lieu de faire exception pour les ligaments latéraux des articulations trochléennes (coude et cou-de-pied), ainsi que pour les ligaments des faces antérieure et postérieure de l'articulation radio-carpienne.

Bourrelets marginaux ou périarticulaires. — Les *bourrelets marginaux* ou *périarticulaires*, dont les *bourrelets cotyloïdien* et *glénoïdien* des articulations de la hanche et de l'épaule sont les exemples les plus typiques, sont constitués par des fibro-cartilages annulaires *(bourrelets annulaires)*, implantés sur le pourtour d'une surface articulaire dont le principal rôle est d'en augmenter l'étendue.

Le bourrelet est triangulaire à la coupe; par sa face articulaire revêtue de cartilage, il prolonge en dehors la cavité de l'articulation, et entre en rapport avec la tête articulaire; par sa face externe, il répond à la capsule qui s'insère sur cette face.

Ménisques ou fibro-cartilages interarticulaires (1). — Les *ménisques* ou *disques articulaires (discus articularis)*, ou *fibro-cartilages interarticulaires*, sont des formations qui ne s'observent que dans les *articulations à surfaces discordantes*, c'est-à-dire dont les surfaces ne concordent pas : telles par exemple, l'articulation temporo-maxillaire et celle du genou.

Au niveau du genou, chaque condyle présente une surface articulaire dont le rayon de courbure décroît d'avant en arrière (volute), tandis que les cavités glénoïdes des plateaux tibiaux sont à peine excavées, si bien que le contact des condyles avec le tibia ne se produit théoriquement qu'en deux points, et pratiquement sur une surface très limitée; les ménisques interposés rétablissent la concordance des surfaces articulaires.

Les ménisques occupent tantôt toute l'étendue de l'articulation, prenant l'aspect d'un disque biconcave comme au niveau de l'articulation temporo-maxillaire; ils créent ainsi deux articulations secondaires; tantôt, au contraire, ils n'occupent qu'une partie de l'articulation et prennent, soit l'aspect d'anneaux aplatis perforés au centre (articulation temporo-maxillaire dans certains cas), soit l'aspect de croissants ou d'anneaux incomplets comme au niveau de l'articulation du genou.

Les faces articulaires des ménisques, interposés entre les surfaces articulaires, sont lisses et unies, et humidifiées par la synovie; par leur bord périphérique ou circonférentiel, qui représente la partie la plus épaisse du ménisque, ils donnent insertion à des fibres profondes de la capsule articulaire.

Les ménisques sont soit fixés à l'une des surfaces articulaires par des ligaments (au genou, les ménisques sont fixés au tibia par les freins des ménisques), soit réunis par des dispositions de la capsule qui les rendent solidaires d'une des surfaces articulaires (au niveau de l'articulation temporo-maxillaire, le ménisque est solidaire du condyle du maxillaire et se déplace avec lui).

---

(1) Nous préférons la dénomination d'*interarticulaire* à celle d'*intra-articulaire* puisque par sa situation le ménisque est compris entre deux articulations.

En résumé, les ménisques sont donc des pièces mobiles, comprises entre les surfaces articulaires, qui rétablissent la concordance de ces surfaces et qui subissent des déplacements au cours des mouvements de l'articulation (voy. : fig. 377 *B*).

Synoviale. — La *synoviale (stratum synoviale)* est une mince membrane transparente qui tapisse la face interne de la capsule et les surfaces osseuses intracapsulaires non articulaires, c'est-à-dire non revêtues de cartilage; dans son ensemble, elle présente l'aspect d'un manchon qui s'attache au pourtour des cartilages d'encroûtement, et lorsque la capsule se fixe sur l'os à distance du cartilage, la synoviale tapisse l'os depuis le bord cartilagineux jusqu'à l'insertion capsulaire où elle se réfléchit.

Lorsque l'articulation possède un ménisque, elle s'insère à la périphérie du ménisque et se trouve ainsi divisée en deux parties, correspondant à chacune des articulations secondaires. Par sa situation, la synoviale limite directement la cavité articulaire.

Franges synoviales. — La face interne de la synoviale présente des *prolongements* qui font saillie dans la cavité articulaire : ce sont les *franges synoviales*; de volume et d'aspect très variables, elles sont les unes isolées, lamelleuses ou filiformes, les autres réunies en forme de grappes minuscules; sur certaines articulations, elles prennent la forme de petites surélévations mamelonnées ou plissées qui leur donnent l'aspect de la surface interne du petit intestin *(aspect velvétique)*; ce sont les *villosités synoviales (villi synoviaux)*; franges synoviales et villi synoviaux sont constitués par des formations conjonctives très richement vascularisées, et plus ou moins garnis de lobules adipeux; elles n'ont aucun rôle glandulaire, comme on l'a cru pendant longtemps (les *glandes* dites de *Clopton-Havers* n'ont plus aujourd'hui qu'un intérêt historique), et doivent être considérées comme des organes de remplissage qui comblent les vides compris entre les surfaces articulaires au cours de certains mouvements, ce qui explique leur plus grand développement au niveau des interlignes articulaires; elles sont très fréquentes dans les articulations des membres (articulation du coude); dans l'articulation du genou, où l'on rencontre un ligament adipeux, celui-ci doit être considéré comme une vaste frange synoviale entourant le paquet adipeux antérieur du genou.

Prolongements synoviaux. — Extérieurement, la synoviale émet également des *prolongements* au niveau de certaines articulations : *a)* les uns sont peu volumineux et représentés par de simples diverticules qui s'insinuent entre les fibres de la capsule et les ligaments: ce sont les *cryptes synoviales* ou *follicules synovipares de Gosselin*; ils sont souvent à l'origine de certains kystes synoviaux (kystes arthro-synoviaux du poignet); — *b)* les autres, beaucoup plus développés et plus étendus, sont de vrais *prolongements synoviaux*, tel le prolongement bicipital de la synoviale de l'articulation scapulo-humérale, qui accompagne le tendon de la longue portion du biceps dans la coulisse bicipitale.

Il faut distinguer de ces prolongements synoviaux, les *pseudo-prolongements* qui résultent de la *fusion* d'une bourse séreuse périarticulaire à la synoviale, et primitivement indépendante d'elle (exemples : bourse séreuse du demi-membraneux et du jumeau interne, lorsqu'elle communique avec la synoviale de l'articulation du genou; bourse séreuse du psoas lorsqu'elle communique avec la synoviale de l'articulation de la hanche).

Constitution anatomique et structure. — *Du point de vue structural*, la synoviale n'est pas une séreuse, car elle ne présente aucun revêtement endothélial. Elle est constituée par *deux couches* : l'une *interne*, l'autre *externe*.

1° La *couche interne ou profonde* (1) est formée d'une substance amorphe homogène et fibrillaire, dans laquelle se trouvent incorporés de nombreux éléments cellulaires arrondis ou ovoïdes, pourvus d'une capsule, disposés suivant plusieurs couches : ce sont les *cellules synoviales (cellules d'Hammar)*. Les cellules les plus superficielles envoient des prolongements dans la cavité articulaire. Cette couche contient des capillaires très fins.

---

(1) Celle qui regarde la cavité articulaire.

2° La *couche externe* ou *superficielle* est formée d'un tissu conjonctivo-élastique lâche, semé de lobules adipeux et parcouru par de nombreux vaisseaux (Argaud) (voy. : fig. 376).

Suivant la prédominance de certains éléments constitutifs des deux couches de la synoviale, on distingue *trois groupes* qui sont : *a)* le *type fibro-aréolaire* souvent plus *fibreux* qu'aréolaire; *b)* le *type adipeux* dans lequel la couche externe est fortement infiltrée de cellules graisseuses; *c)* et la *villosité synoviale* avec un axe central fibreux plus ou moins ramifié, une bordure sinueuse et une riche vascularisation.

Le *type fibro-aérolaire,* souvent pauvre en cellules synoviales, s'observe généralement aux points où l'articulation subit les influences mécaniques les plus fortes (traction par exemple) : à ce type, correspondent les synoviales qui tapissent la capsule au niveau des ligaments, des tendons ou des muscles (cul-de-sac sous-quadricipital); par contre, le *type adipeux* s'observe de préférence aux points où les pressions et les tractions sont minima.

Cavité articulaire. — On doit réserver le nom de *cavité articulaire* à l'espace limité par les cartilages articulaires et le manchon synovial: c'est le *plan de glissement* au niveau

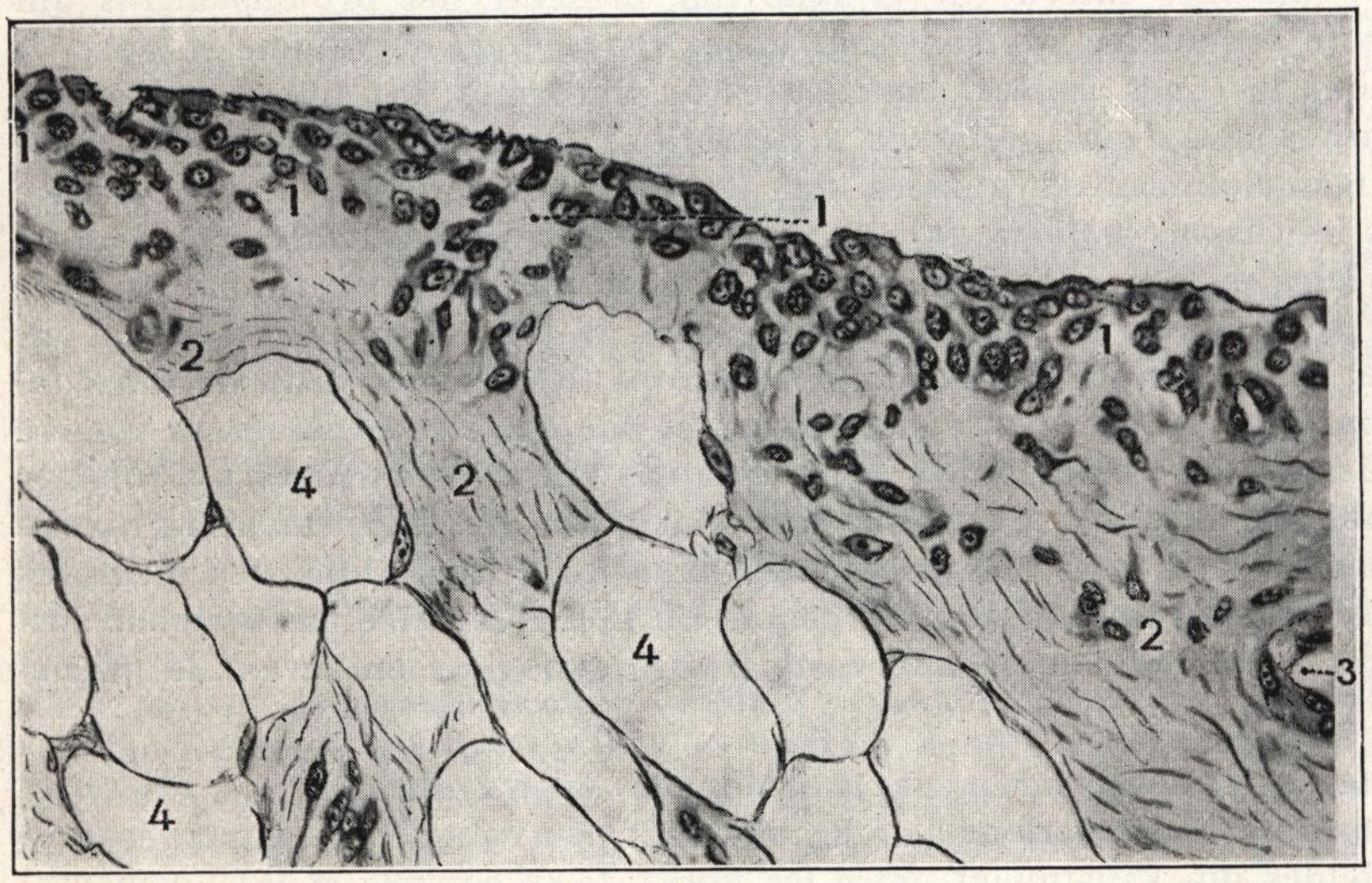

FIG. 376.
Coupe de la synoviale de l'articulation du genou passant au niveau d'un bourrelet adipeux (d'après ARGAUD). — *1.* Couche interne et cellules synoviales. — *2.* Couche externe. — *3.* Vaisseaux sanguins. — *4.* Lobules adipeux.

duquel s'effectue le mouvement, c'est-à-dire les déplacements des surfaces articulaires les unes par rapport aux autres.

A l'état normal, la cavité articulaire est nulle (virtuelle), ou à peu près nulle; elle renferme une très petite quantité d'un liquide clair, filant, de consistance très visqueuse, appelé *synovie.*

La *synovie* humecte constamment les parois de la cavité articulaire et facilite le déplacement des surfaces articulaires.

Dans certains cas pathologiques (hydarthrose), ainsi qu'expérimentalement, la cavité articulaire de certaines articulations peut acquérir un volume relativement considérable (genou, de 200 à 250 centimètres cubes); mais, en pareil cas, l'articulation se place toujours en *position intermédiaire* dite *position de relâchement.*

CLASSIFICATION DES DIARTHROSES

On classe les diarthroses, d'après la configuration géométrique de leurs surfaces articulaires, en cinq genres qui sont : les *énarthroses,* les *condyliennes,* les *trochléennes,* les *trochoïdes* et les *arthrodies.*

1° **Les Enarthroses** sont des articulations dont les surfaces articulaires sont sphériques ou se rapprochent de cette forme, telles les articulations des racines des membres (scapulo-humérale et coxo-fémorale); elles sont constituées par des segments de sphère (*tête* ou *sphère pleine*) qui s'emboîtent dans une surface creuse (*cavité* ou *sphère creuse*).

Les énarthroses sont de toutes les articulations celles qui possèdent les mouvements les plus étendus (épaule en particulier où la circumduction est possible dans un plan presque sagittal); ces mouvements sont très nombreux et se font autour d'une infinité d'axes qui passent par le *centre géométrique* des surfaces sphériques.

Anatomiquement, les *surfaces articulaires* des énarthroses présentent des caractères spéciaux que l'on peut énoncer sous forme de *lois* :

a) La sphère pleine (tête) possède toujours une surface articulaire de plus grande

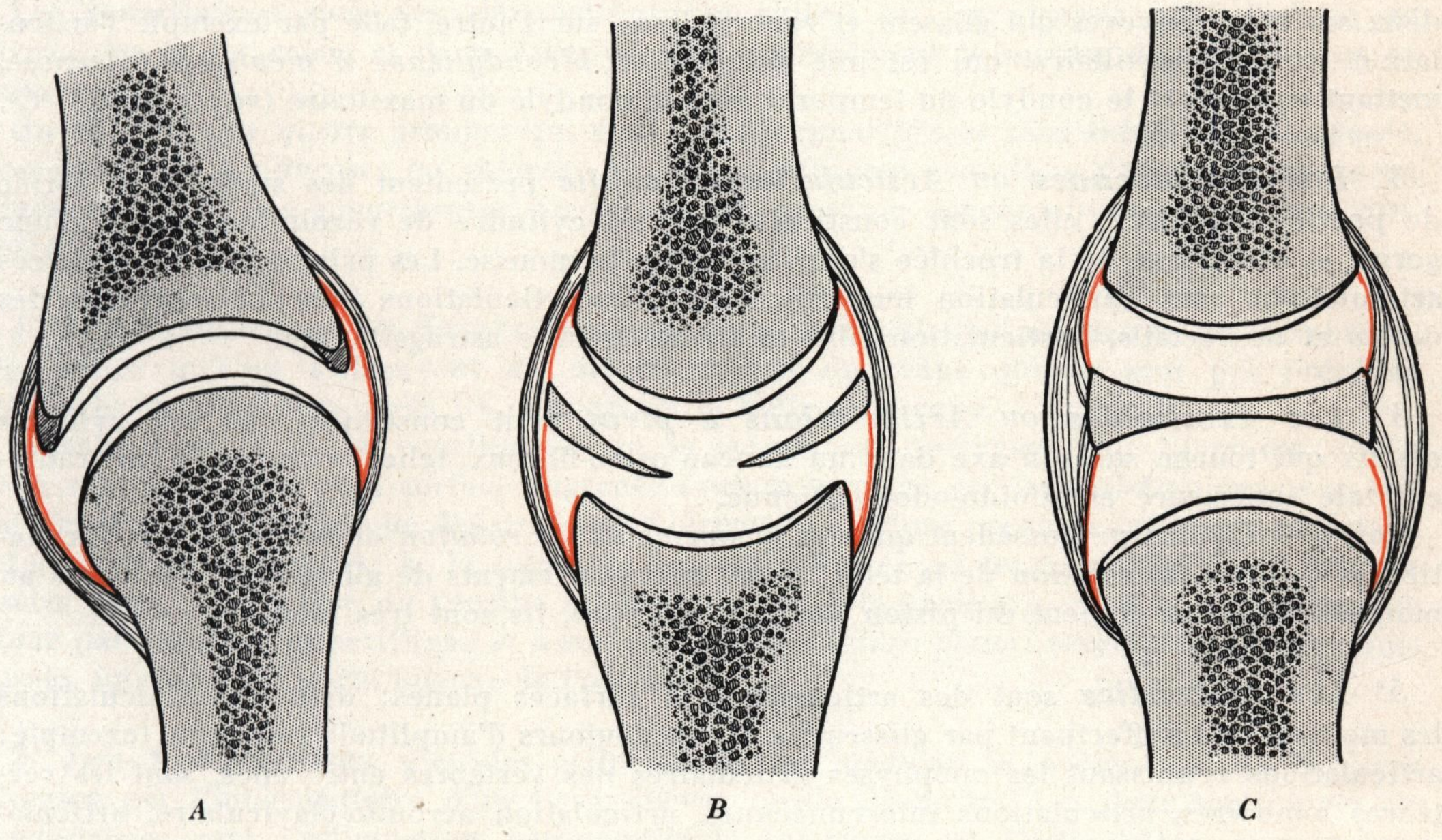

FIG. 377. — ***Principaux types de diarthroses.***

A. Diarthrose type ou énarthrose (articulation scapulo-humérale). — *B.* Diarthrose à ménisques (articulation fémoro-tibiale). — *C.* Bicondylienne à ménisque interposé (articulation temporo-maxillaire). — *En blanc*, le cartilage articulaire; *en rouge*, la synoviale.

étendue que la sphère creuse qui la reçoit; la tête est donc insuffisamment maintenue dans la sphère creuse et la contention des surfaces articulaires n'est possible que par l'adjonction d'un bourrelet circulaire fibro-cartilagineux (bourrelets glénoïdien et cotyloïdien) : c'est la *loi de l'inégalité des surfaces articulaires*; cette loi s'applique du reste à beaucoup de diarthroses (genou, poignet, cou-de-pied), mais la présence dans les énarthroses du bourrelet articulaire lui offre un caractère particulier et bien spécial.

b) Sur la sphère pleine (tête), l'épaisseur du cartilage d'encroûtement va en augmentant de la périphérie au centre; sur la surface creuse (cavité), c'est l'inverse et l'épaisseur du cartilage articulaire va en diminuant de la périphérie vers le centre; c'est la *loi de la répartition inverse des cartilages articulaires.*

2° **Les Condyliennes** ont des surfaces articulaires représentées par des segments d'ellipsoïde disposés en sens inverse (l'une est convexe, l'autre est concave), telle par exemple l'articulation du poignet, dont le condyle carpien, convexe dans tous les sens,

s'articule avec la facette articulaire de l'extrémité inférieure du radius, concave dans tous les sens.

A côté des condyliennes, nous classerons deux sous-variétés qui sont : la *condylienne inversée,* qui se rapproche de la précédente, et la *bicondylienne* qui s'y oppose.

La CONDYLIENNE INVERSÉE, OU ARTICULATION PAR EMBOITEMENT RÉCIPROQUE, OU ARTICULATION EN SELLE, est constituée par des surfaces articulaires concaves dans un sens, convexe dans l'autre (surface engendrée par la rotation d'un arc de cercle autour d'un axe); le type de ces articulations, dont les surfaces articulaires s'opposent par encastrement, est représenté par l'articulation trapézo-métacarpienne, qui possède des mouvements étendus y compris la circumduction.

La BICONDYLIENNE (1) est une articulation qui met en regard deux condyles, c'est-à-dire deux surfaces convexes qui glissent et roulent l'une sur l'autre, telle par exemple l'articulation temporo-maxillaire, qui est une *articulation bicondylienne à ménisque interposé,* mettant en contact le condyle du temporal avec le condyle du maxillaire (voy. : fig. 377 *C*).

3° ***Les Trochléennes*** *ou* ***Articulations à poulie*** présentent des surfaces en forme de *poulie (trochlée)*; elles sont constituées par un cylindre de révolution creusé d'une gorge, et à la gorge de la trochlée s'oppose une crête mousse. Les principaux types de ces articulations sont l'articulation huméro-cubitale, les articulations interphalangiennes des doigts et des orteils, l'articulation tibio-tarsienne (poulie astragalienne).

4° ***Les Trochoïdes*** *ou* ***Articulations à pivot*** sont constituées par un cylindre osseux qui tourne sur son axe dans un anneau ostéo-fibreux, telles les articulations radio-cubitale supérieure et atloïdo-odontoïdienne.

Ces articulations ne possèdent que des *mouvements de rotation* autour d'un axe (pronation et supination, rotation de la tête); quant aux mouvements de glissement, analogues au mouvement de va-et-vient du piston dans un cylindre, ils sont très minimes.

5° ***Les Arthrodies*** sont des articulations à surfaces planes; dans ces articulations les mouvements s'effectuent par glissement et sont toujours d'amplitude restreinte (exemple: articulations réunissant les apophyses articulaires des vertèbres entre elles, sauf les vertèbres lombaires, articulations intercunéennes, articulation acromio-claviculaire, articulation pyramido-lunaire).

AMPHIARTHROSES

Les amphiarthroses sont des articulations peu mobiles; leurs surfaces articulaires sont planes ou légèrement convexes ou concaves; elles sont revêtues de cartilage et possèdent indépendamment des ligaments périphériques un *ligament interosseux,* qui constitue un moyen d'union puissant ou *fibro-cartilage.*

On peut les classer en *deux groupes* qui sont : *a)* les *amphiarthroses vraies* dont le type est représenté par les articulations des corps vertébraux entre eux, et par les *symphyses* telle que la symphyse pubienne (pas toujours — voyez : cette articulation); *b)* et les *diarthro-amphiarthroses,* qui anatomiquement se rapprochent des diarthroses par une ébauche d'articulation type, et qui physiologiquement se rangent aux côtés des amphiarthroses par

(1) On qualifie également de *bicondyliennes* des articulations simples ou doubles (bilatérales) à action simultanée et du *type bicondylien,* telles que les articulations occipito-atloïdiennes et les articulations fémoro-tibiales du genou (voy. : *Articulation du genou,* tome II).

leur mobilité très restreinte; le type en est représenté par l'articulation sacro-iliaque, parfois par la symphyse pubienne, et parfois aussi par l'articulation des deux premières pièces du sternum entre elles.

Ces articulations possèdent des mouvements de bascule et de glissement, l'exagération du glissement pouvant devenir pathologique (disjonction symphysaire et relâchement des symphyses).

SYNARTHROSES

Les synarthroses sont des articulations immobiles; on les observe chez l'adulte au niveau des os du crâne et de la face, où elles représentent le moyen d'union de ces os entre eux.

On en distingue *quatre groupes* qui sont : *a)* les *synarthroses sans substance interposée,* c'est-à-dire les *synfibroses* ou *sutures*; *b)* les *synarthroses avec tissu fibreux interposé* ou *syndesmoses*; *c)* les *synarthroses à cartilage interposé* ou *synchondroses*; *d)* et la *schindylèse.*

1° ***Les Synfibroses*** *ou* ***Sutures*** correspondent aux articulations des os de membrane, c'est-à-dire qu'elles s'observent au niveau des os du crâne qui ne sont pas précédés d'ébauche cartilagineuse, tels les os plats de la boîte cranienne.

Suivant l'aspect et la constitution de la suture, on distingue *trois types* qui sont : *a)* la *suture dentelée* ou à surface engrenée *(sutura serrata),* où l'articulation des os se fait par engrènement réciproque des dentelures (exemples : suture coronale ou fronto-pariétale, suture pariéto-occipitale); *b)* la *suture en biseaux alternés,* où les os chevauchent l'un sur l'autre (exemple : suture de l'écaille du temporal avec le pariétal); *c)* et la *suture harmonique* par adossement rectiligne et à surfaces planes *(sutura plana)* (exemples: suture internasale, sutures de la paroi interne de l'orbite).

2° ***Les Syndesmoses*** sont des articulations qui mettent en présence deux surfaces osseuses par l'intermédiaire d'un tissu fibreux ou de ligaments. Les *deux* seuls *types* de syndesmoses sont l'articulation péronéo-tibiale inférieure, et l'articulation alvéolo-dentaire, cette dernière étant plus communément désignée sous le nom de *gomphose* (de γόμφος, clou) la dent étant implantée par sa racine comme un clou dans l'alvéole du maxillaire.

Pratiquement et normalement, ces articulations sont dépourvues de mouvements.

3° ***Les Synchondroses*** *(Synostoses)* correspondent aux os du crâne qui se développent aux dépens d'une ébauche cartilagineuse; chez l'adulte il n'y a pas d'articulation vraie, mais soudure l'une à l'autre des pièces osseuses en contact; ces articulations n'existent que pendant la période fœtale; elles sont constituées par un cartilage hyalin unissant deux pièces osseuses entre elles; l'ossification du cartilage et sa disparition amènent par la suite la fusion des deux os, il en résulte une *synostose.*

Elles correspondent : *a)* à l'articulation du corps du sphénoïde avec l'apophyse basilaire de l'occipital (cartilage sphéno-occipital); *b)* à l'articulation de l'écaille de l'occipital avec les exoccipitaux *(charnière obstétricale de Budin)*; *c)* et à l'articulation de l'apophyse styloïde dérivée du cartilage de Reichert (deuxième arc branchial) avec le rocher.

4° ***La Schindylèse*** *ou* ***Articulation à rainure*** est constituée par l'encastrement d'une crête mousse ou aiguë dans une rainure; à ce groupe appartient l'articulation du vomer avec la lame perpendiculaire de l'ethmoïde, et l'articulation de la crête sphénoïdale inférieure du corps du sphénoïde avec la base du vomer (voyez ces os).

SYSSARCOSES

On désigne sous le nom de *syssarcoses* (de σύν, avec, et de σάρξ, chair, articulation chair contre chair) des *espaces de glissement* et non des articulations vraies.

Anatomiquement, ces espaces sont constitués par une nappe de tissu cellulaire lâche qui permet le glissement l'un sur l'autre d'organes ou de groupes musculaires. Les principales syssarcoses sont situées autour de la cage thoracique; ce sont en particulier : 1° la couche de tissu cellulaire rétro-mammaire, improprement appelée *bourse séreuse de Chassaignac*, qui permet le glissement de la glande mammaire sur le plan du grand pectoral ; 2° l'*articulation interscapulo-thoracique*, interposée entre les muscles périscapulaires (muscle sous-scapulaire) et la paroi thoracique, et qui comprend deux espaces de glissement séparés l'un de l'autre par le muscle grand dentelé; l'un, l'*espace inter-serrato-thoracique* est compris entre le grand dentelé et la paroi, l'autre, l'*espace inter-serrato-scapulaire*, est compris entre le grand dentelé et le muscle sous-scapulaire; on pourrait ajouter à ces deux espaces, dans la partie antérieure du creux de l'aisselle, l'*espace inter-pectoro-thoracique* qui permet la mobilisation des muscles pectoraux sur la paroi du thorax.

Ces espaces de glissement jouent un rôle important dans les déplacements de l'épaule par rapport au thorax, et plus spécialement de l'omoplate et de sa musculature.

A ces espaces on peut ajouter les espaces de glissement situés au voisinage du pharynx, de l'œsophage et du larynx, organes mobiles avec la déglutition; ce sont les *espaces rétro-viscéral et préviscéral du cou (espaces rétro-pharyngien, rétro-œsophagien et prélaryngé)*.

Ces espaces permettent le déplacement de l'étui pharyngé et du larynx par rapport au plan vertébral (voy. : *Espaces de glissement*).

VASCULARISATION ET INNERVATION DES ARTICULATIONS

Les articulations possèdent une riche et importante vascularisation; les artères qui leur sont destinées sont nombreuses mais grêles, elles sont fournies par les vaisseaux de voisinage et présentent le plus souvent une double destination, musculo-articulaire; cependant certaines branches artérielles peuvent avoir une destination exclusivement articulaire, telle que l'artère acétabulaire venue de la branche postérieure de l'artère obturatrice au niveau de l'articulation de la hanche.

A la plupart des articulations, il faut distinguer :

1° Un *système artériel destiné aux parties osseuses* de l'articulation; ces artérioles pénètrent le plus souvent l'os en dehors de l'insertion de la capsule, au niveau de petits pertuis vasculaires précédés parfois d'étroites gouttières ; cette disposition s'observe très nettement au niveau du col du fémur et de la surface poplitée de cet os; enfin certaines artères suivent les fibres récurrentes des capsules qu'elles soulèvent parfois *(frenula capsulæ)*, d'autres s'acheminent au niveau des surfaces articulaires en suivant certains ligaments (artère du ligament rond).

2° Et un *système artériel destiné à la capsule, aux ligaments et au bourrelet périarticulaire* : ce système est également fourni par les artères de voisinage.

La sensibilité particulière des articulations dénote que celles-ci sont richement innervées et toutes reçoivent deux catégories de nerfs à savoir : *a)* d'une part, *les nerfs propres (nerfs articulaires)* fournis soit par les troncs nerveux, soit par les nerfs musculaires voisins; fréquemment ces filets nerveux se distribuent aux articulations en suivant le même trajet que les artères articulaires (pédicules vasculo-nerveux); *b)* et des *nerfs sympathiques* qui accompagnent les vaisseaux de l'articulation *(plexus nerveux péri-artériels)*.

MÉCANIQUE ARTICULAIRE

Toutes les *articulations mobiles* sont capables d'exécuter des mouvements sous l'action de leurs *muscles moteurs*; dans les diarthroses, articulations très mobiles, les mouvements s'exécutent dans des plans différents et s'opposent: flexion-extension; adduction-abduction; antépulsion-rétropulsion ; pronation-supination; rotation interne - rotation externe; et circumduction.

Tout corps qui se déplace sur une surface plane ou courbe peut le faire de trois manières : par *glissement* (translation), par *roulement*, par *pivotement*; ou encore par combinaisons simultanées de ces divers mouvements; aussi, au point de vue mécanique, on classe les articulations en *deux groupes* : les *articulations à surfaces concordantes* et les *articulations à surfaces discordantes.*

Articulations à surfaces concordantes. — Les *articulations à surfaces concordantes* sont celles dont les surfaces articulaires correspondent à des formes géométriques régulières, semblables et opposées (sphère pleine, sphère creuse), susceptibles d'entrer en contact sur toute l'étendue de l'une d'elles, et cela quelle que soit la position qu'occupe l'articulation, c'est-à-dire quel que soit le mouvement.

Anatomiquement et pratiquement, de telles articulations nous sont fournies par la hanche et l'épaule (énarthroses), mais mathématiquement parlant, et la hanche mise à part, de telles articulations n'existent pas; car aucune articulation n'est franchement concordante; c'est ainsi qu'au niveau de l'épaule le rayon de courbure de la tête humérale n'est pas le même dans le plan frontal et dans le plan sagittal; de même, au niveau de l'articulation tibio-tarsienne, le rayon de courbure de la poulie astragalienne diminue d'avant en arrière et se trouve en discordance avec la courbure de la mortaise tibio-péronière; la tête du radius n'est pas exactement cylindrique; toutefois il y a lieu de remarquer qu'elle s'articule avec le ligament annulaire capable de se déformer.

Si l'on compare le mécanisme de nos machines, dont le contact des surfaces en mouvement est maintenu par des *couples d'emboîtement*, au mécanisme d'une articulation concordante type, on constate que dans les articulations concordantes, les mouvements ne peuvent se faire que par *glissement* des surfaces articulaires l'une sur l'autre; or aucune de nos articulations possède seulement des mouvements de glissement; toutes les diarthroses possèdent des mouvements combinés.

Articulations à surfaces discordantes. — Presque toutes nos articulations mobiles (diarthroses) sont des articulations dites à surfaces discordantes; l'exemple le plus typique en est fourni par l'articulation du genou; le contact des condyles fémoraux avec les cavités glénoïdes du tibia ne se fait que sur une surface très restreinte.

Dans les articulations discordantes, les mouvements se font par glissement, roulement et pivotement de l'une des surfaces sur l'autre ou par combinaison de ces trois mouvements. Le roulement pur ne s'observe pas dans nos articulations, il est toujours combiné à un mouvement de glissement (exemple : flexion du fémur sur le tibia, ce dernier étant fixe comme dans l'acte de s'asseoir, de s'accroupir).

Articulations à fonctionnement simultané. — Certaines articulations ne peuvent pas fonctionner indépendamment les unes des autres, leur fonctionnement est obligatoirement simultané *(articulations à fonctionnement simultané)*; ce sont: les articulations occipito-atloïdiennes; toutes les articulations intervertébrales (articulations de deux vertèbres entre elles); les articulations costo-vertébrales, sterno-chondro-claviculaires au cours des mouvements respiratoires; les articulations temporo-maxillaires, au cours de la mastication; les articulations radio-cubitales supé-

rieure et inférieure au cours des mouvements de pro-supination et la plupart des articulations des os du carpe et du tarse dans l'exécution de certains mouvements de la main et du pied.

Dans un autre ordre d'idée, il en serait de même de toutes les articulations du membre inférieur d'un même côté au cours de certains mouvements (marche, accroupissement).

Composantes du mouvement. — Dans les machines, le mouvement est conditionné par les articulations des pièces entre elles, il est donc indépendant de la force qui le détermine; par contre, chez l'homme et chez les animaux, c'est l'action du muscle (contraction) qui conditionne le mouvement dans une articulation, à la fois dans sa direction, dans son amplitude et dans sa vitesse d'exécution (1); telle est la différenciation qui existe entre les mouvements articulaires de notre appareil locomoteur et ceux d'une machine; dans la machine, l'articulation conduit le mouvement; chez l'homme, l'articulation est adaptée à un certain nombre de mouvements et ce sont les muscles moteurs de l'articulation qui les dirigent.

Du point de vue mécanique, tout mouvement articulaire nécessite deux forces qui sont les *composantes du mouvement* : *a)* l'une, la *composante de rotation,* dirige le mouvement; *b)* l'autre, la *composante longitudinale* ou *articulaire,* agit sur l'articulation en maintenant le contact et la coaptation des surfaces articulaires entre elles; elle ne produit aucun mouvement, son effet est donc *statique.*

Fig. 378.

Schéma montrant la construction géométrique des composantes du mouvement (composante de rotation *PR* et composante longitudinale *PL*).

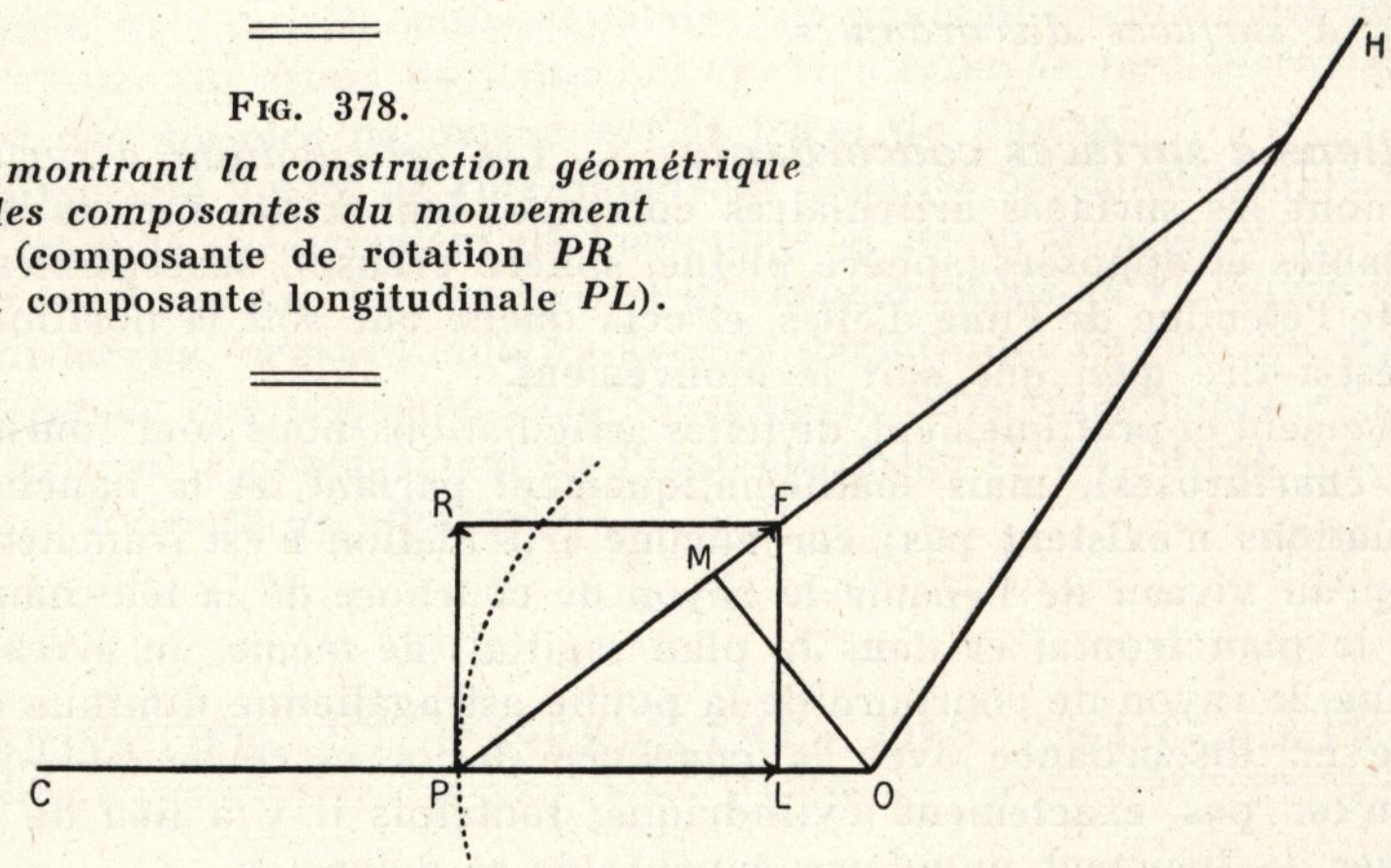

Soient deux os H et C articulés entre eux au point O, et en prenant un exemple concret, l'humérus (H) et le cubitus (C), articulés au niveau de la charnière du coude. Supposons OH fixe et OC mobile, le cubitus C se déplacera dans le plan de la figure en exécutant des mouvements de flexion et d'extension. Soit une force de traction PF, dirigée de bas en haut sous l'action de la contraction du muscle brachial antérieur, et suivant sa direction; la force F qui agit au point P au niveau des insertions du muscle sur le cubitus peut être décomposée suivant le parallélogramme des forces en *deux composantes* : *a)* l'une, PR, qui tend à déplacer le point P suivant un cercle ayant O comme centre et OP comme rayon : c'est la *composante de rotation,* celle qui dirige le mouvement; *b)* l'autre PL, est dirigée vers l'articulation: c'est la *composante longitudinale,* ainsi désignée parce qu'elle agit suivant la direction du bras de levier mobile, ou *composante articulaire* (voy. : fig. 378); elle peut être positive ou négative suivant la position des bras de levier de l'articulation (elle est négative quand on considère l'action du triceps brachial sur l'olécrane au lieu et place de celle du brachial antérieur).

En résumé, seule la *composante de rotation* PR produit le *mouvement,* et ce mouvement ne peut être qu'une *rotation* du levier OC autour de l'axe passant par le point O.

Enfin, soit OM la perpendiculaire abaissée du point O sur la force F : les triangles PMO et PLF sont semblables, d'où : $\frac{FL}{OM} = \frac{PF}{PO} = \frac{PR}{OM}$, et $PR \times PO = PF \times OM$; or, le produit $PF \times OM$ représente le *moment de la force de traction* F par rapport au point O (axe de rotation), et le produit $PR \times PO$ représente le *moment de la composante de rotation* par rapport au même

(1) Pris dans un sens anatomo-physiologique, le *mouvement* représente simplement le déplacement d'un bras de levier osseux sans faire intervenir la force qui détermine ce mouvement ni la durée d'exécution; par contre, en mathématiques, le mouvement implique la notion de force et de temps.

point O (axe de rotation); il en résulte que, quelle que soit la position prise par le bras de levier au cours du mouvement, et quelle que soit également la force développée pour son exécution, les *moments de la force de traction et de la composante de rotation par rapport à l'axe sont toujours égaux.*

Influence de l'obliquité des muscles par rapport aux leviers osseux. — L'action exercée par la contraction d'un muscle sur un levier osseux *(déplacement)* ne dépend pas exclusivement de la valeur de la force produite par la contraction musculaire, mais aussi de la direction de cette force par rapport au levier mobile, c'est-à-dire de l'obliquité du muscle, ou plus exactement de son tendon d'insertion, par rapport au bras de levier osseux qu'il doit déplacer; à cela, il faut ajouter l'action de la pesanteur (exemple : poids du segment de membre à déplacer).

En prenant comme exemple la flexion de l'avant-bras sur le bras, une construction géométrique simple montre que l'effort nécessaire pour exécuter un mouvement de flexion de l'avant-bras sur le bras (contraction du biceps et du brachial antérieur) sera d'autant mieux utilisé que la force sera dirigée moins obliquement par rapport aux os de l'avant-bras; c'est-à-dire qu'il dépend du moment de la force par rapport à l'axe de rotation, ou plus exactement *de la longueur de son bras de levier* (voy. : fig. 378).

Pour une force supposée constante, le maximum d'efficacité de cette force agissant sur l'avant-bras se produira lorsque le moment *(bras de levier)* sera maximum; c'est-à-dire lorsque l'avant-bras sera placé à angle droit par rapport au bras.

Il faut en tirer comme conséquence que l'angulation la plus favorable (90 degrés) pour obtenir le maximum d'efficacité ne peut être atteinte que si l'insertion du muscle sur l'os mobile est plus rapprochée de l'axe de rotation (articulation) que son insertion sur l'os fixe (exemple : biceps brachial).

DÉVELOPPEMENT DES ARTICULATIONS

Les ébauches cartilagineuses de deux pièces osseuses qui doivent s'articuler entre elles par la suite sont, primitivement, en contact par l'intermédiaire d'une zone de tissu indifférent; cette zone, dite *zone intermédiaire* ou *disque intermédiaire de Hencke*, est elle-même composée de *trois parties* qui sont : *a)* une *couche moyenne*, formée de tissu indifférencié de nature mésenchymateuse; *b)* et *deux couches extrêmes*, juxta-cartilagineuses, formées de tissu chondrogène : ce sont les *couches chondrogènes;* la couche chondrogène n'est du reste pas limitée à la région de la future articulation puisqu'elle entoure complètement la maquette cartilagineuse de l'os.

Au cours de l'accroissement osseux, la couche chondrogène qui est directement appliquée contre le cartilage se transforme également en cartilage hyalin, en même temps que les extrémités osseuses se rapprochent l'une de l'autre.

Toutes les articulations, et cela quel que soit le groupe auquel elles appartiendront par la suite, passent par ce stade initial; ce sont les transformations ultérieures de la *couche moyenne mésenchymateuse,* et parfois sa disparition intégrale qui aboutissent à la constitution de tel ou tel type d'articulation; quant à la couche chondrogène du disque intermédiaire, transformée en cartilage, elle contribuera à l'allongement de l'os, tout comme la couche chondrogène périphérique contribue à son épaississement.

Quoi qu'il en soit, deux faits anatomiques doivent être retenus : *a)* la totalité de la couche chondrogène se transforme en cartilage hyalin; *b)* et l'ébauche cartilagineuse de l'os est envahie par le tissu osseux qui se substitue au cartilage, à l'exception toutefois du cartilage de revêtement des surfaces articulaires, qui reste le seul reliquat de la maquette cartilagineuse primitive.

Voyons maintenant les transformations successives qui se produisent dans la zone intermédiaire, et plus spécialement dans la couche moyenne indifférenciée, au cours du développement des trois groupes d'articulations.

1° Développement des Synchondroses et des Synfibroses. — La couche moyenne mésenchymateuse s'amincit progressivement au fur et à mesure que les extrémités des pièces osseuses se rapprochent, puis cette couche est totalement envahie par le tissu chondrogène voisin, qui se transforme lui-même en cartilage hyalin; les os entrent alors en contact par l'intermédiaire de deux couches cartilagineuses; leur soudure constitue une *synchondrose*; avec l'âge, la disparition du cartilage donne naissance à une synostose (soudure du corps du sphénoïde à l'apophyse basilaire de l'occipital).

Les os qui s'articulent par *synfibrose* sont des *os de membrane* (os plats du crâne); ils sont unis entre eux, non plus par du cartilage, mais par du tissu fibreux.

2° Développement des Amphiarthroses. — Dans le développement des amphiarthroses, la substance cartilagineuse développée aux dépens de la couche chondrogène se forme avec une extrême

lenteur; d'autre part, la formation de tissu chondrogène cesse précocement, de telle sorte que la distance qui sépare les surfaces osseuses reste relativement grande; et le résultat est la présence d'une importante épaisseur de tissu indifférencié (couche moyenne).

Cette couche de tissu indifférencié se transforme en tissu fibreux : elle forme alors un *ligament interosseux* tendu entre les deux os; à la périphérie, le tassement du tissu fibreux donne naissance aux autres ligaments.

Dans certains cas, tel que celui de l'articulation sternale supérieure (voyez : cette articulation), la couche chondrogène se transforme en une mince couche cartilagineuse hyaline, alors que l'organisation de la couche moyenne aboutit à la formation d'un ligament interarticulaire; les pièces osseuses sont alors unies par un *fibro-cartilage.*

Parfois également une ébauche de cavité articulaire, disposée sous la forme d'une fente parallèle aux surfaces osseuses en regard, se creuse dans l'épaisseur de la couche moyenne, réalisant ainsi le type des *diarthro-amphiarthroses* (exemples : articulation bipubienne, articulation sternale supérieure), véritable forme intermédiaire entre l'amphiarthrose vraie et la diarthrose.

3° ***Développement des Diarthroses.*** — Dans le développement des diarthroses, toute la zone intermédiaire se transforme en cartilage hyalin; mais, avant même que le tissu chondrogène ait subi la transformation cartilagineuse, il se produit une fissuration transversale dans l'épaisseur de la couche moyenne du disque intermédiaire; cette fissuration débute tout d'abord à la périphérie; puis elle envahit la partie centrale, aboutissant ainsi à la formation de la *fente articulaire* ou future *cavité articulaire.*

L'apparition de la fente articulaire serait favorisée par les tractions (aussi faibles qu'on le voudra, mais cependant efficace) qu'exercent les ébauches musculaires sur les extrémités articulaires des pièces squelettiques (Nicolas).

Lorsqu'il s'agit d'articulation à surfaces discordantes, il se produit une double fissuration de la couche moyenne, et par conséquent deux fentes articulaires; la partie comprise entre les deux fentes aboutira à la formation : soit d'un *ménisque complet*; soit d'un *ménisque dédoublé* (fibro-cartilage semi-lunaire du genou), s'il y a résorption de la partie centrale; soit enfin d'un *bourrelet marginal* ou *périarticulaire* (bourrelets glénoïdien et cotyloïdien), lorsqu'il ne persiste qu'un anneau complet périphérique; ce bourrelet adhère à l'une des surfaces articulaires, et parfois même il persiste un sillon plus ou moins prononcé entre le bourrelet et la surface articulaire (voy. : *Bourrelet glénoïdien. Articulation de l'épaule*).

La *capsule*, les *ligaments (ligaments intrinsèques)* et la *synoviale* dérivent d'une différenciation de la couche mésenchymateuse qui ceinture la future articulation, c'est-à-dire qui s'étend tout autour du disque intermédiaire. Les *ligaments* apparaissent très précocement, alors même que la fente articulaire n'existe pas encore (Mutel); ajoutons toutefois que certains ligaments, dits ligaments extrinsèques, sont les reliquats de muscles ou de cartilages disparus (ligaments stylo-maxillaire et stylo-hyoïdien) ou d'insertions tendineuses modifiées (ligament coraco-huméral).

La *synoviale (stratum synoviale)* se différencie aux dépens de la couche profonde du manchon capsulaire primitif, avec laquelle elle fait corps, et à laquelle elle adhère par la suite chez l'adulte; ajoutons enfin que ses limites sont en relation étroite avec le développement qu'acquiert la fente articulaire et l'apparition d'un ménisque interarticulaire.

ANATOMIE DESCRIPTIVE DES ARTICULATIONS (1)

ARTICULATIONS DES OS DU CRÂNE ET DU MASSIF FACIAL SUPÉRIEUR ENTRE EUX

Les os qui constituent le crâne et le massif facial supérieur sont unis entre eux par des articulations dont certaines sont mobiles chez le fœtus et le nouveau-né, mais normalement dépourvues de mouvements chez l'adulte. Toutes ces articulations appartiennent au groupe des synarthroses (voy. : *Classification des articulations*).

1° Chez le fœtus et chez le nouveau-né, les articulations des os de la voûte cranienne sont représentées par des synfibroses, l'articulation étant constituée par une membrane interposée au niveau de la ligne suturale entre les os plats de la voûte.

Signalons également chez le nouveau-né, l'articulation entre l'écaille de l'occipital et les ex-occipitaux, qui est une articulation du groupe des synchondroses dont l'union se fait par une interposition cartilagineuse *(charnière occipitale de Budin)*.

2° Chez l'adulte, et sans vouloir décrire la plupart des articulations qui unissent entre elles les différentes pièces du squelette cranien et facial, rappelons que : *a)* les articulations de la *base du crâne* sont des *synostoses* (articulation du corps du sphénoïde avec l'apophyse basilaire de l'occipital, articulation de l'apophyse styloïde avec le rocher); — *b)* au niveau de la *voûte*, les articulations des os plats du crâne sont des *sutures* dont on distingue plusieurs types qui sont : α) la *suture dentelée* ou *engrénée* (suture interpariétale, suture fronto-pariétale, etc...); β) la *suture en biseaux alternés* telle que la suture de l'écaille du temporal avec le pariétal; γ) et la *suture harmonique* telle que la suture des os propres du nez entre eux; — *c)* dans le *massif facial supérieur* et *sous la base du crâne*, l'articulation du vomer avec la lame perpendiculaire de l'ethmoïde, et l'articulation de la crête sphénoïdale inférieure avec la base du vomer rentrent dans le groupe des articulations dites à rainure *(schindylèse)* (voyez aussi : *Classification des articulations*). Toutes ces articulations sont normalement dépourvues de mouvements chez l'adulte; les seules articulations mobiles des os du crâne et de la face sont les articulations temporo-maxillaires et occipito-atloïdiennes.

(1) Pour les *Articulations des Membres*, voyez tome II.

ARTICULATION DE LA MÂCHOIRE INFÉRIEURE AVEC LE CRÂNE OU ARTICULATION TEMPORO-MAXILLAIRE

L'articulation temporo-maxillaire est une diarthrose du type bicondylien, qui met en présence le condyle du maxillaire inférieur avec le condyle du temporal, par l'intermédiaire d'un ménisque interarticulaire; c'est l'articulation de la mâchoire inférieure avec le crâne et la seule articulation mobile de la face; et à son niveau se passent tous les mouvements de la mastication.

Son développement est intimement lié à la formation du maxillaire inférieur et des muscles masticateurs. Dans l'arc mandibulaire, l'articulation temporo-maxillaire apparaît chez l'embryon au-dessous de l'os tympanal, en plein mésenchyme de l'arc mandibulaire.

SITUATION. — Elle est située sur la partie latérale de la face, en arrière du massif facial, en avant et au-dessous du conduit auditif externe, au-dessous du temporal qui la sépare de la boîte cranienne; elle est placée aux confins de quatre régions qui sont : en haut, la région temporale; en bas, la région massétérine; en arrière, les régions parotidienne et auriculaire.

SURFACES ARTICULAIRES. — ***Du côté du temporal,*** les surfaces articulaires sont représentées par le condyle du temporal et la cavité glénoïde.

a) Le **condyle du temporal** est formé par la racine transverse de l'apophyse zygomatique. C'est une saillie transversale dont le grand axe est légèrement oblique en arrière et en dedans; les axes des deux condyles temporaux se coupent sur la ligne médiane, au niveau du bord antérieur du trou occipital. Convexe d'avant en arrière, il est légèrement concave de dehors en dedans; son épaisseur est plus grande en dehors qu'en dedans, de telle sorte qu'il forme à ce niveau le *tubercule zygomatique antérieur*; d'autre part son extrémité externe est placée à un niveau sensiblement moins élevé que son extrémité interne.

b) La **cavité glénoïde,** ou **fossette mandibulaire** *(fossa mandibularis, fovea articularis)* (ainsi appelée du fait qu'elle loge le condyle de la mandibule), est située en arrière du condyle du temporal; c'est une dépression assez profonde, ellipsoïde dont le grand axe présente la même direction que celui du condyle, c'est-à-dire oblique en dedans et en arrière.

Elle est limitée : en avant, par le tubercule zygomatique antérieur et par le condyle du temporal; en dedans, par l'épine du sphénoïde; en arrière, par l'apophyse vaginale du temporal, par la crête pétreuse et par la paroi antérieure du conduit auditif externe; et en dehors, par la racine postérieure ou longitudinale de l'apophyse zygomatique et par la branche de bifurcation inférieure de cette racine; néanmoins cette limite externe de la cavité glénoïde est peu nette, car elle est échancrée à la partie inférieure de la

racine zygomatique postérieure par une échancrure appelée *échancrure glénoïdale*, et comprise entre les deux tubercules zygomatiques antérieur et postérieur.

La cavité glénoïde est divisée en *deux segments* d'importance inégale par la scissure de Glaser : l'un *pré-glasérien*, l'autre *rétro-glasérien*; seul le segment antérieur, pré-glasérien, creusé à la face inférieure de l'écaille, est intra-articulaire; quant au segment postérieur, rétro-glasérien, il est représenté par la paroi antérieure du conduit auditif externe, partie qui dépend embryologiquement de l'os tympanal, et qui se trouve extra-articulaire.

Sur la lèvre antérieure de la scissure de Glaser, on observe une saillie transversale, la *crête tympanale* (Bellocq) ou *crête glénoïdienne* (Poirier), qui se continue en dehors par le *tubercule zygomatique postérieur* : c'est le *heurtoir de Farabeuf*, contre lequel le condyle du maxillaire vient buter dans les mouvements de rétropulsion de la mâchoire inférieure.

Seul le condyle du temporal est revêtu d'une mince couche de fibro-cartilage, plus épaisse en son milieu que sur ses versants antérieur et postérieur, et plus épaisse également en dehors qu'en dedans; quant à la portion pré-glasérienne, intra-articulaire de la cavité glénoïde, elle ne possède pas de cartilage et se trouve recouverte par une couche de périoste très adhérente à l'os.

Du côté du maxillaire inférieur, le condyle forme une saillie oblongue, ellipsoïdale surmontant une partie rétrécie, le *col*.

Le **condyle** est plus proéminent en dedans qu'en dehors, et le quart seulement du condyle dépasse en dehors la face externe de la branche montante, si bien qu'il apparaît déjeté en dedans.

Le grand axe du condyle du maxillaire est comme celui du condyle du temporal : il est dirigé en arrière et en dedans, de telle sorte que les axes des deux condyles se coupent sur la ligne médiane, à l'union du tiers antérieur et des deux tiers postérieurs du trou occipital, en formant entre eux un angle de 130 à 140 degrés environ (voy. : *Maxillaire inférieur*).

Le condyle du maxillaire présente dans l'ensemble un aspect en dos d'âne, qui le rend convexe dans le sens transversal et dans le sens antéro-postérieur.

Il présente *deux versants*, l'un *antérieur*, l'autre *postérieur* : *a)* le *versant antérieur* regarde en haut et en avant; il se trouve placé vis-à-vis du condyle du temporal, et il représente la seule portion articulaire; convexe dans tous les sens, ce versant est recouvert d'une couche de fibro-cartilage plus épaisse en son milieu que partout ailleurs; — *b)* le *versant postérieur* est nettement aplati et lisse; il se continue avec le bord postérieur du col, et regarde en arrière et en haut; il correspond à la cavité glénoïde; ce versant, quoique intra-articulaire, ne fait pas fonctionnellement partie de l'articulation, et n'est pas revêtu de fibro-cartilage.

A l'union de ces deux versants se trouve la partie culminante du condyle, formant une arête mousse transversale d'environ 15 à 18 millimètres de long.

Les extrémités externe et interne (angles) du condyle présentent chacune un petit tubercule arrondi pour l'insertion des ligaments latéraux de l'articulation; ce sont les *tubercules condyliens externe* et *interne*; en outre, un peu en avant et au-dessous du tubercule condylien interne, une petite dépression en fossette marque l'insertion du muscle ptérygoïdien externe.

Ménisque interarticulaire (1). — Les surfaces articulaires ne peuvent s'adapter, du fait qu'elles sont convexes et qu'elles se regardent par leur convexité : aussi les

(1) Les rapports du ménisque avec les deux condyles étant variables avec la position qu'occupe la mâchoire inférieure, la description qui va suivre correspond à l'application de l'arcade dentaire inférieure contre l'arcade dentaire supérieure.

mouvements de l'articulation sont possibles seulement grâce au rétablissement de la concordance de ces surfaces articulaires par l'intermédiaire d'un *ménisque* ou *fibro-cartilage interarticulaire.*

Le ménisque possède la forme d'une lentille biconcave à contour elliptique, évidemment plus mince à sa partie centrale qu'à la périphérie; son grand axe est dirigé, comme ceux des condyles, en dedans et en arrière; aussi peut-on lui considérer deux faces, l'une supérieure, l'autre inférieure, deux bords, antérieur et postérieur, et deux extrémités, externe et interne.

La FACE SUPÉRIEURE est concave; elle regarde en avant et en haut; elle s'applique sous la convexité du condyle du temporal; en arrière cependant, elle est légèrement convexe et

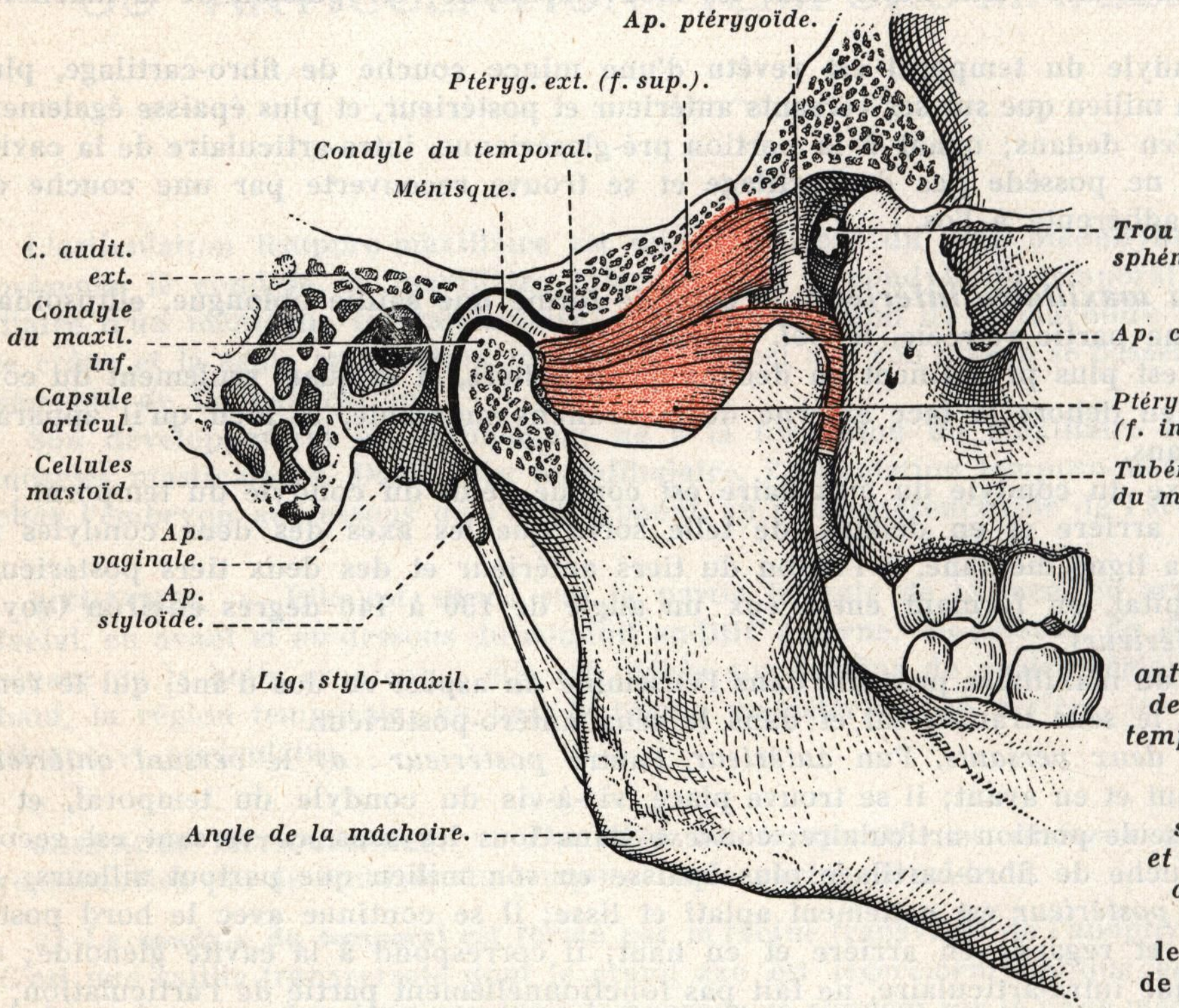

FIG. 379. *Coupe antéro-postérieure de l'articulation temporo-maxillaire droite montrant ses rapports et la disposition du ménisque (en noir, les deux étages de l'articulation).*

s'applique sur le versant antérieur de la cavité glénoïde, celle-ci n'étant en quelque sorte qu'une cavité de réception qui loge à l'état de repos le bord postérieur épais du ménisque (voy. : fig. 379).

La FACE INFÉRIEURE est également concave; elle regarde en arrière et en bas, s'applique sur la convexité antérieure du condyle du maxillaire, et atteint en arrière la crête mousse transversale du condyle, si bien que le versant postérieur du ménisque semble continuer la direction du versant postérieur du condyle du maxillaire.

Des DEUX BORDS, le postérieur est beaucoup plus épais que le bord antérieur (le double en général, soit de 3 à 4 millimètres); en outre, le bord antérieur, taillé en biseau, est oblique de haut en bas et d'avant en arrière; il s'avance jusqu'au revêtement fibro-cartilagineux des deux condyles; dans sa partie la plus interne, il donne insertion au faisceau supérieur (faisceau sphénoïdal) du muscle ptérygoïdien externe (voy.: fig. 379 et 382).

Les EXTRÉMITÉS, externe et interne, s'arrêtent au niveau des angles des condyles qu'elles ne débordent pas; l'externe est fréquemment plus épaisse que l'interne.

Quelquefois, mais très rarement, le ménisque est percé en son centre d'un petit orifice circulaire.

MOYENS D'UNION. — Les surfaces articulaires sont maintenues en présence par l'intermédiaire d'une capsule et de ligaments de renforcement (ligaments latéraux).

Capsule articulaire. — La *capsule articulaire,* ou *ligament capsulaire,* possède la forme d'un tronc de cône, dont la grande base, supérieure s'insère sur le pourtour de la zone articulaire temporale, et dont la petite base, inférieure s'insère sur les limites du condyle du maxillaire inférieur.

En haut, la *grande circonférence* de la capsule s'insère de la façon suivante : en avant, sur le bord antérieur échancré de la racine transverse du zygoma, dans un petit sillon transversal qui sépare le plan sous-temporal du condyle temporal; en dedans, sur le versant externe de la base de l'épine du sphénoïde; en arrière, sur la lèvre antérieure de la scissure de Glaser; et en dehors, sur le tubercule zygomatique antérieur, ainsi que sur le bord inférieur de la racine longitudinale du zygoma, qui lui fait suite en arrière; quelques fibres transversales s'étendent même d'un tubercule zygomatique à l'autre, fermant en dehors l'échancrure glénoïdale.

En bas, la *petite circonférence* prend insertion au pourtour de la partie articulaire du condyle du maxillaire; mais, tandis qu'en avant l'attache se fait à la limite de la surface cartilagineuse, en arrière elle se fait beaucoup plus bas sur le col, à un demi-centimètre au-dessous du versant postérieur du condyle du maxillaire.

Le manchon capsulaire ne possède pas la même épaisseur en tous ses points; il est beaucoup plus épais et plus résistant en arrière qu'en avant; en avant, la capsule, ainsi que la face antérieure du ménisque, donnent insertion à quelques fibres du *ptérygoïdien externe.*

La capsule est formée de deux sortes de fibres : *a)* les unes, *longues* et *superficielles,* vont du temporal au maxillaire sans interruption méniscale; elles représentent la capsule proprement dite; *b)* les autres, *courtes* et *profondes,* sont interrompues par une insertion méniscale, et parmi ces dernières les unes sont temporo-méniscales, et les autres menisco-maxillaires; ces dernières sont du reste beaucoup moins importantes que les précédentes.

Les *fibres courtes* sont surtout bien marquées à la partie antérieure et postérieure de l'articulation, où elles constituent les *freins* de l'articulation.

On distingue quatre freins qui sont : deux antérieurs et deux postérieurs, qui se subdivisent eux-mêmes en supérieurs *(freins crâniens)* et inférieurs; seul le *frein cranien postéro-supérieur,* ou *frein méniscal postérieur,* est important : c'est le *ligament de rappel de Poirier*; il contribue à limiter les mouvements de propulsion du maxillaire inférieur et à rappeler celui-ci, par l'intermédiaire du ménisque, dans les cas de propulsion exagérée.

Indépendamment des freins de l'articulation, les extrémités interne et externe du ménisque sont rattachées par deux minces faisceaux fibreux aux extrémités correspondantes du condyle du maxillaire, de telle façon que le ménisque solidaire du maxillaire inférieur glisse d'avant en arrière, d'arrière en avant, et transversalement sur le condyle du temporal; le ménisque accompagne le maxillaire inférieur au cours de ses déplacements.

De l'exposé précédent, il résulte que la capsule adhère intimement au pourtour du ménisque, si bien que la cavité articulaire se trouve ainsi divisée en *deux compartiments* ou *étages* secondaires, l'un *sus-méniscal,* l'autre *sous-méniscal.*

Ligaments latéraux. — La capsule est renforcée sur ses faces latérales par deux ligaments latéraux, interne et externe.

1° Ligament latéral externe. — Le *ligament latéral externe*, ou *ligament temporo-mandibulaire*, est un faisceau fibreux résistant, tendu en éventail à la face externe de l'articulation.

En haut, il s'insère au bord inférieur du zygoma, et plus spécialement sur le tubercule zygomatique antérieur, d'où naissent ses trousseaux fibreux les plus résistants, ainsi qu'en avant et en arrière de ce tubercule; de cette insertion, les fibres descendent, les postérieures verticalement, les antérieures obliquement en arrière, pour s'insérer après s'être partiellement enroulées autour du col du condyle sur la face postéro-externe de ce dernier et sur un petit tubercule, appelé *tubercule condylien externe.*

Les fibres superficielles et moyennes de ce ligament constituent en général un faisceau cylindroïde, aplati transversalement de 3 millimètres environ d'épaisseur, qui s'insère sur le tubercule zygomatique antérieur, et qui constitue la *corde zygomato-maxillaire de Farabeuf*; le reste du ligament, aplati et mince, sous-jacent au précédent, constitue la *bandelette zygomato-maxillaire de Farabeuf* (voy. : fig. 380).

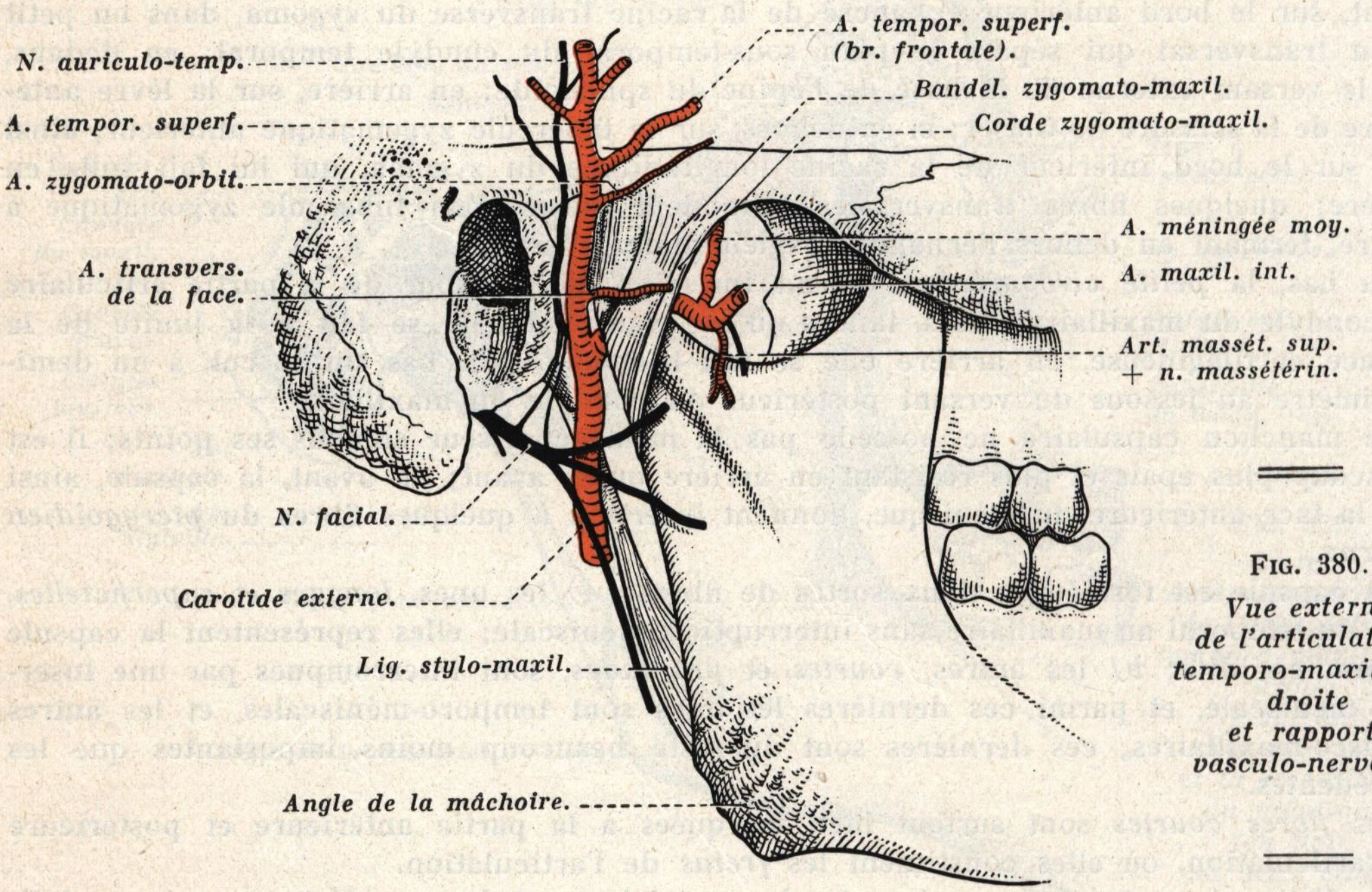

FIG. 380. *Vue externe de l'articulation temporo-maxillaire droite et rapports vasculo-nerveux.*

Ce ligament est très puissant; il représente à lui seul le principal moyen d'union de l'articulation temporo-maxillaire; relâché, c'est-à-dire à l'état de repos (1), il permet des déplacements relativement étendus de la mâchoire, et dans les déplacements antéro-postérieurs de cette dernière la tension de ses fibres postérieures (verticales) limite la propulsion, tandis que la tension de ses fibres antérieures (obliques), et plus spécialement de la corde ligamentaire, limite la rétropulsion, s'opposant ainsi à l'enfoncement de la paroi antérieure du conduit auditif externe.

---

(1) L'*état de repos* de la mâchoire n'est pas, comme on serait tenté de le croire, la fermeture de la bouche, c'est-à-dire l'application des arcades dentaires l'une contre l'autre, car celle-ci exige en effet la contraction des muscles masticateurs; l'état de repos (même avec occlusion des lèvres) nécessite le relâchement de ces muscles et se traduit par un léger abaissement, suivi de propulsion de la mâchoire inférieure.

2° **Ligament latéral interne.** — Le *ligament latéral interne*, ou *court ligament latéral interne de Morris*, présente la même disposition et la même forme que le précédent, mais il est beaucoup plus mince et moins résistant que lui.

Il naît du bord interne de la cavité glénoïde et du versant externe de la base de l'épine du sphénoïde; appliqué contre la capsule, il se dirige obliquement en bas et en arrière, en cravatant le col du condyle, et se termine sur la partie postéro-interne du col et sur le *tubercule condylien interne.*

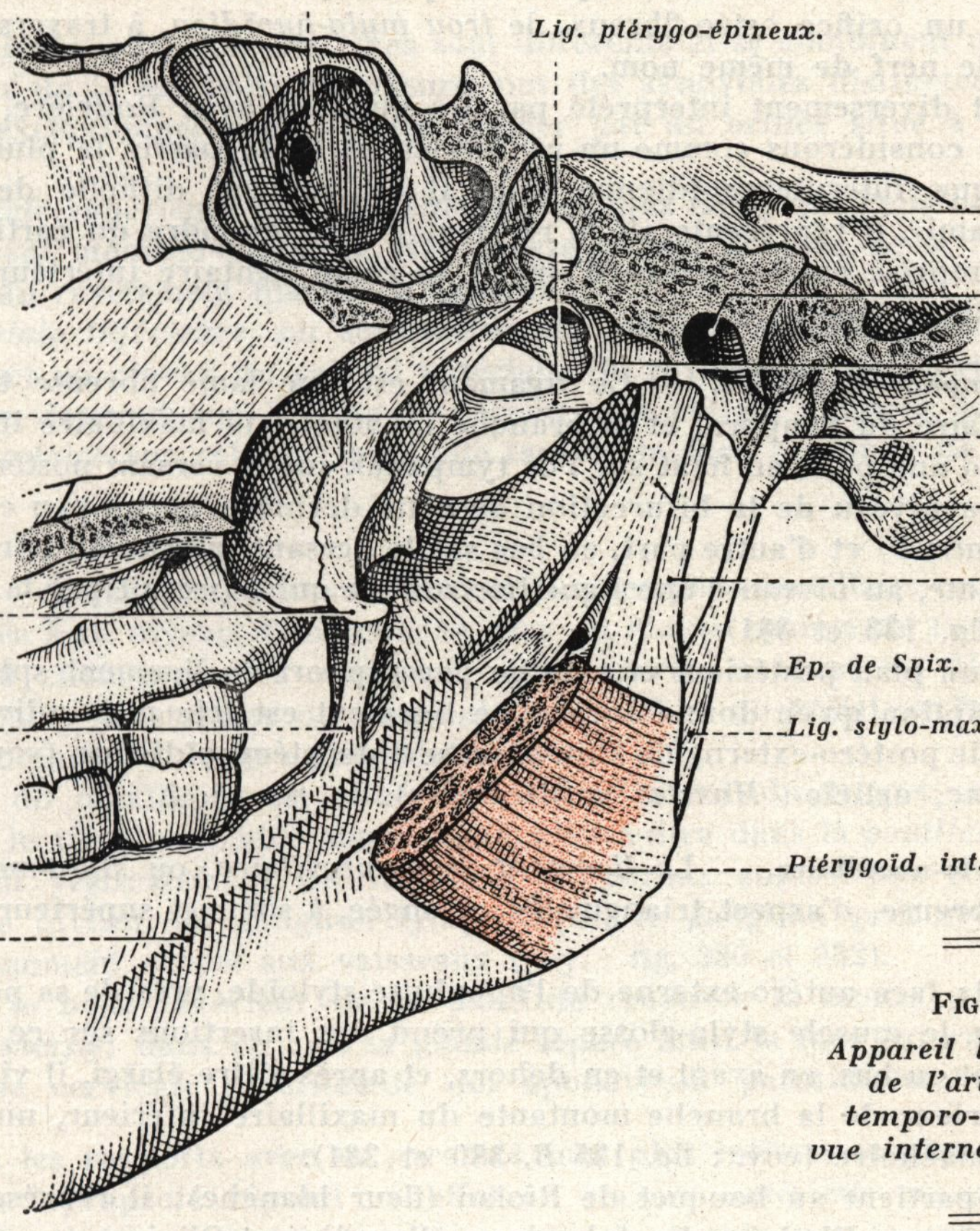

FIG. 381.
Appareil ligamentaire de l'articulation temporo-maxillaire, vue interne, côté droit.

Ligaments accessoires ou extrinsèques. — En regard des ligaments latéraux, que l'on peut qualifier de *ligaments propres* ou *principaux* de l'articulation temporo-maxillaire, ou encore de *ligaments intrinsèques,* il existe des *ligaments accessoires (ligaments extrinsèques),* qui n'ont avec l'articulation que des rapports très éloignés; ceux-ci sont tous situés en dedans de l'articulation et sont au nombre de *quatre*; ce sont : les *ligaments sphéno-maxillaire, tympano-maxillaire, stylo-maxillaire* et *ptérygo-maxillaire.*

1° **Ligament sphéno-maxillaire.** — Le *ligament sphéno-maxillaire,* ou *ligament sphéno-mandibulaire,* ou *long ligament latéral interne de Morris,* est une bandelette fibreuse, longue et mince, qui s'étend de la base du crâne à la partie moyenne de la face interne de la branche montante du maxillaire inférieur.

En haut, ce ligament s'insère sur la face externe de l'épine du sphénoïde et sur la partie la plus interne de la scissure de Glaser; de là, il se porte obliquement en bas, en avant et

en dehors, partiellement accolé à la face interne du ligament latéral interne, dont Morris n'en fait qu'un dédoublement; il se sépare bientôt de ce ligament; puis il s'engage entre les deux muscles ptérygoïdiens, en même temps qu'il s'élargit; arrivé au niveau de l'orifice supérieur du canal dentaire, il se divise en *deux faisceaux* : l'un, *antérieur*, se fixe sur l'épine de Spix ou lingula; l'autre, *postérieur*, beaucoup plus large, se fixe sur la face interne de la branche montante, entre la gouttière mylo-hyoïdienne et le bord postérieur du maxillaire, en suivant une crête rugueuse d'insertion, oblique en bas et en arrière, appelée crête ptérygoïdienne (voy. : fig. 132, 133 et 381).

Ces deux faisceaux limitent, avec la partie supérieure les deux lèvres de la gouttière mylo-hyoïdienne, un orifice ostéo-fibreux, le *trou mylo-hyoïdien*, à travers lequel passent les vaisseaux et le nerf de même nom.

Ce ligament est diversement interprété par les auteurs; avec Rouvière, Hovelacque et Virenque, nous le considérons comme un renforcement de la partie la plus externe de la lame aponévrotique interptérygoïdienne dont il est souvent difficile de l'isoler; pour d'autres (F. Beltrami), il représenterait le reliquat du périchondre du cartilage de Merkel dans la partie comprise entre l'orifice d'entrée du canal dentaire inférieur (canal mandibulaire) et l'oreille moyenne.

2° **Ligament tympano-maxillaire.** — Ce ligament est une lame fibreuse tendue entre la fossette mandibulaire du temporal et la branche montante du maxillaire inférieur.

Il s'insère : *a)* d'une part, en haut sur l'os tympanal, sur le versant postérieur de la scissure de Glaser, au niveau de la bifurcation de cette dernière, ou un peu en dedans d'elle (voy. : *Os temporal*); *b)* et d'autre part, en bas sur le versant interne du bord postérieur de la branche montante, au niveau d'une ligne horizontale qui passerait par la base de l'épine de Spix (voy. : fig. 133 et 381).

Il est situé sur un plan postérieur et externe par rapport au ligament sphéno-maxillaire.

Malgré la description qu'en donne Juvara, ce ligament est très mal individualisé, car il représente la partie postéro-externe de l'aponévrose interptérygoïdienne (voy. : *Aponévrose interptérygoïdienne;* article : *Muscles masticateurs*).

3° **Ligament stylo-maxillaire.** — Le *ligament stylo-maxillaire,* ou *stylo-mandibulaire,* est une bandelette fibreuse, d'aspect triangulaire, allongée, à sommet supérieur et à base inférieure.

Il s'insère sur la face antéro-externe de l'apophyse styloïde, près de sa pointe, confondu à ce niveau avec le muscle stylo-glosse qui prend des insertions sur ce ligament. Il se dirige obliquement en bas, en avant et en dehors, et après s'être élargi, il vient se terminer sur le bord postérieur de la branche montante du maxillaire inférieur, un peu au-dessus de l'angle de la mâchoire (voy. : fig. 135 *B*, 380 et 381).

Ce ligament appartient au bouquet de Riolan (fleur blanche); il représente le reliquat fibreux du faisceau mandibulaire du stylo-glosse (Rouvière et Olivier).

4° **Ligament ptérygo-maxillaire.** — Le *ligament ptérygo-maxillaire* (1), que l'on désigne encore plus communément sous le nom d'*aponévrose buccinato-pharyngée,* est une lame fibreuse qui sert de lieu d'insertion commun au constricteur supérieur du pharynx en arrière, et aux faisceaux moyens du buccinateur en avant (d'où son nom).

Il s'insère : *a)* en haut, sur le bord inférieur du crochet de l'aile interne de l'apophyse ptérygoïde; *b)* et en bas, sur l'extrémité postérieure de la ligne oblique interne du maxillaire inférieur, ou *ligne mylo-hyoïdienne,* en arrière de l'insertion du mylo-hyoïdien, très près du bord alvéolaire du maxillaire inférieur, et en regard de l'alvéole de la dernière

(1) Article à consulter : Dieulafé : Le ligament ptérygo-maxillaire. *Comptes rendus de l'Association des Anatomistes,* 1907

grosse molaire, ainsi qu'au niveau du versant interne de la fossette sus-rétro-alvéolaire (voy. : fig. 133 et 381).

Ce ligament doit être considéré comme une *intersection tendineuse* entre le constricteur supérieur du pharynx et le buccinateur.

SYNOVIALE. — Par suite de la disposition de la capsule et de l'interposition du ménisque interarticulaire, l'articulation temporo-maxillaire se trouve décomposée en *deux articulations* secondaires : l'une supérieure, *ménisco-temporale*; l'autre inférieure, *ménisco-maxillaire.*

Ces deux articulations, dont les rôles sont différents et se combinent mutuellement dans les mouvements de la mâchoire inférieure, ont des synoviales distinctes; cependant elles peuvent, très exceptionnellement, communiquer par un orifice situé à la partie centrale du ménisque.

1° La *synoviale supérieure* ou *sus-méniscale* est plus lâche que celle de l'étage inférieur; dans son segment ménisco-temporal, elle tapisse la face interne de la capsule et s'insère sur les bords du revêtement fibro-cartilagineux.

2° La *synoviale inférieure,* ou *sous-méniscale,* est plus étendue que la précédente; elle s'arrête en avant au niveau du rebord antérieur du revêtement cartilagineux; par contre, en arrière, elle descend sur la face postérieure du col du condyle, jusqu'au niveau de l'insertion capsulaire sur celui-ci; puis elle tapisse la face profonde de la capsule (voy. : fig. 379).

RAPPORTS. — SUPERFICIELLEMENT, l'articulation temporo-maxillaire entre en rapport avec la peau, doublée à ce niveau d'une couche plus ou moins épaisse de tissu cellulo-adipeux, au sein duquel cheminent des vaisseaux et des nerfs; ce sont les filets temporaux du facial, et la double anastomose de l'auriculo-temporal et du facial, et l'artère transversale de la face accompagnée de sa veine satellite.

Le condyle du maxillaire est situé un peu en avant du tragus; et entre ces deux organes, dans le tissu cellulaire sous-cutané, c'est-à-dire dans la *gouttière auriculo-condylienne,* montent verticalement les vaisseaux temporaux superficiels et le nerf auriculo-temporal; à ce niveau, un ganglion lymphatique, le ganglion préauriculaire ou prétragial, est fréquemment accolé aux vaisseaux (voy. : fig. 380 et 382).

Quelquefois le bord antérieur de la parotide recouvre la moitié postérieure du ligament latéral externe; dans ce cas, la glande sépare ainsi la face externe de l'articulation de l'aponévrose cervicale superficielle (ici aponévrose parotidienne) (voy. : fig. 382).

EN ARRIÈRE, les rapports avec la *parotide* sont plus intimes et plus constants; la face postérieure de la capsule répond en effet au versant antérieur ou articulaire du pôle supérieur de la glande; mais l'articulation en est séparée par la capsule parotidienne, à laquelle elle adhère par de fins et solides tractus fibreux, si bien qu'à ce niveau il existe une zone d'adhérence entre les deux organes.

A l'intérieur de la parotide, et un peu au-dessous de l'articulation, au niveau du col du condyle, se place la bifurcation de la carotide externe en temporale superficielle et en maxillaire interne, mais tandis que la première chemine verticalement, accompagnée de sa veine satellite, l'artère maxillaire interne contourne le col du condyle d'arrière en avant et de dehors en dedans, pour se mettre en rapport avec la face interne de l'articulation après un trajet curviligne légèrement ascendant (voy. : fig. 380).

La face postérieure de l'articulation est également en rapport avec la face antérieure du *conduit auditif externe*; toutefois, entre le plan ménisco-condylien et le plan auriculaire, il existe un petit espace angulaire comblé par du tissu cellulo-adipeux, et parfois par la parotide lorsque celle-ci remonte jusqu'à l'échancrure glénoïdale; cet espace correspond à la portion extra-articulaire de la cavité glénoïde, portion destinée à loger le ménisque dans la rétropulsion du maxillaire inférieur.

Ce rapport avec le conduit auditif externe explique pour quelle raison les lésions de cet organe peuvent retentir sur l'articulation et inversement : témoin le trismus observé au cours des furoncles du conduit auditif externe, ou l'issue de pus par le conduit auditif externe (par l'intermédiaire des incisures de Santorini) au cours des arthrites suppurées de l'articulation de la mâchoire.

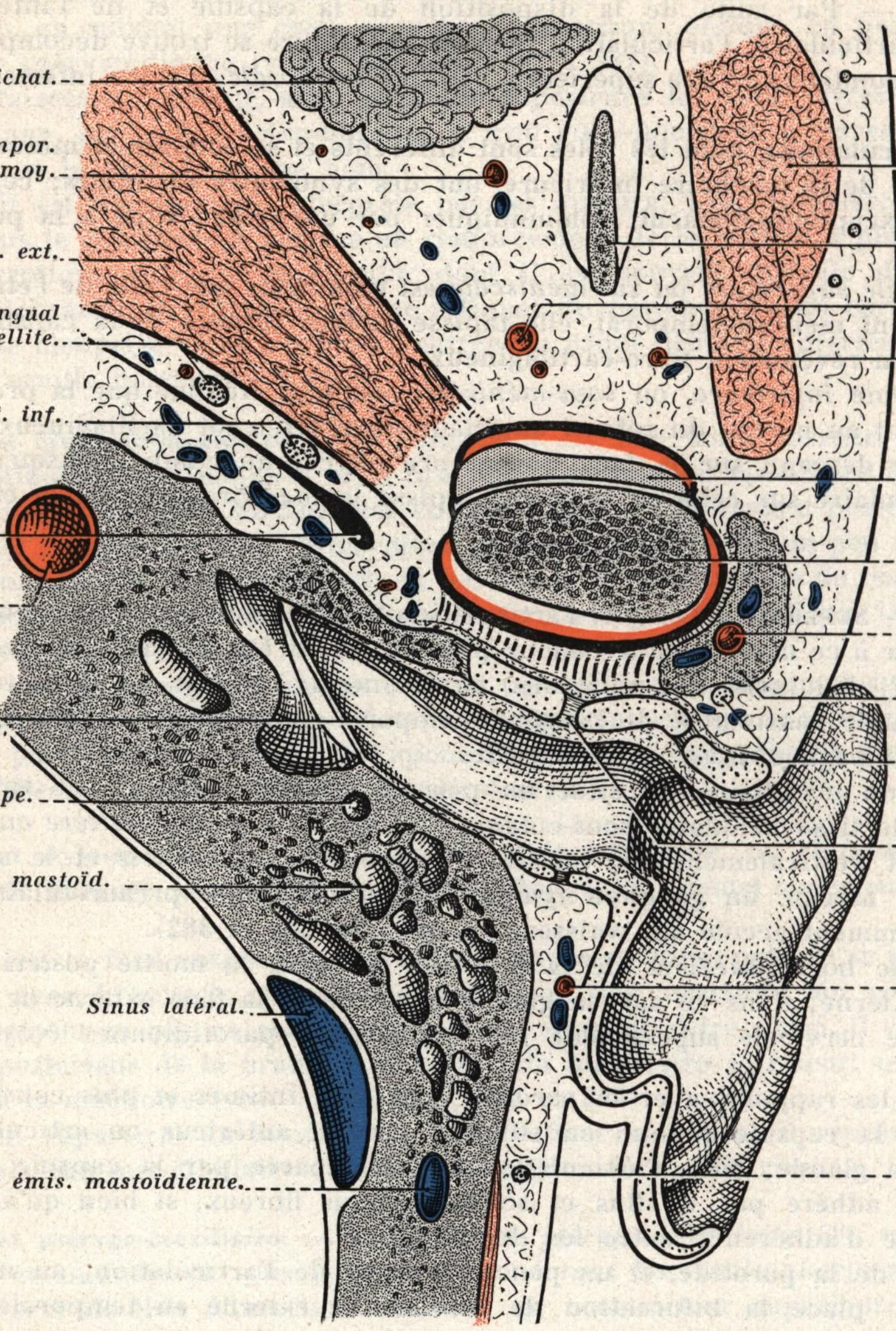

FIG. 382. — *Coupe transversale passant par l'articulation temporo-maxillaire; côté droit, segment inférieur de la coupe* (demi-schématique).

Signalons également à ce niveau le faisceau tympanal ou accessoire du péristaphylin externe.

EN DEDANS, l'articulation répond aux organes vasculo-nerveux sous-jacents à la base du crâne, qui sont situés dans l'espace sous-parotidien antérieur de Sébileau.

Tout d'abord, entre la face interne de l'articulation d'une part, et le ligament sphéno-maxillaire d'autre part, il existe un petit espace ovalaire, désigné sous le nom de *bou-*

tonnière rétro-condylienne de Juvara, dans lequel passent l'artère maxillaire interne, accompagnée soit d'une grosse veine, soit plus rarement d'un plexus veineux, et le nerf auriculo-temporal.

A ce niveau, *l'artère maxillaire interne* donne des branches en rapport plus ou moins éloigné avec l'articulation temporo-maxillaire, et qui pour la plupart sont ascendantes et entourées d'un plexus nerveux sympathique; ce sont les artères tympanique et méningée moyenne; cette dernière s'engage dans une boucle nerveuse que lui offre le nerf auriculo-temporal, et de là pénètre dans le crâne par le trou petit rond, en s'écartant de plus en plus de l'articulation; plus en dedans et en avant se trouve la petite méningée. Une seule branche est descendante, c'est la dentaire inférieure, dont l'origine entre en rapport avec la partie la plus inférieure de la face interne de l'articulation; cette artère croise la face externe du ligament sphéno-maxillaire, puis s'éloigne de plus en plus de l'articulation pour s'engager dans l'orifice supérieur du canal dentaire, accompagnée du nerf dentaire inférieur.

C'est en dedans de l'articulation, et un peu en avant et à distance, que l'on aperçoit le nerf maxillaire inférieur émergeant du crâne par le trou ovale où, après un court trajet de 1 centimètre à peine dans l'espace sous-parotidien antérieur, il fournit deux grosses branches qui sont le dentaire inférieur et le lingual; le premier de ces nerfs donne à son tour le nerf mylo-hyoïdien qui passe dans le trou mylo-hyoïdien, compris entre les deux faisceaux du ligament sphéno-maxillaire et la face interne de la branche montante du maxillaire inférieur.

Quant à l'auriculo-temporal, il naît par deux racines du nerf maxillaire inférieur; il contourne le col du condyle à peu près horizontalement, et après avoir fourni la boucle de la méningée moyenne, il chemine ensuite verticalement, en arrière de l'articulation, dans le sillon compris entre le tragus et le condyle du temporal.

Sur le versant interne de ces nerfs, et très près de leur origine, se place le ganglion otique d'Arnold, auquel aboutit le petit nerf pétreux superficiel. La corde du tympan se jette à angle très aigu sur le lingual, tout en s'éloignant de plus en plus de l'articulation.

En avant, l'articulation entre en rapport avec deux muscles masticateurs puissants : ce sont : d'une part, le masséter qui, par les fibres postérieures verticales de son faisceau profond, longe le versant antéro-externe de l'articulation; et d'autre part, le ptérygoïdien externe, qui s'insère à la fois sur le col du condyle, la capsule et la face antéro-interne du ménisque; plus en avant se trouve l'apophyse coronoïde, sur laquelle vient se fixer le tendon du muscle temporal; entre l'articulation et cette apophyse, l'échancrure sigmoïde livre passage aux vaisseaux et nerf massétérins.

En avant du condyle du temporal, l'articulation répond au plan sous-temporal *(planum infratemporale),* et de ce fait aux vaisseaux et nerfs temporaux profonds postérieur et moyen, cachés sous le muscle temporal.

Un riche réseau veineux, disposé en forme de fer à cheval à concavité antérieure, cravate l'articulation; ce réseau est surtout marqué en dedans de l'articulation temporo-maxillaire.

En haut, l'articulation répond à la base du crâne, et par son intermédiaire aux méninges et au lobe temporal du cerveau; la paroi cranienne diminue d'épaisseur d'avant en arrière, et au niveau de la cavité glénoïde elle n'est représentée le plus souvent que par une mince lame osseuse qui peut facilement se briser au cours des chutes sur le menton; ce rapport de la cavité cranienne avec l'articulation temporo-maxillaire explique le retentissement possible des lésions articulaires sur les méninges, comme cela se voit au cours des tumeurs blanches de l'articulation ou des arthrites suppurées.

VAISSEAUX. — 1° Les **artères** de l'articulation temporo-maxillaire proviennent de sources différentes, mais sont toutes fournies par des branches de la carotide externe.

Elles viennent : *a) en dehors,* de la *temporale superficielle,* soit directement, soit indirectement par ses deux branches, temporale profonde postérieure et transversale de la face; *b)* et *en dedans,* en grande partie de la *maxillaire interne,* soit directement par quelques fins ramuscules, soit indirectement par la tympanique, la méningée moyenne et la temporale profonde moyenne.

Elles viennent également : de la *faciale* par la palatine ascendante, de l'*auriculaire postérieure* par ses branches parotidiennes, et de la *pharyngienne ascendante* par ses rameaux salpingiens.

Dans un tiers des cas, la *massétérine supérieure* fournit au niveau de l'échancrure sigmoïde un *rameau articulaire* à direction ascendante pour le versant antéro-externe de l'articulation temporo-maxillaire.

2° Les **veines** sont collatérales de ces artères et aboutissent au système jugulaire, soit par les plexus veineux de la maxillaire interne, soit par la veine temporale superficielle.

3° Les **lymphatiques** (1) aboutissent au ganglion prétragial, aux ganglions intra-parotidiens et aux ganglions de la chaîne jugulo-carotidienne, et plus spécialement au ganglion sous-digastrique (ganglion de Küttner).

NERFS. — Les nerfs viennent du *nerf maxillaire inférieur*; ils sont fournis indirectement par le nerf massétérin, le nerf auriculo-temporal et le nerf temporal profond postérieur.

MÉCANISME. MOUVEMENTS DE LA MÂCHOIRE INFÉRIEURE. — Les deux articulations temporo-maxillaires fonctionnent simultanément. La mâchoire inférieure présente des mouvements d'abaissement et d'élévation, qui correspondent à l'ouverture et à la fermeture de la bouche; de propulsion et de rétropulsion, et des mouvements de latéralité ou de diduction; tous ces mouvements se passent soit en même temps, soit successivement dans les deux articulations ménisco-temporale et ménisco-maxillaire.

Etant donné la direction des axes des deux articulations temporo-maxillaires, il est mécaniquement impossible que les mouvements d'abaissement et d'élévation de la mâchoire inférieure puissent s'effectuer par une bascule de cet os autour d'un axe transversal, car ces mouvements impliquent le fonctionnement bilatéral et simultané des deux articulations; cette disposition des articulations temporo-maxillaires exige donc des mouvements de glissement pour effectuer ces déplacements, et ceux-ci sont possibles seulement grâce au dédoublement de l'articulation, c'est-à-dire à l'interposition du ménisque, à la laxité de la capsule et au peu de résistance de ses ligaments latéraux, toutes conditions qui favorisent les luxations de la mâchoire inférieure.

1° Mouvements d'abaissement et d'élévation. — Dans le *mouvement d'abaissement* de la mâchoire inférieure, le menton se porte en bas et en arrière, en décrivant un arc de cercle dont la concavité regarde en arrière et en haut; ce mouvement s'effectue en deux temps, non pas successifs, mais superposés.

a) Dans un PREMIER TEMPS, condyle du maxillaire et ménisque fixés l'un à l'autre glissent d'arrière en avant sur le condyle temporal; ce mouvement s'effectue par la contraction du ptérygoïdien externe; dans ce mouvement, le ménisque subit en quelque sorte une *rotation* qui l'amène dans un plan horizontal, mais ce mouvement se trouve limité par la tension du frein méniscal postérieur.

b) Dans un DEUXIÈME TEMPS, le condyle du maxillaire, toujours tiré en avant par le ptérygoïdien externe, continue son mouvement et glisse d'arrière en avant sous le ménisque, par suite d'une rotation (bascule) du maxillaire inférieur autour d'un axe transversal qui passe par la partie moyenne de la branche montante du maxillaire inférieur, un peu au-dessus de l'orifice supérieur du canal dentaire. Dans ce mouvement, le plan du ménisque s'incline en bas et en arrière, et le condyle du maxillaire vient se placer exactement sous le condyle du temporal ; le déplacement du condyle du maxillaire est d'environ 12 millimètres.

L'abaissement de la mâchoire inférieure est un *mouvement combiné* (2) de glissement et de

---

(1) Article à consulter : TANASESCO : Lymphatiques de l'articulation temporo-maxillaire. *Anatomischer Anzeiger,* 1912, pp. 415 et 460.

(2) Des mouvements analogues s'observent au niveau de l'articulation du genou, les mouvements combinés étant la caractéristique des articulations à ménisque.

rotation, de telle façon que les incisives inférieures ne décrivent pas exactement un arc de cercle, mais subissent une translation d'avant en arrière, en même temps que la mâchoire s'abaisse; ainsi, quand la mâchoire inférieure s'abaisse, aucun point du maxillaire inférieur ne reste fixe, la région la moins mobile correspond à la pénétration des vaisseaux et nerfs dentaires inférieurs dans le canal dentaire.

Ce mouvement est limité par la tension du ligament latéral externe, par la tension du frein méniscal postérieur, et par la résistance passive des muscles élévateurs de la mâchoire inférieure.

Le *mouvement d'élévation* s'accomplit suivant le même mécanisme, mais en sens inverse ; ce mouvement est arrêté par la rencontre des arcades dentaires.

2° ***Mouvements de propulsion et de rétropulsion.*** — Le *mouvement de propulsion* de la mâchoire inférieure consiste en un glissement en avant du maxillaire inférieur, tout en conservant le contact avec la mâchoire supérieure; c'est une projection en avant du menton dans un plan horizontal.

Ce mouvement se passe presque uniquement dans *l'articulation ménisco-temporale*; le ménisque et le condyle du maxillaire subissent une translation d'arrière en avant, qui place le ménisque dans un plan horizontal, et le condyle du maxillaire sous le condyle du temporal; ce mouvement est encore limité par la tension du frein méniscal postérieur, et par la résistance passive des fibres postérieures du muscle temporal.

Quant à la *rétropulsion*, elle s'exécute en sens inverse et se trouve limitée par la tension du ligament latéral externe, et par la butée du condyle du maxillaire contre la fosse mandibulaire (cavité glénoïde).

3° ***Mouvements de latéralité ou de diduction.*** — Les *mouvements de latéralité* ou *de diduction* sont des mouvements dans lesquels les deux articulations temporo-maxillaires ont des rôles différents et alternatifs; tandis que l'un des condyles du maxillaire coiffé de son ménisque subit un mouvement de translation, l'autre pivote sur place autour d'un axe vertical passant par son col. Dans les mouvements de diduction, il n'y a qu'un condyle qui se meut à la fois, mais chacun d'eux se déplace à son tour, les deux condyles du maxillaire jouant alternativement, et l'un par rapport à l'autre, le rôle de pièce mobile et le rôle de pivot (Testut).

La combinaison de ces différents mouvements d'abaissement, d'élévation et de diduction produit un mouvement de circumduction destiné surtout au broiement et à la trituration des aliments; cette dernière s'effectue plus spécialement par le frottement des molaires supérieures et inférieures les unes contre les autres au cours des mouvements de diduction.

MUSCLES MOTEURS. — D'après les déplacements de la mâchoire inférieure, on peut classer les muscles moteurs qui produisent ces mouvements en muscles élévateurs, abaisseurs, propulseurs et rétracteurs de la mâchoire inférieure.

1° Les *muscles élévateurs* sont de beaucoup les plus puissants; ce sont : le temporal, le masséter et le ptérygoïdien interne.

Rappelons que, du point de vue *statique*, la mâchoire inférieure est amarrée au squelette cranien par l'intermédiaire de deux puissantes sangles musculaires, l'une droite, l'autre gauche, représentées chacune par le ptérygoïdien interne en dedans de la branche montante et le masséter en dehors de cette même branche.

2° Les *muscles abaisseurs*, beaucoup plus faibles que les précédents, sont : le ventre antérieur du digastrique, le mylo-hyoïdien et le génio-hyoïdien, mais ceux-ci n'agissent que lorsque l'os hyoïde est immobilisé au préalable par les muscles sous-hyoïdiens ; enfin accessoirement, le peaucier du cou.

3° Les *muscles propulseurs* sont principalement : les ptérygoïdiens externes, en se contractant simultanément, et accessoirement le ptérygoïdien interne et le masséter par son faisceau superficiel, lorsque le condyle du maxillaire est abaissé.

4° Les *muscles rétracteurs* sont : les temporaux, par leurs fibres postérieures horizontales, en se contractant simultanément, et accessoirement, le digastrique, l'os hyoïde n'étant pas fixé.

5° Les *muscles diducteurs* sont : les ptérygoïdiens externes, en se contractant alternativement d'un côté ou de l'autre, et accessoirement les ptérygoïdiens internes.

Quoi qu'il en soit, les *muscles masticateurs* (temporal, masséter et ptérygoïdiens interne et externe) représentent le *système moteur principal de la mandibule.*

ARTICULATIONS DE LA TÊTE AVEC LE RACHIS CERVICAL

L'union de la tête au rachis cervical s'effectue par l'intermédiaire de trois os : l'*occipital*, l'*atlas* et l'*axis*; les articulations que déterminent ces trois os sont très mobiles, très solides, fort complexes, et solidaires pour la plupart les unes des autres dans l'exécution de leurs mouvements.

Ces articulations (1) comprennent :

1° L'union de l'occipital à l'atlas ou *articulation occipito-atloïdienne.*

2° L'union de l'*occipital à l'axis,* qui n'est pas une articulation proprement dite, ces deux os étant unis entre eux seulement par des ligaments; anormalement, cependant, le sommet de l'apophyse odontoïde *(apex dentis)* peut s'articuler avec le troisième condyle de l'occipital, créant ainsi une articulation occipito-odontoïdienne impaire et médiane.

3° L'union des deux premières vertèbres cervicales entre elles ou *articulation atloïdo-axoïdienne*; bien que cette articulation rentre dans la catégorie des articulations des vertèbres entre elles, nous la décrirons à ce chapitre; car, mécaniquement et physiologiquement, son étude ne peut être séparée de celle des articulations de la tête avec la colonne vertébrale.

I. — ARTICULATION OCCIPITO-ATLOÏDIENNE

L'articulation occipito-atloïdienne, qui unit l'occipital à l'atlas, est une diarthrose bicondylienne; elle est constituée par deux articulations symétriques, disposées au-dessous et en dehors du trou occipital.

SURFACES ARTICULAIRES. — Les surfaces articulaires en présence sont : d'une part, les facettes articulaires des condyles de l'occipital, et d'autre part, les cavités glénoïdes qui surmontent les masses latérales de l'atlas.

1° La **facette articulaire du condyle de l'occipital** est située sur la face inférieure de ce dernier; de forme elliptique à grand axe oblique d'arrière en avant et de dehors en dedans, elle est fortement convexe d'avant en arrière, mais peu convexe transversalement; légèrement éversée en dehors, elle regarde en bas, en avant et en dehors.

Un plan frontal passant par l'extrémité antérieure des deux facettes répond au bord antérieur du trou occipital, tandis qu'un plan frontal passant par les extrémités postérieures répond approximativement au centre du trou occipital.

La courbure des deux facettes articulaires est telle qu'elles correspondent presque à un même ovoïde (ellipsoïde), dont elles représentent deux segments symétriques.

---

(1) Article à consulter : P. Hecker : Appareil ligamenteux occipito-atloïdo-axoïdien. *Archives d'Anatomie, d'Histologie et d'Embryologie,* 1923, p. 57.

2° La **cavité glénoïde de l'atlas** est située à la face supérieure de la masse latérale correspondante; de forme elliptique ou réniforme à grand axe oblique en avant et en dedans, elle est fortement concave dans le sens antéro-postérieur, légèrement concave dans le sens transversal; elle regarde en haut, en dedans et en arrière.

Comme les facettes condyliennes auxquelles elles correspondent, elles sont plus rapprochées à leur extrémité antérieure (25 millimètres) qu'à leur extrémité postérieure (40 millimètres), elles présentent une courbure identique; enfin, presque aussi longues que ces dernières, elles sont toutefois moins larges qu'elles.

Ces facettes articulaires (condyle et cavité glénoïde) présentent parfois des échancrures latérales qui subdivisent chaque facette en deux facettes secondaires.

A l'état frais, elles sont recouvertes d'une couche de cartilage hyalin, dont l'épaisseur va en diminuant du centre à la périphérie : d'autre part, l'épaisseur est plus grande sur le condyle de l'occipital que sur la cavité glénoïde de l'atlas.

MOYENS D'UNION. — Chaque articulation occipito-atloïdienne présente comme moyens d'union : *a)* une capsule articulaire; *b)* un ligament de renforcement, qui occupe la face latérale externe de l'articulation, et qui pour cette raison est désigné sous le nom de ligament occipito-atloïdien latéral; *c)* et deux ligaments à distance (ligaments extrinsèques), impairs et médians, qui unissent le pourtour du trou occipital aux arcs antérieur et postérieur de l'atlas : ce sont les ligaments ou membranes occipito-atloïdiennes antérieure et postérieure.

1° ***Capsule articulaire.*** — La capsule articulaire est assez lâche; elle présente l'aspect d'un manchon cylindrique très court, aplati transversalement.

Elle s'insère : *a)* en haut, sur le pourtour du condyle, à la limite du revêtement cartilagineux; *b)* et en bas, sur le pourtour de la cavité glénoïde, sauf en dehors où elle se fixe dans un sillon toujours bien marqué, situé à 2 millimètres en dehors de la cavité.

Très mince en dedans, à tel point que son existence a été niée par certains anatomistes (Sappey), elle est recouverte à ce niveau par le ligament occipito-axoïdien latéral; elle est au contraire très épaisse en dehors; en avant et en arrière, elle se confond avec le bord latéral correspondant des ligaments occipito-atloïdiens antérieur et postérieur.

2° ***Ligament occipito-atloïdien latéral.*** — Le ligament occipito-atloïdien latéral est un épais et large faisceau fibreux qui est appliqué à la face externe de l'articulation, où ses fibres sont dirigées obliquement en bas et en dehors.

Il s'insère : *a)* en haut, dans la fossette condylienne postérieure et sur la face inférieure de l'apophyse jugulaire de l'occipital (sur le versant postérieur du processus apophysaire transverse, lorsque celui-ci existe; aussi doit-on considérer ce ligament comme l'équivalent d'un ligament intertransversaire); *b)* en bas, sur le bord externe de l'apophyse rétro-glénoïdienne, sur le bord supérieur de la racine postérieure et sur le versant supérieur de l'apophyse transverse de l'atlas en avant et en dedans des insertions du grand oblique de la tête; son insertion atloïdienne est traversée par l'artère vertébrale et par la branche antérieure du premier nerf cervical (voy. : fig. 384).

3° ***Ligament occipito-atloïdien antérieur.*** — Le ligament occipito-atloïdien antérieur est constitué par une membrane fibreuse *(membrane occipito-atloïdienne antérieure)* large de 2 à 3 centimètres, qui occupe l'espace compris entre l'apophyse basilaire de l'occipital et l'arc antérieur de l'atlas (espace occipito-atloïdien antérieur). Son épaisseur va en diminuant de la partie médiane du ligament vers ses bords.

Il s'insère : *a)* en haut, fusionné au ligament vertébral commun antérieur, sur la face inférieure du corps de l'occipital, un peu en arrière du tubercule pharyngien, sur le versant antérieur d'une gouttière curviligne à convexité postérieure, et parallèlement au bord

antérieur du trou occipital; *b)* en bas, sur toute l'étendue du bord supérieur de l'arc antérieur de l'atlas (voy. : fig. 258 et 383).

En avant, il est recouvert sur la ligne médiane par le ligament vertébral commun antérieur, réduit à l'état de cordon fibreux.

On peut distinguer fréquemment à ce ligament *deux plans fibreux* : *a)* l'un *profond*, mince, dont les fibres se confondent en dehors avec la face antérieure de la capsule de l'articulation occipito-atloïdienne; *b)* l'autre *superficiel*, beaucoup plus épais, est représenté d'une part, sur la ligne médiane, par une bandelette verticale, saillante, tendue entre la face inférieure de l'apophyse basilaire de l'occipital et le versant supérieur du tubercule antérieur de l'atlas, et d'autre part en dehors, par deux faisceaux obliques de haut en bas et de dedans en dehors, qui renforcent la partie la plus externe de la face anté-

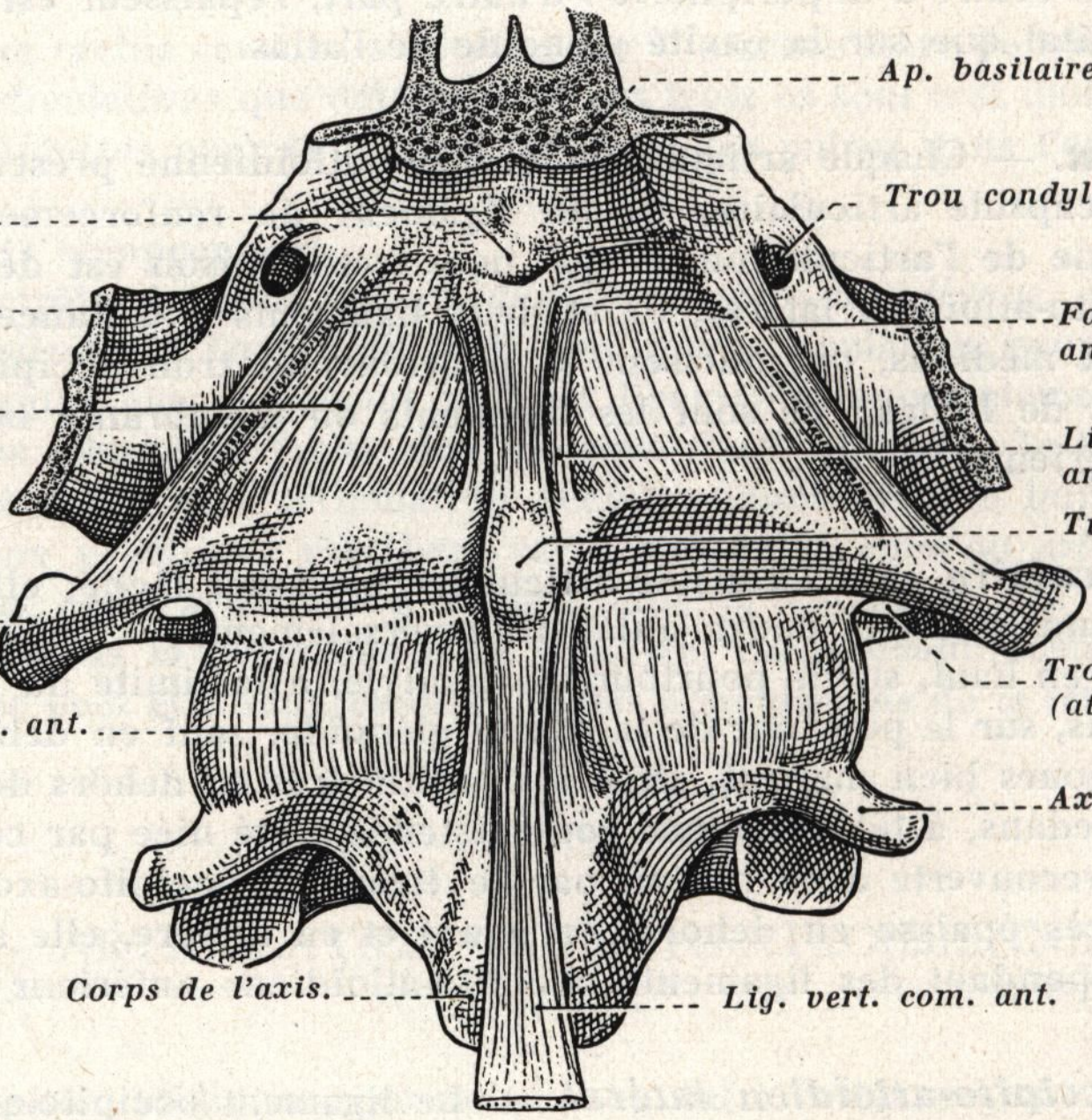

FIG. 383. — *Articulations occipito-atloïdienne et atloïdo-axoïdienne, vue antérieure.*

rieure des articulations occipito-atloïdiennes; on donne à ces faisceaux le nom de *faisceaux occipito-atloïdiens antéro-latéraux*; ils s'étendent de la face inférieure de l'apophyse basilaire de l'occipital à la face supérieure de l'apophyse transverse de l'atlas (voy : fig. 383).

4° **Ligament occipito-atloïdien postérieur.** — Le ligament occipito-atloïdien postérieur, beaucoup plus mince et moins résistant que le précédent, mais plus large que lui, est une lamelle fibreuse *(membrane occipito-atloïdienne postérieure)*, qui ferme l'espace compris entre l'occipital et l'arc postérieur de l'atlas (espace occipito-atloïdien postérieur).

Plus épais sur la ligne médiane que partout ailleurs, il présente à cet endroit quelques faisceaux de renforcement verticaux, très riches en fibres élastiques; il possède une coloration jaunâtre, et doit être considéré comme l'équivalent des ligaments jaunes et du ligament interépineux réunis de l'espace occipito-atloïdien postérieur (c'est le premier des ligaments jaunes).

Il s'insère : *a)* en haut, sur la face inférieure de l'écaille de l'occipital, suivant une crête rugueuse située à quelques millimètres en arrière du trou occipital, et dont l'insertion cir-

conscrit le bord postérieur de cet orifice; *b)* en bas, sur le bord supérieur de l'arc postérieur de l'atlas, dans l'espace compris entre les gouttières des artères vertébrales (voy. : fig. 258).

La partie la plus externe de ce ligament determine avec le ligament occipito-atloïdien latéral un angle dièdre ouvert en bas; dans la partie la plus inférieure de cet espace angulaire, l'artère vertébrale s'engage au niveau de la gouttière osseuse que lui présente l'atlas; elle perfore le ligament occipito-atloïdien postérieur, tout contre ses insertions atloïdiennes, pour devenir intra-rachidienne; le premier nerf cervical, placé au-dessous de l'artère, suit un trajet inverse (voy. : fig. 384); ainsi l'orifice ostéo-fibreux ménagé entre ce ligament et l'atlas représente le premier trou de conjugaison.

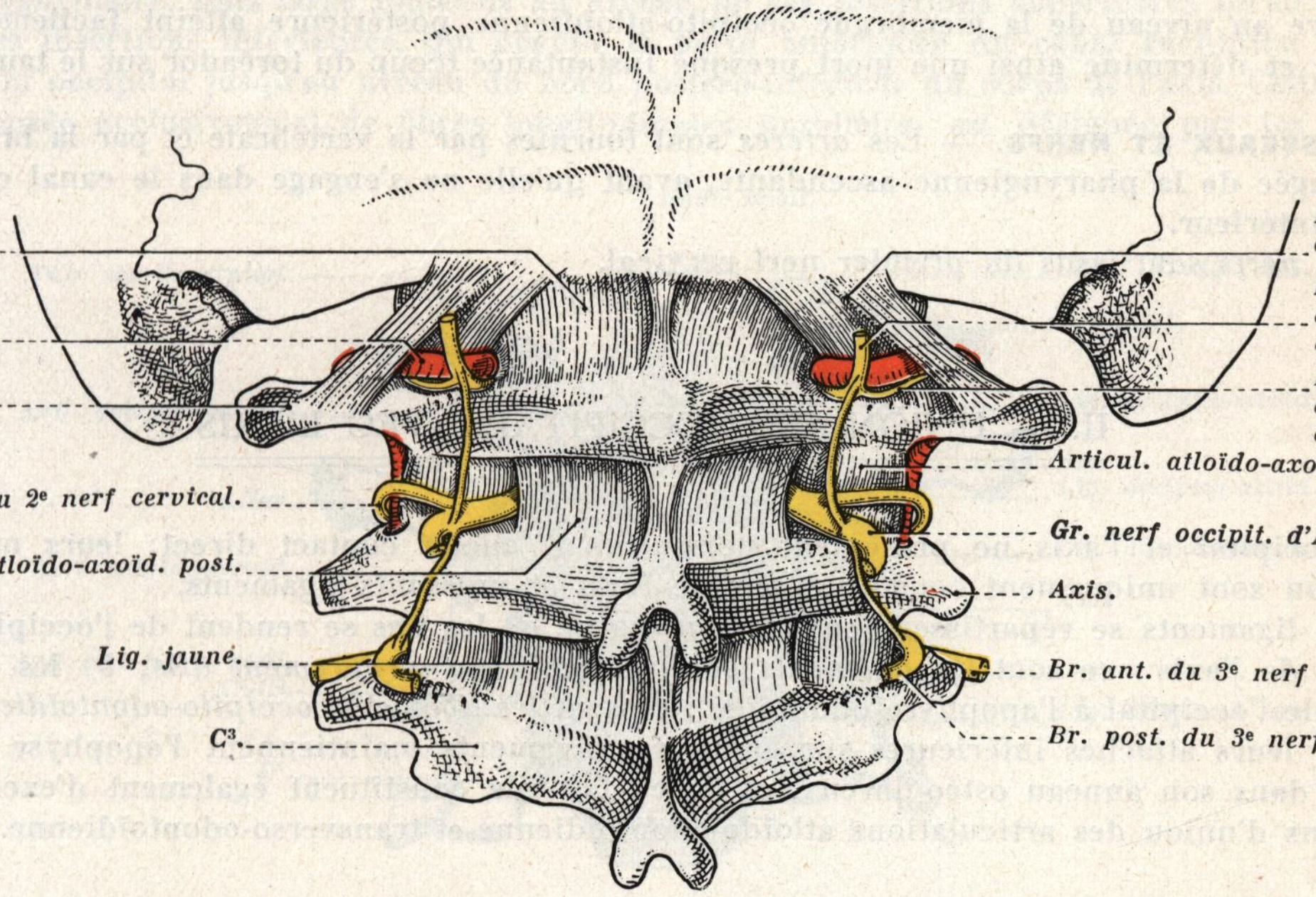

FIG. 384. — *Articulations occipito-atloïdienne et atloïdo-axoïdienne; leurs rapports avec l'artère vertébrale et les branches postérieures des deux premiers nerfs cervicaux; vue postérieure.*

SYNOVIALE. — Chaque articulation occipito-atloïdienne présente une *synoviale* propre; celle-ci est très lâche; elle tapisse la face interne de la capsule et envoie un prolongement interne qui recouvre le bord supérieur du ligament transverse; ce prolongement s'engage dans la fossette située en arrière du tubercule sous-glénoïdien, en dedans des masses latérales de l'atlas.

RAPPORTS. — Chaque articulation occipito-atloïdienne et son appareil ligamentaire présentent des rapports importants :

a) L'articulation et sa *capsule* répondent : en avant, au petit droit antérieur de la tête; en dehors, au droit latéral de la tête; en arrière, au grand droit postérieur de la tête; et en dedans, au ligament occipito-axoïdien latéral, qui la sépare des méninges, de la face latérale du bulbe et de la racine médullaire du spinal.

L'artère vertébrale contourne la face externe, puis la face postérieure de l'articulation, pour devenir interne par rapport à l'articulation, après avoir perforé le ligament occipito-atloïdien postérieur.

b) Le *ligament occipito-atloïdien antérieur* est en rapport : en avant, avec les muscles

grand et petit droits antérieurs de la tête, qui le recouvrent et le séparent de la face postérieure du pharynx; et en arrière, avec le ligament occipito-odontoïdien médian, qui le sépare du ligament transverso-occipital; un prolongement synovial de l'articulation atloïdo-ondotoïdienne s'insinue dans le tissu celluleux, s'interposant entre les ligaments occipito-atloïdien antérieur et suspenseur de la dent (voy. : fig. 386).

c) Le *ligament occipito-atloïdien postérieur* entre en rapport : en arrière et sur la ligne médiane, avec le septum nuchal ou ligament cervical postérieur; latéralement, avec les muscles profonds de la nuque, grand et petit droits postérieurs de la tête; et en avant, avec les méninges et la face postérieure du bulbe; à ce niveau le canal rachidien est mal protégé, et cela d'autant plus que la tête sera fléchie; la flexion de la tête augmentant la hauteur de l'intervalle compris entre l'occipital et l'atlas; un instrument tranchant qui pénètre au niveau de la membrane occipito-atloïdienne postérieure atteint facilement le bulbe, et détermine ainsi une mort presque instantanée (coup du toréador sur le taureau).

VAISSEAUX ET NERFS. — Les *artères* sont fournies par la vertébrale et par la branche méningée de la pharyngienne ascendante, avant qu'elle ne s'engage dans le canal condylien antérieur.

Les *nerfs* sont issus du premier nerf cervical.

II. — UNION DE L'OCCIPITAL AVEC L'AXIS

L'occipital et l'axis ne présentent normalement aucun contact direct; leurs moyens d'union sont uniquement constitués par de forts et puissants ligaments.

Ces ligaments se répartissent en *deux groupes* : *a)* les uns se rendent de l'occipital au corps de l'axis : ce sont les *ligaments occipito-axoïdiens proprement dits*; *b)* les autres vont de l'occipital à l'apophyse odontoïde : ce sont les *ligaments occipito-odontoïdiens.*

Par leurs attaches inférieures sur l'axis, ces ligaments maintiennent l'apophyse odontoïde dans son anneau ostéo-fibreux, et de ce fait, ils constituent également d'excellents moyens d'union des articulations atloïdo-odontoïdienne et transverso-odontoïdienne.

A. — LIGAMENTS OCCIPITO-AXOÏDIENS PROPREMENT DITS

Les ligaments occipito-axoïdiens proprement dits sont au nombre de *trois,* que l'on distingue en un ligament médian et deux latéraux.

a) Ligament occipito-axoïdien médian. — Le ligament occipito-axoïdien médian est une bande fibreuse verticale, épaisse et large de 10 à 12 millimètres, qui s'étend de l'occipital au corps de l'axis.

Il s'insère : *a)* en haut, fusionné au ligament vertébral commun postérieur, dans un sillon circulaire situé sur la face endocranienne de l'apophyse basilaire, à 4 ou 5 millimètres en avant et au-dessus du bord antérieur du trou occipital, et parallèlement à ce bord; sur les côtés, ses insertions latérales atteignent le versant antérieur du trou condylien antérieur; *b)* et en bas, sur le tiers inférieur de la face postérieure du corps de l'axis (voy. : fig. 65, 385 et 387).

b) Ligaments occipito-axoïdiens latéraux. — Les ligaments occipito-axoïdiens latéraux sont au nombre de deux, l'un droit et l'autre gauche. Très épais et très résistants, ils sont situés de part et d'autre du ligament précédent, et dirigés obliquement de haut en bas et de dehors en dedans.

Chaque ligament présente une largeur de 3 à 5 millimètres et une épaisseur de 2 à 3 millimètres. Il s'insère : *a)* en haut, sur la face interne du condyle de l'occipital, en arrière des insertions du ligament occipito-axoïdien latéral; *b)* en bas, sur le tiers externe de la partie moyenne de la face postérieure du corps de l'axis, en dehors des insertions du ligament transverso-axoïdien (voy. : fig. 65 et 385).

A leur origine, ces ligaments sont situés sur un plan postérieur par rapport au ligament occipito-axoïdien médian, alors qu'à leur terminaison ils sont placés sur un plan antérieur; il en résulte que les bords en regard des trois ligaments se croisent en X à branches très serrées dans le canal rachidien.

Les ligaments occipito-axoïdiens forment dans leur ensemble une large lame fibreuse quadrangulaire, plus large toutefois au niveau de ses insertions supérieures qu'au niveau de ses insertions inférieures, qui occupe la paroi antérieure du canal rachidien depuis le trou occipital jusqu'au niveau du bord postéro-inférieur du corps de l'axis. Cette lame, composée exclusivement de fibres longitudinales parallèles, est désignée par les anatomistes allemands sous le nom de *membrana tectoria (ligamentum latum axiale de Macalister)*; elle comprend trois parties, une médiane, axiale, relativement épaisse, et deux latérales très minces (voy. : fig. 385). Par ses bords, la *membrana tectoria* adhère aux ligaments latéraux inférieurs d'Arnold.

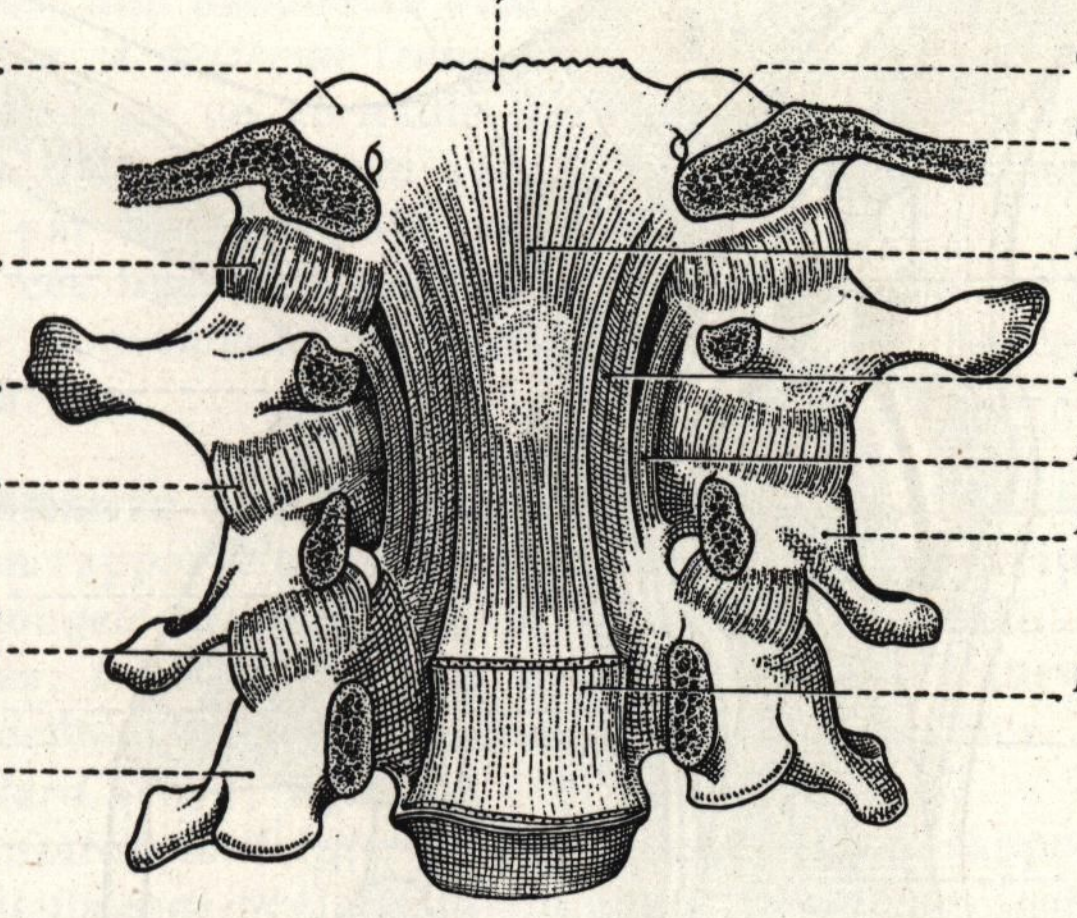

FIG. 385. — *Articulation de l'occipital avec les deux premières vertèbres cervicales, vue postérieure*
(les arcs postérieurs des vertèbres ont été enlevés après section des pédicules).

RAPPORTS DES LIGAMENTS OCCIPITO-AXOÏDIENS PROPREMENT DITS. — Les ligaments occipito-axoïdiens proprement dits entrent en rapport : *a) en avant* et de haut en bas, avec le ligament transverso-occipital auquel ils adhèrent au voisinage de leurs insertions occipitales; avec le ligament transverse, dont le ligament médian est séparé par la bourse séreuse rétro-transversaire; et avec le ligament transverso-axoïdien; *b) en arrière,* avec le ligament vertébral commun postérieur auquel il adhère et qui le sépare de la dure-mère; *c)* et *latéralement* avec le ligament occipito-odontoïdien latéral, avec le ligament atloïdo-axoïdien interne, ainsi qu'avec les faces internes des articulations occipito-atloïdienne et atloïdo-axoïdienne (voy. : fig. 385 et 386).

La *membrana tectoria* apparaît au niveau de la paroi antérieure du canal rachidien comme une membrane fibreuse à la fois limitante et protectrice du bulbe rachidien, de la

moelle épinière et de ses enveloppes d'une part, et de l'appareil ligamentaire qu'elle recouvre d'autre part. Grâce à ses adhérences à la dure-mère, elle renforce cette dernière dans ses fonctions de protection du bulbe et de la moelle épinière en un point de la colonne vertébrale où le dispositif anatomique prédispose le plus aux accidents qui pourraient léser ces organes nobles. Grâce à son développement en largeur elle recouvre et masque tout l'appareil ligamentaire sous-jacent (compris entre l'occipital et l'axis) qu'elle applique contre la paroi antérieure du canal rachidien (P. Hecker).

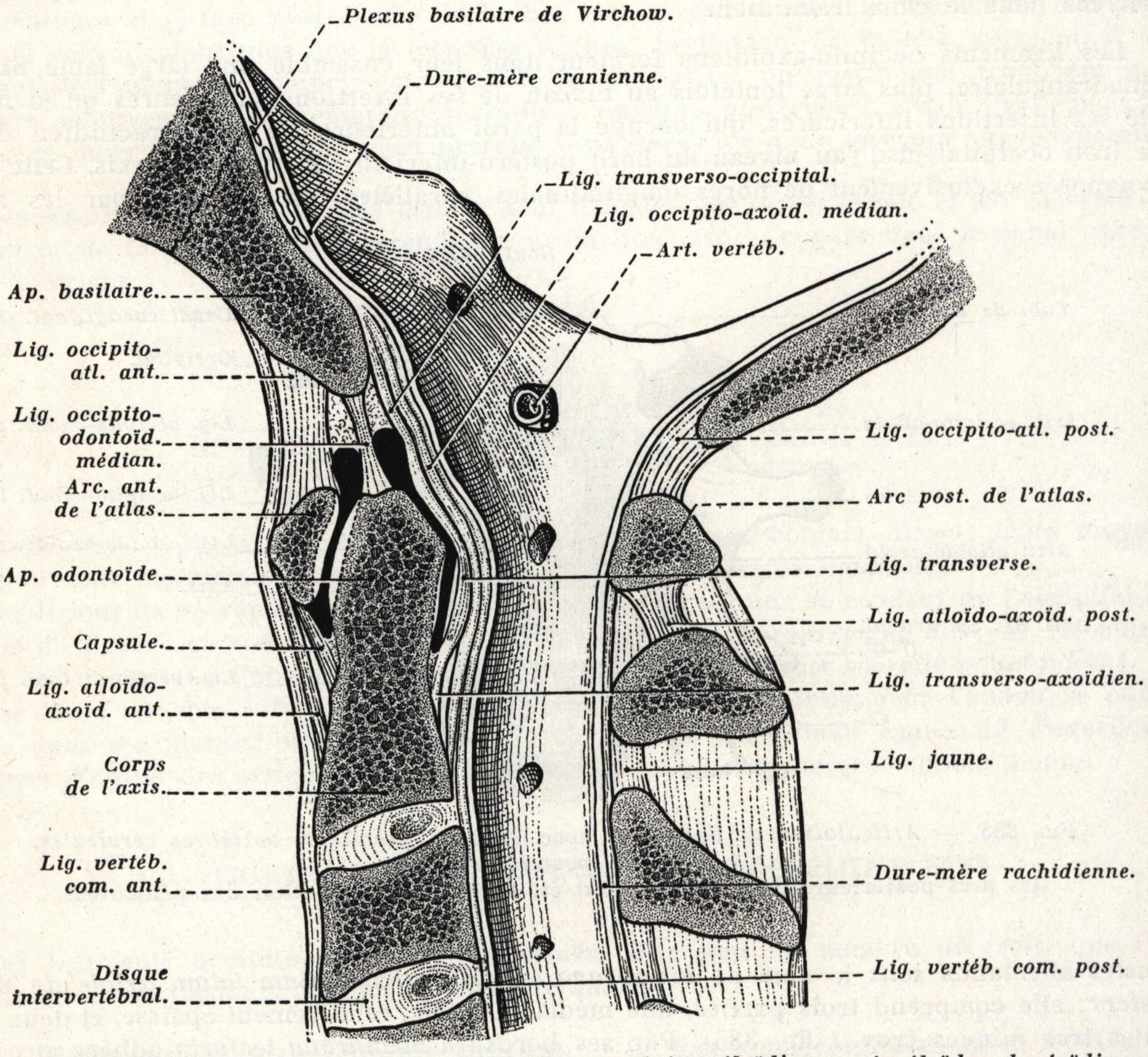

Fig. 386. — *Coupe médio-sagittale des articulations occipito-atloïdienne et atloïdo-odontoïdienne; segment droit de la coupe (en noir, les cavités articulaires).*

B. — LIGAMENTS OCCIPITO-ODONTOÏDIENS

Les ligaments occipito-odontoïdiens sont également au nombre de trois, que l'on distingue en un ligament médian et deux ligaments latéraux.

***a) Ligament occipito-odontoïdien médian ou ligament suspenseur de la dent** (ligamentum apicis dentis).* — Le ligament occipito-odontoïdien médian est un ligament impair, médian et vertical. Il s'étend du versant exocranien de la partie moyenne du bord antérieur du trou occipital au sommet (ou parfois un peu en arrière) de l'apophyse odon-

toïde; très variable dans son développement et ses dimensions, il présente tantôt l'aspect d'un cordon épais et légèrement aplati d'avant en arrière, tantôt celui d'une lame fibreuse beaucoup plus mince; parfois même, il présente dans son épaisseur un petit nodule cartilagineux. La situation qu'occupe ce ligament correspond au trajet de la notochorde (voy. : fig. 386 et 387).

b) Ligaments occipito-odontoïdiens latéraux ou ligaments alaires de la dent *(ligamenta alaria).* — Les ligaments occipito-odontoïdiens latéraux sont au nombre de deux, l'un droit et l'autre gauche. Ils sont situés de part et d'autre de la dent (d'où leur nom de *ligaments alaires de la dent*); ils sont courts, épais et très résistants.

Chacun d'eux s'insère sur la face interne du condyle de l'occipital, en avant des insertions du ligament occipito-axoïdien latéral; de là il se dirige obliquement en dedans et en bas, pour se fixer sur la face latérale correspondante et sur le versant postérieur de la moitié supérieure de l'apophyse odontoïde; son insertion à ce niveau est marquée d'une petite crête (voy. : fig. 65 et 268).

Les faisceaux les plus supérieurs se continuent en arrière de la dent avec ceux du côté opposé, en formant ainsi une bandelette ansiforme à concavité supérieure, tendue entre les deux condyles : c'est le *faisceau transverse de l'occipital de Lauth*; dans certains cas, ce faisceau s'individualise en un véritable ligament transverse *(ligamentum transversum occipitis)* dépourvu de toute connexion avec la dent; il est alors séparé du bord supérieur des ligaments alaires par un intervalle très étroit.

Par leur puissance, ces ligaments constituent de chaque côté du pivot odontoïdien *deux freins* qui limitent les mouvements de rotation de la tête et de l'atlas, solidaire de cette dernière (voy. : fig. 387).

RAPPORTS DES LIGAMENTS OCCIPITO-ODONTOÏDIENS. — 1° Le *ligament occipito-odontoïdien médian* entre en rapport : *a)* en avant, avec le ligament occipito-atloïdien antérieur, dont le sépare un prolongement supérieur de la synoviale atloïdo-odontoïdienne et une nappe cellulo-graisseuse; *b)*, et en arrière, avec le ligament transverso-occipital, dont le séparent une couche celluleuse et une bourse séreuse inconstante, la *bourse séreuse sus-odontoïdienne de Trolard* (voy. : fig. 386).

2° Les *ligaments occipito-odontoïdiens latéraux* entrent en rapport : *a)* en avant, avec la face interne des articulations occipito-atloïdiennes et avec le ligament occipito-atloïdien antérieur, dont le sépare une couche cellulo-graisseuse; *b)* et en arrière, avec les ligaments occipito-axoïdiens qui les recouvrent.

III. — ARTICULATION ATLOÏDO-AXOÏDIENNE

L'axis ou deuxième vertèbre cervicale s'articule avec l'atlas : 1° par l'intermédiaire du corps de cette vertèbre avec les masses latérales de l'atlas; 2° par l'intermédiaire de son apophyse odontoïde ou dent avec l'arc antérieur de l'atlas.

La première de ces articulations est une articulation intervertébrale un peu spéciale; elle constitue l'*articulation atloïdo-axoïdienne proprement dite*; la seconde constitue l'*articulation atloïdo-odontoïdienne.*

a) Articulation atloïdo-axoïdienne proprement dite.

On a coutume de dire que l'articulation atloïdo-axoïdienne proprement dite (1) est l'équivalent des articulations des apophyses articulaires entre elles (supérieures et inférieures),

(1) Article à consulter : G. Kuss : Anatomie et physiologie de l'articulation atloïdo-axoïdienne. *Bulletin et Mémoires de la Société Anatomique de Paris,* mai 1920, n° 5.

que l'on observe sur les autres vertèbres, comme celles du rachis cervical; en réalité, c'est là une interprétation erronée, du fait que l'axis ne possède pas d'apophyse articulaire supérieure proprement dite; les facettes articulaires supérieures que supporte le corps de l'axis ne présentant aucun caractère apophysaire, en outre, étant placée en avant du trou de conjugaison, chaque articulation atloïdo-axoïdienne proprement dite devient l'équivalent d'une articulation unco-vertébrale, et comme cette dernière, elle appartient au groupe des *arthrodies*.

SURFACES ARTICULAIRES. — Les surfaces articulaires sont représentées : *a)* du *côté de l'atlas* par les facettes articulaires de la face inférieure des masses latérales, dites *facettes axoïdiennes*; *b)* et du *côté de l'axis* par les facettes articulaires supérieures du corps de l'axis.

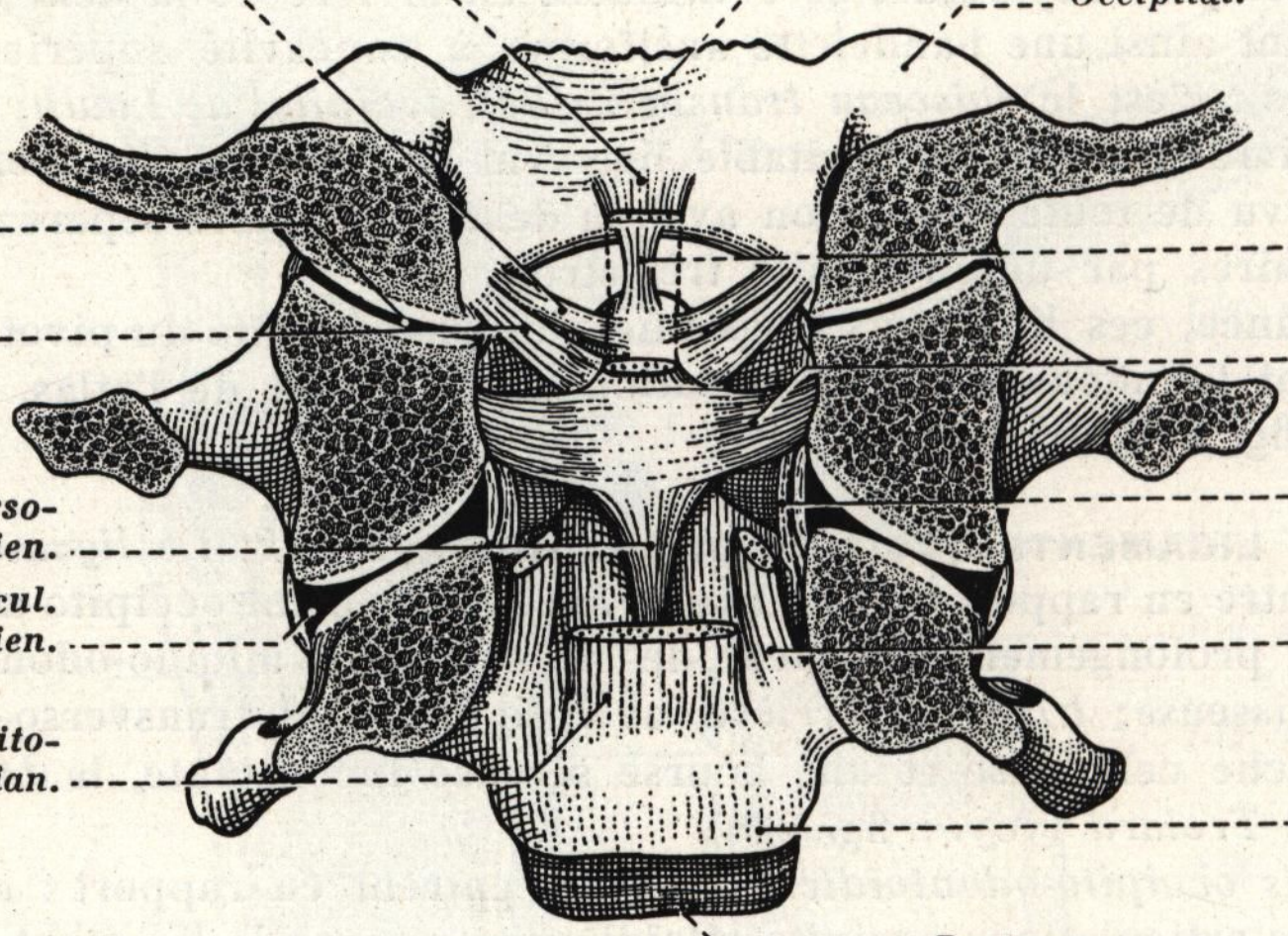

FIG. 387. — ***Articulations de l'occipital avec les deux premières vertèbres cervicales et articulation atloïdo-axoïdienne, vues sur une coupe frontale passant par les masses latérales de l'atlas; segment antérieur de la coupe* (demi-schématique).**

Surfaces atloïdiennes. — **Les *facettes axoïdiennes des masses latérales de l'atlas* sont représentées de chaque côté par une facette ovalaire à grosse extrémité postéro-externe; le grand axe de la facette est dirigé obliquement d'avant en arrière et de dedans en dehors; elles sont à peu près planes dans le sens antéro-postérieur, et légèrement concaves dans le sens transversal; elles regardent en bas et en dedans.**

En dehors, chaque facette est limitée par un bord tranchant très net.

Surfaces axoïdiennes. — **Les *facettes articulaires de l'axis* sont situées de chaque côté de l'apophyse odontoïde; elles sont séparées de sa base d'implantation par une gouttière sagittale étroite, perforée de larges orifices vasculaires; ces facettes sont disposées en plateau à la face supérieure du corps de l'axis, où elles forment un certain relief.**

Chaque facette présente une forme ovalaire à grosse extrémité postéro-externe; le grand axe de la facette est oblique d'avant en arrière et de dedans en dehors; elles sont planes ou légèrement convexes d'avant en arrière, tandis que, dans le sens transversal, elles

sont légèrement concaves dans leur moitié externe et convexes dans leur moitié interne.
Chaque facette présente deux parties : l'une périphérique, très étroite en dehors, qui semble taillée en biseau, l'autre centrale, qui correspond à la partie excavée.

Les facettes articulaires de l'atlas et de l'axis ont une configuration différente et ne se correspondent pas, fait contraire à ce que l'on observe généralement dans les arthrodies. Appliquées l'une sur l'autre et vues de face, on constate que ces surfaces articulaires n'entrent en contact que par les extrémités de leur diamètre transverse, alors qu'elles sont

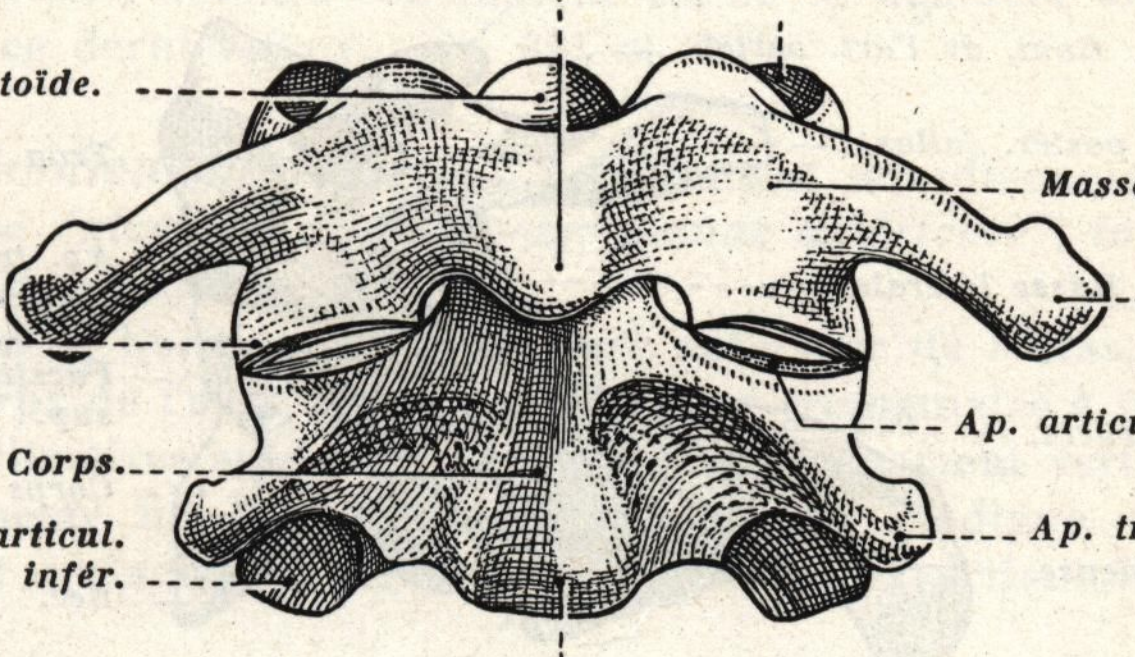

Fig. 388. *Les facettes articulaires de l'atlas et de l'axis à l'état sec, vue antérieure.*

séparées l'une de l'autre dans la partie intermédiaire par un espace de forme lenticulaire (voy. : fig. 388).
A l'état frais, ces surfaces articulaires sont revêtues d'une couche de cartilage hyalin, dont l'épaisseur va en diminuant du centre à la périphérie, et de plus cette couche est plus épaisse sur l'atlas que sur l'axis (voy. : fig. 387).
Cette disposition du cartilage sur les surfaces articulaires de l'atlas et de l'axis modifie considérablement la configuration et la courbure des surfaces, qui deviennent alors con-

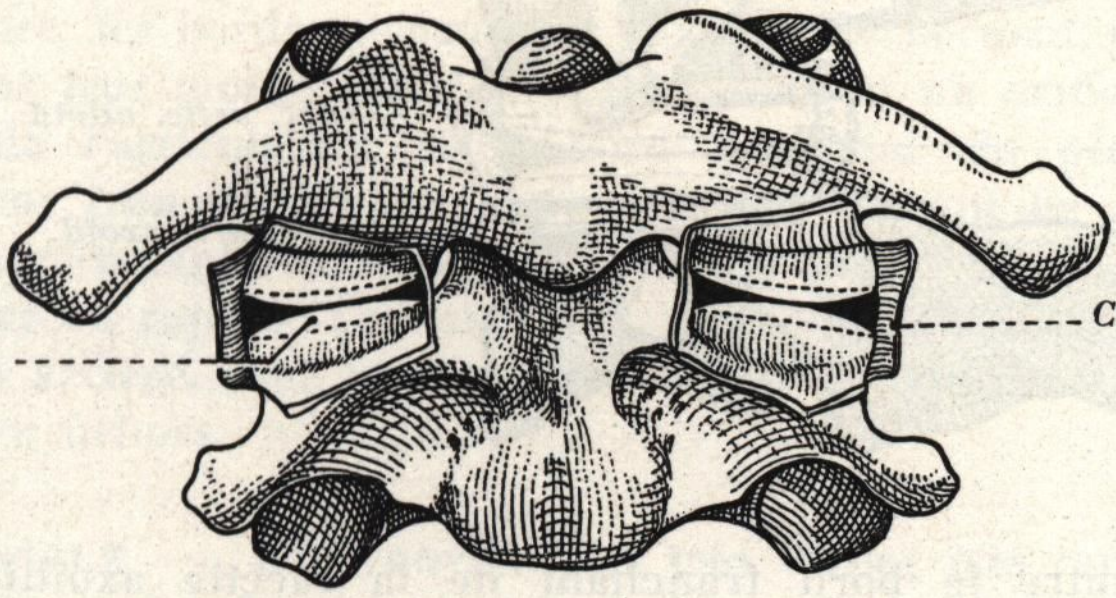

Fig. 389. *Articulation atloïdo-axoïdienne, les facettes articulaires de l'atlas et de l'axis à l'état frais, vue antérieure.*

vexes dans tous les sens ; cette convexité est du reste plus accusée dans le sens transversal que dans le sens antéro-postérieur (voy. : fig. 387, 389 et 391).
Ces surfaces articulaires présentent la forme de deux segments paraboloïdes qui, en position normale de la tête, n'entrent en contact que par leurs diamètres transverses, comme deux bateaux renversés reposant l'un sur l'autre par leur quille (Poirier); dans le reste de leur étendue, en avant et en arrière, elles sont séparées l'une de l'autre par deux angles dièdres dans lesquels s'interposent des franges synoviales (voy. : fig. 389 et 391); cette disposition des surfaces articulaires atloïdo-axoïdiennes présente une grande

importance physiologique, car elle permet d'expliquer mécaniquement les mouvements de descente et d'ascension de la tête pendant sa rotation (voyez plus loin : *Mécanisme des articulations de la tête avec le rachis cervical*).

MOYENS D'UNION. — Chaque articulation présente comme moyens d'union : une capsule articulaire; un ligament propre, le ligament atloïdo-axoïdien interne; et deux ligaments à distance ou ligaments extrinsèques, qui sont les ligaments ou membranes atloïdo-axoïdiennes antérieure et postérieure.

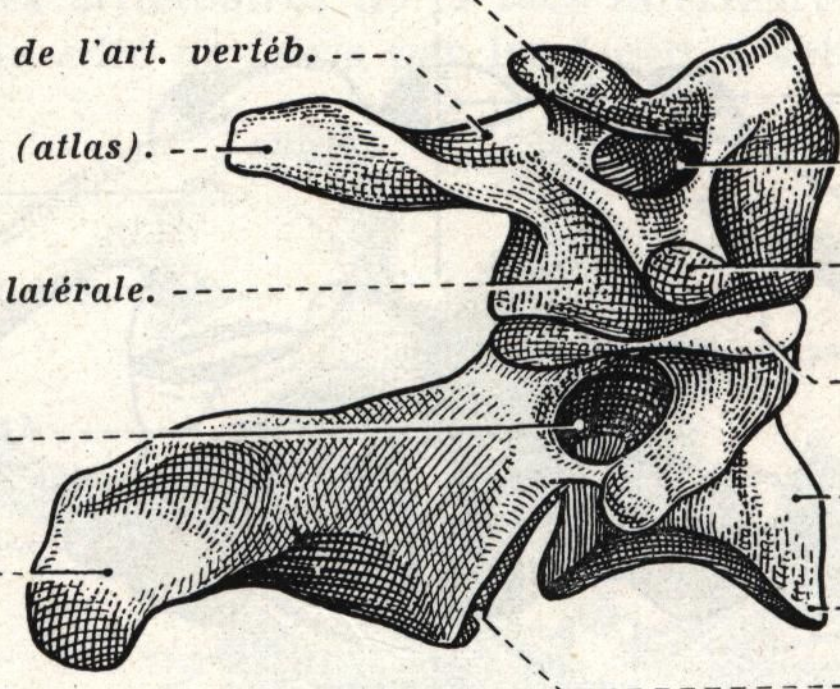

Fig. 390. *Les facettes articulaires de l'atlas et de l'axis à l'état sec, vue latérale droite.*

*1° **Capsule articulaire.*** — La capsule articulaire est très lâche, permettant ainsi des déplacements très étendus; elle est très mince en dedans de l'articulation, plus épaisse en dehors. Elle s'insère sur l'atlas et l'axis au pourtour de l'encroûtement cartilagineux des surfaces articulaires en arrière et en dedans; et à 3 millimètres environ de celui-ci en dehors en en avant; sur la face externe de l'atlas, l'insertion capsulaire se fait dans le fond de l'échancrure comprise entre le bord tranchant de la facette axoïdienne et l'implantation des deux racines de l'apophyse transverse de cette vertèbre.

Fig. 391. *Articulation atloïdo-axoïdienne, les facettes articulaires de l'atlas et de l'axis à l'état frais, vue latérale droite.*

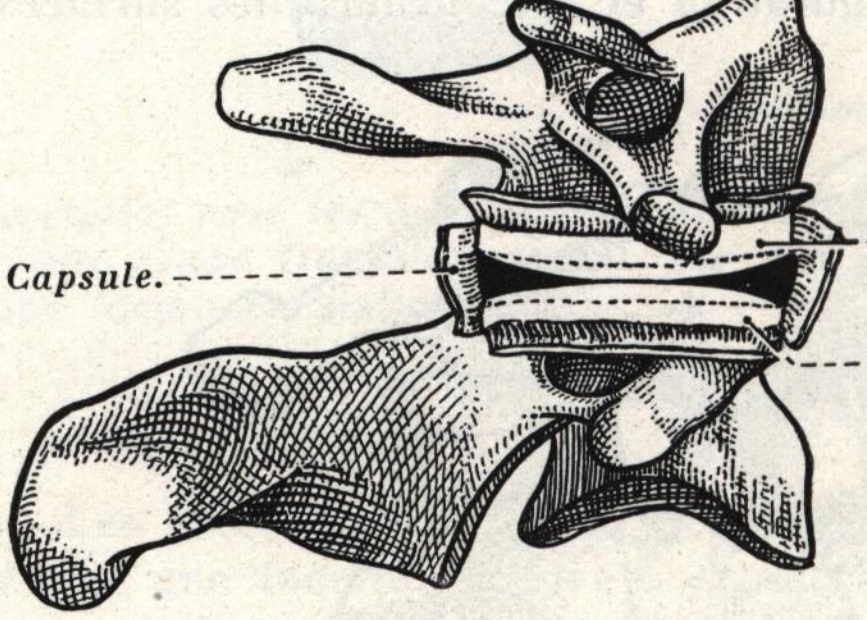

En dehors, la face externe de la capsule articulaire est longée verticalement par l'artère vertébrale.

*2° **Ligament atloïdo-axoïdien interne.*** — Ce ligament est encore désigné sous le nom de *ligament latéral inférieur d'Arnold* (1); c'est une bandelette cintrée à concavité

(1) Synonyme : *ligament atloïdo-axoïdien latéral intra-rachidien*; dénomination qui lui a été donnée par opposition au ligament occipito-atloïdien latéral (extra-rachidien) qu'Arnold appelle supérieur.

externe longue d'environ 12 à 14 millimètres, large de 4 à 5 millimètres, et dont l'épaisseur varie de 1 à 2 millimètres. Dirigé obliquement en bas et en dedans, il croise la face interne de l'articulation atloïdo-axoïdienne.

Il s'insère : *a)* en haut, sur la partie la plus postérieure de la face interne des masses latérales de l'atlas; son insertion supérieure est fréquemment indiquée par une tubérosité plus ou moins saillante, étroite parfois et de forme linéaire, dirigée obliquement en bas et en avant, qui s'étend de la partie postérieure au bord interne de la facette articulaire inférieure (P. Hecker); *b)* et en bas, sur la partie latérale de la face postérieure du corps de l'axis, en dehors des insertions du ligament occipito-axoïdien latéral, avec lequel il est fusionné à ce niveau; et certains auteurs considèrent même le ligament atloïdo-axoïdien comme une dépendance de ce dernier (voy. : fig. 385 et 387).

3° ***Ligament atloïdo-axoïdien antérieur.*** — Le ligament atloïdo-axoïdien antérieur est une mince lame fibreuse *(membrane atloïdo-axoïdienne antérieure)*, tendue en avant entre l'arc antérieur de l'atlas et l'axis.

Il s'insère : *a)* en haut, sur le bord inférieur de l'arc antérieur de l'atlas; *b)* et en bas, sur la face antérieure du corps de l'axis, suivant une surface triangulaire à base supérieure dont le sommet reste à 6 millimètres au-dessus des attaches du ligament vertébral commun antérieur; ce ligament présente un épaississement sur la ligne médiane, tandis que ses bords latéraux, notablement amincis, se perdent sur les capsules articulaires (voy. : fig. 266 et 383).

Il est recouvert en avant par le ligament vertébral commun antérieur (voy. : fig. 386).

4° ***Ligament atloïdo-axoïdien postérieur.*** — Le ligament atloïdo-axoïdien postérieur est constitué par une membrane large et mince *(membrane atloïdo-axoïdienne postérieure)*. Il s'insère : *a)* en haut, sur le bord inférieur de l'arc postérieur de l'atlas et sur son tubercule postérieur ; *b)* et en bas, sur le bord supérieur des lames et sur la face dorsale de la base d'implantation de l'apophyse épineuse de l'axis (voy. : fig. 262, 268 et 384).

Il est plus épais à sa partie médiane, et il représente à ce niveau le ligament interépineux de l'espace atloïdo-axoïdien; par contre, il est plus mince dans ses parties latérales, où il est très élastique, et représente les ligaments jaunes de l'espace; dans leur moitié supérieure, les bords latéraux du ligament se perdent sur les capsules articulaires, tandis que, dans leur moitié inférieure, ils ménagent un orifice ostéo-fibreux avec la face postérieure de l'articulation et le bord supérieur du pédicule de l'axis; dans cet orifice *(deuxième trou de conjugaison)* s'engage, d'avant en arrière et de dedans en dehors, le grand nerf occipital d'Arnold (voy. : fig. 384).

Il entre en rapport : *a)* en avant, avec les méninges, dont le sépare l'espace épidural ; *b)* et en arrière, avec le grand droit postérieur de la tête en dedans et le grand oblique de la tête en dehors.

SYNOVIALE. — La synoviale est très lâche; elle tapisse la face interne de la capsule articulaire et les faces latérales du corps de l'axis et des masses latérales de l'atlas, dans la partie comprise entre leurs facettes articulaires et l'insertion capsulaire.

Assez souvent, elle émet deux prolongements internes qui communiquent respectivement: l'antérieur, avec la synoviale atloïdo-odontoïdienne, et le postérieur, avec la synoviale transverso-odontoïdienne.

En avant et en arrière de l'articulation, elle présente deux franges synoviales, qui s'insinuent dans l'intervalle compris entre les surfaces articulaires non en contact à cet endroit.

b) Articulation atloïdo-odontoïdienne.

L'articulation atloïdo-odontoïdienne est une articulation à pivot, une *trochoïde,* dont elle représente le type le plus parfait, qui met en contact l'anneau transverso-atloïdien avec l'apophyse odontoïde de l'axis.

CONSTITUTION DE L'ARTICULATION ET SURFACES ARTICULAIRES. — L'articulation atloïdo-odontoïdienne comprend deux parties : *a)* du côté de l'atlas, une partie engainante ou *partie femelle,* véritable manchon constitué par un anneau ostéo-fibreux, l'*anneau transverso-atloïdien*; *b)* et du côté de l'axis, une partie engainée, *partie mâle,* véritable pivot représenté par la *dent* ou *apophyse odontoïde.*

Anneau transverso-atloïdien. — L'anneau transverso-atloïdien est formé de deux parties : l'une antérieure, osseuse constituée par l'arc antérieur de l'atlas; l'autre postérieure, représentée par le ligament transverse de l'atlas.

a) L'**arc antérieur de l'atlas** est un arc-boutant osseux, aplati d'avant en arrière, concave en arrière, interposé entre les faces antérieures des masses latérales de l'atlas.

Sa face postérieure porte une facette articulaire circulaire ou ovalaire à grand axe transversal, de 7 à 8 millimètres de diamètre, légèrement excavée : c'est la *fovea dentis*; elle s'articule avec une facette similaire située sur la face antérieure de la dent.

A l'état frais, la *fovea dentis* est revêtue d'une couche de cartilage hyalin de 6 à 8/10es de millimètre d'épaisseur.

b) Le **ligament transverse de l'atlas** *(ligamentum transversum atlantis)* est une bandelette fibreuse qui s'étend transversalement d'une masse latérale de l'atlas à l'autre, en passant en arrière de la dent.

A ses deux extrémités, il présente l'aspect d'un cordon arrondi, et il s'insère sur les tubercules sous-glénoïdiens, situés sur la face interne des masses latérales de l'atlas.

Convexe en arrière, il s'aplatit et s'élargit notablement à sa partie moyenne, où il devient, à cet endroit, une véritable bandelette (voy. : fig. 392).

Ses dimensions moyennes sont de 20 à 22 millimètres de longueur (diamètre transversal); 8 millimètres de hauteur au niveau de sa partie axiale et 2 à 3 millimètres d'épaisseur.

On peut lui considérer deux faces et deux bords. Sa *face antérieure,* concave transversalement, entre en rapport à sa partie moyenne avec l'apophyse odontoïde, et à ce niveau le ligament est revêtu d'un fibro-cartilage d'un demi-millimètre d'épaisseur. Sa *face postérieure,* convexe transversalement, est recouverte par le ligament occipito-axoïdien, dont elle est séparée par la bourse séreuse rétro-transversaire; elle répond également au ligament vertébral commun postérieur.

Ses *bords* se distinguent en *supérieur* et *inférieur.* Le bord supérieur étant plus long que le bord inférieur, le ligament possède par suite l'aspect d'un demi-entonnoir dont le bord supérieur circonscrit la partie la plus élevée du corps de la dent, tandis que le bord inférieur étrangle la face postérieure du col; ainsi l'apophyse odontoïde est placée dans l'anneau transverso-atloïdien à la manière d'un « bouchon de champagne » dans un goulot de bouteille.

De la partie moyenne de chaque bord se détachent deux ligaments : *a)* l'un, *supérieur,* étroit et aplati, le *ligament transverso-occipital (bras supérieur du ligament cruciforme),* va se fixer sur la gouttière basilaire au niveau du versant endocranien du bord antérieur du trou occipital, en arrière des insertions du ligament occipito-axoïdien médian avec lequel il est fusionné (voy. : fig. 65); ce ligament est séparé du ligament suspenseur de la

dent et du sommet de cette dernière par la *bourse séreuse sus-odontoïdienne de Trolard (bursa apicis dentis)*; *b)* l'autre, *inférieur*, plus court et plus étroit que le précédent, de forme triangulaire, est appelé *ligament transverso-axoïdien (bras inférieur du ligament cruciforme)*; il se fixe sur la face postérieure de la partie moyenne du corps de l'axis, entre les insertions des ligaments occipito-axoïdiens latéraux et au-dessus des insertions du ligament occipito-axoïdien médian (voy. : fig. 386 et 387).

Du bord supérieur du ligament transverse de l'atlas, et de part et d'autre de l'insertion du ligament transverso-occipital, se détachent parfois deux faisceaux (moitié des cas), à trajet arciforme; ce sont les *faisceaux transverso-odontoïdiens de Grüber*, qui vont se fixer d'autre part sur les parties latérales du sommet de l'apophyse odontoïde.

Le ligament transverse de l'atlas forme avec les ligaments transverso-occipital et transverso-axoïdien un dispositif ligamentaire rétro-odontoïdien, en forme de croix, que l'on désigne, en raison de son aspect, sous le nom de *ligament cruciforme (ligamentum cruciatum atlantis)*, les deux moitiés du ligament transverse représentant les *bras latéraux* de la croix.

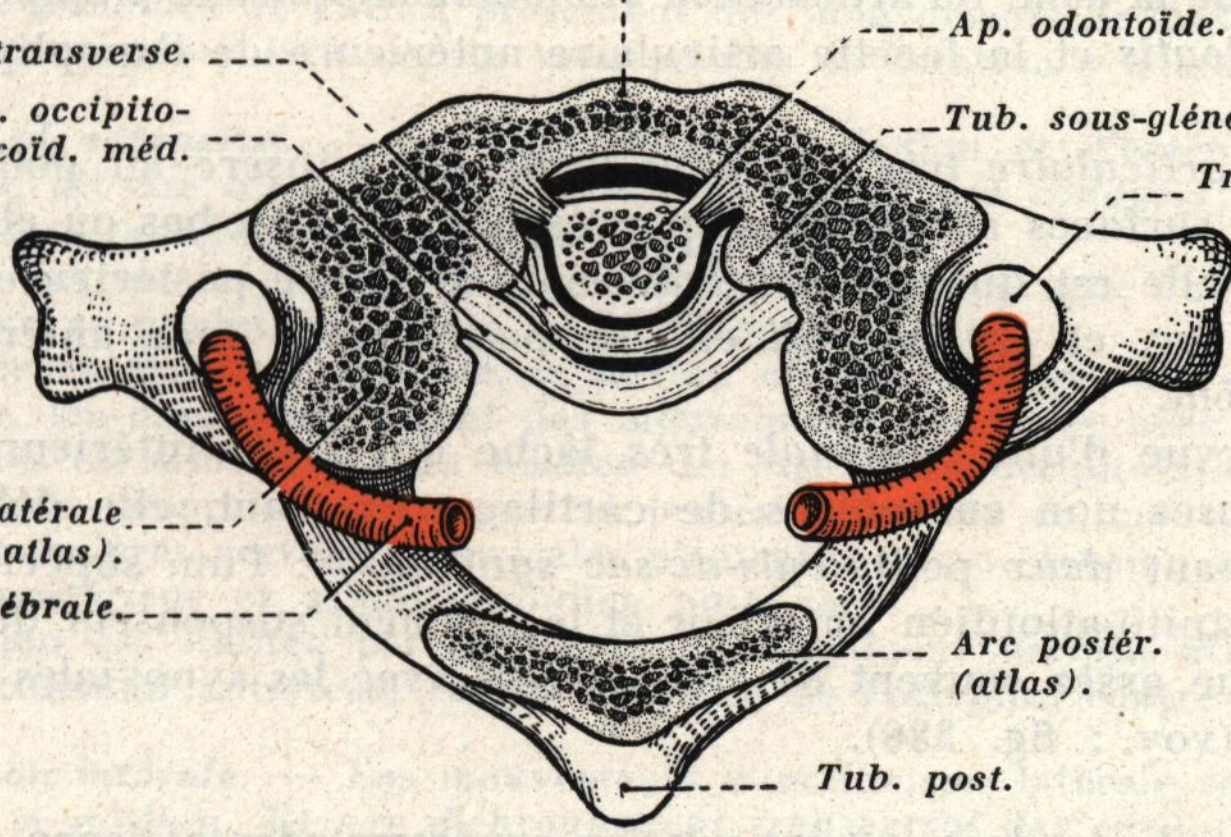

Fig. 392.
Coupe horizontale de l'articulation atloïdo-odontoïdienne; segment inférieur de la coupe.

Le rôle du ligament cruciforme est des plus importants : *a)* le ligament transverse bride l'apophyse odontoïde et l'empêche de basculer, protégeant ainsi le bulbe dans les mouvements d'hyperflexion de la tête, et prévenant ainsi les luxations de l'atlas sur l'axis; *b)* les ligaments transverso-occipital et transverso-axoïdien fixent le ligament transverse, et limitent ses déplacements dans les mouvements de flexion et d'extension de la tête; le premier, ascendant, l'empêche de descendre ; le second, descendant, l'empêche de monter.

L'anneau transverso-atloïdien, de forme cylindrique, légèrement aplati en avant, correspond à la *pars dentis* du trou atloïdien; il loge l'apophyse odontoïde de l'axis; c'est autour de cette apophyse que se meuvent la tête et l'atlas solidaire de cette dernière dans les mouvements de rotation de la tête.

Apophyse odontoïde ou dent. — L'apophyse odontoïde ou dent de l'axis représente le pivot de l'articulation atloïdo-odontoïdienne; implantée verticalement à la partie moyenne de la face supérieure de l'axis, elle présente une forme cylindroïde légèrement aplatie transversalement; elle est haute de 15 à 18 millimètres en moyenne et son sommet arrondi et rugueux dépasse toujours de quelques millimètres (2 à 3) l'anneau transverso-atloïdien (voy. : fig. 388).

L'apophyse odontoïde (voy. : *Axis*) présente une facette articulaire sur chacune de ses faces antérieure et postérieure : *a)* la *facette antérieure* ou *atloïdienne* est elliptique à grand axe vertical; convexe dans le sens transversal, elle est légèrement concave ou plane dans le sens vertical; elle s'articule avec la *fovea dentis*; *b)* la *facette postérieure* ou *transversaire*, plus petite que la précédente, occupe la face postérieure du col de la dent; de forme circulaire ou légèrement ovalaire, elle est convexe transversalement et légèrement concave verticalement; elle s'articule avec le fibro-cartilage que l'on trouve appliqué sur la face antérieure du ligament transverse.

A l'état frais, ces deux facettes articulaires sont revêtues d'un cartilage hyalin très mince, et toujours beaucoup plus mince sur la facette postérieure que sur la facette antérieure.

Les deux articulations de la dent. — Par suite de la disposition de ses facettes articulaires, l'apophyse odontoïde s'articule avec l'anneau transverso-atloïdien, par l'intermédiaire de deux articulations du groupe des trochoïdes : l'une, antérieure; l'autre, postérieure, que l'on désigne dans l'ensemble sous le nom d'*articulations de la dent.*

1° **L'articulation antérieure de la dent,** ou **articulation atloïdo-odontoïdienne proprement dite,** est constituée par la *fovea dentis* et la facette articulaire antérieure de l'apophyse odontoïde.

Elle présente une *capsule articulaire* très mince et lâche qui s'insère au pourtour du revêtement cartilagineux des surfaces articulaires en présence, sauf en bas où elle se fixe sur le corps de l'axis et où elle est quelque peu adhérente à la face postérieure du ligament atloïdo-axoïdien antérieur, et en haut où elle se perd sur la face antérieure du ligament suspenseur de la dent.

Cette articulation est pourvue d'une *synoviale* très lâche qui revêt intérieurement la capsule et les surfaces osseuses non encroûtées de cartilage; en haut, elle déborde les surfaces articulaires en formant *deux* petits *culs-de-sac synoviaux* : l'un, supérieur, s'interpose entre le ligament occipito-atloïdien antérieur et le ligament suspenseur de la dent; l'autre, inférieur, communique assez souvent de chaque côté avec les synoviales de l'articulation atloïdo-axoïdienne (voy. : fig. 386).

2° **L'articulation postérieure de la dent,** ou **articulation syndesmo-odontoïdienne** (Poirier), est constituée par la facette articulaire postérieure de l'apophyse odontoïde et le fibro-cartilage du ligament transverse de l'atlas; cette articulation est dépourvue de capsule articulaire.

La *synoviale* est plus étendue que celle de l'articulation précédente, et cela aussi bien dans le sens transversal que dans le sens vertical. Elle envoie *deux prolongements,* l'un supérieur, l'autre inférieur : *a)* le *prolongement supérieur,* haut de 3 à 4 millimètres en moyenne, est souvent très développé : il s'interpose au-dessus du ligament transverse de l'atlas, entre le ligament suspenseur de la dent en avant et le ligament transverso-occipital en arrière; parfois ce prolongement est complètement indépendant de la synoviale transverso-odontoïdienne, pour former une bourse séreuse qui surmonte le sommet de la dent : c'est la *bourse séreuse sus-odontoïdienne de Trolard* ; *b)* le *prolongement inférieur* s'insinue entre la face postérieure du corps de l'axis en avant, et le ligament transverso-axoïdien; parfois ce prolongement communique latéralement avec les synoviales de l'articulation atloïdo-axoïdienne (voy. : fig. 386).

VAISSEAUX ET NERFS. — L'articulation atloïdo-odontoïdienne reçoit : *a)* ses *artères* de la vertébrale; *b)* et ses *nerfs* du deuxième nerf cervical et de l'anse anastomotique du premier au deuxième nerf cervical (anse de l'atlas).

MÉCANISME DES ARTICULATIONS DE LA TÊTE AVEC LE RACHIS CERVICAL

(MOUVEMENTS DE LA TÊTE)

Par rapport au rachis cervical, la tête exécute trois sortes de mouvements qui sont : *a)* des *mouvements de flexion* et *d'extension*; *b)* des *mouvements d'inclinaison* ou de *flexion latérale*; *c)* et des *mouvements de rotation*.

Les mouvements de flexion et d'extension s'exécutent principalement dans l'articulation occipito-atloïdienne, tandis que les mouvements de rotation s'exécutent entre l'atlas et l'axis, au niveau de l'articulation atloïdo-odontoïdienne.

MOUVEMENTS DES ARTICULATIONS OCCIPITO-ATLOÏDIENNES. — Les articulations occipito-atloïdiennes, constituées mécaniquement par le roulement des deux condyles de l'occipital sur les cavités glénoïdes de l'atlas, présentent des mouvements de flexion et d'extension et des mouvements d'inclinaison latérale, les mouvements de rotation y étant pratiquement nuls.

Flexion et extension. — Les mouvements de flexion et d'extension se font autour d'un axe transversal, dit *axe d'enroulement antéro-postérieur des condyles*; cet axe passe par les centres de la courbure antéro-postérieure de chaque condyle.

Dans la flexion, le menton se porte en bas et se rapproche du sternum; dans l'extension, c'est l'inverse qui se produit et la tête se fléchit sur la nuque.

Envisagée en position normale, la flexion atteint 20 degrés et l'extension 30 degrés; au delà de ces limites, les mouvements sont des mouvements combinés avec ceux de la colonne cervicale.

La flexion est limitée par la tension des ligaments occipito-atloïdiens latéraux, occipito-axoïdiens, occipito-odontoïdiens et cervical postérieur. Dans ce mouvement, l'écartement en arrière des deux premières vertèbres cervicales n'entraîne qu'une tension modérée des ligaments occipito-atloïdien postérieur et atloïdo-axoïdien postérieur.

L'extension est limitée par la tension du ligament occipito-atloïdien antérieur, du ligament vertébral commun antérieur, et par la butée de l'occipital contre l'arc postérieur de l'atlas.

Inclinaison latérale. — Les mouvements d'inclinaison latérale se font autour d'un axe antéro-postérieur et médian, dit *axe d'enroulement transversal des condyles*; cet axe passe par le centre de courbure transversale des deux condyles. Dans ce mouvement, les condyles glissent latéralement de droite à gauche ou de gauche à droite, suivant le sens du mouvement, sur les cavités glénoïdes, les courbures des surfaces articulaires étant concordantes.

Le mouvement atteint 15 à 20 degrés en moyenne; il est limité par la tension des ligaments occipito-atloïdien, occipito-axoïdien et occipito-odontoïdien latéral du côté opposé à l'inclinaison.

MOUVEMENTS DES ARTICULATIONS ENTRE L'ATLAS ET L'AXIS. — L'articulation de l'atlas avec l'axis présente des mouvements de rotation, et ce sont les principaux, ainsi que des mouvements de flexion, d'extension et d'inclinaison latérale.

Rotation. — *L'atlas faisant corps avec la tête tourne sur le pivot de l'apophyse odontoïde de l'axis comme une roue sur son essieu* (1) (Cruveilhier). Cette rotation s'exécute par l'intermédiaire de l'anneau ostéo-fibreux transverso-atloïdien et de la dent, autour d'un axe vertical passant par cette dernière; les deux articulations de la dent entrent en jeu simultanément, mais, en même temps que s'exécute ce mouvement de rotation, les masses latérales de l'atlas glissent sur les facettes articulaires de l'axis, d'avant en arrière ou d'arrière en avant, suivant le côté; mais, en raison de la disposition des surfaces articulaires en présence de l'atlas et de l'axis, dont les convexités sont opposées, la crête transversale atloïdienne de contact s'abaisse en même temps que la tête tourne; la rotation de la tête s'accompagne donc d'un abaissement; par contre, en revenant à la position primitive, la tête remonte du fait que la crête transversale atloïdienne de contact se place à nouveau vis-à-vis de la partie culminante de la surface articulaire de l'axis; enfin, la rota-

---

(1) Les anciens désignaient l'axis sous le nom d'*épistrophée* (du grec ἐπιστροφή, tour), c'est-à-dire la *vertèbre tournoyante*.

tion de la tête s'accompagne d'une inclinaison latérale du côté opposé : ce mouvement se passe dans l'articulation occipito-atloïdienne, par suite de la tension du ligament occipito-odontoïdien latéral du côté opposé à la rotation.

Le déplacement de l'atlas sur l'axis est un *mouvement en pas de vis* qui consiste en un mouvement de rotation autour de l'axe de la dent combiné à un mouvement de descente ou d'ascension, suivant que le regard s'éloigne ou se rapproche de la position médiane.

En résumé, la rotation de la tête est un mouvement complexe; la *tête tourne en s'abaissant comme si elle exécutait un mouvement en pas de vis, en même temps qu'elle s'incline du côté opposé à la rotation*; ce fait est du reste facile à vérifier expérimentalement.

Au cours de la déviation latérale de la tête, le névraxe subit normalement une légère torsion, en même temps que les premiers nerfs rachidiens; les racines médullaires du spinal et l'artère vertébrale subissent également une élongation, mais par suite de l'affaissement de la tête et de l'atlas, solidaires l'un de l'autre, aucun effet nocif ne se produit sur ces organes; ce fait est dû à ce que l'abaissement de la tête et de l'atlas compense l'effet produit par la torsion.

Le mouvement de rotation est très variable suivant les sujets; il atteint 30 à 40 degrés de chaque côté, et l'abaissement au cours de la rotation extrême est de 2 mm. 1/2.

Dans le mouvement de rotation de la tête, l'atlas marche avec l'occipital, tandis que l'axis marche avec la troisième cervicale, partant avec le rachis cervical; ce fait explique pourquoi les luxations de l'atlas sur l'axis sont de beaucoup les plus fréquentes parmi les luxations des vertèbres cervicales, le point faible étant au niveau de la *zone de grande mobilité,* c'est-à-dire au niveau de l'articulation atloïdo-axoïdienne.

Flexion et extension. — Les mouvements de flexion et d'extension ont une amplitude très restreinte (10 degrés en moyenne). Ce mouvement consiste en une bascule de l'atlas autour d'un axe transversal passant par la partie centrale des tubercules sous-glénoïdiens; dans ce mouvement, les facettes articulaires inférieures de l'atlas roulent d'avant en arrière ou d'arrière en avant sur les facettes articulaires supérieures de l'axis, en même temps que l'arc antérieur de l'atlas s'élève ou s'abaisse en avant de la dent; ce déplacement de l'arc antérieur autour de la dent n'est nullement contrarié, du fait de l'élasticité de l'anneau transverso-atloïdien.

Inclinaison latérale. — L'inclinaison latérale présente une amplitude minime (5 degrés en moyenne); elle est solidaire de la rotation de la tête.

MOUVEMENTS COMBINÉS DE LA TÊTE ET DU COU. — Les mouvements des articulations de la tête avec les deux premières vertèbres cervicales ne sont pas pratiquement indépendants; ce sont pour la plupart des mouvements combinés, dont l'amplitude est beaucoup plus étendue que celle des mouvements précédents; le jeu des articulations intervertébrales de la colonne cervicale permet des mouvements : *a)* de flexion et d'extension, dont l'amplitude atteint 150 degrés; *b)* d'inclinaison bilatérale de 160 degrés, et de rotation bilatérale de 180 degrés.

Dans ces mouvements, et plus spécialement dans les mouvements de flexion et d'extension forcée de la tête sur la colonne vertébrale, l'appareil ligamentaire occipito-atloïdien joue un rôle important dans le mécanisme des lésions de l'atlas et de l'axis; c'est ainsi que : *a)* dans la flexion forcée, la tension du ligament occipito-odontoïdien médian peut arracher l'apophyse odontoïde et entraîner par la suite une luxation de l'atlas en avant; *b)* et dans l'extension forcée, l'inflexion de l'apophyse odontoïde en arrière entraînée par l'arc antérieur de l'atlas produit une fracture de cette apophyse à sa base.

ÉQUILIBRE DE LA TÊTE SUR LA COLONNE VERTÉBRALE. — La tête n'est en équilibre que dans une seule position, à savoir, lorsque celle-ci, renversée en arrière, est placée de telle façon que la verticale passant par son centre de gravité coupe l'axe d'enroulement antéro-postérieur des condyles (axe transversal) dans le plan médian; encore ferons-nous remarquer que dans cette position le centre de gravité étant situé au-dessus de l'axe de rotation de la tête, celle-ci est placée comme un œuf sur sa pointe (Roud), l'équilibre est instable et il peut être détruit par le moindre déplacement.

Normalement, lorsque la tête est placée de telle sorte que le regard soit dirigé en avant et suivant l'horizon, son centre de gravité est situé un peu en avant de l'axe transversal des condyles; l'équilibre est alors maintenu grâce à la tonicité des muscles extenseurs de la tête (muscles de la nuque).

L'effort musculaire que doivent produire ces muscles pour maintenir l'équilibre est toutefois minime, car le bras de levier (antérieur) sur lequel agit la pesanteur est très court, alors que le bras de levier (postérieur) sur lequel agissent les muscles extenseurs, trapèze par exemple, est beaucoup plus long.

MUSCLES MOTEURS DE LA TÊTE PAR RAPPORT AU RACHIS CERVICAL. — Les muscles moteurs de la tête par rapport au rachis cervical se distinguent en muscles fléchisseurs, extenseurs, fléchisseurs latéraux et rotateurs.

1° Les **muscles fléchisseurs** sont les muscles prévertébraux (grand et petit droit antérieurs de la tête), les muscles droits latéraux, et accessoirement les muscles sus- et sous-hyoïdiens, et les sterno-cléïdo-mastoïdiens lorsque la tête et la colonne cervicale sont préalablement fléchies.

2° Les **muscles extenseurs** sont très développés et très puissants afin de maintenir l'équilibre de la tête; ce sont les muscles de la nuque : trapèze, *splenius capitis*, grand et petit complexus, grand et petit droit postérieur de la tête, et petit oblique de la tête.

La flexion ou l'extension directe de la tête ne sont possibles que par une action synergique, simultanée, bilatérale, des muscles fléchisseurs ou extenseurs; toute action unilatérale produirait une inclinaison avec rotation du même côté.

3° Les **muscles fléchisseurs latéraux** sont : le droit latéral, le sterno-cléïdo-mastoïdien, et tous les muscles de la nuque lorsqu'ils se contractent d'un seul côté; mais cette action est plus spécialement marquée pour le petit complexus.

4° Les **muscles rotateurs** sont : *a)* du *même côté* que la contraction, le splénius, le grand droit postérieur et le grand oblique de la tête; *b)* du *côté opposé* à la contraction, le sterno-cléïdo-mastoïdien et le trapèze.

ARTICULATIONS
DE LA COLONNE VERTÉBRALE

Il faut entendre par articulations de la colonne vertébrale, les articulations intrinsèques du rachis, c'est-à-dire celles qui unissent entre elles les différentes pièces squelettiques de la colonne vertébrale, depuis l'atlas jusqu'au coccyx.

Nous décrirons donc : 1° les *articulations des vertèbres entre elles,* à l'exception de celles qui unissent l'atlas et l'axis que nous avons étudiées précédemment dans un chapitre spécial (voy. : *Articulations de la tête avec le rachis cervical*); 2° et les *articulations propres à certaines vertèbres.*

ARTICULATIONS DES VERTÈBRES ENTRE ELLES

A l'exception de l'atlas et de l'axis, qui présentent des articulations un peu spéciales, les vertèbres s'articulent entre elles par l'intermédiaire de leurs corps vertébraux et de leurs apophyses articulaires; d'autre part, les vertèbres sont réunies à distance par des ligaments tendus entre leurs lames, leurs apophyses épineuses et leurs apophyses transverses.

I. — ARTICULATIONS DES CORPS VERTÉBRAUX

Au niveau de toute l'étendue du rachis mobile, ces articulations sont des amphiarthroses parfaites; au niveau du rachis cervical, il s'y ajoute latéralement deux arthrodies pour les apophyses semi-lunaires (crochets) constituant les articulations unco-vertébrales de Trolard.

SURFACES ARTICULAIRES. — Les surfaces articulaires sont constituées par les faces en regard (supérieure et inférieure) de deux corps vertébraux adjacents, chaque corps vertébral s'articulant, par sa face supérieure avec la face inférieure du corps vertébral sus-jacent et par sa face inférieure avec la face supérieure du corps vertébral sous-jacent.

A L'ÉTAT SEC, chacune de ces faces est légèrement excavée; elle présente *deux parties* : *a)* l'une *centrale,* d'aspect spongieux, criblée de fins orifices; c'est la *zone criblée*; c'est aussi le point faible de la vertèbre favorisant ainsi la formation des hernies intra-spongieuses du *nucleus pulposus; b)* l'autre *périphérique,* blanchâtre, dense, disposée sous l'aspect d'une bordure en relief : c'est le *bourrelet marginal.*

Les faces en regard des deux vertèbres superposées interceptent entre elles un espace lenticulaire, variable en épaisseur suivant les régions: c'est l'*espace intervertébral*, occupé par le disque intervertébral.

A L'ÉTAT FRAIS, une mince lamelle cartilagineuse recouvre la zone criblée ou plus exactement la partie centrale des faces supérieure et inférieure du corps vertébral; cette couche de cartilage hyalin est plus épaisse sur les bords qu'au centre où elle se confond avec les fibres de l'anneau fibreux; son épaisseur moyenne est de 1 millimètre à 1 mm. 1/2. La surface de la couche cartilagineuse n'est pas lisse du côté de l'articulation : elle présente des franges, dites *franges de Rathke*. Son rôle est d'une importance capitale dans la nutrition du disque intervertébral, car les échanges qui assurent cette nutrition doivent se faire à travers les lames cartilagineuses; en conséquence, toute altération du cartilage entraîne sa dégénérescence, ce qui explique, pour le disque intervertébral, la diminution, puis la perte de son élasticité et de sa souplesse; enfin, la couche cartilagineuse présente également à ce niveau un rôle protecteur contre les infections venues par voie sanguine à la vertèbre.

MOYENS D'UNION

Les moyens d'union comprennent : *a)* d'une part, des ligaments interosseux ou *disques intervertébraux* qui, comme leur nom l'indique, s'interposent entre les surfaces articulaires opposées de deux corps vertébraux voisins; *b)* et d'autre part, des *ligaments périphériques*, appliqués en avant et en arrière des corps vertébraux, et disposés sous l'aspect de deux bandes longitudinales sur toute la hauteur de la colonne vertébrale : on les désigne sous les noms de *ligaments vertébraux commun antérieur et postérieur.*

1° Disques intervertébraux.

Les *disques intervertébraux* (1) sont interposés entre les faces opposées de deux corps vertébraux voisins :

a) **Nombre.** — Ils sont au *nombre* de 23 (avec variations possibles suivant le nombre des vertèbres, par excès ou par défaut); ils s'étendent depuis l'axis jusqu'au sacrum. Le premier est placé entre le corps de l'axis et le corps de la troisième vertèbre cervicale; le dernier est situé entre le corps de la cinquième vertèbre lombaire et la facette articulaire de la base du sacrum.

Ils présentent la même configuration générale que l'espace intervertébral intercepté entre les corps vertébraux où ils se logent.

b) **Forme.** — Chaque disque possède grossièrement la *forme* d'une lentille biconvexe, du fait qu'il épouse celle de l'espace intervertébral; il est moulé sur la concavité des surfaces articulaires des corps vertébraux; aussi ses faces supérieure et inférieure sont-elles légèrement bombées; sa circonférence apparaît à la face antérieure et latérale de la colonne des corps sous l'aspect de bandes blanchâtres transversales; comme les corps vertébraux, il est légèrement échancré en arrière, et répond à la paroi antérieure du canal rachidien; en avant et en arrière, il donne insertion aux ligaments communs vertébraux; mais alors que le ligament vertébral commun antérieur lui est très intimement adhérent, le

(1) Ouvrages et articles à consulter : E. GEIST : The intervertebral disc. *Journal of the American medical Association,* 1931, p. 1676.

R. SMITH : The intervertebral discs. *The british Journal of Surgery,* 1931, n° 71.

G. MAURIC : *Le disque intervertébral, pathologie diagnostic et indications thérapeutiques.* Masson et Cie, édit., Paris, 1933.

P. GLORIEUX : *La hernie postérieure du disque intervertébral.* Masson et Cie, édit., Paris, 1937.

ligament vertébral commun postérieur ne lui est que très faiblement adhérent; cette disposition est en grande partie la cause des hernies postérieures du *nucleus pulposus* (voy. : fig. 395 et 408).

c) **Epaisseur.** — L'épaisseur du disque intervertébral est variable; sa plus grande épaisseur occupe la partie moyenne du disque.

Au niveau des parties antérieure et postérieure de sa circonférence, l'épaisseur du disque intervertébral est fonction des courbures du rachis; dans les régions cervicale et lombaire, le disque intervertébral est plus épais en avant qu'en arrière; dans la région dorsale, c'est l'inverse : il est plus épais en arrière qu'en avant; cette disposition du disque intervertébral est due à l'absence de parallélisme des surfaces articulaires en regard, et aux courbures sagittales du rachis.

Envisagée par rapport aux courbures du rachis, la plus grande épaisseur parmi les parties antérieure et postérieure du disque intervertébral est telle qu'elle est toujours plus grande du côté convexe, et plus petite du côté concave de la courbure.

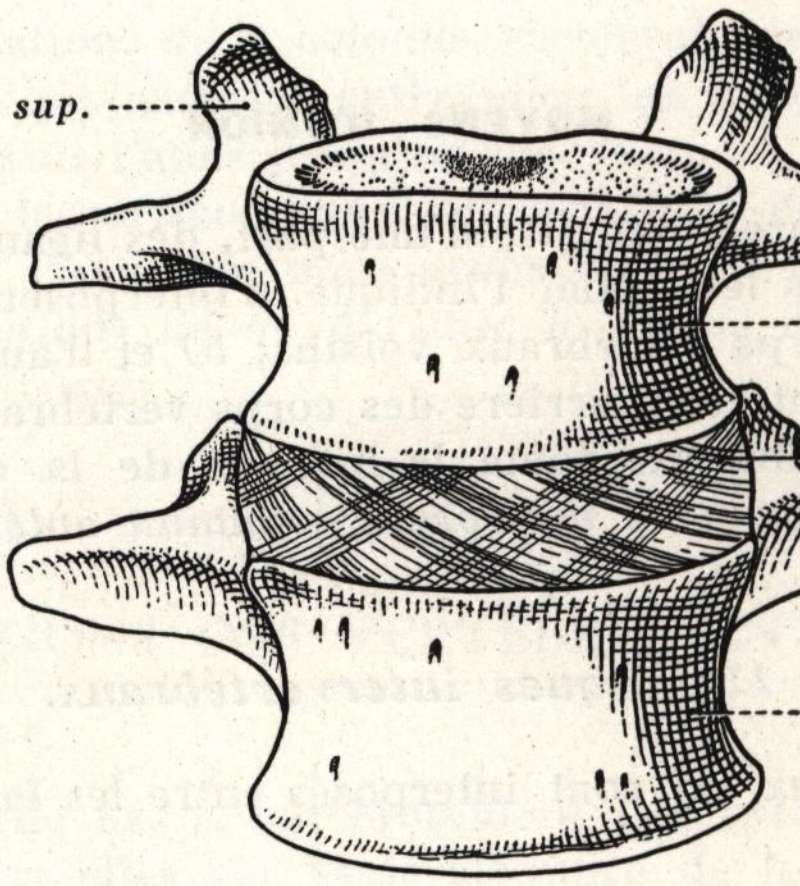

FIG. 393. *Disque intervertébral lombaire, vue antérieure.*

Les disques les moins épais sont ceux qui sont compris entre la première et la sixième vertèbre dorsale (3 à 4 millimètres); les plus épais sont les disques lombaires (10 à 12 millimètres entre la troisième et la quatrième lombaire); quant aux disques cervicaux, ils ont une épaisseur à peu près uniforme du haut en bas du rachis cervical (5 à 6 millimètres).

L'ensemble de l'épaisseur de tous les disques intervertébraux représente environ le *quart* de la hauteur du rachis mobile et le douzième de la hauteur totale du corps (taille).

CONSTITUTION ANATOMIQUE. — La constitution anatomique du disque intervertébral a été fort bien décrite autrefois par Luschka en 1858, et bien étudiée récemment par Schmorl (de Dresde) et ses élèves.

Le disque intervertébral (1) est constitué par *deux parties* d'origine et de nature différentes : *a)* l'une, *périphérique*, l'*anneau fibreux*, dérivé du mésenchyme sclérotomial; *b)* l'autre, *centrale*, le *nucleus pulposus*, d'origine notochordale; toutefois il n'existe pas de limite bien tranchée entre l'anneau fibreux et le *nucleus pulposus* (voy. : fig. 394 et 395).

(1) Articles à consulter : H. ROUVIÈRE : Sur la texture des disques intervertébraux. *Comptes rendus de la Société de Biologie*, 1921, p. 156.

E. SCHRADER : Der Bau der Zwischenwirbelscheiben in seinen Beziehungen zur Beanspruchung. *Zeitschrifft fur Orthopädische Chirurgie*, 1931, p. 642

Anneau fibreux. — L'anneau fibreux *(annulus lamellosus)* est le principal moyen d'union des corps vertébraux. Il présente une coloration blanchâtre, une consistance ferme et élastique; il se fixe solidement au bourrelet marginal et à la périphérie du cartilage d'encroûtement de la surface criblée où ses fibres s'enfoncent profondément dans l'épaisseur des éperons cartilagineux, d'où le nom d'***épiphyses crampons*** que Schmorl a donné aux disques épiphysaires.

Il est constitué par une série de lamelles fibreuses concentriques, tendues obliquement entre deux corps vertébraux voisins; aussi a-t-on pu comparer leur disposition à celles des écailles d'un bulbe d'oignon; la direction des fibres est la même pour une même lamelle, mais elle est disposée en sens inverse pour les lamelles voisines; ainsi les lamelles qui constituent chaque anneau fibreux se succèdent avec une obliquité inverse, et les fibres d'une lamelle donnée s'entrecroisent à la fois avec celles de la lamelle précédente et celles de la lamelle suivante.

Cette orientation, d'apparence si complexe, des fibres des disques intervertébraux, est due au fait qu'elles sont disposées suivant la direction des tractions qui s'exercent sur elles.

Fig. 394.
Coupe transversale passant par un disque intervertébral lombaire, segment inférieur de la coupe.

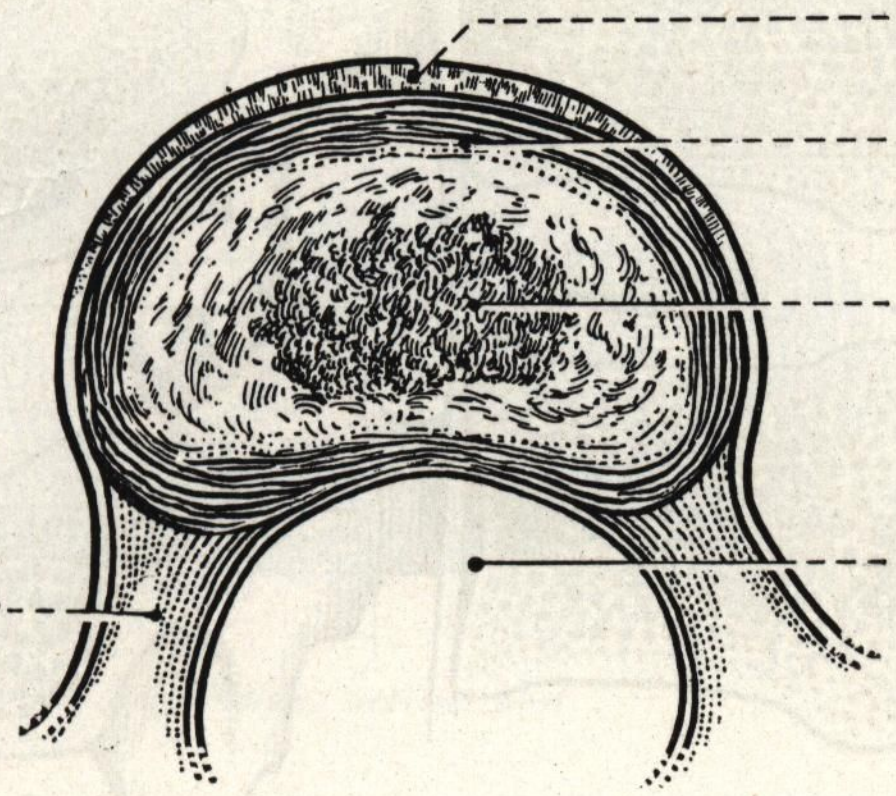

Les mouvements très divers des articulations des corps vertébraux entre eux sont la cause déterminante de l'orientation des faisceaux fibreux; les mouvements d'inclinaison en avant, en arrière et sur les côtés du rachis se font autour d'une infinité d'axes horizontaux; tandis que les mouvements de rotation à droite et à gauche se passent autour d'un axe vertical ; or, comme ce sont les mêmes faisceaux fibreux qui limitent ces divers mouvements, les fibres qui les constituent se sont adaptées à ces fonctions si complexes en s'orientant suivant les différents sens des forces de traction, et cela en prenant une *direction oblique,* c'est-à-dire intermédiaire entre les directions de traction verticale et horizontale (Rouvière).

L'obliquité des fibres n'est pas la même à tous les étages de la colonne vertébrale; c'est ainsi qu'au niveau du rachis lombaire elles se rapprochent davantage de l'horizontale qu'au niveau du rachis cervical. Cette inclinaison sur l'horizontale : *a)* est proportionnelle à la longueur des fibres, et celles-ci sont d'autant plus longues que les mouvements sont plus étendus; *b)* enfin, elle croît avec la pression que supportent les disques auxquels elles appartiennent (Rouvière), et cette pression augmente naturellement de haut en bas (voy. : fig. 393).

Histologiquement, ces lamelles fibreuses sont constituées par des fibres conjonctives et élastiques, par quelques cellules cartilagineuses, éparses ou groupées, et par une substance fondamentale peu abondante.

Nucleus pulposus (1). — Le *nucleus pulposus* ou *noyau pulpeux,* ou *noyau gélatineux* est représenté par une masse ovoïde, aplatie de haut en bas, allongée transversalement, et incluse dans la partie centrale de l'anneau fibreux.

Sa *situation* est variable suivant le niveau auquel on l'envisage; il est le plus souvent en position excentrique et exceptionnellement en position centrale.

Il est situé en arrière de l'axe géométrique du corps vertébral, donc plus près du bord postérieur que du bord antérieur; dans la région lombaire, il se situe à l'union des deux tiers antérieurs et du tiers postérieur; enfin sa position excentrique est également plus accentuée dans la région dorsale que dans la région cervicale. Cette *excentricité* du *nucleus pulposus* par rapport aux corps vertébraux est différemment interprétée par les auteurs; pour les uns (Calvé et Galland), il faut en rechercher la cause dans le méca-

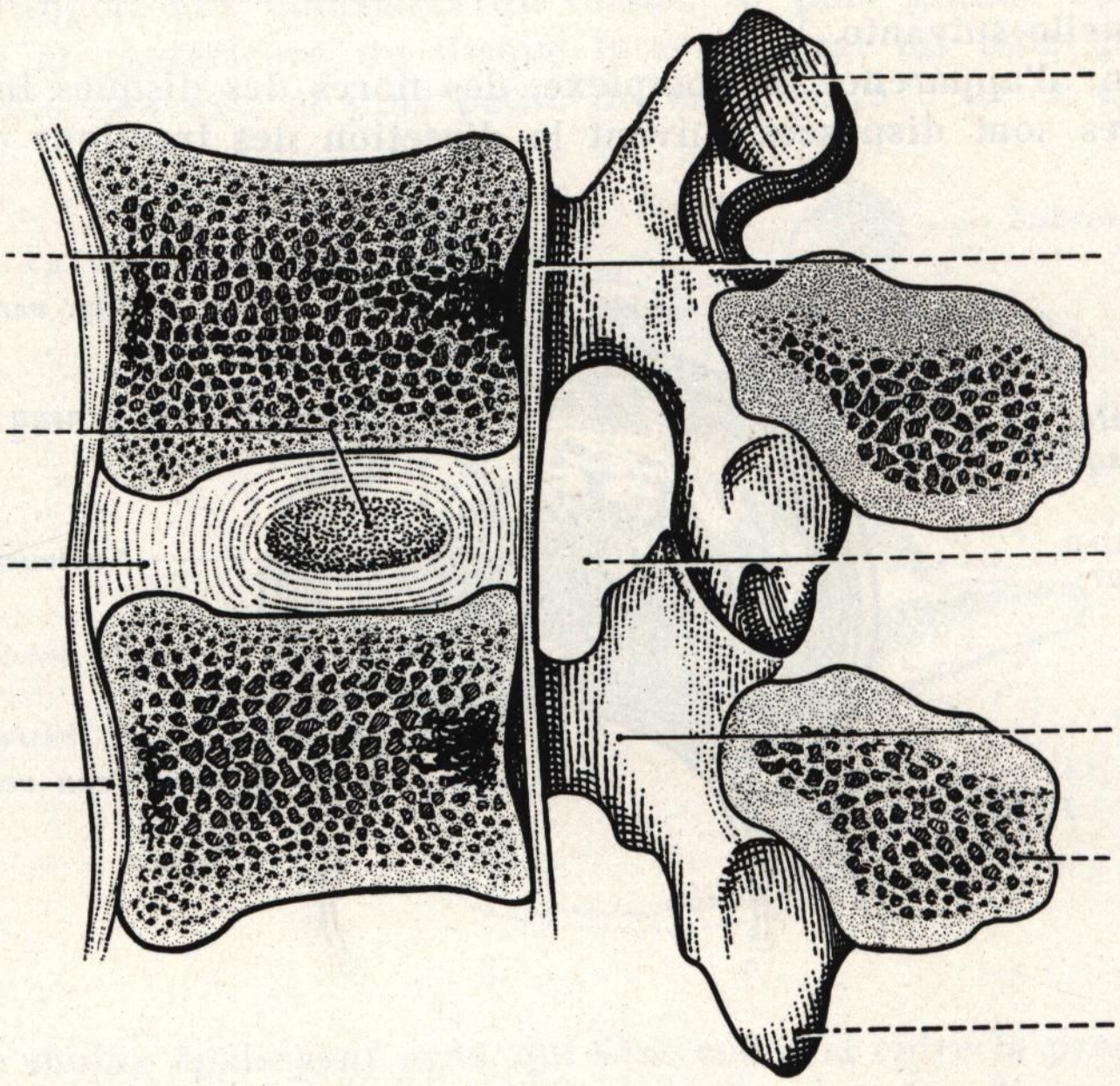

FIG. 395. — *Articulation intervertébrale, coupe médio-sagittale, segment droit de la coupe.*

nisme des articulations intervertébrales; pour d'autres (Rouvière et Delon), dans la disposition des ligaments qui unissent deux vertèbres voisines.

Chez l'enfant et chez le jeune adulte, il est très développé et présente une coloration blanchâtre, une consistance molle presque gélatineuse (*noyau gélatineux* de certains anatomistes); par contre, chez le vieillard, il est plus petit que chez l'adulte et possède une coloration jaunâtre; mais il est plus dense et quelque peu friable.

Il est plus développé dans les régions lombaire et cervicale que dans la région dorsale.

A la périphérie, il envoie des prolongements qui pénètrent à travers les lamelles de l'anneau fibreux périphérique.

---

(1) Ouvrages et articles à consulter : CALVÉ et GALLAND : Le *nucleus pulposus* intervertébral. *La Presse médicale,* 16 avril 1930, n° 31.

ROUVIÈRE et DELON : Topographie et rôle du noyau gélatineux des disques intervertébraux. *Echo médical du Nord,* 1936, n° 21, p. 837.

L. DELON : Topographie et rôle du *nucleus pulposus. Thèse de Paris,* 1936.

ROUVIÈRE : *Anatomie générale. Origine des formes et des structures anatomiques.* Masson et Cie, édit., 1939.

Assez souvent, il présente une cavité centrale irrégulière, pleine de liquide, véritable *cavité articulaire* sur laquelle nous reviendrons; anormalement, il peut être calcifié et cela même chez des adultes jeunes.

Ses *propriétés physiques* sont des plus intéressantes; il est *inextensible, incompressible,* mais extraordinairement *déformable* et fortement *hygrométrique.* Examiné sur une coupe médio-sagittale du rachis, il fait hernie au dehors et apparaît en relief sur la surface de la coupe. Il possède une très grande affinité pour l'eau; plongé dans l'eau, il acquiert rapidement un volume double; abandonné à l'air libre, il se dessèche très vite et devient dur et jaunâtre après dessiccation.

Sa *teneur en eau* diminue avec l'âge, et elle explique pour une grande part, sa consistance et ses propriétés. D'après J. Püschel, le *nucleus pulposus* renferme 88 % d'eau chez le nouveau-né; 70 % à trente-cinq ans et 68 % à quatre-vingts ans.

Son origine notochordale est corroborée par la présence à son niveau de *cellules physaliformes de Virchow,* fréquentes chez l'enfant, exceptionnelles chez l'adulte.

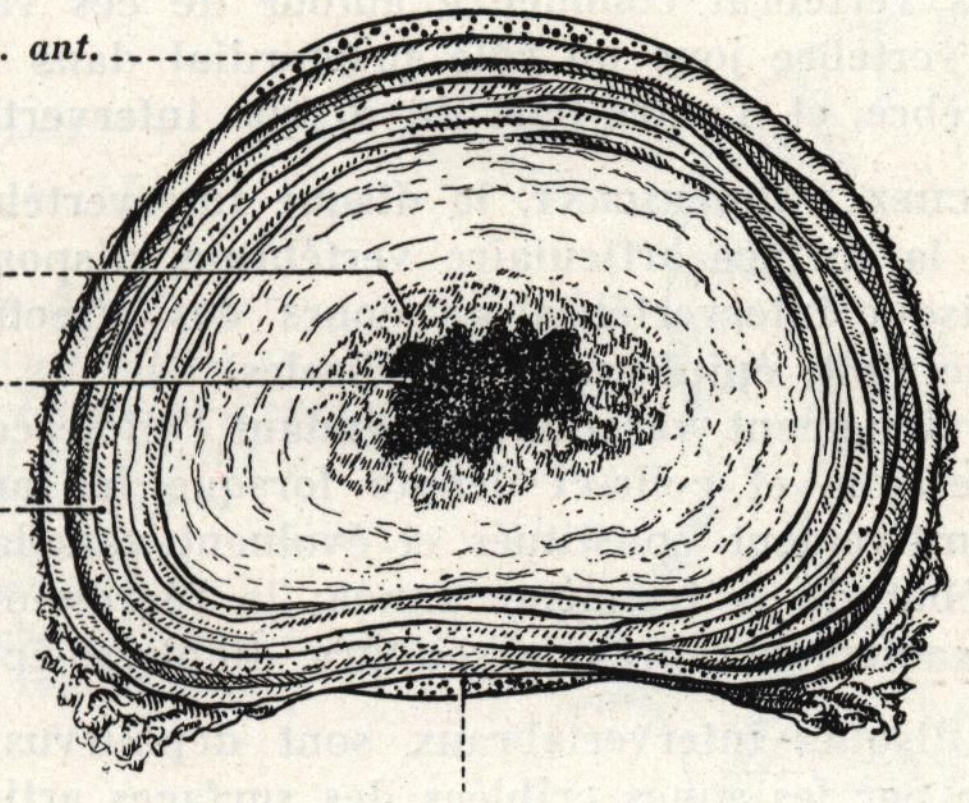

FIG. 396. *Disque intervertébral lombaire, vue supérieure.*

Cavité ou fente articulaire. — Tous les auteurs classiques écrivent que l'articulation des corps vertébraux est une amphiarthrose dépourvue de cavité articulaire; cela est vrai chez le nouveau-né et chez le tout jeune enfant, mais ne l'est plus chez l'adolescent et chez l'adulte.

A la naissance, le *nucleus pulposus* est franchement homogène; mais vers six ou sept ans, il se produit une liquéfaction partielle et inégale de sa partie centrale; aussi est-ce à cet âge que l'on voit s'ébaucher une cavité centrale à l'intérieur du noyau (voy.: fig. 396).

Cette *cavité,* véritable *fente articulaire* découverte par Portal, fut mise en évidence par Cruveilhier et par Luschka. Elle est d'abord virtuelle et ne devient réelle et nettement apparente qu'à l'âge de sept ans, où il est possible de l'injecter (Schmorl); enfin elle est plus apparente au niveau de la région lombaire que partout ailleurs. Ses parois sont irrégulières et ne possèdent aucun revêtement endothélial; par contre, elles sont frangées; c'est un véritable *espace articulaire rudimentaire* suivant l'expression de Luschka. Elle émet des diverticules et l'on a pu décrire : un *prolongement antérieur* qui peut atteindre l'anneau fibreux et un *prolongement postérieur,* généralement plus étendu que le précédent, disposé sous la forme d'une fente aplatie de haut en bas *(fente de Schmorl et Geipel)*; dans certains cas, elle arrive au contact du ligament vertébral commun postérieur. Ces prolongements, et plus spécialement le prolongement postérieur, constituent un point faible dans le disque, véritable amorce à la hernie postérieure du *nucleus pulposus.*

La cavité articulaire contient un liquide que l'on a voulu comparer au liquide synovial, mais il en diffère dans sa composition, car il représente le vestige de la liquéfaction de la partie centrale du *nucleus pulposus* (voy. : fig. 396).

Chez l'adulte et chez le vieillard, les parois de cette cavité sont parfois revêtues de fines concrétions calcaires (calcification).

VASCULARISATION. — La vascularisation des disques intervertébraux a été particulièrement bien étudiée par Böhming (1931), Ubermuth et Schmorl; elle est différente avec l'âge :

a) CHEZ LE FŒTUS, les vaisseaux artériels destinés à l'articulation intervertébrale pénètrent le futur corps vertébral au moment de la chondrification; ils sont pour la plupart médians ou paramédians, et se distinguent en *vaisseaux dorsaux* et *ventraux*. Dans le corps vertébral, chaque artériole se divise en deux branches : l'une ascendante, l'autre descendante, qui pénètrent la région du futur disque intervertébral *(vaisseaux discaux)*.

L'ossification du corps vertébral commence autour de ces vaisseaux et, par ce fait, la vascularisation de la vertèbre joue un rôle primordial dans le développement d'une part, du corps de la vertèbre, et d'autre part du disque intervertébral.

b) CHEZ L'ENFANT et CHEZ L'ADOLESCENT, le disque intervertébral reçoit ses vaisseaux de la partie centrale de la surface articulaire vertébrale, disposition qui explique chez eux les altérations du disque intervertébral au cours des affections inflammatoires des corps vertébraux (mal de Pott, épiphysites vertébrales).

Le disque est encore richement vascularisé pendant l'adolescence, mais ses vaisseaux y sont en voie de régression, et celle-ci débute lorsque les anneaux épiphysaires ou marginaux (1) sont définitivement constitués et évoluent vers la soudure au corps vertébral, c'est-à-dire au début de la treizième année; la régression est totale à la fin de la croissance ou plus exactement après la soudure diaphyso-épiphysaire (25 ans).

c) CHEZ L'ADULTE, les disques intervertébraux sont dépourvus de vaisseaux propres; leur nutrition est assurée par les zones criblées des surfaces articulaires vertébrales, par diffusion à travers le cartilage de revêtement de cette surface. Cette nutrition précaire explique la fréquence des altérations, partant de la dégénérescence rapide du disque intervertébral avec l'âge, et aussi certains faits d'ordre pathologique des hernies discales.

INNERVATION. — L'innervation du disque intervertébral a fait l'objet de nombreux travaux. Pour les uns (Yung et Brunschwig, 1932), le disque intervertébral est dépourvu d'innervation; l'élément sensitif à ce niveau est hors du disque et exclusivement représenté par l'appareil ligamentaire; pour d'autres, au contraire (Sappey, Hovelacque, Roofe, Spurling et Bradford), il existe une innervation propre au disque intervertébral; celle-ci est fournie par le *nerf sinu-vertébral de Luschka*; la dissection attentive de ce nerf montre qu'il fournit des filets nerveux à la portion périphérique des disques et chaque nerf innerve non seulement le disque segmentaire, mais aussi, par un filet descendant *(nerf de Roofe)*, le ou les disques sous-jacents; cette disposition est surtout nette au niveau des régions dorsale inférieure et lombaire (Roofe) (2).

Cette innervation du disque explique la raison pour laquelle la hernie discale est très douloureuse par elle-même, la lombalgie étant parfois le signe précurseur de la sciatique et souvent le seul avant l'apparition des phénomènes de compression radicu-

---

(1) Les anneaux épiphysaires sont complètement développés à l'âge de douze ans (DELAHAYE).

(2) Articles à consulter : ROOFE : Innervation of annulus fibrosus and posterior longitudinal ligament. *Archives of Neurology and Psychiatry*, 1940, p. 100.

LAZORTHES, POULHES et ESPAGNO : Etude sur les nerfs sinu-vertébraux lombaires. Le nerf de Roofe existe-t-il ? *Comptes rendus de l'Association des Anatomistes*, 1947, p. 317.

laire; d'autre part, elle permet d'interpréter la douleur très vive, douleur exquise et bien localisée, réveillée au cours de l'opération par la moindre pression exercée directement sur la hernie du disque (Petit-Dutaillis et de Sèze).

VARIATIONS DU DISQUE INTERVERTÉBRAL AVEC L'AGE. — Le disque intervertébral dans ses deux parties constitutives (anneau fibreux et *nucleus pulposus*) offre des caractères anatomiques différents suivant l'âge.

1° CHEZ L'ENFANT, la couche cartilagineuse qui recouvre les faces supérieure et inférieure des corps vertébraux est beaucoup plus épaisse que chez l'adulte; elle comble les sillons à sens radiaire que l'on observe sur les vertèbres (voy. : fig. 397).

L'anneau fibreux, très apparent, est franchement séparé du noyau pulpeux et l'ensemble est d'une grande élasticité; mais le caractère essentiel, c'est la riche vascularisation qu'offre le disque intervertébral chez l'enfant. Cette vascularisation, bien étudiée par Ubermuth, provient des artères des vertèbres; ce sont de fines artérioles qui pénètrent

FIG. 397.

Surface articulaire d'une vertèbre lombaire d'enfant montrant les sillons dus à l'empreinte cartilagineuse, face supérieure (demi-schématique, grossie une fois et demie).

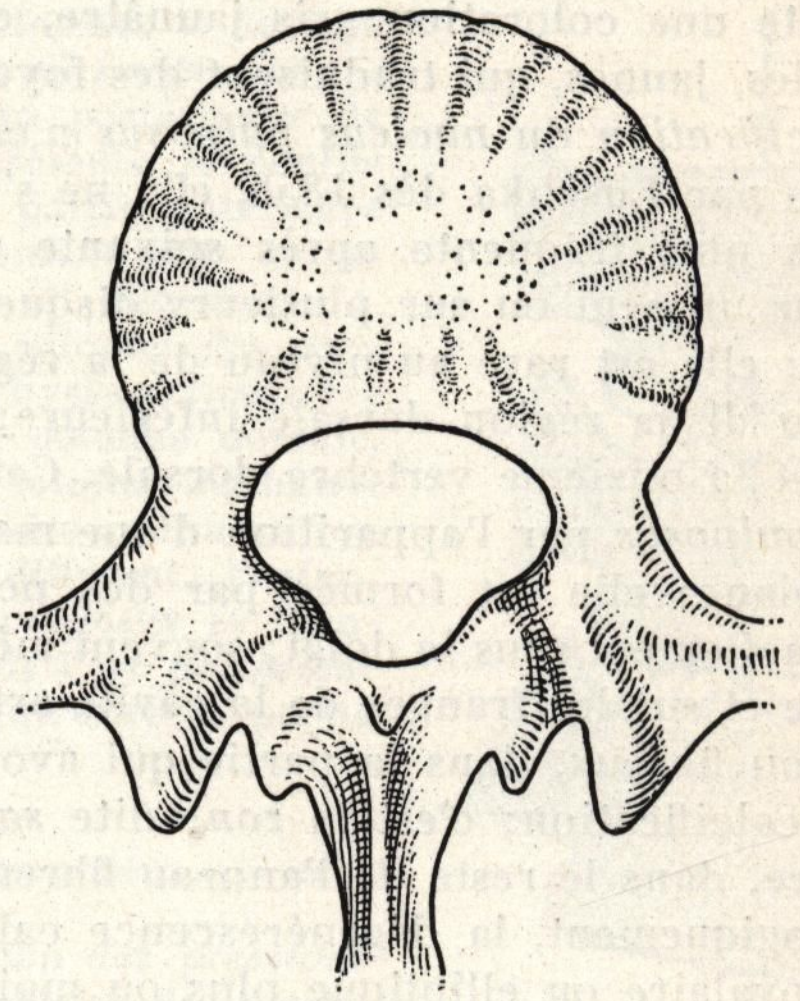

le disque, au niveau de ses faces inférieure et supérieure, par les orifices de la zone criblée; elles sont donc disposées perpendiculairement au corps vertébral; elles s'anastomosent entre elles au niveau de la partie centrale du disque, et à la périphérie avec les artères du périoste.

2° CHEZ L'ADOLESCENT, l'apparition des épiphyses (anneaux épiphysaires) vient modifier la constitution anatomique du disque intervertébral, en même temps qu'il se produit une régression dans sa richesse vasculaire.

Les points d'ossification (anneaux épiphysaires ou marginaux) apparaissent en premier lieu au niveau des éperons cartilagineux qui recouvrent les sillons de la bordure marginale; séparés tout d'abord les uns des autres, ils se réunissent très tôt pour former une plaque osseuse, disposée en demi-anneau au-dessus du rebord marginal et appelée *anneau épiphysaire*. Cet anneau apparaît à l'âge de neuf ans chez les filles, de dix ans chez les garçons (Beadle), et il est complètement développé à douze ans (Delahaye); sa soudure progressive au corps vertébral s'effectue entre quatorze et vingt ans chez les filles, seize et vingt-trois ans chez les garçons, pour être complète vers vingt-quatre ans.

Au cours de l'ossification du cartilage, les faisceaux de l'anneau fibreux s'enfoncent profondément dans l'épaisseur des éperons cartilagineux périphériques, de telle sorte que, à la soudure épiphysaire, ces faisceaux sont solidement amarrés au corps vertébral par l'inter-

médiaire de l'épiphyse vertébrale, d'où le nom d'*épiphyse crampon* (*Haftepiphyse* des Allemands) donné à cette dernière pour bien montrer son rôle de fixation du disque au corps vertébral (Schmorl).

Le corps vertébral cesse de s'accroître en hauteur lorsque l'anneau épiphysaire est soudé.

La régression de la vascularisation du disque intervertébral commence vers l'âge de treize ans; elle se continue pendant la croissance et l'on ne trouve plus de vaisseaux dans le disque intervertébral après la soudure diaphyso-épiphysaire.

3° Chez le vieillard, le disque intervertébral perd de son élasticité et souvent même on peut observer une véritable *sénilité précoce du disque* dont les manifestations apparaissent entre trente et trente-cinq ans.

Les modifications principales portent sur le *nucleus pulposus*; après section médio-sagittale de ce dernier, celui-ci ne fait plus hernie; bien au contraire, il se rétracte et apparaît nettement séparé de l'anneau fibreux, comme une noisette desséchée dans sa coquille; après quarante ans, il est souvent sec, amorphe et friable; vers la cinquantaine, il présente une coloration gris jaunâtre, coloration due à l'existence de petites masses semi-molles, jaunes, qui traduisent des foyers de dégénérescence.

La *calcification* du *nucleus pulposus* n'est pas exceptionnelle chez le vieillard. Entrevue et décrite par Luschka dès 1858, elle ne s'observe jamais avant la trentaine; mais elle est deux fois plus fréquente après soixante ans, qu'entre trente et soixante ans. Elle peut porter sur un seul ou sur plusieurs disques à la fois. On ne l'a jamais observée à la région cervicale; elle est rare au niveau de la région lombaire, mais particulièrement fréquente au niveau de la région dorsale inférieure; son maximum de fréquence est situé entre la sixième et la onzième vertèbre dorsale. Cette calcification se traduit au lieu et place du *nucleus pulposus* par l'apparition d'une masse blanchâtre, d'aspect crayeux, noyée dans un liquide blanc; elle est formée par des petites granulations relativement dures que l'on émiette facilement sous le doigt; souvent même une partie de ces granulations est fixée sur la surface et sur les franges de la cavité articulaire.

L'anneau fibreux, dans la partie qui avoisine le *nucleus pulposus*, ne présente jamais de zone de calcification; c'est la *zone* dite *sans affinité calcaire de Barsony et Koppenstein*; par contre, dans le reste de l'anneau fibreux, on peut observer des concrétions calcaires.

Radiologiquement, la dégénérescence calcaire se traduit sur les clichés par une ombre à contour ovalaire ou elliptique plus ou moins régulier et d'aspect nuageux *(aspect nuageux de Beneke)* interposée entre deux corps vertébraux.

ROLE PHYSIOLOGIQUE. — Le disque intervertébral possède un rôle physiologique considérable au cours des multiples mouvements qui se passent au niveau de la colonne vertébrale. Il est *amortisseur* et *répartiteur des pressions* qui s'exercent au niveau de la colonne des corps; mais il ne faut pas attribuer ce rôle exclusivement au *nucleus pulposus*, car dans la physiologie des articulations intervertébrales, l'anneau fibreux joue un rôle considérable et, tant anatomiquement que fonctionnellement, le *disque intervertébral forme un tout* (voy. : fig. 398).

Le *disque intervertébral* tout entier exerce un contrôle sur les pressions variées et multiples qui agissent sur les corps vertébraux, car c'est à ce niveau que s'entrecroisent les différentes forces qui agissent sur lui (puissance et résistance).

Le *nucleus pulposus*, véritable lentille mucoïde, déformable et cependant incompressible, transmet et répartit régulièrement les pressions sur toute la surface terminale des corps vertébraux (Roux); il amortit les pressions que son siège lui permet de distribuer uniformément; c'est l'*élément principal de l'appareil amortisseur*; mais il ne peut remplir son rôle que si les autres parties du disque fonctionnent normalement, et toutes ses qualités (élasticité, turgescence, pouvoir d'expansion), il les perd s'il n'est pas étroitement maintenu par l'anneau fibreux et par les couches cartilagineuses qui revêtent les faces supérieure et inférieure des corps vertébraux; ces parties, qui sont les plus résistantes du disque intervertébral, doivent être absolument intactes et l'anneau fibreux ne doit permettre qu'une déformation minime du *nucleus pulposus*, une déformation juste suffisante pour qu'il puisse atténuer l'action des chocs; ainsi le *rôle de contrôle* dans les transmissions des chocs est donc dévolu au disque tout entier.

A l'intérieur de sa loge fibreuse, *le nucleus pulposus est sous pression*; il tend à éloigner l'une de l'autre les vertèbres adjacentes, ainsi que la périphérie de l'anneau fibreux; nous savons que

cette *expansibilité* peut être nettement mise en évidence lorsqu'on pratique une coupe de la colonne vertébrale sur un sujet jeune; le noyau gélatineux fait hernie à la coupe sous l'aspect d'un mince bourrelet blanc, transparent, de consistance ferme et élastique; toutefois nous rappellerons que sa turgescence, partant son expansibilité, dépendent de l'état hygrométrique du *nucleus pulposus.*

Cette propriété est en grande partie à la base du mécanisme de formation des ostéophytes vertébraux. La naissance des ostéophytes (becs de perroquet développés au niveau des bords marginaux) est due aux pressions centrifuges répétées du *nucleus pulposus* qui distend les fibres les plus externes de l'anneau fibreux, et par suite tiraille d'une façon continue sur ses insertions périphériques (bords marginaux).

Pour prendre des exemples concrets, voyons maintenant quel est le rôle du disque intervertébral au cours des différents mouvements de la colonne vertébrale. Ceux-ci peuvent se résumer en des mouvements de flexion, d'extension, d'inclinaison latérale et de rotation (voyez plus loin : *Mouvements de la colonne vertébrale*).

La *flexion* de la colonne vertébrale (flexion antérieure du tronc) s'effectue suivant le type classique du levier interappui (voy. : fig. 399). Dans ce mouvement, les bords marginaux antérieurs de deux vertèbres adjacentes se rapprochent; la partie postérieure de l'anneau fibreux s'amincit sagittalement en même temps qu'elle s'allonge de bas en haut; le *nucleus pulposus* se déforme; il devient plus haut en arrière qu'en avant et sa masse glissant en arrière (voy. : fig. 399) s'applique sous pression contre la partie postérieure de l'anneau fibreux aminci et étiré, phénomène qui présente le double avantage de diminuer la résistance offerte par la partie antérieure du disque intervertébral, et de permettre un mouvement plus ample pour une longueur donnée des ligaments postérieurs (P. Glorieux).

La partie postérieure de l'anneau fibreux et la colonne des arcs limitent cette flexion, et enfin la disposition des apophyses articulaires permet une amplitude du mouvement limitée à la colonne dorsale, plus ample à la colonne cervicale et assez large à la colonne lombaire.

Dans l'*extension* et dans l'*inclinaison latérale*, la même déformation du *nucleus pulposus* se produit, mais dans un sens différent; l'extension du rachis amène une antépulsion du *nucleus pulposus* et l'amplitude du mouvement est limitée par la disposition de l'arc postérieur (rencontre des arcs), mais surtout par la résistance qu'offre la partie antérieure de l'anneau fibreux.

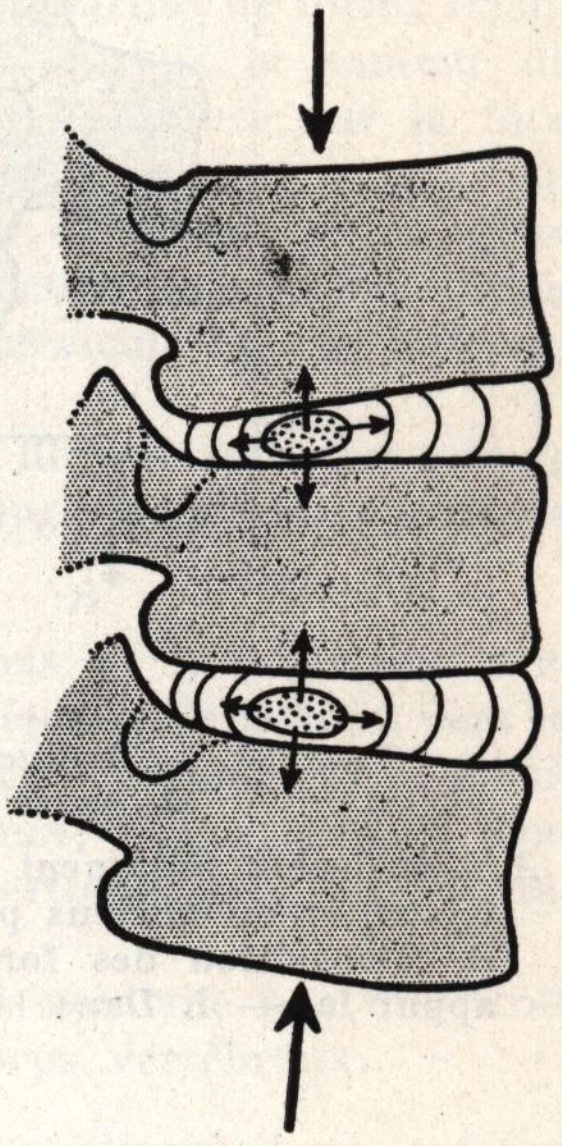

Fig. 398. — ***Schéma indiquant le sens de la répartition des pressions exercées sur le nucleus pulposus et les déformations du disque intervertébral.***

Dans l'*inclinaison latérale*, il se produit une migration du *nucleus pulposus* du côté de l'extension, en même temps que l'anneau fibreux subit une légère saillie sous forme de bourrelet transversal du côté de l'inclinaison (voy. : fig. 399).

Les mouvements de *rotation* à droite et à gauche de la colonne vertébrale ont aussi pour axe le *nucleus pulposus*, et la disposition oblique des faisceaux fibreux de l'anneau joue le rôle de frein (voy. : *Anneau fibreux*); ces mouvements sont possibles dans les régions cervicale et dorsale, d'importance minime dans la région lombaire.

En résumé, le *rôle physiologique du nucleus pulposus (pièce maîtresse du disque intervertébral)* est triple : *a)* il amortit les chocs transmis à lui-même par la colonne vertébrale et les pressions supportées par elle; *b)* il amortit ces pressions dans toutes les directions au cours des mouvements du rachis (voy. : fig. 398); il contribue ainsi au maintien de l'équilibre de la colonne vertébrale; *c)* enfin, il constitue l'*axe rotule* autour duquel s'exécutent les mouvements de rotation des vertèbres.

Compris entre l'anneau fibreux et les corps vertébraux, il se déforme et se déplace à la façon d'un *coussin d'eau* dans les mouvements de flexion, d'extension, et d'inclinaison latérale du tronc.

Dans les déplacements des vertèbres autres que la rotation, il faut admettre, d'une manière générale : 1° que, mécaniquement, la déformation du *nucleus pulposus* est telle que son épaisseur croît du côté de la convexité, tandis qu'elle décroit du côté de la concavité; 2° que le sens du déplace-

ment du *nucleus pulposus* se fait toujours de la concavité vers la convexité de la courbure rachidienne, c'est-à-dire en sens inverse de la direction du mouvement (voy. ; fig. 399).

Dans les mouvements de rotation, il joue le rôle de *pivot*, de *rotule* autour duquel se déplacent les corps vertébraux. Son rôle est purement *passif*, car mécaniquement, il est dépourvu de force expansive; il agit à la manière d'un *coussin d'eau déformable et mobile* interposé entre les faces opposées de deux corps vertébraux et l'anneau fibreux qui les réunit.

Dans les mouvements des vertèbres, le *nucleus pulposus* joue le *rôle d'amortisseur et de répartiteur des pressions* en les dispersant également dans toutes les directions (voy. : fig. 398), tandis que l'anneau fibreux joue le *rôle de frein.*

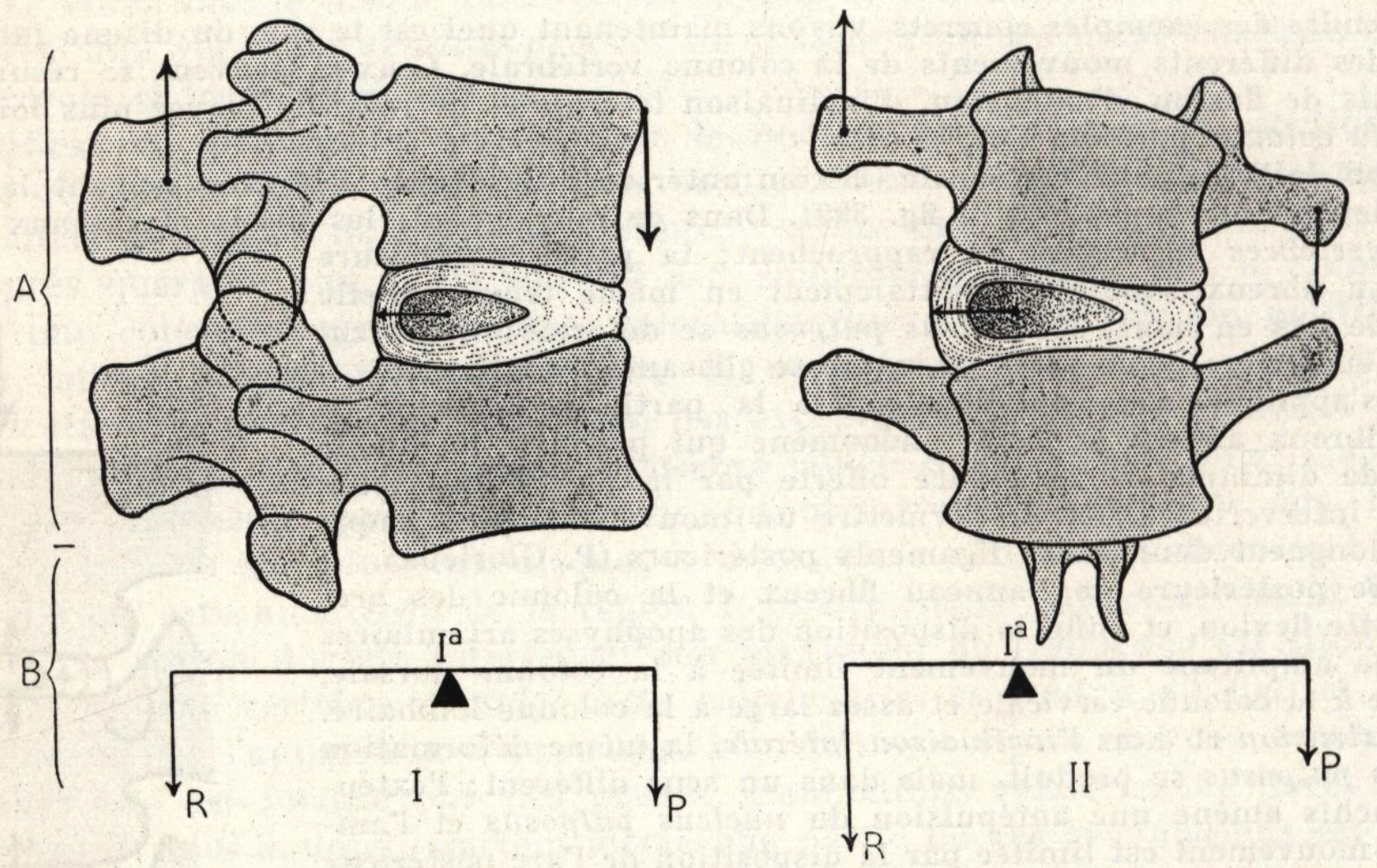

FIG. 399. — *Déplacement et déformation du nucleus pulposus et de l'anneau fibreux au cours des mouvements de la colonne vertébrale* (schématique).

A. Les flèches indiquent le sens du déplacement de la vertèbre sus-jacente au disque intervertébral, et du nucleus pulposus au cours de la flexion ou de l'inclinaison latérale du tronc. — *B.* Disposition des forces (P, *puissance*; R, *résistance*) agissant sur les bras du levier interappui Ia. — I. Dans la flexion. — II. Dans l'inclinaison latérale.

2° Ligament vertébral commun antérieur.

Le ligament vertébral commun antérieur *(ligament longitudinal antérieur)* se présente sous l'aspect d'un long ruban fibreux, vertical et médian, blanc nacré; il tapisse la face antérieure de la colonne vertébrale et s'étend de la face exocranienne de l'apophyse basilaire de l'occipital jusqu'à la face antérieure du sacrum.

Il est mince et peu large dans son segment cervical, où il prend l'aspect d'un cordon fibreux devant les deux premières vertèbres cervicales, il est par contre large et épais dans son segment dorsal ou thoracique, pour redevenir plus étroit dans son segment lombo-sacré; son maximum d'épaisseur est situé sur la ligne médiane, entre la quatrième et la dixième vertèbre dorsale.

INSERTIONS. — Son *insertion d'origine* est située sur l'apophyse basilaire de l'occipital, où le ligament se fixe sur le tubercule pharyngien et sur le versant antérieur de la gouttière curviligne, convexe en avant, située entre ce tubercule et le bord antérieur du trou occipital, en avant des insertions de la membrane occipito-atloïdienne antérieure.

Son *insertion terminale* est variable suivant les sujets; elle se fait sur la partie médiane d'une des crêtes sacrées transversales qui résultent de la soudure des pièces sacrées entre elles, le plus souvent sur la deuxième crête sacrée transversale, plus rarement sur la troisième, exceptionnellement sur la quatrième.

Dans l'intervalle compris entre ces insertions extrêmes, le ligament vertébral commun antérieur s'attache de façon différente sur les corps vertébraux et sur les disques intervertébraux. Sur les disques, l'adhérence est faible; elle est au contraire très solide et très résistante sur les corps vertébraux, et plus spécialement sur la partie avoisinant les disques (bords marginaux); sur la partie moyenne du corps vertébral (gouttière transversale), on rencontre quelques minuscules pelotons adipeux, et des veines entre le ligament et le corps vertébral.

CARACTÈRES RÉGIONAUX. — Etendu de la base du crâne à l'excavation sacrée, le ligament vertébral commun antérieur présente à considérer quatre segments au niveau desquels il affecte certains caractères régionaux.

1° Dans son SEGMENT CERVICAL, il est très étroit et présente deux parties de forme triangulaire opposées par leur sommet : *a)* la *partie supérieure,* courte, occupe la hauteur de l'espace occipito-atloïdien; triangulaire à base supérieure, elle est appliquée sur la face antérieure de la membrane occipito-atloïdienne, dont elle recouvre la partie médiane seulement; elle s'étend de l'apophyse basilaire au tubercule antérieur de l'atlas; *b)* la *partie inférieure,* beaucoup plus longue, triangulaire à base inférieure, occupe toute la face antérieure de la colonne cervicale, depuis l'atlas jusqu'à la septième cervicale, où elle est comprise entre les muscles longs du cou.

A sa partie supérieure, il est effilé et réduit à l'état de cordon fibreux qui recouvre le ligament atloïdo-axoïdien antérieur; au-dessous de l'axis, il s'élargit progressivement de haut en bas (voy. : fig. 383).

2° Dans son SEGMENT DORSAL, il s'élargit notablement au-dessous de la troisième vertèbre dorsale; il présente trois parties : *a)* une *partie médiane,* épaisse, continue vers le bas le segment cervical; *b)* et deux *parties latérales,* percées d'orifices vasculaires, et beaucoup plus minces, recouvrent les faces latérales des corps vertébraux; à ce niveau, le ligament imbrique ses fibres avec celles des ligaments rayonnés des articulations costo-vertébrales (voy. : fig. 416).

Chez certains sujets, la partie latérale est séparée de la partie médiane par un étroit interstice d'où s'échappent des veines diploétiques venues des corps vertébraux.

3° Dans son SEGMENT LOMBAIRE, le ligament est réduit à sa partie médiane; il est renforcé par les insertions des piliers droit et gauche du diaphragme sur les deuxième et troisième vertèbres lombaires, et par les fibres médio-vertébrales de Luschka.

Au niveau de l'angle sacro-vertébral, le ligament vertébral commun antérieur franchit le promontoire et pénètre dans la cavité pelvienne, tendu comme une corde sur son chevalet.

4° Dans son SEGMENT PELVIEN OU SACRÉ, le ligament est notablement aminci; il se rétrécit de plus en plus de haut en bas, pour se terminer entre deux trous sacrés antérieurs sur une des crêtes sacrées transversales.

RAPPORTS. — *En arrière,* il entre en rapport sur toute la hauteur de la colonne vertébrale, avec les corps vertébraux et les disques intervertébraux intermédiaires, et plus bas avec le promontoire et la face antérieure de l'excavation sacrée.

Ses *rapports antérieurs* sont différents suivant les régions :

a) Dans la RÉGION CERVICALE, il est en rapport : en avant, avec les muscles prévertébraux, grand et petit droit antérieurs de la tête, avec l'aponévrose prévertébrale, la paroi posté-

rieure du pharynx et de l'œsophage dont le sépare l'espace rétro-viscéral de Hencke, espace celluleux lâche de glissement, qui permet le déplacement de ces organes sur le plan vertébral.

Dans la région cervicale et dorsale supérieure jusqu'à la troisième dorsale, le ligament vertébral commun antérieur est encadré latéralement par le muscle long du cou.

b) Dans la RÉGION DORSALE, il répond : à l'œsophage, à l'aorte thoracique et à ses artères intercostales à partir de la quatrième dorsale, aux veines azygos et au canal thoracique.

c) Dans la RÉGION LOMBAIRE, il répond : à l'aorte abdominale et à ses branches latérales lombaires et capsulaires moyennes, à la citerne de Pecquet, aux groupes rétro- et latéro-aortiques des ganglions lombo-aortiques, aux piliers du diaphragme (voy. : fig. 403), et latéralement aux arcades du psoas, et à la veine cave inférieure à droite.

d) Enfin dans la CAVITÉ PELVIENNE (RÉGION SACRÉE), il répond aux vaisseaux sacrés moyens, à l'aponévrose présacrée, à la partie la plus supérieure de l'ampoule rectale et à l'espace rétro-rectal.

CONSTITUTION ANATOMIQUE. — Le ligament vertébral commun antérieur est composé de faisceaux fibreux longitudinaux et parallèles; les uns, *superficiels* et *longs*, qui s'étendent sur plusieurs vertèbres à la fois; les autres, *profonds* et *courts* qui s'étendent d'une vertèbre à l'autre.

Dans son segment dorsal, la partie médiane est constituée en majeure partie par des faisceaux longs, tandis que les parties latérales comprennent presque uniquement des faisceaux courts.

3° *Ligament vertébral commun postérieur.*

Le ligament vertébral commun postérieur *(ligament longitudinal postérieur)* est une longue bande fibreuse qui s'étend de l'occipital au sacrum; il est situé à la face postérieure des corps vertébraux, donc en plein canal rachidien, et sa situation est telle qu'on ne peut l'observer qu'après résection de l'arc postérieur des vertèbres.

INSERTIONS. — Son *insertion d'origine* est située sur un petit sillon transversal, à la face endocranienne de l'apophyse basilaire de l'occipital, un peu en avant du bord antérieur du trou occipital (4 à 5 millimètres); à ce niveau, il est fusionné au ligament occipito-axoïdien médian, qui est placé immédiatement en avant de lui; la dure-mère lui adhère dans sa courte portion intracranienne, ainsi qu'au niveau du trou occipital.

Son *insertion terminale*, très amincie, réduite à un simple tractus médian, se fait sur la face postérieure de la première pièce coccygienne.

CARACTÈRES RÉGIONAUX. — Etendu du crâne au coccyx, le ligament vertébral commun postérieur présente quatre segments, au niveau desquels il affecte des caractères particuliers.

1° Dans son SEGMENT CERVICAL, il est large et présente un aspect rubané; il recouvre la face postérieure du ligament occipito-axoïdien médian, auquel il adhère à sa partie la plus supérieure. Au-dessous de l'axis, il se fixe sur la face postérieure des disques intervertébraux et sur les bords adjacents des corps vertébraux, mais il est séparé de la partie moyenne du corps vertébral par des veines (voy. : fig. 386).

2° Dans ses SEGMENTS DORSAL ET LOMBAIRE, il présente dans son ensemble une disposition segmentaire caractéristique.

Large au niveau des disques intervertébraux, il se rétrécit considérablement au niveau de la partie moyenne des corps vertébraux; il présente ainsi une succession de festons

et de dentelures; ces dernières, correspondant aux disques intervertébraux, arrivent au contact des pédicules où elles se fixent (voy. : fig. 400).

Au niveau de la partie moyenne du corps vertébral, il est séparé de la fossette que présente sa face postérieure par de grosses veines diploétiques et par les plexus transverses (voy. : *Plexus veineux intra-rachidiens*). Il est plus épais dans la région dorsale que partout ailleurs, et sa minceur extrême, ainsi que son peu de résistance dans la région lombaire, expliquent en partie la fréquence des hernies discales postérieures à ce niveau (voy. : fig. 395).

3° Dans son SEGMENT SACRÉ, il est réduit à l'état de cordon fibreux et occupe la partie médiane de la paroi antérieure du canal sacré; il se fixe principalement par quelques trousseaux fibreux sur les crêtes rugueuses transversales qui résultent de la soudure des vertèbres sacrées.

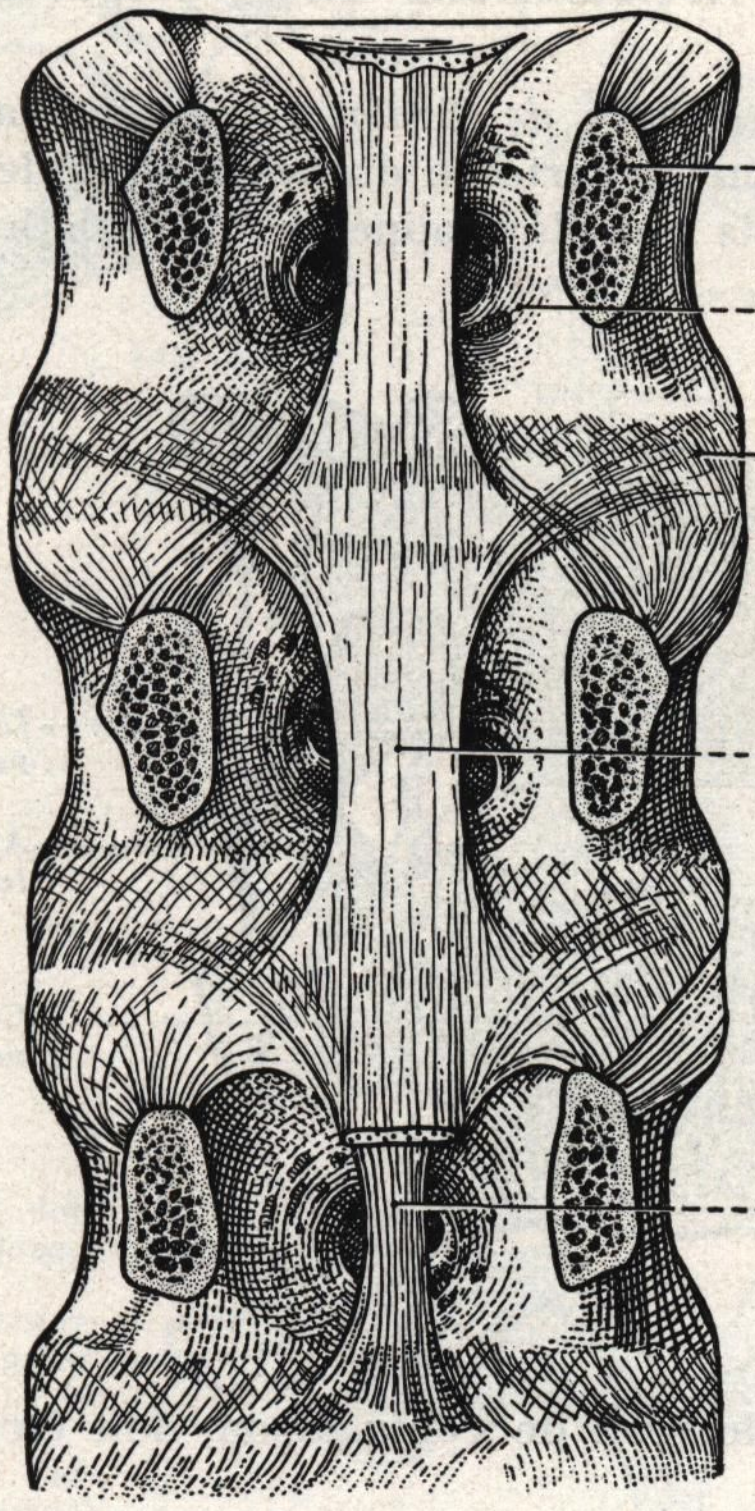

FIG. 400.
Ligament vertébral commun postérieur, segment dorsal
(les arcs postérieurs des vertèbres ont été enlevés).

RAPPORTS. — Le ligament vertébral commun postérieur répond : *a) en avant,* à la face postérieure des disques intervertébraux et des corps vertébraux, mais il reste séparé de ces derniers par des grosses veines qui appartiennent aux plexus veineux intrarachidiens (veines longitudinales antérieures et plexus transverses antérieurs); *b) en arrière,* à la dure-mère, il adhère à cette dernière au niveau de ses parties extrêmes endocranienne et sacrée; dans le canal sacré, le ligament sacro-dural de Trolard l'unit au sac dural.

CONSTITUTION ANATOMIQUE. — Le ligament vertébral commun postérieur présente comme l'antérieur deux sortes de fibres, les unes *longues,* les autres *courtes*; les fibres longues s'étendent sur quatre ou cinq vertèbres, les fibres courtes vont d'une vertèbre à l'autre.

Dans son segment dorso-lombaire, les fibres longues sont superficielles et toutes médianes : elles présentent dans leur ensemble un aspect rubané; les fibres courtes ont un trajet arqué à concavité externe : elles se fixent sur les disques intervertébraux et les bords adjacents des vertèbres, elles sautent une vertèbre sans s'y insérer pour se fixer sur la deuxième vertèbre sus ou sous-jacente, après s'être entrecroisées à la hauteur des disques intervertébraux; adossées à celles du côté opposé sur la ligne médiane, ces fibres arciformes constituent les *faisceaux profonds* du ligament vertébral commun postérieur (voy. : fig. 400).

Dans son segment dorsal, il reçoit latéralement des fibres *(fibres extrinsèques)* venues des ligaments costo-méniscaux des articulations costo-vertébrales correspondantes.

4° Articulations unco-vertébrales.

Les *articulations unco-vertébrales de Trolard* sont spéciales au *rachis cervical*; elles s'étendent de l'axis à la première vertèbre dorsale, cette dernière étant pourvue d'apophyses semi-lunaires, toutefois peu développées; l'articulation atloïdo-axoïdienne proprement dite, située en avant du trou de conjugaison, doit être assimilée à une articulation unco-vertébrale.

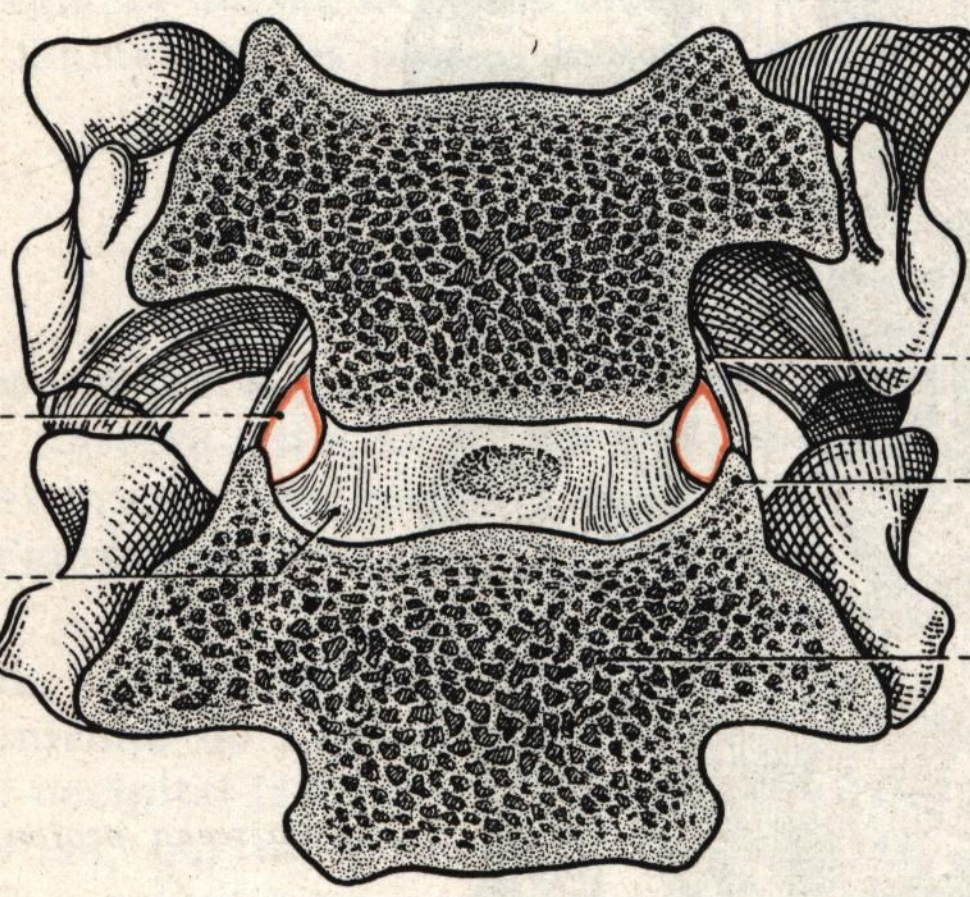

FIG. 401. *Articulations unco-vertébrales vues sur une coupe frontale passant par les corps vertébraux de deux vertèbres cervicales adjacentes.*

Ce sont des *arthrodies* qui unissent les apophyses semi-lunaires, ou crochets, aux échancrures latérales de la face inférieure du corps vertébral sus-jacent, à l'état frais.

Un mince fibro-cartilage de revêtement recouvre les surfaces articulaires.

MOYENS D'UNION. — Les facettes articulaires qui s'opposent ont une configuration inverse (voy.: *Vertèbres cervicales*). Elles sont maintenues en présence : 1° par l'intermédiaire du disque intervertébral correspondant; 2° et par une *capsule articulaire* ou *ligament unco-vertébral*, qui s'insère : en haut, sur le pourtour de l'échancrure et en bas, sur la face externe et le bord libre de l'apophyse semi-lunaire (voy. : fig. 401).

SYNOVIALE. — Une synoviale tapisse la face interne de ce ligament.

Les articulations unco-vertébrales, spéciales à l'homme et aux singes anthropoïdes, sont en rapport avec les mouvements de latéralité du rachis cervical (Vallois).

II. — ARTICULATIONS DES APOPHYSES ARTICULAIRES

Les articulations des apophyses articulaires entre elles, ou *articulations interapophysaires,* appartiennent : *a)* au groupe des *arthrodies* pour le rachis cervical et dorsal; *b)* et au groupe des *trochoïdes* pour le rachis lombaire.

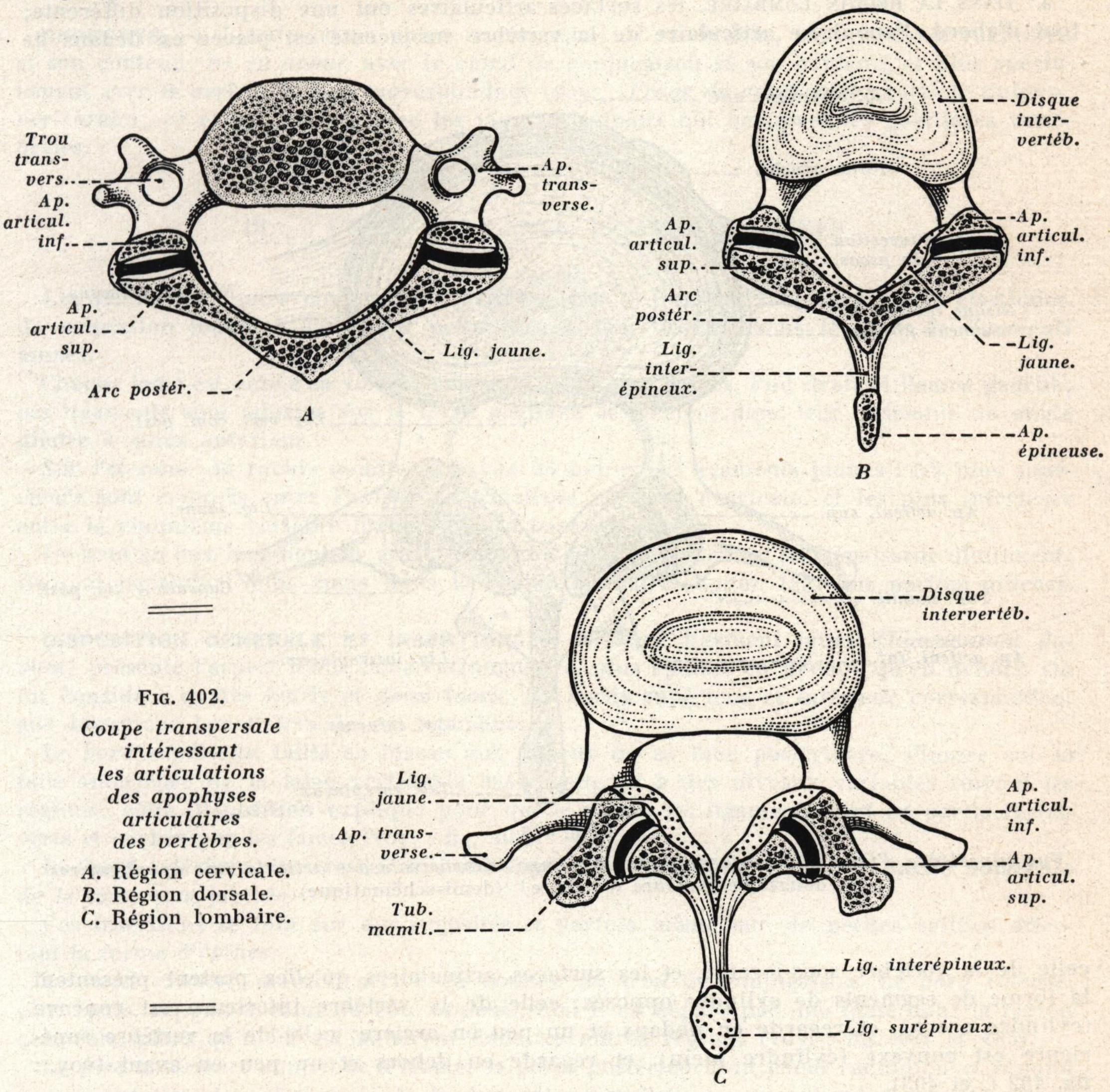

FIG. 402.

Coupe transversale intéressant les articulations des apophyses articulaires des vertèbres.

A. Région cervicale.
B. Région dorsale.
C. Région lombaire.

SURFACES ARTICULAIRES. — Les surfaces articulaires occupent les faces en regard des apophyses articulaires supérieures et inférieures; elles diffèrent suivant les régions, et leur forme et leur orientation sont inversées.

1° DANS LA RÉGION CERVICALE, elles affectent une forme ovalaire et sont à peu près planes; celle de la vertèbre supérieure regarde en avant et en bas, et celle de la vertèbre inférieure regarde en arrière et en haut; pour une articulation donnée, l'apophyse articu-

laire de la vertèbre supérieure est située au-dessus et en arrière de l'apophyse articulaire de la vertèbre sous-jacente (voy. : fig. 402 *A*).

2° Dans la région dorsale, la disposition des surfaces articulaires est à peu près identique, et les surfaces articulaires sont planes et ovalaires; celle de la vertèbre supérieure regarde en avant et un peu en dedans, et celle de la vertèbre inférieure en arrière et un peu en dehors (voy. : fig. 402 *B*).

3° Dans la région lombaire, les surfaces articulaires ont une disposition différente; tout d'abord, l'apophyse articulaire de la vertèbre sus-jacente est placée en dedans de

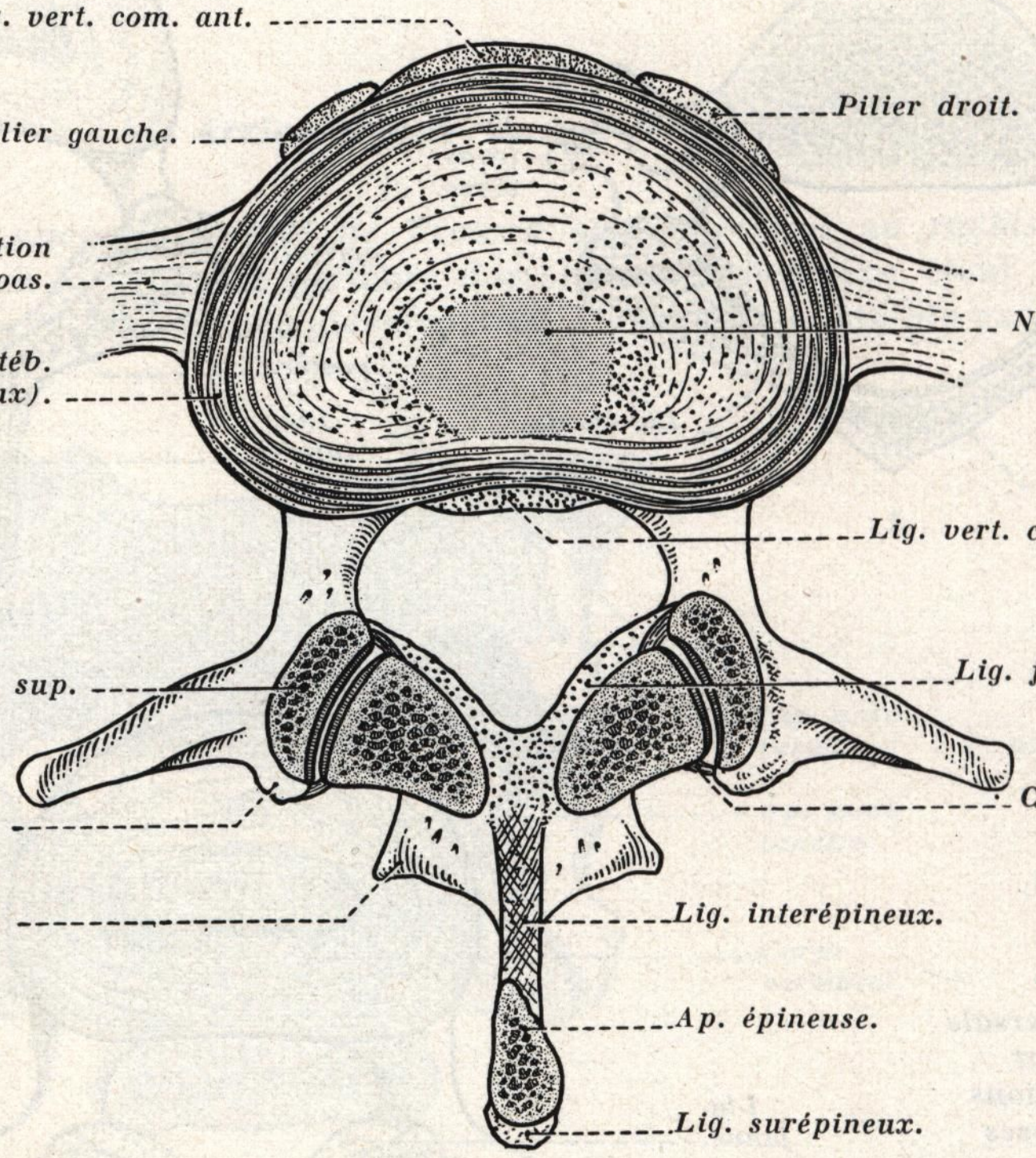

Fig. 403.
Vue supérieure d'un disque intervertébral et coupe transversale des articulations apophysaires (deuxième vertèbre lombaire) (demi-schématique).

celle de la vertèbre sous-jacente, et les surfaces articulaires qu'elles portent présentent la forme de segments de cylindre opposés; celle de la vertèbre inférieure est concave (cylindre creux), et regarde en dedans et un peu en arrière; celle de la vertèbre supérieure est convexe (cylindre plein), et regarde en dehors et un peu en avant (voy. : fig. 402 *C* et 403).

A l'état frais, ces surfaces articulaires sont revêtues d'une couche de cartilage hyalin, plus mince dans la région dorsale que dans les autres parties du rachis.

MOYENS D'UNION. — Les surfaces articulaires sont unies l'une à l'autre par une *capsule articulaire* qui s'insère au pourtour des surfaces articulaires sur l'apophyse articulaire supérieure, et à quelque distance de cette surface sur l'apophyse articulaire inférieure.

Mince et lâche dans la région cervicale, elle est par contre épaisse dans les régions dorsale et lombaire, où elle est renforcée en arrière et en dehors par un faisceau fibreux que l'on désigne sous le nom de *ligament postérieur* (voy. : fig. 407).

Du côté du canal rachidien, la capsule est tapissée et renforcée par le ligament jaune.

SYNOVIALE. — La synoviale tapisse la face interne de la capsule; dans la région cervicale, elle est très lâche et envoie un prolongement postérieur, qui s'insinue entre la lame et le ligament jaune.

RAPPORTS. — L'articulation entre en rapport : *a) en dedans,* avec le canal rachidien et son contenu; *b) en avant,* avec le canal de conjugaison et son contenu, et plus spécialement avec le nerf rachidien correspondant (voy. : *Trous de conjugaison;* article *Colonne vertébrale*); *c)* et *en arrière,* avec les muscles spinaux qui occupent les gouttières vertébrales.

III. — UNION DES LAMES. LIGAMENTS JAUNES

Les lames sont unies entre elles à distance par de puissants ligaments très élastiques, de coloration jaunâtre que, pour cette raison, l'on désigne sous le nom de *ligaments jaunes.*

Chaque lame est unie à sa voisine par deux ligaments jaunes, l'un droit et l'autre gauche; ces ligaments sont adossés sur la ligne médiane et forment dans leur ensemble un angle dièdre à sinus antérieur.

Sur l'étendue du rachis mobile, il existe 23 paires de ligaments jaunes : les plus supérieurs sont compris entre l'axis et la troisième vertèbre cervicale, et les plus inférieurs entre la cinquième vertèbre lombaire et la base du sacrum.

De haut en bas, leur hauteur augmente, alors que leur largeur et leur épaisseur diminuent; ils sont cependant plus épais dans la région lombaire (3 mm. 1/2) que partout ailleurs.

DISPOSITION GÉNÉRALE ET INSERTIONS. — Chaque ligament jaune *(ligamentum flavum)* présente l'aspect d'une lame rectangulaire, plus épaisse en dedans qu'en dehors. On lui considère quatre bords et deux faces; les bords supérieur et inférieur correspondent aux insertions lamellaires de ces ligaments.

Le *bord supérieur,* taillé en biseau aux dépens de sa face postérieure, s'insère sur la face antérieure de la lame vertébrale sus-jacente, et à des niveaux variables suivant les régions; cette disposition explique pour quelle raison les ligaments sont en partie recouverts et cachés par les lames (voy. : fig. 402).

Le *bord inférieur* s'insère sur le bord supérieur, tranchant, et sur la partie adjacente de la lame sous-jacente.

Ces insertions se font sur des rugosités et parfois même sur de petites saillies affectant la forme d'*épines.*

Le *bord externe,* aminci, arrive au contact du trou de conjugaison. Le *bord interne,* plus épais, répond à celui du côté opposé, dont il est séparé par une fente dans la région cervicale, alors qu'il lui est adhérent dans les autres régions (voy. : fig. 404 et 405).

La *face antérieure* contribue à former la paroi postérieure du canal rachidien et répond à son contenu; elle est séparée de la dure-mère par l'espace extra-dural et par les plexus veineux intra-rachidiens.

La *face postérieure* répond : *a)* dans la *partie cachée,* au versant des lames sous-jacent à l'insertion ligamentaire, et à la base d'implantation de l'apophyse épineuse; *b)* dans la *partie libre,* aux muscles spinaux, et plus spécialement au transversaire épineux; *c)* enfin, *en avant* et *en dehors,* cette face adhère à la capsule des articulations des apophyses articulaires (voy. : fig. 407).

CARACTÈRES RÉGIONAUX. — 1° Dans la RÉGION CERVICALE, les ligaments jaunes sont larges, mais peu épais; ils ne sont accessibles que lorsque la tête est en flexion; dans

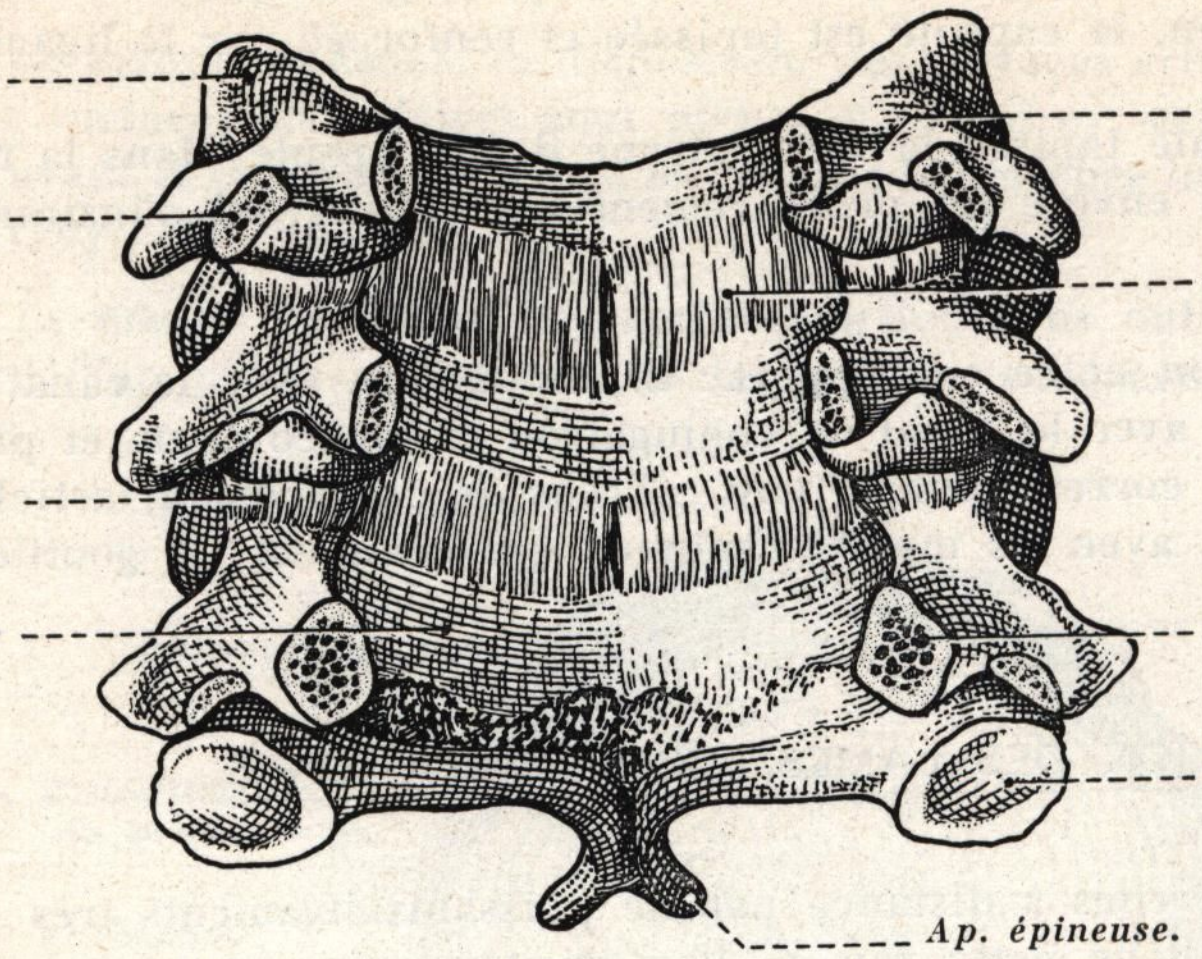

FIG. 404. *Ligaments jaunes, région cervicale, vue antérieure* (les vertèbres ont été sectionnées au niveau de leurs pédicules).

l'extension, ils sont cachés par les lames imbriquées en tuiles de toit les unes sur les autres (voy. : fig. 404).

Des bourses séreuses, dites *bourses séreuses sous-lamellaires de Trolard,* facilitent le

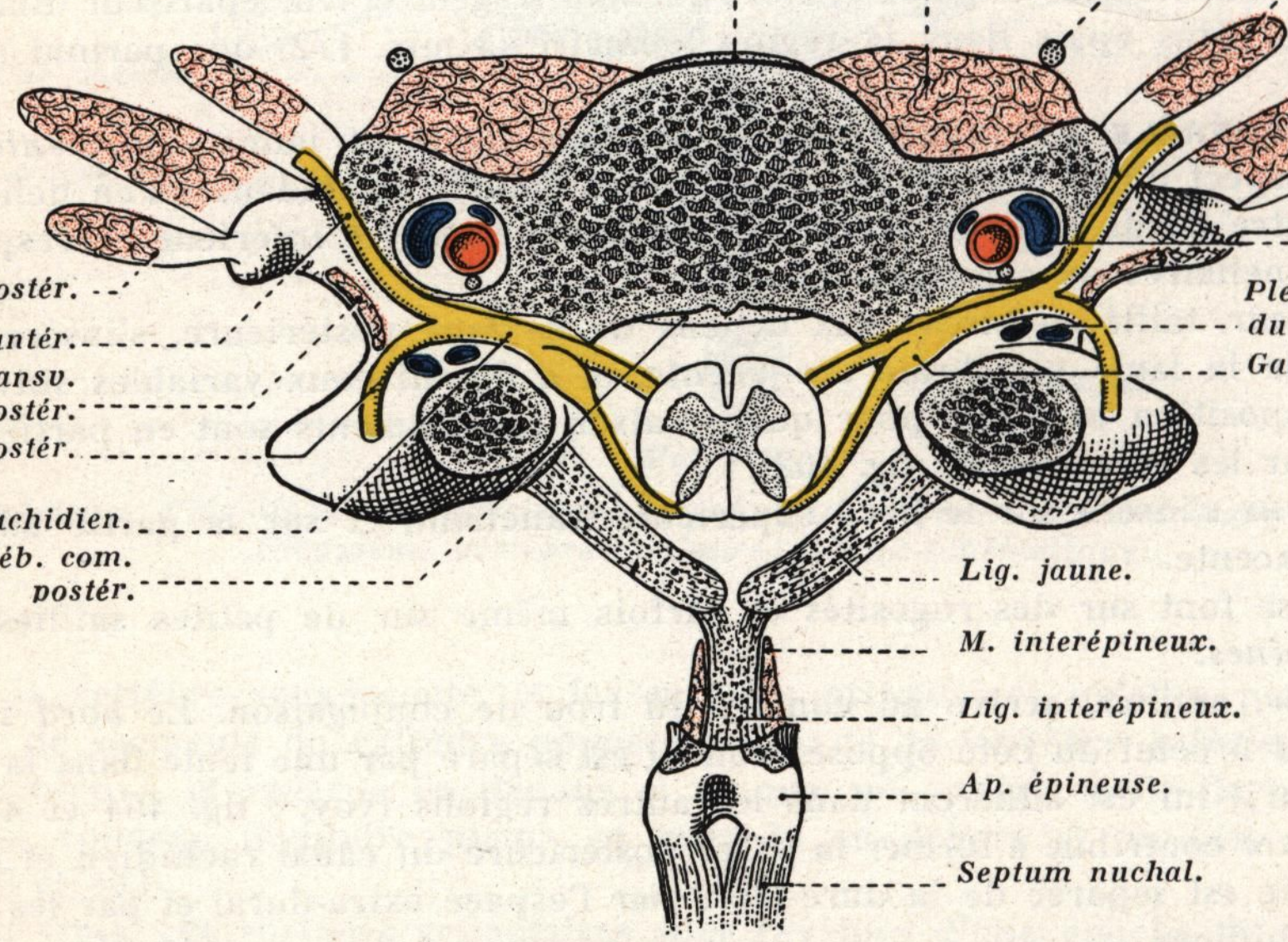

FIG. 405. — *Coupe transversale passant par la troisième vertèbre cervicale; segment inférieur de la coupe* (demi-schématique).

glissement des lames; elles s'interposent entre les ligaments jaunes d'une part, les lames et le transversaire épineux d'autre part; ces bourses séreuses sont très variables dans

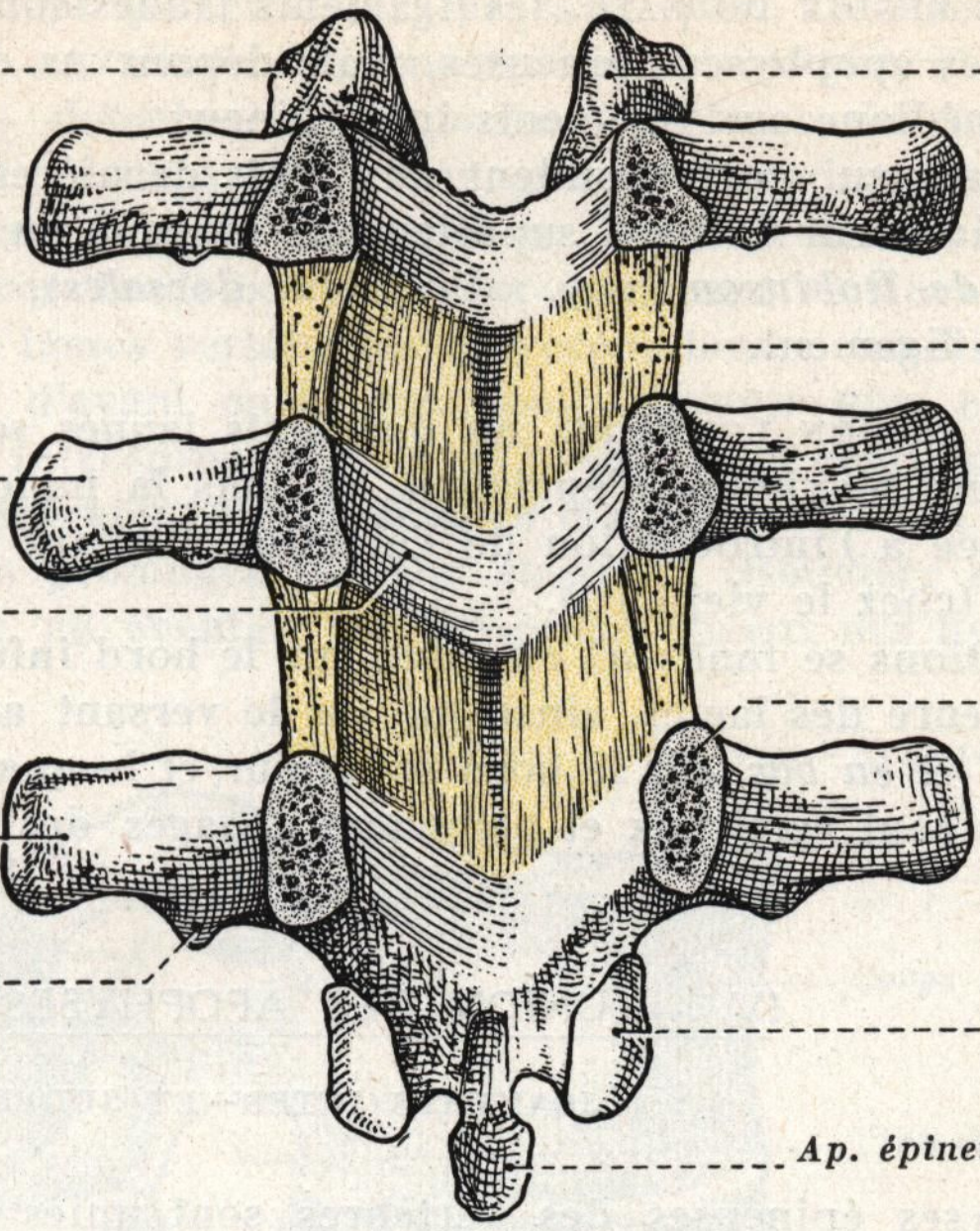

FIG. 406. *Ligaments jaunes région lombaire, vue antérieure* (les vertèbres ont été sectionnées au niveau de leurs pédicules).

leur développement suivant les sujets; elles sont le plus souvent asymétriques et communiquent avec la synoviale des articulations des apophyses articulaires.

Sur la ligne médiane, leur bord interne est uni au ligament interépineux de l'espace intervertébral correspondant (voy. : fig. 405).

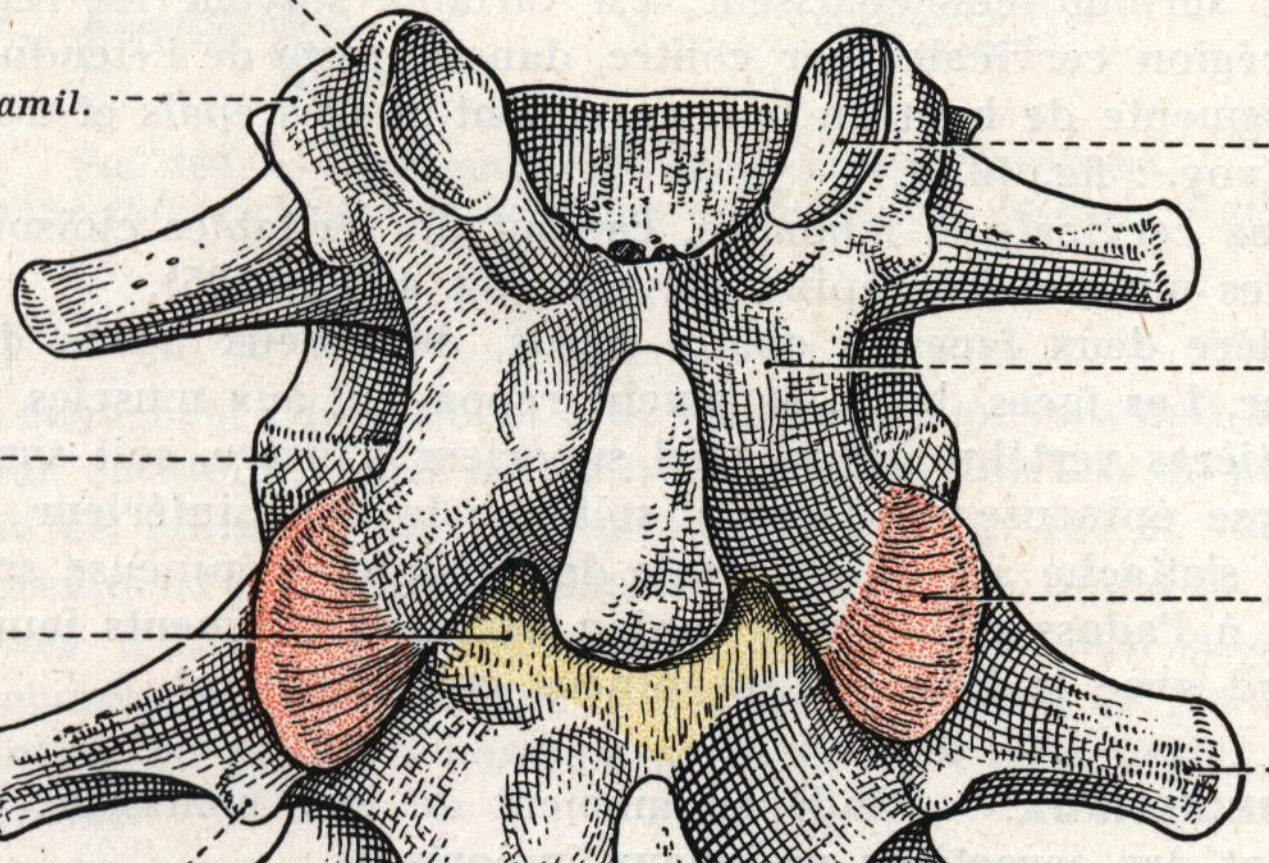

FIG. 407. — *Articulations des apophyses articulaires* (insufflées en rose) et *ligaments jaunes de la région lombaire, vue postérieure* (deuxième et troisième vertèbres lombaires).

2° DANS LA RÉGION DORSALE, les ligaments jaunes sont encore complètement cachés par les lames et les apophyses épineuses, mais dépourvus de bourses séreuses; ils répondent sur la ligne médiane aux ligaments interépineux.

Les ligaments qui correspondent aux trois dernières vertèbres dorsales contractent de solides insertions sur le bord supérieur de la lame au niveau des *épines sus-lamellaires*, dites *épines de Robinson* (voy. : *Vertèbres dorsales*), et celles-ci pénètrent même dans l'épaisseur du ligament.

3° DANS LA RÉGION LOMBAIRE, les ligaments jaunes sont très solides, car ils présentent à ce niveau leur maximum d'épaisseur, et dans la ponction lombaire ils offrent une certaine résistance à l'introduction de l'aiguille, d'autant plus que parfois ils sont partiellement ossifiés (chez le vieillard).

Leurs insertions se font : *a) en haut*, sur le bord inférieur et sur la partie adjacente de la face antérieure des lames, ainsi que sur le versant antérieur de l'apophyse articulaire inférieure; *b) et en bas*, sur le bord supérieur et le quart supérieur de la face postérieure des lames; ils sont verticaux et nettement dégagés des lames (voy. : fig. 406).

IV. — UNION DES APOPHYSES ÉPINEUSES

(LIGAMENTS INTER- ET SURÉPINEUX)

Les apophyses épineuses des vertèbres sont unies entre elles par des ligaments que l'on distingue : *a)* en *ligaments interépineux*, étendus entre les versants opposés des apophyses épineuses de deux vertèbres; *b)* et en *ligament surépineux*, unissant leur sommet.

Ligaments interépineux. — Les *ligaments interépineux* ou *interspinalis* sont des membranes fibreuses sagittales et médianes, solides et très élastiques, qui occupent les intervalles compris entre les apophyses épineuses des vertèbres.

Ils sont au nombre de 23, et s'étendent de l'axis jusqu'à la crête sacrée postérieure; leur forme, mais surtout leur épaisseur, est variable suivant les régions; ils sont très minces dans la région cervicale; par contre, dans le reste de l'étendue du rachis mobile, leur épaisseur augmente de haut en bas, aussi sont-ils très épais et très puissants dans la région lombaire (voy. : fig. 402 *C*).

Dans les régions cervicale et lombaire, ce sont de véritables cloisons intermusculaires comprises entre les muscles interépineux (voy. : fig. 403 et 405).

On leur considère deux faces et quatre bords, dont deux bords d'insertion, le supérieur et l'inférieur. Les faces droite et gauche répondent aux muscles interépineux et aux muscles des gouttières vertébrales; le bord supérieur s'insère, soit sur l'arête de la gouttière de l'apophyse épineuse sus-jacente, soit sur le bord inférieur de cette apophyse; le bord inférieur s'attache à l'arête dorsale de l'apophyse épineuse sous-jacente; le bord antérieur répond à l'adossement ou à l'union des deux ligaments jaunes, et le bord postérieur se confond avec le ligament surépineux correspondant.

CARACTÈRES RÉGIONAUX. — Indépendamment de leur épaisseur, les ligaments interépineux présentent des caractères régionaux importants :

1° Dans la RÉGION CERVICALE, ils sont très minces et rectangulaires; ils répondent en avant à la bourse séreuse sous-lamellaire de Trolard et à l'interstice (presque virtuel) compris entre les deux ligaments jaunes, tandis qu'en arrière, ils se continuent avec le ligament cervical postérieur (voy. : fig. 409).

2° Dans la RÉGION DORSALE, ils sont triangulaires à sommet antérieur et à base postérieure, et fortement obliques, comme les apophyses épineuses sur lesquelles ils s'attachent (voy. : fig. 415).

3° Dans la RÉGION LOMBAIRE, ils sont quadrilatères, larges et épais. La direction des faisceaux fibreux qui les constituent est adaptée à leur action mécanique, c'est-à-dire à la flexion de la colonne vertébrale; détachés de la partie antérieure des apophyses épineuses, ils se dirigent obliquement en haut ou en bas, pour se fixer respectivement sur les apophyses épineuses qui limitent l'espace interépineux; dans la flexion de la colonne vertébrale, les extrémités antérieures de deux apophyses épineuses voisines ne s'écartent guère plus l'une de l'autre que les lames vertébrales correspondantes, tandis que l'écartement de ces apophyses augmente d'avant en arrière, pour devenir plus considérable à l'extrémité postérieure de l'espace interépineux; pour se prêter à cet écartement, les fibres les plus postérieures du ligament devraient avoir, si elles étaient verticales, une longueur considérable qui nuirait à l'action prolongée de leur élasticité (Rouvière et Martin); la disposition et l'orientation oblique, en éventail, des faisceaux fibreux des ligaments inter-

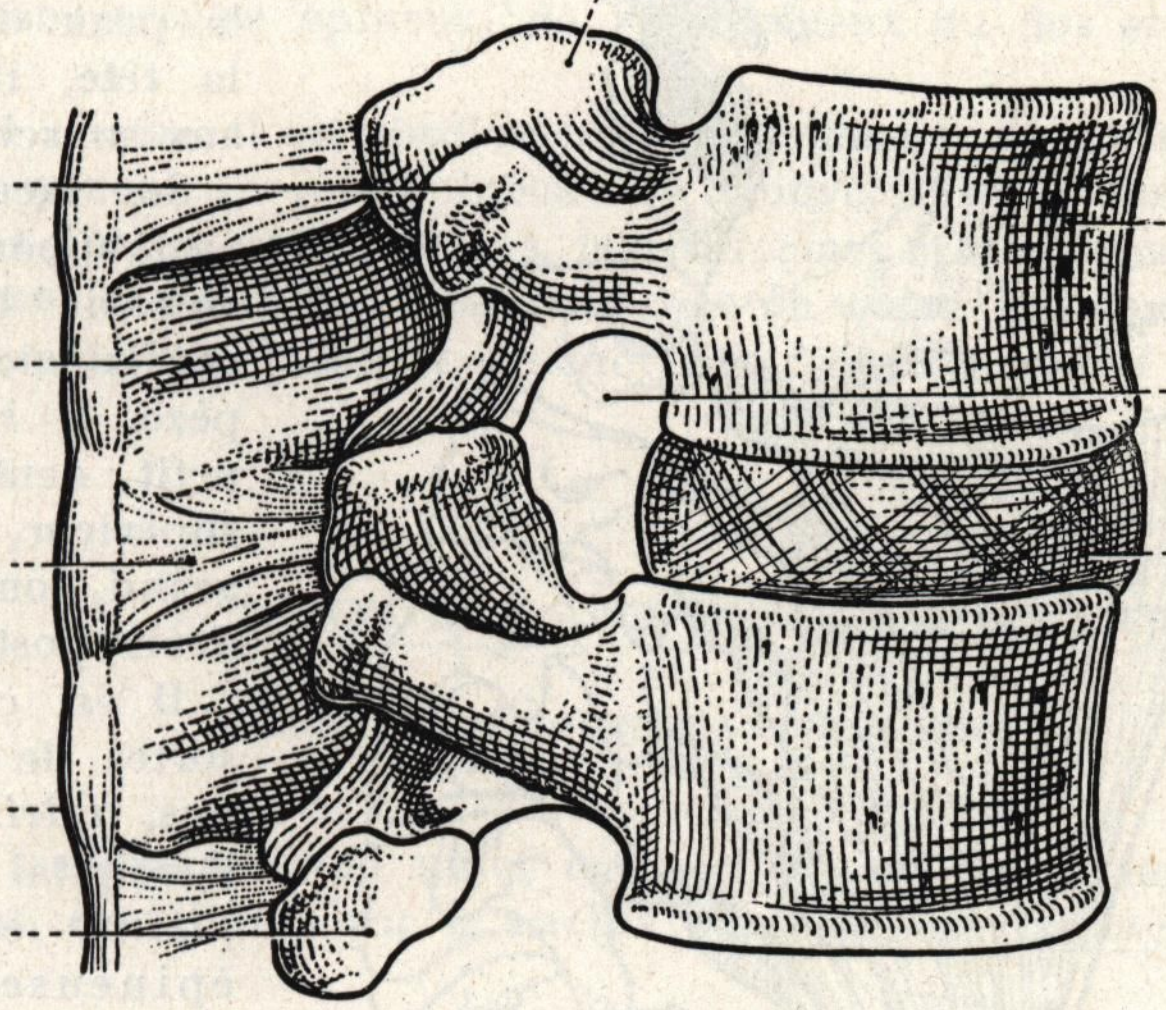

FIG. 408. — *Ligaments interépineux et surépineux et disque intervertébral de la région lombaire, vue latérale droite.*

épineux permet non seulement l'écartement plus aisé des apophyses épineuses, mais encore facilite le jeu de leur élasticité; ainsi se trouve confirmée une fois de plus cette loi générale que tout organe est édifié suivant sa fonction (voy. : fig. 403 et 408).

Les ligaments interépineux possèdent un double rôle : *a)* à la limite de leur extensibilité, ce sont des *ligaments d'arrêt* qui s'opposent à l'écartement des apophyses épineuses (Rouvière), et par conséquent qui limitent la flexion du rachis; *b)* par leur élasticité, ils contribuent au maintien en position normale de la colonne vertébrale; ils agissent ainsi sur la statique vertébrale.

Ligament surépineux. — Le *ligament surépineux* est un long ruban fibreux, sagittal et médian, qui s'étend de la face exocranienne de l'occipital à la crête sacrée, en se fixant au sommet de chaque apophyse épineuse.

Son aspect et sa constitution sont variables suivant les régions :

1° Dans la **région cervicale,** le ligament présente l'aspect d'une cloison sagittale, médiane, triangulaire, à base supérieure occipitale et à sommet inférieur, interposée entre les muscles de la nuque : c'est le *ligament cervical postérieur* ou *septum nuchal.*

Ligament cervical postérieur ou septum nuchal. — Ce ligament, très résistant et élastique, se fixe : *a) en haut,* solidement, sur la protubérance occipitale externe et sur la crête occipitale externe; *b)* et *en avant,* d'une part, par des trousseaux fibreux bifurqués en Y sur les tubercules des apophyses épineuses des vertèbres cervicales, à l'exception de l'atlas et de la septième cervicale, et d'autre part, par des trousseaux fibreux simples, sur le tubercule postérieur de l'atlas, sur le sommet de l'apophyse épineuse de la septième cervicale, et sur le bord postérieur des minces ligaments interépineux entre les muscles interépineux cervicaux; en bas, c'est-à-dire à son sommet, il se continue avec le reste du ligament surépineux (voy. : fig. 409).

Son bord postérieur, épais, cordiforme, d'aspect cintré, est concave en arrière; il est tendu entre l'inion et l'apophyse épineuse de la septième vertèbre cervicale; facilement perceptible sous la peau dans la flexion de la tête, il donne insertion aux muscles trapèzes.

Ses faces latérales sont en rapport avec les muscles de la nuque, et plus spécialement avec le trapèze, le *splenius capitis,* le petit dentelé postérieur et supérieur, le rhomboïde, le grand complexus et le petit droit postérieur de la tête.

Il est constitué par deux sortes de faisceaux : *a)* les uns, *intrinsèques,* venus de l'occipital *(faisceaux occipitaux)* et des apophyses épineuses *(faisceaux épineux);* ces faisceaux se dirigent obliquement en arrière et en bas, pour venir s'épuiser sur le bord postérieur du ligament; *b)* les autres, *extrinsèques,* issus des aponévroses d'insertion des muscles de la nuque.

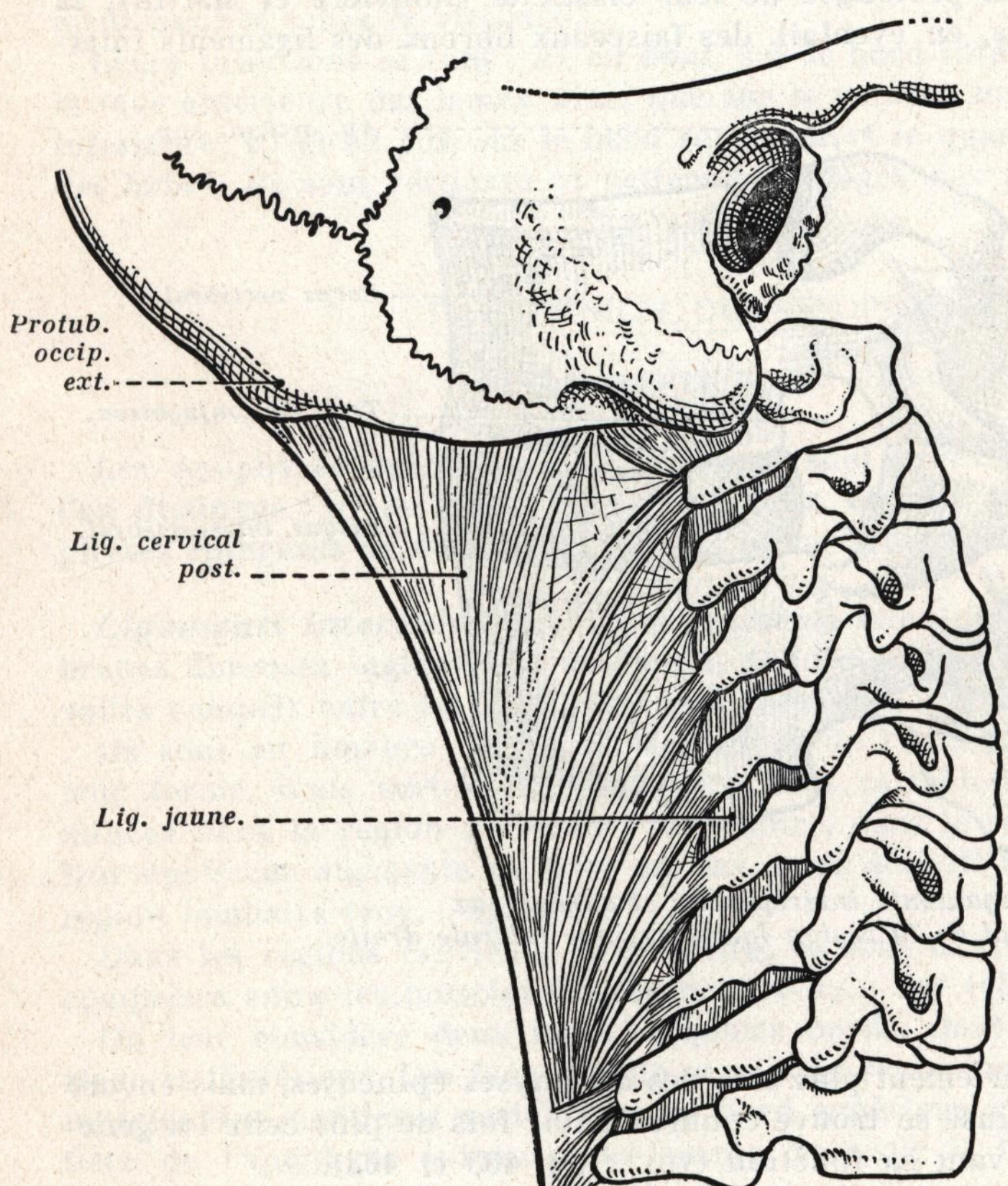

Fig. 409.
Ligament cervical postérieur, vue latérale droite.

Très développé chez certains mammifères quadrupèdes, tels que le cheval, le chameau et le bœuf, il présente chez ces animaux l'aspect d'une épaisse lame sagittale fibro-élastique de coloration jaunâtre, très résistante, qui sépare les muscles cervicaux supérieurs du côté droit de ceux du côté gauche et qui s'étend de l'occipital (crête occipitale ou tubérosité cervicale) aux apophyses épineuses des six dernières vertèbres cervicales et des deux premières vertèbres dorsales. Chez le cheval, on lui distingue *deux portions* très différentes : l'une, postéro-supérieure, dite *portion funiculaire,* est arrondie : c'est la *corde du ligament cervical* ou *corde de la nuque*; l'autre, antéro-inférieure, dite *portion lamellaire,* est formée de deux lames latérales symétriques adossées sur la ligne médiane.

Son rôle est très important, car il permet par sa puissance et par son élasticité de maintenir en

équilibre le poids de la tête et du cou. Chez le cheval, dont la tête et le cou se déplacent au cours de la marche à la manière d'un balancier, ce ligament *(ligament surépineux cervical)* sert à la fois de *moyen de soutien* de la tête et du cou et de *ligament de rappel.*

Pour certains auteurs (Poirier, Testut), le ligament cervical postérieur serait un organe rudimentaire en voie de régression, dont l'atrophie chez l'homme serait la conséquence de l'orthostatisme; pour d'autres au contraire (Vallois), il représenterait une néoformation, car il est beaucoup plus développé chez l'homme que chez tous les autres primates.

2° Dans la **région dorso-lombaire,** le ligament est constitué par un cordon aplati qui court d'un sommet à l'autre des apophyses épineuses; entre ces apophyses, il est intimement uni au bord postérieur des ligaments interépineux (voy. : fig. 402 *C,* 408 et 415).

Indépendamment des fibres propres interépineuses qui le constituent, il possède de nombreuses *fibres d'emprunt (fibres extrinsèques),* qui lui sont fournies par les aponévroses et les tendons d'insertion des muscles dorsaux et spinaux, et notamment du trapèze, du petit dentelé postérieur et supérieur, du grand dorsal, du long dorsal, des faisceaux longs lamellaires du transversaire épineux, de l'épi-épineux du dos et du *semi-spinalis dorsi.*

3° **Au niveau du sacrum,** il est absolument impossible de pouvoir distinguer l'un de l'autre les ligaments surépineux et interépineux; on trouve, insérés sur la crête sacrée postérieure, des tractus fibreux dont certains, lamelliformes et sagittaux, sont compris entre les apophyses épineuses sacrées; ces ligaments sont en outre intimement fusionnés avec les aponévroses lombo-sacrées droite et gauche (voy. : *Muscle grand dorsal*).

V. — UNION DES APOPHYSES TRANSVERSES

(LIGAMENTS INTERTRANSVERSAIRES)

Les apophyses transverses sont unies entre elles par des ligaments appelés *ligaments intertransversaires*; inexistants sur le rachis cervical, ces ligaments sont variables suivant les régions :

1° Dans la RÉGION DORSALE, ils n'existent qu'entre la deuxième et la dixième vertèbre dorsale, c'est-à-dire dans toute l'étendue du rachis dorsal, où les muscles intertransversaires n'existent pas.

Ils sont constitués par un cordon fibreux, généralement grêle et souvent aplati d'avant en arrière, tendu entre les extrémités de deux apophyses transverses voisines; chacun d'eux limite avec la lame vertébrale et le ligament costo-lamellaire de Trolard un orifice ostéo-fibreux, appelé *trou de conjugaison postérieur de Cruveilhier,* par lequel s'engage le rameau interne de la branche postérieure du nerf rachidien correspondant (nerf dorsal) (voy. : fig. 417).

Chaque ligament intertransversaire est croisé postérieurement par le rameau interne issu de la branche postérieure du nerf dorsal correspondant et il est recouvert par le transversaire épineux. En avant, il répond de bas en haut à la partie la plus externe du ligament costo-lamellaire de Trolard, à la branche dorso-spinale de l'artère intercostale et au rameau externe de la branche postérieure du nerf dorsal qui le sépare du ligament suspenseur de la côte (voy. : fig. 418); enfin, en avant et en dehors, il répond au faisceau accessoire postéro-externe du ligament costo-transversaire supérieur (voy. : fig. 417).

2° Dans la RÉGION LOMBAIRE, les ligaments intertransversaires sont des *ligaments mamillo-transversaires*; ils sont grêles et réduits à de simples tractus fibreux intermédiaires entre les muscles intertransversaires des lombes; le plus souvent mal individualisés, ils sont tendus entre le tubercule mamillaire (vertèbre sous-jacente) et l'apophyse transverse (ver-

tèbre sus-jacente); on peut les considérer comme analogues aux *ligaments articulo-transversaires* décrits par Bourgery.

Les ligaments intertransversaires de la région lombaire n'ont rien de commun avec les lames aponévrotiques intercostiformes qui dépendent de l'aponévrose postérieure du transverse de l'abdomen (voyez ce muscle).

MOUVEMENTS DE LA COLONNE VERTÉBRALE

Les mouvements qui se passent entre deux vertèbres voisines sont peu étendus; cependant, les mouvements d'ensemble de la colonne vertébrale tout entière présentent une grande étendue; ce fait tient à la segmentation du rachis, dont les déplacements sont la résultante des mouvements partiels qui s'exécutent dans les 23 articulations intervertébrales.

Tous ces mouvements se passent simultanément dans les articulations de la colonne des corps vertébraux et dans les articulations de la colonne des arcs (articulations des apophyses articulaires).

La colonne vertébrale peut exécuter cinq sortes de mouvements qui sont : la *flexion* et l'*extension*, l'*inclinaison* ou *flexion latérale*, la *rotation* ou *torsion* et la *circumduction*.

Nous envisagerons successivement les mouvements d'ensemble et les mouvements partiels du rachis.

Les articulations des apophyses articulaires n'exécutent que des mouvements très restreints; leurs facettes articulaires subissent des mouvements de glissement ou de rotation (trochoïdes du rachis lombaire) les unes sur les autres; certains de ces mouvements sont très réduits : *a)* sur le *rachis dorsal*, les mouvements de flexion latérale sont rapidement arrêtés par la rencontre de l'apophyse articulaire inférieure avec la racine de l'apophyse transverse de la vertèbre sous-jacente; les mouvements de rotation sont presque instantanément bloqués par le contact de l'apophyse articulaire inférieure avec la face dorsale de la vertèbre sous-jacente; *b)* dans les *segments cervical* et *lombaire* du rachis mobile, par suite de la laxité capsulaire et de la forme des surfaces articulaires, ces mouvements s'accompagnent de tassements verticaux qui sont autant de compensations postérieures sur la colonne des arcs par rapport aux déplacements des corps vertébraux (Calvé et Galland).

Au cours de ces mouvements, les disques intervertébraux changent de forme dans la flexion et l'extension; leur hauteur diminue du côté de la flexion, alors qu'elle augmente du côté de l'extension; chaque disque est en quelque sorte comprimé d'un côté et étiré de l'autre; dans les mouvements de rotation, le disque intervertébral subit un étirement opposé à un relâchement (voy. : fig. 399).

Mouvements d'ensemble du rachis.

Flexion et extension. — Dans la *flexion*, la colonne vertébrale s'incline en avant formant un arc à convexité dorsale (dos rond); les corps vertébraux s'infléchissent; les apophyses épineuses s'écartent les unes des autres et subissent une véritable déflexion; le ligament vertébral commun antérieur se relâche, tandis que le ligament vertébral commun postérieur se tend, ainsi que tout l'appareil ligamentaire de la colonne des arcs (ligaments jaunes, ligaments interépineux et ligament surépineux), limitant le mouvement par cette tension.

Dans l'*extension*, le même phénomène se produit, mais en sens inverse, la colonne vertébrale se renverse en arrière en formant un arc à concavité dorsale; la colonne des arcs s'infléchit, et son appareil ligamentaire se relâche, alors que le ligament vertébral commun antérieur se tend pour limiter le mouvement.

Pour chaque articulation intervertébrale, le mouvement de flexion et d'extension s'exécute autour d'un axe transversal, dit *axe de flexion et d'extension*; cet axe passe par la partie moyenne des apophyses articulaires inférieures des articulations interapophysaires, qui devient ainsi un *axe de bascule*.

Inclinaison ou flexion latérale. — Dans la flexion latérale, la colonne vertébrale s'incurve du côté fléchi; ce mouvement se passe principalement dans le rachis lombaire, alors que son incurvation est très faible dans les autres segments du rachis.

Dans ce mouvement, les ligaments jaunes et les capsules articulaires des articulations interapophysaires du côté de l'extension se tendent et limitent la flexion.

Pour chaque articulation intervertébrale, le mouvement s'exécute autour d'un axe antéro-postérieur médian, dit *axe de flexion latérale*, passant par le milieu du disque intervertébral.

Ce mouvement de flexion latérale s'accompagne toujours d'un léger mouvement de rotation qui s'exécute par pivotement des trochoïdes lombaires.

Rotation ou torsion. — Dans la rotation, la colonne vertébrale pivote autour d'un axe longitudinal, dit *axe de rotation*, ce qui permet la déviation latérale du tronc ; cet axe est différent suivant les régions : il passe par le centre de la circonférence dans laquelle s'inscrivent les surfaces articulaires des apophyses articulaires (Rouvière et Delon). Il est situé un peu en arrière de la base d'implantation de l'apophyse épineuse sur la lame pour le segment lombaire; à l'union du tiers antérieur et des deux tiers postérieurs du diamètre médio-sagittal du corps vertébral pour le segment dorsal; très en arrière des apophyses épineuses pour le segment cervical (quatre dernières cervicales) (voy. : fig. 402).

Pour chaque articulation intervertébrale, elle s'effectue de telle façon que la face antérieure du corps vertébral se dévie du côté de la rotation; ce mouvement résulte d'une sorte de torsion des disques intervertébraux, avec glissement des articulations de la colonne des arcs; dans ce mouvement, le *nucleus pulposus* joue le rôle de pivot, de véritable rotule mécanique sur laquelle glissent les corps vertébraux; ce mouvement est principalement limité par la tension du disque intervertébral (anneau fibreux), et accessoirement, par celle du ligament jaune du côté opposé.

Circumduction. — La circumduction résulte de la combinaison des mouvements précédents; la colonne vertébrale décrit un cône de révolution dont le sommet s'appuie sur la base du sacrum. Dans ce mouvement, la colonne vertébrale pivote sur l'articulation lombo-sacrée.

Mouvements partiels et segmentaires de la colonne vertébrale.

Les différences anatomiques que présentent les trois segments du rachis mobile donnent à chacun de ceux-ci une mobilité très variable.

1° Le **rachis cervical** est la partie la plus mobile de toute la colonne vertébrale; aussi est-ce à ce niveau que les luxations des vertèbres sont les plus fréquentes; ce fait résulte de la disposition des disques intervertébraux (hauteur) et des apophyses articulaires; l'inclinaison des facettes articulaires leur permet dans les mouvements de flexion forcée de glisser l'une sur l'autre, au point que l'apophyse articulaire supérieure peut se placer au-devant de l'inférieure, et finalement s'y accrocher pour constituer une luxation.

L'amplitude des mouvements pour le segment compris entre la deuxième et la sixième vertèbre cervicale est d'environ 70 degrés pour la flexion, 100 degrés pour l'extension, 80 degrés pour la rotation; quant à l'inclinaison latérale, c'est au niveau du rachis cervical qu'elle est la plus étendue (la tête touche l'épaule).

Au niveau de l'atlas et de l'axis, la rotation atteint 30 degrés environ, et la rotation maxima de la tête et du cou s'accompagne d'une légère inclinaison de la tête.

2° Le **rachis dorsal** est moins mobile que le rachis cervical, du fait de la faible hauteur de ses disques intervertébraux, de la forte inclinaison du système de la colonne des arcs (lames et apophyses épineuses), de la disposition dans un plan frontal des facettes des apophyses articulaires, disposition qui gêne les mouvements de flexion et d'extension, et aussi par suite de ses connexions avec la cage thoracique.

L'amplitude des mouvements est en moyenne de 35 degrés pour la flexion, 50 degrés pour l'extension, 20 degrés pour la rotation; quant à l'inclinaison latérale, elle est peu étendue, entravée par la rencontre des côtes.

3° Le **rachis lombaire** présente des mouvements de flexion et d'extension très étendus, dus à la hauteur des disques intervertébraux et à la disposition des surfaces articulaires des apophyses articulaires (trochoïdes).

L'amplitude des mouvements est en moyenne de 60 degrés pour la flexion, de 45 degrés pour l'extension; quant à la rotation et à l'inclinaison latérale, elles sont très limitées du fait de la disposition et de l'orientation des surfaces articulaires des apophyses articulaires.

De l'étude des mouvements de la colonne vertébrale, il découle : *a)* que le *nucleus pulposus* est le pivot autour duquel s'exécutent tous les mouvements; — *b)* que l'amplitude des mouvements des articulations des corps vertébraux dépend de la hauteur et de l'étendue de la surface du disque intervertébral; plus la hauteur et la surface du disque sont grandes, plus les mouvements sont étendus; — *c)* et que la disposition des axes permet des mouvements tels qu'ils ne peuvent en aucun cas entraîner une compression ou un tiraillement de la moelle épinière et des racines rachidiennes.

Equilibre de la colonne vertébrale.

Quand une vertèbre se déplace par rapport à sa voisine, si la force qui a déterminé le mouvement cesse d'agir, la vertèbre déplacée reprend instantanément sa position primitive, par suite de l'élasticité de l'appareil ligamentaire vertébral, et plus spécialement des disques intervertébraux; il y a en quelque sorte une *position* dite *d'équilibre,* à laquelle la vertèbre tend toujours à être ramenée, et les différentes forces qui agissent sur la colonne vertébrale se combinent pour assurer la stabilité du rachis.

L'état d'équilibre de la colonne vertébrale est la résultante d'actions combinées, multiples : *a)* les unes, *d'ordre anatomique,* font entrer en jeu le rôle élastique des disques intervertébraux, les moyens d'union des arcs postérieurs entre eux, et la tonicité des muscles qui agissent sur la colonne vertébrale; *b)* les autres, *d'ordre mécanique,* comprennent l'action de la pesanteur et les courbures du rachis.

L'ACTION DE LA PESANTEUR tend à fléchir la colonne vertébrale en avant, du fait que le centre de gravité du corps est situé un peu en avant de la colonne vertébrale (cinquième lombaire); mais comme le bras de levier est très court, l'action antagoniste des muscles extenseurs du rachis est relativement faible pour équilibrer l'action de la pesanteur dans la station debout et en position normale.

Les COURBURES DU RACHIS jouent un rôle important dans l'équilibre de la colonne vertébrale : toute modification dans l'attitude du tronc entraîne l'apparition d'une *courbure de compensation,* transitoire pour rétablir l'équilibre; si l'attitude du tronc devient permanente, et par conséquent vicieuse, la courbure de compensation reste fixée et devient anormale (scoliose); c'est généralement entre la huitième et la dixième dorsale que s'établissent les changements de direction de l'axe de la colonne vertébrale dans la formation des courbures de compensation (pour plus de détails, voy. : *Courbures du rachis*).

Dans la STATION DEBOUT et chez un sujet normal, on dit que la colonne vertébrale est équilibrée : *a)* dans un *plan frontal,* lorsque l'axe du tronc passe par la protubérance occipitale externe et le pli interfessier en suivant la ligne épineuse; *b)* dans un *plan sagittal,* lorsque la verticale menée par le centre de gravité passe de haut en bas par le tragus, la partie antérieure du moignon de l'épaule, le milieu du bord inférieur du thorax et le milieu de la face externe du grand trochanter *(plan tragio-trochantérien),* avant d'atteindre la base de sustentation (G. HUC) (voy. : *Statique de la colonne vertébrale).*

Pratiquement, cet état d'équilibre est possible seulement par le jeu des courbures vertébrales, solidaires les unes des autres, et par l'action antagoniste des muscles moteurs du rachis (extenseurs et fléchisseurs).

Muscles moteurs du rachis.

Suivant leur action et les déplacements qu'ils entraînent, les muscles du rachis se distinguent en fléchisseurs, extenseurs, fléchisseurs latéraux et rotateurs.

1° Les *muscles fléchisseurs* sont les grands droits de l'abdomen, les grands et petits obliques de l'abdomen, qui agissent par l'intermédiaire des leviers costaux, les psoas-iliaques et, spécialement pour le rachis cervical, les longs du cou, les scalènes et les sterno-cléido-mastoïdiens.

2° Les *muscles extenseurs* sont les muscles spinaux (long dorsal, ilio-costal, épi-épineux du dos, *semi-spinalis,* interépineux) et les muscles du dos et de la nuque (trapèze, splénius).

3° Les *muscles fléchisseurs latéraux* sont tous les muscles précédents, quand leur contraction est unilatérale, plus le carré des lombes, les surcostaux, les intertransversaires du cou et des lombes.

4° Les *muscles rotateurs* sont : *a)* du *même côté,* le long dorsal, le splénius, les faisceaux supérieurs du long du cou et le petit oblique de l'abdomen; *b)* et du *côté opposé,* le transversaire épineux, les faisceaux inférieurs du long du cou, le sterno-cléido-mastoïdien et le grand oblique de l'abdomen.

ARTICULATIONS PROPRES A CERTAINES VERTÈBRES

Les articulations propres à certaines vertèbres sont : 1° les articulations du sacrum avec les os voisins, à savoir : *a)* avec la *cinquième lombaire,* constituant l'*articulation lombo-sacrée* ou *articulation sacro-vertébrale*; *b)* avec le *coccyx,* constituant l'*articulation sacro-coccygienne*; *c)* et avec les *os iliaques,* constituant les *articulations sacro-iliaques* (1); — 2° l'*articulation intercoccygienne*; — 3° et les articulations des deux premières vertèbres cervicales, que nous avons décrites au chapitre des Articulations de la tête avec le rachis cervical (voyez précédemment).

A ce chapitre, nous ajouterons les *articulations intersacrées* qui sont spéciales à l'enfant et au jeune adulte.

ARTICULATION LOMBO-SACRÉE OU SACRO-VERTÉBRALE

L'*articulation lombo-sacrée* ou *sacro-vertébrale* est celle qui unit le sacrum à la cinquième vertèbre lombaire.

Elle comprend deux sortes d'articulations : 1° sur la *ligne médiane,* l'articulation des corps vertébraux de la cinquième vertèbre lombaire et de la première pièce sacrée, qui est, comme les autres articulations intervertébrales, une amphiarthrose type dont elle ne diffère que fort peu; 2° *latéralement,* les articulations des apophyses articulaires de ces vertèbres entre elles, qui sont des arthrodies.

1° Amphiarthrose lombo-sacrée. — Elle est identique à celles des vertèbres lombaires.

Les *surfaces articulaires* ont un diamètre transversal à peu près double du diamètre antéro-postérieur; elles sont représentées par la face inférieure du corps vertébral de la cinquième lombaire et par la facette moyenne de la base du sacrum.

Le *disque intervertébral,* ou *disque lombo-sacré,* possède certaines particularités; il présente un aspect cunéiforme, et en avant sa hauteur est le double de ce qu'elle est en arrière (14 millimètres en avant, 7 à 8 millimètres en arrière en moyenne), et cette différence d'épaisseur contribue pour une large part, à la détermination de l'angle sacro-vertébral, et à accuser la saillie du promontoire, ainsi que la courbure lombaire (lordose lombaire).

Son bord antérieur répond au promontoire, et l'*angle sacro-vertébral* formé par les axes de la colonne lombaire et du sacrum varie de 100 à 130 degrés suivant les individus; il est moins ouvert en position debout qu'en position assise; enfin, il est plus petit chez la femme, dont le bassin est plus incliné que celui de l'homme.

L'articulation lombo-sacrée représentant le *point d'appui* de la colonne vertébrale sur le bassin : on observe au niveau de cette articulation une *disposition stupéfiante* de ses surfaces articulaires (du point de vue mécanique), suivant l'expression de Galland; ces surfaces, au lieu de se présenter, comme il serait naturel, en surfaces horizontales opposées l'une à l'autre, sont au contraire des surfaces obliques en bas et en avant; cette obliquité de l'articulation lombo-sacrée, ainsi que la lordose lombaire, sont dues à l'adaptation progressive chez l'homme de la station bipède (orthostatisme). Chez le nouveau-né, le plan de l'articulation est presque horizontal; chez l'enfant, il est très peu incliné; chez l'adulte, et principalement chez la femme, il est nettement incliné sur l'horizontale.

---

(1) Les articulations sacro-iliaques sont décrites plus loin au chapitre : *Articulations du bassin.*

Envisagée en position debout et sur un sujet normal, la facette articulaire du sacrum est inclinée à 40 ou 45 degrés en moyenne sur l'horizontale, tandis que la face inférieure du corps de la cinquième lombaire est inclinée à 20 degrés.

2° ***Arthrodies lombo-sacrées.*** — Au nombre de deux, elles sont constituées par les articulations des apophyses articulaires du sacrum avec les apophyses articulaires inférieures de la cinquième lombaire.

Elles diffèrent des trochoïdes lombaires par quatre caractères : *a)* elles sont séparées l'une de l'autre par un intervalle plus considérable que celui des apophyses articulaires lombaires, et, de toutes les vertèbres, la cinquième lombaire est celle dont les apophyses articulaires sont les plus écartées du plan médio-sagittal : cet élargissement de la base de sustentation de la colonne vertébrale sur le bassin est un fait mécanique important pour la statique vertébrale; *b)* les facettes articulaires sont planes pour celles du sacrum, à peine incurvées, avec tendance à l'aplatissement, pour celles de la cinquième lombaire; *c)* l'interligne articulaire, presque vertical, est orienté dans un plan incliné à 45 degrés sur le plan médio-sagittal; *d)* le ligament postérieur, qui renforce la capsule articulaire, est très développé : c'est un des plus puissants de la région lombaire.

Aux articulations précitées sont également adjoints, comme moyens d'union : les ligaments vertébraux communs antérieur et postérieur, les ligaments jaunes qui occupent l'hiatus sacro-lombaire, et le ligament interépineux tendu entre l'apophyse épineuse de la cinquième lombaire et la crête sacrée postérieure.

LIGAMENTS A DISTANCE. — L'articulation lombo-sacrée possède également, comme moyens d'union extrinsèques, des ligaments à distance, pairs et symétriques, qui sont les ligaments ilio-lombaires (voy. : *Articulation sacro-iliaque*) et les ligaments sacro-vertébraux de Bichat.

Ligament sacro-vertébral de Bichat. — Inconstant, le ligament sacro-vertébral de Bichat est un petit ligament, tantôt grêle et cordiforme, tantôt de forme triangulaire et étalé en éventail, qui se détache en haut, du versant antérieur et inférieur de l'apophyse transverse de la cinquième vertèbre lombaire; dirigé obliquement en bas et en dehors, il se termine sur la face supérieure de l'aileron sacré, en imbriquant ses fibres avec celles du ligament sacro-iliaque antérieur.

VAISSEAUX ET NERFS. — Les trois articulations sacro-vertébrales reçoivent : *a)* leurs *artères,* des deux dernières artères lombaires, des sacrées latérales et des artères ilio-lombaires; *b)* et leurs *nerfs,* des quatrième et cinquième paires lombaires.

MÉCANISME ET MOUVEMENTS DE L'ARTICULATION LOMBO-SACRÉE. — L'articulation lombo-sacrée représente le point d'appui du rachis mobile sur le bassin, le *pivot* autour duquel s'exécutent tous les mouvements de la colonne vertébrale sur le bassin; les pièces osseuses qui entrent dans la constitution de cette articulation sont solidairement maintenues par le disque lombo-sacré, mais plus spécialement par la disposition des apophyses articulaires de la diarthrose lombo-sacrée. Les apophyses articulaires inférieures de la cinquième lombaire s'accrochent sur les apophyses articulaires de la première pièce sacrée, et s'opposent ainsi au glissement du rachis lombaire en avant; de plus, les surfaces articulaires sacrées, qui regardent en arrière et en dehors, forment un dispositif en coin dans lequel s'encastre de haut en bas et d'arrière en avant le dispositif similaire des apophyses articulaires inférieures de la cinquième lombaire; ce dispositif s'oppose au glissement (spondylolisthésis) en avant et en bas de la cinquième lombaire.

L'articulation lombo-sacrée est analogue aux autres articulations des vertèbres lombaires, mais, en raison de la plus grande étendue du disque lombo-sacré, les mouvements sont plus étendus.

Elle permet des déplacements de la colonne vertébrale par rapport au bassin, et *vice versa* du bassin par rapport au rachis.

Les mouvements de flexion et d'extension de la colonne vertébrale sont relativement étendus ; la saillie du promontoire augmente dans l'extension et diminue dans la flexion; corrélativement, l'angle sacro-vertébral augmente dans la flexion et diminue dans l'extension; les mouvements

d'inclinaison latérale et de rotation sont, comme pour la région lombaire, moins étendus que les mouvements de flexion et d'extension.

Véritable charnière interposée sur la charpente vertébrale, l'articulation lombo-sacrée représente l'un des principaux *points faibles* de celle-ci; enfin, du point de vue statique, elle est le lieu de transmission du poids du corps (par l'intermédiaire des vertèbres lombaires) au sacrum ; elle constitue donc le pivot des mouvements du tronc par rapport au bassin, ainsi s'explique son caractère de *centre traumatique de la région frontière lombo-sacrée* (Lazorthes).

ARTICULATIONS INTERSACRÉES

On donne le nom d'*articulations intersacrées* à des articulations toutes semblables qui correspondent aux articulations intervertébrales des cinq pièces constitutives du sacrum. Elles sont donc normalement au nombre de quatre.

Ces articulations sont des *amphiarthroses* du même type que les articulations des corps vertébraux du rachis mobile.

Les *moyens d'union* sont :

a) Un *disque intervertébral* (fibro-cartilage) qui s'ossifie de la périphérie vers le centre; l'ossification de ce dernier débute vers l'âge de quinze ans, et n'est définitive que vers la trentième année. La soudure des pièces du sacrum entre elles est plus précoce pour les deux dernières que pour les deux premières pièces sacrées; leur soudure donne naissance aux crêtes sacrées transversales par disparition du disque intervertébral (voy. : *Ossification et développement du sacrum*);

b) Le *ligament vertébral commun antérieur*, très atrophié au niveau du sacrum, s'arrête généralement au niveau de la face antérieure de la deuxième ou troisième articulation sacrée;

c) Le *ligament vertébral commun postérieur*, très atrophié également; réduit à l'état d'un cordon fibreux, occupe la partie médiane de la paroi antérieure du canal sacré;

d) Enfin la partie terminale du *ligament surépineux* tendu entre les apophyses épineuses des pièces sacrées, au niveau de la crête sacrée postérieure, ainsi que les insertions au niveau de cette crête des aponévroses lombo-sacrées (grand dorsal).

Ces articulations sont normalement dépourvues de mouvements actifs.

ARTICULATION SACRO-COCCYGIENNE

L'articulation sacro-coccygienne unit les deux dernières pièces de la colonne vertébrale entre elles, c'est-à-dire le coccyx au sacrum; comme les articulations des corps vertébraux entre eux et l'articulation sacro-vertébrale, elle appartient au groupe des amphiarthroses; elle disparaît le plus souvent en tant qu'articulation vraie, après cinquante ans, par soudure du coccyx au sacrum *(sacro-coccyx)*.

SURFACES ARTICULAIRES. — Les surfaces articulaires sont représentées :

a) Du *côté du sacrum*, par une facette articulaire, la *facette coccygienne*, située au sommet du sacrum; cette facette, légèrement convexe, présente une forme elliptique à grand axe transversal; son orientation n'est pas exactement perpendiculaire à l'axe de la cinquième vertèbre sacrée, car elle regarde en bas et en avant.

b) Du *côté du coccyx*, par une facette similaire concave située sur la base du coccyx; au-dessus et en arrière de cette facette, le coccyx présente de chaque côté de la ligne médiane deux apophyses : ce sont les cornes supérieures ou petites cornes du coccyx, vestige des apophyses articulaires de la première pièce de cet os; leur implantation sur le coccyx est séparée de la base de l'os par un étroit sillon.

Les deux facettes articulaires sont fréquemment pourvues à leur partie centrale d'une petite dépression tantôt cupuliforme, tantôt cylindrique, appelée *fossette axiale* ou *fossette notochordale* (voy. : *Sacrum et Coccyx*).

MOYENS D'UNION. — Les moyens d'union comprennent un ligament interosseux et des ligaments périphériques, appelés ligaments sacro-coccygiens.

1° ***Ligament interosseux.*** — Le ligament interosseux *(disque sacro-coccygien)* est un fibro-cartilage équivalent d'un disque intervertébral, pourvu chez l'enfant d'un *nucleus pulposus* qui occupe les fossettes notochordales, mais dépourvu de *nucleus pulposus* chez l'adulte.

Il se fixe sur toute l'étendue des surfaces articulaires en présence, mais sa partie centrale est occupée par une cavité virtuelle, aplatie de haut en bas chez l'adulte jeune.

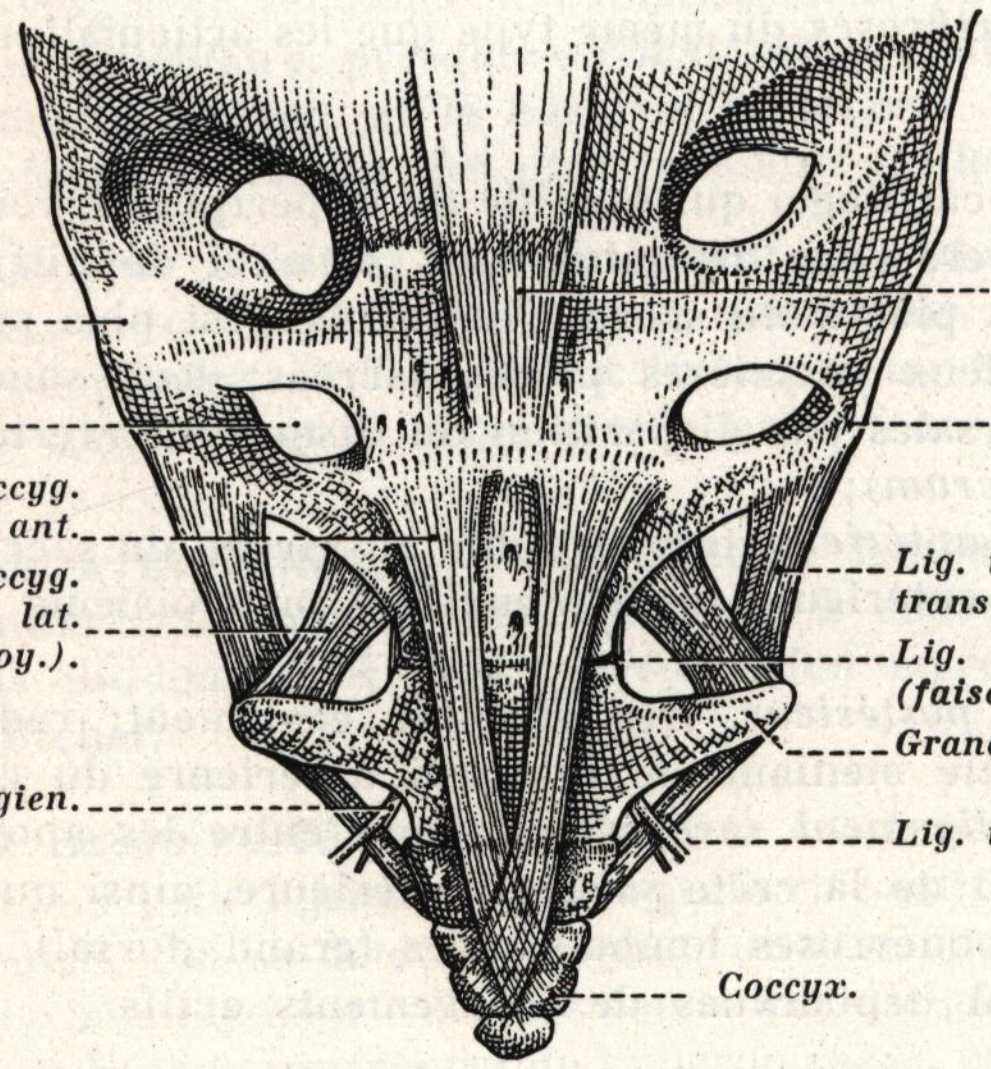

FIG. 410. *Articulation sacro-coccygienne, vue antérieure.*

Il est épais de 2 à 3 millimètres en moyenne chez l'adulte, et son épaisseur diminue progressivement avec l'âge; assez souvent même, il disparaît chez le vieillard, par suite de la soudure au sacrum de la première pièce coccygienne (sacralisation de la première pièce coccygienne).

2° ***Ligaments sacro-coccygiens.*** — Les ligaments sacro-coccygiens se distinguent d'après leur situation en *antérieurs, postérieur* et *latéraux.*

a) Les **ligaments sacro-coccygiens antérieurs** sont au nombre de deux, l'un droit, l'autre gauche; généralement minces, ils sont disposés de chaque côté de la ligne médiane, où ils convergent vers la pointe du coccyx; chacun d'eux est constitué par deux plans de fibres, les unes superficielles et croisées, les autres profondes, verticales et médianes.

α) Les *fibres superficielles,* les plus nombreuses, s'étendent de la face antérieure de la cinquième pièce sacrée à la pointe du coccyx, en s'entrecroisant avec celles du côté opposé, au niveau des deux dernières pièces coccygiennes.

β) Les *fibres profondes* présentent l'aspect d'un ruban qui déborde latéralement les fibres superficielles; elles se fixent de chaque côté de la ligne médiane sur la face antérieure de la dernière pièce sacrée et sur le coccyx; ces fibres sont sous-jacentes à la partie terminale du ligament vertébral commun antérieur, qu'elles semblent continuer, et dont elles sont l'équivalent.

Dans l'ensemble, les ligaments sacro-coccygiens antérieurs présentent l'aspect d'un V couché sur la face antérieure de la cinquième pièce sacrée et du coccyx (voy. : fig. 410).

Ces ligaments représentent le reliquat fibreux d'une partie des muscles sacro-coccygiens antérieurs (muscles fléchisseurs du coccyx) en voie d'atrophie, ainsi que des faisceaux les plus postérieurs de la portion sphinctérienne du muscle releveur anal.

b) Le **ligament sacro-coccygien postérieur** est beaucoup plus épais et plus résistant que les précédents; il présente la même constitution que ces derniers, et comme eux il est formé de deux couches de fibres : l'une *superficielle,* l'autre *profonde.*

α) La COUCHE SUPERFICIELLE, la plus épaisse des deux, est constituée par trois faisceaux dont un médian et deux latéraux.

Le *faisceau médian,* épais, lamellaire et résistant, forme la *membrana tectoria* de l'hiatus sacré; il s'insère d'une part, sur l'extrémité inférieure de la crête sacrée postérieure, sur les bords en V de l'hiatus sacré et sur les cornes sacrées, et d'autre part sur la face postérieure du coccyx, à l'exception de la première pièce coccygienne.

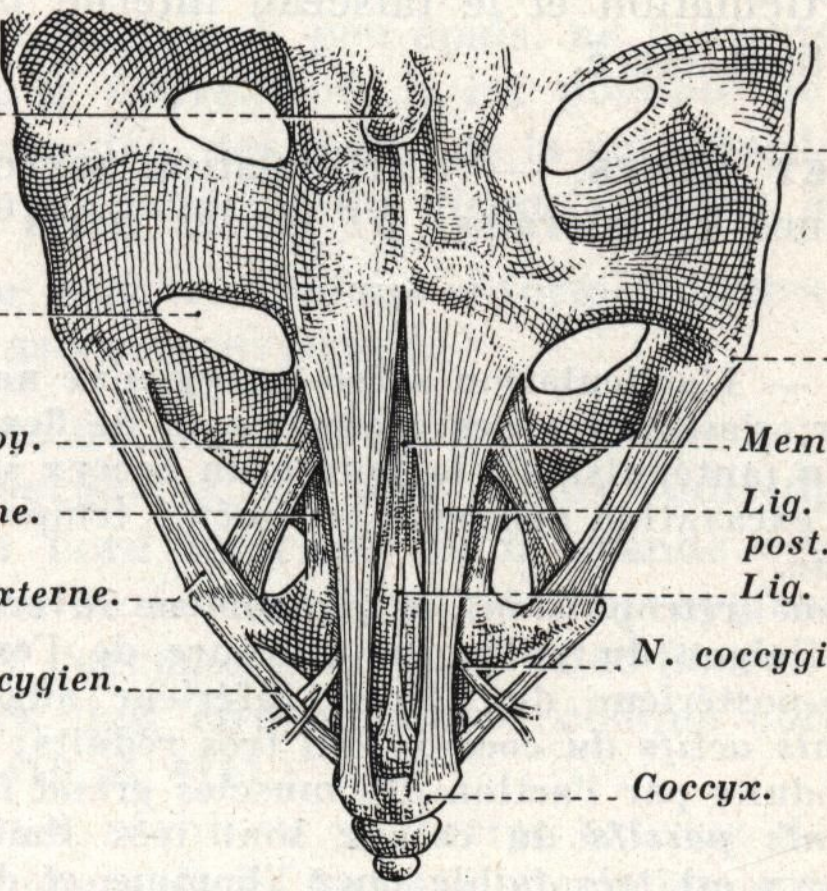

FIG. 411.
Articulation sacro-coccygienne, vue postérieure.

Les *faisceaux latéraux,* presque parallèles, sont très légèrement obliques en bas et en dedans, parfois ils affectent la forme d'un V renversé (Λ); ils s'étendent des bords de l'hiatus sacré et des cornes du sacrum à la face postérieure des deuxième et troisième vertèbres coccygiennes (voy. : fig. 411).

Cette couche superficielle correspond aux ligaments jaunes des articulations intervertébrales.

Sur la couche superficielle du ligament sacro-coccygien postérieur s'insèrent des fibres du muscle grand fessier (plan moyen).

β) La COUCHE PROFONDE est formée d'un faisceau vertical et médian tendu entre la face postérieure du corps de la cinquième vertèbre sacrée et celles des deux premières pièces coccygiennes. Séparé de la *membrana tectoria* par la partie terminale du canal sacré, il continue en bas le ligament vertébral commun postérieur; les fibres médianes du ligament coccygien se mêlent à ce faisceau.

c) Les **ligaments sacro-coccygiens latéraux** sont au nombre de deux, un droit et un gauche, et chacun d'eux est constitué par trois faisceaux rubanés que l'on distingue en interne, moyen et externe.

α) Le FAISCEAU INTERNE OU INTERARTICULAIRE, parfois ossifié chez le vieillard, est très court et presque vertical; il est tendu entre la corne du sacrum et la face postérieure

de la corne supérieure (petite corne) du coccyx, reliquat de l'apophyse articulaire correspondant à la première pièce coccygienne (d'où son nom).

Ce faisceau limite avec le bord externe de l'articulation sacro-coccygienne un orifice triangulaire ostéo-fibreux à base inférieure coccygienne, qui est semblable à un trou de conjugaison (avant-dernier trou de conjugaison), et dans lequel s'engage le cinquième nerf sacré) (voy. : fig. 411).

β) Le FAISCEAU MOYEN, inconstant, est oblique en bas, en dehors et en avant; il s'étend du versant externe de la corne sacrée en haut, à la face postéro-supérieure de la grande corne ou corne latérale du coccyx en bas (voy. : fig. 411).

γ) Le FAISCEAU EXTERNE OU INTERTRANSVERSAIRE est le plus épais et le plus résistant des trois; fortement oblique en bas et en dedans, il s'insère d'une part, sur l'angle latéral du sacrum, marqué parfois d'un tubercule, et sur la partie sous-jacente du bord latéral de l'os, et d'autre part, sur le sommet et la face postérieure de l'extrémité de la corne latérale du coccyx (voy. : fig. 411).

Ce faisceau correspond à un *ligament intertransversaire* ; il limite avec le bord externe de l'articulation et le faisceau interne précité un orifice ostéo-fibreux qui correspond à un trou sacré.

VAISSEAUX ET NERFS. — L'articulation sacro-coccygienne reçoit : *a)* ses *artères* des sacrées moyennes et latérales; *b)* et ses *nerfs* du cinquième nerf sacré et du nerf coccygien.

MOUVEMENTS. — L'articulation sacro-coccygienne ne présente que des mouvements dans le sens antéro-postérieur, c'est-à-dire des mouvements de flexion et d'extension (déflexion du coccyx).

Dans la *flexion* (antépulsion), la pointe du coccyx se porte en avant vers le pubis; elle diminue la courbure de l'excavation pelvienne, en même temps que le diamètre antéro-postérieur du détroit inférieur diminue.

Dans *l'extension* (rétropulsion), le phénomène inverse se produit, la pointe du coccyx se porte en arrière et s'éloigne du pubis, la courbure de l'excavation pelvienne augmente, alors que le diamètre antéro-postérieur du détroit inférieur augmente.

Les *mouvements actifs* du coccyx sont très réduits; cependant de légers déplacements du coccyx peuvent être produits par l'action des muscles grand fessier, ischio-coccygien et releveur de l'anus.

Les *mouvements passifs* du coccyx sont très limités et n'ont qu'une faible amplitude ; la mobilité du coccyx est très faible chez l'homme, et de plus, elle va en diminuant avec l'âge; ces mouvements ne sont possibles que chez des sujets jeunes au cours de la défécation et chez la femme au cours de l'accouchement; la mobilité de cette articulation atteint son maximum à la fin de la grossesse et pendant l'accouchement; l'engagement de la tête fœtale au détroit inférieur détermine un mouvement de bascule en arrière du coccyx, véritable rétropulsion coccygienne (mouvement de clapet), qui augmente le *diamètre coccy-sous-pubien* de 2 à 3 centimètres environ, et qui facilite le passage de la tête fœtale; après l'accouchement, le coccyx revient à sa position primitive, grâce à l'élasticité de ses ligaments et à l'action du releveur de l'anus.

ARTICULATION INTERCOCCYGIENNE

Chez l'enfant, les différentes pièces constitutives du coccyx sont indépendantes les unes des autres, et les vertèbres coccygiennes s'articulent entre elles par l'intermédiaire d'amphiarthroses analogues à celles des articulations lombo-sacrée et sacro-coccygienne.

La soudure des pièces coccygiennes s'effectue de bas en haut entre 12 et 25 ans (dans 50 % des cas), sauf pour les deux premières pièces, et l'*articulation médio-coccygienne* persiste chez l'adulte pendant une durée fort variable suivant les sujets.

L'*articulation intercoccygienne* ou *médio-coccygienne* est celle qui unit les deux pièces du coccyx.

SURFACES ARTICULAIRES. — Les *surfaces articulaires* de l'amphiarthrose médio-coccygienne se présentent sous trois types : plans, convexes ou le plus souvent concaves; mais

leur caractéristique principale est l'existence à leur partie centrale de la *fossette axiale* ou *fossette notochordale* (voy. : *Coccyx*).

La *surface articulaire de la première pièce coccygienne* est taillée obliquement aux dépens de la face postérieure de la vertèbre; ovalaire ou elliptique à grand axe transversal, elle comprend toute l'extrémité inférieure de la pièce.

La *surface articulaire de la deuxième pièce coccygienne* est située à la base de cette pièce; elle est taillée aux dépens de la face antérieure de la deuxième vertèbre coccygienne; parfois même lorsque cette vertèbre présente des cornes latérales rudimentaires, elle se prolonge transversalement sur leur face supérieure.

Les deux surfaces articulaires sont ainsi placées vis-à-vis, la supérieure regarde en bas et en arrière et l'inférieure regarde en haut et en avant.

MOYENS D'UNION. — Les moyens d'union de l'articulation médio-coccygienne comprennent un *disque intervertébral* fibro-cartilagineux et des *ligaments* que l'on distingue en *antérieur, postérieur* et *latéraux.*

1° Le **disque fibro-cartilagineux** est semblable à un disque intervertébral quelconque; il réunit les facettes articulaires opposées; ce disque, peu épais, ne présente généralement pas de cavité centrale; cependant, chez le nouveau-né, il est possible de retrouver, au centre du disque intervertébral médio-coccygien, des traces de la notochorde sous la forme d'une traînée blanchâtre qui occupe la cavité centrale du disque *(nodule notochordal).*

2° Les **ligaments antérieur et postérieur** sont très réduits et formés de trousseaux fibreux mélangés aux ligaments de l'articulation sacro-coccygienne.

3° Les **ligaments latéraux** sont au nombre de *deux,* un droit et un gauche; on les désigne encore sous le nom de *ligaments intercoccygiens*; ils sont mieux individualisés que les précédents, et chacun d'eux s'étend du bord inférieur de la grande corne du coccyx à la face postérieure de l'extrémité externe de la deuxième pièce coccygienne.

Sous le ligament latéral s'engage le *nerf coccygien*; l'orifice ostéo-fibreux que limite ce ligament avec les deux pièces du coccyx doit être consideré comme correspondant au dernier trou de conjugaison (voy. : fig. 410 et 411).

Rappelons que le sommet du coccyx est réuni au sphincter externe de l'anus par le raphé fibreux ano-coccygien, et aux téguments de la fossette coccygienne par le ligament coccy-cutané.

L'articulation médio-coccygienne est fréquemment ossifiée chez l'adulte, et à plus forte raison chez le vieillard.

VAISSEAUX ET NERFS. — Les vaisseaux et les nerfs de l'articulation intercoccygienne sont les mêmes que ceux de l'articulation sacro-coccygienne.

MOUVEMENTS. — L'articulation intercoccygienne présente uniquement des mouvements de flexion et d'extension, comme l'articulation précédente à laquelle elle s'associe; de très faible amplitude, ils ne sont possibles que chez les sujets jeunes.

ARTICULATIONS DU THORAX

Le thorax, déformable avec les mouvements respiratoires ainsi qu'au cours de tous les mouvements du tronc, est constitué par douze paires d'arcs costaux; *en arrière,* chaque arc s'appuie sur la colonne vertébrale et s'articule avec elle; *en avant,* les sept premières paires s'appuient sur le sternum et s'articulent avec lui.

Les articulations du thorax comprennent :

1° Des *articulations postérieures,* qui sont les articulations des côtes avec les vertèbres ou *articulations costo-vertébrales.*

2° Des *articulations antérieures,* qui sont : *a)* les articulations des côtes avec les cartilages costaux, ou *articulations chondro-costales*; *b)* les articulations des cartilages costaux avec le sternum, ou *articulations chondro-sternales*; *c)* les articulations de certains cartilages costaux entre eux, ou *articulations interchondrales*; *d)* les articulations des différentes pièces du sternum entre elles, ou *articulations sternales*; *c)* et les articulations des clavicules avec le sternum et les deux premiers cartilages costaux, ou *articulations sterno-chondro-claviculaires.*

ARTICULATIONS COSTO-VERTÉBRALES

Les côtes s'articulent avec les vertèbres en deux points différents, formant deux articulations distinctes qui sont : *a)* d'une part, l'articulation de la tête de la côte avec la face latérale des corps vertébraux, ou *articulation costo-vertébrale proprement dite*; *b)* et d'autre part, l'articulation de la tubérosité costale avec la face antérieure du sommet des apophyses transverses, ou *articulation costo-transversaire.*

a) Articulations costo-vertébrales proprement dites.

Chaque articulation costo-vertébrale proprement dite est une double arthrodie, et les deux articulations sont séparées l'une de l'autre par un ligament intra-articulaire (ou mieux interarticulaire) appelé improprement ligament interosseux.

SURFACES ARTICULAIRES. — Les surfaces articulaires ont une configuration inverse :

a) DU CÔTÉ DE LA CÔTE, elles présentent un aspect en forme de *coin (coin costal)*; la tête costale présente en effet deux facettes articulaires planes, l'une supérieure, l'autre inférieure, séparées par une crête mousse à direction antéro-postérieure; la facette supérieure est de dimensions plus restreintes que l'inférieure; en outre, elle regarde en haut et en dedans, tandis que l'inférieure regarde en bas et en dedans.

b) DU CÔTÉ DES VERTÈBRES, elles sont situées sur les faces latérales des corps vertébraux, et elles correspondent à deux vertèbres superposées; celle de la vertèbre sus-jacente, ou

facette costale supérieure, regarde en dehors et en bas; elle s'articule avec la facette supérieure de la tête de la côte; celle de la vertèbre sous-jacente, ou *facette costale inférieure,* plus grande que la précédente, regarde en dehors et en haut; elle s'articule avec la facette inférieure de la tête de la côte.

La face latérale du disque intervertébral, légèrement échancrée, participe à la constitution de l'articulation (voyez plus loin : *Ligament interosseux*).

Dans l'ensemble, les facettes vertébrales présentent l'aspect d'un angle dièdre, ouvert en dehors, dont l'arête répond au disque intervertébral; le coin costal s'encastre en totalité dans ce dièdre (voy. : fig. 412).

A l'état frais, ces surfaces articulaires sont revêtues d'une couche de fibro-cartilage.

MOYENS D'UNION. — La tête costale est maintenue au contact du dièdre intervertébral par une capsule articulaire renforcée de deux ligaments costo-vertébraux : l'un antérieur, l'autre postérieur, et par un ligament interosseux.

FIG. 412.
Coupe frontale d'une articulation costo-vertébrale (demi-schématique).

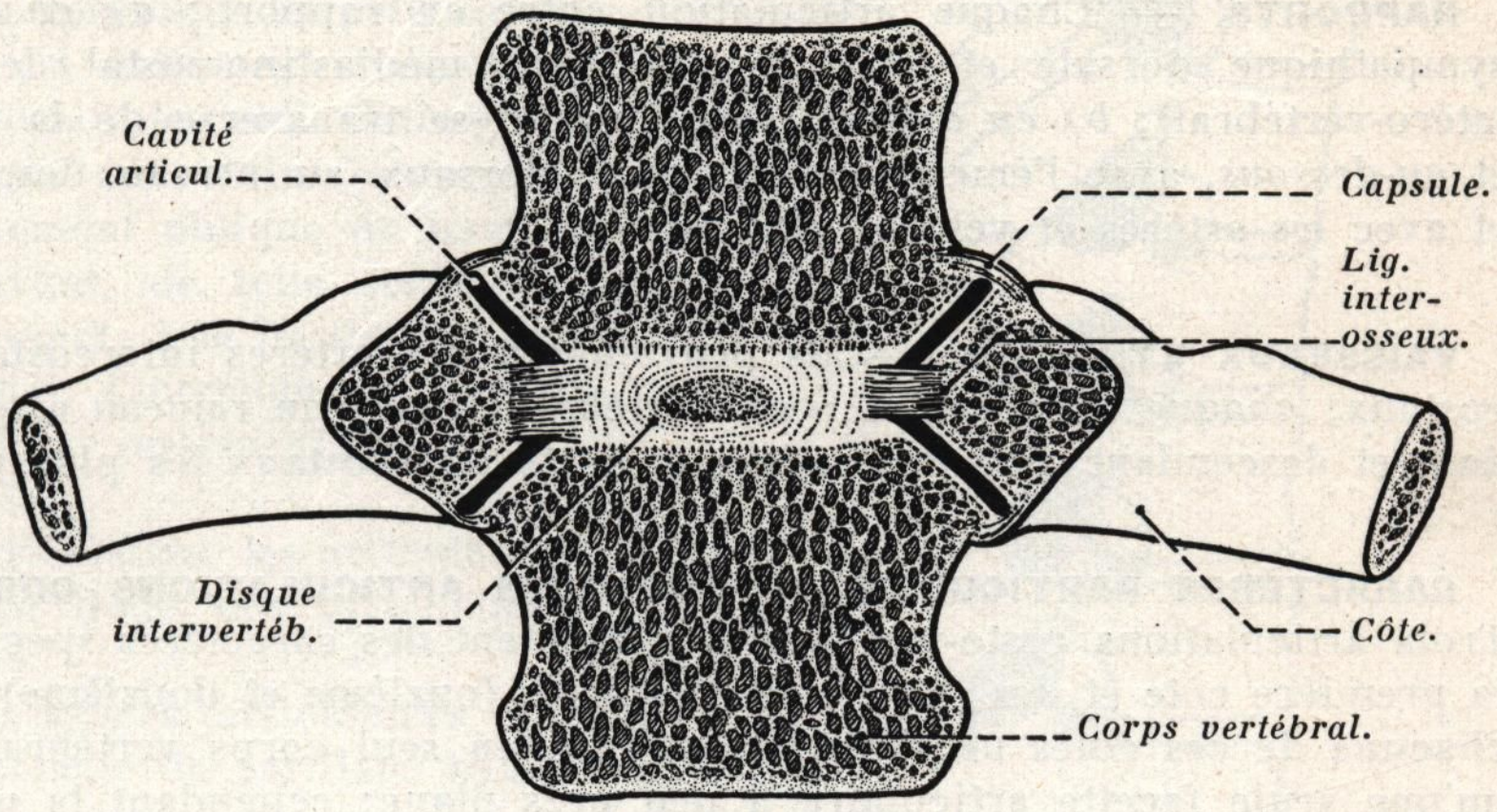

Capsule articulaire. — La capsule articulaire est représentée par un manchon fibreux, très mince et très court, qui s'attache au pourtour du revêtement fibro-cartilagineux des surfaces articulaires.

Ligament costo-vertébral antérieur. — Le ligament costo-vertébral antérieur, ou *ligament rayonné,* occupe la face antérieure de l'articulation; en forme d'éventail, il se détache de la face antérieure de la tête de la côte, pour se fixer : *a)* par ses *faisceaux supérieurs,* obliques en haut et en dedans, sur la face latérale du corps de la vertèbre sus-jacente, à deux millimètres environ de la facette articulaire; *b)* par ses *faisceaux inférieurs,* les plus nombreux, obliques en bas et en dedans, sur la face latérale du corps de la vertèbre sous-jacente, d'une façon identique aux faisceaux précédents ; *c)* et par ses *faisceaux moyens,* horizontaux, généralement plus grêles, sur la face latérale du disque intervertébral correspondant, en s'enchevêtrant avec les fibres latérales du ligament vertébral commun antérieur (voy. : fig. 416).

Ligament costo-vertébral postérieur. — Le ligament costo-vertébral postérieur occupe la face postérieure de l'articulation; épais et résistant, il est situé au-dessus du pédicule de la vertèbre; presque horizontal, il est formé de deux ou trois petits faisceaux fibreux, juxtaposés, parallèles, qui s'étendent du versant postéro-supérieur du col de la côte, immédiatement en dehors de la tête à la face postérieure du corps vertébral sus-jacent; au niveau de son insertion costale, ses fibres les plus inférieures sont fusionnées avec celles du ligament costo-transversaire interosseux.

Ligament interosseux. — Le ligament interosseux est une lame fibro-cartilagineuse transversale, très courte, qui s'insère d'une part, sur l'arête mousse de la côte ou *crista capituli,* et d'autre part, sur le disque intervertébral, dans le fond de la gouttière qui correspond à l'arête du coin costal.

Ce ligament divise l'articulation costo-vertébrale en deux compartiments indépendants, l'un supérieur, l'autre inférieur, de telle sorte que les synoviales des deux compartiments ne communiquent pratiquement pas à ce niveau (voy. : fig. 412).

Le ligament interosseux est épais dans ses deux tiers antérieurs, très mince dans son tiers postérieur; parfois même il est incomplet en arrière.

SYNOVIALE. — Chaque articulation costo-vertébrale possède généralement deux synoviales rudimentaires, séparées l'une de l'autre par le ligament interosseux; elles communiquent parfois entre elles, en arrière de ce ligament, lorsque celui-ci est incomplet.

RAPPORTS. — Chaque articulation entre en rapport : *a) en avant,* avec la chaîne sympathique dorsale et avec le cul-de-sac médiastino-costal de la plèvre (cul-de-sac latéro-vertébral); *b) en arrière,* avec l'apophyse transverse de la vertèbre; *c) au-dessus* et *au-dessous,* avec l'émergence des nerfs dorsaux au niveau des trous de conjugaison, et avec les artères et veines intercostales.

VAISSEAUX ET NERFS. — Ils proviennent des artères intercostales et des nerfs intercostaux; chaque articulation costo-vertébrale reçoit un rameau artériel et nerveux, ascendant et descendant, issu des artères et nerfs intercostaux les plus proches.

CARACTÈRES PARTICULIERS A QUELQUES ARTICULATIONS COSTO-VERTÉBRALES. — Trois articulations costo-vertébrales présentent des caractères spéciaux : ce sont celles de la première côte et des deux côtes flottantes (onzième et douzième); ce fait tient à ce que chacune de ces côtes ne s'articule qu'avec un seul corps vertébral, et ne présente ainsi qu'une seule facette articulaire à peu près plane; cependant la première côte s'articule parfois avec la septième cervicale, et en pareil cas la première articulation costo-vertébrale ressemble aux autres articulations sous-jacentes.

Ces articulations sont formées par une seule arthrodie; le ligament interosseux fait défaut ou est rudimentaire; il forme la partie supérieure de la capsule articulaire, plus épaisse à ce niveau que partout ailleurs; le ligament antérieur ne présente pas de faisceaux moyens.

b) Articulations costo-transversaires ou transverso-tubérositaires.

Les articulations costo-transversaires sont des arthrodies pour les articulations à petites surfaces articulaires, des trochoïdes pour les articulations à grandes surfaces articulaires; elles unissent la tubérosité costale au sommet de l'apophyse transverse de la vertèbre correspondante; elles n'existent que sur les dix premières côtes, les côtes flottantes n'ayant pas d'articulation vraie avec les apophyses transverses des onzième et douzième vertèbres dorsales.

SURFACES ARTICULAIRES. — Les surfaces articulaires sont arrondies ou ovalaires; elles occupent : *a)* sur la *côte,* le versant inféro-interne de la tubérosité costale et sont convexes; *b)* sur la *vertèbre,* la face antérieure de l'extrémité libre de l'apophyse transverse; elles sont concaves et bordées à la périphérie par un bourrelet rugueux.

Les facettes costales sont bordées en haut et en dehors par un sillon, oblique en bas et en dehors, qui les sépare du tubercule d'insertion du ligament transverso-tubérositaire.

Les facettes articulaires des quatre premières articulations costo-transversaires sont généralement plus grandes et plus excavées que les autres; de plus, les facettes transversaires regardent en avant, en dehors et en haut, et cela d'autant plus qu'on les envisage sur une articulation située plus bas; il résulte de cette orientation que les quatre ou cinq premières côtes sont situées au même niveau que les apophyses transverses, tandis que les côtes inférieures débordent nettement en haut les apophyses transverses correspondantes; cette disposition apparaît clairement en examinant par sa face postérieure un squelette thoracique monté (voy. : fig. 413).

L'orientation de l'interligne costo-transversaire n'est pas la même à la partie supérieure du thorax qu'à la partie inférieure; c'est ainsi qu'au niveau des trois premières articulations l'interligne, ainsi que les surfaces articulaires qui le composent, représentent une calotte sphérique de petit rayon; l'interligne articulaire est nettement concave en avant; par contre, au niveau de l'articulation de la huitième côte, l'interligne articulaire est presque une surface plane fortement oblique de haut en bas et d'arrière en avant, de telle sorte qu'il regarde en haut et en avant; à la partie moyenne du thorax (sixième côte), l'interligne articulaire occupe une disposition intermédiaire (voy. : fig. 413).

Par leurs surfaces articulaires, les articulations costo-transversaires sont donc des *articulations transverso-tubérositaires.*

A l'état frais, ces surfaces articulaires sont revêtues d'une mince couche de cartilage hyalin.

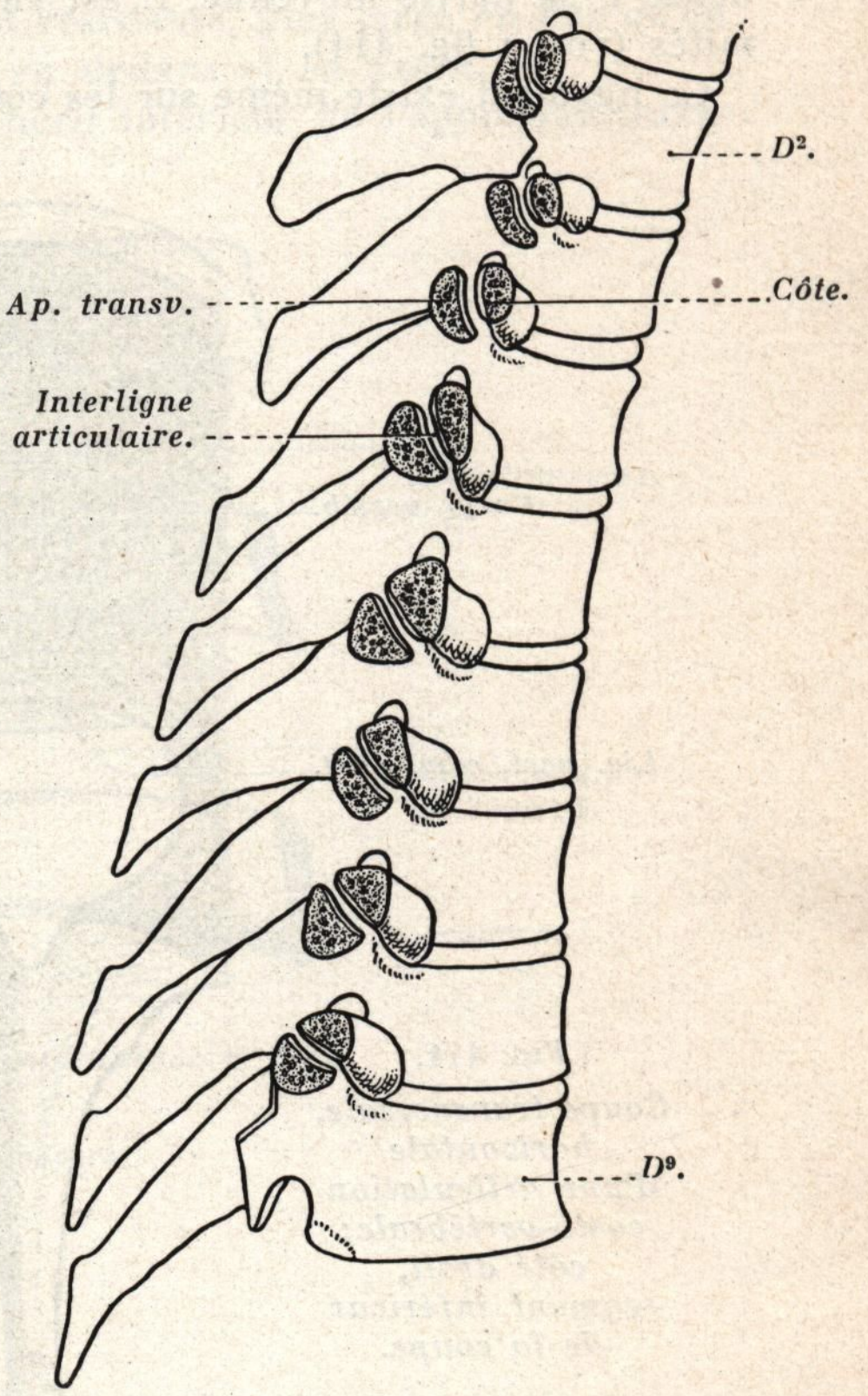

FIG. 413. — *Schéma montrant l'inclinaison des interlignes articulaires costo-transversaires compris entre la deuxième et la neuvième vertèbre dorsale* (les apophyses transverses et les côtes sont représentées sectionnées par un plan sagittal; côté droit).

MOYENS D'UNION. — Les moyens d'union des articulations costo-transversaires comprennent une capsule articulaire et six ligaments, dont deux sont des *ligaments de renforcement* : ce sont le ligament costo-transversaire postérieur ou transverso-tubérositaire et le ligament costo-transversaire inférieur; et dont quatre représentent des *ligaments à distance* que l'on distingue successivement par leur situation et leurs attaches, en ligament costo-transversaire interosseux, ligament costo-transversaire supérieur, ligament costo-lamellaire de Trolard et ligament costo-méniscal.

*1° **Capsule articulaire.*** — La capsule articulaire est très mince; elle est constituée par un manchon fibreux, cylindrique, très court, qui s'insère au pourtour du revêtement cartilagineux des surfaces articulaires sur la côte; ses insertions s'étendent quelque peu en dehors dans le sillon qui borde la facette articulaire costale (voy. : fig. 414).

*2° **Ligament costo-transversaire interosseux.*** — Le *ligament costo-transversaire interosseux,* ou *cervico-transversaire interosseux* (Poirier), occupe la moitié inférieure du *foramen cervico-transversaire,* espace lenticulaire compris entre l'articulation costo-ver-

tébrale en dedans, l'articulation transverso-tubérositaire en dehors, le col de la côte en avant et l'apophyse transverse de la vertèbre correspondante en arrière.

C'est un ligament très court, mais épais et résistant; sa section constitue un des temps les plus délicats de la désarticulation costale. Il est formé de faisceaux fibreux parallèles, obliques en avant et en dehors. Il s'insère d'une part, sur la moitié inférieure du versant postérieur du col de la côte, et d'autre part, sur la face antérieure de l'apophyse transverse; dense à sa partie moyenne, il est entremêlé de nappes cellulo-adipeuses à ses deux extrémités (voy. : fig. 414).

Ce ligament existe même sur les côtes flottantes (onzième et douzième), bien qu'il n'y ait

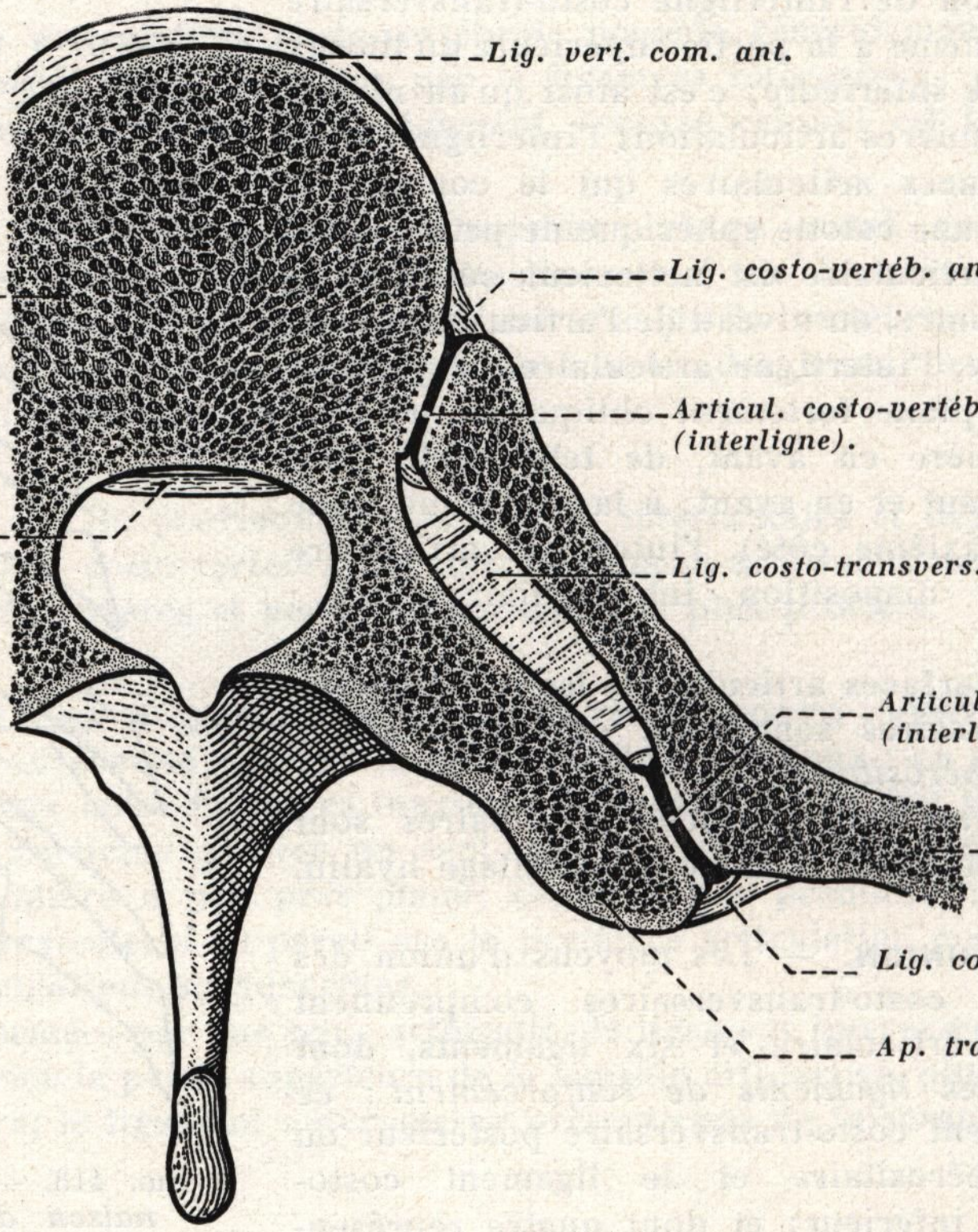

FIG. 414.
Coupe transversale, horizontale d'une articulation costo-vertébrale; côté droit, segment inférieur de la coupe.

pas d'articulation costo-transversaire, mais il est très lâche et discontinu, formé de faisceaux séparés les uns des autres par du tissu cellulo-graisseux.

3° *Ligament costo-transversaire postérieur.* — Le *ligament costo-transversaire postérieur*, ou *transverso-tubérositaire postérieur*, est une bandelette fibreuse, transversale, haute de quinze millimètres environ, qui renforce la face postéro-externe de l'articulation. Il s'insère d'une part, sur les rugosités du sommet de l'apophyse transverse, et d'autre part, sur l'éminence osseuse (tubercule d'insertion) qui occupe la partie supéro-externe de la tubérosité costale (voy. : *Côtes*).

La direction de ce ligament est variable suivant le niveau où on l'envisage : *a)* il est horizontal et dirigé en avant et en dehors sur les quatre premières articulations, et sur la première articulation, il est recouvert et masqué par l'intercostal externe du premier espace; *b)* il est oblique en haut, en avant et en dehors, sur les articulations inférieures, et d'autant plus oblique qu'on le considère plus bas (voy. : fig. 414 et 415).

4° ***Ligament costo-transversaire supérieur.*** — Le ligament costo - transversaire supérieur occupe l'extrémité postérieure de l'espace intercostal; situé au-dessus de l'articulation, il s'étend de la côte à l'apophyse transverse de la vertèbre sus-jacente; toutefois ce ligament fait défaut au niveau de la première côte.

Il est constitué par trois faisceaux dont un principal et deux accessoires.

a) Le **faisceau principal** ou **ligament cervico-transversaire supérieur,** ou **ligament suspenseur de la côte,** est une lame fibreuse quadrilatère, épaisse et résistante, plus large en bas qu'en haut, dont les fibres sont dirigées obliquement en bas, en dedans et en avant.

Il s'insère en haut, sur les trois quarts externes du bord inférieur de l'apophyse trans-

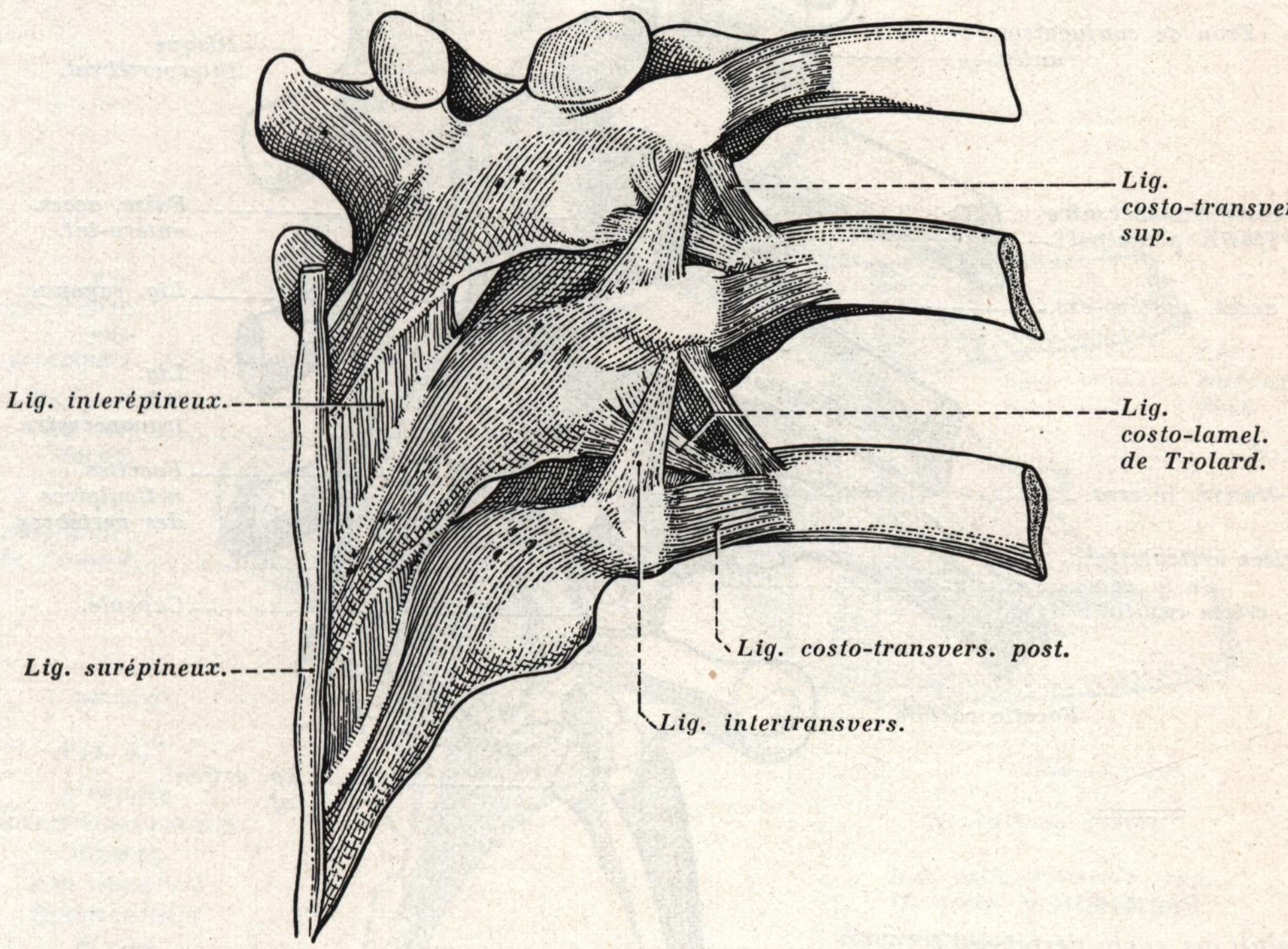

FIG. 415.
Articulations costo-vertébrales, vue postérieure, côté droit.

verse de la vertèbre sus-jacente à l'articulation, et en bas, sur toute l'étendue du bord supérieur du col de la côte correspondant à l'articulation.

Son bord interne délimite avec le corps vertébral un orifice ovalaire qui constitue le *trou de conjugaison antérieur,* par où s'échappe la branche antérieure du nerf rachidien correspondant (nerf intercostal) et s'engagent les vaisseaux vertébro-médullaires ou spinaux.

Son bord externe se continue avec la membrane intercostale postérieure (voy. : *Muscles intercostaux*).

Sa face antérieure est croisée par les vaisseaux et nerfs intercostaux de l'espace correspondant (voy. : fig. 415, 416, 417 et 418).

b) Les **faisceaux accessoires** sont : l'un antéro-interne, l'autre postéro-externe :

α) Le FAISCEAU ACCESSOIRE ANTÉRO-INTERNE est grêle et inconstant; il s'étend du versant antéro-inférieur de la base de l'apophyse transverse sus-jacente, au bord supérieur de la

tête de la côte, et parfois même à la face latérale du corps vertébral correspondant.

Lorsque ce faisceau existe, il subdivise le trou de conjugaison antérieur en deux orifices secondaires, l'un postéro-externe, où s'engagent le nerf intercostal et les vaisseaux spinaux, l'autre antéro-interne, qui livre passage aux veines du trou de conjugaison, tributaires de la veine intercostale de l'espace correspondant (voy. : fig. 416).

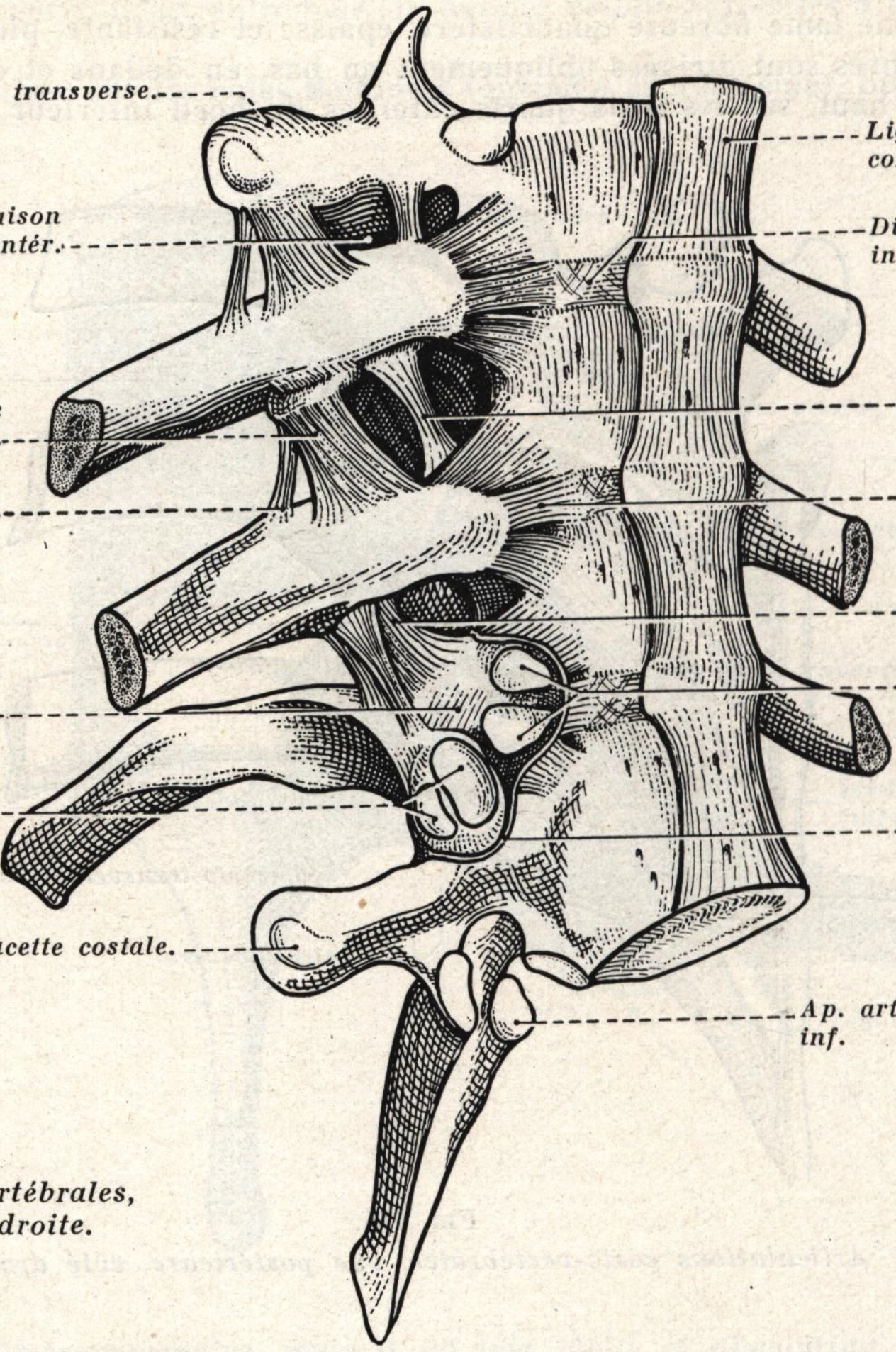

Fig. 416.
Articulations costo-vertébrales, vue antéro-latérale droite.

β) Le FAISCEAU ACCESSOIRE POSTÉRO-EXTERNE est assez souvent mal différencié du faisceau principal, auquel il adhère toujours au niveau de ses insertions transversaires. Sur la côte, il s'attache un peu en dehors et au-dessus de la tubérosité costale. A sa partie inférieure, il est séparé du faisceau principal par une très mince couche cellulo-adipeuse (voy. : fig. 416).

Certains auteurs le considèrent comme un faisceau de dédoublement postérieur du ligament principal (Vallois).

5° **Ligament costo-transversaire inférieur.** — Le *ligament costo-transversaire inférieur* est un ligament très court, oblique en haut, en avant et en dehors, qui occupe la partie postéro-inférieure de l'articulation transverso-tubérositaire; pour l'apercevoir, il faut exercer une traction en haut et en avant sur la côte; ce ligament apparaît alors tendu entre le

sommet et le bord inférieur de l'apophyse transverse d'une part, et le versant inférieur et externe de la tubérosité costale d'autre part.

Ses fibres supérieures se confondent avec le ligament costo-transversaire postérieur : aussi certains auteurs nient-ils son existence en le rattachant à ce dernier.

6° ***Ligament costo-lamellaire de Trolard.*** — *Le ligament costo-lamellaire de Trolard,* ou *ligament cervico-lamellaire,* est formé de faisceaux obliques en bas et en dehors, qui s'étendent du versant postérieur de la base de l'apophyse transverse et de la face postérieure de la lame vertébrale au bord supérieur du col de la côte, où il se fixe un

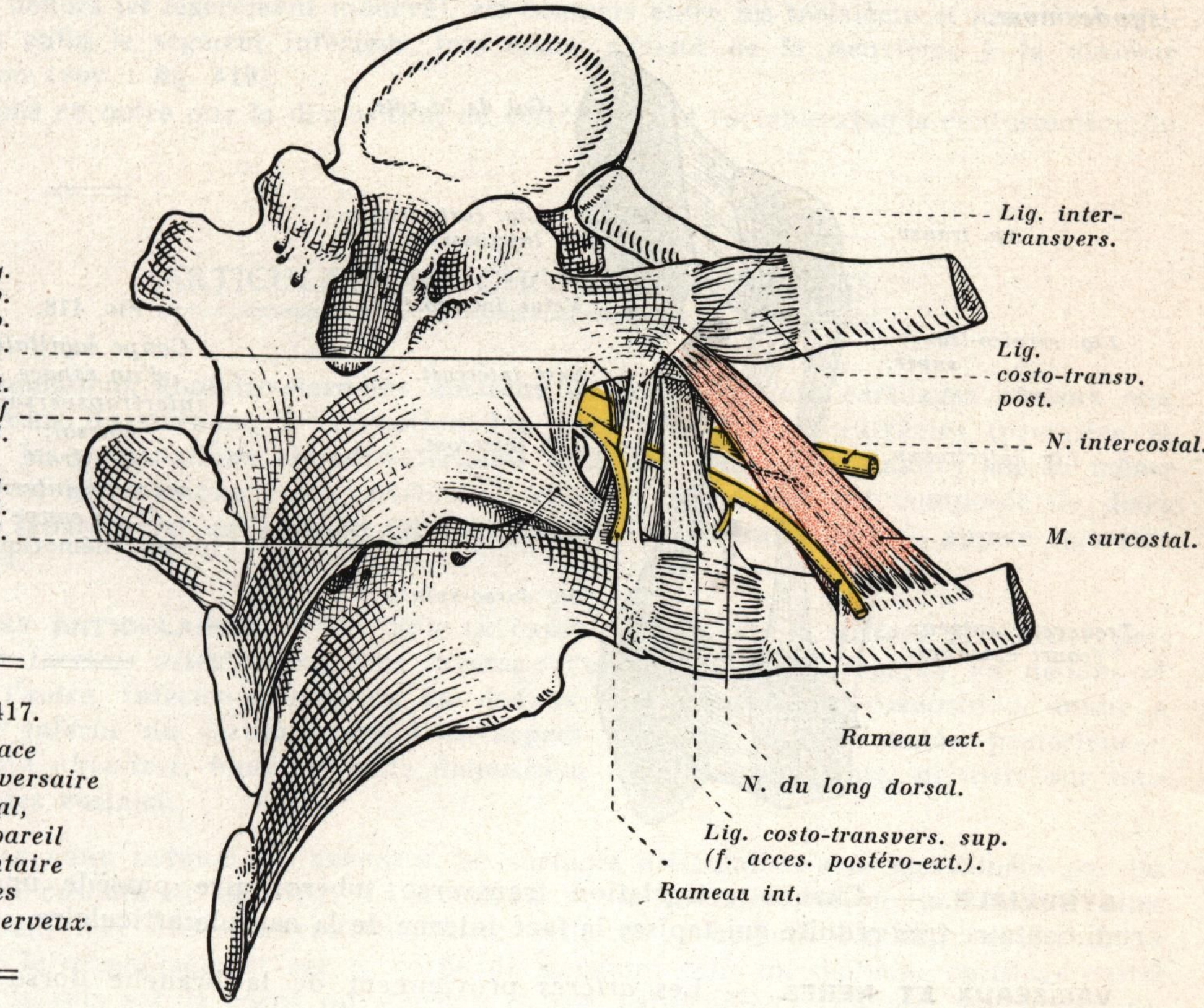

FIG. 417. *L'espace intertransversaire dorsal, son appareil ligamentaire et ses rapports nerveux.*

peu en dedans de la tubérosité costale. Ce ligament est parfois dédoublé en deux faisceaux, l'un interne, l'autre externe; souvent aussi, il présente une disposition en Y couché (voy. : fig. 415 et 417).

Il est situé en arrière du ligament costo-transversaire supérieur et ses fibres croisent en X la direction de ce dernier avec lequel il forme la limite postérieure d'un orifice ostéo-fibreux, appelé *trou de conjugaison postérieur de Cruveilhier,* par où s'échappent le rameau interne de la branche postérieure du nerf dorsal et la branche dorso-spinale de l'artère intercostale (voy. : fig. 417).

Sa partie la plus externe croise la face antérieure du ligament intertransversaire.

7° ***Ligament costo-méniscal.*** — Le *ligament costo-méniscal* ou *cervico-méniscal* est un petit ligament inconstant, horizontal, tendu transversalement à la face postérieure de la côte et de l'articulation costo-vertébrale, et à la face antérieure du canal rachidien.

Il s'attache en dehors, à la face postérieure du col de la côte, un peu au-dessus du ligament cervico-transversaire interosseux, et en dedans, à la face postérieure du disque intervertébral; les fibres de ce ligament s'entremêlent avec celles du ligament vertébral commun postérieur, et quelques-unes d'entre elles se continuent même avec le ligament du côté opposé, constituant ainsi le *ligament conjugué costal de Mayer et Luschka* (1).

Par le ligament interosseux cervico-transversaire, et par les ligaments à distance tels que le ligament costo-transversaire supérieur, le ligament costo-lamellaire de Trolard, et le ligament costo-méniscal, l'union du col de la côte à sa vertèbre correspondante et à l'apophyse transverse de la vertèbre qui lui est sus-jacente, constitue une véritable *syndesmose*.

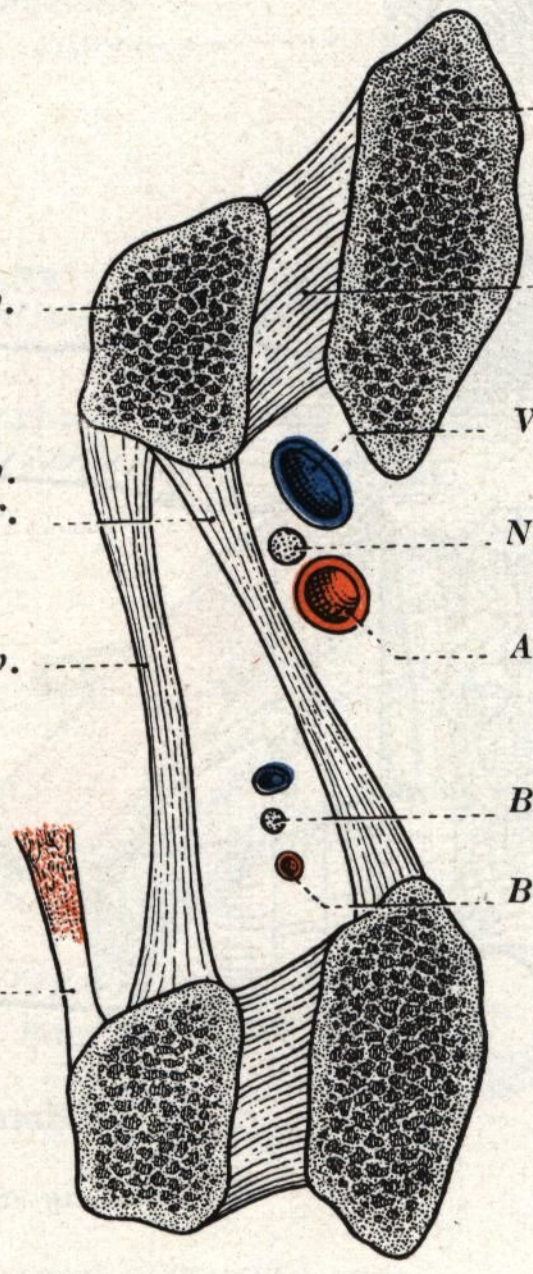

FIG. 418.
Coupe sagittale d'un espace intertransversaire dorsal, côté droit, segment interne de la coupe (demi-schématique).

SYNOVIALE. — Chaque articulation transverso-tubérositaire possède une synoviale rudimentaire très réduite qui tapisse la face interne de la capsule articulaire.

VAISSEAUX ET NERFS. — Les *artères* proviennent de la branche dorso-spinale des artères intercostales.

Les *nerfs* sont fournis par la branche postérieure des nerfs intercostaux.

ARTICULATIONS CHONDRO-COSTALES

L'union du cartilage costal avec sa côte est une *union par continuité*, du fait que le cartilage costal représente le segment antérieur non ossifié de l'arc costal.

Anatomiquement, l'articulation chondro-costale est une synarthrose. Les surfaces articulaires en présence sont constituées, du côté de la côte par une fossette ellipsoïdale à grand axe oblique en bas et en avant, et à fond irrégulier, et du côté du cartilage par une facette

(1) Ce ligament n'est bien développé que chez les animaux (chien, chat).

de configuration inverse; c'est donc une articulation par *juxtaposition* des surfaces articulaires.

Les deux pièces, côte et cartilage, sont soudées l'une à l'autre et maintenues solidairement par la continuation directe du périoste de la côte avec le périchondre du cartilage costal; l'ensemble forme autour de la jointure un manchon fibreux qui consolide cette dernière.

La ligne qui unit les articulations chondro-costales d'un même côté (à l'exclusion des côtes flottantes) est, ou bien une ligne courbe dont la convexité est tournée vers la ligne médiane, ou le plus souvent, une ligne brisée à trois segments; le segment supérieur presque vertical s'étend de la première à la troisième articulation; le segment moyen, oblique en bas et en dehors (et légèrement incurvé), est compris entre les troisième et neuvième articulations; enfin le segment inférieur, très court, s'étend de la neuvième à la dixième articulation (voy. : fig. 419).

Rappelons en outre que la disposition de cette ligne est variable avec la conformation du thorax.

ARTICULATIONS CHONDRO-STERNALES

Les articulations chondro-sternales unissent les sept premiers cartilages costaux aux bords latéraux du sternum; à l'exception des deux articulations extrêmes (première et septième), les articulations chondro-sternales sont des arthrodies établies sur le même type que les articulations costo-vertébrales; chaque articulation est composée de deux arthrodies séparées par un ligament intra-articulaire (ou interarticulaire), appelé ligament interosseux.

SURFACES ARTICULAIRES. — *a)* SUR LE CARTILAGE COSTAL, la surface articulaire présente deux facettes orientées en sens inverse : l'une, supérieure, regarde en dedans et en haut; l'autre, inférieure, regarde en dedans et en bas; cette disposition donne à l'extrémité interne du cartilage costal un aspect anguleux à arête antéro-postérieure : c'est le *coin chondral*; toutefois cette disposition n'est pas constante, ni nette sur tous les cartilages costaux.

b) SUR LE BORD LATÉRAL DU STERNUM, les surfaces articulaires sont constituées par les *échancrures costales* de ce bord; à l'exception de la première et de la sixième, elles correspondent aux crêtes intersternébrales; celle du deuxième cartilage costal est à cheval sur le manubrium et sur le corps du sternum; celle du septième cartilage costal empiète à la fois sur le corps du sternum et sur l'appendice xiphoïde; les trois dernières échancrures sont très rapprochées les unes des autres et presque contiguës.

Les échancrures costales offrent un aspect différent chez l'enfant et chez l'adulte : *a)* chez l'*enfant*, où les sternèbres ne sont pas encore soudées entre elles, les échancrures costales présentent deux facettes articulaires disposées en forme d'angle dièdre dont l'arête, à direction antéro-postérieure, correspond à l'union des pièces sternébrales; *b)* chez l'*adulte*, le dispositif anguleux persiste sur la deuxième et la troisième articulation; sur les autres, les facettes articulaires sternales présentent un aspect arrondi, concave en dehors et en arrière.

Ces surfaces articulaires sont revêtues d'une mince couche de fibro-cartilage.

MOYENS D'UNION. — Les pièces de l'articulation chondro-sternale sont maintenues en contact par l'intermédiaire d'une capsule fibreuse, de deux ligaments chondro-sternaux, l'un antérieur, l'autre postérieur, appelés encore ligaments rayonnés, et d'un ligament intra-articulaire ou interosseux.

1° **Capsule fibreuse.** — La capsule fibreuse, relativement mince, est un manchon constitué par la continuation du périchondre du cartilage costal avec le périoste du sternum à la périphérie de l'échancrure costale.

2° **Ligament chondro-sternal antérieur** ou **ligament rayonné antérieur.** — Le ligament chondro-sternal antérieur renforce la face antérieure de la capsule. Il se détache de la face antérieure de l'extrémité interne du cartilage costal, et de là s'étale en éventail

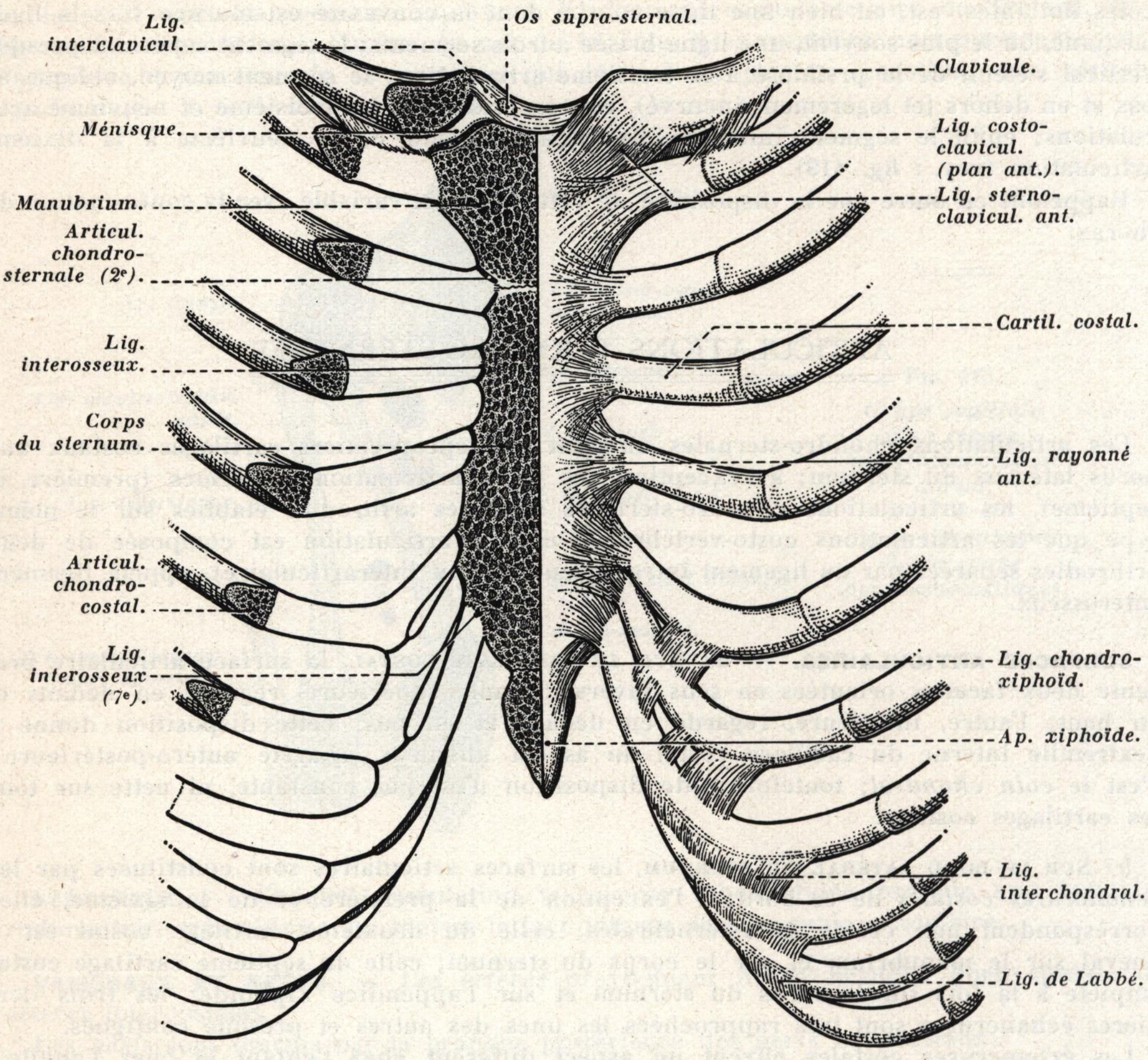

FIG. 419. — *Articulations chondro-sternales, chondro-costales et interchondrales sur une vue antérieure du thorax.*
A droite, ces articulations sont représentées sectionnées par un plan frontal (demi-schématique).

par plusieurs faisceaux sur la face antérieure du sternum; les supérieurs sont obliquement ascendants en dedans, les inférieurs sont obliquement descendants en dedans, et ils s'enchevêtrent respectivement avec ceux des articulations sus et sous-jacentes; les moyens sont horizontaux, et échangent leurs fibres avec ceux du côté opposé (voy. : fig. 419).

Les faisceaux de ce ligament sont solidement fixés au périoste du sternum, et sur les faisceaux des ligaments rayonnés antérieurs s'insèrent des fibres charnues du grand pectoral.

3° **Ligament chondro-sternal postérieur** ou **ligament rayonné postérieur.** — Le ligament chondro-sternal postérieur est situé en arrière de l'articulation chondro-sternale, où il présente la même disposition que le précédent; moins développé toutefois que ce dernier, il est formé de fibres divergentes qui n'atteignent pas la ligne médiane.

4° **Ligament interosseux.** — Le ligament interosseux (1) est une courte lame fibro-cartilagineuse qui unit l'arête du coin chondral à la rainure de l'angle dièdre situé sur l'échancrure costale du sternum.

Ce ligament est très variable; il n'est généralement complet que sur la deuxième et la troisième articulation chondro-sternale; il divise ainsi chacune des articulations en deux parties, l'une *supérieure*, l'autre *inférieure*; sur les autres articulations, il est tantôt mince, et n'occupe que la moitié antérieure de l'articulation; tantôt épais, et il comble la plus grande partie de l'articulation.

SYNOVIALE. — La synoviale est rudimentaire, double ou simple suivant que le ligament interosseux divise ou non l'articulation en deux articulations secondaires.

Elle est presque toujours double sur la deuxième articulation chondro-sternale, quelquefois aussi sur la troisième; elle est simple sur les autres articulations, et parfois inexistante sur les sixième et septième articulations.

CARACTÈRES PROPRES A CERTAINES ARTICULATIONS CHONDRO - STERNALES. — Les première, deuxième et septième articulations chondro-sternales présentent certains caractères particuliers.

1° La **première articulation chondro-sternale** ne présente généralement pas de cavité articulaire, le premier cartilage costal se continue directement avec le sternum et l'articulation constitue une *synchondrose*; les facettes articulaires sont plus larges que sur les autres articulations; en outre, elles sont planes et taillées en biseau alterné.

Elle est pourvue de deux petits ligaments triangulaires, appelés *ligaments conoïdes* : l'un *antérieur (ligament de Sappey)*; l'autre *postérieur,* tendus entre le bord supérieur du cartilage costal et les faces antérieure et postérieure du manubrium sternal, à quelques millimètres en dedans de la première échancrure costale ; par leur bord supérieur, ces deux ligaments limitent avec le premier cartilage costal une fossette dans laquelle s'encastre la partie inférieure de l'extrémité interne de la clavicule.

2° La **deuxième articulation chondro-sternale** est caractérisée par la disposition type en double arthrodie, analogue à celles que l'on observe sur les articulations costo-vertébrales.

Son ligament interosseux se fixe sur le bord correspondant du ligament interosseux de l'articulation sternale supérieure.

Elle présente toujours *deux synoviales,* séparées l'une de l'autre par le ligament interosseux (voy. : fig. 419).

3° La **septième articulation chondro-sternale** présente généralement un ligament interosseux épais qui occupe la plus grande partie de l'articulation : aussi la cavité articulaire est-elle très réduite sur cette dernière. Elle est pourvue à sa face antérieure d'un *ligament chondro-xiphoïdien,* qui renforce à ce niveau le ligament rayonné antérieur de l'articulation; ce ligament s'étend de la face antérieure de l'extrémité interne du septième cartilage costal (et quelquefois du sixième) à la face antérieure de l'appendice xiphoïde; ses faisceaux les plus supérieurs s'enchevêtrent sur la ligne médiane avec ceux du côté opposé (voy. : fig. 419).

---

(1) Dénomination défectueuse, puisqu'il se fixe sur un cartilage.

RAPPORTS. — Les articulations chondro-sternales répondent : *en avant*, au grand pectoral, et *en arrière*, au cul-de-sac médiastino-costal antérieur de la plèvre; les vaisseaux mammaires internes descendent verticalement derrière les cartilages costaux, à 15 millimètres en dehors de ces articulations.

VAISSEAUX ET NERFS. — Les *artères* sont fournies par les branches perforantes de la mammaire interne; les *nerfs* proviennent des nerfs intercostaux.

ARTICULATIONS INTERCHONDRALES

Les sixième, septième et huitième cartilages costaux s'articulent entre eux par l'intermédiaire de petites facettes ovalaires planes, situées sur leurs bords en regard.

Ces articulations, dites *articulations interchondrales*, constituent de chaque côté trois arthrodies; la première unit le cinquième au sixième; la deuxième unit le sixième au septième et la troisième unit le septième au huitième cartilage costal.

Ces articulations occupent une zone élargie des bords des cartilages; elles sont généralement situées plus près de l'extrémité externe du cartilage costal que de son extrémité interne.

Elles sont pourvues d'une capsule fibreuse due au passage du périchondre d'un cartilage sur le cartilage voisin, et d'une synoviale rudimentaire qui permet des mouvements de glissement.

La capsule fibreuse est renforcée en avant et en arrière par des faisceaux fibreux obliques, tendus d'un cartilage à l'autre.

Leurs *artères* sont fournies par la branche thoraco-phrénique de la mammaire interne; leurs *nerfs* proviennent des nerfs intercostaux des espaces correspondants.

Ligaments interchondroïdes de Sébileau. — Les cartilages costaux sont unis entre eux à distance par des lames fibreuses qui comblent l'espace intercostal au niveau des cartilages; ce sont les *ligaments interchondroïdes de Sébileau*; minces et nacrés, et souvent discontinus, ils s'étendent d'un bord à l'autre de deux cartilages costaux; ils sont constitués par des fibres obliques de haut en bas et de dehors en dedans; ils continuent en avant et en dedans le plan de l'intercostal externe dont ils représentent la portion aponévrotique antérieure du muscle.

Les huitième, neuvième et dixième cartilages costaux n'atteignent pas le sternum ; leurs extrémités effilées sont rattachées au bord inférieur du cartilage sus-jacent par un court *ligament interchondral*; celui qui unit l'extrémité du dixième cartilage costal au neuvième est connu sous le nom de *ligament de Labbé* (voy. : fig. 419).

ARTICULATIONS STERNALES

Les pièces constitutives du sternum : manubrium sternal, corps et appendice xiphoïde sont unies entre elles chez l'adulte par deux articulations dites *articulations sternales*, l'une supérieure, l'autre inférieure.

1° Articulation sternale supérieure. — L'articulation sternale supérieure ou *articulation médio-sternale* réunit le manubrium au corps du sternum; dirigée transversa-

lement, elle correspond à l'*angle de Louis,* et c'est suivant les sujets, soit une amphiarthrose, soit une diarthro-amphiarthrose.

Les *surfaces articulaires* sont ovalaires à grand axe transversal, et planes ; elles sont revêtues d'une mince couche de cartilage hyalin; elles sont unies entre elles par un *ligament interosseux.*

Le *ligament interosseux* est un fibro-cartilage qui présente la même forme que les surfaces articulaires en présence; plus épais en avant qu'en arrière, il est plus dense à la périphérie qu'au centre; en avant et en arrière, il adhère au manchon périostique sternal; latéralement, il se continue avec le ligament interosseux de la deuxième articulation chondro-sternale (voy. : fig. 420 *A*).

Dans certains cas, il existe une *véritable cavité articulaire* dans l'épaisseur du ligament interosseux ; en forme de fente transversale, elle occupe généralement la moitié antérieure du ligament, et l'articulation devient alors une diarthro-amphiarthrose (voy. : fig. 420 *B*).

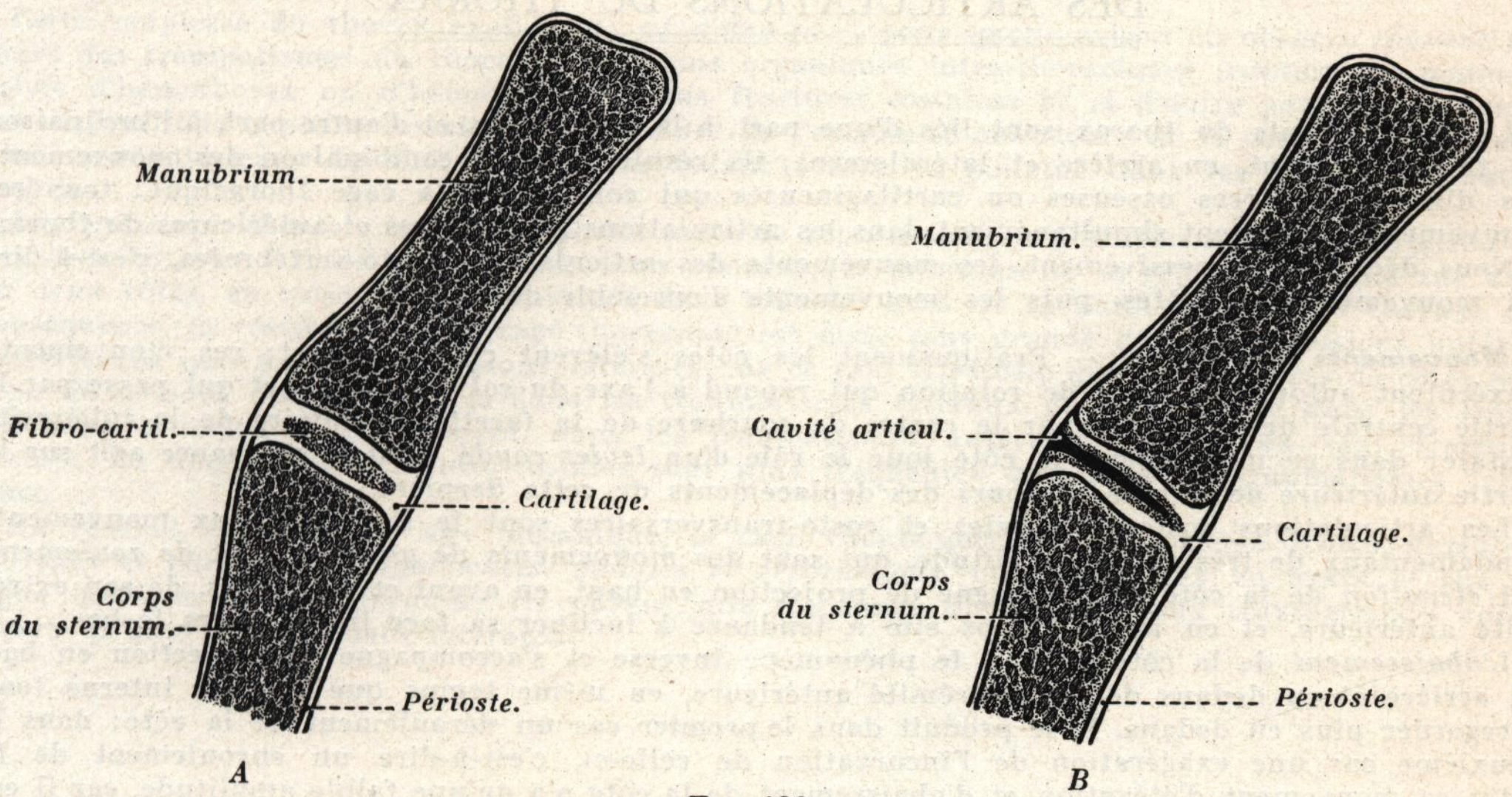

FIG. 420.

Coupe médio-sagittale de l'articulation sternale supérieure; segment droit de la coupe.
A. Avec fibro-cartilage. — *B.* Avec cavité articulaire incomplète.

Les deux pièces sternales sont maintenues en présence par deux lames fibreuses, l'une antérieure, l'autre postérieure, représentées par le périoste sternal renforcé de ligaments rayonnés.

Chez le vieillard, un processus d'ossification envahit partiellement le ligament interosseux de la périphérie vers le centre, mais l'ossification complète du fibro-cartilage est exceptionnelle, même à un âge très avancé.

2° ***Articulation sternale inférieure.*** — L'articulation sternale inférieure réunit l'appendice xiphoïde au corps du sternum; c'est une synchondrose, et comme la précédente elle est transversale.

Les *surfaces articulaires* sont planes, à grand axe transversal; elles sont unies entre elles par une lame de cartilage hyalin qui représente une partie non ossifiée du sternum; une lame fibreuse, continuation du périoste sternal, recouvre chacune des faces antérieure et postérieure de l'articulation.

L'articulation sternale inférieure est une *articulation temporaire* : son cartilage s'ossifie

après la cinquantaine, et l'appendice xiphoïde est soudé au corps du sternum chez le vieillard.

En ARRIÈRE, l'articulation répond au ligament sterno-péricardique inférieur, aux franges graisseuses de Poirier et à l'espace xipho-diaphragmatique de Barbier compris entre le diaphragme et l'appendice xiphoïde.

En AVANT, l'articulation correspond au *xiphion,* point de repère important utilisé en anthropométrie, situé au sommet de l'angle d'écartement des rebords thoraciques antérieurs droit et gauche ou *angle xiphoïdien.*

MÉCANISME ET MOUVEMENTS

DES ARTICULATIONS DU THORAX

Les mouvements du thorax sont liés d'une part, à la respiration, et d'autre part, à l'inclinaison du tronc en avant, en arrière et latéralement; ils résultent de la combinaison des mouvements des différentes pièces osseuses ou cartilagineuses qui constituent la cage thoracique; tous ces mouvements se passent simultanément dans les articulations postérieures et antérieures du thorax.

Nous décrirons successivement, les mouvements des articulations costo-vertébrales, c'est-à-dire les mouvements des côtes, puis les mouvements d'ensemble du thorax.

Mouvements des côtes. — Pratiquement les côtes s'élèvent et s'abaissent; ces mouvements s'exécutent autour d'un axe de rotation qui répond à l'axe du col de la côte, et qui passe par la partie centrale de la tête et par le centre de courbure de la facette articulaire de la tubérosité costale; dans ce mouvement, la côte joue le rôle d'un *levier coudé,* dont la puissance agit sur la partie antérieure de la côte au cours des déplacements de cette dernière.

Les articulations costo-vertébrales et costo-transversaires sont le siège de deux mouvements fondamentaux de très faible amplitude, qui sont des *mouvements de glissement* et *de roulement.*

L'*élévation* de la côte s'accompagne de projection en haut, en avant et en dehors, de son extrémité antérieure, et en même temps elle a tendance à incliner sa face interne vers le bas.

L'*abaissement* de la côte produit le phénomène inverse et s'accompagne de projection en bas, en arrière et en dedans de son extrémité antérieure, en même temps que sa face interne tend à regarder plus en dedans. Il se produit dans le premier cas un déroulement de la côte; dans le deuxième cas une exagération de l'incurvation de celle-ci, c'est-à-dire un enroulement de la côte; ce mouvement d'élévation et d'abaissement de la côte n'a qu'une faible amplitude, car il est arrêté par la tension des ligaments costo-transversaires et du ligament rayonné.

Dans ce mouvement, chaque point de la côte décrit une circonférence dont le centre est situé sur l'axe de rotation; l'articulation costo-transversaire joue le rôle d'une trochoïde : le col tourne sur son axe de telle sorte que son versant postérieur tend à regarder en haut, et son versant antérieur en bas, dans l'abaissement; une disposition inverse se produit dans l'élévation.

Mouvements d'ensemble du thorax. — Si l'on considère ces mouvements d'élévation et d'abaissement de la côte non plus sur une seule côte, mais sur l'ensemble de la cage thoracique, on se rend aisément compte que dans le mouvement d'élévation de la côte, le sternum, intimement lié aux côtes par ses cartilages costaux, suit les déplacements des côtes; il est projeté en avant et en haut dans l'élévation des côtes, en arrière et en bas, dans l'abaissement des côtes; sa projection en avant est plus grande en bas qu'en haut, et ce fait tient à la plus grande longueur des septième et huitième côtes, qui s'appuient par l'intermédiaire de leurs cartilages costaux sur la partie inférieure du sternum.

L'*inspiration* est la conséquence de l'élévation des côtes; elle a pour résultat d'augmenter les diamètres antéro-postérieur et transverse de la cage thoracique; inversement, l'*expiration,* phénomène en grande partie passif, résulte de l'abaissement des côtes : elle entraîne une diminution de ces mêmes diamètres; l'inspiration agrandit et dilate le thorax, l'expiration le resserre.

Ces mouvements sont possibles grâce : 1° à la flexibilité de la côte et de son cartilage costal, qui modifie la courbure de l'arc costal; 2° à l'élasticité des cartilages costaux; 3° et au jeu des articulations chondro-sternales et chondro-costales.

Muscles moteurs des côtes. — Les muscles moteurs de la cage thoracique se distinguent en deux groupes suivant leur action sur les côtes; les uns sont élévateurs, les autres abaisseurs des côtes :

1° Les *muscles élévateurs des côtes* sont des *muscles inspirateurs*, à savoir : le diaphragme, les intercostaux externes, les scalènes, les surcostaux, le petit dentelé postérieur et supérieur, la portion supérieure du grand dentelé (l'omoplate étant préalablement fixée), et accessoirement, le sterno-cleïdo-mastoïdien, le sous-clavier et les pectoraux.

2° Les *muscles abaisseurs des côtes* sont des *muscles expirateurs*, à savoir : les intercostaux internes, le grand droit de l'abdomen, les trois muscles larges de l'abdomen (grand oblique, petit oblique et transverse) le petit dentelé postérieur et inférieur, le grand dentelé par ses faisceaux moyens et inférieurs (Duchenne), et accessoirement, le triangulaire du sternum.

Elasticité et résistance de la cage thoracique. — La cage thoracique est douée d'une *élasticité* remarquable et celle-ci est d'autant plus grande que l'individu est plus jeune; elle s'atténue considérablement chez le vieillard.

Elle est due à des causes multiples qui sont : *a)* la multiplicité des arcs costaux; *b)* leur segmentation en pièces osseuses et cartilagineuses, dispositif qui augmente le nombre des articulations; *c)* et la flexibilité de ces derniers.

Une pression agissant d'avant en arrière sur le thorax refoule la paroi thoracique antérieure en même temps qu'elle entraîne un élargissement transversal de sa base, et le plus souvent sans déterminer de lésions costales.

Cette souplesse du thorax explique : *a)* d'une part, pour quelle raison on observe souvent au cours des traumatismes du thorax des lésions organiques intra-thoraciques (rupture du poumon suivie d'hémothorax ou d'hémoptysies), sans fractures costales; *b)* et d'autre part, la fréquence des disjonctions chondro-costales sans fracture de l'extrémité antérieure de la côte dans les traumatismes antérieurs du thorax (choc du volant contre la poitrine dans les accidents d'automobile).

Les pressions thoraciques antéro-postérieures se répartissent uniformément par l'intermédiaire des arcs costaux, tandis que les pressions thoraciques latérales ne se répartissent que sur une ou deux côtes, en raison de la convexité dans tous les sens de la paroi latérale du thorax; en conséquence, la *résistance* de la cage thoracique est donc plus grande dans les pressions antéro-postérieures que dans les pressions latérales; de ce fait, il résulte que les fractures de côtes par choc direct sont plus fréquentes dans les traumatismes latéraux du thorax que dans les traumatismes antérieurs; inversement, dans les traumatismes antérieurs du thorax sans fracture costale, les disjonctions chondro-costales sont plus fréquentes que dans les traumatismes latéraux.

En résumé, du point de vue mécanique, la cage thoracique est un *système d'arcs flexibles, obliques et parallèles, polyarticulés, mobiles et déformables,* unis entre eux en avant et sur la ligne médiane par le sternum; ils offrent une résistance plus grande aux traumatismes antérieurs qu'aux traumatismes latéraux.

ARTICULATION STERNO-CHONDRO-CLAVICULAIRE

L'articulation sterno-chondro-claviculaire réunit la clavicule au sternum et au premier cartilage costal; les surfaces articulaires en présence ne se correspondent pas exactement; leur configuration et leur étendue sont différentes et, de plus, un ménisque interarticulaire est interposé entre elles; c'est une *diarthrose* par *double emboîtement réciproque.*

SURFACES ARTICULAIRES. — Elles comprennent une facette sterno-chondrale et une facette claviculaire.

La ***facette sterno-chondrale*** est située en dehors de la fourchette sternale ; elle est représentée par une large échancrure appelée *échancrure claviculaire (incisura clavicularis),* située dans l'angle supérieur de la poignée sternale; sa forme est ovalaire à grand axe transversal, oblique en bas et en dehors. Elle empiète légèrement sur la face postérieure du manubrium, et elle se complète par une petite facette plane, triangulaire à base interne et à sommet externe, située sur le bord supérieur de l'extrémité interne du cartilage de la première côte; cette surface articulaire chondrale est bordée en avant

et en arrière par les deux *ligaments conoïdes*, antérieur et postérieur, de la première articulation chondro-sternale (voy. : *Articulations chondro-sternales*).

Dans son ensemble, la facette sterno-chondrale est concave transversalement, plane ou légèrement convexe d'avant en arrière; elle regarde en haut, en dehors et légèrement en arrière.

La ***facette claviculaire*** occupe la moitié antérieure et inférieure de l'extrémité interne de la clavicule. Elle présente deux segments : *a)* l'un, *supérieur*, vertical, de forme triangulaire à sommet supérieur; il est convexe dans le sens vertical, plan ou légèrement concave dans le sens antéro-postérieur; il s'articule avec le sternum; *b)* l'autre, *inférieur*, horizontal, occupe la face inférieure de l'os; allongé d'avant en arrière, il est large de 4 à 5 millimètres, et convexe dans tous les sens : il s'articule avec le premier cartilage costal.

Ces deux segments se continuent l'un l'autre par une arête mousse à direction antéro-postérieure, en formant entre eux un angle de 90 degrés en moyenne.

Le segment extra-articulaire de l'extrémité interne de la clavicule déborde le sternum dans le reste de son étendue, et cela beaucoup plus en haut et en arrière qu'en avant; cette partie de l'os est marquée de nombreuses rugosités, sur lesquelles s'insèrent le ménisque interarticulaire et les ligaments sterno-claviculaires antérieur et postérieur.

A l'état frais, les surfaces articulaires sternale et claviculaire sont revêtues d'une couche de fibro-cartilage : *a) sur le sternum*, son épaisseur diminue de haut en bas; elle présente son maximum d'épaisseur au voisinage du premier cartilage costal, et elle envahit même les bords supérieurs et les faces en regard des ligaments conoïdes; — *b)* par contre, *sur la clavicule*, elle présente une disposition inverse, elle s'amincit progressivement de haut en bas.

Si l'on compare les deux facettes articulaires de l'articulation sterno-chondro-claviculaire, on constate qu'elles s'opposent l'une à l'autre dans leur configuration et qu'elles ne sont pas concordantes.

Dans le sens antéro-postérieur, la surface sterno-chondrale est plane ou légèrement convexe, tandis que la surface claviculaire est plane ou légèrement concave; de plus, envisagée du point de vue de leur étendue, la surface sterno-chondrale est surtout allongée dans le sens transversal, tandis que la surface claviculaire est plus étendue dans le sens antéro-postérieur que dans le sens transversal, si bien que les axes de ces surfaces articulaires se croisent à angle droit.

Le membre supérieur pendant le long du corps, l'extrémité interne de la clavicule repose sur la facette sterno-chondrale, de telle sorte qu'elle déborde nettement en haut et en arrière le manubrium sternal; ainsi les extrémités internes des clavicules délimitent entre elles une échancrure médiane, l'*échancrure interclaviculaire*, située au-dessus de la fourchette sternale; cette échancrure correspond à l'état frais à la fossette médiane de la base du cou ou *fossette sus-sternale*.

Dans l'élévation du bras, la facette claviculaire roule de haut en bas et de dedans en dehors sur la facette sterno-chondrale; ainsi la saillie supérieure de l'extrémité interne de la clavicule s'abaisse et s'efface en partie.

Ménisque interarticulaire. — Le ménisque interarticulaire est un fibro-cartilage interposé entre les deux surfaces articulaires. Il présente l'aspect d'un disque irrégulier convexe-concave, incurvé sur lui-même, et dont le grand axe est dirigé obliquement en bas et en dehors; mince à sa partie inférieure, il est particulièrement épais à sa partie supérieure (5 millimètres), il s'amincit notablement dans sa partie centrale, et sur certains sujets présente même une fente sinueuse à bords déchiquetés et à direction sagittale.

Bien qu'il ne soit pas destiné à rétablir exactement la concordance des surfaces articulaires, envisagé dans le plan frontal, il épouse la courbure des surfaces articulaires en présence, et il s'incurve en bas et en dehors dans sa partie inférieure.

On peut lui considérer deux faces et une circonférence; sa face inféro-interne, convexe, est irrégulière et répond à la facette sterno-chondrale; sa face supéro-externe, concave, est lisse et répond à la facette claviculaire.

Par sa circonférence, le ménisque s'attache par des tractus fibreux : *a)* puissamment en haut, sur les rugosités de la moitié supérieure de la facette sternale de la clavicule (segment extra-articulaire); — *b)* en bas, aux bords supérieurs du cartilage costal et des ligaments conoïdes; parfois même, il prolonge ses insertions en dehors jusqu'au ligament costo-claviculaire, et en pareil cas la participation du premier cartilage costal à l'articulation est très réduite, et souvent même nulle; celle-ci devient alors une *articulation sterno-claviculaire*; — *c)* en avant et en arrière, à la capsule articulaire (voy. : fig. 421).

En résumé, le ménisque interarticulaire est lâchement rattaché à la capsule et au premier cartilage costal, mais solidement rattaché à la clavicule, ce qui explique pour quelle raison celui-ci suit toujours cet os dans les luxations de l'extrémité interne de la clavicule.

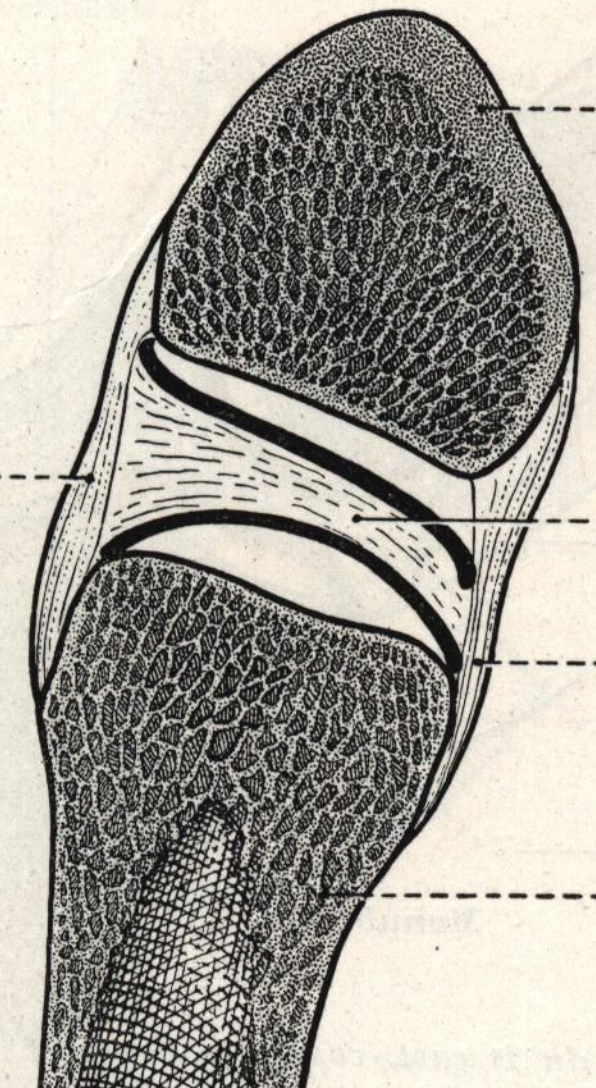

Fig. 421.
Coupe oblique de haut en bas et de dehors en dedans de l'articulation sterno-chondro-claviculaire; côté droit, segment externe de la coupe (en noir, les interlignes articulaires; *en blanc,* les cartilages).

Le ménisque interarticulaire présente certaines variations individuelles : il peut être partiellement ou totalement soudé au sternum, divisé en deux segments cunéiformes, l'un supérieur, l'autre inférieur, qui sont réunis par quelques tractus fibreux dans leurs parties antérieure et postérieure; enfin il peut faire défaut (Poirier).

On admet actuellement qu'il représente le reliquat d'un os disparu chez l'homme, le *preclavium*, mais qui existe chez certains mammifères (Gegenbaur, Poirier).

MOYENS D'UNION. — Les pièces de l'articulation sterno-chondro-claviculaires sont unies par une capsule articulaire et par trois ligaments de renforcement, que l'on désigne suivant leur situation et leurs insertions en ligament sterno-claviculaire antérieur, ligament sterno-claviculaire postérieur, et ligament supérieur, ainsi qu'un ligament à distance (ligament extrinsèque) appelé ligament costo-claviculaire.

1° Capsule articulaire. — La capsule articulaire est mince et lâche; elle s'insère au pourtour du revêtement fibro-cartilagineux des facettes articulaires claviculaire et sternale, sur la face supérieure du premier cartilage costal, où elle se confond avec le bord

supérieur des deux ligaments conoïdes; en avant et en arrière, elle adhère au ménisque; en haut et en dedans, elle est fusionnée avec les attaches fibreuses claviculaires de ce dernier; déhiscente en certains points, elle laisse échapper de minuscules bourgeons synoviaux.

2° ***Ligament sterno-claviculaire antérieur.*** — Le ligament sterno-claviculaire antérieur occupe, comme son nom l'indique, la face antérieure de l'articulation. Sur la clavicule, il s'insère sur le versant antérieur et supérieur de l'extrémité interne, au bord de la facette sternale de cet os; il est d'aspect fasciculé et ses faisceaux se dirigent obliquement en bas et en dedans, pour se fixer sur la face antérieure de la poignée sternale, au pourtour de son échancrure claviculaire; parfois même leur insertion sternale est marquée par l'existence d'un petit tubercule.

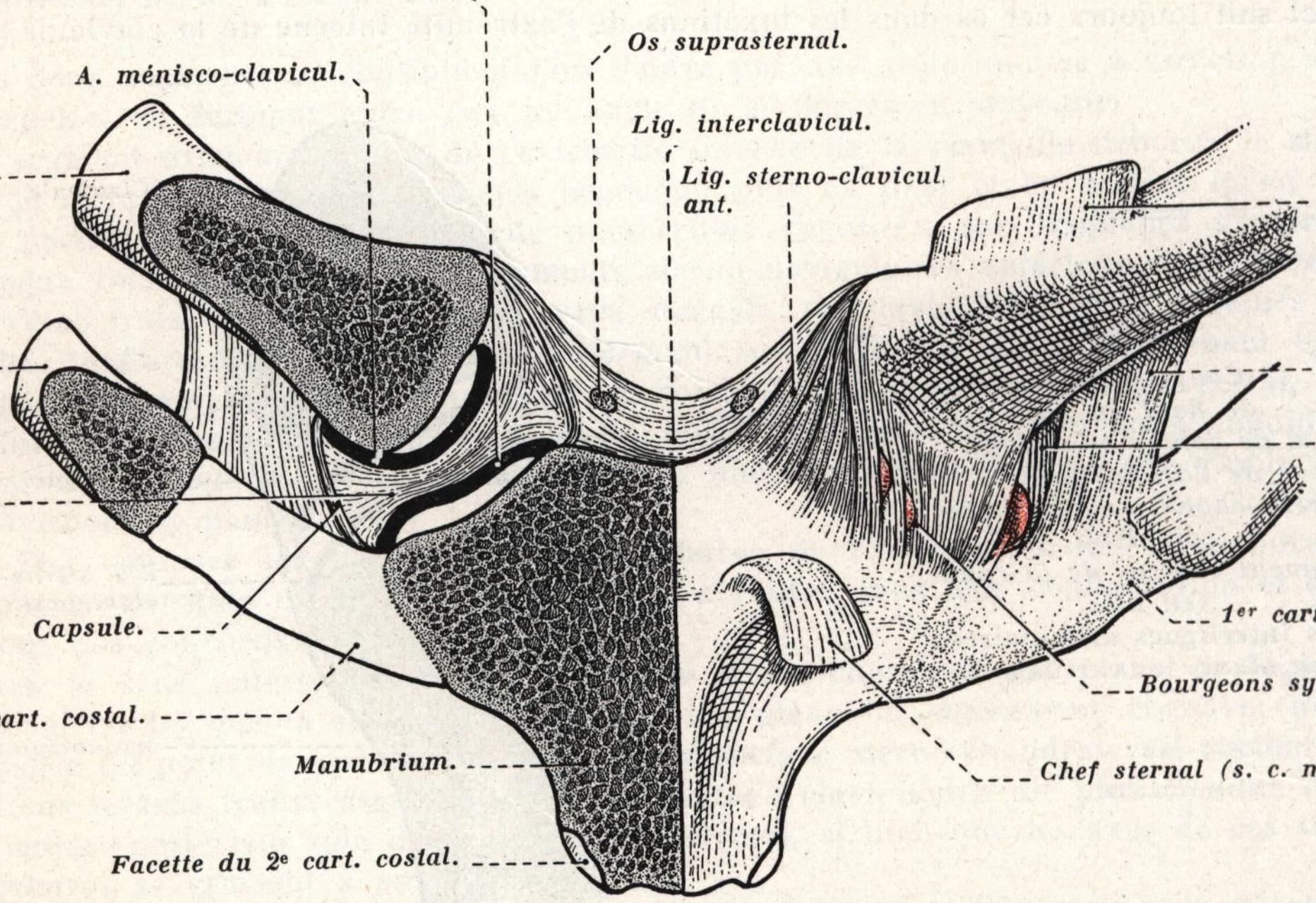

FIG. 422. — *Articulation sterno-chondro-claviculaire, vue antérieure; à droite, coupe frontale montrant la constitution de l'articulation.*

Ses faisceaux externes, presque verticaux, se terminent sur le premier cartilage costal, et se confondent avec les insertions du ligament conoïde antérieur (voy. : fig. 422).

3° ***Ligament sterno-claviculaire postérieur.*** — Le ligament sterno-claviculaire postérieur est situé à la face postérieure de l'articulation, où il est masqué par les muscles sterno-thyroïdien et sterno-cléido-hyoïdien, et par l'aponévrose cervicale moyenne.

Disposé de même façon que le précédent, il s'insère : en haut et en dehors, sur le bord postérieur saillant de l'extrémité interne de la clavicule; en bas et en dedans, sur la face postérieure de la poignée du sternum, entre sa facette articulaire et les insertions du sterno-cléido-hyoïdien (voy. : fig. 423).

C'est un ligament épais, puissant, composé de faisceaux de fibres courtes; par sa solidité, il s'oppose aux luxations antérieures de l'extrémité interne de la clavicule.

4° ***Ligament supérieur.*** — Le ligament supérieur est composé de deux sortes de fibres; les unes, *profondes* et *courtes*, constituent le ligament sterno-claviculaire supérieur

proprement dit, les autres, *superficielles* et *longues*, sont tendues d'une clavicule à l'autre, où elles forment un ligament transversal, impair et médian, le *ligament interclaviculaire.*

a) Le **ligament sterno-claviculaire supérieur** s'insère d'une part, sur les rugosités du segment extra-articulaire de la facette sternale de l'extrémité interne de la clavicule, au-dessus de l'insertion des faisceaux supérieurs du ménisque, et d'autre part, sur la crête mousse qui borde latéralement la fourchette sternale; ses insertions claviculaires sont confondues avec celles du ménisque et du ligament interclaviculaire.

b) Le **ligament interclaviculaire** s'insère à droite et à gauche sur les versants postérieurs et supérieurs des facettes sternales des clavicules; incurvé à concavité supérieure, il est situé et disposé transversalement au-dessus de la fourchette sternale, qu'il comble en partie.

Son bord inférieur adhère au manubrium sternal, et présente deux ou trois petits orifices par lesquels s'engagent soit des veines, soit des pelotons adipeux ; son bord supé-

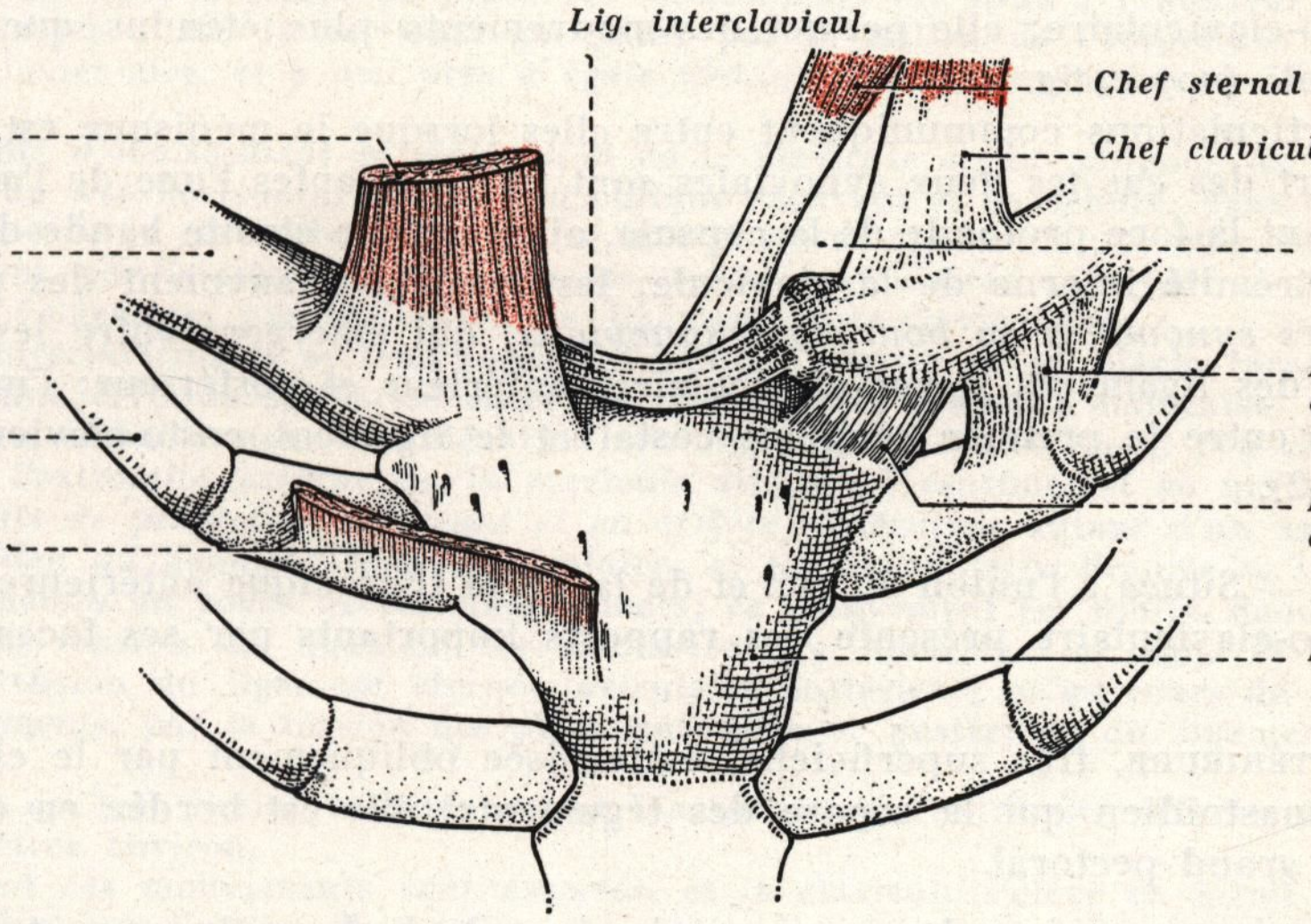

FIG. 423. — *Articulation sterno-chondro-claviculaire, vue postérieure.*

rieur, mince et tranchant, est libre, perceptible à la palpation à travers les téguments, lorsqu'il est bien développé, fibreux et résistant; sa face antérieure répond à la peau ; sa face postérieure répond aux muscles sterno-thyroïdiens et sterno-cléido-hyoïdiens; lorsqu'ils existent, les *os suprasternaux* se développent dans son épaisseur (voy. : fig. 422 et 423).

5° ***Ligament costo-claviculaire.*** — Contrairement aux autres ligaments, le ligament costo-claviculaire ou *ligament rhomboïdal de Lauth* n'est pas un ligament de renforcement, mais plutôt un ligament extrinsèque, car il ne présente aucune connexion avec la capsule articulaire.

Très court, épais et très résistant, il est logé dans l'extrémité interne de l'espace clavi-chondro-costal; obliquement tendu entre la face inférieure de la clavicule d'une part, et la face supérieure de la première côte et de son cartilage costal d'autre part, il devrait s'appeler *ligament chondro-costo-claviculaire.* Comme son nom l'indique, il possède l'aspect d'un parallélogramme.

Il s'insère : en haut, sur une empreinte ovalaire rugueuse, assez souvent déprimée en fossette, située sur le quart interne de la face inférieure de la clavicule, et en bas, sur

la face supérieure de la première côte et sur les deux tiers externes de la face supérieure du premier cartilage costal.

Ce ligament est constitué par *deux plans fibreux* : *a)* l'un *antérieur*, formé de fibres longues, obliques en bas et en dedans, qui se fixent presque exclusivement sur le premier cartilage costal et en avant des insertions du sous-clavier; *b)* l'autre *postérieur*, formé de fibres courtes, verticales, qui se fixent à la fois sur le cartilage et sur la côte en arrière des insertions du sous-clavier et très près du bord inscrit de l'arc costal. Entre ces deux plans se trouvent l'insertion inféro-interne du muscle sous-clavier et une bourse séreuse; c'est la *bourse séreuse du ligament costo-claviculaire* (Poirier). Des fibres du sterno-cléido-hyoïdien se fixent sur le plan postérieur (voy. : fig. 320 et 422).

SYNOVIALES. — Le ménisque interosseux divise l'articulation sterno-chondro-claviculaire en deux articulations secondaires : l'une, inféro-interne ou *ménisco-sternale*, l'autre, supéro-externe ou *ménisco-claviculaire*; cette dernière est plus étendue que la précédente, car elle se prolonge en dehors entre la clavicule et le premier cartilage costal jusqu'au ligament costo-claviculaire; elle permet des mouvements plus étendus que l'articulation ménisco-sternale (voy. : fig. 422).

Les deux articulations communiquent entre elles lorsque le ménisque est perforé, mais dans la plupart des cas les deux synoviales sont indépendantes l'une de l'autre.

Elles tapissent la face profonde de la capsule, ainsi qu'une étroite bande de la face inférieure de l'extrémité interne de la clavicule; les synoviales envoient des prolongements appelés *franges synoviales* ou *bourgeons synoviaux*, qui émergent entre les faisceaux de la capsule et des ligaments sterno-claviculaires antérieur et postérieur; l'un d'eux, constant, est situé entre le premier cartilage costal et le ligament costo-claviculaire (Testut) (voy. : fig. 422).

RAPPORTS. — Située à l'union du cou et de la paroi thoracique antérieure, l'articulation sterno-chondro-claviculaire présente des rapports importants par ses faces antérieure et postérieure.

Sa FACE ANTÉRIEURE, très superficielle, est croisée obliquement par le chef sternal du sterno-cléido-mastoïdien qui la sépare des téguments; elle est bordée en dehors par les insertions du grand pectoral.

Sa FACE POSTÉRIEURE répond aux gros vaisseaux de la base du cou, et l'on rencontre successivement d'avant en arrière quatre plans, qui sont :

a) Un *plan musculaire*, constitué par les muscles sterno-cléido-hyoïdien et sterno-thyroïdien, compris dans un dédoublement de l'aponévrose cervicale moyenne.

b) Un *plan veineux*, représenté par les troncs veineux brachio-céphaliques, le droit court et presque vertical, le gauche plus long et presque horizontal; la fusion des deux troncs veineux, pour constituer la veine cave supérieure, correspond généralement à la face postérieure de l'articulation sterno-chondro-claviculaire droite.

c) Un *plan nerveux*, formé par le pneumogastrique et le phrénique, qui passent du cou au thorax après avoir croisé la face antérieure de l'artère sous-clavière dans sa portion préscalénique.

d) Et un *plan artériel*, constitué *à droite* par le tronc artériel brachio-céphalique, oblique en haut et en dehors, et *à gauche*, par la carotide primitive gauche; quant à l'artère sous-clavière gauche, elle est plus postérieure, et en dehors de la carotide primitive, donc plus éloignée de l'articulation sterno-chondro-claviculaire gauche.

Les vaisseaux mammaires internes abordent la paroi thoracique antérieure un peu en dehors des articulations sterno-chondro-claviculaires.

La FACE SUPÉRIEURE des deux articulations entre en rapports avec les prolongements latéraux de l'espace sus-sternal ou *culs-de-sac de Grüber*, ceux-ci sont compris entre le sterno-cléido-mastoïdien en avant et le sterno-cléido-thyroïdien en arrière.

Elle répond également à l'écartement des deux chefs claviculaire et sternal du sterno-cléido-mastoïdien, qui délimitent à ce niveau, avec l'articulation et l'extrémité interne de la clavicule, le *triangle de Sédillot* (voy. : fig. 423).

VAISSEAUX ET NERFS. — Les *artères* sont fournies par l'artère mammaire interne.

Les *nerfs* proviennent des branches sus-claviculaire et sus-sternale du plexus cervical superficiel.

MÉCANISME ET MOUVEMENTS. — Par l'intermédiaire de l'articulation sterno-chondro-claviculaire, la clavicule et l'épaule qui lui est solidaire peuvent exécuter plusieurs sortes de mouvements qui sont : des mouvements d'élévation et d'abaissement; des mouvements de projection en avant et en arrière; des mouvements de rotation et de circumduction; ainsi, malgré la non concordance des surfaces articulaires et la présence d'un ménisque interarticulaire, l'articulation sterno-chondro-claviculaire se comporte mécaniquement comme n'importe quelle énarthrose de l'économie.

Au cours de tous ces mouvements, les deux extrémités de la clavicule se déplacent simultanément et en sens inverse; le centre ou *pivot des mouvements* est situé à l'intérieur de l'extrémité interne de la clavicule, sur la verticale qui passe par le milieu de l'empreinte d'insertion du ligament costo-claviculaire, et à peu près à égale distance des faces supérieure et inférieure de l'os.

Les *mouvements d'abaissement et d'élévation* de la clavicule et du moignon de l'épaule s'exécutent autour d'un axe horizontal à direction oblique en avant et en dehors; dans ce mouvement, l'extrémité interne de la clavicule glisse sur la facette sterno-chondrale : ce mouvement est limité dans l'abaissement, par la tension des ligaments sterno-claviculaires supérieur, antérieur et postérieur, et dans l'élévation, par la tension du ligament costo-claviculaire.

Le ligament interclaviculaire se tend lorsque l'épaule s'abaisse, et se relâche lorsqu'elle s'élève; il établit ainsi une certaine solidarité entre les mouvements des deux clavicules.

Les mouvements d'abaissement et d'élévation ont une étendue relativement peu considérable; le déplacement de l'extrémité externe de la clavicule atteint 10 centimètres en moyenne.

Les *mouvements de projection en avant et en arrière* s'exécutent autour d'un axe vertical qui passe par le milieu du ligament costo-claviculaire; et les fibres de ce dernier se tordent légèrement sur elles-mêmes au cours de ces mouvements; ce mouvement est limité, dans la projection en avant, par la tension du ligament sterno-claviculaire antérieur, et dans la projection en arrière, par la tension du ligament sterno-claviculaire postérieur; et au cours de ces deux catégories de mouvements, par la torsion des plans antérieur et postérieur du ligament costo-claviculaire.

Ce mouvement est très limité, le déplacement maximum de l'extrémité externe de la clavicule est de 8 centimètres environ.

Le plus souvent ces mouvements sont associés, et la clavicule s'élève en même temps qu'elle se porte en arrière sous l'action du trapèze; de même elle se porte en avant quand elle s'abaisse sous l'action des faisceaux claviculaires du grand pectoral.

Les *mouvements de circumduction*, d'amplitude très restreinte, résultent de la succession des mouvements précédents; la clavicule décrit ainsi deux cônes de révolution opposés par leur sommet : l'un interne, très petit; l'autre externe, plus étendu.

Les *mouvements de rotation*, niés par beaucoup d'auteurs, se produisent autour de l'axe de la clavicule; dans ce mouvement, très variable comme amplitude, le bord antérieur de la clavicule s'élève, alors que le bord postérieur s'abaisse et *vice versa*.

Les déplacements de la clavicule sont solidaires des déplacements de l'épaule et de l'omoplate.

MUSCLES MOTEURS. — Dans l'articulation sterno-chondro-claviculaire, la clavicule est l'os mobile; le sternum, l'os fixe; les muscles moteurs qui agissent sur la clavicule se divisent en : *a) muscles élévateurs et projecteurs en arrière*, qui sont le trapèze et le chef claviculaire du sterno-cléido-mastoïdien; *b)* et en *muscles abaisseurs et projecteurs en avant*, qui sont le grand pectoral par ses faisceaux claviculaires, le sous-clavier et accessoirement le deltoïde.

ARTICULATIONS DU BASSIN

La ceinture pelvienne est formée des deux os iliaques et du sacro-coccyx; les os iliaques s'articulent : *a)* en arrière, avec le sacrum, pour constituer les *articulations sacro-iliaques*; *b)* et en avant, entre eux et sur la ligne médiane, pour former la *symphyse pubienne* ou *articulation bipubienne*.

L'*articulation sacro-coccygienne*, qui est également une articulation du bassin, a été décrite avec les articulations de la colonne vertébrale (voyez précédemment : *Articulations propres à certaines vertèbres*).

ARTICULATION SACRO-ILIAQUE

L'articulation sacro-iliaque (1) est une articulation de mobilité très restreinte qui unit le sacrum à l'os coxal. Certains auteurs l'ont considérée comme une amphiarthrose (Krause), d'autres comme une diarthrose du groupe des condyliennes (Gegenbaur, Dieulafé, Vallois, Rouvière); nous la considérerons plutôt, avec Sappey, Farabeuf, Posth, Testut et M. Hakim (2), comme une *articulation mixte* d'un type spécial, une *diarthro-amphiarthrose*; des diarthroses, elle possède la capsule, l'appareil ligamentaire, la synoviale; des symphyses, elle possède un ligament interosseux et des mouvements peu étendus, ce qui s'explique aisément du fait que les articulations sacro-iliaques sont édifiées surtout en vue d'une solidarité parfaite des os du bassin, apportant ainsi à ce dernier son maximum de solidité.

SURFACES ARTICULAIRES. — Les surfaces articulaires de semblable configuration sont représentées par les *surfaces auriculaires* du sacrum et de l'os iliaque.

1° La **surface auriculaire du sacrum,** ou **auricule du sacrum,** est située sur la partie supérieure du bord latéral du sacrum; elle correspond aux deux premières pièces sacrées

(1) Articles et ouvrage à consulter : F. Albée : A study of the anatomy of the sacro-iliac joint. *Journal of Médical Association,* 1909.

H. Allen : The sacro-iliac joint. *Journal of American Médical Association,* 1921.

Brook : The sacro-iliac joint. *Journal of Anatomy,* 1924.

A. Delmas : Sur les connexions sacro-iliaques. *Comptes rendus de l'Association des Anatomistes,* 1948, p. 164.

(2) M. Hakim : Recherches sur l'articulation sacro-iliaque chez l'homme et chez les anthropoïdes. *Thèse de Paris,* 1937.

et à la partie la plus supérieure de la troisième, dont elle représente la portion transversaire; en cas de sacralisation de la première lombaire, cette dernière peut participer à sa constitution (Paterson).

Elle présente tantôt la forme d'un croissant dont la concavité est dirigée en arrière et en haut, tantôt celle d'une équerre (voy. : fig. 424).

Excavée dans toute sa longueur, elle l'est plus spécialement au niveau de la jonction des deux branches de l'équerre : aussi présente-t-elle plutôt dans son ensemble l'aspect d'une gouttière circulaire que bordent deux saillies, ce qui la fit comparer par Farabeuf à un *rail creux*. Située au-dessous et en arrière de l'aileron sacré, elle est limitée à la périphérie par un rebord saillant, disposé en forme de crête rugueuse en bas et en arrière.

L'auricule sacrée est bordée en avant et en bas par un sillon, le *sillon préauriculaire*, sur lequel s'attache la capsule; en arrière, elle est séparée des deux premiers trous sacrés postérieurs par une surface très irrégulière qui présente de nombreuses rugosités ainsi

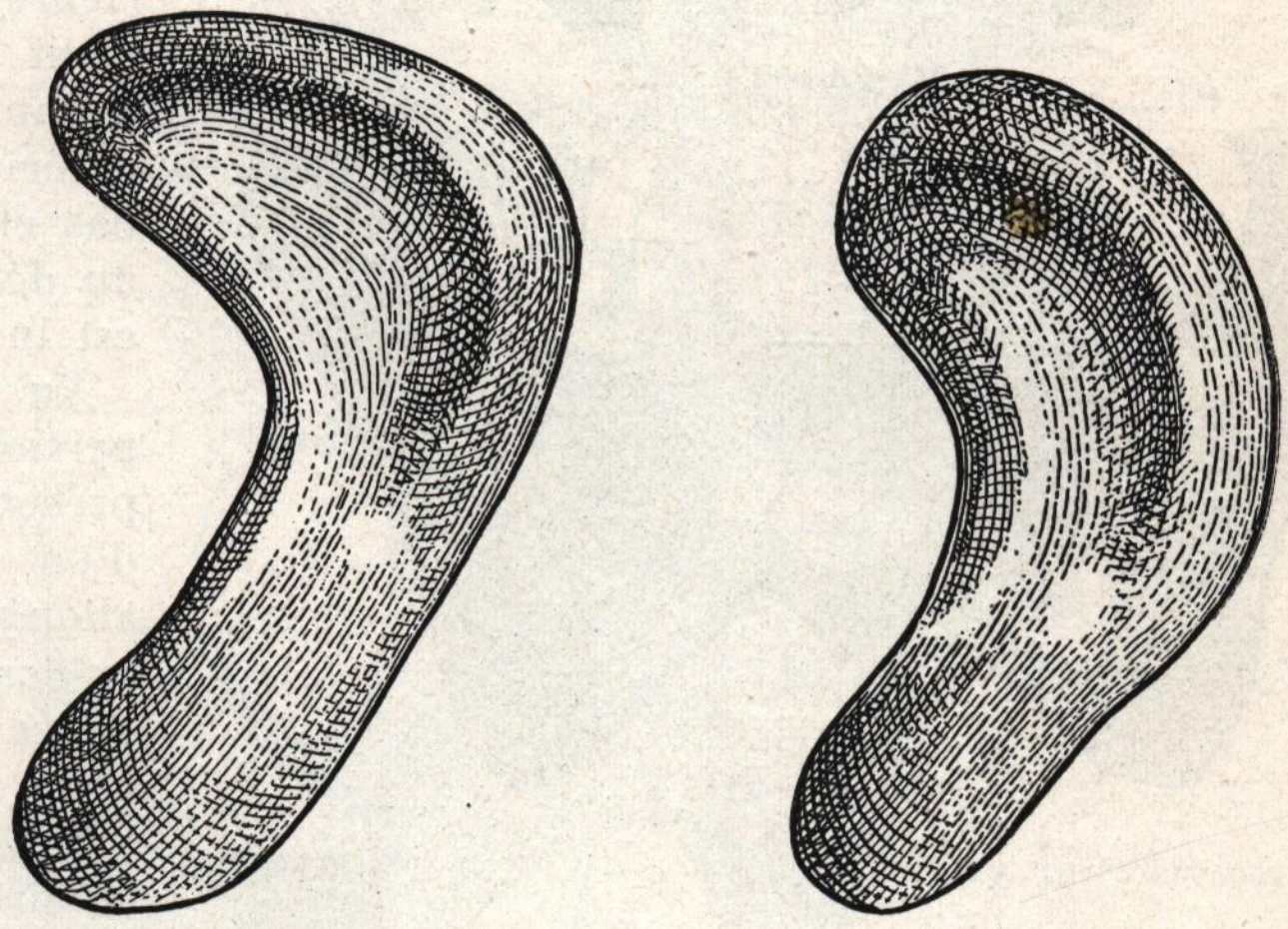

A B

Fig. 424.
Les deux types de surface auriculaire du sacrum (côté droit).
A. Type en équerre.
B. Type en croissant.

que les deux premiers tubercules conjugés et les deux premières fossettes criblées; sur toute cette surface, qui empiète sur la face postérieure du sacrum, s'insèrent le ligament interosseux et les faisceaux du ligament sacro-iliaque postérieur (voy. : *Sacrum*).

2° La **surface auriculaire de l'os iliaque** est située sur la face interne de l'aile iliaque, en arrière de la fosse iliaque interne, au-dessus de la grande échancrure sciatique; son angle antérieur confine à la ligne innominée, dont elle est séparée par un petit sillon préauriculaire destiné à l'insertion de la capsule; elle est légèrement plus grande que celle du sacrum, mais elle présente une forme analogue à cette dernière, et son relief est disposé en sens inverse *(rail plein de Farabeuf)*; elle possède l'aspect d'un bourrelet circulaire plus ou moins en relief, et elle présente toujours un tubercule arrondi, appelé *tubercule de Bonnaire*, situé à l'union des deux portions de l'équerre; pour certains, c'est par ce tubercule que passerait l'axe des mouvements de nutation et de contre-nutation de l'articulation sacro-iliaque; en réalité, il n'en est rien, ainsi que nous le verrons plus loin, car cet axe passe en arrière des surfaces articulaires.

En arrière de la surface auriculaire, l'os iliaque présente une saillie ovoïde, la *tubérosité iliaque*, dont elle est séparée par une gouttière oblique (voy. : fig. 351).

Envisagées en place sur le squelette, ces deux surfaces articulaires se juxtaposent et s'adaptent l'une à l'autre par *emboîtement réciproque*; la surface auriculaire du sacrum,

incurvée en gouttière, est concave (rail creux); la surface auriculaire de l'os coxal, incurvée en bourrelet, est convexe dans le même sens (rail plein).

Le plan de l'*interligne articulaire* est différent suivant qu'on l'envisage au niveau du détroit supérieur ou au-dessus ou au-dessous de ce dernier ; il est différent également en arrière et en avant, et correspond à chacun des versants des surfaces auriculaires.

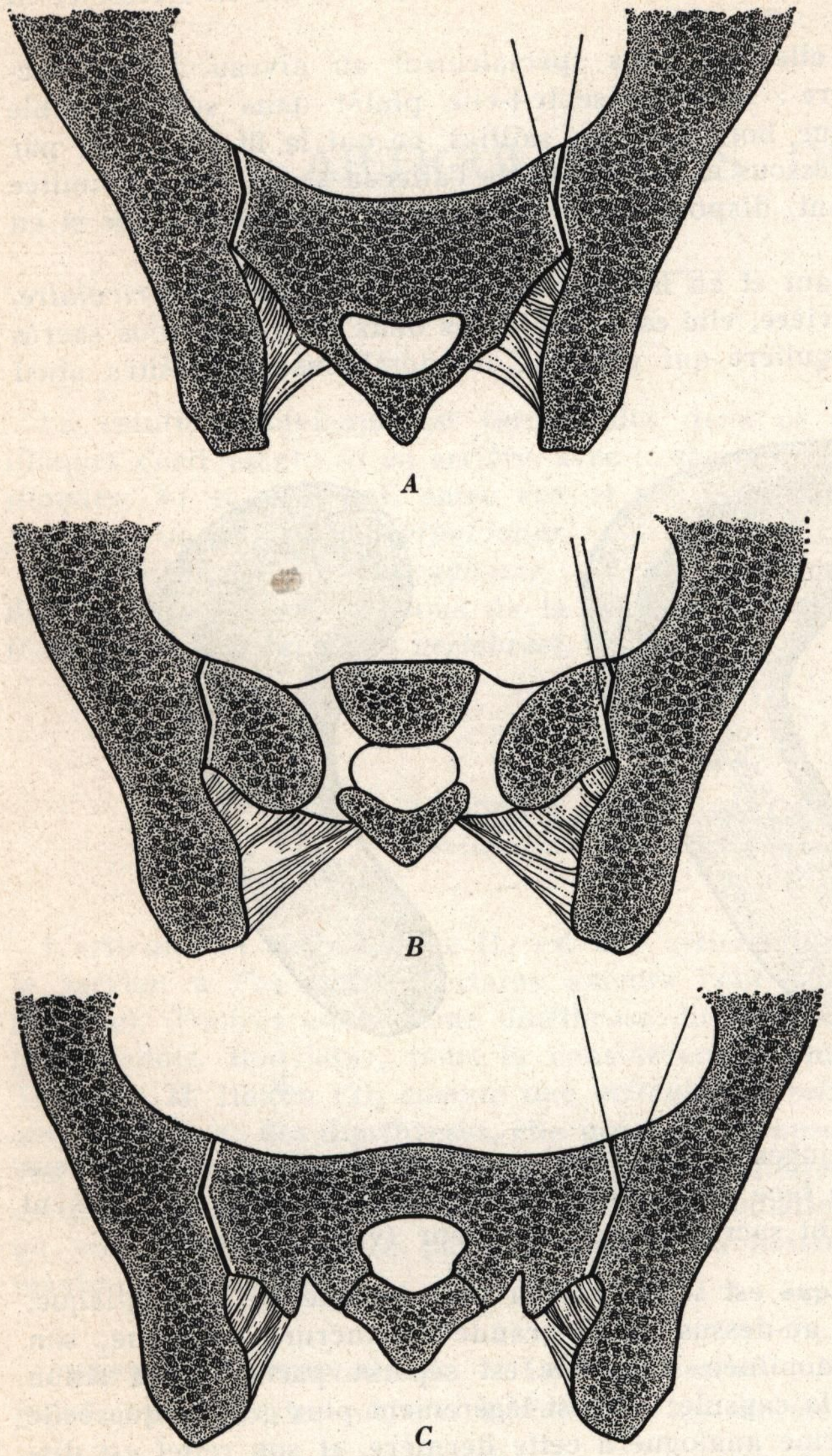

FIG. 425. — *Coupe transversale de l'articulation sacro-iliaque; interligne articulaire; orientation des surfaces articulaires; rail plein et rail creux* (demi-schématique).

A. Au-dessus du détroit supérieur.
B. Au niveau du détroit supérieur.
C. Au-dessous du détroit supérieur.

Sur une coupe horizontale du bassin, on constate: 1° qu'au niveau du détroit supérieur, l'interligne articulaire présente l'aspect d'une ligne brisée, telle que l'indique la figure 425 *B*; 2° qu'au-dessus du détroit supérieur, dans sa moitié postérieure, ce plan est dirigé obliquement en avant, en bas et en dedans, tandis que, dans sa moitié antérieure, il est dirigé en avant, en bas et dehors; 3° et qu'au-dessous du détroit supérieur la disposition est inverse (voy. : fig. 425 *A* et *C*).

Vu par sa face antérieure endopelvienne, l'interligne sacro-iliaque présente *grosso modo* la forme d'un S italique à branches très allongées: il est convexe en dehors, au-dessus du détroit supérieur, et concave en dedans, au-dessous de cette même ligne.

A l'état frais, ces surfaces articulaires sont revêtues profondément, d'une couche de cartilage hyalin, et superficiellement, d'une couche de fibro-cartilage de coloration gris rougeâtre; ce revêtement est plus épais sur le sacrum (3 millimètres) que sur l'os iliaque (un demi-millimètre); superficiellement, il est hérissé de prolongements villeux très irréguliers.

MOYENS D'UNION. — Les moyens d'union de l'articulation sacro-iliaque comprennent : *a)* une *capsule articulaire*; *b)* des *ligaments proches*, l'un antérieur, l'autre postérieur, dont les faisceaux renforcent immédiatement la capsule ; *c)* des *ligaments à distance,* très puissants, qui sont d'une part, le ligament ilio-lombaire, qui réunit l'os iliaque aux vertèbres lombaires inférieures, et d'autre part, le grand et le petit ligament sacro-sciatique, qui amarrent le sacro-coccyx à l'os iliaque; *d)* et enfin, accessoirement, nous citerons l'*aponévrose lombo-sacrée*.

*1° **Capsule articulaire.*** — La capsule articulaire est très courte et très dense. Elle est tendue du rebord d'une surface auriculaire à l'autre, sauf en avant et au-dessous de l'articulation, où elle se fixe à distance du revêtement cartilagineux dans un étroit sillon; ce sont les *sillons préauriculaires* de l'os coxal et du sacrum.

Elle se confond avec le périoste des deux os, et dans la plus grande partie de son étendue, elle se confond également avec les ligaments de l'articulation.

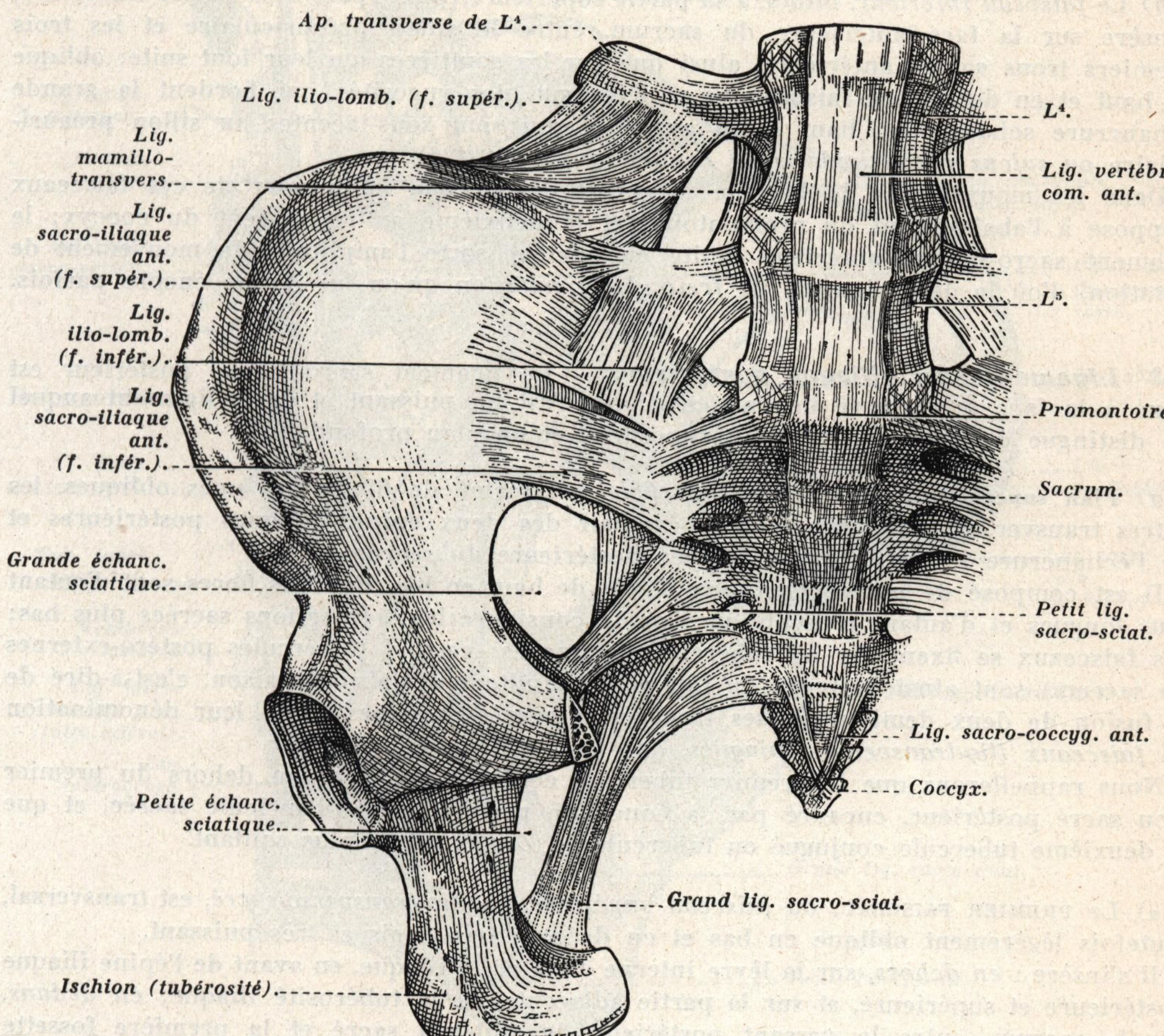

FIG. 426. — *Articulation sacro-iliaque, vue antérieure, côté droit.*

*2° **Ligament sacro-iliaque antérieur.*** — Le ligament sacro-iliaque antérieur est situé à la face antérieure de l'articulation; il est large et mince, peu résistant; il se laisse facilement déchirer par l'écartement des pubis après symphyséotomie.

Il est constitué par des faisceaux transversaux ou obliques, qui s'étendent de la face antérieure du sacrum sur toute la hauteur des trois premiers trous sacrés antérieurs, à la partie la plus postérieure de la fosse iliaque interne (os coxal). On lui distingue *deux faisceaux*, l'un supérieur qui correspond au grand bassin, l'autre inférieur qui correspond au petit bassin; entre ces deux faisceaux, c'est-à-dire au niveau du détroit

supérieur, ce ligament est pour ainsi dire inexistant, et il a la valeur d'une simple capsule (Vallois).

a) Le *faisceau supérieur*, oblique en haut et en dehors, s'étend de l'aileron sacré à l'aile iliaque; il s'insère d'une part, sur les stries osseuses transversales de la face supérieure de l'aileron du sacrum, et d'autre part, sur la partie la plus reculée de la fosse iliaque interne. Ses fibres les plus supérieures confinent à l'insertion de l'aponévrose postérieure du transverse.

b) Le *faisceau inférieur*, mince à sa partie supérieure, plus épais à sa partie inférieure, s'insère sur la face antérieure du sacrum, entre le sillon préauriculaire et les trois premiers trous sacrés antérieurs, ainsi que sur les gouttières qui leur font suite; oblique en haut et en dehors, ce faisceau va se fixer sur des rugosités qui bordent la grande échancrure sciatique en haut et en avant, et qui sont sous-jacentes au sillon préauriculaire ou *sulcus preauricularis* de Zaaijer (voy. : fig. 426).

Dans les mouvements de bascule en avant du sacrum, le premier de ces faisceaux s'oppose à l'abaissement du promontoire, et le deuxième au relèvement du coccyx; le ligament sacro-iliaque antérieur limite en quelque sorte l'amplitude du mouvement de nutation, d'où la dénomination de *frein de la nutation* qu'on lui donne encore parfois.

3° ***Ligament sacro-iliaque postérieur.*** — Le ligament sacro-iliaque postérieur est situé à la face postérieure de l'articulation : c'est un puissant et épais ligament auquel on distingue deux plans : un plan superficiel et un plan profond.

a) **Plan superficiel.** — *Le plan superficiel* est formé de fibres; les unes obliques, les autres transversales, qui irradient en éventail des deux épines iliaques postérieures et de l'échancrure interépineuse à la face postérieure du sacrum.

Il est composé de *quatre faisceaux* étagés de haut en bas, dont les fibres sont d'autant plus longues et d'autant plus obliques qu'on considère leurs insertions sacrées plus bas; ces faisceaux se fixent sur les tubercules conjugués; ceux-ci (tubercules postéro-externes du sacrum) sont ainsi désignés du fait qu'ils résultent de la conjugaison, c'est-à-dire de la fusion de deux demi-apophyses transverses sacrées voisines : d'où leur dénomination de *faisceaux ilio-transverso-conjugués*, que leur a donnée Farabeuf.

Nous rappellerons que le premier tubercule conjugué est situé en dehors du premier trou sacré postérieur, encadré par la concavité postérieure de l'auricule sacrée, et que le deuxième tubercule conjugué ou tubercule de Zaglas est le plus saillant.

α) Le PREMIER FAISCEAU, ou *faisceau supérieur*, ou *ilio-transverso-sacré*, est transversal, toutefois légèrement oblique en bas et en dedans; très épais et très puissant.

Il s'insère : *en dehors*, sur la lèvre interne de la crête iliaque, en avant de l'épine iliaque postérieure et supérieure, et sur la partie adjacente de la tubérosité iliaque; *en dedans*, sur le sacrum, entre le versant postérieur de l'aileron sacré et la première fossette criblée, sur le tubercule transversaire *(tubérosité postérieure du sacrum)* (voy. : fig. 361 et 362).

Situé sur le même plan que le ligament ilio-lombaire (faisceau inférieur), son bord supérieur se continue avec ce ligament (voy. : fig. 427).

β) Le DEUXIÈME FAISCEAU, ou *ilio-premier conjugué*, ou *ligament axile (ligament vague)*, est épais et court; il s'étend de la *pyramide* de la tubérosité iliaque au premier tubercule conjugué *(tubercule axial)*, qu'il déborde au-dessus et au-dessous.

L'insertion sacrée de ce ligament correspond à l'*axe de nutation*, axe transversal autour duquel s'effectuent les mouvements de bascule du sacro-coccyx, d'où son nom de *ligament axile* (voy. : fig. 352 et 365).

C'est le ligament le plus fort et le plus puissant parmi les quatre faisceaux du ligament sacro-iliaque postérieur.

γ) Le TROISIÈME FAISCEAU, ou *ilio-deuxième conjugué*, ou *ligament de Zaglas*, est comme le précédent épais, mais plus long et plus superficiel que lui. Oblique en bas et en dedans, il se fixe d'une part, sur le versant interne de l'épine iliaque postéro-supérieure et sur la partie adjacente de la tubérosité iliaque, et d'autre part, sur le deuxième tubercule conjugué *(tubercule de Zaglas)*, ainsi qu'au-dessus et au-dessous de ce tubercule (voy. : fig. 352, 362 et 427).

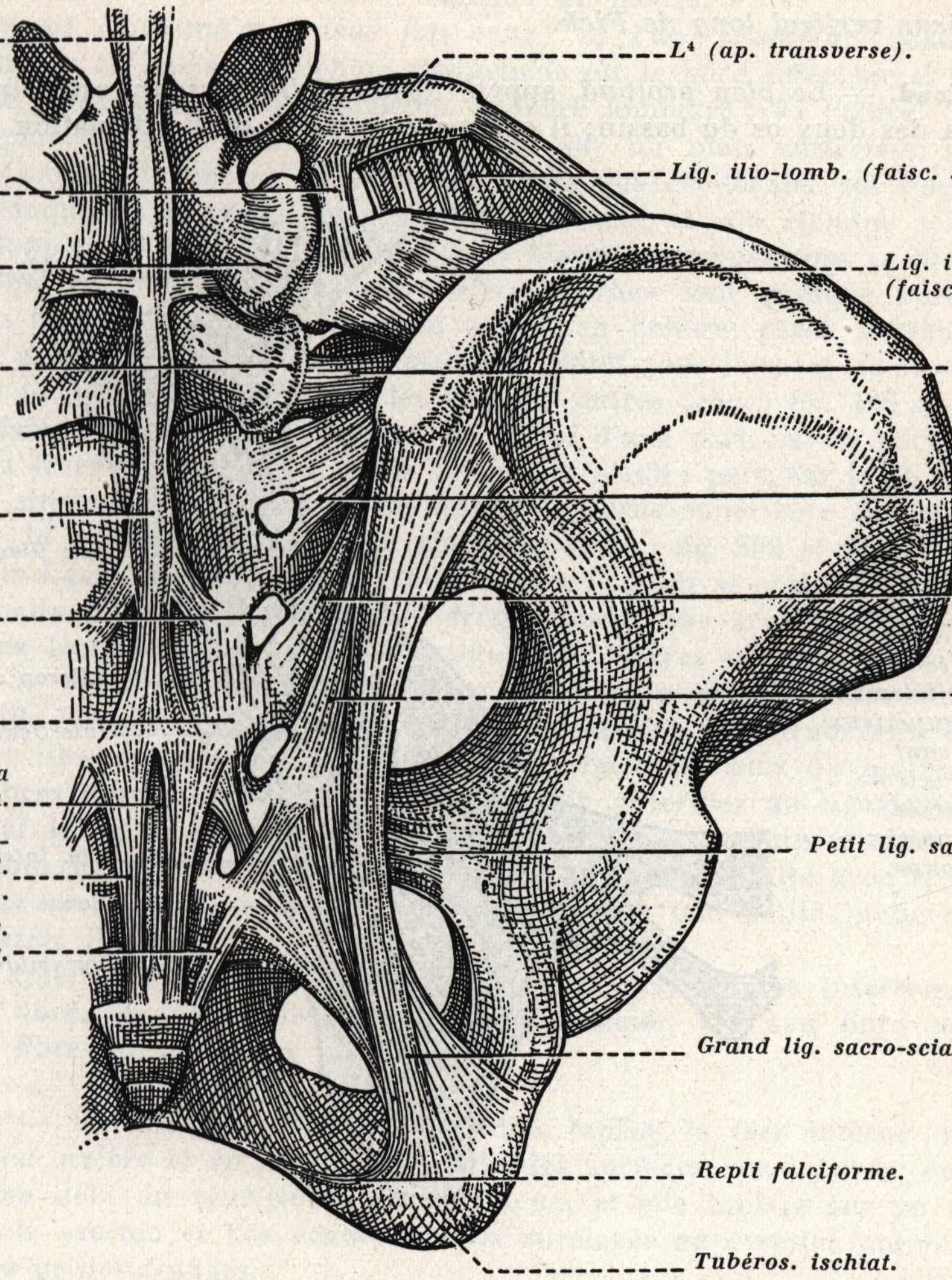

FIG. 427. — *Articulations sacro-iliaque et sacro-coccygienne; vue postérieure.*

Ce faisceau est parfois réuni au précédent; il forme avec ce dernier une lamelle fibreuse disposée en éventail qui constitue le *ligament sacro-iliaque postérieur oblique court de Fick.*

δ) Le QUATRIÈME FAISCEAU, ou *faisceau inférieur*, ou *ilio-troisième et quatrième conjugué*, ou *ligament sacro-épineux de Bichat*, est presque vertical : c'est le plus superficiel et le plus long des quatre faisceaux du ligament sacro-iliaque postérieur. Il présente l'aspect d'une lame épaisse, aplatie, très résistante, large de 10 à 12 millimètres, dont

les insertions iliaques, étendues, sont confondues avec celles du grand ligament sacro-sciatique. Ses insertions se font d'une part, sur les deux épines iliaques postérieures et sur l'échancrure interépineuse, et d'autre part, sur les troisième et quatrième tubercules conjugués, ainsi que sur la crête qui les unit; par son bord externe, ce ligament se confond avec le grand ligament sacro-sciatique; par son bord interne, il adhère à l'aponévrose lombo-sacrée (voy. : fig. 352, 362 et 427).

Par opposition aux deux précédents (réunis), ce ligament représente le *ligament sacro-iliaque postérieur vertical long de Fick.*

b) **Plan profond.** — Le *plan profond,* appelé *ligament interosseux,* est le plus puissant moyen d'union des deux os du bassin; il occupe en arrière de l'articulation sacro-iliaque

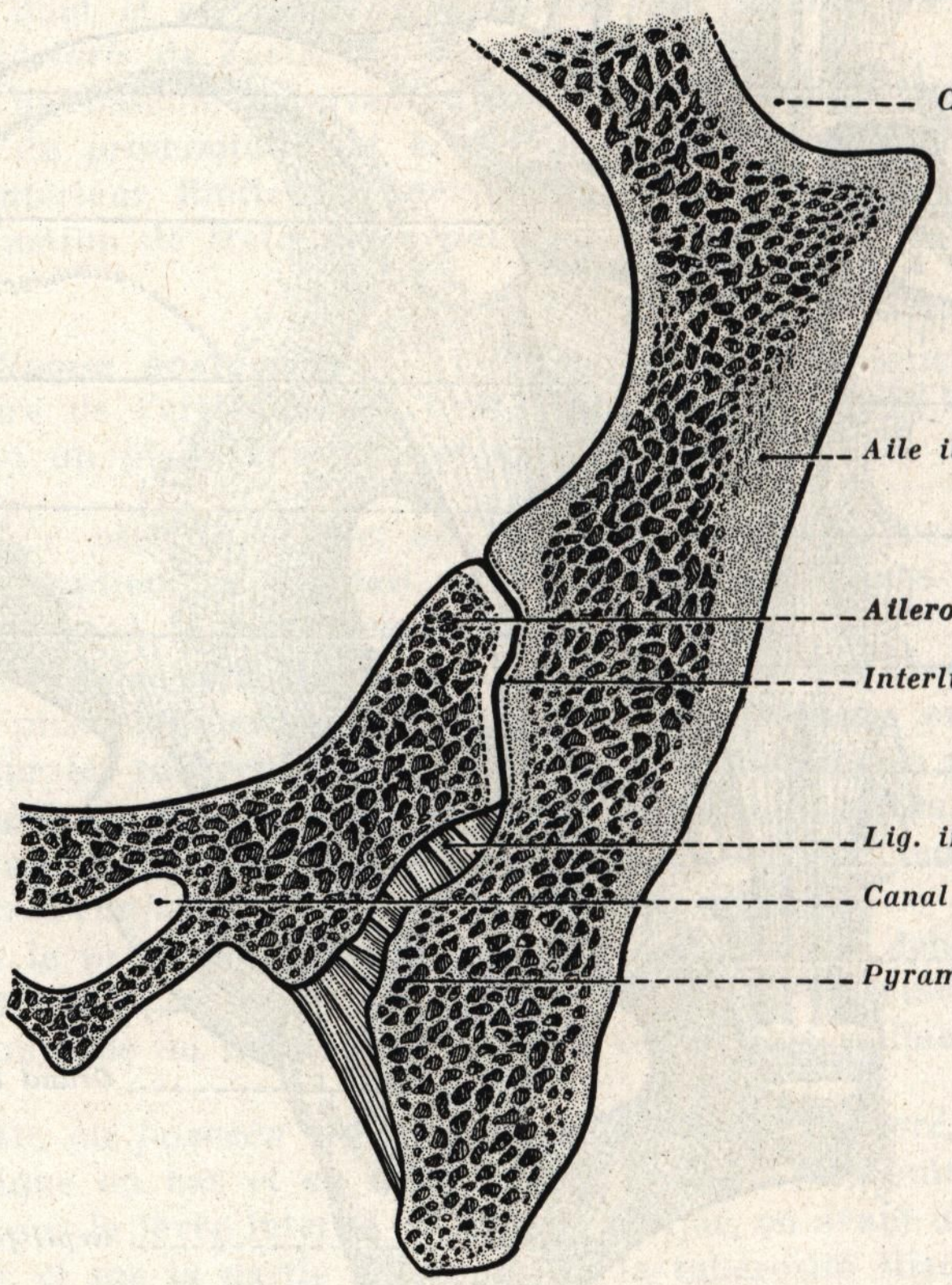

FIG. 428.
Coupe transversale de l'articulation sacro-iliaque droite menée parallèlement au détroit supérieur et passant par la deuxième pièce sacrée; segment inférieur de la coupe.

l'étroit interstice qui sépare le sacrum de l'aile iliaque; comme il est très épais et très court, difficile à voir, car il est en grande partie caché, son étude n'est possible que sur des coupes transversales de l'articulation. Il est formé de puissants et courts trousseaux fibreux transversaux, qui se fixent en dehors, sur toute l'étendue de la tubérosité iliaque, et principalement sur le versant inférieur de la pyramide, et en dedans, sur toute l'étendue de la face postérieure du sacrum comprise entre l'auricule sacrée, les deux premiers tubercules sacrés postéro-externes et le tubercule transversaire; son insertion empiète sur la moitié postérieure et supérieure de la première fossette criblée (voy. : fig. 352, 362 et 428).

Ce ligament est adhérent par sa face antérieure à la capsule articulaire, par sa face postérieure au ligament axile et au ligament de Zaglas.

4° ***Ligament ilio-lombaire.*** — Le ligament ilio-lombaire (1) comble l'échancrure comprise entre la crête iliaque et la colonne lombaire; de forme quadrilatère, il s'étend des apophyses transverses des deux dernières vertèbres lombaires à la crête et à la tubérosité iliaque, comme le plan superficiel du ligament sacro-iliaque postérieur qu'il continue en haut, c'est donc un *ligament ilio-transversaire,* et par suite de ses attaches on peut tout aussi bien le considérer comme un ligament accessoire de l'articulation lombo-sacrée, puisqu'il fixe la colonne lombaire au bassin.

Ce ligament est constitué par *deux faisceaux* : *a)* l'un, *supérieur,* quadrilatère, dont les fibres obliques en bas et en dehors s'attachent sur le bord inférieur et sur le sommet de l'apophyse transverse de la quatrième vertèbre lombaire ; *b)* l'autre, *inférieur,* plus court, mais plus épais et plus trapu, est situé sur un plan postérieur au précédent; disposé en éventail, il s'insère de la même façon que ce dernier sur l'apophyse transverse de la cinquième lombaire, et son développement et son étendue sont en rapport avec le développement de cette apophyse; ses fibres supéro-externes se dirigent presque horizontalement en dehors; ses fibres inféro-internes sont presque verticales, tandis que ses fibres moyennes sont obliques en bas et en dehors; assez souvent ce faisceau ne forme pas un plan continu, mais se présente plutôt sous l'aspect de fascicules aplatis superposés et plus ou moins distincts les uns des autres (voy. : fig. 426 et 427).

Ces deux faisceaux, fusionnés en bas, se fixent d'une part, sur la partie la plus postérieure de la lèvre interne de la crête iliaque, et d'autre part, sur le sacrum, au niveau des rugosités situées au-dessus et en arrière de la corne supérieure de l'auricule sacrée, ainsi que sur le ligament sacro-iliaque antérieur (voy. : fig. 350 et 352).

Les fibres du ligament ilio-lombaire tendues entre l'apophyse costiforme de la cinquième vertèbre lombaire et le sacrum dessinent fréquemment une arcade fibreuse à concavité inférieure sous laquelle s'engage le nerf obturateur (voyez ce nerf, tome II).

Au niveau de ses insertions transversaires, la face postérieure des deux faisceaux du ligament ilio-lombaire adhère à l'aponévrose postérieure du transverse de l'abdomen.

Au ligament ilio-lombaire, il faut rattacher un faisceau, plus ou moins bien individualisé, de fibres descendantes situées sur un plan antérieur au ligament, et qui vont se terminer sur la partie la plus postérieure de la ligne innominée, ainsi que dans la fosse iliaque interne au-dessus de cette ligne; ce faisceau délimite avec le ligament ilio-lombaire proprement dit sur la fosse iliaque interne une petite niche dans laquelle s'insère le muscle iliaque.

Sur la face antérieure du ligament ilio-lombaire, et près de ses insertions pelviennes, s'insèrent les fibres les plus internes du muscle iliaque; sur son bord supéro-externe s'insèrent des fibres du carré des lombes.

SYNOVIALE. — La synoviale, très peu étendue, tapisse la face interne de la capsule. Elle s'insère, en arrière et en haut, à la limite des surfaces auriculaires; en avant et en bas, un peu au delà du revêtement cartilagineux, et elle tapisse sur un millimètre et demi environ le sacrum et l'os coxal; elle est surélevée en certains points, et en avant surtout, par de petites franges.

RAPPORTS. — L'articulation sacro-iliaque est profondément située.

En avant, nous lui distinguerons deux parties, par rapport au détroit supérieur, qui sont : *a)* l'une située au-dessus du détroit, ou elle entre en rapport avec le grand bassin; *b)* l'autre située au-dessous, où elle est en rapport avec le petit bassin.

1° Dans sa PREMIÈRE PARTIE, l'articulation correspond à l'aileron sacré; elle entre en rapport avec le psoas-iliaque et le muscle iliaque, contracte des insertions sur le liga-

(1) A consulter : E. OLIVIER et DEBEYRE : Le carrefour fibreux de la région sacro-lombaire. *Communication à la Société Anatomique de Paris,* 6 juin 1946.

ment sacro-iliaque antérieur, avec les nerfs crural et fémoro-cutané, avec l'uretère dans sa traversée de la fossette de Marcille, et avec les vaisseaux spermatiques ou utéro-ovariens; enfin avec les vaisseaux ilio-lombaires et iliaques externes.

2° Dans sa DEUXIÈME PARTIE, l'articulation entre en rapport avec trois plans successifs et superposés qui sont : *a)* un *plan musculo-nerveux* formé par le muscle pyramidal du bassin, les branches du plexus sacré, et plus spécialement les branches antérieures des premier et deuxième nerfs sacrés, et le tronc lombo-sacré; ces branches nerveuses sont appliquées contre le muscle par l'aponévrose du pyramidal; ce proche rapport de l'articulation avec les nerfs du plexus sacré explique les douleurs irradiées sous forme de névralgie sciatique au cours des ostéo-arthrites sacro-iliaques (sacro-coxalgie); *b)* un *plan veineux*, représenté par la veine hypogastrique, souvent plexiforme (plexus veineux hypogastrique); *c)* et un *plan artériel*, constitué par l'artère hypogastrique et l'origine de ses branches de division; l'artère fessière s'engage entre le tronc lombo-sacré et le premier nerf sacré avant de gagner la grande échancrure sciatique; autour de ces vaisseaux se trouvent les ganglions hypogastriques.

Elle entre en rapport : *a) en arrière*, avec la masse sacro-lombaire, qu'il faut récliner pour apercevoir l'appareil ligamentaire postérieur, et plus spécialement avec le long dorsal et le transversaire épineux; *b) en haut*, avec le carré des lombes et son aponévrose; *c)* et *en bas*, avec la grande échancrure sciatique, le muscle pyramidal qui traverse cette échancrure pour aborder la région fessière; avec les vaisseaux fessiers, l'artère s'engageant à ce niveau sous l'arcade de Bouisson, et avec le nerf fessier supérieur.

VAISSEAUX ET NERFS. — 1° Les **Artères** de l'articulation sacro-iliaque proviennent de l'artère fessière, de l'ilio-lombaire et de la sacrée latérale, branches de l'hypogastrique.

2° Les **Lymphatiques** ont été étudiés par Echeverri en 1931. Ceux de la face antérieure de l'articulation sont les mieux connus; ils aboutissent d'une part, au groupe moyen des ganglions iliaques primitifs situés au niveau de la fossette de Marcille, et d'autre part, aux ganglions hypogastriques (groupes postérieur et moyen).

3° Les **Nerfs** proviennent des branches postérieures des deux premiers nerfs sacrés, du nerf fessier supérieur, et par des branches directes, du plexus sacré (Morris).

PHYSIOLOGIE. — Les deux articulations sacro-iliaques représentent un appareil de raccordement des os coxaux au sacrum; cet os tient en effet entre les deux os iliaques, comme une noix entre les deux branches d'un casse-noix.

Ces articulations jouent un *rôle statique*, soit en transmettant dans la station debout le poids du tronc aux deux membres inférieurs, par l'intermédiaire des deux os iliaques, soit dans le saut en transmettant au sacrum et à l'axe vertébral la force de réaction à cet effet. L'articulation sacro-iliaque présente les conditions les plus favorables : *a)* par la solidité de ses puissants ligaments et en particulier du ligament interosseux dont la brièveté et l'étendue expliquent sa résistance ; *b)* par la disposition de ses surfaces articulaires, avec engrènement du rail plein dans le rail creux (Farabeuf); *c)* par sa mobilité restreinte; *d)* enfin et surtout par la *forme du sacrum*.

Envisagé *dans un plan frontal*, le sacrum est disposé à la manière d'un *coin* entre les deux ailes iliaques; les surfaces articulaires en contact sont distantes en moyenne de 11 à 12 centimètres à la partie supérieure, et de 9 à 10 centimètres à la partie inférieure de l'articulation; le sacrum présente donc l'aspect et le rôle mécanique de la *pièce maîtresse d'une voûte* qui répartit les pressions reçues sur ses faces latérales obliques.

Envisagé *dans un plan transversal*, le sacrum est également disposé en forme de coin à base postérieure, et de plus ses surfaces auriculaires sont disposées en gouttières (rail creux) par rapport au bourrelet (rail plein) de l'os iliaque.

MOUVEMENTS DE NUTATION ET DE CONTRE-NUTATION. — Les mouvements de l'articulation sacro-iliaque ont une très faible amplitude, mais, si minimes qu'ils soient, leur existence est indéniable; ce sont, en supposant les os coxaux fixes, des mouvements de bascule du sacro-coccyx autour d'un axe transversal, au cours desquels les extrémités supérieure et inférieure de ce massif

osseux se déplacent en sens inverse; on les désigne sous les noms de *mouvements de nutation* et de *contre-nutation* (1).

La *nutation* est le mouvement par lequel le promontoire s'incline en bas et en avant, tandis que le coccyx se porte en haut et en arrière; la *contre-nutation* est le mouvement inverse.

Ces mouvements sont importants à connaître *du point de vue obstétrical*, en raison des modifications des diamètres pelviens qu'ils entraînent; ils se produisent dans la flexion du tronc sur le bassin, dans la position genu pectorale et accroupie, ainsi qu'au cours de l'accouchement, favorisés alors par un relâchement de l'articulation dû à l'état de grossesse.

Le mouvement comporte, dans la *nutation* comme dans la *contre-nutation*, un *roulement* avec *glissement* du rail creux sur le rail plein (os coxaux fixes).

L'axe autour duquel s'exécute ce mouvement a été diversement interprété suivant les auteurs, anatomistes et accoucheurs; il faut admettre qu'avec un sacrum normal à cinq vertèbres, cet axe transversal passe par les *pyramides* (et non pas par les tubercules de Bonnaire), les *premiers tubercules conjugués* ou *tubercules axiaux*, au niveau des insertions des *ligaments axiles*, et par la paroi antérieure du canal sacré, à l'union des deux premières pièces sacrées; cet axe est donc situé en arrière des surfaces auriculaires, ce qui explique les mouvements de roulement avec glissement des deux surfaces articulaires sacrée et iliaque l'une par rapport à l'autre (voy. : fig. 365).

Le mouvement de nutation est limité dans son amplitude par la tension des deux faisceaux du ligament sacro-iliaque antérieur, qui constituent les *freins de la nutation*, par la torsion des faisceaux du ligament sacro-iliaque postérieur, mais surtout par la mise en tension des deux ligaments sacro-sciatiques, et plus spécialement du grand, qui agit sur le bras de levier inférieur plus long que le bras de levier supérieur; enfin, dans le cas de relâchement des ligaments, le contact osseux de l'épine iliaque postéro-supérieure à la cinquième lombaire constitue également un moyen d'arrêt.

Comme conséquence de la mobilité de l'articulation sacro-iliaque, nous signalerons, du point de vue obstétrical : *a)* que la nutation, en rapprochant le promontoire de la symphyse pubienne rétrécit le diamètre antéro-postérieur du détroit supérieur, alors qu'elle agrandit ce même diamètre au détroit inférieur; *b)* et que la contre-nutation produit naturellement des modifications inverses.

Grâce au relâchement des articulations sacro-iliaques dans la grossesse, ces particularités sont mises à profit dans la pratique obstétricale, dans le cas de rétrécissement des détroits supérieur ou inférieur; la *position de Crouzat-Walcher* (hyperextension des cuisses), utilisée dans les rétrécissements du détroit supérieur, permet une bascule de haut en bas des os iliaques, qui équivaut à une contre-nutation, augmentant de 3 millimètres le diamètre promonto-pubien (Pinard); la *position de Laborie-Duncan* (hyperflexion des cuisses avec soulèvement du siège), utilisée dans les rétrécissements du détroit inférieur, permet une bascule de bas en haut des os iliaques, équivalant à une nutation; ce mouvement augmente le diamètre antéro-postérieur du détroit inférieur de 4 à 5 millimètres.

Au cours de ces mouvements, il se produit un *roulement* avec *glissement* du rail plein sur le rail creux (le sacrum étant fixe).

SYMPHYSE PUBIENNE

La *symphyse pubienne* ou *articulation bipubienne* est une articulation qui unit les pubis l'un à l'autre sur la ligne médiane; normalement dépourvue de mouvements, elle ne présente qu'une mobilité temporaire et très restreinte dans les derniers mois de la grossesse; elle entre dans le groupe des amphiarthroses.

SURFACES ARTICULAIRES. — La surface articulaire, ou *surface symphysaire*, est identique à droite et à gauche. Située à la partie supérieure du bord inférieur de l'os coxal, au-dessous de l'angle du pubis, elle correspond à la lame quadrilatère de cet os, et présente l'aspect d'une facette elliptique ou ovalaire allongée, dont le grand axe est oblique

(1) Ouvrage à consulter : OSMONT : Articulation sacro-iliaque et nutation du sacrum. *Thèse de Toulouse*, 1913.

en bas et en arrière; cet axe fait avec l'horizontale un angle d'environ 30 degrés. Ses dimensions sont en moyenne de 35 millimètres de long sur 15 millimètres de large.

La surface symphysaire est exceptionnellement lisse; le plus souvent, elle est hérissée de nombreuses saillies mamelonnées qui la rendent irrégulière; chez les sujets jeunes (au-dessous de 25 ans), elle est sillonnée de crêtes transversales ou obliques et légèrement ondulées, qui alternent avec des dépressions; ces crêtes, lorsqu'elles sont très développées, peuvent être une gêne pour la symphyséotomie (voy. : fig. 354).

Cette surface est limitée en avant et en arrière, par deux bords qui la séparent des faces antérieure et postérieure de la lame quadrilatère du pubis. Son bord antérieur, convexe, généralement peu saillant, est séparé de la surface angulaire du pubis par un sillon rugueux appelé *sillon présymphysaire,* au niveau duquel s'attache le plan fibreux antérieur de l'articulation. Son bord postérieur, plus marqué et plus aigu que le bord antérieur, fait saillie en arrière, donnant ainsi à la face postérieure de la lame quadrilatère l'aspect d'une gouttière concave transversalement et convexe verticalement; parfois ce bord est marqué d'une crête rugueuse.

Les deux surfaces symphysaires des os iliaques ne sont pas situées dans un plan sagittal; elles divergent en bas et en avant, de telle façon que l'*intervalle interpubien,* plus large en avant et en bas que partout ailleurs, présente l'aspect d'un coin à base antéro-inférieure : cette disposition explique pourquoi, au cours des symphyséotomies, le couteau semble de plus en plus serré à mesure qu'il s'enfonce d'avant en arrière dans l'articulation.

Cet intervalle diminue de largeur après quinze ans, par suite de l'apparition du point d'ossification complémentaire de l'angle du pubis.

A l'état frais, les surfaces symphysaires sont revêtues d'une couche de cartilage hyalin, variable avec l'âge; son épaisseur est en moyenne de 2 millimètres chez l'adulte; ce *cartilage de revêtement* est, comme tous les cartilages d'encroûtement, un reliquat embryonnaire, car il représente le vestige de la portion cartilagineuse du pubis non ossifiée.

MOYENS D'UNION. — Les deux pubis sont maintenus en contact par l'intermédiaire : *a)* d'un ligament interosseux; *b)* et d'un manchon fibreux périphérique inséré de part et d'autre de la ligne médiane, sur le pourtour des surfaces articulaires, et dans lequel on distingue quatre ligaments que l'on classe d'après leur situation en antérieur, postérieur, supérieur et inférieur.

1° Ligament interosseux. — Le ligament interosseux n'est pas à proprement parler un ligament, mais un *fibro-cartilage interpubien,* dont les faisceaux de fibres conjonctives et élastiques ont une direction transversale; on le désigne quelquefois sous le nom de *disque interpubien* ou de *lamina interpubica,* en raison de ses analogies avec les disques intervertébraux.

Plus épais chez la femme que chez l'homme, il occupe l'interligne interpubien, et présente comme ce dernier la forme d'un coin dont la base est tournée en bas et en avant, et dont l'arête postérieure répond aux bords postérieurs des surfaces symphysaires; par ses faces latérales, il adhère intimement aux facettes articulaires des deux pièces osseuses pubiennes; à la périphérie, il est uni aux ligaments de l'articulation, et se continue avec eux sans aucune démarcation.

Le disque interpubien est constitué par deux portions, l'une centrale, l'autre périphérique; *a)* la *portion centrale* est molle et friable; elle renferme une certaine quantité de substance amorphe; elle est creusée d'une *prétendue cavité articulaire* en forme de fente : c'est la *fente interpubienne*; — *b)* la *portion périphérique* est au contraire beaucoup plus dense, plus fibreuse que cartilagineuse; elle est dure et résistante, et constitue un des plus solides moyens d'union de l'articulation; elle est plus épaisse en avant qu'en arrière et les faisceaux fibreux qui la constituent sont orientés en couches

concentriques d'autant plus serrées et plus denses qu'on les envisage plus près de la périphérie.

La *fente interpubienne* est inconstante; d'étendue et de dimensions variables, elle est située plus près de la face postérieure que de la face antérieure; le plus souvent, elle présente l'aspect d'une fente virtuelle dont les parois latérales, irrégulières et rugueuses, semées de pseudo-villosités, sont adossées l'une à l'autre; cette fente n'est jamais revêtue de synoviale analogue à celle que l'on rencontre dans les cavités articulaires des diarthroses (voy. : fig. 429).

Cette fente n'existe pas chez le fœtus, et son moment d'apparition est variable; elle apparaît rarement à la naissance, le plus souvent au cours des deux premières années.

Lorsqu'il n'existe aucune cavité centrale dans le disque interpubien, l'articulation bipubienne est indiscutablement une amphiarthrose, et mérite bien la dénomination de *sym-*

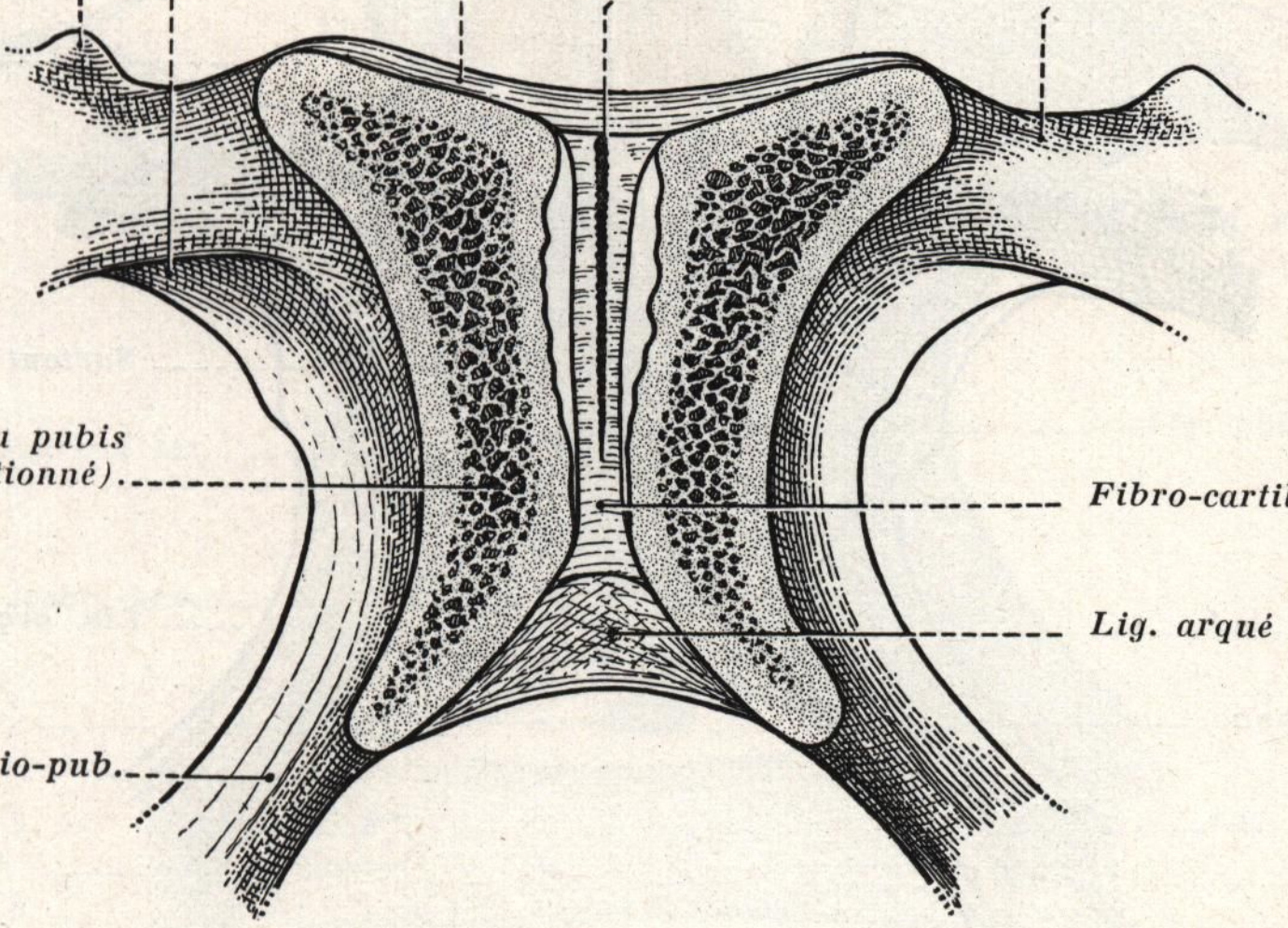

FIG. 429. — *Coupe frontale de la symphyse pubienne, segment postérieur de la coupe.*

physe pubienne; par contre, l'existence d'une fente dans le fibro-cartilage interpubien, très variable suivant les sujets, marque un progrès, un premier pas vers un degré de développement supérieur, un acheminement vers un groupe hiérarchiquement plus élevé; l'articulation bipubienne avec sa cavité centrale n'est plus une amphiarthrose, ni même une diarthrose, mais une articulation intermédiaire, une *diarthro-amphiarthrose*, présentant à la fois les caractères de l'une et de l'autre (Testut).

Toutefois la cavité centrale, formation embryonnaire non évoluée, presque toujours peu développée, n'est qu'une *ébauche* de cavité articulaire, si bien que *pratiquement l'articulation bipubienne est une symphyse.*

2° ***Ligament antérieur.*** — Le ligament antérieur, situé à la face antérieure de l'articulation, est épais et résistant; son épaisseur est de 5 millimètres en moyenne; il est constitué en majeure partie par de nombreux faisceaux entrecroisés, provenant des tendons ou des aponévroses d'insertion des muscles voisins; nous lui distinguerons *deux plans* indivisibles, qu'il est matériellement impossible de séparer l'un de l'autre par la dissec-

tion la mieux soignée; ce sont : un plan profond, peu épais, (presque inexistant) et un plan superficiel beaucoup plus épais.

a) Le PLAN PROFOND est formé de *fibres intrinsèques,* pubo-pubiennes; très courtes, ces fibres ont une direction transversale, et par leur face profonde elles adhèrent au fibro-cartilage et au périoste de la face antérieure du pubis, où elles s'attachent dans le sillon présymphysaire; elles ont la signification d'une capsule articulaire.

b) Le PLAN SUPERFICIEL est formé de *fibres extrinsèques* (1), les unes *verticales,* les autres *obliques, entrecroisées*; elles forment ce que nous désignerons sous le nom de *surtout fibreux présymphysaire,* par analogie avec le surtout fibreux prérotulien dont la disposition est identique (voy. : *Quadriceps crural,* tome II).

Les *fibres verticales* proviennent des grands droits et des pyramidaux de l'abdomen.

Les *fibres obliques, entrecroisées* proviennent : *a)* les *supérieures,* du grand oblique, par

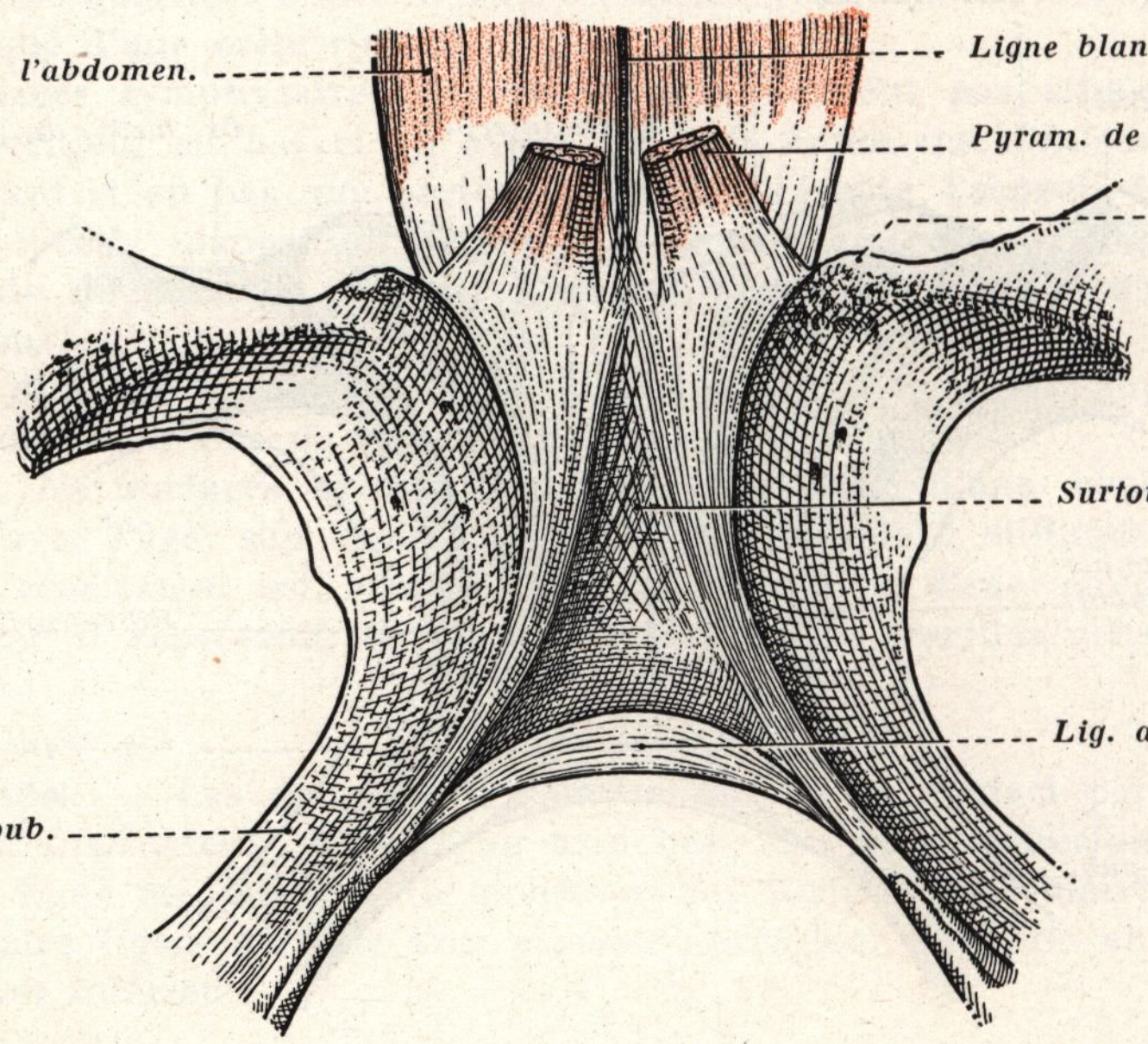

FIG. 430. *Symphyse pubienne, vue antérieure.*

l'intermédiaire des piliers interne et externe, et du tendon conjoint; *b)* les *inférieures,* du moyen adducteur et du droit interne (voy. : fig. 430).

3° Ligament postérieur. — Le ligament postérieur revêt la face endopelvienne de l'articulation; extrêmement mince, nié par certains auteurs (Grégoire), il est constitué par le périoste qui passe en pont d'un pubis à l'autre, légèrement épaissi par des renforcements fibreux transversaux; il adhère au fibro-cartilage interpubien, et celui-ci, ainsi que les deux crêtes qui bordent en arrière les surfaces symphysaires, soulèvent ce ligament en un bourrelet arrondi et médian qui fait saillie à la face postérieure de la symphyse : c'est l'*éminence rétro-pubienne,* très appréciable chez la femme par le toucher vaginal *(point post-pubien de Crouzat)* (voy. : fig. 431).

La distance entre le promontoire et la partie la plus saillante de l'éminence rétro-pubienne représente le *diamètre promonto-pubien minimum* du détroit supérieur, ou *diamètre conjugué vrai obstétrical* (10 cm. 5).

(1) Article à consulter : ROUVIÈRE et MARTIN : Amas tendineux ou fibreux prépubien. *Annales d'Anatomie pathologique et d'Anatomie normale médico-chirurgicale,* 1932, n° 7, p. 793.

4° ***Ligament supérieur.*** — Le ligament supérieur est formé par une bandelette fibreuse transversale assez épaisse, qui unit l'une à l'autre les faces supérieures des angles pubiens, en passant au-dessus de l'interligne articulaire où le ligament adhère au fibro-cartilage; latéralement, ce ligament se continue avec les ligaments de Cooper, et sur la ligne médiane il se confond avec l'*adminiculum linæ albæ.*

5° ***Ligament inférieur.*** — Le ligament inférieur ou *ligament arqué sous-pubien (ligamentum arcuatum)*, ou *ligament de Lauth,* occupe la partie culminante de l'ogive pubienne : c'est une dépendance de l'aponévrose périnéale profonde, dont il représente le segment le plus antérieur et le plus supérieur.

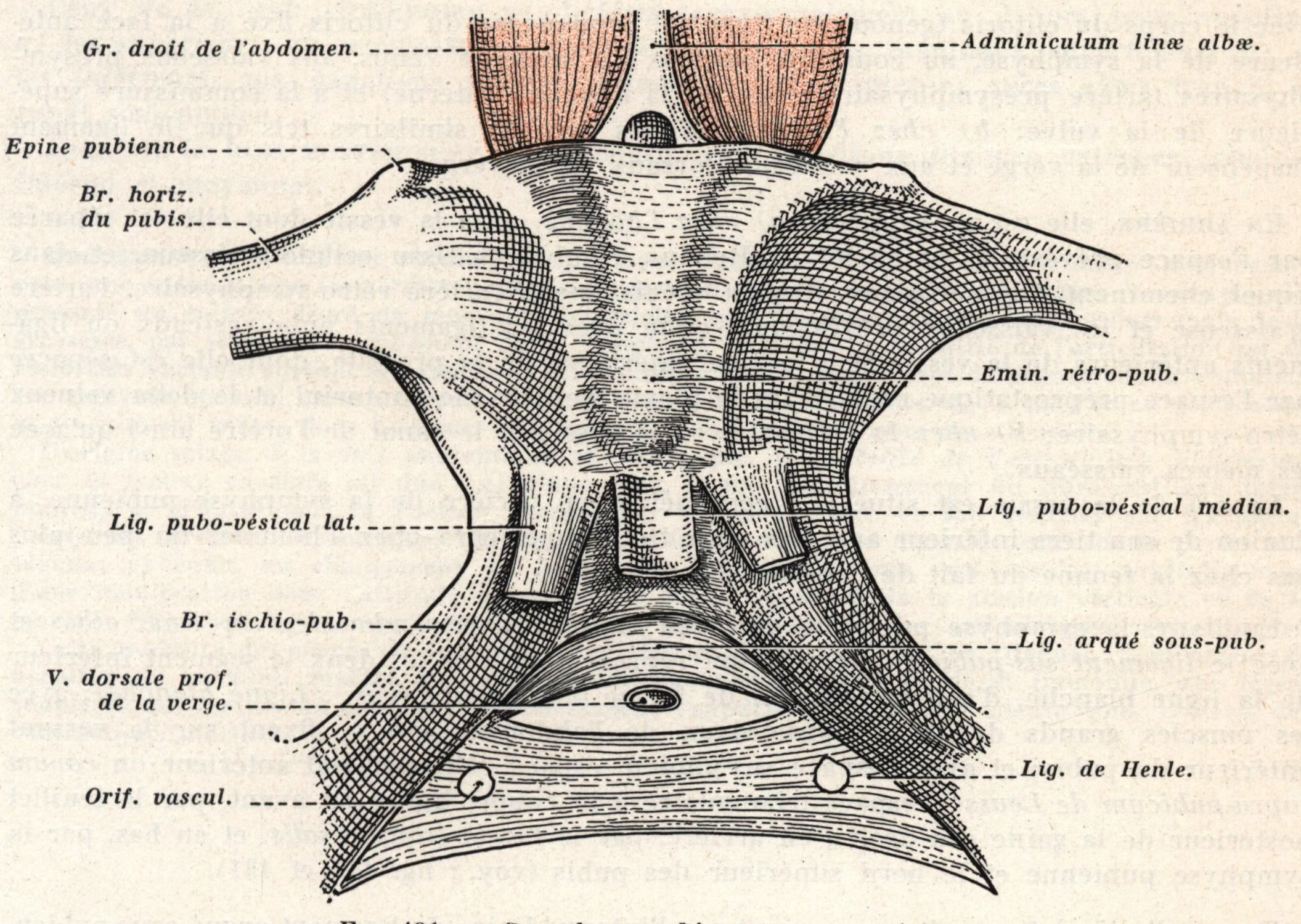

FIG. 431. — *Symphyse pubienne, vue postérieure.*

Ce ligament est une lame fibreuse haute de 10 millimètres sur la ligne médiane, en forme de croissant, dont la concavité regarde le périnée, plus large chez la femme (3 centimètres) que chez l'homme (2 centimètres), en raison de la configuration de son bassin.

Il se fixe par son bord supérieur, convexe, épais, sur le bord inférieur des deux branches descendantes du pubis, et il adhère au fibro-cartilage; son bord inférieur, concave, mince et tranchant, arrondit l'angle formé sous la symphyse par les deux branches ischio-pubiennes, pour constituer l'*arcade pubienne* (voy. : fig. 430 et 431).

Dans l'accouchement, c'est contre ce bord résistant et tranchant que s'accroche la tête fœtale pour y subir sa déflexion au cours du dégagement de la tête.

Très épais et très résistant, c'est un des plus importants moyens d'union de l'articulation, à tel point que dans la symphyséotomie, l'écartement des pubis n'est possible qu'après section de ce ligament.

VARIATIONS SEXUELLES. — Parmi toutes les articulations, la symphyse pubienne est la seule qui soit sujette à quelques différences suivant le sexe.

Chez l'homme, elle est beaucoup plus haute que chez la femme; en revanche son diamètre transversal est beaucoup plus réduit, de telle sorte que le fibro-cartilage interpubien est plus épais chez la femme que chez l'homme; ce fait est en rapport avec la conformation différente du bassin osseux dans les deux sexes, et aussi avec les importantes modifications que cette articulation doit subir dans le sexe féminin au cours de la gestation.

RAPPORTS. — Les rapports de la symphyse pubienne sont importants à connaître en raison des interventions chirurgicales que l'on pratique chez la femme sur cette articulation (symphyséotomie); ses rapports sont différents chez la femme et chez l'homme.

En avant, l'articulation répond : *a) chez la femme,* au coude que forment les racines avec le corps du clitoris (genou), au ligament suspenseur du clitoris fixé à la face antérieure de la symphyse, au coussinet adipeux du mont de Vénus, aux vaisseaux présymphysaires (artère présymphysaire issue de la honteuse interne) et à la commissure supérieure de la vulve; *b) chez l'homme,* à des organes similaires tels que le ligament suspenseur de la verge et aux vaisseaux dorsaux de la verge.

En arrière, elle est en rapport : *a) chez l'homme,* avec la vessie dont elle est séparée par l'espace prévésical, ou cavité de Retzius, comblé de tissu cellulo-graisseux, et dans lequel cheminent des vaisseaux et plus spécialement l'artère rétro-symphysaire, l'artère graisseuse et les vaisseaux prévésicaux, enfin avec les ligaments pubo-vésicaux ou ligaments antérieurs de la vessie et à la face antérieure de la prostate, dont elle est séparée par l'espace préprostatique renfermant le plexus veineux de Santorini et le delta veineux rétro-symphysaire; *b) chez la femme,* avec la vessie et le canal de l'urètre ainsi qu'avec les mêmes vaisseaux.

Le col de la vessie est situé à 3 centimètres en arrière de la symphyse pubienne, à l'union de son tiers inférieur avec ses deux tiers supérieurs chez l'homme; un peu plus bas chez la femme du fait de l'absence de prostate.

En haut, la symphyse pubienne entre en rapport avec l'*adminiculum linæ albæ* et avec le *ligament sus-pubien antérieur* qui représentent tous les deux le segment inférieur de la ligne blanche, d'aspect évasé et de forme triangulaire (voy. : *Ligne blanche*); avec les muscles grands droits et pyramidaux de l'abdomen, qui se fixent sur le versant antérieur du pubis; et avec l'espace sus-pubien, espace rétro-pariétal antérieur ou *cavum supra-pubicum de Leusser,* espace triangulaire à la coupe, limité en avant, par le feuillet postérieur de la gaine des droits, en arrière, par le *fascia transversalis,* et en bas, par la symphyse pubienne et le bord supérieur des pubis (voy. : fig. 430 et 431).

En bas, l'articulation entre en rapport par l'intermédiaire du ligament arqué sous-pubien, avec les éléments du périnée et plus spécialement avec le ligament transverse du pelvis de Henle chez l'homme, le ligament préuréthral de Waldeyer chez la femme, et avec l'urèthre; la veine dorsale profonde de la verge ou du clitoris s'engage dans un orifice ovalaire (orifice sous-pubien, compris entre le ligament transverse du pelvis et le ligament arqué sous-pubien), pour gagner la cavité pelvienne où elle se déverse dans le plexus veineux de Santorini; au niveau de ce même orifice, les artères honteuses internes se terminent en se continuant par les artères dorsales de la verge ou du clitoris.

Les rapports de l'articulation et plus spécialement du ligament arqué avec l'urèthre expliquent la facilité avec laquelle se produisent les ruptures traumatiques de l'urèthre dans les chutes à califourchon : l'urèthre mal protégé, mal fixé, vient s'écraser contre le bord inférieur, tranchant, de l'arcade pubienne.

VAISSEAUX. — Les **Artères**, bien décrites par Farabeuf, proviennent : 1° de *l'épigastrique,* par son rameau sus-pubien : celui-ci est souvent anastomosé avec celui du côté opposé, au-dessus de la symphyse, pour former l'*arcade sus-pubienne,* dont le volume,

dit Farabeuf, est gros comme une aiguille de couturière; 2° de la *honteuse interne*, par ses artères *pré-* et *rétro-symphysaires*, qui se ramifient et se distribuent aux faces correspondantes de l'articulation; 3° et de l'*obturatrice*, par son rameau pubien, qui fournit de nombreux et fins ramuscules artériels à la face postérieure de l'articulation; assez souvent, ce rameau naît d'une anastomose entre l'obturatrice et l'épigastrique.

Les **Veines** sont satellites des artères; elles sont tributaires d'une part, des veines saphènes internes, et d'autre part, des veines hypogastriques.

Les **Lymphatiques** ont été particulièrement étudiés par Tanasesco en 1912; les troncs collecteurs se détachent des faces antérieure et postérieure de la symphyse pubienne.
Ceux de la FACE ANTÉRIEURE se dirigent transversalement en dehors pour aboutir : *a)* les *supérieurs*, au groupe supéro-interne des ganglions inguinaux superficiels; *b)* et les *inférieurs*, aux ganglions iliaques externes (chaîne interne) après avoir franchi le canal sous-pubien.
Ceux de la FACE POSTÉRIEURE vont aboutir aux ganglions iliaques externes (chaînes interne et moyenne).

MOUVEMENTS. — A l'état normal, la symphyse pubienne n'est pourvue d'aucun mouvement, c'est une articulation immobile; cependant, chez un grand nombre de femmes enceintes, elle présente un certain degré de mobilité (artificielle) que l'on observe dans les derniers mois de la grossesse, par suite du *relâchement* de la symphyse. Le degré de mobilité de l'articulation est du reste très variable suivant les femmes : elle consiste en un mouvement de glissement interpubien; ces mouvements sont surtout appréciables au cours des déplacements, de la marche en particulier, et ils peuvent même dans quelques cas entraîner une certaine gêne fonctionnelle.
D'origine mixte, à la fois anatomique et mécanique, la *mobilité de l'articulation bipubienne chez la femme enceinte* est due : *a)* d'une part, à un ramollissement du fibro-cartilage interpubien; *b)* d'autre part, à l'action exercée par le globe utérin et son contenu sur les parois pelviennes (pression excentrique) qui agit à la manière d'un coin dans le centre de la cavité pelvienne; *c)* enfin, au changement du centre de gravité du corps, qui résulte corrélativement d'une modification dans l'attitude que prend le corps au cours de la station verticale et de la marche. Elle s'accompagne en outre d'une plus grande mobilité des articulations sacro-iliaques.
Cette mobilité des pièces de la ceinture pelvienne (écartement des os iliaques, mouvement de nutation du sacrum), confère à la paroi pelvienne, normalement rigide et immobile, une légère souplesse qui facilite au cours de l'accouchement l'expulsion de la tête fœtale sous l'action des contractions utérines.

MYOLOGIE

ÉTUDE GÉNÉRALE DES MUSCLES

Les muscles sont des formations anatomiques qui possèdent quatre propriétés physiologiques fondamentales : la *contractilité*, l'*excitabilité*, l'*élasticité* et le *tonus musculaire*; ce sont les *organes actifs du mouvement;* tout muscle en se contractant change de forme, diminue de longueur (sauf le cas particulier de certains muscles — ischio-coccygiens, muscles du pavillon de l'oreille) mais ne change pas de volume.

CLASSIFICATION DES MUSCLES

Depuis Bichat, il est classique de diviser les muscles en deux catégories qui sont : 1° les *muscles lisses* ou *muscles pâles*, indépendants de la volonté, ce sont pour la plupart des muscles viscéraux ou splanchniques, c'est-à-dire des *muscles de la vie organique* ou *végétative*; 2° et les *muscles striés* ou *muscles rouges*, qui sont soumis à l'action de la volonté; dans ce cadre rentrent tous les muscles de la locomotion : ce sont les muscles de la *vie animale* ou de *relation*.

Une telle classification est à rejeter, car le cœur est un muscle strié qui échappe à l'action de la volonté; de plus le gésier des oiseaux est un muscle lisse et rouge.

Du triple point de vue anatomique, histologique et physiologique, qu'ils soient indépendants ou non du système nerveux volontaire, les muscles peuvent être divisés en *trois groupes* d'après leur structure histologique et leur vitesse de contractilité; ce sont :

1° Les *muscles involontaires à contraction lente* qui comprennent tous les *muscles lisses*.

2° Les *muscles involontaires à contraction rapide* dont il n'existe qu'un seul type, le *myocarde*.

3° Et les *muscles volontaires à contraction rapide*, brusque et instantanée, qui comprennent tous les muscles striés annexés à la vie de relation.

Dans cette classification, il y a lieu cependant de faire exception pour les *muscles moteurs des osselets de l'ouïe*, c'est-à-dire pour le muscle du marteau et le muscle de l'étrier; ceux-ci échappent à l'action de la volonté, mais se contractent sous l'influence d'actes réflexes sensorio-moteurs (VIIIe paire); ainsi ils agissent beaucoup plus sur les courts bras de levier des osselets de l'ouïe par leur tonus que par leurs hypothétiques contractions intermittentes.

Signalons enfin que certains muscles, quoique striés, considérablement atrophiés chez l'homme *(muscles atrophiés)*, partant dépourvus de rôle physiologique, sont également pratiquement incapables de se contracter sous l'action de la volonté; tels sont certains muscles annexés au pavillon de l'oreille (muscles intrinsèques) à savoir : grand et petit muscles de l'hélix, muscles du tragus et de l'antitragus, muscles transverse et oblique du pavillon (voy. : *Muscles du pavillon de l'oreille*).

Chaque muscle de l'organisme présente une ou plusieurs actions mécaniques ou physiologiques déterminées.

Les uns et les autres sont constitués par des *fibres musculaires lisses* ou *striées*, la fibre musculaire étant l'unité histo-physiologique du muscle.

1. — *Muscles lisses.*

Les muscles lisses sont tantôt rubanés, tantôt annulaires (sphincter interne de l'urèthre, sphincter d'Oddi), parfois aussi ils sont disposés sous l'aspect de muscle creux (utérus). Ils sont répandus dans l'organisme en de multiples endroits: 1° dans les *viscères creux du tube digestif* où ils forment la couche musculaire, depuis l'œsophage jusqu'au rectum et auquel il faut ajouter le muscle de Treitz annexé à l'angle duodéno-jéjunal qui s'étend de cet angle au pilier gauche du diaphragme; — 2° dans les *voies biliaires*; — 3° dans le *canal de Wharton*; — 4° dans les *voies d'excrétion de l'urine*, câlices, bassinets, uretères, vessie et urèthre (sphincter interne de l'urèthre); — 5° au niveau des *organes génitaux*; chez la femme, dans la trompe, l'utérus, le vagin, les ligaments larges et les ligaments ronds; chez l'homme, autour des testicules (crémaster lisse), au niveau de l'épididyme, des canaux déférents et éjaculateurs, de la prostate, de l'aponévrose prostato-péritonéale de Denonvilliers, des corps caverneux de la verge; — 6° dans les *vaisseaux sanguins* et dans les *gros vaisseaux lymphatiques* (canal thoracique en particulier); — 7° dans les *voies respiratoires* (face postérieure de la trachée et bronches); — 8° dans la *rate*; — 9° au niveau de *l'œil* et des *paupières* (sphincter de l'iris et muscle dilatateur de la pupille, muscles palpébraux de Müller) et au pourtour de l'orbite (muscle orbitaire de Müller); — 10° et au niveau des *téguments* (dartos des bourses, muscles périnéaux de Sappey, muscle aréolaire du mamelon, muscles arrecteurs des poils).

Les muscles lisses sont constitués par un assemblage de fibres musculaires lisses, groupées soit en petits faisceaux isolés (muscles arrecteurs des poils), soit en un véritable muscle plus ou moins volumineux, creux ou annulaire (intestin, vessie, utérus).

Fibre musculaire lisse. — La *fibre musculaire lisse* présente chez l'homme *trois types* qui sont: le *type fusiforme* allongé, tel qu'on l'observe sur l'intestin et l'utérus : c'est le type le plus fréquent, sa longueur est de 50 à 100 μ, et sa largeur de 5 à 20 μ en moyenne; le *type rameux*, spécial aux vaisseaux artériels, et le *type bi-* ou *trifurqué*, surtout fréquent au niveau de la vessie.

La fibre musculaire lisse possède *quatre propriétés* essentielles : 1° elle est douée d'une puissance contractile considérable (exemple : gésier des oiseaux, celui de l'autruche broie des graviers, utérus au cours du travail); 2° elle est très sensible à l'action de certains produits qui augmentent son action contractile (extrait de lobe postérieur de l'hypophyse, adrénaline, ergotine) ou qui l'annihilent (atropine, morphine); 3° elle est susceptible de s'hypertrophier considérablement dans certaines conditions physiologiques normales (exemple : utérus gravide, la longueur de la fibre musculaire lisse d'un utérus gravide atteint 500 μ); 4° elle subit dans certaines conditions pathologiques l'hypertrophie avec hyperplasie, telle par exemple l'hypertrophie de la musculature vésicale dans la rétention d'urine chez les prostatiques (vessies à colonnes ou à cellules).

Les muscles lisses sont peu vascularisés; certains même, comme ceux des petites artères, se nourrissent presque exclusivement par imbibition; les artères forment dans les muscles lisses un réseau à mailles polygonales peu serrées (Policard).

Les muscles lisses sont innervés par des fibres amyéliniques qui se terminent dans le muscle en boutons ou en réseaux.

2. — *Muscles striés de la vie de relation.*

Les muscles striés sont constitués par des masses de coloration rouge brun, de forme très variable, plus ou moins volumineuses, auxquelles sont annexées des parties blanches et nacrées constituant les tendons, la masse charnue étant le seul élément contractile et élastique de l'organe.

SITUATION. — D'après leur situation, on peut distinguer deux groupes de muscles; ce sont les muscles superficiels ou peauciers et les muscles profonds ou sous-aponévrotiques.

1° Les MUSCLES PEAUCIERS, très développés chez certains animaux, sont situés sous la peau, et certains sont compris dans un dédoublement du fascia superficialis; on les rencontre : *a)* à la tête, à la face et au cou (muscles peauciers du cou) où ils sont annexés aux lèvres, au nez, aux paupières, au pavillon de l'oreille (muscles auriculaires), aux téguments du front (frontal) et au cuir chevelu (muscle occipital); *b)* et à la main (palmaire cutané).

Ces muscles s'attachent par une de leurs extrémités au moins à la face profonde du derme.

2° Les MUSCLES PROFONDS, beaucoup plus nombreux, sont annexés : *a)* aux différentes *pièces du squelette,* et sont parfois très volumineux; *b)* aux *organes des sens* (muscles extrinsèques de l'œil, muscle de l'étrier, muscle du marteau); *c)* aux *appareils* et *organes* tels que les muscles de la langue, du pharynx, du larynx, le muscle releveur de l'anus, le muscle recto-coccygien de Treitz (faisceau aberrant du releveur de l'anus), le crémaster strié, annexé au cordon spermatique et au testicule, et les sphincters striés annexés à l'anus et à l'urèthre.

NOMBRE. — Le nombre des muscles est variable suivant les auteurs, et ce fait tient à ce que certains faisceaux musculaires groupés par les uns dans un muscle déterminé sont classés par d'autres comme un muscle à part.

L'organisme humain possède 637 muscles striés, pour la plupart annexés à la vie de relation, répartis ainsi qu'il suit : 100 pour les membres supérieurs, 104 pour les membres inférieurs, 176 pour la tête et le cou, 206 pour le tronc (1) et 51 pour les appareils et organes (langue, pharynx, larynx, anus, urèthre, cordon spermatique et testicule).

Parmi ces muscles, sont *impairs* : l'occipito-frontal, l'orbiculaire des lèvres, le lingual supérieur, le muscle ary-aryténoïdien ou interaryténoïdien (annexé au larynx), le diaphragme, le sphincter strié de l'urèthre, et le sphincter externe de l'anus ; tous les autres muscles sont *pairs* et symétriquement disposés (à l'exclusion du triangulaire du sternum qui est rarement symétrique par rapport à celui du côté opposé).

A cette répartition, il faut ajouter quelques *muscles surnuméraires,* inconstants, tels que : le muscle atloïdo-mastoïdien qui est un faisceau aberrant du droit latéral de la tête; le muscle petit occipital de Santorini; le muscle temporal superficiel de Sappey; le muscle pétro-pharyngien annexé au pharynx; le muscle cléido-trachéal au cou; le muscle petit scalène d'Albinus et Winslow; le muscle présternal situé à la face antérieure du thorax; le muscle costo-coracoïdien de Wood qui doit être considéré comme un faisceau aberrant du petit pectoral *(troisième pectoral)*; le muscle axillaire situé au niveau du creux de l'aisselle, et tendu entre les tendons des muscles grand dorsal et grand pectoral ; le muscle sous-anconé de Theile; le muscle épitrochléo-olécranien situé au niveau du coude et le manieux à la face dorsale de la main, analogue du pédieux au pied, etc.

FORME ET CONFIGURATION EXTÉRIEURE. — D'après leur forme, leur dimension et leur étendue, il est classique de diviser les muscles en *quatre catégories* qui sont les *muscles longs,* les *muscles larges,* les *muscles courts* et les *muscles annulaires.*

1° Les **muscles longs** sont ceux où ne prédomine qu'une seule dimension (la longueur); ils se rencontrent plus spécialement aux membres, où ils sont disposés en plusieurs couches, et ils sont pour la plupart orientés dans le même sens que l'axe du membre; par leurs extrémités, ils s'attachent généralement sur les os appartenant à des segments voisins; certains cependant ne contractent aucune insertion sur les os au devant desquels ils sont placés et sautent deux articulations : tel par exemple, le biceps brachial au bras,

(1) Les muscles sous-costaux ne sont jamais au complet.

qui ne présente sauf anomalie (chef huméral) aucune insertion sur l'humérus, il s'étend de l'omoplate au radius, ainsi que le couturier et le demi-tendineux, qui vont de l'os iliaque au tibia, sans prendre d'insertion sur le fémur.

Suivant leur constitution, les muscles longs présentent *deux types* qui sont le *type simple* et le *type composé.*

a) Le TYPE SIMPLE comprend une partie charnue, tantôt fusiforme, tantôt rubanée ou aplatie, appelée *ventre* ou *corps* du muscle, et deux parties extrêmes plus étroites et tendineuses : ce sont les *tendons* du muscle.

b) Le TYPE COMPOSÉ est formé d'une portion charnue divisée en deux ou plusieurs ventres; dans cette catégorie rentrent : α) les *muscles digastriques,* dont il existe deux variétés, à savoir : les *muscles digastriques à ventres opposés,* tel le muscle digastrique du cou, l'omo-hyoïdien, l'occipito-frontal, le diaphragme; ces muscles sont pourvus d'un *tendon intermédiaire* (centre phrénique pour le diaphragme) entre chaque ventre; et les *muscles digastriques à ventres juxtaposés,* tels le biceps brachial, le biceps crural ; ces muscles possèdent une insertion commune aux deux ventres à l'une de leurs extrémités; β) les *muscles polygastriques,* constitués par plusieurs *ventres* ou *chefs,* tels que le triceps brachial et le quadriceps crural; γ) et les *muscles fasciculés* qui sont constitués au niveau de leurs insertions d'origine ou terminale et quelquefois aux deux à la fois par de petits corps charnus auxquels font suite des *languettes tendineuses* ou des *chevrons*; dans ce groupe rentrent les muscles scalènes, l'angulaire de l'omoplate, l'ilio-costal, le transversaire du cou, etc. (voy. : fig. 432 *E*).

2° Les **muscles larges** sont ceux où prédominent deux dimensions (la longueur et la largeur); ils sont généralement aplatis (*muscles plats*; voy. : fig. 432 *A*), les uns minces comme le peaucier du cou, les autres plus épais comme les muscles larges de l'abdomen, le grand pectoral; ils sont pour la plupart annexés au tronc (paroi abdominale, région dorsale); ils affectent des formes très variables, et sont triangulaires (pectoraux, grand adducteur), trapézoïdes (trapèze, grand dorsal), quadrilatères (grand droit de l'abdomen), losangiques (rhomboïde), semi-cylindriques (constricteurs du pharynx, muscles larges de l'abdomen); certains présentent au niveau de leurs bords des digitations donnant au muscle un aspect dentelé (grand dentelé); d'autres, comme le diaphragme, affectent la forme d'une voûte, d'une coupole.

3° Les **muscles courts** sont généralement épais et trapus; ils sont situés au voisinage des articulations (anconé, carré pronateur, carré crural, masséter), du rachis, et au niveau des extrémités des membres (muscles thénariens, hypothénariens, interosseux, lombricaux).

4° Les **muscles annulaires** sont constitués par des faisceaux circulaires ou semi-circulaires, disposés autour d'orifices en forme d'anneaux ou de demi-anneaux. Dans ce groupe rentrent : *a)* les *muscles orbiculaires* des paupières et des lèvres; *b)* les *sphincters* tels que le sphincter externe de l'anus et le sphincter strié de l'urèthre; et en ce qui concerne ces derniers leur tonicité permet la contention intermittente des matières fécales dans le rectum et de l'urine dans la vessie; leur innervation, soumise à la volonté, permet leur relâchement momentané au cours de la défécation et de la miction.

INSERTIONS DES MUSCLES. — Au niveau de leurs extrémités, les muscles s'insèrent : soit par des pinceaux de fibres charnues; soit par l'intermédiaire de tendons; soit encore par l'intermédiaire de lames tendineuses, blanchâtres, aplaties, étalées et très résistantes, appelées *aponévroses d'insertion* (grand oblique de l'abdomen, expansion aponévrotique du biceps).

Ces insertions se font en des points différents sur des surfaces dites *surfaces* ou *points d'insertion,* chaque muscle possédant au moins *un point d'insertion fixe* et un *point d'insertion mobile* qui se déplace sous l'action du muscle.

La terminaison se fait à la face profonde du derme pour les muscles peauciers; à la face profonde des muqueuses pour certains muscles de la langue; sur des aponévroses comme le muscle tenseur du fascia lata; sur une capsule fibreuse comme les muscles extrinsèques de l'œil sur la sclérotique, sur des cartilages comme les muscles du larynx.

Les muscles de la vie de relation se fixent sur les os, le plus souvent, au niveau de rugosités appelées *empreintes d'insertion* (empreinte d'insertion du rond pronateur sur le radius), d'éminences ou de saillies osseuses appelées *apophyses, crêtes, tubercules, lignes,* parfois aussi au niveau de dépressions, de *fossettes,* (fossette ovoïde du poplité), ou encore sur de vastes surfaces lisses et régulières (crural); leurs zones d'insertion sont alternativement fixes et mobiles.

Tendons d'insertion. Tendon principal. Tendons accessoires. — La plupart des muscles se terminent par un seul tendon (exemple : long supinateur, poplité), mais on observe aussi des muscles qui se terminent par plusieurs tendons, parmi lesquels on distingue toujours un *tendon principal* et un ou plusieurs *tendons accessoires.*

Cette disposition s'observe de préférence aux membres, au niveau des zones de flexion : pli du coude, face antérieure du poignet, triangle de Scarpa, région poplitée.

Nous citerons comme exemples :

1° Au MEMBRE SUPÉRIEUR : *a)* le biceps brachial qui se termine par un fort tendon principal (tendon bicipital) sur la tubérosité bicipitale du radius, et par une expansion aponévrotique qui, fusionnée avec l'aponévrose antibrachiale, atteint le bord postérieur du cubitus (crête cubitale); *b)* le grand palmaire qui se termine par un tendon principal sur la base du deuxième métacarpien et par un tendon accessoire sur la base du troisième métacarpien et parfois aussi par un troisième tendon (inconstant) sur la crête du trapèze.

2° Au MEMBRE INFÉRIEUR : *a)* le droit antérieur de la cuisse qui se fixe simultanément sur l'os iliaque et sur la face antérieure de l'articulation coxo-fémorale par un tendon direct, un tendon réfléchi et un tendon récurrent (voyez ce muscle, tome II) ; *b)* et le demi-membraneux qui se fixe simultanément sur le tibia et sur la face postérieure de l'articulation du genou par un tendon direct, un tendon réfléchi et un tendon récurrent (ligament poplité oblique) (voyez ce muscle, tome II).

Cette disposition ne s'observe qu'au niveau du plan de flexion de certaines articulations des membres et plus spécialement pour celles où l'action du muscle s'effectue sur un bras de levier très court (exemple : demi-membraneux); la multiplicité des insertions du muscle facilite l'action de ce dernier.

Arcades fibreuses d'insertion. — Sur certains muscles, on observe l'existence d'*arcades fibreuses* qui réunissent deux insertions osseuses. De la convexité de ces arcades partent des fibres charnues et celles-ci rétablissent la continuité des attaches du muscle; sous ces arcades s'engagent le plus souvent des vaisseaux et des nerfs au niveau d'orifices ostéo-fibreux.

Ces arcades s'observent principalement au niveau des membres :

1° Au MEMBRE SUPÉRIEUR, ce sont : *a) l'arcade du fléchisseur commun superficiel des doigts,* sous laquelle s'engagent le nerf médian et son artère satellite; *b) l'arcade fibreuse épitrochléo-olécranienne* annexée au cubital antérieur, sous laquelle passe le nerf cubital; *c) l'arcade fibreuse du court supinateur* ou *arcade de Fröhse,* sous laquelle s'engagent la branche motrice du nerf radial et son artère satellite; *d) l'arcade des muscles de l'éminence hypothénar,* la disposition de cette arcade est du reste variable et dépend du court fléchisseur du cinquième doigt (Zeki Zeren); *e)* et *l'arcade du premier espace interosseux* de la main annexée au premier muscle interosseux dorsal au niveau de laquelle l'artère radiale passe de la face dorsale de la main à la face palmaire.

2° Au MEMBRE INFÉRIEUR, nous signalerons : *a)* les *arcades des perforantes* annexées aux muscles adducteurs de la cuisse, sous lesquelles s'engagent les artères homonymes issues de la fémorale profonde; *b) l'arcade du soléaire* comprise entre les attaches péronière et tibiale du muscle sous laquelle s'engagent les vaisseaux et nerfs tibiaux postérieurs (terminaison de l'artère poplitée); *c) l'arcade du muscle fléchisseur commun des orteils* sous laquelle passe le muscle jambier postérieur; *d)* et *l'arcade annexée à l'abducteur oblique* du gros orteil dite *arcade de la plantaire externe.*

La plupart de ces arcades tendineuses apparaissent précocement chez l'embryon, alors qu'il n'existe encore aucun mouvement des membres; elles offrent donc un caractère héréditaire, mais elles dérivent très vraisemblablement de la régression fibreuse des fibres musculaires nécessitée par l'adaptation de la longueur utile des fibres charnues à l'amplitude des déplacements que leur contraction doit produire (Zeki Zeren) (1).

3° Signalons enfin les ARCADES D'INSERTION DU PSOAS, sous lesquelles s'engagent les vaisseaux lombaires et les rameaux communicants du sympathique lombaire; enfin, toutes les *arcades du diaphragme.*

DÉNOMINATION DES MUSCLES. — Les noms qui ont été attribués aux différents muscles de l'organisme ne procèdent d'aucun ordre bien défini. Ils doivent leur dénomination :

1° A leur *situation topographique,* exemples : les pectoraux, les fessiers, le temporal, le sous-scapulaire, le sous-clavier, le sourcilier, les interosseux, les intercostaux, le lingual supérieur, le diaphragme qui sépare la cavité thoracique de la cavité abdominale, le psoas (des lombes).

2° A leur *forme*; exemples : le deltoïde, le grand dentelé, le rhomboïde, le trapèze, le carré crural, le soléaire (de *solea,* semelle), les lombricaux.

3° A *leur forme et à leur situation*; exemples: le triangulaire des lèvres, le carré du menton, le triangulaire du sternum, le pyramidal du bassin, le pyramidal de l'abdomen, le carré des lombes.

4° A *leurs insertions*; exemples : le sterno-cléido-mastoïdien, que l'on devrait appeler sterno-cléido-occipito-mastoïdien, l'omo-hyoïdien, l'angulaire de l'omoplate, le coraco-huméral, l'ilio-costal, le stylo-glosse, le génio-glosse, le génio-hyoïdien, etc.

5° A la *constitution* du muscle en deux ou plusieurs chefs (faisceaux); exemples: biceps, triceps, quadriceps, digastrique.

6° A la *direction des fibres musculaires*; exemples : les muscles obliques de l'abdomen et de l'œil, le muscle transverse de l'abdomen (2), le transverse de la langue, les transverses du périnée.

7° A *l'action physiologique du muscle*; exemples : le masséter, les fléchisseurs et extenseurs des doigts ou des orteils, les adducteurs de la cuisse, les abducteurs du pouce (court et long), le court supinateur, le rond et le carré pronateurs, l'opposant du pouce (spécial à l'homme et à certains singes), les constricteurs du pharynx, le releveur de l'anus, le releveur de la paupière supérieure.

8° Et à leur *volume*; exemples : le grand et le petit pectoral, le grand, le moyen et le petit adducteur de la cuisse, le grand, le moyen et le petit fessier, le grand et le petit oblique de l'œil, le grand et les petits dentelés.

ARCHITECTURE. TYPES DE MUSCLES. — Les faisceaux musculaires qui composent les muscles se comportent différemment vis-à-vis de leurs tendons, et suivant la texture des muscles on peut ramener ceux-ci à *deux groupes* :

(1) Article à consulter : ZEKI ZEREN : Description et signification des arcades fibreuses annexées aux muscles chez l'homme. *Annales d'Anatomie pathologique et d'Anatomie normale médico-chirurgicale,* juin 1939, n° 6, p. 733.

(2) Ce muscle est ainsi dénommé non par suite de ses insertions sur les apophyses transverses des vertèbres lombaires, mais à cause de la direction transversale (horizontale) de ses fibres charnues.

1° Tantôt les faisceaux musculaires se continuent directement avec les faisceaux tendineux : ce sont les **muscles à terminaison tendineuse bout à bout,** comme cela s'observe dans les muscles plats (muscles larges de l'abdomen) (voy. : fig. 482 *A*).

2° Tantôt au contraire les faisceaux musculaires s'implantent obliquement par rapport au tendon, ce sont les **muscles penniformes** et **semi-penniformes** (de *penna,* plume). Ces muscles sont les plus nombreux, et ils présentent *trois types :*

a) Premier type : le faisceau musculaire s'implante obliquement, comme les barbes d'une plume, sur les deux faces d'une lame tendineuse aplatie, qui se continue par un tendon d'insertion : c'est le *type penniforme* proprement dit (exemple : le temporal) (voy. : fig. 432 *B*).

b) Deuxième type : les fibres musculaires se détachent d'une part, des deux faces d'une lame tendineuse, pour se fixer d'autre part, sur la partie creuse d'un tendon évasé en

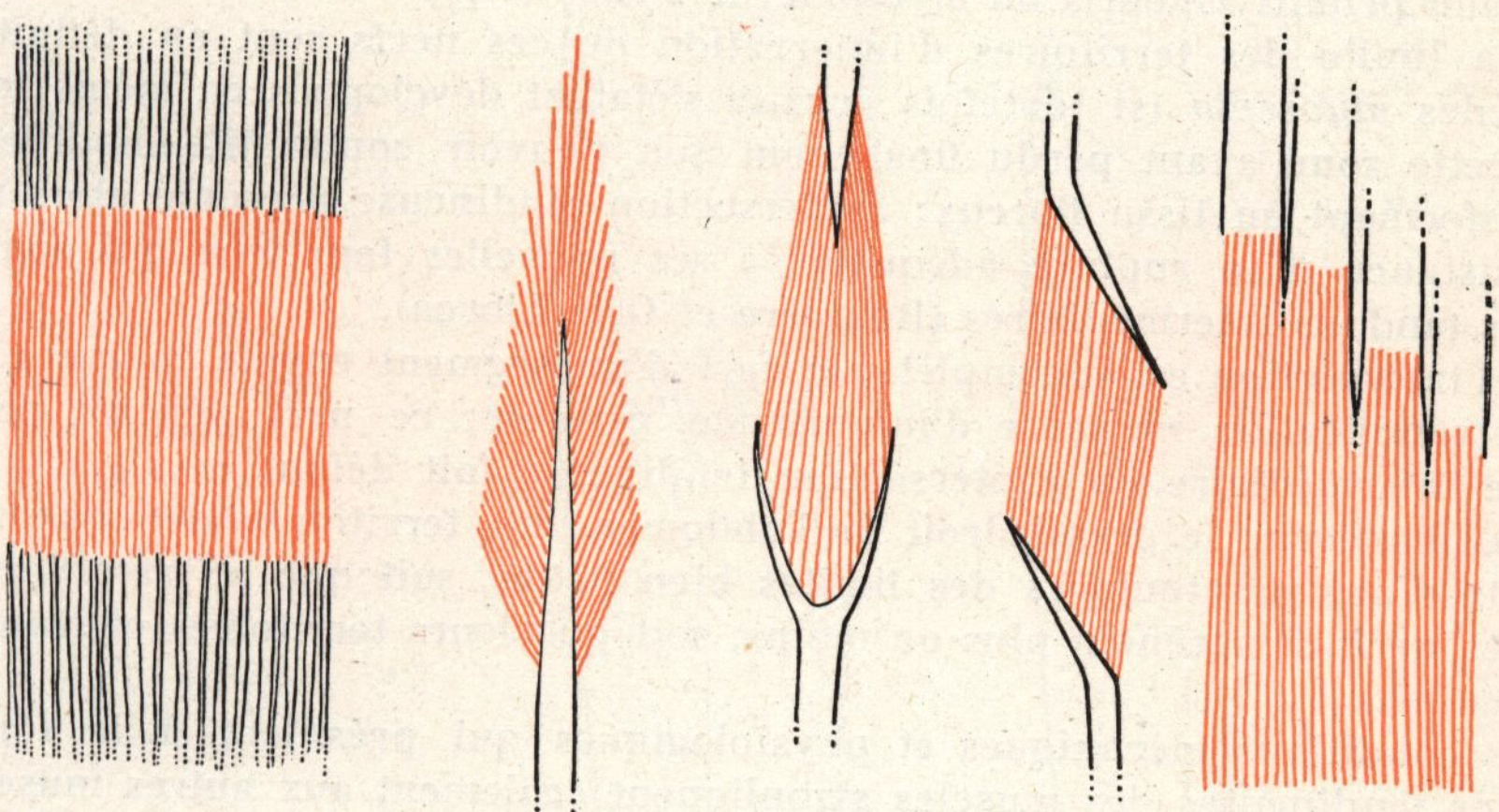

Fig. 432. — ***Principaux types de muscles envisagés d'après leur texture.***
A. Muscle plat ou large (terminaison tendineuse bout à bout).
B. Muscle penniforme. — C. Muscle penniforme à cône tendineux.
D. Muscle semi-penniforme. — E. Muscle fasciculé.

cornet : c'est le *type penniforme à cône tendineux*; dans ce dispositif les fibres du cône tendineux affectent le plus souvent un trajet spiralé qui donne au muscle plus d'élasticité et plus de souplesse, du fait que les effets de la contraction se transmettent sans heurt et sans perte de force (exemple : le tendon de la longue portion du triceps) (voy. : fig. 432 *C*).

c) Troisième type : les faisceaux musculaires sont implantés obliquement sur les faces en regard de deux lames tendineuses ; c'est le *type semi-penniforme* proprement dit (exemple : le demi-membraneux) (voy. : fig. 432 *D*).

La *texture* des muscles présente une influence très grande sur leur action mécanique: pendant la contraction, le muscle se raccourcit d'autant plus que ses fibres charnues, seul élément contractile et élastique, sont plus longues; ainsi le travail produit est proportionnel au nombre de fibres qui le constitue, c'est-à-dire à la masse du muscle.

Les muscles à fibres longues, parallèles et à insertion bout à bout vis-à-vis de leurs tendons, sont capables d'un grand raccourcissement même avec une faible traction et par

suite, ils peuvent imprimer un grand déplacement aux bras de leviers articulés; par contre, les muscles penniformes et semi-penniformes, ainsi que les muscles plats, ne produisent le plus souvent qu'un faible déplacement, même avec une forte traction.

INTERSECTIONS TENDINEUSES OU FIBREUSES DES MUSCLES. — Certains muscles comme le grand droit de l'abdomen, le grand complexus, le demi-tendineux, présentent des *intersections tendineuses* ou *fibreuses* servant de surface d'insertion aux fibres musculaires qui composent chaque segment du muscle, de telle sorte que la contraction des faisceaux musculaires tend à rapprocher les intersections les unes des autres, partant à raccourcir la longueur du muscle, amenant ainsi un rapprochement des surfaces extrêmes d'insertion du muscle.

Ces insertions tendineuses ont été étudiées par Rouvière et Orts Llorca (1939). On admet actuellement que la disposition de tels muscles résulte d'une disposition métamérique de ces muscles et de leur innervation. Chaque nerf intercostal destiné au grand droit de l'abdomen répond primitivement à un myotome; il s'ensuit que les intersections tendineuses situées à la limite des territoires d'innervation de ces nerfs sont en définitive placées au niveau des *myosepta* (si toutefois ceux-ci s'étaient développés en même temps que le muscle) ; cette zone ayant perdu finalement son pouvoir contractile modifie sa texture en se transformant en tissu fibreux; l'intersection tendineuse présente alors une solidité et une résistance à la rupture adéquates à ses nouvelles fonctions qui sont analogues à celles des tendons intermédiaires (Rouvière et Orts Llorca).

Lorsque l'intersection est incomplète, le nerf d'un segment envoie toujours au segment voisin une ramification nerveuse d'importance variable; ce nerf pénètre par la partie de la zone intermédiaire où l'intersection tendineuse fait défaut.

En ce qui concerne le grand droit de l'abdomen, les territoires de chacun des nerfs intercostaux n'ont pas toujours des limites bien nettes, soit que les ramifications terminales de ces nerfs s'engrènent plus ou moins, soit que leurs territoires chevauchent ou se pénètrent.

Ainsi les conditions mécaniques et physiologiques qui président à la formation des intersections tendineuses des muscles s'appliquent également aux autres muscles polygastriques, le digastrique excepté (Rouvière).

Des intersections s'observent parfois sur les muscles sterno-thyroïdien et sterno-cléido-hyoïdien.

Le ligament ptérygo-maxillaire doit être considéré comme une intersection fibreuse comprise entre le muscle buccinateur en avant et le constricteur supérieur du pharynx en arrière (aponévrose buccinato-pharyngée).

UNION DES MUSCLES AVEC LES TENDONS. — L'union du muscle avec son tendon est intime, elle est histologiquement réalisée : *a)* d'une, part, par la continuité du périmysium du muscle dans le tissu tendineux; *b)* et d'autre part, par l'adhérence des fibres musculaires au tendon. Chaque fibre musculaire se termine, soit par une extrémité conoïde arrondie, soit par une série de petites pointes effilées, disposition qui s'explique par le fait que les colonnes musculaires qui forment les cylindres de Leydig ne se terminent pas toutes au même endroit.

La fibre musculaire s'adapte sur une dépression en *cupule* du tendon, et les deux formations présentent une configuration inverse; toutefois le tendon est séparé de la fibre musculaire par sa gaine de myolemme (voy. : fig. 433).

RAPPORTS DES MUSCLES. — Les muscles présentent entre eux des rapports très divers; tout d'abord si l'on envisage la direction de leurs fibres, en particulier au niveau des membres, on constate que la plupart sont disposés parallèlement à l'axe du membre; cependant certains d'entre eux sont obliques (anconé, rond pronateur, couturier) ou même transversaux (carré pronateur, carré crural, muscles obturateurs); certains même sont coudés au niveau d'une zone de réflexion *(poulie de réflexion)*, tel l'obturateur interne qui se réfléchit au niveau de la petite échancrure sciatique, les fléchisseurs et les extenseurs

des orteils qui se réfléchissent, les premiers au niveau de la gouttière calcanéenne, et les seconds au niveau du cou-de-pied (ligament annulaire antérieur du tarse), le grand oblique de l'œil, qui se réfléchit au niveau de la fossette trochléaire (poulie du grand oblique), et le digastrique qui se réfléchit au niveau de l'os hyoïde (poulie du digastrique).

Les muscles entrent en rapport plus ou moins intime : 1° avec les *articulations* qu'ils recouvrent en partie (deltoïde à l'épaule); certains même, par leurs tendons, sont intra-articulaires, tels le tendon de la longue portion du biceps qui traverse l'articulation scapulo-humérale, et le tendon du poplité à l'articulation du genou; 2° avec les *aponévroses* qui les recouvrent ou les enveloppent; 3° avec les *vaisseaux* qu'ils accompagnent et certains *muscles*, dits *satellites* de telle artère, sont des repères précieux en médecine opératoire (biceps pour l'humérale, long supinateur pour la radiale, cubital antérieur pour la cubitale, couturier pour la fémorale, sterno-cléido-mastoïdien pour les carotides); certains même

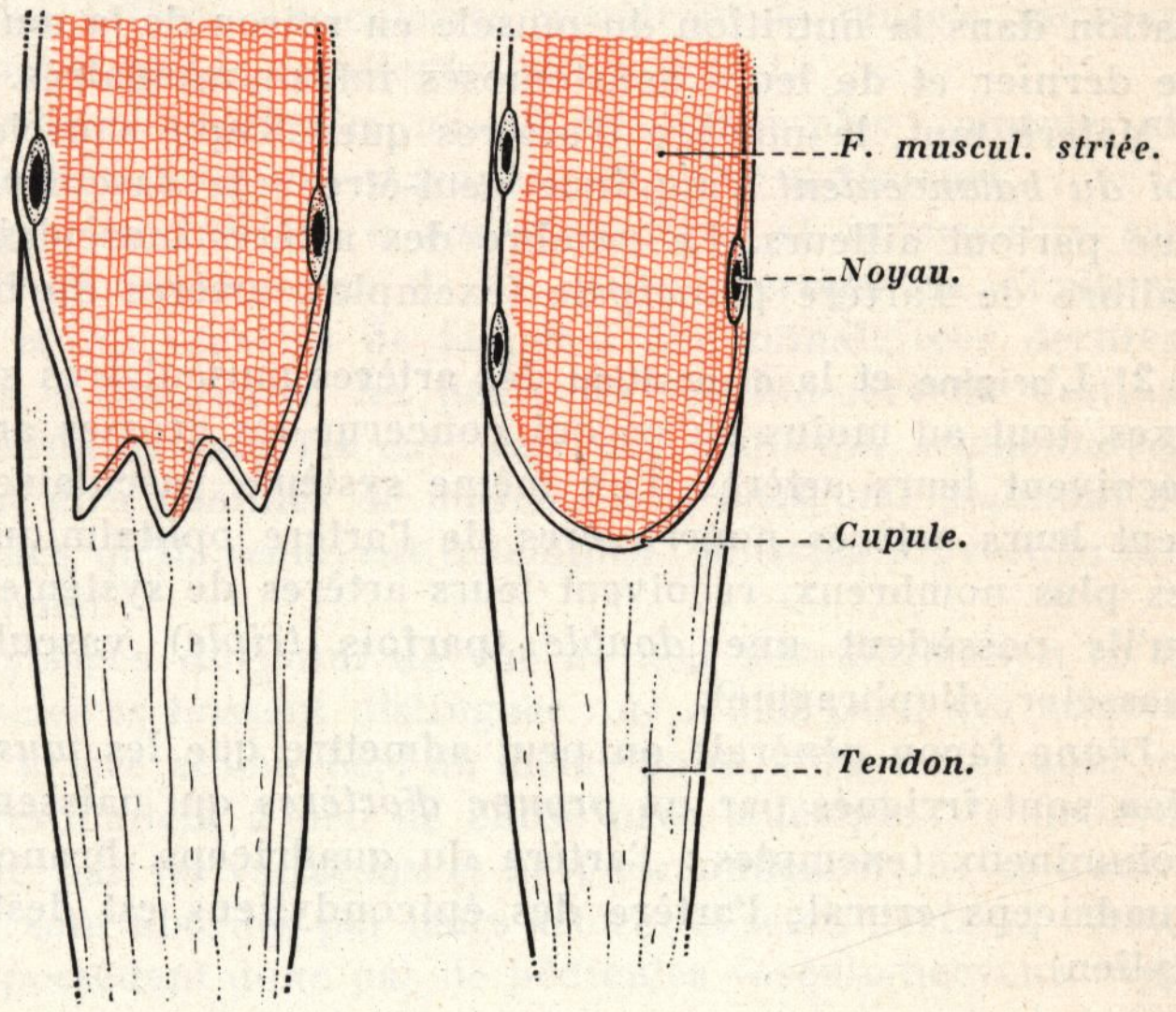

FIG. 433. *Union des fibres musculaires striées aux tendons* (demi-schématique).

sont traversés par des vaisseaux (l'artère fémorale profonde et les vaisseaux perforants traversent les insertions fémorales du grand adducteur); 4° avec les *nerfs* qui tantôt accompagnent les muscles et sont à leur contact direct (triceps brachial et nerf radial), ou tantôt les perforent : tels sont le coraco-brachial et le musculo-cutané, le sterno-cléido-mastoïdien et le spinal, le couturier et les perforants (voyez ces muscles).

VASCULARISATION

Les muscles de la vie de relation (muscles squelettiques) sont pour la plupart doués d'une très grande activité fonctionnelle; aussi sont-ils richement vascularisés mais cette vascularisation est loin d'être uniforme.

a) Artères.

Les minutieuses recherches de Salmon dans ce domaine nous ont appris les caractères généraux relatifs à l'irrigation artérielle de la musculature, en permettant de préciser l'origine, le trajet, le nombre, le calibre, les rapports, le mode de terminaison et le rôle des anastomoses des artères musculaires.

Chaque muscle reçoit : tantôt et le plus souvent des artères multiples issues des troncs artériels voisins : ces artères sont en outre pour la plupart accompagnées de veines et de filets nerveux (*pédicules vasculo-nerveux* du muscle).

1° Le **nombre** des artères destinées à chaque muscle est très variable. Certains muscles, comme le jumeau, reçoivent une ou deux artères dites artères jumelles (1) ; d'autres muscles, comme le biceps brachial, reçoivent une artère importante (*artère principale* ou *majeure*) dite artère bicipitale et quelques fines artérioles étagées (*artères accessoires* ou *mineures*); d'autres enfin, comme ceux de la loge antérieure de la jambe, reçoivent un nombre variable d'artères étagées de haut en bas; il en résulte *deux types* de vascularisation artérielle : *a)* l'un, le *type concentré,* rare, où le muscle ne reçoit qu'une seule artère; *b)* l'autre, le *type dispersé,* où le muscle reçoit plusieurs artères qui l'abordent en des points différents; celui-ci offre une disposition éminemment favorable du point de vue chirurgical, car lorsqu'une artère est liée ou obstruée, il ne se produit aucune perturbation dans la nutrition du muscle en raison de la multiplicité des artères nourricières de ce dernier et de leurs anastomoses intra-musculaires.

Malgré tout, le nombre d'artères que chaque muscle reçoit est relativement fixe et la *loi du balancement* s'applique peut-être à la vascularisation artérielle des muscles plus que partout ailleurs. Le nombre des artères musculaires augmente en raison inverse du calibre de l'artère principale (exemple : artères du biceps brachial).

2° L'**origine** et la **disposition** des artères musculaires sont assez constantes et relativement fixes, tout au moins en ce qui concerne les grosses artères musculaires. Certains muscles reçoivent leurs artères d'un même système vasculaire; tous les muscles de l'orbite reçoivent leurs artères nourricières de l'artère ophtalmique; d'autres au contraire, et ce sont les plus nombreux, reçoivent leurs artères de systèmes vasculaires multiples; on dit alors qu'ils possèdent une *double* (parfois *triple*) vascularisation (sterno-cléido-mastoïdien, masséter, diaphragme).

D'une façon générale on peut admettre que les *muscles qui possèdent une même fonction* sont irrigués par un *groupe d'artères* qui naissent d'un tronc commun plus ou moins volumineux (exemples : l'artère du quadriceps, branche de la fémorale, est destinée au quadriceps crural; l'artère des épicondyliens est destinée au groupe musculaire épicondylien).

3° Le **calibre** des artères musculaires est l'élément le plus variable (Salmon). Il varie non seulement avec le nombre de ces artères *(loi du balancement),* mais aussi avec l'âge, le sexe et le développement du muscle; chez l'enfant, le calibre est proportionnellement plus réduit que chez l'adulte.

4° La **direction** des artères musculaires est constante pour un muscle donné, mais elle est variable d'un muscle à l'autre et ces variations ne tiennent nullement à la forme, au volume, et à la fonction du muscle (Salmon).

Le biceps brachial, le jambier antérieur, possèdent des artères à direction transversale ou légèrement oblique; le muscle droit antérieur, muscle allongé tout comme le biceps, possède au contraire des artères à direction sensiblement verticale; d'autres comme les muscles de la langue ont des artères sinueuses et ondulées.

5° Le **trajet** et la **longueur** (dans la portion extra-musculaire) des artères des muscles ne sont jamais franchement rectilignes.

Le muscle changeant de longueur et de forme au cours de sa contraction, il faut nécessairement que l'artère ou les artères nourricières de ce dernier possèdent une certaine réserve d'allongement et cela indépendamment de l'élasticité de l'artère; aussi la plupart

(1) Cette dénomination se rapportant à la destination musculaire.

des artères musculaires sont-elles plus ou moins flexueuses; cette disposition constitue ce que l'on appelle la *réserve d'allongement.* Celle-ci est d'autant plus marquée que le ou les muscles sont susceptibles de variations plus importantes; nous citerons à titre d'exemple l'artère linguale et ses branches destinées aux muscles de la langue qui décrivent de nombreuses sinuosités.

6° Les **points de pénétration** des artères musculaires principales offrent une assez grande fixité; ceux des artères accessoires présentent par contre de nombreuses variations.

Certaines artères (artères principales) pénètrent le muscle avec le nerf qui lui est destiné, constituant ainsi le *pédicule vasculo-nerveux* du muscle. Ce point de pénétration est une *zone dangereuse* qu'il faut respecter à tout prix au cours des interventions chirurgicales (exemples : pédicule vasculo-nerveux du trapèze, pédicule vasculo-nerveux supérieur du diaphragme comprenant l'artère diaphragmatique supérieure et le nerf phrénique; pédicule vasculo-nerveux des muscles jumeaux).

Dans certains cas au contraire, les artères musculaires pénètrent le muscle indépendamment du ou des nerfs qui lui sont destinés *(pédicules accessoires).*

Certains muscles possèdent *plusieurs pédicules vasculaires* (exemples : muscles de l'orbite, temporal, masséter, sterno-cléido-mastoïdien, trapèze, jambier antérieur).

Nous pourrions à la rigueur ranger les *muscles à vascularisation et innervation segmentaires*; dans ce groupe où rentrent les muscles de la nuque dérivés de l'épisome (Vallois), les muscles intercostaux et les muscles de la paroi abdominale, ces derniers irrigués par les artères intercostales et lombaires; les pédicules vasculo-nerveux destinés à ces muscles, plus ou moins nombreux suivant les cas, sont des *pédicules segmentaires.*

Enfin quelques muscles pourraient être qualifiés de *muscles non pédiculés* (Salmon) en raison de la multiplicité des artérioles qu'ils reçoivent (exemples : muscles prévertébraux, muscles scalènes, muscles ptérygoïdiens).

D'une manière plus générale, envisagés du point de vue de leur *vascularisation* et de leur *innervation, deux types* de muscles se laissent distinguer : *a)* d'une part, des *muscles polarisés* qui sont abordés par leur artère et leur nerf au même point, c'est-à-dire dont les pôles vasculaire et nerveux se correspondent à peu de chose près (exemple : le deltoïde qui est abordé par sa face profonde par les vaisseaux et nerf circonflexes); *b)* et d'autre part, des *muscles non polarisés* qui sont abordés par leurs artères et leurs nerfs au niveau de pôles opposés; ces muscles ne possèdent donc pas de pédicules vasculo-nerveux (hyoglosse, sterno-cléido-mastoïdien, grand droit de l'abdomen).

DISTRIBUTION DES ARTÈRES MUSCULAIRES. — Les artères qui se distribuent à un seul muscle ont une disposition à peu près constante et fort simple; parvenues au voisinage du corps charnu, tantôt elles pénètrent celui-ci plus ou moins obliquement pour se ramifier à l'intérieur du muscle; tantôt, au contraire, elles se divisent en deux ou plusieurs branches qui pénètrent le muscle isolément et en des points généralement assez voisins; très souvent aussi, il existe deux branches artérielles qui se dirigent en sens inverse vers les insertions squelettiques du muscle; plus rarement, l'artère en abordant le muscle se divise en un certain nombre de branches qui prennent une disposition en éventail ou en bouquet (exemple : artère circonflexe postérieure au niveau du deltoïde).

Avant de pénétrer le muscle, l'artère ou les artères abandonnent des *collatérales* : *a)* à la gaine du muscle; *b)* aux gros troncs nerveux voisins *(artères musculo-nerveuses)*; *c)* aux os sur lesquels s'insèrent les muscles *(artères musculo-ostéo-périostiques),* et nous citerons comme exemples, les artères circonflexes, l'artère humérale profonde, l'artère obturatrice, l'artère interosseuse antérieure; *d)* aux masses ganglionnaires de voisinage; *e)* aux organes voisins; *f)* à la peau *(artères musculo-cutanées)*; à ce sujet nous citerons comme exemples, les branches dorso-spinales des artères intercostales et lombaires, les artères perforantes de la région de la nuque et les artères perforantes issues des intercostales.

DISTRIBUTION INTRA-MUSCULAIRE. — Les artères pénètrent le muscle le plus souvent obliquement; elles se ramifient et s'anastomosent dans les travées du périmysium interne, en formant un *réseau périfasciculaire* irrégulier autour des faisceaux de fibres musculaires, mais où prédominent des vaisseaux à direction longitudinale, c'est-à-dire parallèle à l'axe des faisceaux; rarement les branches longitudinales cheminent dans l'axe du muscle; le plus souvent elles sont plus ou moins rapprochées d'une des faces; elles se divisent ainsi en *branches musculaires axiales* (artère centrale du droit antérieur de la cuisse) et en *branches musculaires périphériques* (Salmon).

De ce réseau, s'échappe une multitude d'*artérioles terminales* qui pénètrent dans l'épaisseur du faisceau musculaire, où elles se résolvent en un réseau de *capillaires* entre les fibres musculaires; c'est le *réseau intra-fasciculaire*; ce dernier est caractéristique, et suivant l'expression de Koelliker, il suffit de l'avoir vu une fois pour le reconnaître toujours par la suite; il est constitué en effet par des artérioles, disposées parallèlement aux fibres, réunies entre elles à distance par de courtes anastomoses transversales, formant ainsi des mailles rectangulaires à grand axe longitudinal.

Dans le muscle au repos un grand nombre de capillaires restent fermés; seuls sont ouverts ceux qui sont nécessaires à la nutrition du muscle; par contre, dans le muscle à l'état d'activité (contraction), tous les capillaires sont ouverts et deviennent perméables (Krogh).

La *valeur fonctionnelle* d'un muscle et son rendement dépendent non seulement de sa contraction, mais encore de la *qualité de sa circulation artérielle,* du fait de la diffusion plus grande de l'oxygène.

ANASTOMOSES. — La question des anastomoses des artères musculaires a été fort discutée. Elle fut bien étudiée par Rassat (1921) et par Massé (1925), et aussi par Salmon (radiographies de muscles isolés).

Nous distinguerons : *a)* des *anastomoses para-musculaires*; *b)* et des *anastomoses intra-musculaires.*

1° Anastomoses para-musculaires. — Les *anastomoses para-musculaires* sont celles qui unissent les artères musculaires avant leur pénétration dans le muscle; elles sont beaucoup moins rares qu'on a voulu le dire; ce sont le plus souvent des anastomoses par inosculation sur des artères de petit calibre parfaitement disséquables à l'œil nu et visibles sur les radiographies après injection de masses opaques.

Elles comprennent : *a)* des *anastomoses musculo-périostiques* qui forment un réseau de grande importance au niveau des insertions des muscles; ce réseau est particulièrement développé au niveau des muscles masticateurs, plus spécialement du temporal et du masséter, et à la nuque (anastomoses entre les branches de la cervicale profonde et celles de l'artère sous-occipitale de Salmon); *b)* et des *anastomoses péri-articulaires* ou *péri-épiphysaires* qui forment les réseaux de même nom parmi lesquels nous citerons les réseaux articulaires du coude et du genou.

2° Anastomoses intra-musculaires. — Les *anastomoses intra-musculaires* ne sont pas négligeables et parfois elles possèdent un rôle important pour le rétablissement de la circulation, notamment au niveau des membres après ligature des troncs artériels principaux.

Ces anastomoses sont très fréquentes; elles se font par inosculation à l'intérieur du muscle. Les exemples que nous pouvons citer sont multiples : *a)* les anastomoses intra-deltoïdiennes entre les branches de la circonflexe postérieure et le rameau deltoïdien venu de l'humérale; *b)* les anastomoses des branches de l'acromio-thoracique avec les branches venues de la mammaire interne à l'intérieur du grand pectoral; *c)* les anastomoses entre la scapulaire postérieure et les intercostales dans l'épaisseur du trapèze; *d)* les anasto-

moses entre la scapulaire inférieure et les rameaux perforants des intercostales à l'intérieur du grand dorsal; *e)* les anastomoses entre les branches de l'épigastrique et de la mammaire interne dans le grand droit de l'abdomen; *f)* les anastomoses entre les branches de la circonflexe iliaque profonde et de l'ilio-lombaire dans le muscle iliaque; *g)* les anastomoses entre la troisième perforante et les branches issues de l'artère articulaire supéro-externe de la poplitée à l'intérieur de la courte portion du biceps, etc.

Enfin certains muscles ont des anastomoses si rares qu'elles sont pratiquement inexistantes (exemple : triceps sural).

Cette disposition des anastomoses para- et intra-musculaires permet de distinguer *deux types* d'irrigation vasculaire : *a)* une *circulation du type anastomotique* qui est particulièrement fréquente et bien développée sur les muscles situés aux confins de deux systèmes artériels (exemples : muscles temporal et masséter, muscle sterno-cléido-mastoïdien, muscles périscapulaires, splénius); *b)* et une *circulation du type non anastomotique* (exemples : muscles ptérygoïdiens, muscles styliens, muscles scalènes).

b) Veines.

Les veines font suite aux capillaires interfibrillaires; elles sont tout d'abord perpendiculaires à la direction des fibres musculaires, puis elles deviennent parallèles, en formant un réseau de *veinules primitives intra-fasciculaires*; elles sont ensuite comprises dans le périmysium interne et satellites des artères.

Ces vaisseaux, rectilignes lorsque le muscle est à l'état de repos, deviennent plus ou moins flexueux, variqueux, lorsqu'il est contracté par le fait de son raccourcissement sous l'influence de la contraction; ils présentent alors des *dilatations sacciformes* sur leur trajet.

Les *tendons, organes passifs* dans la contraction musculaire, sont peu riches en vaisseaux.

INNERVATION

Les muscles striés possèdent une *triple* innervation; ils reçoivent en effet : *a)* des *fibres motrices,* issues du système cérébro-spinal (nerfs rachidiens et nerfs craniens moteurs somatiques), qui aboutissent à la plaque motrice terminale ou plaque de Rouget *(jonction myo-neurale)*; *b)* des *fibres sensitives,* qui émanent d'organes sensitivo-récepteurs, du fuseau neuro-musculaire de Kühne pour la partie charnue du muscle, des corpuscules tendineux de Golgi, des corpuscules de Ruffini et des corpuscules de Vater-Pacini (massues terminales) pour le tendon; *c)* et des *fibres sympathiques,* provenant des plexus péri-artériels (Bœke), ainsi que des nerfs des muscles.

Cette richesse et cette diversité d'innervation du muscle et de son tendon s'expliquent par le rôle physiologique du muscle, l'innervation étant adaptée aux fonctions du muscle (sens des attitudes, synergie et coordination des contractions volontaires, différentes sensibilités).

Pénétration et distribution du nerf somatique dans le muscle (loi de Nussbaum). — Le nerf pénètre le muscle et chemine dans les espaces conjonctifs qui séparent les faisceaux musculaires; tantôt le nerf se divise en deux ou plusieurs rameaux à l'intérieur du muscle, et ceux-ci cheminent le plus souvent parallèlement à la direction des fibres musculaires, tantôt au contraire perpendiculairement ou obliquement par rapport à la direction des fibres.

La situation du *point de pénétration* du nerf dans le muscle est constante et le plus souvent elle se trouve, soit au contact, soit au voisinage de l'artère nourricière principale du muscle (paquet vasculo-nerveux).

Suivant la *loi de Nussbaum,* le point de pénétration du nerf correspond toujours au *centre de l'ébauche musculaire* : toutefois cette loi n'est pas rigoureusement exacte et souffre des exceptions; nous citerons à ce sujet l'exemple du diaphragme dont l'ébauche primitive *(septum transversum de His)* est médiane et pénétrée par les deux nerfs phréniques qui sont paramédians.

CONSTITUTION ET STRUCTURE DU MUSCLE

Le muscle strié est constitué par un assemblage de fibres musculaires groupées en faisceaux *(faisceaux musculaires)*; ceux-ci se distinguent, suivant leur volume et leur importance, en *faisceaux primaires, secondaires* et *tertiaires.*

Trois lois régissent l'architecture des muscles striés.

Première loi, dite **loi de la longueur.** Dans les muscles striés, la longueur des fibres charnues est sensiblement proportionnelle au raccourcissement que produit leur contraction; les fibres musculaires sont donc d'autant plus longues que le muscle doit se raccourcir davantage; cependant cette loi souffre des exceptions : le masséter, quoique muscle court, partant à fibres courtes, subit au cours de sa contraction un raccourcissement de près d'un tiers de sa longueur; la plupart des muscles de la langue et l'azygos de la luette sont dans le même cas; enfin, pendant leur contraction, certains ne produisent aucun raccourcissement ou un raccourcissement si minime qu'il vaut mieux le négliger : ce sont l'ischio-coccygien (muscle ayant un rôle de soutien et en voie d'atrophie) et les muscles sacro-coccygiens.

Fig. 434. *Coupe transversale d'un muscle strié* (demi-schématique).

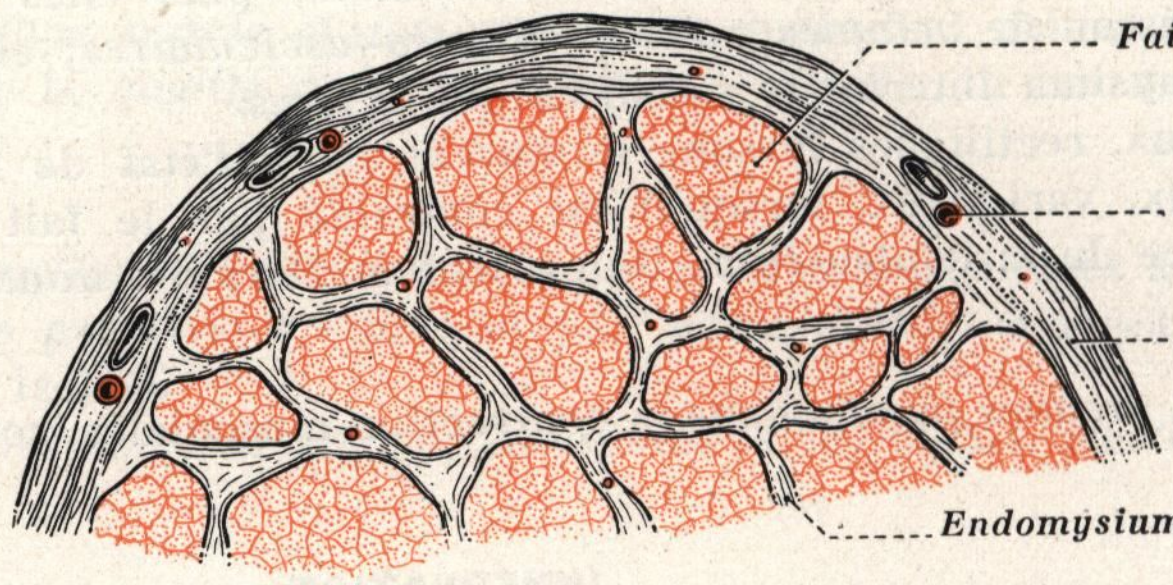

Deuxième loi, dite **loi de l'épaisseur.** Le nombre de faisceaux musculaires qui composent un corps charnu, partant la section du corps charnu, est en rapport direct avec l'effort que le muscle doit subir, c'est-à-dire qu'à des muscles puissants correspondent des sections plus grandes (exemple : grand pectoral, psoas-iliaque, biceps brachial, triceps sural); et corrélativement, tout muscle qui ne produit qu'un effort minime reste toujours un muscle grêle (exemple : muscles peauciers du nez et des oreilles).

Troisième loi, dite **loi de la direction.** Les fibres musculaires et tendineuses des muscles courts et des muscles plats, qu'ils soient puissants ou grêles, sont orientées suivant la direction générale des tractions exercées par les faisceaux musculaires; les fibres musculaires et tendineuses des muscles longs et forts ont une direction spiralée (Weiss et Rouvière), et on pourrait ajouter que la *disposition spiralée* confère au muscle une certaine élasticité sans nuire à sa puissance et à sa résistance.

Structure. — Les faisceaux musculaires sont séparés les uns des autres par des cloisons conjonctivo-élastiques très minces, dont l'ensemble constitue le *périmysium interne* ou *endomysium.*

A la périphérie, le muscle est entouré d'une couche conjonctivo-élastique plus épaisse et plus dense, formant le *périmysium externe.*

Les périmysium interne et externe constituent la *pars elastica* du muscle, par opposition à la *pars muscularis* (voy. : fig. 434).

Dans le périmysium cheminent les vaisseaux et les nerfs du muscle.

Fibre musculaire striée. — La fibre musculaire striée représente l'unité histo-physiologique du muscle strié; considérée à l'état d'isolement, c'est une cellule multinucléée, très allongée, possédant une double striation et des myofibrilles biréfringentes.

A l'état d'isolement, elle est cylindrique à extrémité effilée pour les muscles qui s'attachent sur les muqueuses et la peau, à extrémité arrondie pour tous les autres muscles. En place sur le muscle, elle est prismatique, par suite de la déformation qu'elle subit par pression réciproque.

Sa longueur est très variable, de 3 à 12 centimètres chez l'homme; ce sont les fibres du couturier qui sont les plus longues, et ce sont celles de la musculature extrinsèque de l'œil qui sont les plus courtes; son diamètre varie de 20 à 100 μ.

La fibre musculaire striée est formée de trois parties qui sont : *a)* une masse protoplasmique, désignée sous le nom de *sarcoplasme,* striée longitudinalement et transversalement; *b)* de nombreux *noyaux* ovoïdes rejetés à la périphérie de la fibre; *c)* et d'une membrane d'enveloppe régulière, anhyste et transparente, appelée *sarcolemme* ou *myolemme.*

Les *myofibrilles* qui occupent la fibre musculaire représentent l'élément noble du muscle strié : c'est en effet l'élément caractéristique de la contractilité; elles sont constituées par des filaments biréfringents très longs et très minces, parallèles à l'axe de la fibre musculaire, souvent groupés en fascicules *(champs de Conheim)*; leur caractère essentiel est d'être formées alternativement de *disques clairs* et de *disques sombres* superposés, et chaque catégorie de disque est située au même niveau dans une même fibre; c'est cette très exacte juxtaposition qui donne la striation régulière de la fibre musculaire.

ACTION MÉCANIQUE DES MUSCLES. GENRES DE LEVIERS

Sous l'influence de la contraction musculaire, les os se déplacent sur leurs articulations comme des *leviers.* Tout levier est composé d'un *point d'appui* fixe autour duquel se déplace le levier (articulation), d'une *puissance* qui tend à déplacer le levier *(action du muscle)* et d'une *résistance* représentée par la force à vaincre.

Suivant la répartition des points d'application de la puissance et de la résistance par rapport au point d'appui, on distingue en mécanique, partant en *mécanique articulaire,* trois genres de levier.

1° Le **levier du premier genre** est celui où le point d'appui est situé entre les points d'application de la puissance et de la résistance; on le désigne encore sous les noms de levier *interappui* ou *de levier de la station,* du fait qu'il est un des plus fréquemment utilisé dans l'équilibre de la station debout; un exemple en est fourni par l'équilibre de la tête sur le rachis, le point d'appui correspond à l'articulation occipito-atloïdienne, la résistance correspond au centre de gravité de la tête placée en avant de l'articulation précitée, et la puissance répond à l'action des muscles de la nuque, trapèze en particulier (voy. : fig. 435 I).

2° Le **levier du deuxième genre** est celui où la résistance est placée entre le point d'appui et le point d'application de la puissance; on le désigne également sous les noms de levier *interrésistant* ou *de levier de la force*; il est rare en mécanique humaine, il n'en existe que deux exemples chez l'homme : *a)* d'une part, celui qui consiste à soulever le poids du corps en s'appuyant sur la pointe des pieds; le point d'appui est représenté par le talon antérieur (articulations métatarso-phalangiennes et orteils) et la puissance par l'action du triceps sural (tendon d'Achille) sur l'extrémité postérieure du calcanéum; le déplacement du point d'application de la puissance étant plus grand que celui de la résistance, ce levier perd en vitesse ce qu'il gagne en force (voy. : fig. 435 II); — *b)* d'autre part, celui qui répond au mouvement d'élévation du maxillaire inférieur sous l'action des faisceaux les plus antérieurs du masséter, lorsque la résistance à vaincre est située entre les deux dernières grosses molaires, comme dans l'action de briser une coquille de noisette entre les dents (1).

3° Le **levier du troisième genre** est celui où la puissance est comprise entre le point d'appui et le point d'application de la résistance : c'est le plus répandu de tous les

(1) Lorsque la noisette est placée entre les prémolaires, la disposition mécanique devient un levier du troisième genre (voy. : *Os maxillaire inférieur*).

leviers chez l'homme ; on le retrouve dans la plupart des mouvements des membres, flexion et extension; on le désigne encore sous les noms de levier *interpuissant* ou de *levier de la vitesse*, du fait que le bras de levier de la résistance est plus long que celui de la puissance; ce genre de levier est représenté par la flexion de l'avant-bras sur le bras sous l'action du biceps et du brachial antérieur, le point d'appui est représenté par l'articulation du coude, la résistance par l'avant-bras et la main (poids supporté par la main par exemple), et la puissance par l'action des deux muscles, biceps et brachial antérieur, insérés sur les os de l'avant-bras (voy. : fig. 435 III).

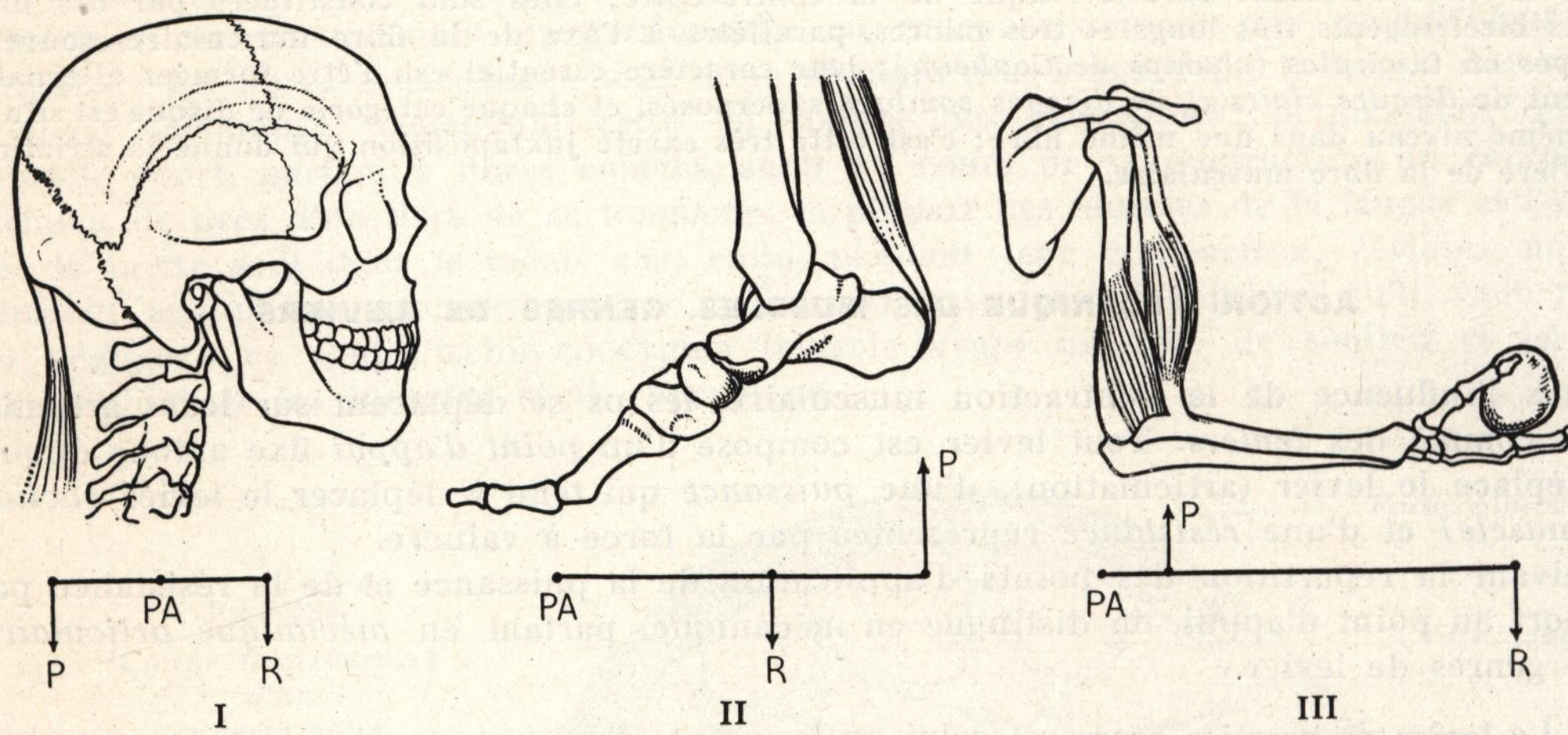

FIG. 435. — *Les trois genres de leviers.*

I. Levier du premier genre ou interappui. — II. Levier du deuxième genre ou interrésistant. — III. Levier du troisième genre ou interpuissant. *PA* indique le point d'appui du levier, *P* la puissance et *R* la résistance.

Muscles congénères et muscles antagonistes. — On désigne sous les noms : *a)* de *muscles congénères*, des muscles qui possèdent une *même action physiologique*; exemple : biceps et brachial antérieur, qui sont des fléchisseurs de l'avant-bras sur le bras; temporal, masséter et ptérygoïdien interne, qui sont des muscles masticateurs, élévateurs de la mâchoire inférieure; — *b)* et de *muscles antagonistes*, des muscles qui possèdent une *action mécanique inverse*; exemple : le biceps et le triceps brachial, le premier étant fléchisseur de l'avant-bras sur le bras, alors que le deuxième est au contraire extenseur; le grand pectoral et le deltoïde : le premier est adducteur du bras, alors que le deuxième est abducteur; pour que le mouvement soit possible en pareil cas, il faut qu'un des groupes musculaires soit relâché lorsque l'autre (antagoniste) se contracte.

MODES DE CONTRACTION DES MUSCLES

On serait tenté de croire que toute contraction musculaire implique *a fortiori* un rapprochement des deux extrémités du muscle contracté, partant un raccourcissement de ce dernier; si cette hypothèse est vraie dans la majeure partie des cas, disons cependant que certains muscles ne peuvent se raccourcir d'une manière appréciable en se contractant; tels sont les muscles atrophiés annexés au pavillon de l'oreille, ainsi que les muscles ischio-coccygiens et sacro-coccygiens.

La *contraction musculaire* est un phénomène anatomo-physiologique variable suivant les cas envisagés, et nous distinguerons *trois modes* de contraction des muscles suivant qu'il y a ou non *raccourcissement du muscle*, et aussi suivant que le mouvement exécuté est *rapide* ou *lent*.

1° Contraction musculaire sans changement de longueur du muscle ou contraction isométrique. — Dans ce cas, il n'y a aucun raccourcissement du muscle, la contraction est exclusivement *statique*; on l'observe chaque fois que pour immobiliser une ou plusieurs articulations, les muscles interviennent par leur contraction pour maintenir un état d'équilibre et comme exemples nous citerons : l'attitude en station debout dite du « soldat au garde à vous »; la position dite du « bras tendu »; la suspension par les mains où hormis les fléchisseurs des doigts, tous les autres muscles des membres supérieurs sont contractés sans raccourcissement; enfin, lorsque le membre supérieur pendant le long du corps soutient un poids quelque peu lourd, les muscles se contractent pour éviter une distension trop grande des moyens d'union articulaire (capsule et ligaments).

2° Contraction musculaire lente avec raccourcissement du muscle. — Dans ce cas, la contraction musculaire entraîne un raccourcissement lent et progressif du muscle contracté et celui-ci dure autant que le mouvement lui-même, le muscle cessant de se raccourcir dès que le mouvement s'arrête.

3° Contraction musculaire rapide avec raccourcissement du muscle ou contraction balistique. — Ce mode de contraction s'observe dans le lancement d'un objet quelconque (lancement du disque, du poids, chez les athlètes), dans le coup de pied et d'une manière plus générale au cours de tous les mouvements brusques et rapides.

Dans ce cas, ce qui caractérise la contraction musculaire, c'est qu'elle se produit soudainement au début du mouvement, puis l'impulsion donnée au membre ou au segment du membre cesse brusquement en vertu de la force acquise, d'où la dénomination de *contraction balistique* qu'on lui donne également; cependant, la coordination et la précision du mouvement ou du geste implique toujours la participation des muscles antagonistes.

Dans la première phase du mouvement, les muscles moteurs se contractent brusquement pour provoquer l'impulsion, c'est-à-dire le mouvement; puis, dans une deuxième phase, ils se relâchent pendant que le mouvement se poursuit sous l'action de la force d'inertie; par contre, les muscles antagonistes sont relâchés dans la première phase, tandis qu'ils se contractent brusquement à la fin de la deuxième phase pour freiner et arrêter le mouvement, évitant ainsi toute perturbation dans le jeu des articulations; toutefois, lorsque le mouvement est brusquement arrêté par un obstacle extérieur, les muscles antagonistes n'entrent pas en action.

Ce mode de contraction musculaire offre comme avantage : une rapidité et une puissance plus grandes dans le mouvement et par suite une fatigue moindre.

EN RÉSUMÉ, toute contraction musculaire se traduit physiologiquement par une *action statique* ou *cinétique* et le raccourcissement qu'un muscle peut subir au cours de sa contraction dans des conditions physiologiques normales est proportionnel à la longueur de ses fibres charnues, c'est la *loi de la longueur* ou *loi de Weber-Fick;* il est sensiblement égal (au maximum de la contraction) à la moitié de la longueur de ses faisceaux musculaires (voyez précédemment).

ANNEXES DES MUSCLES ET DES TENDONS

Les annexes des muscles et de leurs tendons comprennent :

1° Les *aponévroses,* qui recouvrent et engainent les muscles.

2° Les *gaines ostéo-fibreuses,* qui maintiennent les tendons appliqués contre les os et au niveau desquelles ils coulissent.

3° Les *gaines synoviales* et les *bourses séreuses,* véritables organes de glissement, qui facilitent le déplacement des muscles et des tendons au cours de leurs mouvements.

APONÉVROSES

Il existe au niveau des muscles *deux types* d'aponévroses, qui sont : les *aponévroses d'insertion* et les *aponévroses d'enveloppe* :

1° Les aponévroses d'insertion sont constituées par des lames fibreuses aplaties qui font suite au corps charnu; ce sont de véritables tendons d'insertion, que l'on observe sur les muscles larges et plats, telles les aponévroses d'insertion des muscles larges de l'abdomen (voy. : fig. 432 *A*).

RAPHÉS. — On désigne, sous le nom de *raphés*, les entrecroisements fibreux sur la ligne médiane déterminés par les fibres d'insertion de lames aponévrotiques (aponévroses antérieures de l'abdomen) ou de muscles (mylo-hyoïdiens) droit et gauche ; la *ligne blanche* tendue entre l'appendice xiphoïde et la symphyse pubienne représente le raphé le plus important de l'organisme.

2° ***Les aponévroses d'enveloppe* ou de contention** méritent une description spéciale.

Les *aponévroses* ou *fascias* (exemple : *fascia iliaca*) sont des membranes conjonctives et élastiques généralement minces qui entourent les muscles et les séparent les uns des autres, comme aussi des téguments et des autres organes.

Ces aponévroses sont particulièrement apparentes au niveau des membres, du cou et de la tête; elles sont remarquables par leur consistance et leur épaisseur en certains points, telles les aponévroses temporale, massétérine et le fascia lata.

Au niveau des membres, il faut distinguer des *aponévroses superficielles* et des *aponévroses profondes.*

L'*aponévrose superficielle,* de forme généralement cylindrique ou cylindro-conique, forme un manchon périphérique qui isole les muscles des téguments et du tissu cellulaire sous-cutané; elle s'attache sur les saillies et les crêtes osseuses de voisinage : épicondyle, épitrochlée, crête cubitale, malléoles, crête tibiale antérieure.

Sa face profonde donne naissance à des *cloisons* dites *intermusculaires,* ou *aponévroses profondes,* qui se fixent d'autre part sur les os en déterminant de véritables loges musculaires, où sont groupés les muscles; dans certains cas, l'aponévrose superficielle et la cloison intermusculaire donnent insertion à des muscles (brachial antérieur, jambier antérieur).

L'épaisseur des aponévroses superficielles est très variable; on en trouve de très épaisses, tel le fascia lata à la face externe de la cuisse; d'autres sont plus minces, et souvent percées d'orifices vasculo-nerveux au niveau des plis de flexion (fascia cribriformis); lorsqu'elles sont traversées par une veine importante qui de superficielle devient profonde, elles sont plus épaisses à ce niveau, et renforcées par un *repli falciforme* : à cette occasion nous citerons comme exemples, le repli falciforme de Hey et Allan Burns, situé sur le fascia cribriformis, au niveau de la crosse de la saphène interne, et le repli de Dittel, situé sur l'aponévrose cervicale superficielle, à la traversée de la veine jugulaire externe.

Certaines aponévroses se dédoublent pour engainer des muscles; elles forment alors des *gaines musculaires,* telles la gaine du sous-clavier, la gaine du petit pectoral, qui sont dues à un dédoublement de l'aponévrose clavi-coraco-axillaire de Richet; à la cuisse, le muscle couturier est compris dans un dédoublement de l'aponévrose fémorale superficielle; les muscles sous-hyoïdiens sont compris dans un dédoublement de l'aponévrose cervicale moyenne; enfin le sterno-cléido-mastoïdien et le trapèze sont compris dans un dédoublement de l'aponévrose cervicale superficielle.

Les aponévroses, qui sont situées entre des gaines musculaires qu'elles relient entre elles (exemple : Aponévrose cervicale superficielle et gaines musculaires du sterno-cléido-mastoïdien et du trapèze), représentent les reliquats de faisceaux musculaires disparus, c'est-à-dire de véritables *aponévroses déshabitées.*

Quoique peu épaisses, les aponévroses sont très résistantes (cependant elles sont parfois le siège de hernies musculaires), relativement souples, mais à peu près inextensibles, et cette inextensibilité explique en partie la douleur très vive des phlegmons profonds des membres.

STRUCTURE ET TEXTURE DES APONÉVROSES OU FASCIAS. — Les aponévroses (ou fascias) sont constituées par des faisceaux de fibres conjonctives et élastiques. Weiss et Rouvière ont montré l'importance de leur richesse en fibres élastiques. L'élasticité permet en effet aux forces qui

s'exercent sur ces faisceaux de se transmettre intégralement et sans choc au cours de tous les mouvements rapides qu'entraîne la contraction musculaire; elle diminue donc le danger de rupture provoquée par une pression ou une action qui s'exercerait trop brusquement. Les ruptures d'aponévroses superficielles ne s'observent qu'au niveau de muscles puissants ou volumineux, tels que l'aponévrose brachiale par la contraction soudaine du biceps (hernie du biceps); le feuillet antérieur de la gaine des droits par la contraction du grand droit au cours d'efforts violents et soudains; l'aponévrose jambière au niveau du jambier antérieur (hernie musculaire du jambier antérieur par déficience de l'aponévrose jambière).

Malgré la complexité de leur structure, l'examen histologique des fascias permet de reconnaître une direction déterminée aux faisceaux de fibres. La texture des aponévroses ou des fascias est soumise à une véritable loi physique que l'on retrouve du reste dans d'autres formations de l'organisme et qui est en relation avec les actions mécaniques qui s'exercent sur eux, telles que *pression* et *traction*.

Les *pressions* sont déterminées par les contractions des muscles sous-jacents et elles agissent à la face profonde de la gaine. Les *tractions* se transmettent par l'intermédiaire des faisceaux charnus ou tendineux qui s'insèrent sur les aponévroses ou fascias (exemples : muscle grand fessier par rapport au fascia lata; biceps brachial par rapport à son expansion aponévrotique; action sur l'aponévrose jambière des expansions aponévrotiques des muscles de la patte d'oie ; expansion quadricipitale).

Les travaux de Bichat, Bardeleben, Rouvière et Cordier ont montré que la direction des faisceaux de fibres conjonctives et élastiques est orientée suivant la direction des tractions et en concordance avec la disposition des courbes de distension et de pression qu'ils supportent; d'autre part, la résistance à la rupture d'une aponévrose est directement proportionnelle à son épaisseur ou plus exactement au nombre de couches de faisceaux fibreux qui la composent.

Beaucoup de muscles sont tenseurs des fascias et les faisceaux tenseurs naissent du muscle ou de son tendon : soit séparément, c'est-à-dire par fascicules distincts les uns des autres; soit au contraire unis en une seule lame fibreuse ou tendineuse (couche superficielle du muscle grand fessier et fascia lata).

La nature et l'origine de ces faisceaux permettent le plus souvent de les distinguer en deux catégories : *a)* les uns sont constitués par des fibres tendineuses qui sont en continuité directe avec le muscle ou son tendon; *b)* les autres sont des faisceaux fibreux qui appartiennent en propre au fascia; ils sont par conséquent distincts des muscles et des tendons, mais ils adhèrent à ceux-ci et parfois si étroitement qu'il faut une minutieuse dissection pour constater que les faisceaux d'une part, les muscles et les tendons d'autre part appartiennent à des formations différentes. Un exemple des plus typiques est la lame fibreuse qui se détache du bord inférieur du tendon du grand pectoral, près du sillon delto-pectoral; les faisceaux qui la composent descendent dans l'épaisseur de l'aponévrose brachiale d'abord verticalement, puis en s'infléchissant en bas et en dedans pour contourner la partie antéro-interne du bras; ces faisceaux ont dans l'aponévrose brachiale la même direction que les faisceaux qui proviennent du grand pectoral; ils sont donc tenseurs de l'aponévrose du bras. Un autre exemple est fourni par l'expansion aponévrotique du biceps dont les fibres descendent en éventail sur la saillie des muscles épitrochléens pour s'incliner ensuite obliquement en bas, en arrière et en dedans, dans l'épaisseur de l'aponévrose antibrachiale, en prenant ainsi une direction perpendiculaire à celle des muscles sous-jacents. Les fibres de l'expansion ont de cette façon une direction des plus favorables pour résister aux pressions exercées sur l'aponévrose par la contraction des muscles sous-jacents (Rouvière).

GAINES OSTÉO-FIBREUSES

Partout où les tendons glissent au niveau de gouttières osseuses, on rencontre, au-dessus ou au-dessous de chaque tendon, une *gaine fibreuse* disposée en forme d'arcade ou de pont : cette gaine est insérée sur les bords ou en marge de la gouttière, et transforme celle-ci en un canal ostéo-fibreux (*gaine ostéo-fibreuse* ou *coulisse*), dans laquelle cheminent et glissent le ou les tendons; certaines d'entre elles, comme au niveau des gaines fibreuses des doigts, du ligament annulaire antérieur du carpe ou du tarse, constituent de véritables *poulies de réflexion* pour le tendon, en raison de son changement de direction au cours des mouvements.

Les gaines ostéo-fibreuses sont situées au niveau du poignet (canal carpien), de la face palmaire des doigts et de la face plantaire des orteils, où elles sont annexées aux tendons fléchisseurs. Au cou-de-pied et au poignet, elles sont constituées par les ligaments annulaires du carpe et du tarse, de la face profonde desquels s'échappent des cloi-

sons qui se fixent sur le squelette voisin divisant ainsi l'espace compris entre le ligament et ce dernier en une série de gaines ostéo-fibreuses juxtaposées.

Les gaines sont dites *simples* lorsqu'elles livrent passage à un seul tendon (grand palmaire); elles sont dites *composées* lorsqu'elles laissent passer plusieurs tendons (canal carpien).

Le *développement* des gaines ostéo-fibreuses est très précoce, il précède celui des bourses séreuses et des gaines synoviales péritendineuses. Les gaines ostéo-fibreuses des tendons fléchisseurs des doigts sont déjà développées, alors qu'il est impossible d'isoler les tendons de ces muscles les uns des autres, et que les articulations métacarpo-phalangiennes et interphalangiennes ne possèdent aucune trace de fente articulaire (embryon de 33 millimètres) (Lucien).

GAINES SYNOVIALES TENDINEUSES

Les gaines synoviales tendineuses sont des *séreuses* annexées aux tendons, et difficilement isolables de ces derniers; elles sont situées dans les coulisses ostéo-fibreuses des membres, et leur rôle essentiel est de favoriser le glissement du tendon au cours des contractions du muscle.

La gaine synoviale entoure le tendon dans toute la partie qui correspond à la gouttière

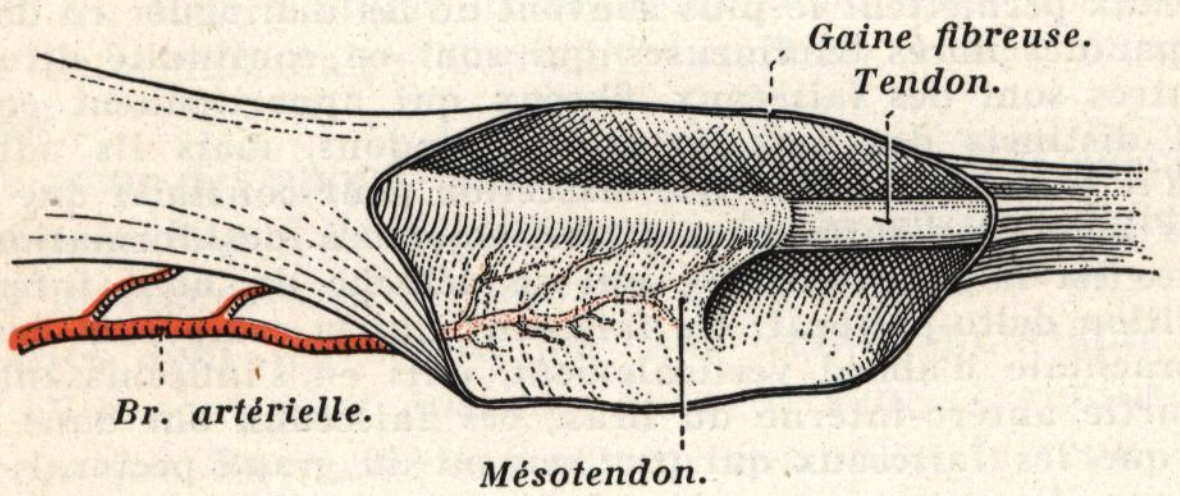

FIG. 436. *Gaine synoviale d'un tendon; son méso et sa vascularisation artérielle.*

ostéo-fibreuse; elle dépasse même notablement les limites de celle-ci ; chaque gaine synoviale est constituée, comme toute séreuse, par *deux feuillets* : l'un, *interne* ou *viscéral*, qui s'applique sur le tendon et dont il est difficile de le séparer; l'autre, *externe* ou *pariétal*, qui tapisse intérieurement les parois de la gaine ostéo-fibreuse; aux deux extrémités, la gaine synoviale se réfléchit, et les deux feuillets se continuent l'un avec l'autre pour former autour du tendon soit un cul-de-sac annulaire, soit une gaine préputiale (Poirier).

Entre les deux feuillets se trouve une cavité séreuse humectée en permanence d'un liquide clair, onctueux, analogue à la synovie.

Au niveau des tendons fléchisseurs des doigts, la gaine synoviale est pourvue de *mésotendons* ou *vincula tendinum de Weitbrecht*; ceux-ci sont constitués par un adossement des deux feuillets au niveau d'une lame conjonctivo-vasculaire sagittale qui réunit le tendon au squelette, et qui porte les vaisseaux nourriciers du tendon *(lame porte-vaisseaux)*; par ce dispositif, les vaisseaux du tendon atteignent ce dernier sans traverser la séreuse (analogie avec la disposition vasculaire du mésentère) (voy. : fig. 436).

Certaines gaines synoviales, comme le prolongement bicipital qui accompagne le tendon de la longue portion du biceps dans la coulisse bicipitale, et comme la bourse séreuse du muscle poplité, sont des *prolongements de la synoviale,* tout au moins chez l'adulte; toutes les autres gaines synoviales sont indépendantes.

BOURSES SÉREUSES

Les bourses séreuses annexées aux muscles ou à leurs tendons sont des membranes conjonctivo-séreuses, disposées en cavité close, qui s'appliquent sur l'une des faces du muscle ou du tendon auquel elles facilitent les mouvements de glissement, et partant le jeu des muscles.

Elles se développent :

1° *Aux points où les tendons sont en contact avec une surface dure*; telles sont : la bourse séreuse rétro-calcanéenne, interposée entre le tendon d'Achille et la face postérieure du calcanéum (voy. : fig. 437); la bourse séreuse bilobée de l'obturateur interne, située à cheval sur la petite échancrure sciatique au point où le muscle se réfléchit; la bourse

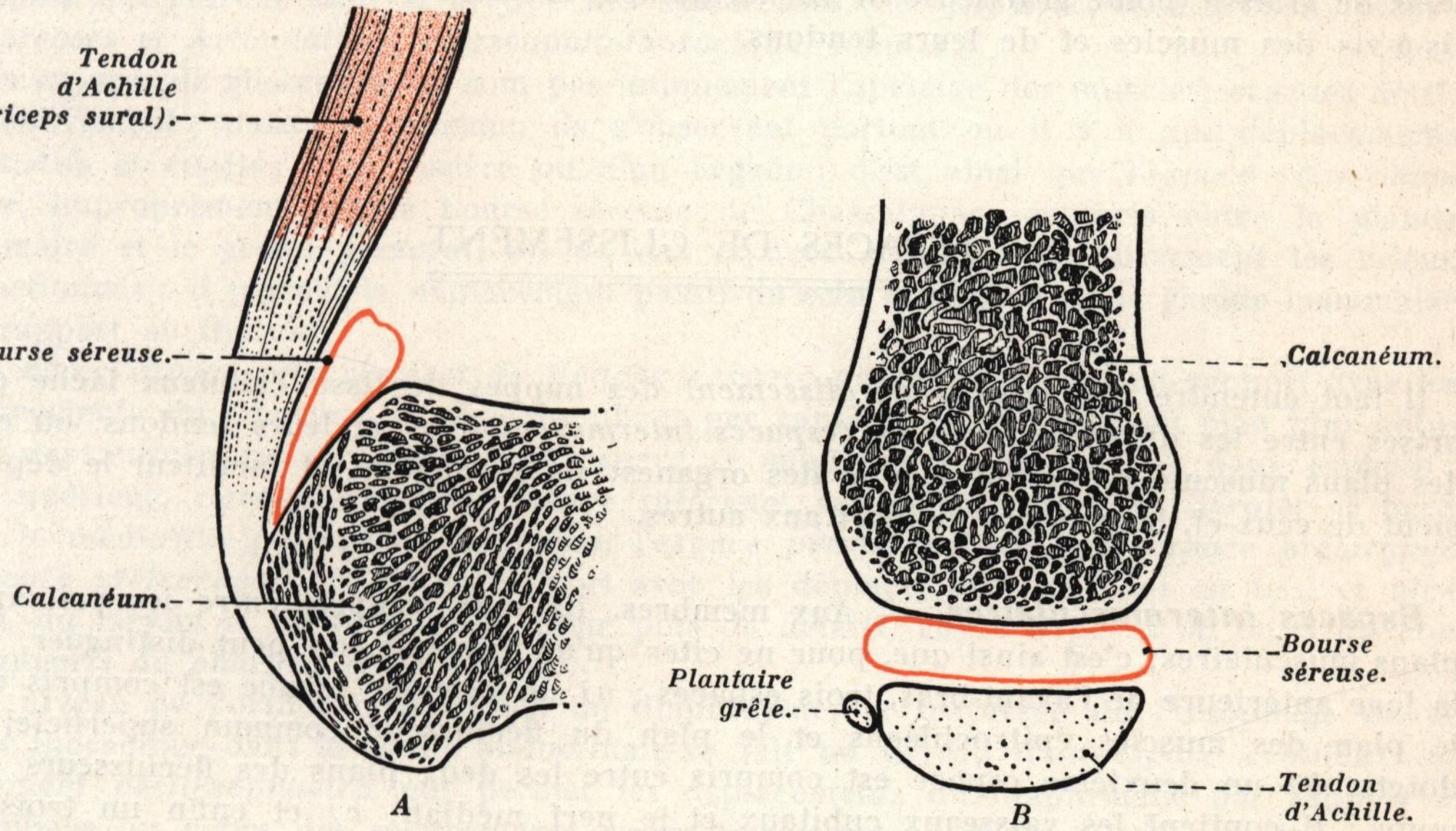

FIG. 437. — *Bourse séreuse rétro-calcanéenne.*
A. Vue sur une coupe sagittale. — *B.* Vue sur une coupe transversale (demi-schématique).

séreuse ischiatique, comprise entre le grand fessier d'une part, et l'ischion et les tendons des muscles ischio-jambiers d'autre part; et la bourse séreuse bicipitale, située entre le tendon du biceps et la tubérosité bicipitale du radius.

2° *Entre les tendons*, ce sont les *bourses séreuses intertendineuses* (bourses séreuses situées entre les tendons du grand pectoral, du grand dorsal et du grand rond, bourse séreuse de Larger située entre les tendons des radiaux et le long abducteur du pouce).

3° *Entre les muscles*, ce sont les *bourses séreuses intermusculaires*, comprises entre deux muscles qui glissent l'un sur l'autre (bourse séreuse située entre le coraco-biceps et le sous-scapulaire, bourse séreuse comprise entre le demi-membraneux et le jumeau interne-DMJI); elles sont particulièrement fréquentes au voisinage des articulations.

4° Enfin, *entre les muscles ou leurs tendons et les articulations* (bourse séreuse sous-deltoïdienne, bourse séreuse sous-acromiale, bourse séreuse du psoas-iliaque); chez l'adulte, certaines bourses séreuses sont des prolongements de la synoviale articulaire la plus proche (bourse séreuse du sous-scapulaire, bourse séreuse du poplité, bourse séreuse du demi-membraneux et du jumeau interne, et parfois la bourse séreuse du psoas-iliaque).

Les bourses séreuses annexées aux muscles sont toutes constituées avant la naissance; elles apparaissent à la fin du deuxième mois de la vie fœtale ; aussi le mécanisme que l'on a bien souvent invoqué pour expliquer leur origine, et qui consiste en un tiraillement répété du tissu conjonctif sous l'influence du glissement ou de la pression (mouvement de soufflet du tendon d'Achille pour la bourse séreuse rétro-calcanéenne), ne saurait entrer en ligne de compte, puisque la bourse séreuse se produit à une époque où l'action des muscles est insignifiante, voire nulle; cette théorie mécanique de la formation des bourses séreuses, qui est identique à celles des bourses séreuses sous-cutanées professionnelles, ne peut être invoquée que phylogénétiquement, car il faut admettre que les bourses séreuses, tout comme les muscles eux-mêmes sont des formations ancestrales définitivement fixées et transmises héréditairement.

Rappelons que, du point de vue fonctionnel, les nappes de tissu cellulaire lâche (espace de glissement rétro-mammaire, espace rétro-pharyngien, etc.), ainsi que certains amas de graisse (boule graisseuse de Bichat), jouent le même rôle que les bourses séreuses vis-à-vis des muscles et de leurs tendons.

ESPACES DE GLISSEMENT

Il faut entendre par *espaces de glissement* des nappes de tissu celluleux lâche comprises entre les différents muscles *(espaces intermusculaires)* et leurs tendons, ou entre des plans musculo-aponévrotiques et des organes; ils permettent et facilitent le déplacement de ceux-ci, les uns par rapport aux autres.

Espaces intermusculaires. — Aux membres, ils sont compris entre les principaux plans musculaires; c'est ainsi que, pour ne citer qu'un exemple, on peut distinguer, dans la loge antérieure de l'avant-bras, trois espaces : *a)* un premier espace est compris entre le plan des muscles épitrochléens et le plan du fléchisseur commun superficiel des doigts; *b)* un deuxième espace est compris entre les deux plans des fléchisseurs communs : il contient les vaisseaux cubitaux et le nerf médian; *c)* et enfin un troisième espace se place entre le fléchisseur commun profond des doigts, le fléchisseur propre du pouce, le ligament interosseux et le carré pronateur ; dans cet espace glissent les vaisseaux interosseux antérieurs.

Dans la loge antérieure du bras, l'espace de glissement compris entre le biceps d'une part, le brachial antérieur, l'humérus, le coraco-brachial et les cloisons intermusculaires interne et externe d'autre part, est des plus nets : il contient le nerf musculo-cutané.

En dehors du grand droit de l'abdomen, la paroi abdominale antéro-latérale comprend deux espaces de glissement situés entre les trois muscles larges de l'abdomen.

Pour les espaces de glissement compris entre les muscles adducteurs de la cuisse, voyez ces muscles.

En résumé, les *espaces intermusculaires* doivent être considérés comme des *plans celluleux de glissement*, au niveau desquels se déplacent les muscles et les tendons, ou tout autre organe, comme nous le verrons plus loin.

Ces espaces intermusculaires sont également des voies d'acheminement des vaisseaux et des nerfs (exemple : le musculo-cutané dans l'espace biceps-brachial antérieur).

Certains de ces espaces sont pourvus de *bourses séreuses de glissement* (bourse séreuse du coraco-biceps, bourse séreuse du demi-membraneux et du jumeau interne).

Aux membres, ainsi qu'au niveau de la paroi abdominale et des bourses (tunique

celluleuse), ces espaces de glissement ont une importance pathologique considérable, car ce sont les voies suivies par les épanchements séro-hémorragiques, ou par les fusées purulentes au cours des phlegmons profonds.

Principaux espaces de glissement. — Les *espaces celluleux de la main* et *du pied,* la *tunique celluleuse des bourses,* l'*espace épicranien,* sont parmi les espaces de glissement les plus nets et les mieux connus ; enfin certains prennent, tant anatomiquement que physiologiquement, une importance capitale du fait de l'étendue des mouvements dont ils sont le siège : ce sont les espaces qui sont groupés autour de l'omoplate et des muscles moteurs du scapulum, à savoir : l'*espace interserrato-thoracique,* compris entre la paroi latérale du thorax et le grand dentelé; l'*espace interserrato-scapulaire,* compris entre le grand dentelé et le muscle sous-scapulaire, et l'*espace interpectoro-thoracique,* compris entre le plan des pectoraux et la paroi thoracique; ces espaces sont de véritables *articulations* qui entrent dans le groupe des *syssarcoses* (de σύν, avec, et σάρξ, chair) (voy. : *Syssarcoses* et *Articulation interscapulo-thoracique,* tome II).

Les espaces de glissement ne sont pas uniquement l'apanage des muscles, organes actifs du mouvement ; dans l'organisme, ils s'observent partout où il y a des déplacements alternatifs et répétés d'un viscère ou d'un organe : c'est ainsi que l'*espace rétro-mammaire,* improprement appelé bourse séreuse de Chassaignac, compris entre la glande mammaire et le grand pectoral, est un des espaces celluleux de glissement les mieux perfectionnés : il permet le déplacement passif du sein et partant de la glande mammaire par rapport au thorax.

Au cou, l'*espace rétroviscéral de Hencke (espace prévertébral)* est en rapport avec les déplacements du pharynx et de l'œsophage par rapport au rachis et au plan plus antérieur des muscles prévertébraux; cet espace se subdivise à son tour en deux espaces : l'un supérieur, rétro-pharyngien; l'autre inférieur, rétro-œsophagien, ce dernier se perd dans le médiastin postérieur; de même l'*espace préviscéral du cou* (*espace prélaryngé* et *espace prétrachéal*) (1) est en rapport avec les déplacements de haut en bas, et *vice versa,* du larynx et de la trachée (pour plus de détails, voy. : *Espaces ou loges du cou* et *Rapports du pharynx et du larynx*).

Au niveau de l'orifice œsophagien du diaphragme, la traversée de l'œsophage de la cavité thoracique dans la cavité abdominale se fait au niveau d'un *espace celluleux de glissement périœsophagien* qui permet les déplacements du diaphragme par rapport à l'œsophage au cours des mouvements respiratoires (voy. : *Orifices du diaphragme* et *Rapports de l'œsophage*).

Dans la cavité orbitaire, la *capsule de Tenon* représente un véritable espace de glissement de forme sphéroïdale *(épisclère)*; disposée autour du globe oculaire et des tendons des muscles moteurs de l'œil, elle facilite les déplacements du globe, qui se mobilise à la manière d'une sphère pleine (œil) dans une sphère creuse (capsule de Tenon); ainsi la capsule de Tenon (tissu tenonien) joue le rôle d'une véritable articulation énarthrodiale.

Plans de glissement. — Du double point de vue anatomique et mécanique, on peut dire que toutes les fois qu'un organe se déplace par rapport à un autre, le déplacement s'effectue par l'intermédiaire d'un *plan de glissement.*

Ce plan de glissement, au niveau duquel se traduit le mouvement, est très variable dans sa constitution :

1° Le plus simple de tous est la *nappe de tissu celluleux*; tels sont les *espaces rétro-pharyngien* et *rétro-œsophagien* utilisés par les mouvements de déglutition, l'*espace*

(1) L'espace prétrachéal représente chez l'adulte, le vestige de la *loge thymique* du fœtus et de l'enfant.

rétro-mammaire qui permet le déplacement de la glande mammaire par rapport au grand pectoral, ainsi que tous les *espaces intermusculaires*; à ce type se rattache également la *capsule de Tenon (épisclère)* qui permet les déplacements du globe oculaire.

2° Une forme plus différenciée de plan de glissement se rencontre : *a)* dans les *gaines synoviales* et les *bourses séreuses* qui permettent les déplacements des tendons et des muscles (gaines synoviales du poignet et du cou-de-pied, bourse séreuse de l'obturateur interne, bourse séreuse du psoas-iliaque); *b)* et dans les *articulations pourvues d'une synoviale (diarthroses)*, telles que les articulations de l'épaule et de la hanche, l'articulation temporo-maxillaire, etc.

3° Enfin au type le plus hautement différencié appartiennent les *séreuses* qui permettent des *déplacements d'organes*; telles sont : *a)* la *séreuse péricardique* qui facilite les déplacements du cœur par rapport au sac fibreux péricardique au cours des battements cardiaques; *b)* la *cavité pleurale* qui permet les déplacements des poumons par rapport aux parois de la cage thoracique et aux organes médiastinaux pendant la respiration; *c)* et la *séreuse péritonéale* qui permet les déplacements des viscères abdominaux mobiles par rapport aux parois de la cavité abdominale, et aussi les déplacements de ces organes les uns par rapport aux autres.

Par l'exposé qui précède, on voit qu'il existe une véritable *hiérarchie* dans la constitution et dans la différenciation des plans de glissement ; les gaines synoviales, les bourses séreuses, les diarthroses, les plèvres (cavité pleurale), la séreuse péricardique, le péritoine même, doivent être considérés comme des *organes de glissement très hautement différenciés.*

ANATOMIE DESCRIPTIVE DES MUSCLES (1)

MUSCLES DE LA TÊTE ET DE LA FACE

Les muscles de la tête et de la face peuvent être anatomiquement et fonctionnellement classés en trois groupes : 1° les uns sont *annexés à la mandibule* et président à la mastication : ce sont les *muscles masticateurs*; ils s'attachent d'une part, sur le squelette du crâne, et d'autre part, sur le maxillaire inférieur; 2° les autres, *annexés aux téguments de la face, au cuir chevelu*, et *au pavillon de l'oreille*, sont par leur action sur la peau (mobilité) en rapport avec l'expression de la physionomie; ce sont les *muscles peauciers de la tête*; par une de leurs extrémités, ils se fixent à la face profonde des téguments (derme); ils animent ainsi la peau du visage, et permettent l'expression des émotions, des passions, de la douleur, de la crainte, de la colère; 3° enfin, dans un troisième groupe, se rangent les *muscles moteurs du globe oculaire,* dissimulés dans la cavité orbitaire, et les *muscles annexés à l'appareil de l'audition* qui sont situés dans l'épaisseur du rocher (muscle du marteau et muscle de l'étrier).

Dans ce chapitre, nous décrirons les muscles des deux premiers groupes, les autres muscles faisant l'objet d'une étude à part, avec le globe oculaire (muscles de la cavité orbitaire) et avec la caisse du tympan (muscles des osselets de l'ouïe) (voy. : tome V).

Enfin les muscles du voile du palais, de la langue et du pharynx, dont certains possèdent des insertions sur les os du crâne ou de la face (péristaphylins, azygos de la luette, constricteur supérieur du pharynx, stylo-pharyngien, génio-glosse, stylo-glosse), sont décrits avec le tube digestif; toutefois nous réserverons dans ce volume un court chapitre aux trois *muscles styliens (bouquet de Riolan)*, en raison de leur importance du point de vue topographique *(diaphragme* ou *rideau stylien)*.

MUSCLES MASTICATEURS

On devrait désigner sous le nom de *muscles masticateurs* tous les muscles qui servent à la mastication, c'est-à-dire : d'une part les *muscles abaisseurs* de la mâchoire inférieure, tels que le ventre antérieur du digastrique, le mylo-hyoïdien, le génio-hyoïdien, et

(1) Pour les *Muscles des Membres,* voyez tome II.

accessoirement le peaucier du cou; et d'autre part les *muscles élévateurs* qui sont au nombre de quatre : le *masséter*, le *temporal*, le *ptérygoïdien interne* et le *ptérygoïdien externe*.

Ce sont ces *quatre muscles* que l'on désigne plus communément sous le nom de *muscles masticateurs*; ils forment en effet un groupe autonome du triple point de vue embryologique, anatomique et physiologique.

Ils ont une origine commune et se développent aux dépens du mésenchyme du premier arc branchial; primitivement, ils forment une masse unique qui entoure la partie postérieure du cartilage de Meckel; plus tard, lorsque le cartilage de Meckel se résorbe, en même temps qu'apparaît l'os maxillaire inférieur, la future branche montante clive cette masse charnue en *deux parties* : *a)* l'une, *externe*, où prédominent des fibres musculaires verticales, fournit les muscles masséter et temporal; *b)* l'autre, *interne*, où prédominent des fibres transversales, fournit les deux muscles ptérygoïdiens, annexés à la mandibule, et le muscle du marteau, annexé à l'oreille moyenne : ce sont les *muscles du premier arc branchial* ou *arc mandibulaire*.

Chez tous les primates, où les mouvements d'abaissement et d'élévation de la mâchoire inférieure prédominent, le système des fibres verticales l'emporte sur le système des fibres transversales; ainsi se trouve vérifié une fois de plus le fameux principe en vertu duquel l'organe est édifié d'après sa fonction.

Du point de vue anatomique, les muscles masticateurs sont groupés autour de l'articulation temporo-maxillaire, et président à ses mouvements; ils s'insèrent tous sur la branche montante du maxillaire inférieur, et en outre, ils ont une vascularisation et une innervation commune; la première, tributaire du *système carotidien externe*; et la seconde, tributaire du *trijumeau, nerf de la mastication*, par l'intermédiaire de sa branche terminale, le nerf maxillaire inférieur.

Masséter.

Le *masséter* (de μάσσω, je mâche) est un muscle court et trapu, de forme quadrilatère; appliqué contre la face externe de la branche montante du maxillaire inférieur, il s'étend de l'apophyse zygomatique à l'angle de la mâchoire.

CONSTITUTION ET INSERTIONS (1) — Le masséter est formé de deux faisceaux : *a)* l'un, antérieur ou superficiel, à fibres relativement longues, mais obliques; *b)* l'autre, postérieur ou profond, à fibres courtes et verticales.

1° ***Le faisceau antérieur ou superficiel***, musculo-tendineux, est composé de fibres obliques qui se dirigent de haut en bas et d'avant en arrière.

Il s'insère en haut, sur le bord inférieur et sur la face interne de l'arcade zygomatique, depuis son implantation sur l'apophyse pyramidale du maxillaire supérieur jusqu'à la ligne d'union des deux portions malaire et temporale de cette arcade (suture temporo-malaire); ses insertions se prolongent en avant jusqu'au *tubercule malaire* ou *tubercule sous-jugal*, situé sur le bord postéro-inférieur ou bord massétérin de l'os malaire (voy. : *Os malaire*).

Cette insertion se fait par une forte et épaisse lame aponévrotique, plus épaisse et plus haute en avant qu'en arrière; des languettes tendineuses allongées s'étalent à la surface du muscle et s'enfoncent dans son épaisseur, donnant ainsi à ce dernier un *aspect fasciculé*, mi-charnu, mi-aponévrotique.

---

(1) Article à consulter : H. Rouvière : Sur les insertions des muscles temporal et masséter. *Bulletin et Mémoires de la Société Anatomique*, 1920.

Par sa face interne, cette aponévrose donne naissance aux fibres charnues; celles-ci se terminent en bas sur la partie inférieure de la face externe de la branche montante, jusqu'à son bord inférieur, et sur l'angle de la mâchoire.

Les fibres antérieures, charnues, s'insèrent directement, les fibres postérieures se fixent par l'intermédiaire de fortes lames aponévrotiques qui soulèvent des crêtes osseuses obliques et des rugosités à la surface de l'os, et plus spécialement au voisinage de l'angle de la mâchoire (voy. : fig. 125).

2° ***Le faisceau postérieur ou profond*** est plus mince; il est exclusivement charnu et déborde le précédent en arrière; il est formé de fibres à direction verticale.

Il naît en haut, du bord inférieur et de la moitié inférieure de la face interne de

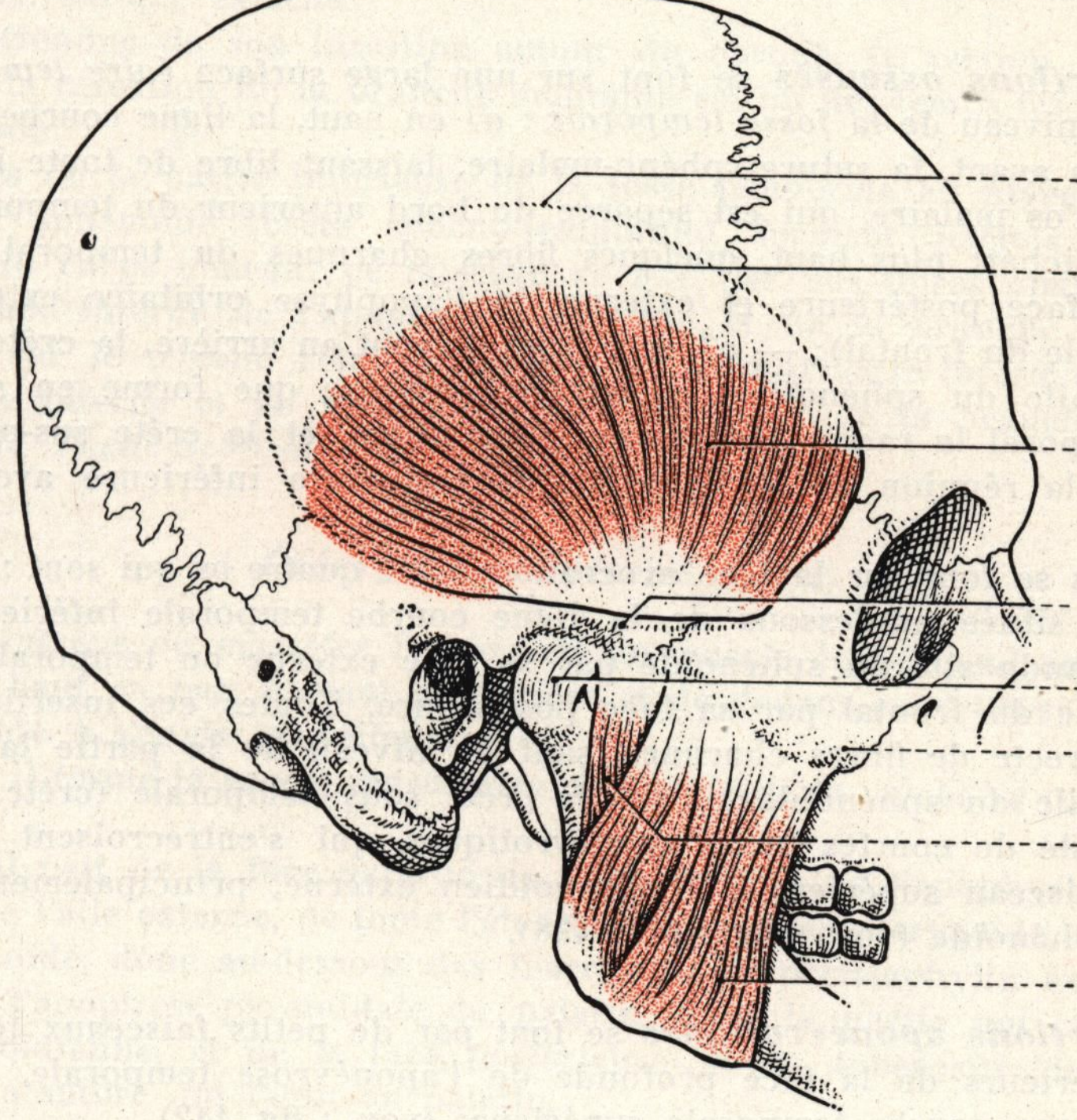

FIG. 438. *Muscles masticateurs; temporal et masséter* (côté droit).

l'arcade zygomatique dans toute sa longueur, par implantation directe de fibres charnues; quelques fibres prennent naissance sur la face profonde de l'aponévrose temporale, près de son insertion zygomatique (voy. : fig. 438).

Il se termine en bas sur la face externe de la branche montante, au-dessus des insertions du faisceau précédent, jusqu'au voisinage de l'échancrure sigmoïde.

Les fibres les plus hautes, nées de l'aponévrose temporale et de la face interne de l'apophyse zygomatique, forment un court faisceau (parfois isolé) qui se fixe sur la face externe de la base de l'apophyse coronoïde, empiétant même parfois sur l'insertion du tendon du temporal; nous le désignerons, en raison de sa destination, sous le nom de *faisceau coronoïdien*; ce faisceau est l'équivalent du *faisceau jugal de Testut*, que cet auteur rattache, à tort selon nous, au temporal, puisqu'il est innervé par le nerf massétérin; il représente également le *troisième faisceau* du masséter de certains anatomistes (Winslow, Bichat, Rouvière) (voy. : fig. 125 et 442).

Les fibres de ces deux faisceaux se croisent à angle aigu; toutefois, à la partie inférieure, les insertions des deux faisceaux se confondent, tandis qu'en haut et en arrière il existe un interstice comblé par du tissu celluleux lâche qui les sépare.

Temporal.

Le *muscle temporal,* ou *muscle crotaphyte* (de κρόταφος, tempe), est un muscle large, aplati, rayonné en éventail; mince à sa partie moyenne, épais à sa partie supérieure; il s'étend de la fosse temporale à l'apophyse coronoïde du maxillaire inférieur.

INSERTIONS. — Il naît de la fosse temporale et de l'aponévrose qui le recouvre, et il présente de ce fait, des insertions osseuses et des insertions aponévrotiques.

*1° **Les insertions osseuses*** se font sur une large surface *(aire temporale)* dont les limites sont au niveau de la *fosse temporale* : *a)* en haut, la ligne courbe temporale inférieure; — *b)* en avant, la suture sphéno-malaire, laissant libre de toute insertion la face postérieure de l'os malaire, qui est séparée du bord antérieur du temporal par la boule graisseuse de Bichat; plus haut, quelques fibres charnues du temporal viennent s'implanter sur la face postérieure et externe de l'apophyse orbitaire externe du frontal (facette temporale du frontal); — *c)* en bas, et d'avant en arrière, la crête sous-temporale de la grande aile du sphénoïde, la gouttière osseuse que forme en s'implantant sur l'écaille du temporal la racine transverse zygomatique, et la crête sus-mastoïdienne; — *d)* en arrière, la réunion de la ligne courbe temporale inférieure avec la crête sus-mastoïdienne.

Ces insertions se font sur la face exocranienne de quatre os qui sont : le pariétal dans toute l'étendue située au-dessous de la ligne courbe temporale inférieure, l'écaille du temporal, la grande aile du sphénoïde par sa face externe ou temporale, et l'apophyse orbitaire externe du frontal par sa face postérieure. Toutes ces insertions se font par implantation directe de fibres charnues, sauf au niveau de la partie la plus inférieure de la grande aile du sphénoïde, et sur la crête sous - temporale (crête sphéno - temporale), où il existe de courtes fibres aponévrotiques qui s'entrecroisent avec les fibres d'origine du faisceau supérieur du ptérygoïdien externe, principalement au niveau du tubercule du sphénoïde (voy. : fig. 48 et 438).

*2° **Les insertions aponévrotiques*** se font par de petits faisceaux tendineux sur les deux tiers supérieurs de la face profonde de l'aponévrose temporale, tendue entre le zygoma et la ligne courbe temporale supérieure (voy. : fig. 442).

CONSTITUTION DU MUSCLE. — Toutes les fibres du muscle convergent en bas pour former un corps musculaire épais; les antérieures obliquement en bas et en arrière; les moyennes verticalement; les postérieures, d'abord horizontales, se réfléchissent au niveau de la gouttière supérieure de la racine transverse de l'arcade zygomatique, pour devenir par la suite verticalement descendantes (voy. : fig. 438).

Les fibres charnues se jettent finalement sur les deux faces d'une lame tendineuse épaisse, resplendissante et nacrée, de forme triangulaire, qui naît très haut dans l'épaisseur du muscle.

Les fibres issues de la fosse temporale se jettent sur la face interne de la lame tendineuse, et descendent très bas sur le tendon jusqu'au voisinage de l'apophyse coronoïde; les fibres issues de l'aponévrose temporale, en moins grand nombre d'ailleurs, se jettent sur la face externe de la lame tendineuse, ne masquant qu'incomplètement le tendon, en laissant libre sa partie la plus inférieure.

Sur une coupe frontale, le temporal possède un aspect bipenné avec deux chefs d'insertion très inégaux par rapport au tendon et à sa lame tendineuse : l'un, profond, très épais, d'origine osseuse; l'autre, superficiel, très mince, d'origine aponévrotique (voy. : fig. 442 et 447).

TERMINAISON. TENDON DU TEMPORAL. — Le tendon terminal qui fait suite à la lame tendineuse intermusculaire est extrêmement puissant; il se condense pour se fixer sur l'apophyse coronoïde en l'engainant incomplètement; en dedans, les fibres descendent très bas et dépassent la base de la coronoïde; la majeure partie des fibres se fixe sur une surface légèrement excavée comprise entre le bord antérieur de l'os et la crête temporale (voy. : fig. 133 et 134); en dehors, elles ne couvrent que la partie la plus supérieure de la face externe de la coronoïde; en arrière, elles empiètent peu sur l'échancrure sigmoïde; en avant, elles descendent très bas sur le bord antérieur du coroné et atteignent l'origine de la ligne oblique externe.

En raison de l'étendue de son insertion autour du coroné, la section de l'insertion du temporal dans la résection de la branche montante est un des temps les plus difficiles de cette intervention.

Les fibres venues de la partie inférieure de la fosse temporale au niveau de la crête sous-temporale du sphénoïde (crête sphéno-temporale) forment parfois un faisceau profond, distinct du corps charnu; ce faisceau se fixe par des fibres charnues et aponévrotiques à la face interne de l'apophyse coronoïde et de la branche montante, et plus spécialement sur le trigone rétro-molaire (voy. : *Os maxillaire inférieur*), en dedans de la ligne oblique interne et au niveau du bord antérieur de la branche montante : c'est le *faisceau de Theile-Sébileau* (voy. : fig. 442).

Ptérygoïdien interne.

Le *ptérygoïdien interne* ou *masséter interne* est un muscle épais, quadrangulaire, obliquement dirigé de haut en bas, d'avant en arrière et de dedans en dehors; il s'étend de l'apophyse ptérygoïde à l'angle mandibulaire.

Avec le masséter, il forme la *sangle musculaire de l'angle de la mâchoire* (voy. : fig. 442).

INSERTIONS. — Il naît de la face externe de l'aile interne de l'apophyse ptérygoïde, de la face interne de l'aile externe, de toute l'étendue de la fosse ptérygoïde, à l'exception de la fossette scaphoïde, donc au-dessous des insertions du péristaphylin externe, de la face postérieure de l'apophyse pyramidale du palatin, dans la partie qui correspond à l'échancrure ptérygoïdienne, et de la face postérieure de la tubérosité du maxillaire supérieur, près de la suture qui l'unit au palatin.

Les origines du muscle se font : *a)* sur les deux ailes de l'apophyse ptérygoïde, par deux lames aponévrotiques nacrées qui donnent elles-mêmes insertion, par leurs faces en regard, à des fibres charnues implantées obliquement; — *b)* sur l'apophyse pyramidale du palatin, par un tendon très résistant *(faisceau palatin de Juvara)* (voy. : fig. 166 et 440), qui réunit en avant les deux lames aponévrotiques issues des ailes, de telle sorte que sur une coupe frontale le ptérygoïdien interne est formé à l'origine par une aponévrose en V, dont l'ouverture regarde en haut, et dans l'écartement se logent les fibres charnues; Farabeuf comparait ce muscle à un livre, entièrement fibreux par sa couverture et musculaire par ses feuilles; — *c)* sur la tubérosité du maxillaire supérieur, les insertions se font également par une mince lame tendineuse, et les fibres charnues qui lui font suite forment un faisceau aberrant qui croise la face antérieure, puis le bord inférieur du ptérygoïdien externe, avant de s'incorporer au corps charnu.

TERMINAISON. — Le corps musculaire se termine en s'insérant sur la face interne de l'angle de la mâchoire et sur le bord inférieur du maxillaire inférieur.

La surface d'insertion présente une forme triangulaire dont le sommet répond à l'angle du maxillaire, et dont la base, oblique en bas et en avant, affleure l'orifice d'entrée du canal dentaire et la gouttière mylo-hyoïdienne (voy. : fig. 129).

Ses insertions se font à la fois par implantation directe de fibres charnues, et indirectement par des lamelles aponévrotiques interfasciculaires, qui soulèvent de petites crêtes osseuses parallèles entre elles au voisinage de l'angle de la mâchoire.

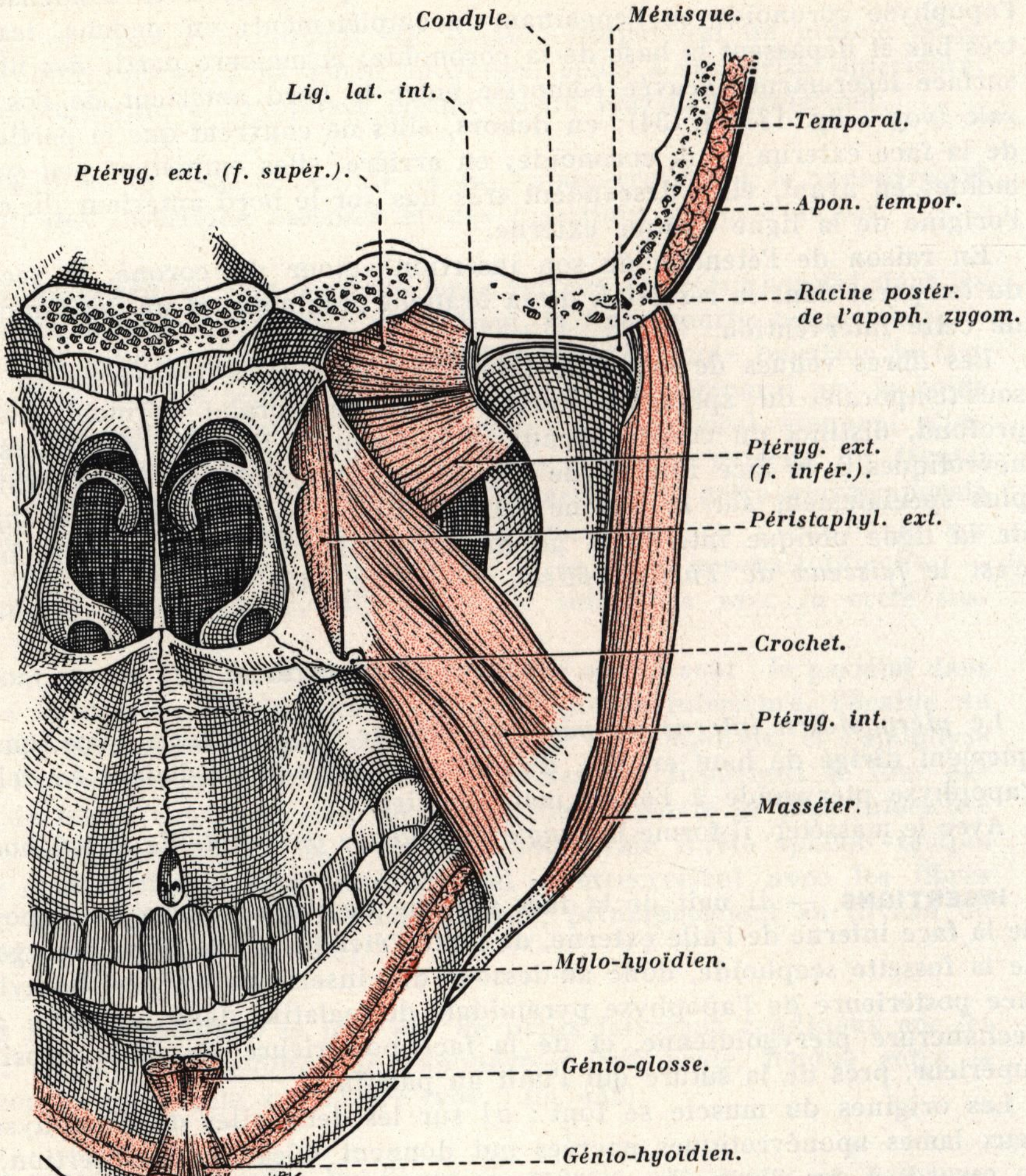

FIG. 439. *Muscles masticateurs; vue postérieure* (côté droit).

Ptérygoïdien externe.

Le ptérygoïdien externe est un muscle épais et court, en forme de cône tronqué, qui s'étend horizontalement de l'apophyse ptérygoïde et de la grande aile du sphénoïde au condyle du maxillaire inférieur.

Sa direction est oblique en dehors et en arrière.

Il est formé de deux faisceaux : l'un, supérieur; l'autre, inférieur.

CONSTITUTION ET INSERTIONS. — *1° **Le faisceau supérieur** ou **sphénoïdal*** naît du tiers supérieur de la face externe de l'aile externe de l'apophyse ptérygoïde, du tuber-

cule du sphénoïde et de la crête sous-temporale de la grande aile du sphénoïde, en imbriquant à ce niveau ses fibres avec celles du temporal (voy. : fig. 48).

Ses insertions se font par implantation de courtes fibres aponévrotiques et de quelques fibres charnues; au niveau du tubercule sphénoïdal, l'insertion se fait par un solide faisceau tendineux parfois indépendant.

Le corps charnu, aplati d'avant en arrière, se dirige horizontalement en arrière et en dehors pour se fixer : sur le tiers interne du bord antérieur du ménisque de l'articulation temporo-maxillaire, et sur le tiers supérieur d'une fossette ovalaire et rugueuse, située à la face antérieure du col du condyle, un peu en avant et en dehors du tubercule condylien interne.

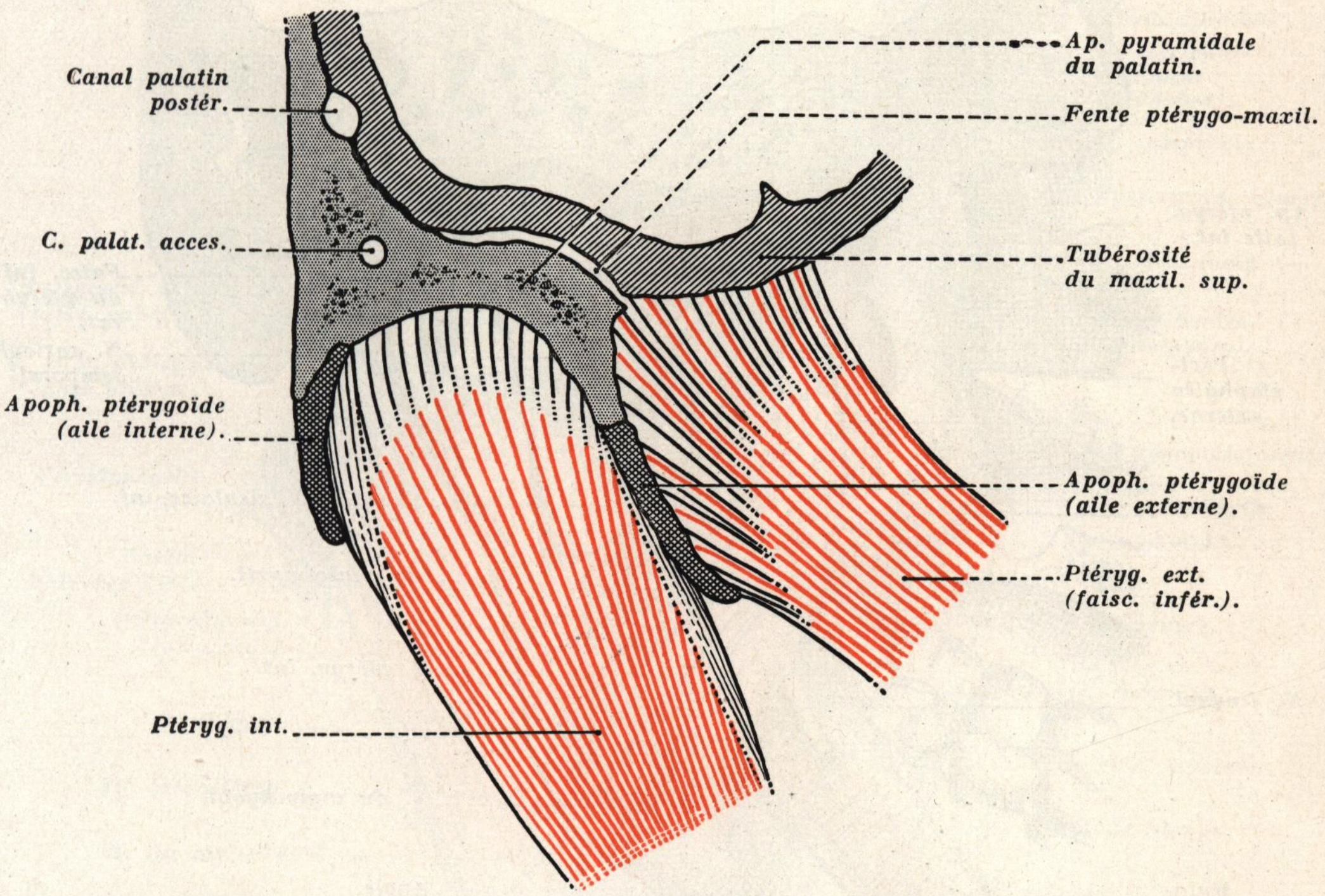

FIG. 440. — *Insertions des muscles ptérygoïdiens, sur une coupe transversale passant par le milieu de la fosse ptérygoïde; côté droit, segment inférieur de la coupe* (demi-schématique).
En traits noirs, les fibres tendineuses ou aponévrotiques; *en traits rouges,* les fibres musculaires; *en quadrillé,* les apophyses ptérygoïdes; *en pointillé,* le palatin; *en hachures obliques,* le maxillaire supérieur.

2° ***Le faisceau inférieur** ou **ptérygoïdien*** naît sur les deux tiers inférieurs de la face externe de l'aile externe de l'apophyse ptérygoïde, sur le versant externe de l'apophyse pyramidale du palatin, et sur la partie de la tubérosité du maxillaire supérieur contiguë à cette apophyse.

Ses origines se font par de courtes languettes tendineuses et par des fibres charnues; les fibres supérieures suivent un trajet horizontal analogue au faisceau précédent; les fibres inférieures suivent un trajet oblique et très légèrement ascendant; elles se terminent par de fortes fibres aponévrotiques sur les deux tiers inférieurs de la fossette ovalaire située à la face antérieure du col du condyle.

Les deux faisceaux sont séparés à leur origine par un étroit espace triangulaire à base

antéro-interne ptérygoïdienne, mais ils tendent à se fusionner au niveau de leur insertion condylienne; dans quelques cas cependant, l'interstice qui les sépare est comblé par des fibres musculaires qui partent d'une petite arcade fibreuse tendue entre les origines ptérygoïdiennes des deux chefs, au niveau de la face externe de l'aile externe de l'apophyse ptérygoïde, sous laquelle s'engage l'artère maxillaire interne (variété profonde) (voy. : fig. 440 et 441).

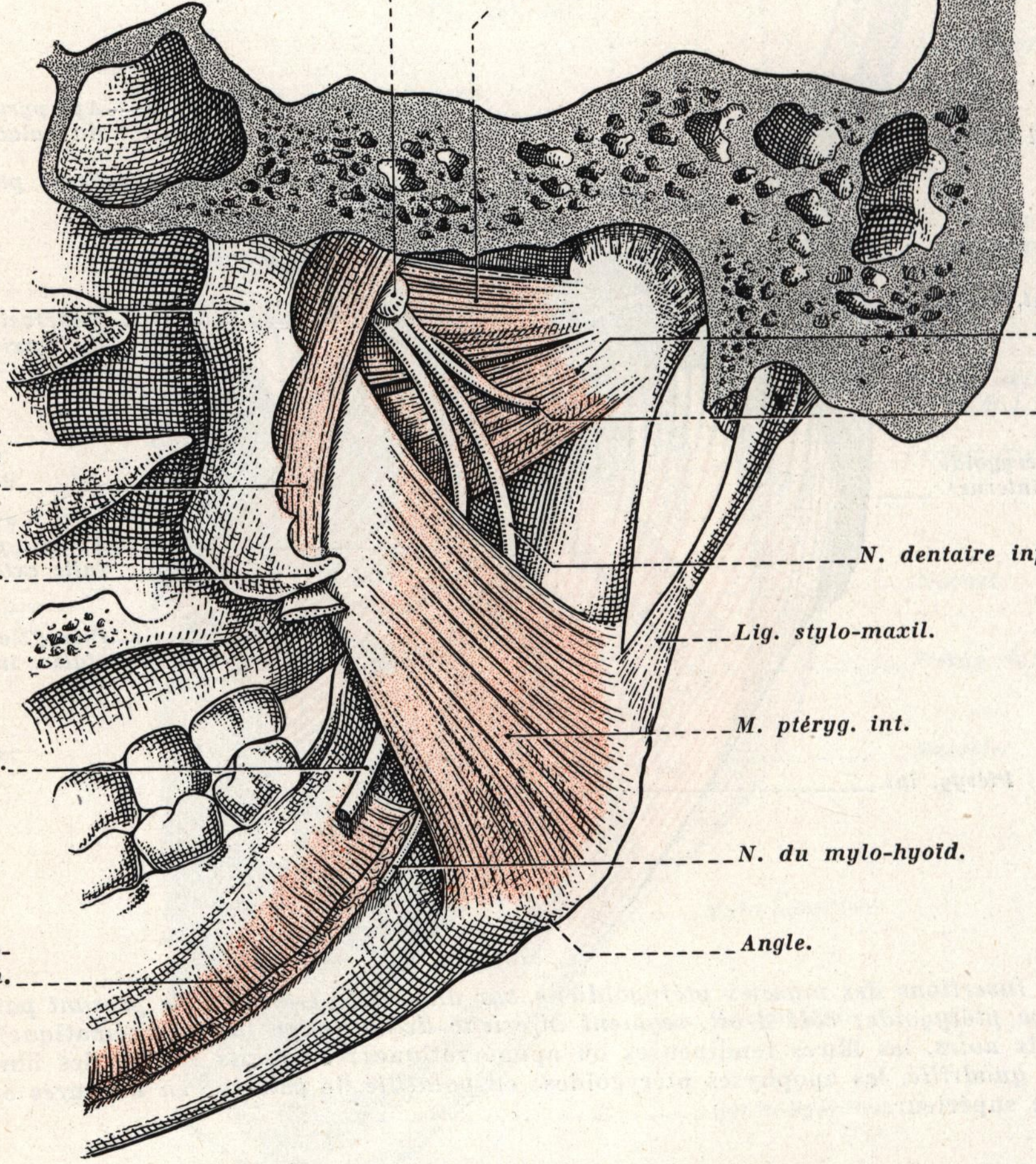

FIG. 441. — *Muscles ptérygoïdiens, côté droit, vue interne.*

Muscles ptérygoïdiens accessoires.

Il faut entendre sous ce nom *deux* petits faisceaux musculaires surnuméraires et inconstants : *a)* l'un, le *ptérygoïdien propre*, tendu entre la crête sous-temporale du sphénoïde et le bord postérieur et la face externe de l'aile externe de l'apophyse ptérygoïde; *b)* l'autre, le *ptérygoïdien épineux*, tendu entre l'épine du sphénoïde et l'épine de Civinini, est compris dans un dédoublement de l'aponévrose interptérygoïdienne; le ligament de Civinini doit être considéré comme le reliquat fibreux de ce muscle.

RAPPORTS DES MUSCLES MASTICATEURS

Du point de vue topographique, les muscles masticateurs ne forment pas une région bien déterminée; bien au contraire, ils s'étendent sur plusieurs régions : temporale, massétérine, ptérygo-maxillaire et fosse zygomatique; aussi décrirons-nous leurs rapports dans chacune de ces régions :

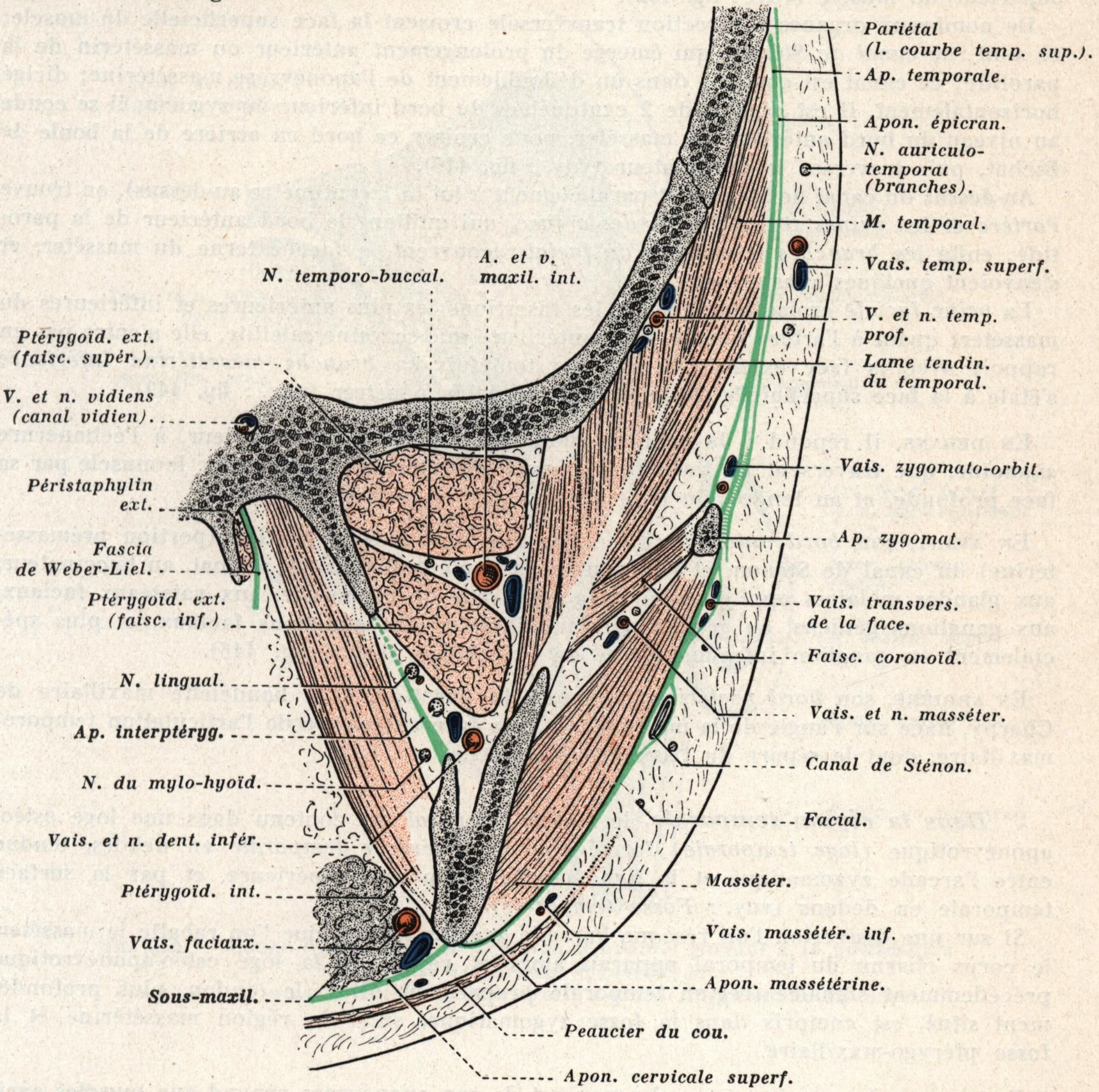

FIG. 442. — *Coupe frontale des muscles masticateurs, côté droit; segment antérieur de la coupe.* (les aponévroses sont indiquées en vert).

Superficiellement, le masséter et le temporal correspondent à deux étages des parties latérales de la face et du crâne : l'un inférieur, sous-zygomatique, ou région massétérine; l'autre supérieur, sus-zygomatique, ou région temporale.

*1° **Dans la région massétérine,*** le *masséter* est appliqué contre la face externe de la branche montante du maxillaire inférieur, qu'il déborde en avant; il est recouvert d'une aponévrose, l'*aponévrose massétérine.*

Superficiellement, c'est-à-dire en dehors, il répond aux fibres les plus postérieures du peaucier du cou, qui recouvrent obliquement la partie antéro-inférieure du masséter, au risorius de Santorini, et au grand zygomatique, qui croise obliquement l'angle antéro-supérieur du muscle (voy. : fig. 452).

De nombreux organes à direction transversale croisent la face superficielle du muscle; ce sont : le *canal de Sténon,* qui émerge du prolongement antérieur ou massétérin de la parotide; ce canal est compris dans un dédoublement de l'aponévrose massétérine; dirigé horizontalement, il est distant de 2 centimètres du bord inférieur du zygoma; il se coude au niveau du bord antérieur du masséter, pour croiser ce bord en arrière de la boule de Bichat, puis traverser le buccinateur (voy. : fig. 446).

Au-dessus du canal de Sténon, et parallèlement à lui (à 1 centimètre au-dessus), on trouve l'*artère* et les *veines transversales de la face,* qui quittent le bord antérieur de la parotide; enfin les *branches terminales du facial* recouvrent la face externe du masséter, et s'envoient quelques anastomoses.

La *veine faciale* croise obliquement les insertions les plus antérieures et inférieures du masséter; quant à l'artère faciale, plus antérieure que sa veine satellite, elle n'entre pas en rapport avec la face externe du muscle; toutefois sa *branche massétérine inférieure* s'étale à la face superficielle du muscle avant de le pénétrer (voy. : fig. 442).

En dedans, il répond à la branche montante du maxillaire inférieur, à l'échancrure sigmoïde, que traversent les vaisseaux et nerf massétérins pour aborder le muscle par sa face profonde, et au tendon du temporal fixé sur le coroné.

En avant, son *bord antérieur* est croisé par la deuxième portion (portion prémassétérine) du canal de Sténon, et il répond à la boule graisseuse de Bichat, au buccinateur, aux glandes molaires appliquées à la face externe de ce muscle, aux vaisseaux faciaux, aux ganglions géniens, au groupe paramandibulaire des ganglions faciaux, et plus spécialement au ganglion infra-maxillaire de Princeteau (voy. : fig. 446).

En arrière, son *bord postérieur* répond à la parotide, à la bandelette maxillaire de Charpy, fixée sur l'angle de la mâchoire, et à la face antérieure de l'articulation temporo-maxillaire, dont le sépare du tissu celluleux lâche.

*2° **Dans la région temporale,*** le *muscle temporal* est contenu dans une loge ostéo-aponévrotique *(loge temporale)* formée par l'*aponévrose temporale* en dehors, tendue entre l'arcade zygomatique et la ligne courbe temporale supérieure, et par la surface temporale en dedans (voy. : *Fosse temporale*).

Si sur une dissection l'on résèque l'arcade zygomatique et que l'on rabatte le masséter, le corps charnu du temporal apparaît alors et répond à la loge ostéo-aponévrotique précédemment signalée (région temporale proprement dite); le *tendon,* plus profondément situé, est compris dans la fosse zygomatique, entre la région massétérine et la fosse ptérygo-maxillaire.

En dehors, le muscle temporal recouvert de son aponévrose répond aux muscles auriculaires antérieur et supérieur, et au petit muscle temporal superficiel de Sappey.

L'*artère temporale superficielle* chemine verticalement en avant du tragus; elle abandonne à ce niveau deux branches, la temporale profonde postérieure, qui perfore l'aponévrose temporale et parfois le muscle, et la zygomato-orbitaire, qui chemine comme la précédente dans un dédoublement de l'aponévrose temporale (voy. : fig. 442). Dans ce trajet, l'artère est accompagnée de sa veine satellite, du *nerf auriculo-temporal* et de troncs lymphatiques qui aboutissent en majeure partie aux ganglions préauriculaires (ganglions paro-

tidiens superficiels), au nombre de un à trois; parfois même, il n'en existe qu'un seul, le *ganglion prétragial*, situé sur l'aponévrose temporale et en avant du tragus.

L'aponévrose épicranienne ou *galéa*, très mince, recouvre la région; elle aboutit à l'arcade zygomatique où elle adhère à l'aponévrose temporale; plus haut, elle en est séparée par une faible couche de tissu celluleux lâche, qui représente la partie latérale de l'espace épicranien (voy. : fig. 442 et 443).

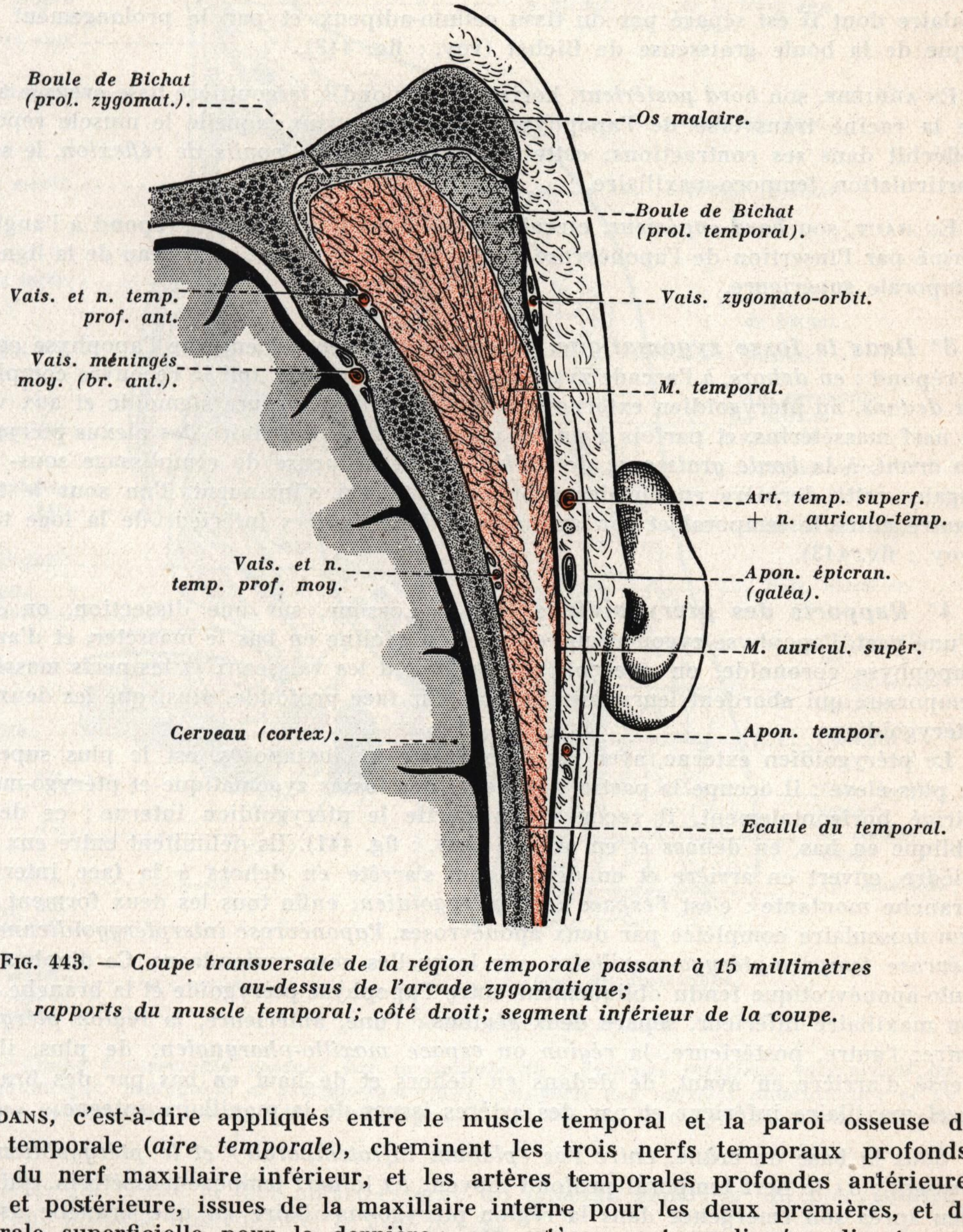

FIG. 443. — *Coupe transversale de la région temporale passant à 15 millimètres au-dessus de l'arcade zygomatique; rapports du muscle temporal; côté droit; segment inférieur de la coupe.*

EN DEDANS, c'est-à-dire appliqués entre le muscle temporal et la paroi osseuse de la fosse temporale (*aire temporale*), cheminent les trois nerfs temporaux profonds, branches du nerf maxillaire inférieur, et les artères temporales profondes antérieure, moyenne et postérieure, issues de la maxillaire interne pour les deux premières, et de la temporale superficielle pour la dernière ; ces artères sont appliquées directement contre l'os; cependant, la temporale profonde postérieure est tout d'abord intra-aponévritique, intra-musculaire pendant une courte partie de son trajet puis sous-musculaire; elle se ramifie dans la partie postérieure du muscle temporal.

Par l'intermédiaire de ce plan osseux, constitué en grande partie par l'écaille du temporal et par le pariétal, le muscle répond à l'artère méningée moyenne et à ses branches, à la dure-mère, non (ou peu) adhérente au crâne à ce niveau, où elle présente la *zone décollable de Gérard-Marchant*, lieu des épanchements extra-dure-mériens; sous les méninges, la région correspond à la partie inférieure de la région rolandique (voy. : *Fosse temporale*).

En avant, le *bord antérieur*, presque vertical, du temporal répond à la gouttière rétro-malaire dont il est séparé par du tissu cellulo-adipeux et par le prolongement zygomatique de la boule graisseuse de Bichat (voy. : fig. 443).

En arrière, son *bord postérieur*, horizontal, répond à la gouttière lisse creusée au-dessus de la racine transverse de l'apophyse zygomatique, sur laquelle le muscle repose et se réfléchit dans ses contractions; cette gouttière, véritable *poulie de réflexion*, le sépare de l'articulation temporo-maxillaire.

En haut, son *bord supérieur*, circulaire à convexité supérieure, répond à l'angle dièdre formé par l'insertion de l'aponévrose temporale sur le crâne, au niveau de la ligne courbe temporale supérieure.

3° ***Dans la fosse zygomatique***, le *tendon du temporal* engaine l'apophyse coronoïde. Il répond : *en dehors*, à l'arcade zygomatique et au masséter qui le recouvre complètement; *en dedans*, au ptérygoïdien externe; *en arrière*, à l'échancrure sigmoïde et aux vaisseaux et nerf massétérins, et parfois à un fin plexus veineux tributaire des plexus ptérygoïdiens; *en avant*, à la *boule graisseuse de Bichat*, masse adipeuse de remplissage sous- et rétro-jugale; cette dernière envoie des prolongements qui s'insinuent, l'un sous le temporal, l'autre entre le temporal et son aponévrose dans le tiers inférieur de la loge temporale (voy. : fig. 443).

4° ***Rapports des ptérygoïdiens*** (1). — Lorsque, sur une dissection, on sectionne d'une part, l'apophyse zygomatique et que l'on récline en bas le masséter, et d'autre part, l'apophyse coronoïde, on aperçoit profondément les vaisseaux et les nerfs massétérins et temporaux qui abordent leurs muscles par leur face profonde, ainsi que les deux muscles ptérygoïdiens.

Le ptérygoïdien externe, avec ses deux faisceaux juxtaposés, est le plus superficiel et le plus élevé : il occupe la partie supérieure des fosses zygomatique et ptérygo-maxillaire; dirigé horizontalement, il recouvre en partie le ptérygoïdien interne ; ce dernier est oblique en bas, en dehors et en arrière (voy. : fig. 441). Ils délimitent entre eux un angle dièdre, ouvert en arrière et en dehors, qui s'arrête en dehors à la face interne de la branche montante : c'est *l'espace interptérygoïdien*; enfin tous les deux forment une cloison musculaire complétée par deux aponévroses, *l'aponévrose interptérygoïdienne* et *l'aponévrose temporo-ptérygo-maxillaire*, sur lesquelles nous reviendrons. Ce diaphragme musculo-aponévrotique tendu obliquement entre l'apophyse ptérygoïde et la branche montante du maxillaire inférieur, sépare deux régions : l'une, antérieure, la *région ptérygo-maxillaire*; l'autre, postérieure, la *région* ou *espace maxillo-pharyngien;* de plus, il est traversé d'arrière en avant, de dedans en dehors et de haut en bas par des branches du nerf maxillaire inférieur et par des artères issues de la maxillaire interne.

Sous la base du crâne, *entre l'os (planum infratemporale) et le ptérygoïdien externe*, passent : *a)* le nerf temporal profond moyen; *b)* le nerf temporo-massétérin, qui se divise peu après son émergence dans la région ptérygo-maxillaire en une branche ascendante,

(1) Article à consulter : Sedan et de Vernejoul : Les ptérygoïdiens. Description, aponévroses, rapports. *Marseille médical*, 1914.

le nerf temporal profond postérieur, et une branche descendante et externe, le nerf massétérin; *c)* et les artères temporales profondes antérieure et moyenne.

Entre les deux faisceaux du ptérygoïdien externe s'engagent d'arrière en avant: le nerf temporo-buccal, qui se divise peu après en une branche ascendante; le nerf temporal pro-

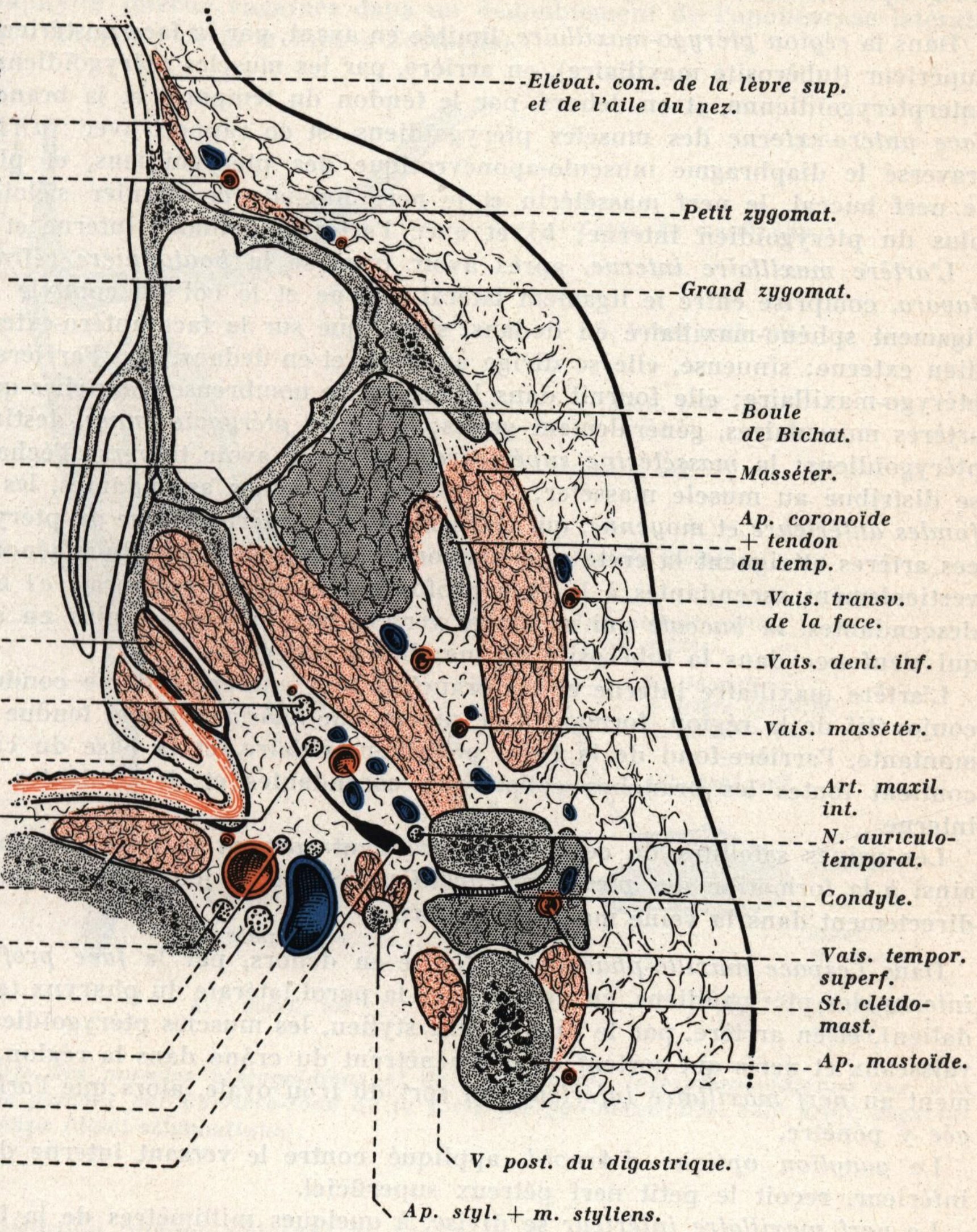

FIG. 444. — *Coupe transversale passant par le condyle du maxillaire inférieur, intéressant les fosses zygomatique, ptérygoïde et ptérygo-maxillaire; rapports des muscles masticateurs et de l'aponévrose interptérygoïdienne; côté droit, segment inférieur de la coupe* (demi-schématique).

fond antérieur, qui croise la face antéro-externe du faisceau supérieur du ptérygoïdien externe, et une branche descendante, le nerf buccal.

Dans l'espace interptérygoïdien, comblé en partie par l'aponévrose de même nom, et entre les deux aponévroses précitées, s'engagent des vaisseaux et des nerfs; ce sont : *a)* l'artère maxillaire interne, qui dans sa variété superficielle contourne le bord inférieur

du ptérygoïdien externe pour aborder sa face antéro-externe; *b)* les deux plus grosses branches du nerf maxillaire inférieur, à savoir : le nerf dentaire inférieur, qui abandonne parfois à ce niveau le nerf du mylo-hyoïdien avant de s'engager dans le canal dentaire inférieur, et le nerf lingual, plus antérieur que ce dernier, qui reçoit la corde du tympan à angle très aigu (voy. : fig. 445).

Dans la *région ptérygo-maxillaire,* limitée en avant, par la face postérieure du maxillaire supérieur (tubérosité maxillaire), en arrière, par les muscles ptérygoïdiens et l'aponévrose interptérygoïdienne, et en dehors, par le tendon du temporal et la branche montante, la *face antéro-externe* des muscles ptérygoïdiens est en rapport avec : *a)* les nerfs qui ont traversé le diaphragme musculo-aponévrotique des ptérygoïdiens, et plus spécialement le nerf buccal, le nerf massétérin et le nerf lingual; ce dernier s'éloigne de plus en plus du ptérygoïdien interne; *b)* et avec l'artère maxillaire interne et ses branches.

L'artère maxillaire interne, après avoir traversé la *boutonnière rétro-condylienne de Juvara,* comprise entre le ligament latéral interne et le col du condyle en dehors, et le ligament sphéno-maxillaire en dedans, s'applique sur la face antéro-externe du ptérygoïdien externe; sinueuse, elle se dirige en avant et en dedans, vers l'arrière-fond de la fosse ptérygo-maxillaire; elle fournit dans la région de nombreuses branches qui sont : *a)* deux artères musculaires, généralement grêles; la ou les *ptérygoïdiennes,* destinées aux muscles ptérygoïdiens; la *massétérine supérieure,* qui après avoir traversé l'échancrure sigmoïde se distribue au muscle masséter; — *b)* deux branches ascendantes, les *temporales profondes antérieure* et *moyenne,* qui croisent la face antéro-externe du ptérygoïdien externe; ces artères atteignent la crête sous-temporale de la grande aile du sphénoïde, pour devenir verticalement ascendantes à la face profonde du muscle temporal; *c)* et deux branches descendantes, la *buccale* qui se dirige vers le buccinateur, et plus en avant l'*alvéolaire* qui s'enfonce dans la tubérosité du maxillaire supérieur.

L'artère maxillaire interne et ses branches sont entourées d'une condensation du tissu conjonctif de la région, formant à ce niveau une *lame vasculaire* tendue entre la branche montante, l'arrière-fond de la fosse ptérygo-maxillaire, et la base du crâne ; cette lame contient toutes les branches collatérales ascendantes et descendantes de la maxillaire interne.

Les veines satellites de ces artères prennent souvent le type plexiforme, contribuant ainsi à la formation des *plexus ptérygoïdiens* : elles se jettent soit dans ces plexus, soit directement dans la veine maxillaire interne.

Dans *l'espace maxillo-pharyngien,* limité en dehors, par la *face profonde* ou *postéro-interne* des ptérygoïdiens, en dedans, par la paroi latérale du pharynx (espace para-amygdalien), et en arrière, par le diaphragme stylien, les muscles ptérygoïdiens répondent aux vaisseaux et nerfs qui sortent ou qui pénètrent du crâne dans la région, et plus spécialement au *nerf maxillaire inférieur* qui sort du trou ovale, alors que l'*artère petite méningée* y pénètre.

Le *ganglion optique d'Arnold,* appliqué contre le versant interne du nerf maxillaire inférieur, reçoit le petit nerf pétreux superficiel.

Le *nerf maxillaire inférieur* se divise, à quelques millimètres de la base du crâne, en plusieurs branches souvent issues de deux troncs : l'un, antérieur; l'autre, postérieur; il fournit à ce niveau trois branches importantes qui sont : *a)* le *tronc commun,* très court et grêle, *des nerfs du ptérygoïdien interne, du péristaphylin externe* et *du muscle du marteau; b) l'auriculo-temporal,* dirigé d'avant en arrière et de dedans en dehors, est sus-jacent à la maxillaire interne; il forme une boucle nerveuse à la méningée moyenne avant d'aborder la boutonnière de Juvara, pour pénétrer ensuite dans la parotide; *c)* le *nerf dentaire inférieur,* accompagné de l'artère dentaire inférieure, se dirige vers l'orifice supérieur du canal dentaire; *d)* et le *nerf lingual,* qui reçoit la corde du tympan ; ces deux derniers, dentaire inférieur et lingual, croisent la face postéro-interne du ptérygoïdien externe avant d'aborder l'espace interptérygoïdien.

Plus profondément, les ptérygoïdiens répondent à la paroi du pharynx, et plus particulièrement le ptérygoïdien externe en haut, au niveau de l'espace para-amygdalien, répond au constricteur supérieur du pharynx recouvert de l'aponévrose péripharyngée, au péristaphylin externe qui descend sur la face externe de l'aile interne de l'apophyse ptérygoïde pour se réfléchir ensuite sur le crochet de l'aile interne; à la trompe d'Eustache et au muscle péristaphylin interne engainés dans un dédoublement de l'aponévrose latérale du pharynx (voy. : *Rapports de la trompe d'Eustache*).

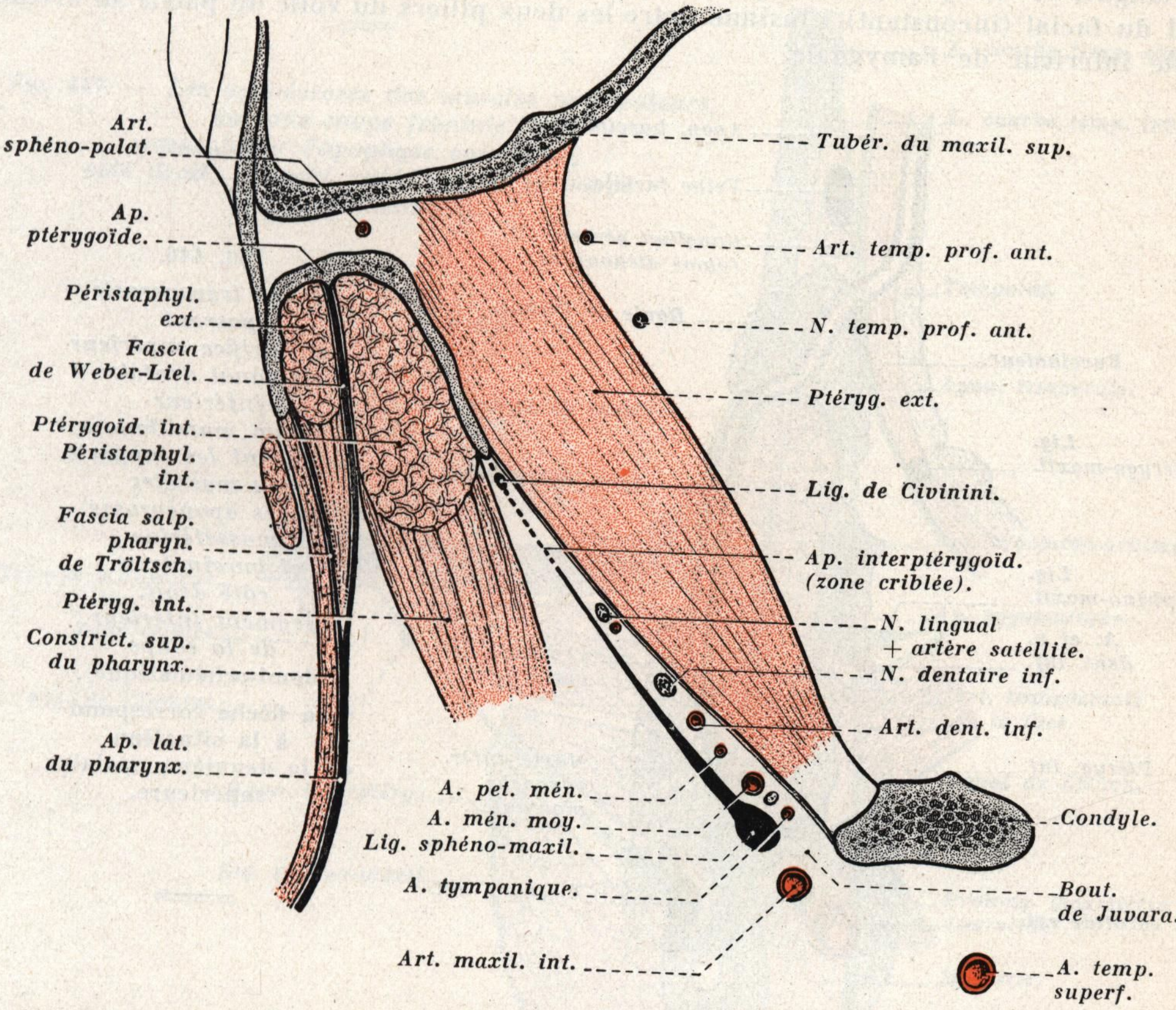

FIG. 445. — *Rapports des muscles ptérygoïdiens et de l'aponévrose interptérygoïdienne sur une coupe transversale passant par l'arrière-fond de la fosse ptérygo-maxillaire, côté droit, segment inférieur de la coupe* (demi-schématique).

En bas, le ptérygoïdien interne s'éloigne de plus en plus du pharynx; il correspond à la *région sous-angulo-maxillaire de Pierre Descomps* (1), région intermédiaire entre l'espace para-amygdalien et la région sous-maxillaire.

Entre l'angle de la mâchoire et le ptérygoïdien interne d'une part, et la paroi latérale du pharynx d'autre part, apparaît une fente, dite *fente ptérygo-pharyngienne,* étroite en haut, élargie en bas ; par son intermédiaire, le ptérygoïdien interne répond dans sa moitié supérieure au naso-pharynx, et dans sa moitié inférieure à la région amygdalienne.

(1) Anatomiste et chirurgien français (1875-1930).

Dans cet espace cheminent contre la paroi pharyngée : la pharyngienne ascendante, branche de la carotide externe; la palatine ascendante, branche de la faciale, et ses rameaux tonsillaires, et le nerf glosso-pharyngien.

Dans cet espace également s'insinuent contre le bord inférieur du ptérygoïdien interne: le coude de la faciale, le pôle postérieur de la glande sous-maxillaire et le prolongement pharyngien de la parotide qui gagne l'espace préstylien ; enfin deux muscles styliens quittant le diaphragme stylien traversent la région : le stylo-glosse pour aborder la base de la langue, et le stylo-hyoïdien plus en dehors pour atteindre l'os hyoïde. Le rameau lingual du facial (inconstant) s'insinue entre les deux piliers du voile du palais au niveau du pôle inférieur de l'amygdale.

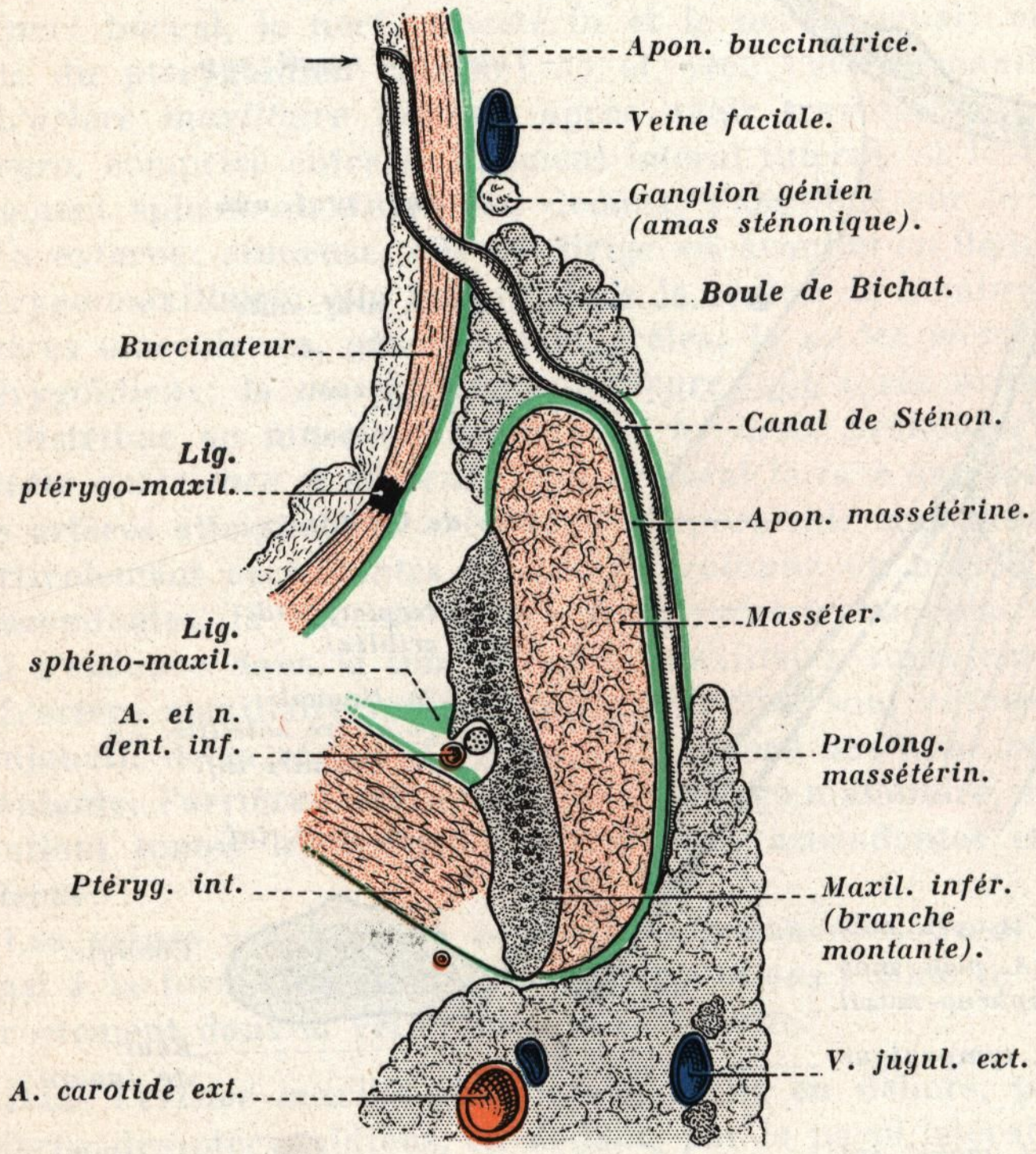

FIG. 446.

Coupe transversale passant par l'orifice supérieur du canal dentaire inférieur (ostium mandibulare) montrant les rapports du masséter et les aponévroses massétérine et buccinatrice; côté droit, segment inférieur de la coupe (demi-schématique).

La flèche correspond à la situation de la deuxième molaire supérieure.

APONÉVROSES ANNEXÉES AUX MUSCLES MASTICATEURS

Des aponévroses sont annexées aux muscles masticateurs; ce sont : l'aponévrose massétérine pour le masséter, l'aponévrose temporale pour le muscle temporal, et les aponévroses interptérygoïdienne et temporo-ptérygo-maxillaire pour les deux muscles ptérygoïdiens.

1° Aponévrose massétérine. — Mince, mais résistante, l'aponévrose massétérine présente, comme le muscle qu'elle recouvre, une forme quadrilatère. Elle s'insère : en haut, sur le bord inférieur et sur la face externe adjacente de l'arcade zygomatique ; en bas, sur le bord inférieur du maxillaire inférieur; en arrière, sur le bord parotidien de la branche montante et sur la face externe du col du condyle; en avant, elle se réfléchit contre le bord antérieur du muscle, pour tapisser une courte portion de sa face interne, puis elle se fixe sur le bord antérieur de l'apophyse coronoïde et sur la face externe de la branche montante.

Elle forme avec la branche montante du maxillaire inférieur une loge ostéo-fibreuse, la *loge massétérine*; comme le masséter, qu'elle contient, cette loge déborde en avant la branche montante; elle est ouverte en haut et en dedans au niveau de l'échancrure sigmoïde où elle communique avec la loge temporale ; nous avons vu qu'à ce niveau le masséter reçoit ses vaisseaux et son nerf.

Le canal de Sténon et l'artère transversale de la face sont compris dans un dédoublement de cette aponévrose (voy. : fig. 446 et 447).

FIG. 447. — ***Les aponévroses des muscles masticateurs, sur une coupe frontale passant par l'apophyse coronoïde; côté droit, segment antérieur de la coupe*** **(demi-schématique).**

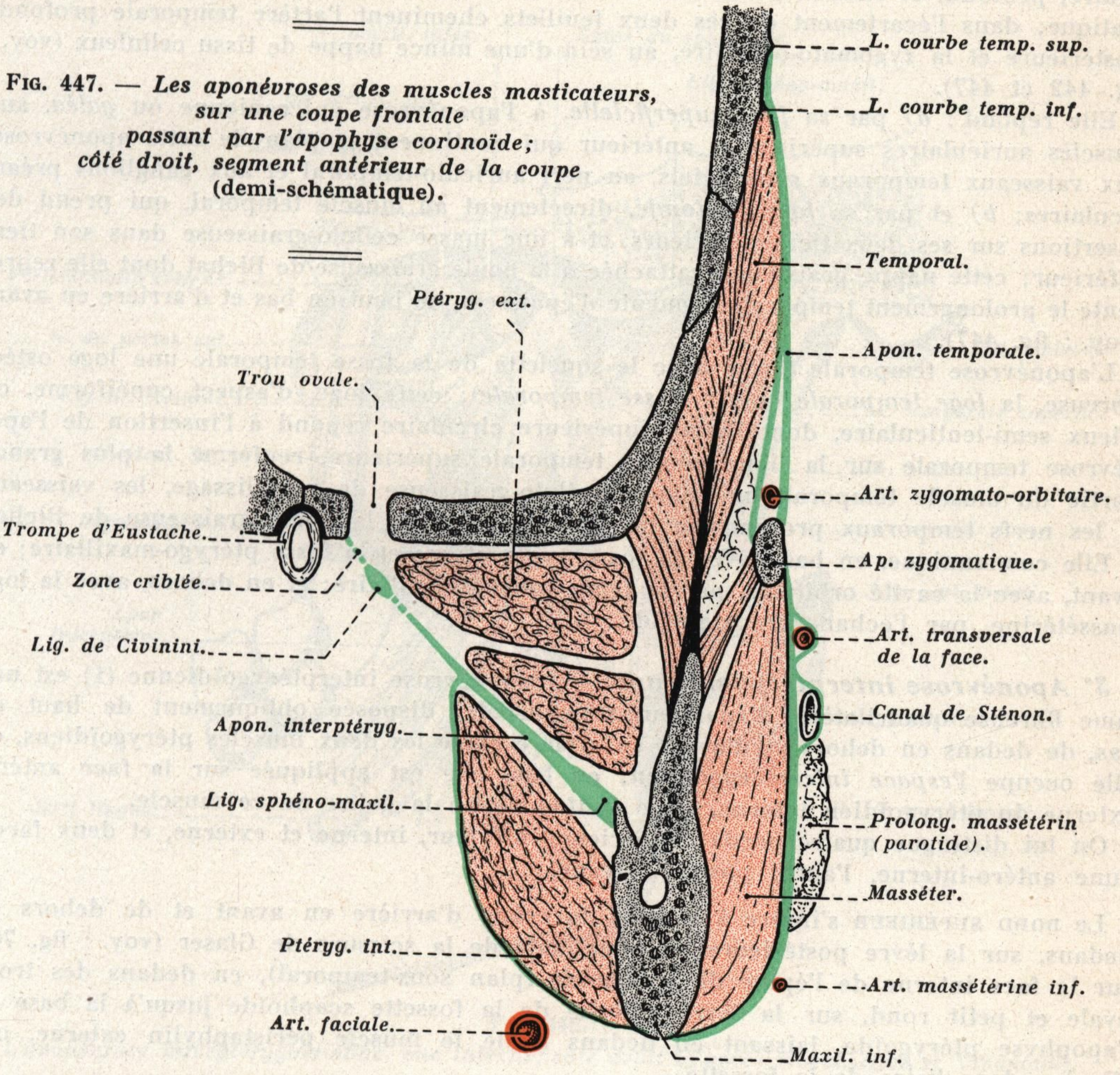

Au niveau de son bord antérieur, l'aponévrose massétérine envoie une expansion qui, après avoir tapissé la face externe de la boule de Bichat, se perd sur l'aponévrose du buccinateur. Au niveau de son bord postérieur, elle adhère à la parotide par l'intermédiaire de la capsule parotidienne.

L'aponévrose massétérine possède une vascularisation artérielle indépendante de celle du muscle; elle lui est fournie par des rameaux de la transversale de la face dans son tiers supérieur, et par des rameaux de la faciale dans ses deux tiers inférieurs.

2° ***Aponévrose temporale.*** — L'aponévrose temporale est une lame fibreuse épaisse, blanche, resplendissante et nacrée, très résistante, qui recouvre extérieurement le muscle

temporal dans sa portion supra-zygomatique, c'est-à-dire dans la partie qui occupe la fosse temporale.

Elle s'insère : en haut, sur toute l'étendue de la ligne courbe temporale supérieure, et sur la bande temporale comprise entre les deux lignes courbes temporales supérieure et inférieure; en avant, sur le bord postérieur de l'os malaire et de l'apophyse orbitaire externe du frontal; et en arrière, sur la crête sus-mastoïdienne. Simple dans ses deux tiers supérieurs, elle se dédouble dans son tiers inférieur en deux feuillets : l'un, superficiel; l'autre, profond, et chacun d'eux s'insère en bas, sur le bord supérieur de l'arcade zygomatique; dans l'écartement de ces deux feuillets cheminent l'artère temporale profonde postérieure et la zygomato-orbitaire, au sein d'une mince nappe de tissu celluleux (voy. : fig. 442 et 447).

Elle répond : *a)* par sa *face superficielle,* à l'aponévrose épicranienne ou *galéa,* aux muscles auriculaires supérieur et antérieur qui continuent le plan de cette aponévrose, aux vaisseaux temporaux superficiels, au nerf auriculo-temporal et aux ganglions préauriculaires; *b)* et par sa *face profonde,* directement au muscle temporal, qui prend des insertions sur ses deux tiers supérieurs, et à une masse cellulo-graisseuse dans son tiers inférieur; cette nappe graisseuse, rattachée à la boule graisseuse de Bichat dont elle représente le prolongement temporal, augmente d'épaisseur de haut en bas et d'arrière en avant (voy. : fig. 447).

L'aponévrose temporale forme avec le squelette de la fosse temporale une loge ostéofibreuse, la *loge temporale* (voy. : *Fosse temporale*); cette loge, d'aspect cunéiforme, ou mieux semi-lenticulaire, dont l'arête supérieure circulaire répond à l'insertion de l'aponévrose temporale sur la ligne courbe temporale supérieure, renferme la plus grande partie du muscle temporal, une nappe cellulo-graisseuse de remplissage, les vaisseaux et les nerfs temporaux profonds et un prolongement de la boule graisseuse de Bichat.

Elle communique, en bas : avec la fosse zygomatique et la fosse ptérygo-maxillaire; en avant, avec la cavité orbitaire, par la fente sphéno-maxillaire; et en dehors, avec la loge massétérine, par l'échancrure sigmoïde.

3° Aponévrose interptérygoïdienne. — L'aponévrose interptérygoïdienne (1) est une lame fibreuse quadrilatère, d'épaisseur très inégale, disposée obliquement de haut en bas, de dedans en dehors et d'avant en arrière entre les deux muscles ptérygoïdiens, où elle occupe l'*espace interptérygoïdien*; en bas, elle est appliquée sur la face antéro-externe du ptérygoïdien interne, et se confond avec la gaine de ce muscle.

On lui distingue quatre bords : supérieur, inférieur, interne et externe, et deux faces, l'une antéro-interne, l'autre postéro-externe.

Le BORD SUPÉRIEUR s'insère à la base du crâne d'arrière en avant et de dehors en dedans, sur la lèvre postérieure ou tympanale de la scissure de Glaser (voy. : fig. 76), sur la face interne de l'épine du sphénoïde (plan sous-temporal), en dedans des trous ovale et petit rond, sur la lèvre externe de la fossette scaphoïde jusqu'à la base de l'apophyse ptérygoïde, laissant en dedans d'elle le muscle péristaphylin externe, qui s'insère dans l'aire de la fossette.

Le BORD INFÉRIEUR, oblique en bas et en avant, se fixe à la face interne de la branche montante, au-dessus et en avant des insertions du ptérygoïdien interne, suivant une ligne oblique en bas et en avant qui s'étend du bord postérieur de la branche montante un peu au-dessus de sa partie moyenne, jusqu'au bord postérieur du mylo-hyoïdien, en passant par la base de l'épine de Spix sur laquelle l'aponévrose se fixe; elle laisse

---

(1) Articles à consulter : HOVELACQUE et VIRENQUE : Les formations aponévrotiques de la région ptérygo-maxillaire chez l'homme et chez quelques mammifères. *Journal de l'Anatomie et de la Physiologie,* 1913, n°s 5 et 6.
HOVELACQUE et VIRENQUE : Les aponévroses interptérygoïdiennes. *Presse médicale,* 1913, n° 82.

l'orifice d'entrée du canal dentaire inférieur *(ostium mandibulare)* au-dessus et en avant d'elle, et elle passe en pont sur la gouttière mylo-hyoïdienne, où elle contribue à la formation du trou mylo-hyoïdien.

Le BORD ANTÉRIEUR et INTERNE s'attache sur le bord postérieur de l'aile externe de l'apophyse ptérygoïde (voy. : fig. 48 et 53); puis de là, il devient libre et tombe sur le maxillaire inférieur, où il se fixe sur sa face interne, un peu en arrière de la dernière grosse molaire, au niveau de la lèvre interne de la fossette sus-rétro-alvéolaire.

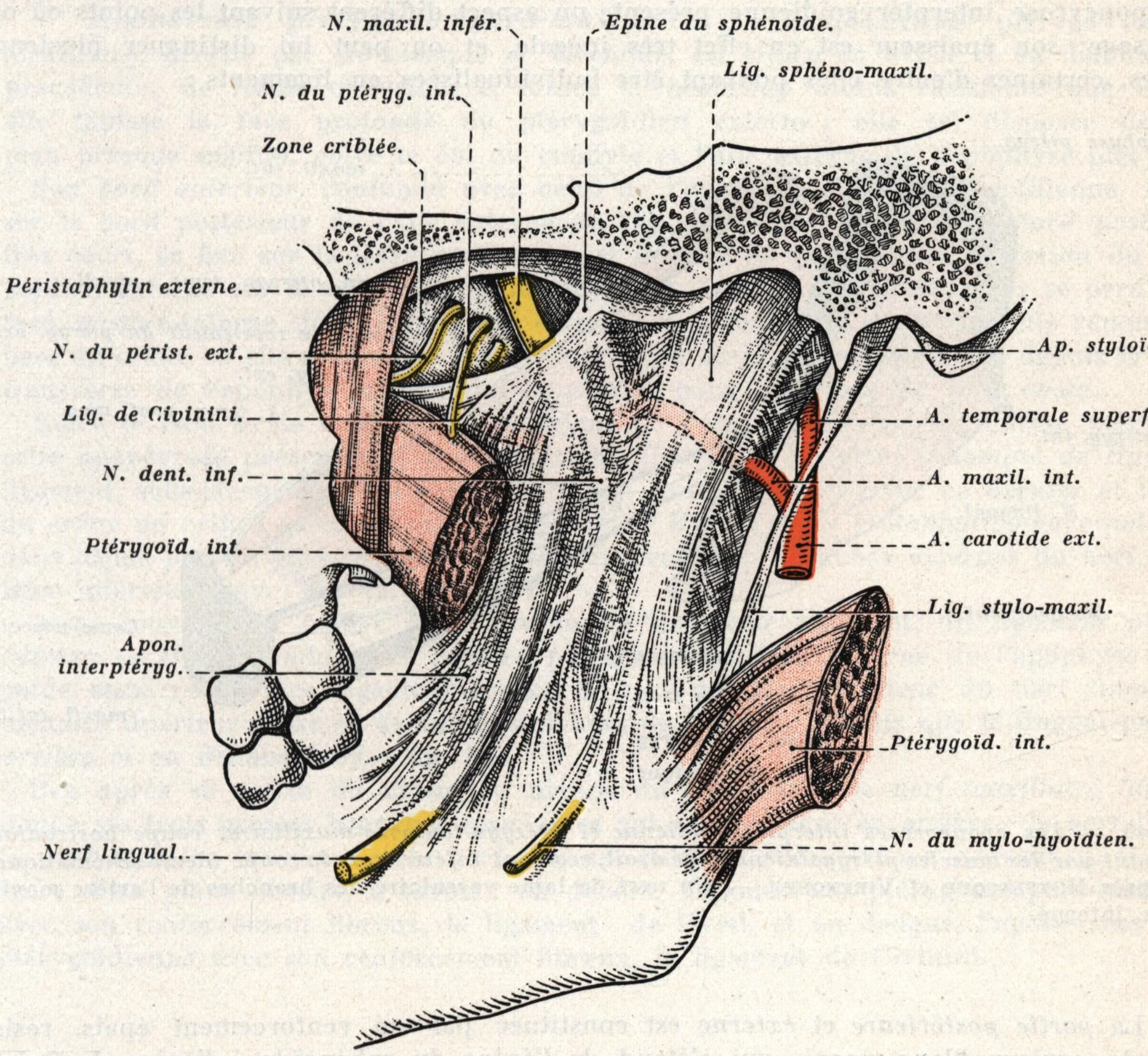

FIG. 448.
L'aponévrose interptérygoïdienne, vue interne; côté droit (d'après HOVELACQUE et VIRENQUE).

Le BORD POSTÉRIEUR et EXTERNE, libre et épais, s'étend verticalement de l'épine du sphénoïde au bord postérieur et à la face interne de la branche montante du maxillaire inférieur, au-dessous et en arrière de l'orifice d'entrée du canal dentaire. Ce bord limite, avec le col du condyle et la face interne de l'articulation temporo-maxillaire, un orifice par lequel s'engagent l'artère maxillaire interne et le nerf auriculo-temporal : c'est la *boutonnière rétro-condylienne de Juvara.*

Au-dessus du ptérygoïdien interne, entre l'apophyse ptérygoïde et le maxillaire inférieur, l'angle antéro-inférieur de l'aponévrose interptérygoïdienne se porte en avant, en

accompagnant le nerf lingual contre la face latérale de la base de la langue *(prolongement lingual),* et là elle s'unit à l'aponévrose péripharyngée.

La FACE ANTÉRO-EXTERNE répond au ptérygoïdien externe, à la branche montante du maxillaire inférieur, à l'artère maxillaire interne et à ses branches, au nerf lingual et au nerf dentaire inférieur (voy. : fig. 445).

La FACE POSTÉRO-INTERNE répond au ptérygoïdien interne et au péristaphylin externe qui la séparent du pharynx et de l'espace maxillo-pharyngien.

L'aponévrose interptérygoïdienne présente un aspect différent suivant les points où on l'envisage; son épaisseur est en effet très inégale, et on peut lui distinguer plusieurs parties, certaines d'entre elles pouvant être individualisées en ligaments :

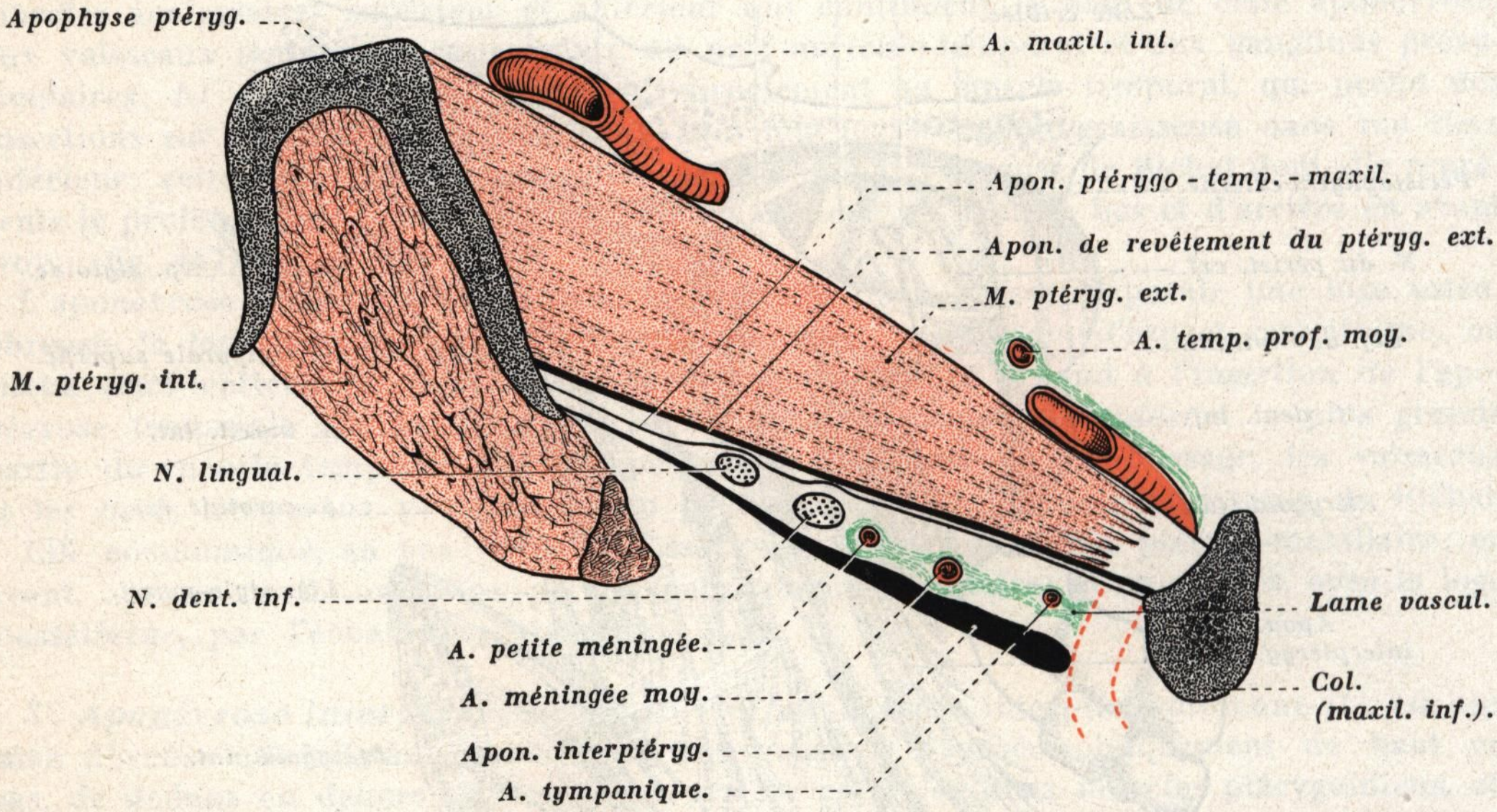

FIG. 449. — *Les aponévroses interptérygoïdienne et ptérygo-temporo-maxillaire; coupe horizontale passant par les muscles ptérygoïdiens, côté droit, segment inférieur de la coupe* (demi-schématique) (d'après HOVELACQUE et VIRENQUE). — *En vert,* la lame vasculaire des branches de l'artère maxillaire interne.

a) La *partie postérieure* et *externe* est constituée par un renforcement épais, résistant, de couleur blanc nacré, qui s'étend de l'épine du sphénoïde à l'épine de Spix : c'est le *ligament sphéno-maxillaire,* auquel il faut adjoindre, d'après certains auteurs (Juvara), un deuxième ligament, le *ligament tympano-maxillaire,* qui s'étend du versant postérieur de la scissure de Glaser au bord postérieur de la branche montante (voy. : fig. 46 et 381).

b) La *partie antérieure* et *supérieure,* disposée presque horizontalement, présente également un épaississement : c'est le *ligament ptérygo-épineux de Civinini,* tendu de l'épine du sphénoïde à l'épine de Civinini, située au tiers moyen du bord postérieur de l'aile externe de l'apophyse ptérygoïde. Ce ligament est situé à quelque distance de la base du crâne, et au-dessus de lui l'aponévrose interptérygoïdienne se continue, très mince, presque pellucide : c'est la *zone criblée* ou *fascia cribriformis* (Rouvière); cette zone est perforée par quelques vaisseaux grêles issus de la maxillaire interne ou de ses branches, et par les trois branches internes grêles du nerf maxillaire inférieur (*nerf du*

ptérygoïdien interne, nerf du péristaphylin externe et *nerf du muscle du marteau*) (voy. : fig. 445, 447 et 448).

Vraisemblablement, l'aponévrose interptérygoïdienne représente, dans sa partie postéro-externe (segment maxillo-glasérien), des faisceaux musculaires appartenant aux muscles masticateurs et en voie de régression, tandis que sa partie antéro-interne ne serait qu'une simple lame de recouvrement (Hovelacque et Virenque); rappelons également que le ligament ptérygo-épineux de Civinini représente selon nous le reliquat fibreux d'un muscle ptérygoïdien accessoire, le ptérygo-épineux.

4° **Aponévrose ptérygo-temporo-maxillaire.** — L'aponévrose ptérygo-temporo-maxillaire, décrite par Hovelacque et Virenque, est située en avant et en dehors de la précédente; de forme quadrilatère, mince et beaucoup moins résistante que celle-ci, elle tapisse la face profonde du ptérygoïdien externe ; elle est disposée dans un plan presque sagittal, entre le col du condyle et l'aile externe de l'apophyse ptérygoïde.

Son *bord antérieur,* confondu avec celui de l'aponévrose interptérygoïdienne, se fixe sur le bord postérieur de l'aile externe de l'apophyse ptérygoïde; son *bord postérieur,* très court, se fixe sur la lèvre postérieure et interne de la fossette d'insertion du ptérygoïdien externe sur le col du condyle (voy. : fig. 449); son *bord inférieur* se perd sur la face postéro-interne du ptérygoïdien externe; par son *bord supérieur,* elle répond à la base du crâne où elle se fixe sur la face inférieure du plan sous-temporal, depuis la racine transverse de l'apophyse zygomatique jusqu'au bord antérieur du trou ovale.

Entre le trou ovale et le bord postérieur de l'aile externe de l'apophyse ptérygoïde, cette aponévrose présente un épaississement fibreux, le *ligament innominé de Hyrtl* ; ce ligament, sous-jacent au bord externe du trou ovale, délimite avec ce dernier et la base du crâne un orifice ostéo-fibreux appelé *trou de Hyrtl (porus crotaphytico-buccinatorius),* dans lequel passent les trois nerfs temporaux profonds, branches externes du nerf maxillaire inférieur (voy. : fig. 49, 50 et 51).

Assez souvent, on trouve à ce niveau un deuxième ligament, dit *ligament ptérygo-pétreux de Henle,* tendu entre le bord postérieur de l'aile externe de l'apophyse ptérygoïde et le rocher; ce ligament sépare le nerf dentaire inférieur du nerf lingual; le dentaire inférieur passe en avant et en dehors du ligament, tandis que le lingual passe en arrière et en dedans (voy. : fig. 50).

Peu après sa sortie du crâne au niveau du trou ovale, le *nerf maxillaire inférieur* donne ses trois grosses branches terminales qui sont d'avant en arrière : le nerf lingual, le nerf dentaire inférieur et le nerf auriculo-temporal; ces troncs nerveux sont situés entre deux plans fibreux, à savoir : en dehors, l'aponévrose ptérygo-temporo-maxillaire avec son renforcement fibreux, le ligament de Hyrtl, et en dedans, l'aponévrose interptérygoïdienne avec son renforcement fibreux, le ligament de Civinini.

VASCULARISATION

1° **Artères.** — Les *Artères* des muscles masticateurs sont fournies par la maxillaire interne, la temporale superficielle et la faciale, branches de la carotide externe.

La *maxillaire interne* fournit : *a)* la *massétérine supérieure,* qui s'engage dans l'échancrure sigmoïde pour aborder le masséter par sa face profonde ; cette artère naît parfois d'un tronc commun avec la temporale profonde moyenne (20 % des cas); parfois aussi, mais plus rarement, de la méningée moyenne (10 % des cas); — *b)* les *temporales profondes antérieure* et *moyenne,* qui abordent le muscle temporal également par sa face profonde; — *c)* et les *ptérygoïdiennes* pour les muscles ptérygoïdiens interne et externe; ces deux muscles reçoivent en outre des rameaux issus de certaines branches collatérales de la maxillaire interne.

La *temporale superficielle* fournit la *temporale profonde postérieure* au muscle temporal et la *transversale de la face,* qui se distribue en grande partie au masséter.

La *faciale* donne la *massétérine inférieure* au masséter et un rameau issu de son coude au ptérygoïdien interne *(artère ptérygoïdienne),* ce rameau étant parfois double.

1° Le **masséter** reçoit : *a)* par sa *face superficielle, l'artère massétérine inférieure,* venue de la faciale ; cette artère souvent la plus volumineuse des branches massétérines, est plus spécialement destinée au faisceau superficiel du muscle ; et des rameaux musculaires venus de la *transversale de la face* ; parmi ceux-ci, on remarque souvent une branche relativement volumineuse qui s'insinue entre les deux chefs du muscle, après avoir traversé le faisceau superficiel *(artère massétérine profonde de Toldt)*; elle se distribue aux deux faisceaux du muscle; — *b)* et par sa *face profonde, l'artère massétérine supérieure*; cette branche traverse de dedans en dehors l'échancrure sigmoïde, en compagnie du nerf massétérin, en se plaçant tantôt en avant, tantôt en arrière de ce nerf; comme ce dernier, elle chemine entre les deux faisceaux du muscle auxquels elle se distribue.

Accessoirement, l'*artère buccale* fournit quelques rameaux à la face profonde du masséter.

Ces différents systèmes artériels présentent de nombreuses et parfois importantes anastomoses à l'intérieur du muscle.

2° Le **muscle temporal** reçoit trois artères par sa face profonde : ce sont les trois *artères temporales profondes, postérieure, moyenne* et *antérieure.* Accessoirement, la temporale superficielle émet quelques rameaux très grêles qui pénètrent dans la loge temporale et se ramifient à la face superficielle du muscle (Salmon).

3° Les **muscles ptérygoïdiens** reçoivent de multiples rameaux issus de la maxillaire interne : ce sont les *artères ptérygoïdiennes*; leur nombre et leur calibre sont variables suivant les sujets; on en compte en moyenne de trois à huit; quelques-unes proviennent souvent de l'origine des grosses branches collatérales de la maxillaire interne ; elles se distribuent plus spécialement à la face antéro-externe des muscles ptérygoïdiens; d'autre part, elles sont plus spécialement destinées au ptérygoïdien externe.

Le ptérygoïdien interne reçoit en outre une *artère ptérygoïdienne* (parfois deux), qui lui vient du coude de l'*artère faciale*; cette artère, flexueuse, se dirige obliquement en haut et en dehors; elle aborde le muscle par sa face antérieure, et se divise en plusieurs branches, les unes ascendantes, les autres descendantes.

Accessoirement, le ptérygoïdien interne reçoit également : *a)* une branche de la palatine ascendante; cette artère, inconstante, aborde le muscle par sa face postéro-interne; — *b)* une branche de l'artère dentaire inférieure; — *c)* et une branche de l'artère alvéolo-antrale; cette dernière, à trajet descendant et à peu près rectiligne, longe les insertions du muscle sur l'apophyse ptérygoïde et s'y distribue.

*2° **Veines.*** — Les *Veines* sont collatérales des artères et se jettent dans les plexus ptérygoïdiens, la veine maxillaire interne, la veine temporale superficielle et la veine faciale, toutes tributaires du système jugulaire externe.

*3° **Lymphatiques.*** — Les *Lymphatiques* des muscles masticateurs ont été étudiés et décrits par Echeverri (1) en 1931. Ils se rendent aux *ganglions préauriculaires, parotidiens* et *sous-maxillaires,* ainsi qu'aux ganglions les plus supérieurs de la *chaîne jugulaire interne.* Ceux du ptérygoïdien externe sont mal connus.

---

(1) Article à consulter : ECHEVERRI : Lymphatiques des muscles masticateurs. *Annales d'Anatomie pathologique et d'Anatomie normale médico-chirurgicale,* 1931, n° 7.

INNERVATION

Les muscles masticateurs sont innervés par le *nerf maxillaire inférieur* ou *nerf masticateur,* branche du trijumeau.

Le *masséter* est innervé par le *nerf massétérin,* branche du nerf temporo-massétérin; ce nerf accompagne les vaisseaux massétérins; il traverse avec eux l'échancrure sigmoïde; puis dirigé obliquement en bas et en avant, il chemine ensuite entre les deux faisceaux du masséter, dans lesquels il se ramifie.

Le *temporal* est innervé par les *trois nerfs temporaux profonds,* antérieur, moyen et postérieur; l'antérieur dérive du nerf temporo-buccal, et le postérieur du nerf temporo-massétérin; le moyen naît directement du maxillaire inférieur. Ces trois nerfs contournent de dedans en dehors la crête sous-temporale de la grande aile du sphénoïde, et, après un trajet ascendant, ils abordent le muscle par sa face profonde.

Le *ptérygoïdien interne* est innervé par un filet qui se détache du tronc commun des nerfs du ptérygoïdien interne, du péristaphylin externe et du muscle du marteau; court et grêle, ce nerf accompagne une des artères ptérygoïdiennes, et après avoir traversé l'un des orifices de la zone criblée de l'aponévrose interptérygoïdienne, le nerf aborde le muscle par sa face profonde près de son bord supérieur (voy. : fig. 448).

Le *ptérygoïdien externe* reçoit des filets du *nerf temporo-buccal* pendant sa traversée entre les deux faisceaux de ce muscle, les uns *ascendants* pour le faisceau supérieur, les autres *descendants* pour le faisceau inférieur; il reçoit en outre quelques filets très grêles du nerf du ptérygoïdien interne.

ACTION DES MUSCLES MASTICATEURS

Les muscles masticateurs sont des muscles extrêmement puissants; ils impriment à la mâchoire inférieure des mouvements d'élévation, de propulsion, de rétropulsion, et de latéralité, encore appelés mouvements de diduction; tous ces mouvements se passent dans les articulations temporo-maxillaires; chacune d'elles étant physiologiquement et mécaniquement décomposable en deux articulations secondaires, temporo-méniscale et ménisco-maxillaire.

Le *masséter* est uniquement *élévateur* de la mâchoire inférieure; sa puissante contraction permet l'application avec force des arcades dentaires inférieures contre les supérieures (dents crochetées); elle se traduit extérieurement par un durcissement caractéristique du muscle : par sa contraction, il devient l'agent principal du *trismus.*

Le *temporal* est *élévateur* de la mâchoire par ses fibres antérieures et moyennes, *rétropulseur* par ses fibres postérieures.

Le *ptérygoïdien interne* est *élévateur* et par suite de son obliquité il imprime également au maxillaire, par sa contraction d'un seul côté, des mouvements de latéralité.

Le *ptérygoïdien externe* présente un rôle différent suivant qu'on envisage la contraction simultanée des deux muscles ou la contraction isolée d'un seul côté; dans le premier cas, il est *propulseur* de la mâchoire inférieure; dans le deuxième cas, il détermine un mouvement de latéralité, et par ce fait est *diducteur.*

L'action combinée de ces muscles détermine un mouvement complexe de circumduction qui permet la trituration des aliments entre les arcades dentaires (pour plus de détails, voy. : *Articulation temporo-maxillaire*).

Le fonctionnement des muscles masticateurs est lié principalement à la *mastication,* et accessoirement à la *préhension* d'un objet quelconque ou des aliments entre les arcades dentaires, ainsi qu'au deuxième temps du *bâillement*; enfin, par les déplacements qu'ils déterminent à la mâchoire inférieure, ils interviennent dans le *langage articulé.*

CENTRES MASTICATEURS

Les *centres moteurs* ou *centres masticateurs* sont situés : *a)* l'un dans la calotte de la protubérance annulaire, au niveau du *noyau masticateur* ou *noyau moteur de la Ve paire*; *b)* l'autre, cortical, dans la zone rolandique, où il occupe la partie inférieure de la frontale ascendante (voy. : *Nerf trijumeau et Région rolandique*).

MUSCLES PEAUCIERS DE LA TÊTE

Les muscles peauciers de la tête sont de petits muscles aplatis, plus ou moins développés suivant les sujets, mais généralement très minces et mal délimités.

D'après leur situation, on les classe en cinq groupes qui sont :

1° Les *muscles peauciers du crâne*, qui comprennent l'*occipital* et le *frontal*.

Fig. 450. *Muscles peauciers de la face, vue antérieure.*

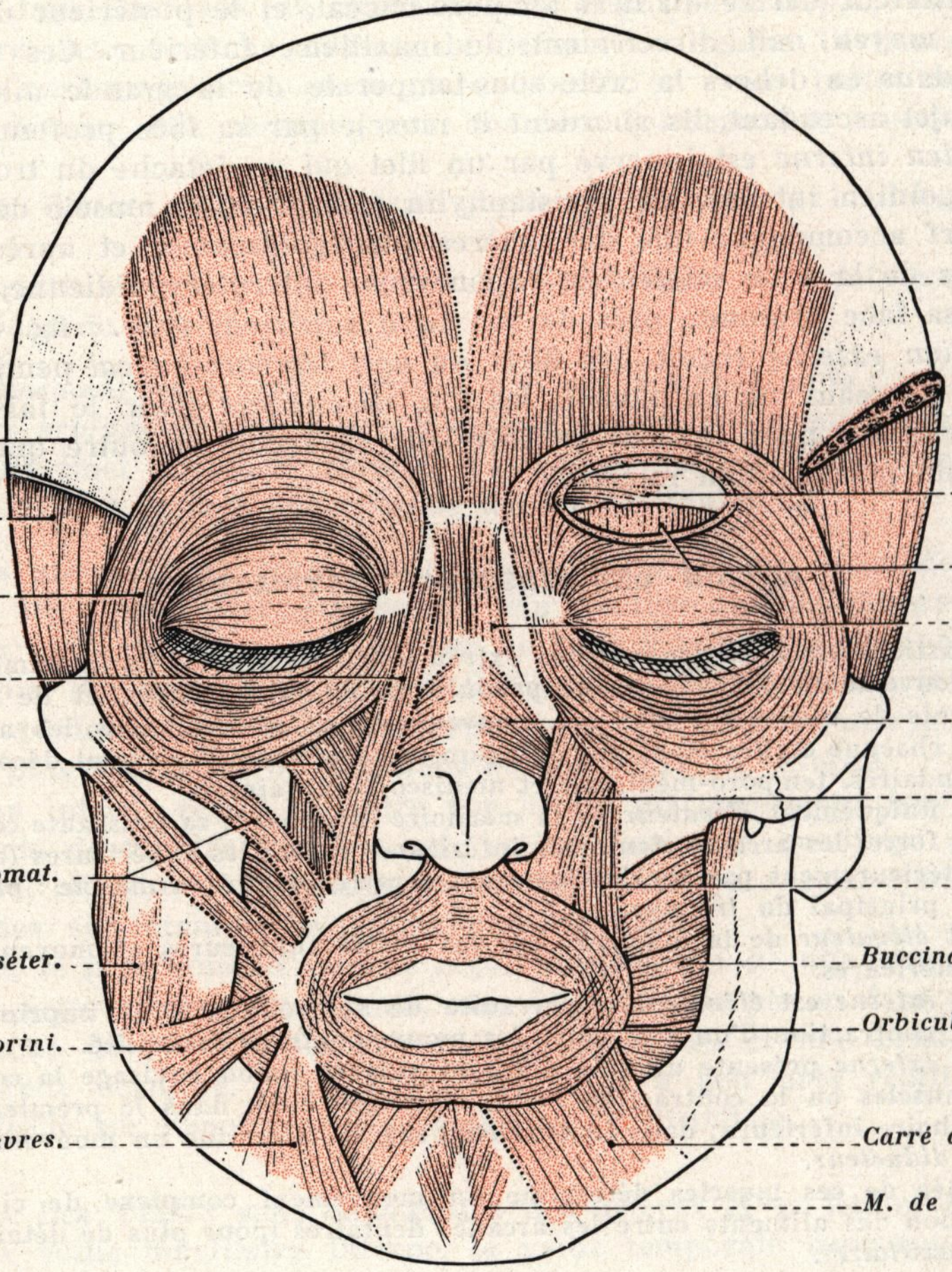

2° Les *muscles peauciers annexés au pavillon de l'oreille*, ou *muscles auriculaires*, au nombre de trois de chaque côté : *antérieur, supérieur* et *postérieur*; à ce groupe, il faudrait ajouter les muscles intrinsèques du pavillon de l'oreille, qui sont également des muscles peauciers (voy. : *Muscles du pavillon de l'oreille*, tome V).

3° Les *muscles peauciers du nez*, qui sont, dans la partie supérieure du nez, le *pyramidal*, et dans la partie inférieure le *transverse du nez*, le *dilatateur de la narine* et le *myrtiforme*.

4° Les *muscles des paupières et du sourcil* qui sont : l'*orbiculaire des paupières*, le *muscle sourcilier* et le *muscle abaisseur du sourcil*.

5° Et les *muscles peauciers annexés aux lèvres, à la joue* et *au menton*, qui sont les plus nombreux, et qui comprennent le *buccinateur*, le *grand* et le *petit zygomatiques*, l'*orbiculaire des lèvres*, le *muscle compresseur des lèvres*, l'*élévateur commun de la lèvre supérieure et de l'aile du nez*, l'*élévateur propre de la lèvre supérieure*, le *canin*, le *carré du menton*, le *triangulaire des lèvres*, le *muscle de la houppe du menton*, le *risorius de Santorini* et les *muscles incisifs supérieurs* et *inférieurs*.

A l'exception de l'orbiculaire des lèvres, tous les muscles peauciers de la tête sont pairs et symétriquement disposés.

CARACTÈRES COMMUNS. — Ces muscles présentent trois caractères communs primordiaux : 1° ils possèdent une insertion cutanée mobile, alors que l'autre insertion, fixe, occupe soit le squelette cranio-facial, soit les aponévroses *(galéa)* ou les ligaments de voisinage, soit les cartilages de l'aile du nez ou de l'oreille externe; 2° ils sont tous innervés par le *nerf facial* (VIIe paire); 3° pour la plupart, ils sont disposés autour des orifices naturels de la face et sont annexés aux paupières, sourcils, narines, pavillon de l'oreille et lèvres; ils sont dilatateurs ou constricteurs de ces orifices.

Du point de vue fonctionnel, certains d'entre eux présentent un rôle antagoniste, conditionné par la direction des faisceaux de leurs fibres charnues (verticaux, obliques, orbiculaires); ce sont les *muscles de la mimique* et de l'*expression de la physionomie*; ils interviennent en outre chez l'homme dans la parole, le chant, l'acte de siffler ou de souffler (muscles des lèvres et buccinateur); certains ont un rôle de défense (orbiculaire des paupières et sourcilier); enfin, chez les animaux, les muscles des lèvres sont destinés à la préhension des aliments et de la boisson.

MUSCLE OCCIPITO-FRONTAL

Le *muscle occipito-frontal*, ou *peaucier du crâne (muscle épicranien d'Albinus)*, est un muscle digastrique mince, aplati, impair et médian, qui s'étend d'avant en arrière sur la convexité du crâne, de la ligne courbe occipitale supérieure aux téguments des régions frontale et sourcilières. Il est constitué par *quatre* parties musculaires, les deux *occipitaux* en arrière et les deux *frontaux* en avant, et par une aponévrose intermédiaire, dite *aponévrose épicranienne*; mais tandis que les occipitaux sont séparés entre eux sur la ligne médiane par un prolongement de l'aponévrose épicranienne, les frontaux sont adossés l'un à l'autre par leur bord interne, et forment un plan charnu continu qui recouvre la face antérieure de l'écaille du frontal.

1° Muscle occipital. — Le muscle occipital présente une forme quadrilatère; mince et aplati, il recouvre sous les téguments du cuir chevelu la partie postéro-latérale de l'écaille de l'occipital, sus-jacente à la ligne courbe occipitale supérieure.

Insertions. — Il s'insère par de courtes fibres aponévrotiques : *a)* à la face postérieure de l'écaille de l'occipital, sur la *ligne courbe occipitale suprême*, un peu au-dessus des deux tiers externes de la ligne courbe occipitale supérieure; *b)* et sur la partie la plus postérieure de la face externe de l'apophyse mastoïde, au-dessus et en avant des insertions du sterno-cléido-mastoïdien (voy. : fig. 61, 76 et 194).

Les fibres charnues issues de cette ligne d'insertion se dirigent verticalement, puis elles se terminent sur le bord postérieur de l'aponévrose épicranienne, suivant une ligne courbe concave en bas.

Rapports. — Le muscle répond : *a)* par sa *face superficielle*, aux téguments et aux ramifications du grand nerf occipital d'Arnold et de l'artère occipitale; *b)* par sa *face profonde*, à la boîte cranienne, dont il est séparé par une couche celluleuse de glisse-

ment. Son *bord interne* limite avec celui du côté opposé un espace trapézoïdal, dont la petite base répond à la protubérance occipitale externe; cet espace intermusculaire est occupé par un prolongement de l'aponévrose épicranienne, qui vient se fixer à la fois sur les bords du muscle et sur la protubérance occipitale externe; son *bord externe* répond à la base de l'apophyse mastoïde et au muscle auriculaire postérieur.

Muscle occipital transverse ou transverse de la nuque de Schultze. — Le *muscle occipital transverse*, ou *transverse de la nuque de Schultze (transversus nuchæ)*, ou *petit muscle occipital de Santorini*, est un muscle inconstant, rare dans la race blanche, très fréquent chez les Malais (Koster), aplati et très grêle; de forme triangulaire à sommet interne, il est couché transversalement au-dessous de la ligne courbe occipitale supérieure.

Il s'insère sur le versant externe de l'inion et sur la partie adjacente de la ligne courbe occipitale supérieure, au-dessus des insertions du trapèze, en recouvrant la partie la plus élevée de ce muscle; il se termine sur la gaine du sterno-cléïdo-mastoïdien et sur la partie postérieure de la face externe de l'apophyse mastoïde; quelques-unes de ses fibres les plus supérieures se continuent dans le muscle auriculaire postérieur.

2° ***Muscle frontal.*** — Le muscle frontal est un muscle quadrilatère, mince et aplati; il occupe les régions frontale et intersourcilière (glabelle).

Insertions. — Le frontal se détache du bord antérieur de l'aponévrose épicranienne suivant une ligne courbe, convexe en haut, située à la partie moyenne de l'écaille du frontal. Ses fibres charnues, dirigées en bas et en avant, se terminent dans le derme cutané des régions sourcilière et intersourcilière; ses faisceaux externes et moyens surcroisent la portion orbitaire de l'orbiculaire des paupières et le muscle sourcilier, alors que ses faisceaux internes s'entrecroisent avec les fibres charnues du pyramidal du nez.

Le frontal ne présente à sa terminaison que des insertions cutanées et ne possède aucune insertion osseuse.

Rapports. — Il répond : *a)* par sa *face superficielle,* à la peau qui le recouvre et à laquelle il adhère, et aux ramifications sous-cutanées des vaisseaux et nerfs sus-orbitaires et frontaux internes; *b)* par sa *face profonde,* à l'écaille du frontal, et plus spécialement aux bosses frontales qu'il recouvre et dont il est séparé par un tissu celluleux lâche de glissement, dans lequel se produisent les épanchements séro-sanguins au cours des traumatismes du front (bosses séro-sanguines), aux branches profondes des vaisseaux et nerfs sus-orbitaires et frontaux internes. Son *bord interne* est confondu sur la ligne médiane avec celui du côté opposé.

3° ***Aponévrose épicranienne.*** — L'*aponévrose épicranienne* ou *galéa* ou *épicrâne* est une lame fibreuse en forme de calotte sphérique, qui recouvre la convexité du crâne sur laquelle elle se moule; elle est interposée entre les muscles peauciers du crâne (muscles occipito-frontal et auriculaires supérieurs et antérieurs) (voy. : fig. 452).

De forme quadrilatère et à contour irrégulier, elle est moulée sur le sommet de la tête.

Son *bord postérieur* envoie un prolongement médian entre les muscles occipitaux ; il se fixe sur les parties latérales de la protubérance occipitale externe (inion) et sur la partie adjacente de la ligne courbe occipitale supérieure, au-dessus des insertions du trapèze et du sterno-cléïdo-mastoïdien (voy. : fig. 63).

Son *bord antérieur,* formé par deux lignes concaves en avant et en bas, envoie également un court prolongement triangulaire entre les deux frontaux (voy. : fig. 450).

Latéralement, elle donne insertion aux muscles auriculaires supérieur et antérieur ; enfin, très amincie, elle se fixe sur la crête sus-mastoïdienne *(linea temporalis),* sur le conduit auditif externe, et par des fibres profondes elle se fixe à l'arcade zygomatique et à la partie voisine de l'aponévrose temporale; au-dessous de l'arcade zygomatique, elle se perd dans les téguments de la région massétérine et de la région malaire (voy. : fig. 442).

Sa *face superficielle* est rattachée au derme du cuir chevelu par de nombreux tractus

fibreux qui délimitent entre eux de petites logettes dans lesquelles se placent de minuscules lobules adipeux. Sa *face profonde* est séparée du crâne osseux ou plus exactement du périoste péricranien ou péricrâne par une couche de tissu celluleux lâche entièrement dépourvu de graisse, véritable *espace de glissement* : c'est l'*espace épicranien*, lieu de développement des épanchements séro-sanguins dans les traumatismes du crâne (bosses séro-sanguines); c'est par l'intermédiaire de cet espace celluleux que le cuir chevelu se mobilise sur le crâne, et c'est aussi par son intermédiaire que dans les traumatismes craniens l'on peut voir le cuir chevelu se décoller du crâne sur une assez grande étendue (scalpe).

L'aponévrose épicranienne représente le reliquat, par transformation fibreuse, de la partie moyenne disparue d'un muscle occipito-frontal primitif, le *musculus epicranius*; cette aponévrose est, par rapport aux muscles occipital et frontal, ce qu'est l'aponévrose des dentelés par rapport aux muscles petits dentelés postérieurs.

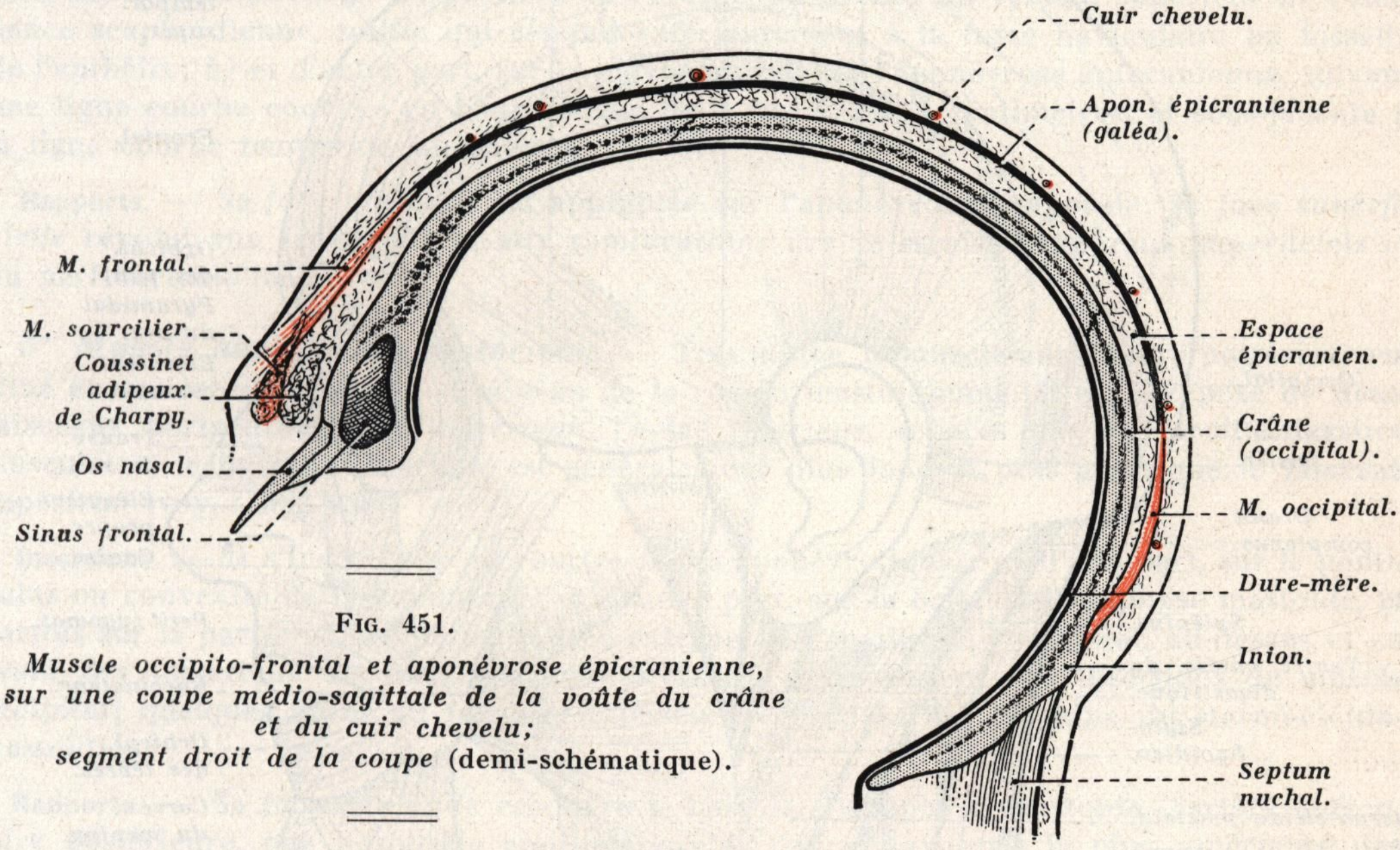

FIG. 451.

Muscle occipito-frontal et aponévrose épicranienne, sur une coupe médio-sagittale de la voûte du crâne et du cuir chevelu; segment droit de la coupe (demi-schématique).

ACTION DU MUSCLE OCCIPITO-FRONTAL. — La contraction du muscle occipito-frontal mobilise le cuir chevelu et le déplace dans le sens antéro-postérieur.

Ayant son seul point fixe en arrière sur l'écaille de l'occipital, le muscle occipital en se contractant est *tenseur de l'aponévrose épicranienne*; sa contraction sert de point d'appui au frontal qui, tirant la peau du sourcil de bas en haut, devient alors *élévateur des sourcils*, et secondairement des *paupières supérieures*. Il est antagoniste des muscles sourciliers, abaisseurs des sourcils et pyramidaux du nez; en outre, la contraction du frontal fait apparaître les rides transversales du front; toujours contracté dans l'écarquillement des yeux, il caractérise le regard attentif et la volonté de voir; c'est le *muscle de l'attention*.

MUSCLES AURICULAIRES

Les *muscles auriculaires* ou *muscles extrinsèques du pavillon de l'oreille* sont au nombre de trois, que l'on distingue d'après leur situation en muscles auriculaires antérieur, supérieur et postérieur.

Divergents par leurs fibres de part et d'autre de l'oreille externe, les trois muscles s'insèrent d'une part, sur le cartilage du pavillon de l'oreille, et d'autre part, sur le squelette et les aponévroses voisines.

1° ***Muscle auriculaire antérieur.*** — Situé en avant du pavillon, dans la partie antérieure et inférieure de la région temporale, un peu au-dessus de l'arcade zygomatique, le muscle auriculaire antérieur est un petit muscle mince, aplati, et rayonné en éventail (voy. : fig. 452).

Insertions. — Il s'insère, par un mélange de fibres tendineuses et charnues, sur la face interne de l'épine de l'hélix, et sur la partie antérieure de l'éminence de la conque.

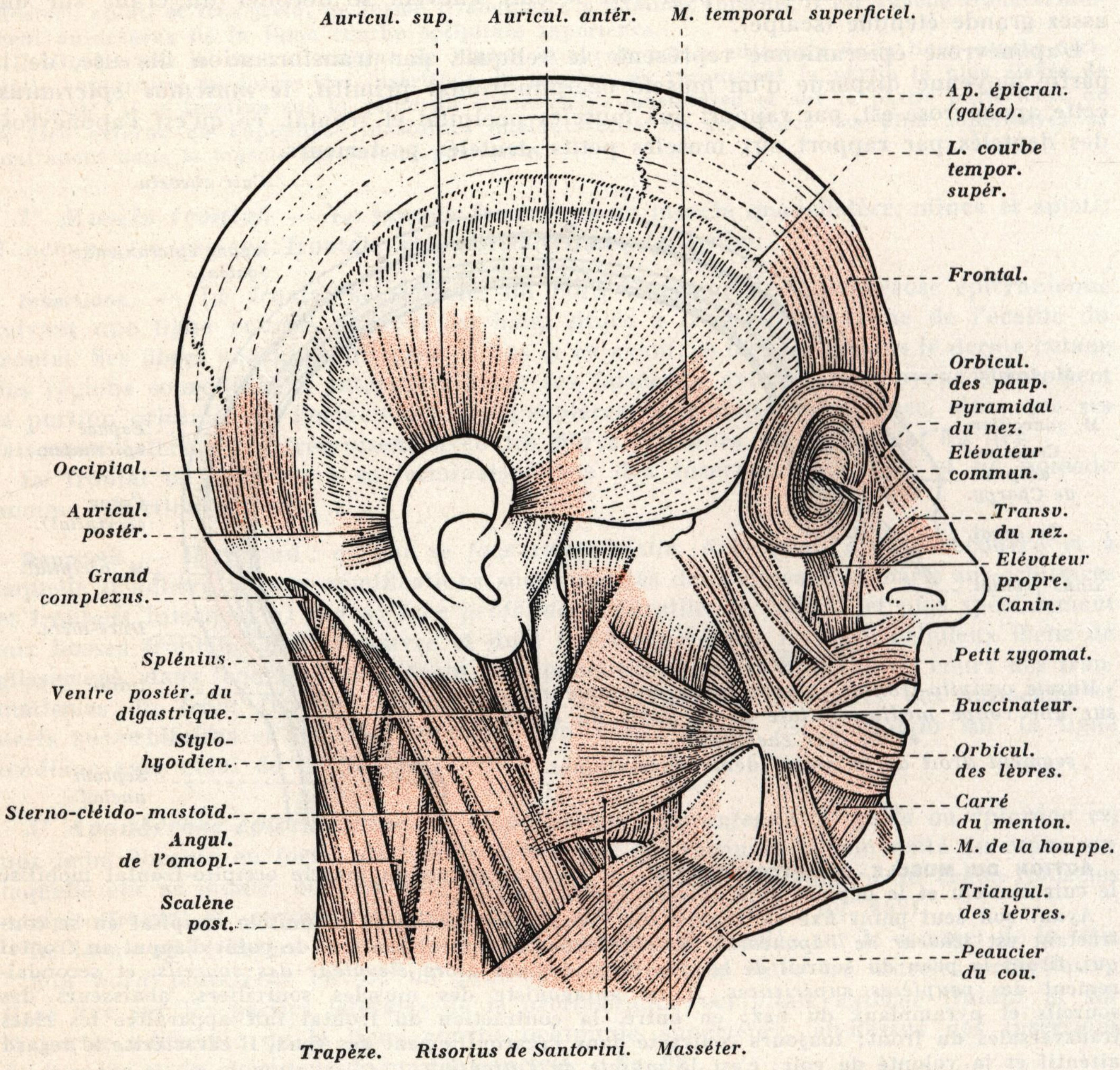

FIG. 452. — *Muscles peauciers de la tête et muscles du cou, vue latérale droite.*

De cette insertion, les fibres inférieures se dirigent horizontalement d'arrière en avant; les fibres supérieures obliquement de bas en haut et d'arrière en avant, pour se terminer sur l'aponévrose épicranienne.

Rapports. — Par sa *face profonde*, il repose sur l'aponévrose temporale, qui le sépare du muscle temporal sous-jacent; sa *face superficielle*, recouverte par la peau, est croisée par les vaisseaux temporaux superficiels et par le nerf auriculo-temporal.

Muscle temporal superficiel de Sappey. — Le *muscle temporal superficiel de Sappey* ou *épicranio-temporal de Henle,* est un muscle inconstant, très grêle, aplati, quadrilatère, qui occupe la partie antérieure de la région temporale, où il se place entre le muscle auriculaire antérieur et le frontal. Dirigé obliquement d'arrière en avant et de bas en haut, et légèrement rayonné, ses insertions postérieures et antérieures se font sur l'aponévrose épicranienne; ce muscle rudimentaire semble continuer en avant l'auriculaire antérieur, dont il est parfois séparé par un épaississement arciforme de l'aponévrose épicranienne, sur lequel se fixent les fibres charnues des deux muscles; cet épaississement est considéré par certains anatomistes (Charpy) comme une véritable *intersection fibreuse.*

2° ***Muscle auriculaire supérieur.*** — Le muscle auriculaire supérieur est le plus développé des trois muscles auriculaires; mince et de forme quadrilatère et radiée, il occupe la région pariétale.

Insertions. — Il s'insère : *a)* d'une part, par de courtes fibres aponévrotiques, sur la face interne du cartilage du pavillon de l'oreille, au niveau du versant supérieur de l'éminence scaphoïdienne, saillie qui répond extérieurement à la fosse naviculaire ou fossette de l'anthélix; *b)* et d'autre part, sur la partie latérale de l'aponévrose épicranienne, suivant une ligne courbe convexe en haut, longue de 2 cm. 1/2 à 3 centimètres, et sous-jacente à la ligne courbe temporale supérieure.

Rapports. — Sa *face profonde* est appliquée sur l'aponévrose temporale; sa *face superficielle* répond aux téguments et aux ramifications des vaisseaux temporaux superficiels et du nerf auriculo-temporal.

3° ***Muscle auriculaire postérieur.*** — Très mince, le muscle auriculaire postérieur est situé en arrière de l'oreille, au niveau de la région mastoïdienne. Il est composé de deux faisceaux horizontaux, l'un *supérieur,* l'autre *inférieur,* séparés par un étroit interstice musculaire; le faisceau inférieur est généralement plus long et plus grêle que le faisceau supérieur (voy. : fig. 452).

Insertions. — Il s'insère par de courtes fibres aponévrotiques: *a)* d'une part, sur le ponticulus ou convexité de la conque; *b)* et d'autre part, sur la base de l'apophyse mastoïde, et parfois sur la partie adjacente de la face externe de l'écaille de l'occipital, au-dessus et en avant des insertions du sterno-cléido-mastoïdien, et au-dessous des insertions du muscle occipital; quelques fibres du faisceau inférieur se perdent sur la gaine du sterno-cléido-mastoïdien.

Rapports. — Sa *face profonde* recouvre la base de l'apophyse mastoïde, l'artère auriculaire postérieure, que le muscle applique contre l'os, et la partie la plus supérieure des insertions du sterno-cléido-mastoïdien; sa *face superficielle* répond aux téguments et aux ramifications des branches mastoïdienne et auriculaire du plexus cervical superficiel et du rameau auriculaire postérieur du facial.

ACTION DES MUSCLES AURICULAIRES. — Les muscles auriculaires sont des muscles rudimentaires chez l'homme, dont l'action sur l'oreille externe est des plus réduite. Prenant leur point fixe sur le squelette voisin ou sur l'aponévrose épicranienne préalablement fixée, tous les trois sont orientateurs du pavillon de l'oreille et dilatateurs de la conque et de l'orifice externe du conduit auditif externe; l'auriculaire antérieur est protracteur, l'auriculaire supérieur est élévateur et l'auriculaire postérieur et rétracteur du pavillon de l'oreille.

MUSCLES DU NEZ

Le nez possède : *a)* quatre muscles propres *(muscles intrinsèques)* qui sont pairs, à savoir : le *pyramidal du nez* en haut, le *transverse du nez* et le *dilatateur de la narine* sur les côtés, et le *myrtiforme* en bas; *b)* et des *muscles communs* avec la lèvre supérieure et la commissure labiale, qui sont l'élévateur commun de la lèvre supérieure et de l'aile du nez, et le faisceau nasal du triangulaire des lèvres.

*1° **Pyramidal du nez.*** — Le muscle pyramidal du nez est un petit muscle allongé, pair et symétriquement disposé, mince, rectangulaire, qui occupe la partie supérieure du dos du nez et la région de la glabelle; il correspond à peu de chose près à l'os propre du nez qu'il recouvre en grande partie (voy. : fig. 452 et 453).

Insertions. — Il s'insère : *a) en bas,* par une lame fibreuse sur le cartilage latéral de l'aile du nez (cartilage triangulaire); sur la face externe ou superficielle de l'os nasal, près des bords inférieur et interne de cet os, où son insertion présente la forme d'un L; et sur le bord supérieur de l'aponévrose dorsale du nez tendue entre les deux muscles transverses du nez; — *b)* et *en haut,* sur la face profonde des téguments de la région intersourcilière (glabelle), par l'intermédiaire de faisceaux charnus entrecroisés avec des faisceaux venus du muscle frontal.

Au niveau des insertions cutanées mobiles des deux muscles frontal et pyramidal du nez, on constate ainsi une interpénétration des fibres charnues, mais non la continuité d'un muscle dans l'autre.

Au niveau de la glabelle, c'est-à-dire près de sa terminaison, les deux muscles droit et gauche s'adossent et échangent entre eux quelques fibres sur la ligne médiane (Cruveilhier).

Rapports. — Il répond : *a)* par sa *face profonde* à l'os propre du nez et à la bosse frontale moyenne, dont il est séparé par du tissu celluleux lâche qui permet le glissement du muscle sur le plan osseux; à ce niveau chemine un rameau nasal de l'artère angulaire, qui s'engage dans le *foramen nasale*; *b)* et par sa *face superficielle* aux téguments du dos du nez auxquels il adhère dans sa partie supérieure, et aux rameaux nasaux de l'artère faciale.

Son *bord externe* longe l'élévateur commun de l'aile du nez et de la lèvre supérieure, et répond à l'orbiculaire des paupières et aux vaisseaux angulaires; son *bord interne,* juxta-médian, répond au muscle du côté opposé (voy. : fig. 453).

*2° **Transverse du nez.*** — Le transverse du nez est un petit muscle aplati triangulaire *(triangulaire du nez),* très mince, qui croise en écharpe la partie moyenne du nez.

Insertions. — Situé au-dessus du sillon qui limite en haut la volute du nez : *a)* il naît, sur le dos du nez par l'intermédiaire d'une lame aponévrotique tendue entre les deux muscles transverses : c'est *l'aponévrose dorsale du nez*; les faisceaux charnus issus de cette aponévrose se dirigent obliquement vers le sillon naso-génien; — *b)* il se termine sur la face profonde des téguments de la région; les fibres les plus postérieures du muscle se continuent avec le myrtiforme.

Rapports. — Par sa *face profonde,* il recouvre le cartilage latéral de l'aile du nez, et par sa *face superficielle,* il répond aux téguments de l'aile du nez et au muscle élévateur commun de l'aile du nez et de la lèvre supérieure (voy. : fig. 453).

*3° **Dilatateur de la narine.*** — Le dilatateur de la narine est un petit muscle aplati, triangulaire, très court et très mince, qui occupe l'aile du nez; il s'étend d'arrière en avant sur la partie inférieure de l'aile du nez, depuis le sillon naso-génien jusqu'à la partie antérieure du bord inférieur de l'aile du nez (voy. : fig. 453).

Insertions. — Il s'insère : *a) en arrière,* sur la face profonde de la peau du sillon naso-génien, où ses insertions se confondent avec celles du myrtiforme et du transverse du nez; *b)* et *en avant,* sur la face profonde des téguments qui recouvrent toute l'étendue du bord inférieur de la narine (voy. : fig. 453).

*4° **Muscle myrtiforme.*** — Le myrtiforme est un petit muscle aplati, quadrilatère, à fibres verticales, qui s'étendent du bord postérieur de la narine au bord alvéolaire du maxillaire supérieur.

Insertions. — Il s'insère : *a) en bas,* sur le maxillaire supérieur, au niveau de la partie inférieure de la fossette myrtiforme et sur la bosse canine; *b) en haut,* sur la face profonde des téguments qui recouvrent la partie la plus postérieure de la sous-cloison et le bord postérieur de la narine jusqu'à l'aile du nez; ses fibres les plus externes contournent l'aile du nez et se continuent dans le transverse (voy. : fig. 145).

Rapports. — Il répond : *a)* par sa *face postérieure,* au maxillaire supérieur, sur lequel il repose; *b)* et par sa *face antérieure,* à la muqueuse du vestibule qui le tapisse, à l'orbiculaire des lèvres et à l'élévateur commun de la lèvre supérieure et de l'aile du nez.

ACTION DES MUSCLES DU NEZ. — Hormis le pyramidal, qui ne possède aucune action sur le nez, bien qu'il occupe la région nasale, tous les autres muscles agissent sur la narine et sont : *a)* soit *dilatateurs,* c'est-à-dire qu'ils agrandissent l'orifice narinaire, tels que le dilatateur de la narine et le transverse du nez; *b)* soit *constricteurs* de la narine, c'est-à-dire qu'ils rétrécissent l'orifice narinaire, tel le myrtiforme; en plus, ce dernier muscle est abaisseur de l'aile du nez.

Le *pyramidal du nez* est abaisseur des téguments de la région intersourcilière, c'est le *muscle dépresseur de la glabelle,* donc antagoniste du frontal.

Sa contraction bilatérale abaisse les téguments de la région intersourcilière, ainsi que la tête des sourcils; elle détermine des plis cutanés transversaux à la racine du nez et le sillon médian intersourcilier; en tant que muscle de la mimique, il donne par sa contraction de la dureté au regard, il exprime particulièrement la menace : c'est le *muscle de l'agression.*

MUSCLES DES PAUPIÈRES ET DU SOURCIL

Les paupières et la région sourcilière possèdent de chaque côté : *a)* trois muscles peauciers principaux qui sont : l'*orbiculaire des paupières,* le *muscle sourcilier* et l'*abaisseur du sourcil*; *b)* et accessoirement, des *fibres du muscle frontal.*

Orbiculaire des paupières.

L'*orbiculaire des paupières* est un muscle aplati, mince, elliptique, formé de faisceaux concentriques qui circonscrivent l'orifice palpébral et qui sont imbriqués excentriquement les uns par rapport aux autres à la manière des tuiles d'un toit.

A la paupière supérieure, des intervalles conjonctifs où glissent les fibres du releveur séparent les faisceaux charnus.

Il occupe les paupières, dont il dépasse les limites extérieures en recouvrant le bord de l'orifice orbitaire.

Si l'orbiculaire des paupières affecte une disposition à peu près symétrique par rapport à la fente palpébrale, il n'en est plus de même par rapport à un axe vertical passant par le milieu de cette fente; du côté de la commissure palpébrale interne, le muscle est étroit, mais dense, et ne dépasse guère 1 centimètre de largeur; par contre, du côté de la commissure palpébrale externe, les fibres charnues sont dissociées, plus étalées; et le muscle présente à ce niveau une largeur d'environ 3 centimètres (Winckler).

L'orbiculaire des paupières n'est pas orienté dans un plan frontal; ce fait tient à ce qu'il épouse les différences de niveau du squelette avoisinant le pourtour de l'orifice antérieur de l'orbite. La partie externe de l'orbiculaire qui recouvre l'os malaire et l'apophyse orbitaire externe du frontal est située sur un plan plus postérieur que la partie interne, fronto-maxillaire; cette dernière a tendance à se placer dans un plan presque sagittal.

Aussi bien du point de vue topographique que du point de vue fonctionnel, on peut distinguer à l'orbiculaire des paupières deux parties concentriques : *a)* l'une, *marginale,* qui occupe toute la hauteur des paupières supérieure et inférieure : c'est la *partie palpébrale (pars palpebralis)*; *b)* l'autre, *périphérique,* excentrique par rapport à la précédente,

qui recouvre le squelette du rebord orbitaire et s'étend même au delà de ce dernier : c'est la *partie orbitaire (pars orbitalis)*; tandis que la première partie intervient principalement dans l'occlusion habituelle, sans effort des paupières, la seconde ne se contracte que dans l'occlusion avec effort des paupières.

1° Partie palpébrale.

Suivant la situation des faisceaux charnus par rapport, d'une part, au bord libre des paupières et à ses éléments glandulaires et pileux, et d'autre part, au squelette fibro-élastique des paupières : tarse et *septum orbitale* (voy. : *Constitution anatomique des pau-*

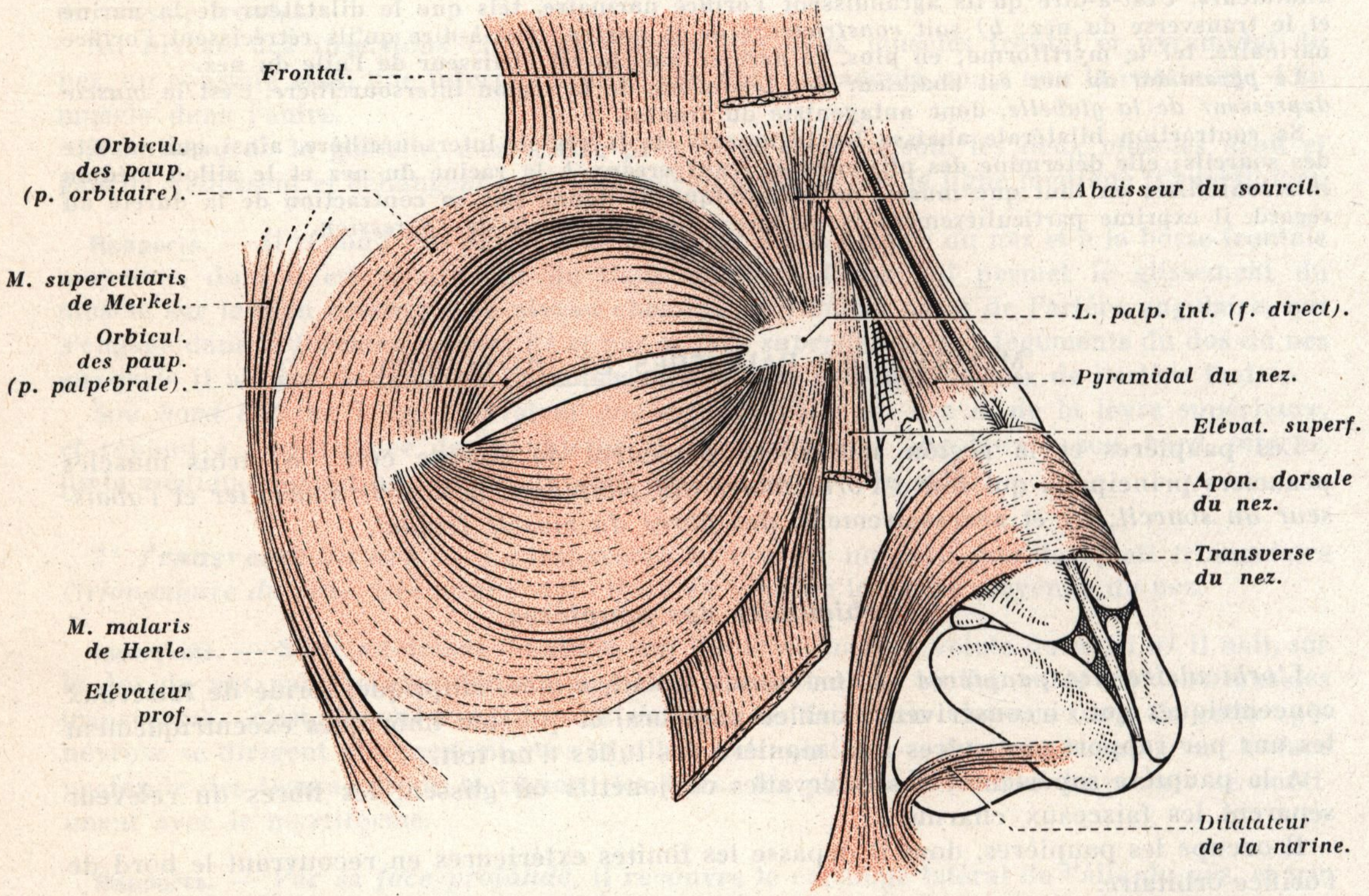

FIG. 453. — *Muscles peauciers du nez et orbiculaire des paupières, côté droit.*

pières, tome V), la partie palpébrale peut se subdiviser à son tour en quatre portions qui sont : une portion marginale préciliaire, une portion marginale rétrociliaire, une portion prétarsale et une portion préseptale (voy. : fig. 454).

a) Portion marginale préciliaire. — La *portion marginale préciliaire* est constituée par des faisceaux charnus qui longent le bord libre de chaque paupière; elle est située en avant des bulbes pileux des cils.

Ces faisceaux se détachent : *a)* de l'extrémité déjà bifurquée du tendon direct du ligament palpébral interne; *b)* et de la crête lacrymale postérieure, de part et d'autre de l'insertion du tendon réfléchi de ce ligament et en avant des insertions du muscle de Horner, tout en restant distincts de ce muscle (Winckler).

Cette portion charnue s'applique tout d'abord devant chaque conduit lacrymal, et les

faisceaux musculaires de chaque paupière se rejoignent un peu en dehors de la commissure palpébrale, après avoir abandonné au bord libre des paupières, quelques pinceaux de fibres qui forment des arceaux d'autant plus longs que l'on se rapproche davantage de cette commissure.

Ces faisceaux, dont quelques-uns s'entrecroisent, se jettent sur un tendon aplati qui lui-même se fixe sur la face antérieure du ligament palpébral externe; par l'intermédiaire de ce tendon, ils vont s'insérer sur le tubercule de Whitnall, situé sur la face orbitaire de l'os malaire.

La portion marginale préciliaire est plus développée à la paupière supérieure qu'à la paupière inférieure, ce qui s'explique peut-être par la plus grande mobilité de la paupière supérieure.

b) **Portion marginale rétrociliaire.** — La *portion marginale rétrociliaire,* ou *muscle ciliaire de Riolan,* est disposée parallèlement à la précédente, près du bord libre de chaque paupière; mais elle s'en distingue par sa situation plus profonde.

Elle est située entre les bulbes pileux des cils et les glandes de Moll en avant, et la conjonctive palpébrale en arrière. Haut de 1 mm. 1/2 et épais de 1 millimètre environ, le muscle de Riolan est constitué par des fibres striées très fines; en outre, il est traversé par les conduits excréteurs des glandes de Meibomius, qui divisent ce muscle en deux plans : l'un *antérieur* ou *prétarsal,* l'autre *postérieur* ou *rétrotarsal,* ce dernier beaucoup moins important que le premier.

En dedans, le muscle de Riolan s'insère sur la face postérieure du tendon réfléchi du ligament palpébral interne, de la même façon que la portion marginale préciliaire sur le tendon direct; puis les faisceaux charnus destinés à chaque paupière longent les faces en regard des conduits lacrymaux, la face inférieure du conduit lacrymal supérieur et la face supérieure du conduit lacrymal inférieur; ensuite ils croisent la face antérieure de la dilatation ampullaire (segment sacciforme) des conduits lacrymaux, pour se placer dans la paupière, derrière les bulbes pileux des cils et les glandes de Moll.

Vers la commissure palpébrale externe, le muscle de Riolan se fusionne avec la portion marginale préciliaire, et il se termine comme elle sur le ligament palpébral externe, et par son intermédiaire sur le tubercule de Whitnall; assez souvent, le ligament palpébral externe est dédoublé en deux moitiés, l'une supérieure, l'autre inférieure, près de son insertion tarsale; c'est dans l'angle d'ouverture de ces deux faisceaux tendineux que se terminent les portions marginales pré- et rétrociliaires.

c) **Portion prétarsale.** — La *portion prétarsale,* excentrique par rapport aux deux portions précédentes, est placée en avant des tarses, sur un plan antérieur par rapport à la portion marginale préciliaire; son bord périphérique correspond assez exactement aux sillons palpébraux supérieur et inférieur. Cette portion est relativement mince et toujours moins épaisse à sa partie périphérique qu'à sa partie centrale, principalement chez l'adulte; toutefois, chez le fœtus, elle est, toute proportion gardée, plus développée que chez l'adulte (Winckler).

Elle se présente sous l'aspect d'un muscle annulaire aplati, interrompu seulement à sa partie interne par le ligament palpébral interne.

Ses fibres charnues constitutives se détachent du bord supérieur et de la face antérieure du tendon direct du ligament palpébral interne; elles décrivent un trajet annulaire dans les deux paupières en passant en avant du ligament palpébral externe; puis elles se terminent en se fixant sur la face postérieure du tendon direct du ligament palpébral interne qu'elle sépare du sac lacrymal.

d) **Portion préseptale.** — La *portion préseptale* est placée excentriquement par rapport à la précédente; elle représente la portion périphérique de la partie palpébrale de l'orbiculaire des paupières; elle est située devant le septum orbitaire, où elle est com-

prise entre les sillons palpébraux et les rebords orbitaires supérieur et inférieur; bien qu'elle empiète nettement sur l'os malaire en dehors, elle présente cependant la même disposition et la même forme annulaire que la précédente.

Elle se détache : *a)* de la partie supérieure de la crête de l'unguis (crête lacrymale postérieure); *b)* du bord supérieur du tendon réfléchi du ligament palpébral interne; *c)* et du dôme lacrymal (*muscle tenseur du dôme lacrymal* ou *muscle lacrymal antérieur de Gerlach*).

Les faisceaux charnus, condensés à leur origine, s'étalent dans la paupière supérieure; puis ils passent sans interruption dans la paupière inférieure en avant du ligament palpébral externe; près de leur terminaison, les fibres charnues se condensent à nouveau, puis elles se fixent : *a)* sur la face postérieure du tendon direct du ligament palpébral

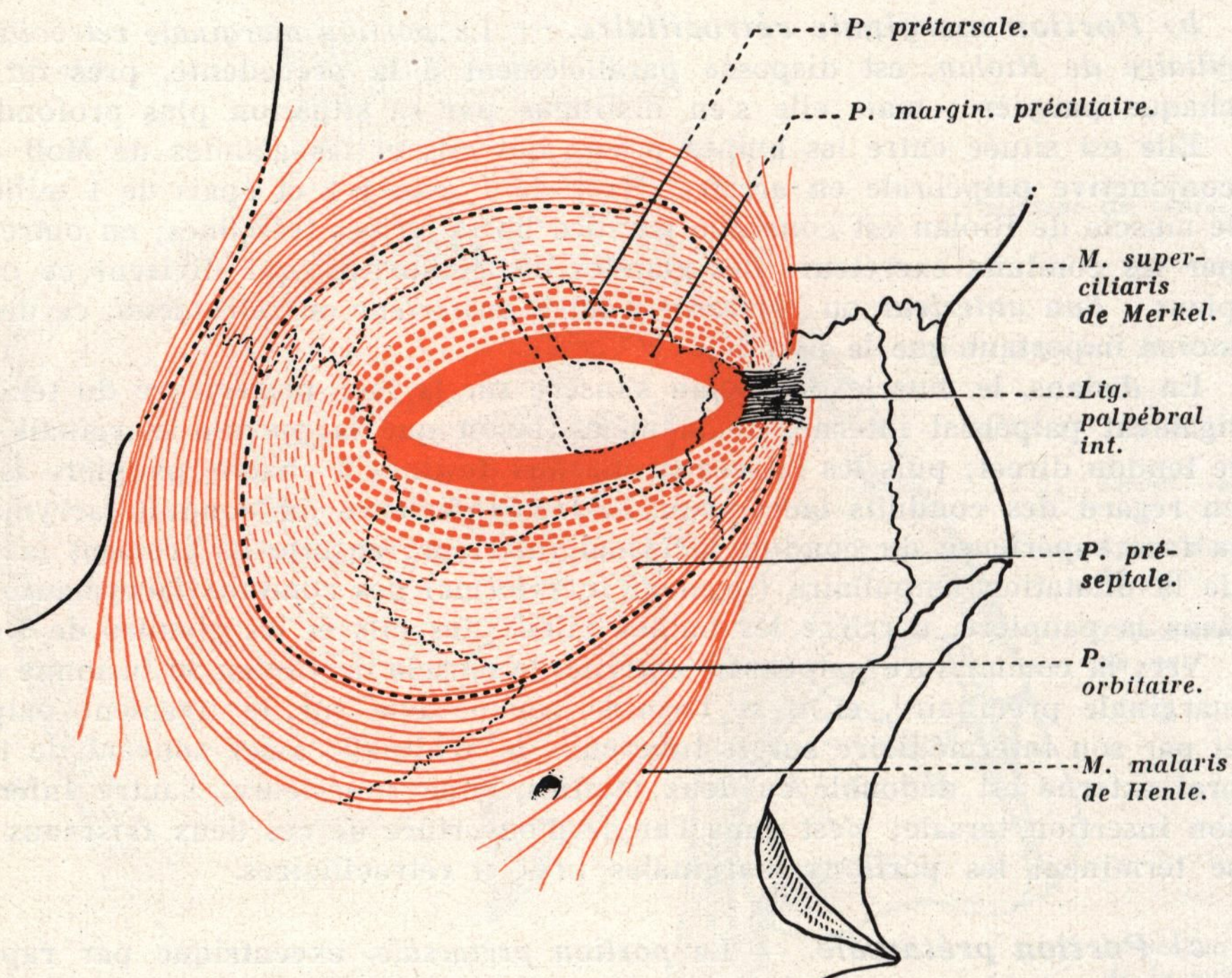

Fig. 454. *Constitution de l'orbiculaire des paupières; vue antérieure, côté droit* (schématique).

interne; *b)* sur la crête lacrymale antérieure, dans la partie immédiatement sous-jacente à l'insertion de ce tendon; *c)* enfin, par quelques fibres éparses, sur la face antérieure du sac lacrymal.

A la partie interne de la paupière, il existe donc un écartement très net entre l'insertion d'origine et l'insertion terminale de la portion palpébrale (voy. : fig. 454).

2° Partie orbitaire.

La partie orbitaire recouvre les régions situées au delà de l'arcade orbitaire, débordant largement en dehors le bord antéro-supérieur de l'os malaire.

Elle présente l'aspect d'un ruban ovalaire, étroit en dedans, large en dehors, et interrompu seulement en dedans au niveau de ses insertions.

Elle naît suivant une insertion linéaire incurvée, longue de 18 millimètres environ : *a)* sur la partie la plus élevée de la face cutanée de la branche montante du maxillaire

supérieur; *b)* et sur le versant antérieur du rebord orbitaire du frontal, jusqu'au voisinage de l'échancrure sus-orbitaire; cette ligne d'insertion croise la suture fronto-maxillaire (voy. : fig. 151 et 191).

Après un trajet circulaire autour de l'orbite, la partie orbitaire de l'orbiculaire des paupières se termine suivant une insertion linéaire oblique, longue de 18 millimètres environ, sur le rebord inférieur de l'orbite, depuis la suture maxillo-malaire jusqu'à l'insertion du tendon direct du ligament palpébral interne (Winckler).

Dans son ensemble, l'insertion de la partie orbitaire de l'orbiculaire des paupières décrit un arc de cercle qui circonscrit le tiers interne de l'orifice antérieur de l'orbite *(orbicularis oculi)* depuis l'échancrure sus-orbitaire jusqu'à la suture maxillo-malaire; toutefois cette ligne d'insertion est interrompue, au niveau de la branche montante du maxillaire supérieur, par le passage contre l'os des vaisseaux angulaires et des vaisseaux et nerfs frontaux internes qui s'engagent les uns et les autres sous une petite arcade fibreuse. Ainsi donc, la surface d'insertion (surface presque linéaire) de la portion orbitaire de l'orbiculaire des paupières présente trois segments : supérieur, moyen et inférieur. Le segment moyen très court est compris entre les arcades fibreuses des vaisseaux précités, et d'autre part, il se trouve légèrement en retrait par rapport aux segments extrêmes (voy. : fig. 191 et 205).

Faisceaux divergents. — A la périphérie de la partie orbitaire du muscle orbiculaire des paupières se détachent, principalement des parties interne et externe du muscle, des faisceaux divergents qui se perdent dans les téguments du sourcil pour les supérieurs, et de la région de la pommette pour les inférieurs; les faisceaux supérieurs forment le *muscle superciliaris de Merkel*; les faisceaux inférieurs constituent le *muscle malaris de Henle,* et pour chacun d'eux on distingue deux parties; l'une médiale, l'autre latérale; la contraction de leurs fibres plisse finement la peau de la région (voy. : fig. 453 et 454).

En résumé, de l'étude des différentes portions du muscle orbiculaire des paupières, il faut retenir : 1° que seules les portions marginales pré- et rétrociliaire ne présentent pas un trajet circulaire, et sont interrompues latéralement en dehors, et qu'elles se fixent en dedans et en dehors sur le squelette de la cavité orbitaire par l'intermédiaire des *ligaments palpébraux*; 2° que les portions prétarsale et préseptale ont une disposition circulaire, sans contracter d'insertions à la partie externe de l'orbite; 3° que la portion prétarsale ne présente aucune insertion osseuse; 4° et que la partie orbitaire ne présente aucune connexion avec les ligaments palpébraux.

***

RAPPORTS. — On distingue au muscle orbiculaire des paupières deux faces, l'une superficielle, l'autre profonde.

Sa *face superficielle* répond à la peau dont elle est séparée par le tissu cellulaire souscutané, sillonné verticalement par les tractus fibreux du releveur de la paupière supérieure.

Sa *face profonde* répond : *a)* dans sa *partie palpébrale,* à la couche cellulaire rétromusculaire qui sépare le muscle, du tarse et du septum orbitaire; cette couche renferme de nombreux vaisseaux sanguins et des nerfs, et plus spécialement les arcs artériels palpébraux et le réseau artériel prétarsien; *b)* et, dans sa *partie orbitaire,* au squelette qui borde le pourtour de l'orifice orbitaire, au muscle sourcilier, aux vaisseaux et nerfs sus-orbitaires et frontaux internes; enfin cette partie recouvre les insertions supérieures des muscles petit zygomatique, élévateur propre de la lèvre supérieure et élévateur commun de la lèvre supérieure et de l'aile du nez (voy. : *Constitution anatomique des paupières,* tome V).

INNERVATION. — L'orbiculaire des paupières est innervé par les filets palpébraux de la branche temporo-faciale du facial; ses filets nerveux pénètrent le muscle par sa face profonde.

ACTION. — Antagoniste du releveur de la paupière supérieure pour sa partie palpébrale, et du frontal pour sa partie orbitaire, la contraction de l'orbiculaire des paupières : *a)* détermine l'occlusion de celles-ci en mettant leurs bords libres en contact (les paupières restent écartées dans la paralysie faciale); *b)* favorise l'écoulement des larmes de dehors en dedans, et par compression contre le globe oculaire, il active leur engagement dans les conduits lacrymaux; *c)* et dilate le sac lacrymal.

Muscle de Horner.

Le *muscle de Horner* (1) ou *muscle lacrymal postérieur,* découvert par Duverney (2) en 1749, est un petit muscle aplati, triangulaire, bifurqué, situé en arrière du sac lacrymal; il représente la *portion lacrymale de l'orbiculaire des paupières (pars lacrimalis).*

Compris entre le septum orbitaire en arrière et le tendon réfléchi du ligament palpébral interne, qui le sépare du sac lacrymal en avant, le muscle de Horner s'insère sur la crête de l'unguis sur une hauteur de 8 millimètres environ, immédiatement en arrière de l'insertion du tendon réfléchi qu'il déborde en haut et en bas (voy. : fig. 151 et 163).

Ses fibres se dirigent transversalement en dehors, appliquées contre la face postérieure du tendon réfléchi; après un court trajet de 4 à 5 millimètres, elles se bifurquent en deux faisceaux : l'un *supérieur,* l'autre *inférieur*; chacun d'eux s'applique à la face postérieure des conduits lacrymaux, qu'il entoure en demi-gouttière; certaines de ses fibres se prolongent jusqu'au bord libre des paupières, en dehors des points lacrymaux, où elles se mêlent aux fibres de la portion marginale de l'orbiculaire des paupières.

Comme l'orbiculaire, il est innervé par le facial; sa paralysie entraîne l'écoulement permanent des larmes ou *épiphora.*

Il favorise l'écoulement des larmes en comprimant les canaux lacrymaux et le sac lacrymal.

Muscle sourcilier.

Le *muscle sourcilier,* ou *muscle corrugator,* est un petit muscle arciforme, à concavité inférieure, qui occupe la partie interne du sourcil sur l'arcade orbitaire; il est sous-jacent à la partie orbitaire de l'orbiculaire des paupières, et pour l'apercevoir il faut sectionner ce muscle (voy. : fig. 450).

Insertions. — Il s'insère : *a)* en dedans, par trois ou quatre petits faisceaux tendineux superposés, sur la partie la plus interne de l'arcade sourcilière, à 10 ou 12 millimètres au-dessus de la suture fronto-nasale, et très près de la ligne médiane; *b)* et en dehors, par de multiples et minuscules pinceaux de fibres charnues, qui s'entrecroisent avec les fibres de l'orbiculaire des paupières et du muscle frontal, sur la face profonde de la peau des sourcils, en dehors de l'échancrure sus-orbitaire.

Rapports. — Sa *face superficielle* est recouverte par l'orbiculaire des paupières (partie orbitaire) et par le frontal, qui le sépare de la peau et du tissu cellulaire sous-cutané; sa *face profonde* est séparée de l'os frontal, et plus spécialement de l'arcade sourcilière, par le coussinet adipeux du sourcil de Charpy et par les vaisseaux et nerfs sus-orbitaires (voy. : fig. 451).

---

(1) Anatomiste américain (1793-1854).

(2) La plupart des anatomistes étrangers le désignent sous le nom de *muscle de Duverney-Horner.*

Innervation. — Il est innervé par le facial (filets palpébraux supérieurs).

ACTION. — La contraction de ce muscle rapproche et fronce les sourcils en déterminant la formation de rides verticales sur la région intersourcilière, en même temps qu'il attire en bas la tête du sourcil; par l'aspect qu'il donne à la physionomie, il traduit la douleur et la colère : c'est le *muscle de la douleur.*

L'orbiculaire des paupières, le sourcilier et le pyramidal du nez représentent la *triade* des *muscles défenseurs de l'œil,* soit contre une lumière excessive, en rétrécissant le champ visuel, soit contre les corps étrangers, et c'est ainsi qu'ils se contractent : *a)* en présence d'une lumière trop vive; *b)* chez la plupart des *myopes*; *c)* dans la vision de loin, chez presque tous les sujets dans les travaux minutieux (enfilage d'une aiguille); *d)* et dans l'exposition au vent ou à la poussière (Charpy).

Muscle abaisseur du sourcil.

Au niveau de la tête du sourcil on observe la présence de fibres charnues verticales ou obliques.

Confondues par la plupart des auteurs, tantôt avec l'orbiculaire des paupières et plus spécialement avec le *muscle superciliaris de Merkel,* tantôt au contraire avec le sourcilier, ces fibres ont été individualisées depuis déjà fort longtemps par Artl (1863) qui les a décrites sous le nom de *muscle abaisseur du sourcil.*

Insertions. — Très variable dans son développement et parfois même inconstant, ce petit muscle peaucier de forme triangulaire à sommet inférieur fixe, et à base supérieure mobile s'insère : *a)* en bas, sur la face cutanée de la branche montante du maxillaire supérieur, immédiatement au-dessus du tendon direct du ligament palpébral interne, et en arrière des insertions de l'élévateur commun de la lèvre supérieure et de l'aile du nez; *b)* en haut, il se perd dans les téguments de la tête du sourcil et de la région de la glabelle où ses fibres s'enchevêtrent avec celles des muscles sourcilier et frontal (voy. : fig. 145 et 453).

Rapports. — Lorsque l'abaisseur du sourcil est très développé, son *bord externe* oblique en haut, en dehors et en avant, recouvre en partie la portion orbitaire de l'orbiculaire des paupières et se confond avec le *muscle superciliaris.* Son *bord interne* entre en rapport avec le pyramidal du nez.

Ses insertions inférieures (osseuses) sont croisées superficiellement, c'est-à-dire en dehors, par la veine angulaire, anastomose tendue entre la veine faciale et la veine ophtalmique supérieure.

Innervation. — Comme les muscles sourcilier et orbiculaire, il est innervé par les filets palpébraux supérieurs du facial.

ACTION. — Par sa contraction, ce muscle abaisse la tête du sourcil qu'il rapproche du nez et de l'angle interne de l'œil; il agit synergiquement avec le sourcilier. Il est antagoniste du muscle frontal.

Déplacements du sourcil. — Le sourcil est soumis à l'action de trois muscles qui sont : *a)* le *frontal* qui est *élévateur du sourcil* et des téguments du front; *b)* l'*abaisseur du sourcil* qui, comme son nom l'indique, abaisse la moitié interne du sourcil; *c)* et le *sourcilier* qui est *adducteur* du sourcil en même temps qu'*abaisseur.* En conséquence, le sourcil ne se déplace que dans trois sens : en haut, en bas et en dedans; il ne peut se déplacer en dehors, du fait qu'aucune fibre charnue n'agit sur lui dans ce sens.

MUSCLES DES LÈVRES, DE LA JOUE ET DU MENTON

Suivant la direction de leurs fibres charnues, et par conséquent suivant leur action physiologique, les muscles des lèvres comprennent trois groupes musculaires qui sont : un groupe constricteur, un groupe dilatateur de l'orifice buccal, et un groupe adducteur de la commissure labiale.

Les *muscles constricteurs* sont au nombre de deux : l'orbiculaire des lèvres et le muscle compresseur des lèvres, ou muscle de Klein.

Les *muscles dilatateurs* sont au nombre de onze de chaque côté, à savoir : l'élévateur commun de la lèvre supérieure et de l'aile du nez, l'élévateur propre de la lèvre supérieure, le petit et le grand zygomatique, le canin, le buccinateur, le risorius de Santorini, le triangulaire des lèvres et le carré du menton (voy. : fig. 455).

Les *muscles adducteurs de la commissure labiale* sont les muscles incisifs supérieur et inférieur.

A ces trois groupes, il faut ajouter le *muscle de la houppe du menton* affecté plus spécialement à la région mentonnière qu'à la lèvre inférieure.

Ces muscles n'occupent les régions labiales ou commissurales qu'au niveau de leurs insertions mobiles. Parmi ces muscles, le buccinateur, les zygomatiques et le risorius de Santorini occupent en grande partie la joue; enfin le triangulaire des lèvres, le carré du menton et le muscle de la houppe occupent la région mentonnière.

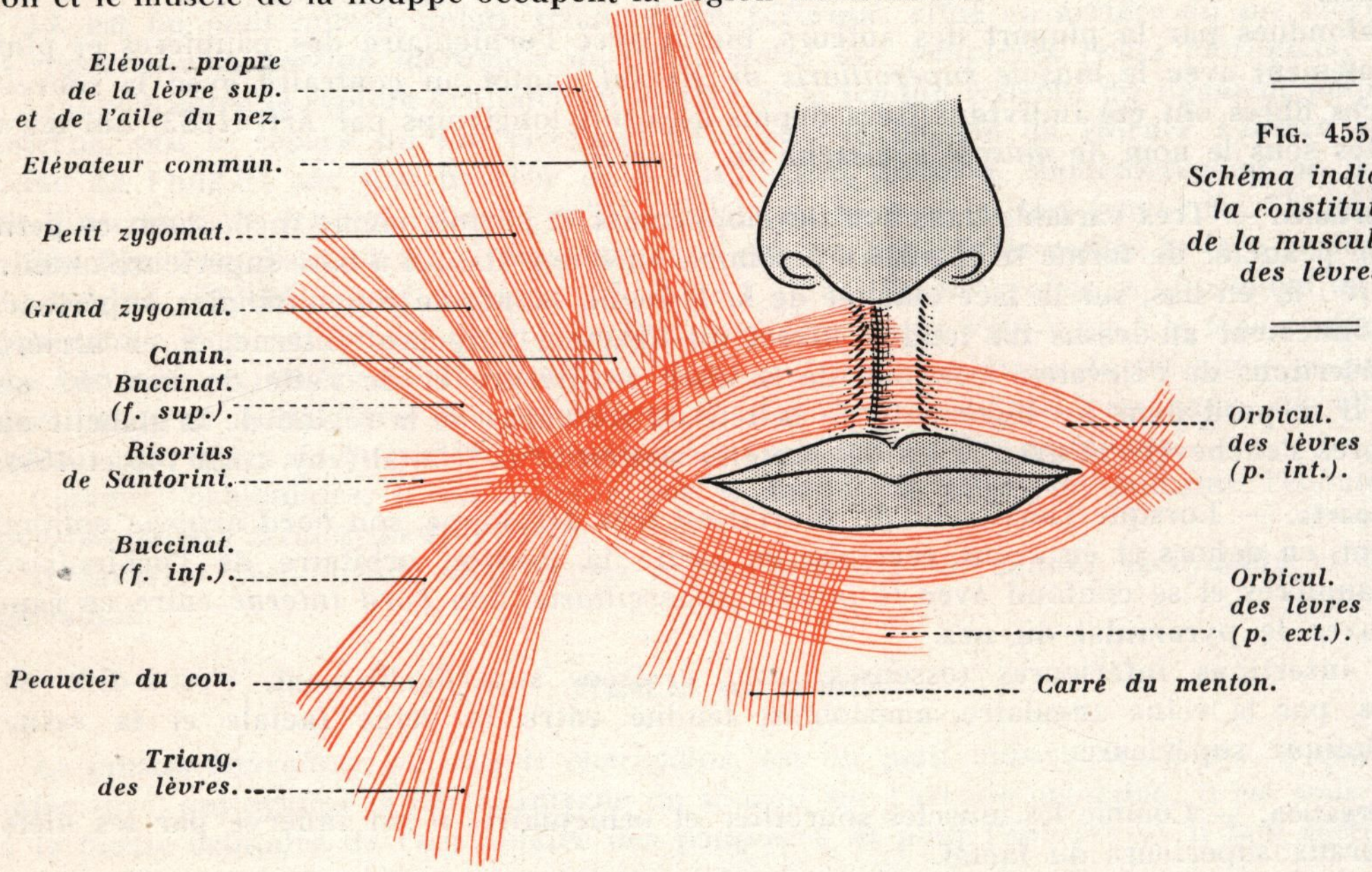

FIG. 455. *Schéma indiquant la constitution de la musculature des lèvres.*

Orbiculaire des lèvres.

Le muscle orbiculaire des lèvres, situé dans l'épaisseur des lèvres supérieure et inférieure, est disposé à la manière d'une ellipse à grand diamètre transversal, autour de l'orifice buccal.

Il est constitué par deux parties charnues : *a)* l'une, *concentrique* ou *interne*, formée de fibres intrinsèques : c'est *l'orbiculaire interne* ou *principal; b)* l'autre, *excentrique* ou *externe*, formée en grande partie de fibres d'emprunt issues des muscles voisins : c'est l'*orbiculaire externe* ou *accessoire*.

A ces deux portions de l'orbiculaire des lèvres, il faut en ajouter une troisième, dite *muscle de Klein*, ou *muscle compresseur des lèvres*, formée par des faisceaux de fibres cutanéo-muqueux à direction antéro-postérieure.

INSERTIONS ET DESCRIPTION. — 1° ***L'orbiculaire interne ou principal*** constitue le véritable *sphincter oris*; il occupe le bord libre des lèvres. Il est formé de deux faisceaux labiaux : *a)* l'un, *supérieur,* dont les fibres sont incurvées à concavité inférieure; *b)* l'autre, *inférieur,* dont les fibres se rapprochent de l'horizontale.

Les fibres constitutives de ces deux faisceaux s'entrecroisent au niveau de chaque commissure labiale, sur un plan situé un peu au-dessous de l'horizontale qui passe par la fente labiale, puis elles s'éparpillent pour se terminer sur les téguments de la commissure pour la plupart, alors que quelques-unes se fixent à la muqueuse.

Son bord marginal est libre, tandis que son bord périphérique est partiellement recouvert par les fibres de l'orbiculaire externe.

2° ***L'orbiculaire externe ou accessoire,*** plus mince que le précédent, est constitué par des fibres extrinsèques fournies aux lèvres par les muscles voisins, à savoir : *a) à la lèvre supérieure,* par le faisceau nasal du triangulaire des lèvres, les faisceaux inférieurs ou ascendants du buccinateur et le risorius de Santorini; *b) et à la lèvre inférieure,* par le canin et les fibres supérieures ou descendantes du buccinateur; *c) enfin, dans chaque lèvre* participent à la constitution de l'orbiculaire externe, les fibres des muscles incisifs (voy. : plus loin).

Toutes les fibres charnues de ces muscles s'entrecroisent au niveau de la commissure, en passant dans la lèvre sus ou sous-jacente, pour se fixer à la face profonde des téguments. (Pour le *muscle de Klein,* voy. : *Lèvres. Appareil digestif,* tome VI).

RAPPORTS. — Envisagés sur une coupe sagittale des lèvres, les faisceaux de l'orbiculaire présentent un aspect en L. Il est situé plus près de la muqueuse que des téguments des lèvres, et dans chaque lèvre l'orbiculaire répond : *a)* par sa *face antérieure,* concave en avant, aux téguments et aux muscles dilatateurs soit : aux élévateurs commun et propre de la lèvre supérieure, au canin et aux zygomatiques pour la lèvre supérieure; au triangulaire des lèvres et au carré du menton pour la lèvre inférieure; *b)* et par sa *face postérieure,* aux vaisseaux coronaires, à la couche glandulaire des lèvres, contre laquelle il est appliqué, et à la muqueuse.

ACTION. — Sa contraction détermine l'occlusion de l'orifice buccal; elle s'accompagne en outre d'un rapprochement des commissures labiales et d'une projection des lèvres en avant, avec l'aspect caractéristique en O ou en cul-de-poule.

Il intervient dans la succion, dans la préhension des aliments, dans la mastication, dans l'articulation de certains sons (lettres O, U), dans l'acte de siffler, souffler, cracher ; dans le baiser *(musculus osculatorius).* Notons que c'est par la contraction de l'*orbiculaire interne* que nous *pinçons les lèvres* et par l'action de l'*orbiculaire externe* que nous projetons les lèvres en avant comme dans la moue.

Véritable *sphincter labial,* l'orbiculaire des lèvres est antagoniste de tous les muscles qui tendent à écarter l'une de l'autre les commissures des lèvres, et plus spécialement des muscles buccinateurs et zygomatiques.

Elévateur commun de la lèvre supérieure et de l'aile du nez.

L'*élévateur commun de la lèvre supérieure et de l'aile du nez, ou muscle releveur superficiel (élévateur superficiel),* est un petit muscle aplati et mince, plus large à sa partie inférieure qu'à sa partie supérieure; situé dans le sillon naso-génien, il s'étend de l'angle interne de l'œil *(canthus major)* à la lèvre supérieure.

Insertions. — Il s'insère : *a) en haut,* sur la face externe de la branche montante du maxillaire supérieur, et sur la face antérieure de l'apophyse orbitaire interne du frontal, en dedans des insertions de l'orbiculaire des paupières (voy. : fig. 151); ses fibres les plus supérieures s'attachent un peu au-dessous et en dehors de la glabelle, entre la suture métopique et l'arcade orbitaire, mais toujours plus près de cette dernière que de la ligne médiane (voy. : fig. 21); *b)* et *en bas,* sur les téguments de la partie postérieure de l'aile du nez par ses fibres internes *(faisceau nasal),* et sur la peau de la lèvre supérieure, à mi-distance entre la crête philtrale et la commissure labiale par ses fibres externes *(faisceau labial)* (voy. : fig. 455).

Rapports. — Par sa *face superficielle,* il répond à la peau à laquelle il adhère à sa partie inférieure, et à sa partie supérieure, à l'orbiculaire des paupières, qui le recouvre partiellement; et par sa *face profonde,* à la branche montante du maxillaire supérieur, au transverse du nez, au myrtiforme et à l'élévateur propre de la lèvre supérieure, qui s'insinue sous lui; son *bord interne* répond en haut, au pyramidal du nez.

Elévateur propre de la lèvre supérieure.

L'*élévateur propre de la lèvre supérieure,* ou *muscle releveur profond (élévateur profond),* est un muscle aplati, mince, plus court, mais plus large et plus développé que le précédent; de forme quadrilatère, il est recouvert partiellement à sa partie inférieure par le releveur superficiel, et à sa partie supérieure par l'orbiculaire des paupières; à l'inverse du releveur superficiel, ses fibres sont dirigées obliquement en bas, en avant et en dedans.

Insertions. — Il s'insère : *a) en haut,* par une mince et courte lame aponévrotique sur la face antérieure du maxillaire supérieur, près du rebord orbitaire et de la suture maxillo-malaire, en suivant une petite crête rugueuse transversale, longue de 2 centimètres environ, située immédiatement au-dessus du trou sous-orbitaire, qu'elle déborde plus en dehors qu'en dedans; *b)* et *en bas,* à la face profonde de la peau de la lèvre supérieure sur presque toute son étendue, et par quelques fibres *(faisceau nasal)* sur la peau du bord postérieur de l'aile du nez.

Rapports. — Sa *face superficielle* répond à l'orbiculaire des paupières en haut, à l'artère faciale et à la peau à sa partie moyenne, et au releveur superficiel en bas; sa *face profonde* répond aux vaisseaux et nerfs sous-orbitaires qui émergent du trou sous-orbitaire, au canin qui le déborde en dehors, au myrtiforme et à l'orbiculaire des lèvres.

A sa partie inférieure, son bord externe répond au petit zygomatique.

Action des muscles releveurs superficiel et profond. — Les muscles releveurs superficiel et profond agissent synergiquement en provoquant l'élévation directe de l'aile du nez et de la lèvre supérieure; ils sont donc dilatateurs de la narine en même temps qu'élévateurs labiaux. La contraction de l'élévateur commun agit plus spécialement sur la partie médiane et paramédiane de la lèvre supérieure en donnant à cette dernière une direction oblique en bas et en dehors; d'autre part, elle élève également la partie supérieure du sillon naso-génien en accusant son aspect.

Leur action expressive se manifeste dans plusieurs circonstances, à savoir : dans la mauvaise humeur, le mécontentement, le chagrin et dans le pleurer, depuis le pleurer de la joie jusqu'à celui de la douleur (Charpy) : ce sont les *muscles du pleurer à chaudes larmes.*

Petit zygomatique.

Le *petit zygomatique* est un muscle grêle, mince, rubané, situé à la partie supérieure de la joue, en dedans et en avant du grand zygomatique, et en dehors du releveur profond; obliquement dirigé de haut en bas et de dehors en dedans, il s'étend de la région de la pommette à la lèvre supérieure.

Insertions. — Il s'insère : *a) en haut,* par une courte et mince lame aponévrotique, sur la partie antérieure de la crête zygomatique, située sur la face cutanée de l'os malaire, à peu près à mi-distance entre le bord postéro-inférieur ou massétérin et le bord antéro-supérieur de l'os, en avant des insertions du grand zygomatique (voy. : fig. 157); *b)* et *en bas,* sur la face profonde de la peau de la lèvre supérieure, un peu en dedans de la commissure labiale, et en dehors de la terminaison de l'élévateur propre de la lèvre supérieure.

Rapports. — Sa *face superficielle* répond en grande partie à la peau, au pannicule adipeux de la joue, aux ramifications terminales de l'artère transversale de la face et à

l'orbiculaire des paupières, qui masque ses origines malaires; sa *face profonde* répond aux vaisseaux faciaux, l'artère étant antérieure par rapport à la veine, au canin, au buccinateur et à l'orbiculaire des lèvres (voy. : fig. 450 et 452).

Grand zygomatique.

Le *grand zygomatique* est un muscle allongé, rubané, plus épais et plus large que le précédent, qui occupe la région jugale; il s'étend obliquement à 45 degrés de haut en bas, de dehors en dedans et d'arrière en avant, de la pommette à la commissure labiale.

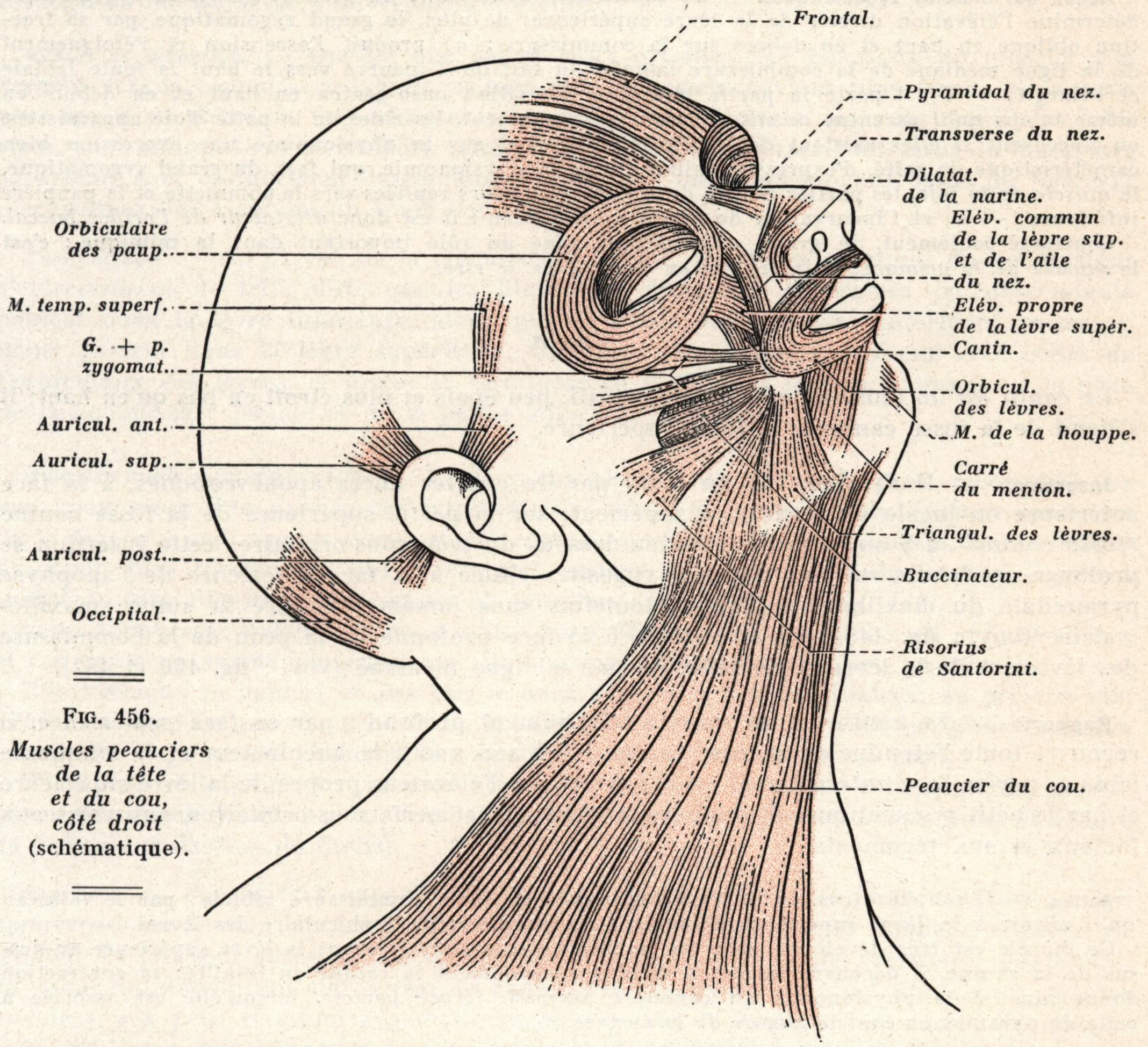

FIG. 456. *Muscles peauciers de la tête et du cou, côté droit* (schématique).

Insertions. — Il s'insère : *a) en haut,* par de courtes fibres aponévrotiques, sur la face cutanée de l'os malaire, dans les deux tiers postérieurs de la crête zygomatique, en arrière des insertions du petit zygomatique, à un centimètre environ au-dessus du bord massétérin de l'os (voy. : *Os malaire*); *b)* et *en bas,* par des pinceaux divergents de fibres charnues qui se fixent : les unes, antérieures, sur la peau; les autres, postérieures, sur la muqueuse de la commissure des lèvres (voy. : fig. 455 et 456).

Rapports. — Par sa *face superficielle,* il répond à la peau de la joue dont le sépare un pannicule adipeux plus ou moins développé, aux vaisseaux transversaux de la face et aux rameaux du facial.

Par sa *face profonde,* il répond à l'os malaire, au masséter dont il croise l'angle antéro-supérieur, à la boule graisseuse de Bichat qui le sépare du buccinateur, aux vaisseaux faciaux et à l'orbiculaire des lèvres; ces organes occupent l'*espace intermusculaire de la joue* (voy. : *Joues,* tome VI).

Son *bord postérieur* est quelque peu distant du point où le canal de Sténon traverse le buccinateur, dont il est séparé à ce niveau par la veine faciale et les glandes molaires appliquées sur la face externe du buccinateur; son *bord antérieur* répond à distance au petit zygomatique (voy. : fig. 452).

Action des muscles zygomatiques. — La contraction synergique du petit et du grand zygomatique détermine l'élévation directe de la lèvre supérieure; de plus, le grand zygomatique, par sa traction oblique en haut et en dehors sur la commissure : *a)* produit l'ascension et l'éloignement de la ligne médiane de la commissure labiale, du fait qu'il incurve vers le haut la fente labiale et l'élargit; — *b)* il porte la partie inférieure du sillon naso-génien en haut et en dehors en même temps qu'il accentue ce sillon; dans ce mouvement, les rides de la patte d'oie apparaissent ou s'accusent si elles existent déjà, déterminant ainsi sur la physionomie une expression bien caractéristique de gaîté, d'expression hilarante de la physionomie, qui fait, du grand zygomatique, le *muscle de la joie,* les parties molles de la joue sont alors repliées vers la pommette et la paupière inférieure; — *c)* et l'incurvation du sillon labio-génien : il est donc *dilatateur de l'orifice buccal.*

Contracté isolément, le grand zygomatique joue un rôle important dans la mimique : c'est le *muscle de la grimace*; il intervient en outre dans le rire.

Canin.

Le *canin* est un muscle quadrilatère, aplati, peu épais et plus étroit en bas qu'en haut; il s'étend de la fosse canine à la lèvre supérieure.

Insertions. — Il s'insère : *a) en haut,* par de courtes fibres aponévrotiques, à la face antérieure ou jugale du maxillaire supérieur, sur la partie supérieure de la fosse canine *(fossa canina),* à 8 ou 10 millimètres au-dessous du trou sous-orbitaire; cette insertion se prolonge en dehors sur une ligne de rugosités située à la face antérieure de l'apophyse pyramidale du maxillaire supérieur, toutefois sans jamais atteindre la suture maxillo-malaire (voy. : fig. 145); *b)* et *en bas,* à la face profonde de la peau de la commissure des lèvres et de la lèvre supérieure, jusqu'à la ligne médiane (voy. : fig. 450 et 452).

Rapports. — Le canin est un muscle relativement profond : par sa *face postérieure,* il recouvre toute l'étendue de la fosse canine (d'où son nom), le buccinateur et la muqueuse labiale; par sa *face antérieure,* il est recouvert par l'élévateur propre de la lèvre supérieure et par le petit zygomatique; il répond aux vaisseaux et nerfs sous-orbitaires, aux vaisseaux faciaux et aux téguments.

Action. — Il est élévateur de la lèvre supérieure et de la commissure labiale; par le faisceau qu'il envoie à la lèvre supérieure, il devient un auxiliaire de l'orbiculaire des lèvres.

Ce muscle est très développé chez les animaux carnassiers; élevant la lèvre supérieure au-dessus de la canine, il découvre les dents et plus spécialement la canine en totalité; sa contraction donne ainsi à la physionomie un caractère agressif, féroce parfois, lorsqu'elle est associée à celle du pyramidal : c'est le *muscle de la menace.*

Buccinateur.

Le *buccinateur* est un muscle aplati, large, grossièrement quadrilatère, situé dans la partie profonde de la joue; il est compris entre les deux maxillaires et la commissure labiale; c'est le plus épais des muscles peauciers de la face (voy. : fig. 450 et 456).

Insertions. — Il s'insère : *a) en bas,* sur le versant externe du bord alvéolaire du maxillaire inférieur, au-dessus de la ligne oblique externe, dans la partie qui correspond aux molaires (l'insertion ne dépasse jamais en avant la verticale passant par le trou menton-

nier); *b) en arrière,* sur la crête buccinatrice du maxillaire inférieur *(crista buccinatoria de Henle),* au-dessus et en dehors des insertions du constricteur supérieur du pharynx, et sur le bord antérieur du *ligament ptérygo-maxillaire* ou *aponévrose buccinato-pharyngée,* bandelette fibreuse tendue entre le crochet de l'aile interne de l'apophyse ptérygoïde et la partie la plus reculée de la ligne oblique interne, en regard de la saillie alvéolaire de la dernière molaire; *c)* et *en haut,* sur la face externe du bord alvéolaire du maxillaire supérieur, dans la partie qui correspond aux trois dernières molaires (voy. : fig. 129, 145, 191 et 194).

Les insertions fixes, ostéo-fibreuses du buccinateur présentent dans leur ensemble la forme d'un fer à cheval à ouverture antérieure.

Trajet et direction. — Quelles que soient leurs origines, les faisceaux du muscle convergent vers la commissure labiale, si bien que le muscle devient plus étroit, mais aussi plus épais, en abordant cette dernière; les *faisceaux inférieurs,* issus du maxillaire inférieur, sont obliquement ascendants, tandis que les *faisceaux supérieurs,* issus du maxillaire supérieur, sont obliquement descendants; quant aux *faisceaux moyens,* issus du ligament ptérygo-maxillaire, ils ont un trajet horizontal.

Terminaison. — Au niveau de la commissure labiale, les fibres charnues du buccinateur s'entrecroisent de telle sorte que les fibres des faisceaux supérieurs ou descendants passent dans la lèvre inférieure, alors que les fibres des faisceaux inférieurs ou ascendants passent dans la lèvre supérieure; les fibres moyennes se croisent avec celles de l'orbiculaire des lèvres, et toutes se terminent en se fixant à la face profonde de la peau de la commissure labiale et de la partie adjacente des lèvres.

Aponévrose buccinatrice. — La face superficielle du buccinateur est recouverte par une aponévrose dite *aponévrose buccinatrice* : c'est du reste le seul muscle peaucier de la face qui soit pourvu d'une aponévrose de revêtement; aussi doit-on le considérer beaucoup plus comme un *muscle viscéral,* annexé à la joue et à la bouche (segment initial du tube digestif), que comme un muscle peaucier (voy. : fig. 446).

Cette aponévrose présente l'aspect d'une lame fibreuse épaisse, dense en arrière, mince et celluleuse en avant; son épaisseur diminue graduellement d'arrière en avant.

Elle s'attache en haut et en bas, sur le bord alvéolaire des maxillaires; en arrière, elle adhère au ligament ptérygo-maxillaire, et se continue avec l'aponévrose péripharyngée; en avant, elle disparaît en abordant la commissure des lèvres où elle se perd.

Elle adhère à la gaine du canal de Sténon, et se trouve rattachée à l'aponévrose massétérine (bord antérieur), par un feuillet aponévrotique qui passe en avant, puis en dehors de la boule graisseuse de Bichat.

Rapports. — Par sa *face superficielle,* le buccinateur répond par l'intermédiaire de son aponévrose au tendon du temporal et à l'apophyse coronoïde sur laquelle s'insère ce tendon, au faisceau antérieur ou oblique du masséter, à la boule graisseuse de Bichat, au canal de Sténon, qui suit à peu de chose près la direction de ses fibres, aux glandes molaires, aux petit et grand zygomatiques, au risorius de Santorini, au canin, au triangulaire des lèvres, aux vaisseaux faciaux qui le croisent obliquement, à l'artère transversale de la face, à l'artère et au nerf buccal, aux rameaux du facial, et aux ganglions géniens qui représentent le groupe buccinateur des ganglions faciaux.

Par sa *face profonde,* le buccinateur répond à la muqueuse de la joue qui y adhère, et à la portion terminale ou sous-muqueuse du canal de Sténon qui s'insinue entre le muscle et la muqueuse, ainsi qu'à la partie latérale du vestibule de la bouche (voy. : fig. 446).

Son *bord postérieur* répond au constricteur supérieur du pharynx dont il est séparé par le ligament ptérygo-maxillaire, sur lequel ce muscle s'insère également; le *ligament ptérygo-maxillaire* doit être considéré comme une intersection fibreuse entre les deux muscles : buccinateur et constricteur supérieur du pharynx.

Le buccinateur est traversé de dehors en dedans par le *canal de Sténon* (portion buccinatrice) à sa partie moyenne, et par le *nerf buccal,* branche du nerf maxillaire inférieur (voy. : fig. 446).

Action. — Par sa contraction, il attire la commissure labiale en arrière et en dehors; il allonge ainsi la fente labiale ou l'orifice buccal; il est donc antagoniste de l'orbiculaire des lèvres et des muscles incisifs.

Lorsqu'il est refoulé en dehors, soit par de l'air comme dans l'acte de gonfler les joues, soit par des aliments, sa contraction intervient pour expulser le contenu de la cavité buccale, il agit ainsi dans l'acte de siffler et de souffler : aussi est-il toujours très développé chez les souffleurs de verre et chez les musiciens jouant d'instruments de cuivre (cor, trompette); enfin il intervient dans la mastication et dans la formation du bol alimentaire, en ramenant dans la bouche les aliments égarés dans le vestibule de la bouche.

Le buccinateur est un muscle beaucoup plus fonctionnel qu'expressif; aussi son action expressive est-elle très réduite; par l'effet de sa traction sur la commissure labiale, il donne à la physionomie l'expression dite du *rire ironique.*

Risorius de Santorini.

Le *risorius de Santorini,* ou *muscle rieur,* est un petit muscle inconstant, spécial à l'homme, triangulaire, à sommet antérieur. Très mince et très superficiel, c'est le plus superficiel des muscles peauciers de la face; il est situé sur les parties latérales de la face, où il s'étend de la commissure labialeaux régions jugale et massétérine.

Insertions. — Il s'insère : *a) en arrière,* par de courts et étroits pinceaux de fibres tendineuses, sur l'aponévrose massétérine, et parfois même sur l'aponévrose parotidienne; *b)* et *en avant,* sur la face profonde des téguments de la commissure labiale, où ses fibres charnues convergent; à sa terminaison, son bord inférieur est souvent confondu avec le triangulaire des lèvres, ainsi qu'avec le faisceau labial du peaucier du cou, sur une longueur de 10 à 12 millimètres, et ses fibres sont entremêlées avec celles de l'orbiculaire des lèvres et du buccinateur.

Rapports. — Il répond : par sa *face superficielle* à la peau, et par sa *face profonde* au prolongement antérieur ou massétérin de la parotide, au masséter, au canal de Sténon dont il est séparé par l'aponévrose massétérine, et au buccinateur (voy. : fig. 452).

Action. — A l'égal du buccinateur dont il est un auxiliaire, il attire la commissure labiale en dehors et en arrière; il augmente ainsi le diamètre transversal de la fente buccale, et intervient dans le *sourire,* d'où son nom.

La *fossette du rire,* située un peu en arrière de la commissure des lèvres, très développée chez certains enfants en bas âge, est encore bien apparente chez de nombreux adultes; elle correspond à la dépression angulaire comprise entre le grand zygomatique et le faisceau labial du peaucier du cou; elle est due à la contraction des fibres du risorius, qui se fixent à ce niveau à la peau sans atteindre la commissure.

Triangulaire des lèvres.

Le *triangulaire des lèvres* est un muscle aplati, large et mince, triangulaire à base inférieure, étendu de la mandibule à la commissure des lèvres (voy. : fig. 456).

Insertions. — Il s'insère : *a) en bas,* par de courtes languettes tendineuses, sur la face externe du maxillaire inférieur, un peu au-dessous de la ligne oblique externe, dans la partie de l'os qui correspond à son tiers antérieur, et au-dessous des insertions du carré du menton (voy. : fig. 125 et 191); quelques-unes de ses fibres les plus inférieures s'entrecroisent avec des fibres du peaucier du cou. Les faisceaux du muscle sont obliquement ascendants, et d'autant plus obliques qu'ils sont plus internes; ils convergent tous vers la commissure labiale, et se terminent : *b) en haut,* par deux faisceaux, l'un interne, l'autre externe : *α)* le *faisceau interne* ou *labial* se fixe sur les téguments

de la commissure, après entrecroisement avec des fibres du grand zygomatique, du canin, du buccinateur et du risorius de Santorini; β) le *faisceau externe* ou *nasal* s'insinue tout d'abord entre les faisceaux antérieurs ou cutanés et postérieurs ou muqueux du grand zygomatique, pour passer ensuite dans la lèvre supérieure, où il prend part à la constitution de l'orbiculaire externe des lèvres (voy. : *Orbiculaire des lèvres*); ce faisceau se termine dans les téguments de la partie postérieure de la sous-cloison et de l'aile du nez (voy. : fig. 455).

Rapports. — Sa *face superficielle* est recouverte par la peau, à laquelle le muscle adhère dans son tiers supérieur; sa *face profonde* recouvre la partie la plus inférieure du carré du menton, le buccinateur et l'orbiculaire des lèvres; son *bord antérieur,* concave en haut et en dedans, croise obliquement le carré du menton; son *bord postérieur,* presque vertical, est longé par le faisceau labial du peaucier du cou (voy. : fig. 452).

Action. — Par son action, il attire en bas la commissure labiale : c'est le *muscle abaisseur de la commissure*; secondairement, il allonge le sillon labio-génien, et tend à rendre la commissure verticale; par son action sur la physionomie, il exprime la tristesse, le mépris, le dégoût et, suivant l'expression de Charpy, il est plus spécialement affecté aux passions tristes.

Muscle transverse du menton de Santorini. — C'est un petit muscle inconstant qui recouvre le peaucier du cou, et que l'on doit considérer comme un faisceau aberrant du triangulaire des lèvres *(faisceau sous-symphysien du triangulaire des lèvres de Cruveilhier).*

Il se détache du versant externe de l'éminence mentonnière et plus spécialement du tubercule mentonnier, en avant des insertions du triangulaire des lèvres qu'il contourne (voy. : fig. 125 et 127); de là, il se dirige obliquement en bas et en dedans dans la région sous-mentonnière, pour se terminer sur la ligne médiane, entrecroisé avec les fibres du côté opposé, à la fois sur l'aponévrose interdigastrique et sur la face profonde des téguments de la région mentonnière, en formant avec celui du côté opposé la *sangle du menton.*

Son bord postérieur correspond au sillon transversal sous-mentonnier.

Carré du menton.

Sous-jacent au triangulaire des lèvres, le *carré du menton* est un muscle quadrilatère, aplati, très mince, qui occupe la partie latérale du menton et la lèvre inférieure ; ses fibres sont dirigées en sens inverse de celles du triangulaire des lèvres, c'est-à-dire obliquement en haut et en dedans (voy. : fig. 450 et 456).

Insertions. — Il s'insère : *a) en bas,* par une courte et mince lamelle tendineuse, sur le tiers antérieur de la ligne oblique externe, immédiatement au-dessus des insertions du triangulaire des lèvres, et au-dessous du trou mentonnier; ses insertions, presque linéaires, sont toutefois moins étendues que celles du triangulaire des lèvres, qu'elles ne débordent ni en avant ni en arrière; *b)* et *en haut,* sur la face profonde des téguments de la lèvre inférieure; quelques fibres traversent l'orbiculaire pour se fixer à la muqueuse; à leur terminaison, ces deux muscles sont fusionnés par leurs bords internes (voy. : fig. 125 et 455).

Rapports. — Sa *face superficielle* répond au triangulaire des lèvres et à la peau, dont il est séparé par le pannicule adipeux de la région mentonnière; sa *face profonde* répond au maxillaire inférieur, aux vaisseaux et nerfs mentonniers, et à l'orbiculaire des lèvres; les *bords internes* des muscles carré du menton et triangulaire des lèvres délimitent avec ceux du côté opposé un espace losangique à grand axe médio-sagittal, le *losange de la houppe,* au niveau duquel on aperçoit les muscles et le ligament de la houppe du menton; son *bord postérieur* ou *externe* surcroise le buccinateur.

Action. — Il abaisse la lèvre inférieure et éverse en dehors son bord libre; dans le jeu de la physionomie, et associé au triangulaire des lèvres, il intervient dans les passions tristes : c'est *le muscle du dégoût, le muscle de la moue.*

Muscle de la houppe du menton.

Le *muscle de la houppe du menton* est un petit muscle aplati, triangulaire, paramédian, juxtaposé à celui du côté opposé qui occupe la région mentonnière; ses fibres divergent de haut en bas.

Insertions. — Il s'insère : *a)* d'une part, sur le maxillaire inférieur, dans la partie supérieure de la fossette mentonnière, s'étendant en dehors jusqu'à la saillie alvéolaire de la canine (éminence canine), immédiatement au-dessous des insertions du muscle incisif inférieur (voy. : fig. 127); *b)* et d'autre part, par un pinceau de fibres divergentes (d'où son nom), sur la face profonde de la peau de la région mentonnière et sur le ligament de la houppe.

Rapports. — Sa *face profonde* repose directement sur le menton osseux (portion mentonnière du maxillaire inférieur); sa *face superficielle* est recouverte par le coussinet adipeux du menton, par les faisceaux les plus inférieurs de l'orbiculaire des lèvres, et par les téguments de la région mentonnière (voy. : fig. 450).

Son *bord interne* répond au ligament de la houppe, sur lequel un certain nombre de fibres charnues viennent se fixer; la *fossette de la mouche* correspond à la dépression comprise entre les muscles de la houppe et carrés du menton.

Ligament de la houppe du menton. — Le ligament de la houppe du menton est un cordon fibro-élastique médian interposé entre les deux muscles; inséré sur la symphyse mentonnière, il s'épanouit en bas et en avant, de chaque côté de la ligne médiane, sur la peau de la région mentonnière où il se fixe. La *fossette du menton (fossette mentonnière)* est due à ce ligament, ainsi qu'à l'écartement des deux muscles de la houppe.

Action. — Le muscle de la houppe est élévateur des parties molles du menton (saillie mentonnière) : c'est le *muscle releveur du menton (levator menti)* ; secondairement, il détermine l'ascension de la lèvre inférieure et fronce la peau du menton; il intervient dans la mastication en chassant les particules alimentaires du vestibule buccal : c'est le muscle qui intervient dans le marmottement des lèvres.

Muscles incisifs.

Les *muscles incisifs* sont de petits faisceaux charnus situés transversalement dans l'épaisseur des lèvres; il en existe deux pour chaque lèvre, un de chaque côté, que l'on distingue en *incisifs supérieurs* et *inférieurs.*

Incisifs supérieurs. — Les *incisifs supérieurs* s'insèrent : *a) en dedans,* sur la face antérieure du bord alvéolaire du maxillaire supérieur, un peu en dedans de la bosse canine, au niveau de l'intervalle correspondant à la canine et à l'incisive latérale; *b)* et *en dehors,* à la face profonde des téguments de la lèvre supérieure, jusqu'au voisinage de la commissure labiale ; ses fibres s'enchevêtrent avec celles du canin (voy. : fig. 145).

Incisifs inférieurs. — Les *incisifs inférieurs,* moins développés que les précédents, s'insèrent : *a) en dedans,* sur l'éminence canine, au-dessus des insertions des muscles de la houppe du menton; *b)* et *en dehors,* sur la face profonde des téguments de la lèvre inférieure, près de la commissure labiale (voy. : fig. 127).

Les quatre muscles incisifs figurent dans leur ensemble quatre arcs de cercle qui circonscrivent la fente labiale; leurs fibres sont fusionnées avec l'orbiculaire externe des lèvres, à la constitution duquel ils prennent part.

Action. — Par leur action, ils diminuent le diamètre transversal de la fente labiale, en rapprochant les commissures l'une de l'autre : ce sont donc des *adducteurs des commissures des lèvres,* et de ce fait, ce sont des auxiliaires de l'orbiculaire des lèvres; ils contribuent à l'expression dite de la *petite bouche*; comme l'orbiculaire des lèvres, ils interviennent dans l'acte de la succion et du baiser; comme lui également, ils sont antagonistes du buccinateur et du risorius de Santorini.

MUSCLES DU COU

Intermédiaire entre la tête et le thorax, la musculature du cou est tout spécialement destinée à la mobilisation de la tête, du rachis cervical, de la mandibule, du scapulum, de l'os hyoïde et, par son intermédiaire, de l'appareil laryngé.

Laissant à part les muscles du pharynx et du larynx qui seront étudiés avec ces organes, nous classerons les muscles du cou d'après leur situation en cinq groupes qui sont :

1° *Les muscles latéraux superficiels du cou.*

2° *Les muscles latéraux profonds du cou.*

3° *Les muscles antérieurs du cou,* que l'on divise, suivant leur situation par rapport à l'os hyoïde, en *muscles sus-hyoïdiens* et en *muscles sous-hyoïdiens.*

4° *Les muscles de la région prévertébrale* ou *muscles prévertébraux,* qui sont appliqués devant le rachis cervical (le long du cou descend cependant jusqu'à la troisième vertèbre dorsale).

5° Et les *muscles de la nuque,* qui sont situés en arrière du rachis cervical; certains d'entre eux rentrent également dans le groupe des muscles spinaux (le petit complexus est la partie céphalique du long dorsal, et le transversaire du cou représente la partie cervicale de ce même muscle), ou dans le groupe des muscles de la région dorsale (trapèze).

Tous les muscles du cou sont pairs et disposés symétriquement par rapport à un plan médio-sagittal.

A. — MUSCLES LATÉRAUX SUPERFICIELS DU COU

Disposés suivant deux couches, les muscles latéraux superficiels du cou sont au nombre de deux de chaque côté : *a)* l'un est immédiatement situé sous la peau donc sus-aponévrotique : c'est le *peaucier du cou*; *b)* l'autre est compris dans un dédoublement de l'aponévrose cervicale superficielle : c'est le *sterno-cléido-mastoïdien.*

PEAUCIER DU COU

Le *peaucier du cou,* ou *platysma myoïdes,* est un muscle large, quadrilatère, mince, qui occupe la région antéro-latérale du cou; il s'étend du bord inférieur ou cervical du maxillaire inférieur à la région claviculaire, depuis l'acromion jusqu'au sternum : aussi est-il plus large en bas qu'en haut.

INSERTIONS SUPÉRIEURES. — Ses insertions supérieures sont à la fois cutanées et osseuses.

1° Les *fibres antérieures* s'insèrent : *a)* sur l'éminence mentonnière; *b)* et après entrecroisement avec les fibres charnues du côté opposé, sur la face profonde des téguments de la région mentonnière.

2° Les *fibres moyennes,* les plus nombreuses, se fixent suivant une surface linéaire, incurvée à concavité supérieure, sur la face externe du maxillaire inférieur, très près de son bord inférieur, depuis l'éminence mentonnière jusqu'à la partie moyenne de la branche horizontale, sans atteindre les insertions du masséter (voy. : fig. 125).

3° Les *fibres postérieures* constituent le *faisceau labial* du muscle; celui-ci, de forme triangulaire à sommet commissural, est situé à la partie latérale et inférieure de la joue, en arrière du triangulaire des lèvres dont il semble continuer le plan; il s'insère sur la

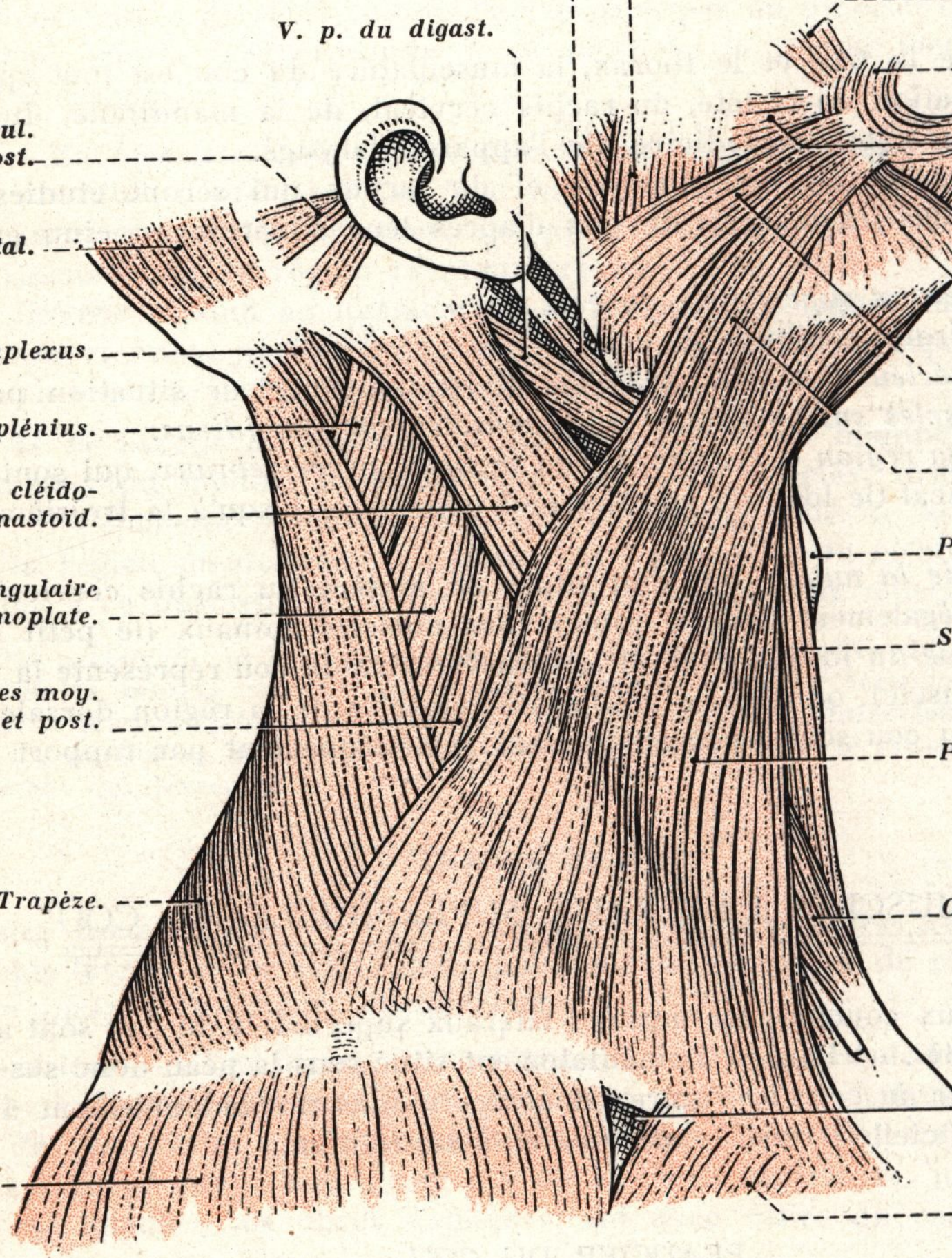

Fig. 457. — *Muscles du cou, couche superficielle, vue latérale droite.*

face profonde des téguments de la commissure des lèvres et de la partie adjacente de la joue.

Ce faisceau croise le bord inférieur de la branche horizontale du maxillaire inférieur pour se porter sur la partie latérale du cou, sans contracter d'insertions sur ce bord; près de son insertion commissurale, ce faisceau enchevêtre ses fibres avec celles du triangulaire des lèvres et de l'orbiculaire externe (voy. : fig. 455).

INSERTIONS INFÉRIEURES. — Les insertions inférieures sont exclusivement cutanées, et se font par l'intermédiaire de petits tendinets à la face profonde de la peau des régions

deltoïdienne, acromiale et claviculaire, descendant même un peu au-dessous de la clavicule; quelques fibres éparses, détachées de son bord postérieur, se terminent sur les téguments du creux sus-claviculaire et sur ceux qui recouvrent l'angle externe du trapèze.

RAPPORTS. — Le peaucier du cou est compris dans un dédoublement du fascia superficialis. Sa *face superficielle* répond au panicule adipeux sous-cutané et à la peau, à laquelle il adhère par endroits; sa *face profonde* repose sur l'aponévrose cervicale superficielle, et sur la clavicule, dont elle est séparée par une nappe de tissu celluleux lâche, qui joue le rôle d'espace de glissement sur lequel se meut et se déplace le peaucier.

Il répond aux régions sus- et sous-hyoïdiennes, et au triangle sus-claviculaire. Par l'intermédiaire de l'aponévrose cervicale superficielle, il recouvre le sterno - cléido - mastoïdien, la glande sous-maxillaire, le ventre antérieur du digastrique, le mylo-hyoïdien, l'omo-hyoïdien, le sterno-cléido-hyoïdien, la veine jugulaire externe, la veine jugulaire oblique antérieure de Kocher, et les branches du plexus cervical superficiel; enfin, à sa partie inférieure, il recouvre le grand pectoral, le deltoïde et la clavicule.

Son *faisceau labial,* compris entre le risorius de Santorini en haut, et le triangulaire des lèvres en bas et en avant, répond aux vaisseaux faciaux et au masséter.

Son *bord antérieur,* épais, oblique en bas et en dehors, se détache en relief sous la peau chez les vieillards et chez les sujets amaigris *(bandes du cou)*; il délimite, avec celui du côté opposé, un espace triangulaire à base inférieure sternale, et à sommet supérieur mentonnier, au niveau duquel la pomme d'Adam fait saillie.

Son *bord postérieur,* très oblique en bas, en arrière et en dehors, répond en haut, au risorius de Santorini, et au-dessous de la mandibule, il croise successivement le sterno-cléido-mastoïdien, le triangle sus-claviculaire et le trapèze.

INNERVATION. — Le peaucier du cou est innervé par la branche cervico-faciale du facial.

ACTION. — Prenant son point fixe sur le maxillaire inférieur, par sa contraction, il soulève, tend et plisse longitudinalement la peau du cou; très développé chez les clowns et les acrobates par l'action qu'il détermine sur la physionomie, il exprime l'effroi et la terreur, c'est le *muscle de la frayeur* (Duchenne).

Prenant point d'appui au niveau de ses insertions inférieures, il devient accessoirement abaisseur de la mandibule et intervient dans la mastication; enfin, par son faisceau labial, il attire la commissure des lèvres en bas et légèrement en arrière, et devient ainsi un auxiliaire du triangulaire des lèvres et du risorius de Santorini.

Le peaucier du cou est le reliquat, chez l'homme, d'un vaste muscle peaucier qui recouvre chez certains mammifères (cheval) non seulement le cou, mais la nuque et le tronc.

ACTION D'ENSEMBLE DES MUSCLES PEAUCIERS DE LA FACE ET DU COU. — Au cours des multiples attitudes variées de la physionomie et de l'expression du visage, les muscles peauciers de la face et du cou se contractent simultanément; et si l'on considère l'action simultanée de ceux-ci, on voit que les uns sont complètement expressifs, tandis que d'autres ne le sont que complémentairement, c'est-à-dire qu'ils sont propres à parfaire ou à modifier une expression déjà produite par un autre muscle.

Aussi bien pour l'anatomiste que pour l'artiste, il est intéressant de rechercher quels sont les muscles dont les associations sont possibles; on constate alors que les unes sont faciles, courantes, tandis que d'autres sont irréalisables en raison de la mécanique musculaire et des sentiments qu'ils expriment.

Deux muscles antagonistes du point de vue anatomique (morphologique) ne peuvent s'associer, car ils correspondent à des expressions nettement opposées; nous citerons, comme exemple, le frontal qui, élevant le sourcil, ne peut agir en même temps que l'orbiculaire des paupières qui l'abaisse (réflexion); par contre, une combinaison courante et facile est celle du frontal et du grand zygomatique (c'est-à-dire celle de l'attention et du rire); l'un des muscles agissant sur le sourcil et l'autre sur les lèvres, l'action de l'un est indépendante de celle de l'autre.

Citons parmi les associations possibles, celle des muscles frontal et triangulaires des lèvres (attention et mépris), du sourcilier et du carré du menton (douleur et dégoût), des pyramidaux du nez et des élévateurs communs de la lèvre supérieure et de l'aile du nez (menace et pleurs); par

contre, sont impossibles l'association du grand et du petit zygomatique (gaieté et dégoût), celle du pyramidal du nez et du sourcilier (menace et douleur).

Enfin, à première vue, d'autres expressions peuvent paraître antagonistes et néanmoins s'associer, telles par exemple, celles résultant de la contraction du sourcilier et du grand zygomatique (rire et douleur); leur contraction modérée produit le sourire mélancolique, tandis que leur contraction plus complète provoque le rire intense ou aux éclats (A. Moreaux).

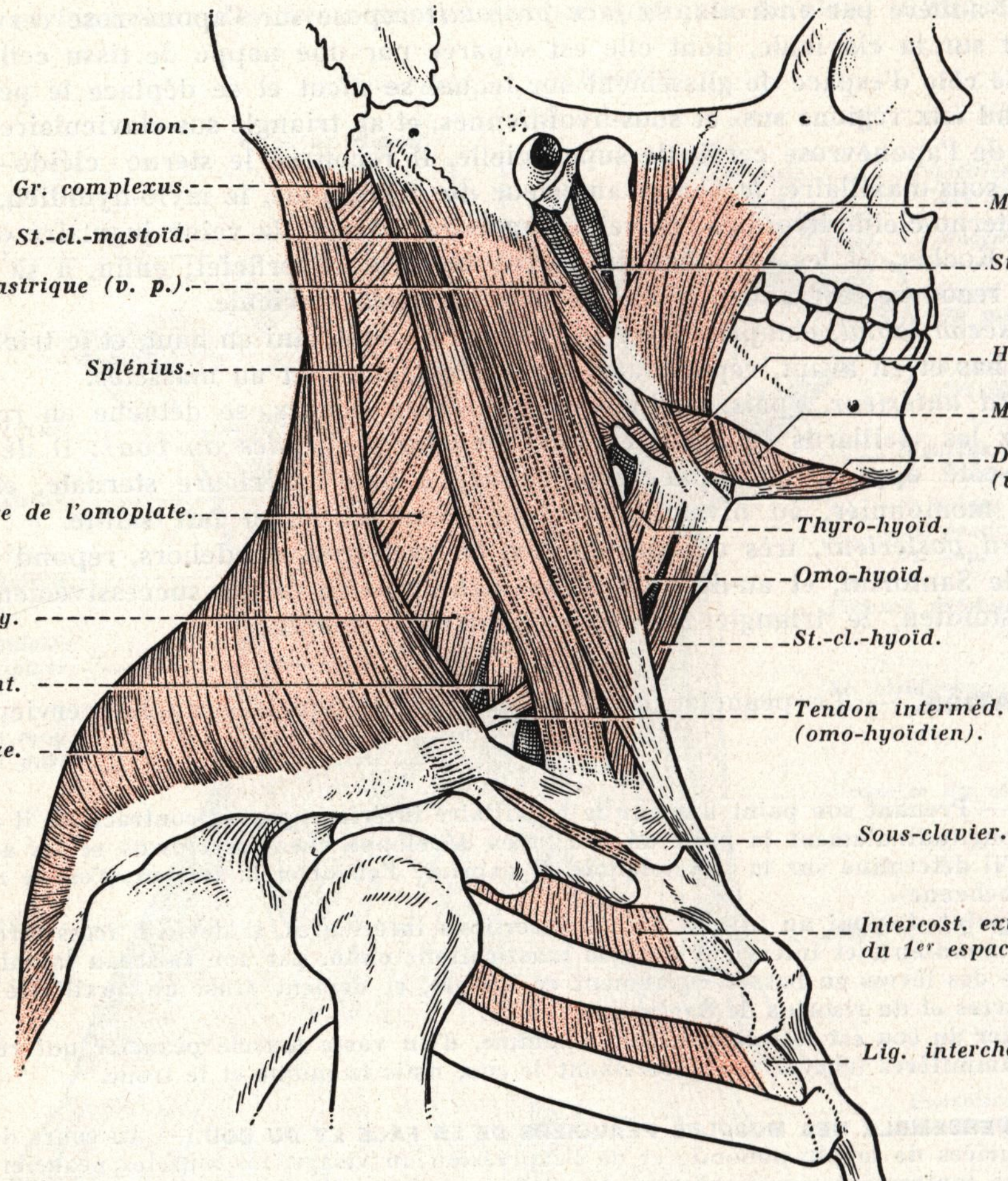

FIG. 458. *Les muscles du cou, vue latérale droite.*

STERNO-CLÉIDO-MASTOÏDIEN

Le sterno-cléido-mastoïdien est un muscle allongé, épais et très puissant, situé à la partie antéro-latérale du cou. Il s'étend obliquement du sternum et de la clavicule d'une part à l'apophyse mastoïde et à la ligne courbe occipitale supérieure d'autre part. Du fait de ses insertions, on devrait le dénommer : muscle *sterno-cléido-occipito-mastoïdien.*

Muscle superficiel, puisqu'il n'est recouvert que par le peaucier du cou, le sterno-cléido-mastoïdien apparaît en relief sous la peau; disposés en forme de V, les deux muscles divergent de bas en haut à la face antérieure du cou, en encadrant les régions sus et sous-hyoïdiennes, partant le larynx et le corps thyroïde.

Avec le trapèze, le sterno-cléido-mastoïdien représente le reliquat de la ceinture musculaire superficielle qui primitivement entourait complètement le cou; du reste, ces deux muscles ont conservé des insertions supérieures contiguës sur l'occipital; de plus, chacun d'eux est compris dans une gaine aponévrotique semblable, dépendance de l'aponévrose cervicale superficielle; la portion de cette aponévrose comprise entre les muscles doit être considérée comme le reliquat fibreux de la musculature superficielle disparue; enfin, tous les deux possèdent, comme nous le verrons, une double et identique innervation.

CONSTITUTION DU MUSCLE. — Le sterno-cléido-mastoïdien est constitué par quatre chefs musculaires, que l'on distingue en *chef sterno-mastoïdien, chef sterno-occipital, chef cléido-mastoïdien* et *chef cléido-occipital*; toutefois ces quatre chefs ne conservent pas leur indépendance dans toute l'étendue du muscle : c'est ainsi qu'au niveau de leurs insertions sternales les deux chefs sterno-mastoïdien et sterno-occipital sont toujours fusionnés et forment un tendon commun; inversement, ils conservent parfois leur individualité jusqu'au voisinage de leurs insertions supérieures, bien qu'il soit difficile de les séparer à leur terminaison par la dissection.

Ces quatre chefs sont disposés suivant deux plans, l'un superficiel et l'autre profond : *a)* le *plan superficiel* comprend les chefs sterno-mastoïdien, sterno-occipital et cléido-occipital; *b)* le *plan profond* ne comprend qu'un seul chef, le chef cléido-mastoïdien. La direction des fibres charnues du plan superficiel présente la même obliquité; celles du plan profond sont beaucoup moins obliques, elles se rapprochent de la verticale et, de ce fait, elles croisent en X la direction des fibres superficielles, et plus spécialement de celles des chefs sternaux (voy. : fig. 459).

DESCRIPTION ET INSERTIONS

1° *Chef sterno-mastoïdien.* — Le chef sterno-mastoïdien présente un aspect triangulaire allongé, à sommet tronqué inférieur et à base supérieure.

Il s'insère par l'intermédiaire d'un fort tendon sur la face antérieure du manubrium sternal, à 2 centimètres au-dessous de la fourchette sternale, au-dessous et en dedans de l'échancrure claviculaire, au-dessus des insertions du grand pectoral; les fibres les plus internes s'entrecroisent sur la ligne médiane avec celles du côté opposé.

Le tendon d'insertion se dirige obliquement en haut et en dehors, en même temps qu'il s'arrondit, puis il s'épanouit en un cône, ouvert en haut et en arrière, de l'intérieur duquel partent les fibres charnues.

Les fibres musculaires nées de ce tendon forment un corps charnu aplati qui s'élargit progressivement de bas en haut ; il se termine par l'intermédiaire d'une mince lame aponévrotique sur une crête rugueuse, oblique en bas et en avant, qui est située à la face externe de l'apophyse mastoïde (près de sa base), à un centimètre au-dessous et en arrière de la *linea temporalis* (champ rétro-sutural) et suivant une surface presque linéaire convexe en avant et en haut, entre la suture pétro-squameuse externe et la suture tympano-mastoïdienne (champ pré-sutural); en avant, les insertions de ce faisceau s'arrêtent à quelques millimètres du bord antérieur de cette apophyse. Ce faisceau glisse sur la face externe de l'os avant de s'y insérer.

L'insertion de ce faisceau sur la mastoïde revêt dans l'ensemble l'aspect d'une ligne courbe convexe en haut et en avant qui empiète sur les deux champs pré- et rétro-suturaux de l'os (voy. : fig. 76).

2° *Chef sterno-occipital.* — Le chef sterno-occipital est très grêle et parfois même inconstant ; situé en arrière du précédent, il partage ses insertions sternales avec lui. En haut, il s'insère par une étroite lame aponévrotique dans la partie la plus

externe de la ligne courbe occipitale supérieure; au niveau de cette insertion, il est difficile de le séparer des insertions du chef sterno-mastoïdien qu'il continue en arrière.

Situé en arrière du chef sterno-mastoïdien, il lui est souvent uni; parfois cependant il s'en distingue par un interstice virtuel, marqué à la surface du faisceau sternal par un sillon plus ou moins apparent : ces deux chefs constituant dans leur ensemble le *faisceau sternal* du muscle *(pars sternalis)*.

3° ***Chef cléido-occipital.*** — Le chef cléido-occipital, ou *chef claviculaire superficiel*, présente l'aspect d'une large bande musculaire rectangulaire, située en arrière du faisceau sternal.

Il s'insère sur le quart interne de la face supérieure de la clavicule par une mince et courte lame tendineuse, parsemée de fibres charnues; cette insertion se fait suivant une ligne de rugosités longue de 5 à 6 centimètres environ, entre les insertions du grand pectoral en avant et celles du chef cléido-mastoïdien en arrière; en dedans, cette insertion reste distante de 1 centimètre 1/2 de l'articulation sterno-chondro-claviculaire.

Le corps musculaire qui fait suite aux languettes tendineuses d'insertion monte obliquement en arrière du faisceau sternal auquel il est presque parallèle; cependant il est un peu moins oblique que ce dernier, aussi est-il partiellement recouvert en haut par le bord postérieur de ce faisceau.

Il se fixe en haut par une mince aponévrose sur les deux tiers externes de la ligne courbe occipitale supérieure, en arrière et en dedans des insertions du chef sterno-occipital, en dehors et en avant des insertions du trapèze, au-dessus des insertions du splénius, et au-dessous des insertions du muscle occipital.

4° ***Chef cléido-mastoïdien.*** — Le chef cléido-mastoïdien, ou *chef claviculaire profond*, est un faisceau charnu, aplati, de forme rectangulaire, sous-jacent au précédent, et complètement masqué par ce dernier; toutefois il le déborde quelque peu en bas et en arrière.

Il s'insère en bas, par de courtes fibres tendineuses et par des fibres charnues sur la face supérieure de la clavicule, au niveau de rugosités qui s'étendent sur une longueur de 4 à 5 centimètres en arrière des insertions du faisceau précédent; ses insertions se font très près du bord postérieur de l'os, elles sont débordées en dehors sur 10 à 12 millimètres environ par celles du faisceau précédent, et parfois même il existe un petit interstice celluleux entre les deux chefs (voy. : fig. 459 et 475).

Le corps musculaire qui fait suite à ces insertions se dirige presque verticalement en haut, croisant en X la direction des fibres charnues des chefs du plan superficiel du muscle.

Il se termine par l'intermédiaire d'une forte lame tendineuse aplatie transversalement et disposée, suivant la comparaison de Farabeuf, à la manière d'une oriflamme appendue à la mastoïde *(tendon en oriflamme)*. L'insertion se fait suivant une surface large de près de 1 centimètre sur le bord antérieur de l'apophyse mastoïde jusqu'à la pointe de cet os, et sur la partie adjacente de sa face externe au niveau de rugosités qui sont situées au-dessus et en avant des insertions du *splenius capitis*, et au-dessous de celles du chef sterno-mastoïdien (voy. : fig. 76).

Les insertions mastoïdiennes des chefs sterno- et cléido-mastoïdiens se continuent l'une avec l'autre, et le champ d'insertion de ce muscle sur la mastoïde est d'autant plus large qu'on le considère plus bas; ce champ présente la forme d'un accent grave renversé.

Les deux chefs claviculaires du muscle forment ensemble le *faisceau claviculaire* du sterno-cléido-mastoïdien *(pars clavicularis)*.

Ainsi constitué par quatre chefs musculaires, le sterno-cléido-mastoïdien représente un véritable *quadriceps du cou*, ou *muscle sterno-cléido-occipito-mastoïdien*, et un muscle triceps à deux couches lorsque le chef sterno-occipital fait défaut.

A la partie inférieure du muscle, les faisceaux sternal et claviculaire délimitent entre

eux un espace triangulaire dont la base répond à la face supérieure de l'articulation sterno-chondro-claviculaire et de l'extrémité interne de la clavicule : c'est le *triangle de Sédillot,* au niveau duquel on pratiquait autrefois la ligature de l'artère carotide primitive, et qui ne présente plus aujourd'hui qu'un intérêt historique.

Par contre, si les insertions inférieures du muscle sont séparées, permettant ainsi de lui distinguer deux faisceaux, ses insertions supérieures sont fusionnées, et elles s'étalent depuis la face exocranienne de l'écaille de l'occipital, à 4 centimètres en dehors de l'inion, jusqu'à la partie inférieure du bord antérieur de la mastoïde (voy. : fig. 194).

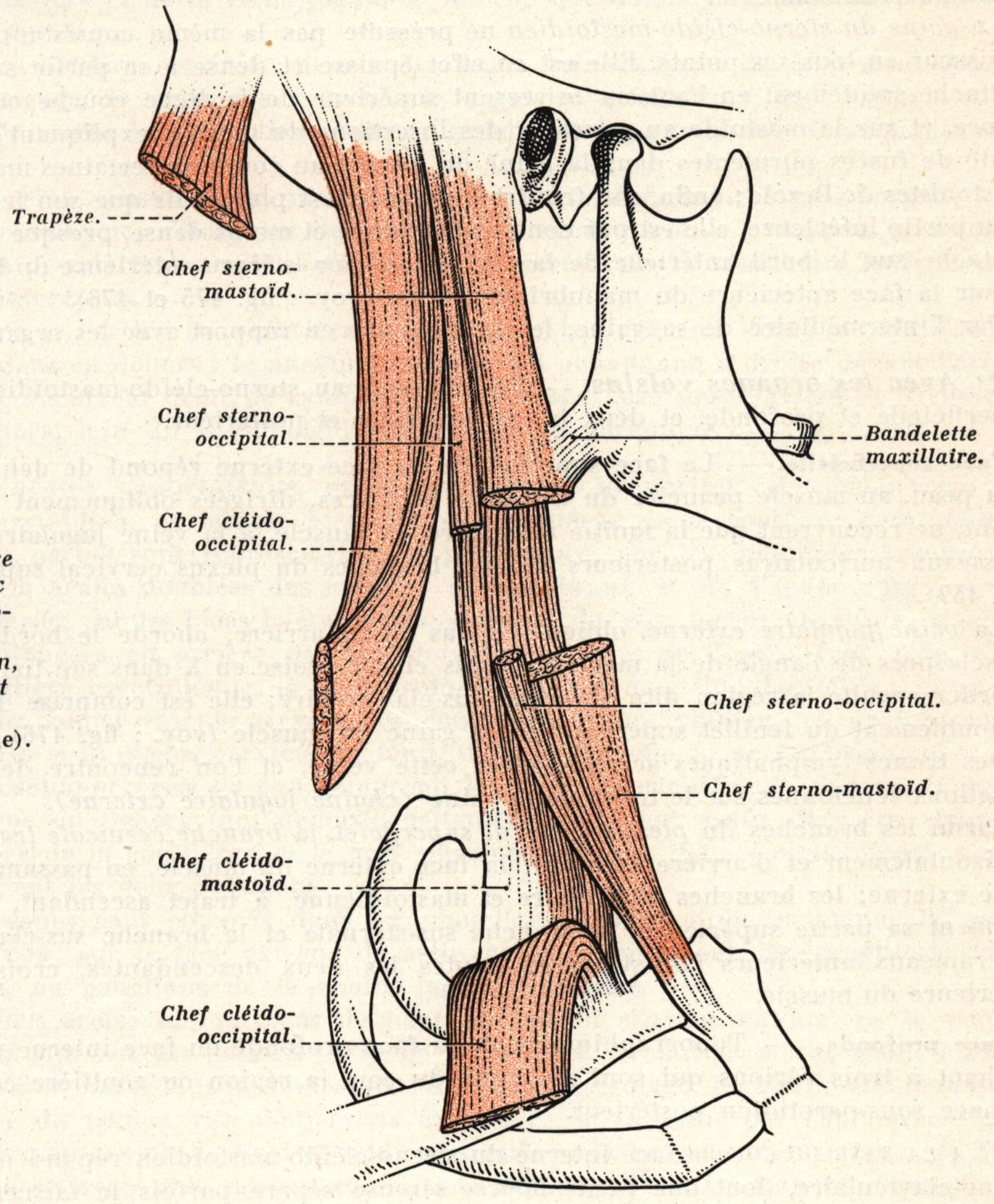

FIG. 459. *Les quatre faisceaux du sterno-cléido-mastoïdien, côté droit* (demi-schématique).

RAPPORTS

1° Avec sa gaine. — Le sterno-cléido-mastoïdien est contenu dans une *gaine fibreuse* constituée par un dédoublement de l'aponévrose cervicale superficielle (voy. : fig. 476 et 479).

Cette gaine présente deux feuillets, l'un superficiel, qui recouvre le muscle, et l'autre profond; ces deux feuillets s'unissent au niveau des bords antérieur et postérieur du muscle.

En arrière du muscle, l'aponévrose gagne le trapèze qu'elle engaine en se dédoublant à nouveau; en avant du muscle, la gaine présente un renforcement, la *bandelette maxillaire de Charpy* ou *bandelette d'insertion faciale* du sterno - cléido - mastoïdien à la mâchoire (Richet), qui se fixe à l'angle de la mandibule, et qui représente le vestige d'une insertion du muscle sur le maxillaire inférieur; au-dessous de l'angle de la mâchoire, l'aponévrose se continue sur la ligne médiane avec celle du côté opposé; au-dessus de l'angle, elle forme la paroi externe de la loge parotidienne, en se fixant au bord postérieur de la branche montante du maxillaire inférieur et à l'aponévrose massétérine : c'est l'*aponévrose parotidienne.*

La *gaine du sterno-cléido-mastoïdien* ne présente pas la même consistance ni la même épaisseur en tous ses points. Elle est en effet épaisse et dense à sa partie supérieure; elle s'attache solidement en haut sur le versant supérieur de la ligne courbe occipitale supérieure, et sur la mastoïde au pourtour des insertions du muscle, expliquant ainsi la possibilité de fusées purulentes dans la gaine du muscle au cours de certaines mastoïdites dites mastoïdites de Bezold; enfin, son feuillet superficiel est plus épais que son feuillet profond. A sa partie inférieure, elle est par contre plus mince et moins dense, presque celluleuse; elle s'attache sur le bord antérieur de la clavicule et sur la lèvre antérieure du bord supérieur et sur la face antérieure du manubrium sternal (voy. : fig. 475 et 476).

Par l'intermédiaire de sa gaine, le muscle entre en rapport avec les organes voisins.

*2° **Avec les organes voisins.*** — On distingue au sterno-cléido-mastoïdien deux faces, superficielle et profonde, et deux bords, antérieur et postérieur.

Face superficielle. — La face superficielle ou face externe répond de dehors en dedans à la peau, au muscle peaucier du cou dont les fibres, dirigées obliquement en haut et en avant, ne recouvrent que la moitié inférieure du muscle, à la veine jugulaire externe, aux vaisseaux auriculaires postérieurs et aux branches du plexus cervical superficiel (voy. : fig. 457).

La *veine jugulaire externe,* oblique en bas et en arrière, aborde le bord antérieur du muscle près de l'angle de la mâchoire, puis elle le croise en X dans son tiers moyen pour aborder ensuite la région dite du creux sus-claviculaire; elle est comprise dans un mince dédoublement du feuillet superficiel de la gaine du muscle (voy. : fig. 476).

Des troncs lymphatiques accompagnent cette veine, et l'on rencontre de deux à cinq ganglions échelonnés sur le trajet de la veine *(chaîne jugulaire externe).*

Parmi les branches du *plexus cervical superficiel,* la *branche cervicale transverse* croise horizontalement et d'arrière en avant la face externe du muscle, en passant sous la jugulaire externe; les branches auriculaire et mastoïdienne, à trajet ascendant, croisent obliquement sa partie supérieure; la branche sus-sternale et la branche sus-claviculaire, par ses rameaux antérieurs (sus-sternaux), toutes les deux descendantes, croisent la partie inférieure du muscle.

Face profonde. — Topographiquement, la face profonde ou face interne répond de bas en haut à trois régions qui sont : la base du cou, la région ou gouttière carotidienne et l'espace sous-parotidien postérieur.

a) A LA BASE DU COU, la face interne du sterno-cléido-mastoïdien répond à l'articulation sterno-claviculaire, dont une petite bourse séreuse sépare parfois le faisceau sternal de l'articulation, aux insertions inférieures des muscles sterno-thyroïdien et sterno-cléido-hyoïdien, muscles englobés dans un dédoublement de l'aponévrose cervicale moyenne, tendue comme un rideau sous le sterno-cléido-mastoïdien jusqu'à l'omo-hyoïdien; c'est entre ces deux plans musculaires que s'insinue, derrière le sterno-cléido-mastoïdien, le *cul-de-sac de Grüber* ou prolongement latéral de l'espace sus-sternal; c'est également à ce niveau, et au-dessus de la clavicule, que se dirige transversalement en dehors, la portion horizontale de la veine jugulaire antérieure, lorsque cette veine quitte l'espace sus-sternal pour aborder l'angle veineux de Pirogoff.

Au-dessus du cul-de-sac de Grüber, la face profonde du sterno-cléido-mastoïdien répond à un *espace celluleux* situé entre la gaine de ce muscle et les muscles sous-hyoïdiens compris dans le dédoublement de l'aponévrose cervicale moyenne; c'est l'*espace sous-sterno-cléido-mastoïdien* qui se prolonge plus en dehors par l'espace sus-claviculaire de la base du cou (voy. : *Aponévrose cervicale moyenne*).

Immédiatement sous l'aponévrose cervicale moyenne, on rencontre un plan veineux : c'est le *confluent veineux de Pirogoff*, formé lui-même par la réunion à angle aigu de la veine sous-clavière et de la veine jugulaire interne qui donne naissance au tronc veineux brachio-céphalique.

La veine sous-clavière reçoit au niveau de l'angle veineux, près de sa terminaison, la jugulaire antérieure, la jugulaire externe, la jugulaire postérieure de Walther et la veine vertébrale, enfin le canal thoracique à gauche et la grande veine lymphatique à droite.

Derrière la veine sous-clavière, mais en arrière du tendon du scalène antérieur, chemine l'artère homonyme; s'éloignant de plus en plus de la carotide primitive, elle donne à ce niveau ses premières branches collatérales : la vertébrale, la mammaire interne et le tronc cervico-intercostal.

Entre la veine et l'artère sous-clavière descend un plan nerveux formé de trois nerfs, qui sont de dedans en dehors : le pneumogastrique qui abandonne à droite devant l'artère sous-clavière le récurrent droit, le sympathique, avec son anse sous-clavière de Vieussens, et plus en dehors, loin du sterno-cléido-mastoïdien, le phrénique.

b) DANS LA RÉGION CAROTIDIENNE, qui correspond à la portion cervicale vraie du sterno-cléido-mastoïdien, ce muscle forme la paroi externe de la *gouttière carotidienne*, dont les autres parois sont représentées : la postérieure, par les apophyses transverses des vertèbres cervicales doublées des muscles prévertébraux et de l'aponévrose prévertébrale, et l'interne, par les faces latérales des viscères du cou (corps thyroïde, trachée, œsophage) prolongées en arrière par les cloisons sagittales de Charpy (voy. : fig. 476).

Dans la gouttière carotidienne, la face profonde du sterno-cléido-mastoïdien entre en rapport avec le paquet vasculo-nerveux du cou, avec l'omo-hyoïdien, et profondément avec les scalènes et le plexus cervical profond, d'où se détache le nerf phrénique.

Le *paquet vasculo-nerveux du cou* comprend la carotide primitive en dedans, la veine jugulaire interne en dehors (qui déborde nettement en avant cette dernière dans la partie inférieure de la gouttière), et le nerf pneumogastrique, dans l'angle dièdre postérieur que forment les deux vaisseaux.

Ces trois organes sont compris dans un manchon aponévrotique commun, la *gaine vasculaire du cou*; sur la face externe de cette gaine s'appliquent les ganglions cervicaux profonds, ou ganglions de la chaîne jugulaire interne.

L'*omo-hyoïdien* croise obliquement de haut en bas et d'avant en arrière le paquet vasculo-nerveux du cou, en passant entre ce dernier et le muscle sterno-cléido-mastoïdien; dans toute la partie située au-dessous de l'omo-hyoïdien, le sterno-cléido-mastoïdien est séparé du paquet vasculo-nerveux du cou et de sa gaine par l'aponévrose cervicale moyenne; au-dessus de l'omo-hyoïdien, signalons la branche descendante de l'hypoglosse, située en avant des vaisseaux; elle s'anastomose avec la branche descendante interne du plexus cervical, pour former l'anse de l'hypoglosse, de laquelle partent les nerfs de l'omo-hyoïdien.

La *carotide primitive* se divise, au niveau du bord supérieur du cartilage thyroïde, en deux branches, la carotide externe en avant et en dedans et la carotide interne, qui est postérieure et externe à l'origine par rapport à la précédente, elle-même recouverte par la jugulaire interne qui lui restera satellite par la suite.

Les rapports de la carotide primitive et de la *bifurcation carotidienne* avec le sterno-cléido-mastoïdien méritent d'être précisés : *a)* en position normale et verticale, le muscle répond à la bifurcation par son bord antérieur, et de ce fait il répond à la totalité de

la carotide primitive; cette artère répond tout d'abord en bas au triangle de Sédillot, mais tandis que l'artère monte verticalement dans la gouttière carotidienne, le muscle se dirige obliquement en haut, en arrière et en dehors, si bien que l'artère se dégage du bord antérieur du muscle, au voisinage de sa bifurcation; — *b)* dans l'extension de la tête avec rotation du côté opposé (position de ligature), le sterno-cléido-mastoïdien se porte en arrière, et la bifurcation de la carotide primitive reste nettement à découvert par rapport au muscle, distante de son bord antérieur de 1 à 1 centimètre 1/2; quoi qu'il en soit, la bifurcation carotidienne et la carotide externe à son origine, restent toujours recouvertes par la bandelette de Charpy, et les rapports importants qu'affecte la carotide primitive avec le sterno-cléido-mastoïdien font de celui-ci son *muscle satellite.*

Au-dessus de la bifurcation de la carotide primitive, la face profonde du sterno-cléido-mastoïdien entre en rapport avec les organes du *triangle de Farabeuf.* Ce triangle est formé par la veine jugulaire interne en arrière, le tronc veineux thyro-linguo-facial en avant, et le grand hypoglosse en haut; ce nerf aborde la région en passant entre la jugulaire interne en dehors, la carotide interne et le pneumogastrique en dedans. Dans l'aire de ce triangle, on aperçoit la carotide externe, et l'origine de ses premières branches collatérales : thyroïdienne supérieure, linguale, faciale et occipitale.

Les rapports avec le paquet vasculo-nerveux du cou sont les mêmes que précédemment, mais la carotide interne remplace en ce lieu la carotide primitive; au niveau de l'angle de la mâchoire, et sous-jacent au ventre postérieur du digastrique, se place à la face externe de la jugulaire interne, et immédiatement sous le sterno-cléido-mastoïdien, un des plus volumineux ganglions de la chaîne jugulaire interne : c'est le *ganglion principal de Küttner,* tributaire d'une grande partie des lymphatiques de la langue et de l'amygdale.

Après avoir quitté la région du triangle de Farabeuf, le paquet vasculo-nerveux du cou va s'éloigner du sterno-cléido-mastoïdien, et devenir de plus en plus profond, en s'engageant dans l'espace sous-parotidien postérieur, tandis que la carotide externe chemine verticalement sous le ventre postérieur du digastrique, puis traverse le diaphragme stylien pour aborder la parotide.

c) DANS L'ESPACE SOUS-PAROTIDIEN POSTÉRIEUR, le sterno-cléido-mastoïdien contribue à former la *paroi externe* de cet espace, dont les autres parois sont représentées : la postérieure par les muscles prévertébraux et l'aponévrose prévertébrale, au-devant de laquelle s'applique le ganglion cervical supérieur du sympathique; l'interne par la paroi latérale du pharynx et les cloisons sagittales de Charpy; et l'antérieure par le diaphragme stylien formé lui-même par les trois muscles styliens (stylo-hyoïdien, stylo-glosse et stylo-pharyngien) et par l'aileron latéral du pharynx ou aponévrose stylo-pharyngée.

La paroi externe de cet espace est complétée par le ventre postérieur du digastrique, qui croise obliquement la face profonde du muscle; mais au niveau de leurs insertions mastoïdiennes, les deux muscles sont séparés l'un de l'autre par l'épaisseur de la mastoïde.

Dans cet espace, le sterno-cléido-mastoïdien répond toujours aux vaisseaux jugulo-carotidiens : carotide interne en dedans; jugulaire interne en dehors, mais relativement éloignée du muscle, donc profonde; et aux quatre nerfs de l'espace, c'est-à-dire les trois nerfs mixtes (glosso-pharyngien, pneumogastrique et spinal) et le grand hypoglosse; parmi ceux-ci, la *branche externe du spinal,* oblique en bas, en dehors et en arrière, passe soit en avant, soit en arrière de la jugulaire interne, pour atteindre la face profonde du sterno-cléido-mastoïden à 4 ou 5 centimètres environ au-dessous de la pointe de la mastoïde (un peu au-dessus de l'angle de la mâchoire); elle traverse le muscle auquel elle donne des branches, puis elle sort du muscle pour aborder le creux sus-claviculaire, où elle chemine obliquement descendante avant de se terminer à la face antérieure du trapèze (voy. : *Nerf spinal,* tome IV).

L'*artère occipitale,* oblique en haut et en arrière, longe le bord inférieur du ventre postérieur du digastrique, puis elle passe sous ce muscle entre la mastoïde et l'apophyse

transverse de l'atlas; dans son trajet, elle croise donc à distance la face profonde du sterno-cléido-mastoïdien.

Enfin, le sterno-cléido-mastoïdien répond à l'angulaire de l'omoplate; de plus, il recouvre les complexus par ses insertions occipitales et le splénius par ses insertions occipito-mastoïdiennes (voy. : fig. 457 et 458).

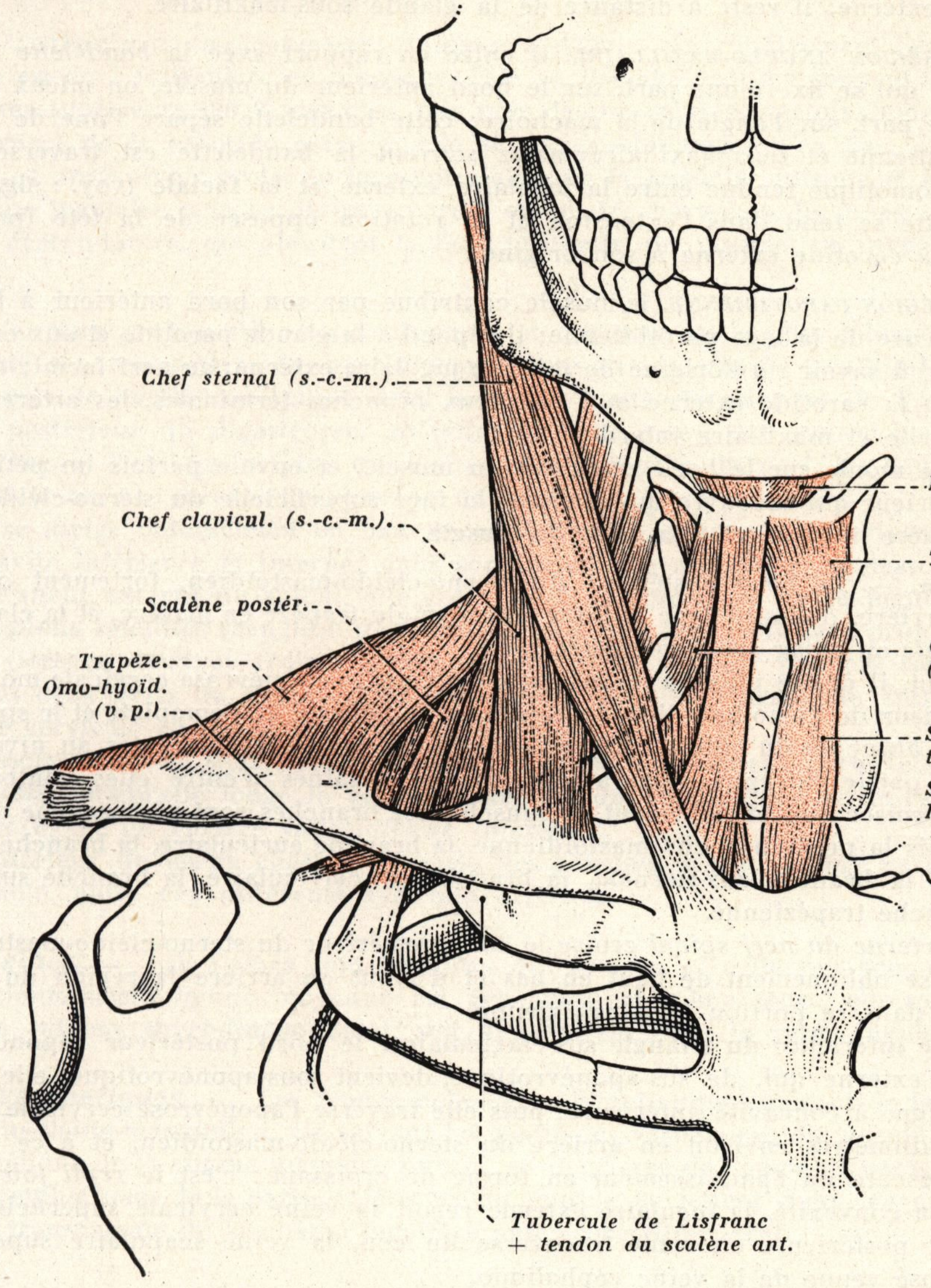

Fig. 460. *Muscles du cou, vue antérieure.*

Bord antérieur. — Le bord antérieur du sterno-cléido-mastoïdien est oblique de bas en haut et d'avant en arrière. Il s'étend de la face antérieure de la poignée du sternum à l'apophyse mastoïde. De bas en haut, il répond successivement à la région sous-hyoïdienne, à la région sus-hyoïdienne latérale, à la région angulo-maxillaire et à la région parotidienne.

a) DANS LA RÉGION SOUS-HYOÏDIENNE, il est longé par la *veine jugulaire oblique antérieure de Kocher,* qui est une anastomose entre la veine faciale ou la jugulaire externe

et la veine jugulaire antérieure; ce bord croise dans son trajet les muscles sous-hyoïdiens : sterno-thyroïdien, sterno-cléido-hyoïdien et ventre antérieur de l'omo-hyoïdien; il répond en outre aux lobes latéraux du corps thyroïde (voy. : fig. 458 et 460).

b) DANS LA RÉGION SUS-HYOÏDIENNE LATÉRALE, il répond au stylo-hyoïdien, au ventre postérieur du digastrique et à l'artère auriculaire postérieure, qui croise ce bord avant de lui devenir externe; il reste à distance de la glande sous-maxillaire.

c) DANS LA RÉGION ANGULO-MAXILLAIRE, il entre en rapport avec la *bandelette maxillaire de Charpy* qui se fixe d'une part, sur le bord antérieur du muscle, ou mieux sur sa gaine, et d'autre part, sur l'angle de la mâchoire; cette bandelette sépare l'une de l'autre les loges parotidienne et sous-maxillaire; assez souvent la bandelette est traversée par une veine anastomotique tendue entre la jugulaire externe et la faciale (voy. : fig. 459).

Cette bandelette se tend dans l'extension et la rotation opposée de la tête (position de ligature de la carotide externe à son origine).

d) DANS LA RÉGION PAROTIDIENNE, le muscle contribue par son bord antérieur à former la paroi postérieure de la loge parotidienne; il répond à la glande parotide et aux organes intraparotidiens, à savoir : à l'origine de la veine jugulaire externe; au nerf facial; et plus profondément, à la carotide externe et à ses deux branches terminales, les artères temporale superficielle et maxillaire interne.

La parotide se moule sur le bord antérieur du muscle, et envoie parfois un petit prolongement postérieur qui recouvre quelque peu la face superficielle du sterno-cléido-mastoïdien; elle adhère intimement à la gaine du muscle.

Bord postérieur. — Le bord postérieur du sterno-cléido-mastoïdien, fortement oblique en haut et en arrière, délimite avec le bord antérieur du trapèze en arrière, et la clavicule en bas, le *triangle* ou *creux sus-claviculaire.*

De bas en haut, il croise plus ou moins immédiatement l'aponévrose cervicale moyenne, le ventre postérieur de l'omo-hyoïdien, les scalènes, l'angulaire de l'omoplate et le splénius.

Il répond aux *branches du plexus cervical superficiel,* qui émergent toutes au niveau de ce bord et à sa partie moyenne; nous avons vu que certaines d'entre elles contournent ce bord pour croiser superficiellement le muscle; ces branches sont : la branche mastoïdienne, et parfois la petite branche mastoïdienne, la branche auriculaire, la branche cervicale transverse, la branche sus-sternale, la branche sus-claviculaire, la branche sus-acromiale et la branche trapézienne.

La *branche externe du nerf spinal* croise le bord postérieur du sterno-cléido-mastoïdien, puis elle traverse obliquement de haut en bas et d'avant en arrière la région du creux sus-claviculaire dans sa portion omo-trapézienne.

Dans la partie inférieure du triangle sus-claviculaire, le bord postérieur répond à la veine jugulaire externe qui, de sus-aponévrotique, devient sous-aponévrotique; elle décrit un trajet curviligne à concavité antérieure, puis elle traverse l'aponévrose cervicale superficielle, à 15 millimètres environ en arrière du sterno-cléido-mastoïdien, et à ce niveau l'aponévrose présente un épaississement en forme de croissant : c'est le *repli falciforme de Dittel*; par sa convexité, la jugulaire externe reçoit la veine cervicale superficielle, la veine scapulaire postérieure ou veine transverse du cou, la veine scapulaire supérieure et une anastomose venue de la veine céphalique.

Au niveau de ses insertions occipitales, il se rapproche du bord supéro-externe du trapèze, mais il en reste toujours distant de 10 à 12 millimètres.

VASCULARISATION

1° Artères. — Les Artères du sterno-cléido-mastoïdien sont généralement au nombre de trois; elles abordent le muscle par sa face profonde : ce sont les artères sterno-cléido-mastoïdiennes inférieure, moyenne et supérieure.

a) L'ARTÈRE STERNO-CLÉIDO-MASTOÏDIENNE INFÉRIEURE est généralement grêle et parfois inconstante. Elle naît à la base du cou de la scapulaire supérieure, lorsque celle-ci passe entre le sterno-cléido-mastoïdien et le scalène antérieur et le plus souvent assez près du bord postérieur du muscle; dirigée obliquement en haut et en avant, elle traverse l'aponévrose cervicale moyenne, puis elle atteint la face profonde du chef claviculaire auquel elle se distribue; une ou deux branches, destinées au chef sternal, s'engagent dans le triangle de Sédillot pour aborder ce chef.

b) L'ARTÈRE STERNO-CLÉIDO-MASTOÏDIENNE MOYENNE est relativement volumineuse, son calibre est de 1 millimètre en moyenne. Elle se détache le plus souvent de l'artère thyroïdienne supérieure (90 % des cas), très près de son origine, parfois, mais plus rarement, directement de la carotide externe; elle se dirige obliquement en bas, en arrière et en dehors, et après avoir croisé la face antérieure de la jugulaire interne et les ganglions de la chaîne jugulaire, elle se divise en trois ou quatre branches, les unes ascendantes, les autres descendantes, qui abordent la face profonde du muscle au niveau de son tiers moyen.

c) L'ARTÈRE STERNO-CLÉIDO-MASTOÏDIENNE SUPÉRIEURE est la plus volumineuse et la plus constante des trois artères du muscle; son calibre atteint près de 2 millimètres à l'origine.

Elle naît de l'artère occipitale dans la partie haute du triangle de Farabeuf, sous le ventre postérieur du digastrique, au point où cette artère est croisée par le nerf grand hypoglosse, et c'est son origine qui commande la courbe du nerf, les deux organes « se donnant le bras » suivant l'expression de Farabeuf.

Elle se dirige obliquement en bas, en arrière et en dehors, en décrivant une courbure à concavité inférieure et interne; dans son trajet, elle est située en dessous et en avant de la branche externe du spinal, elle croise la face antérieure de la jugulaire interne et ses ganglions satellites (ganglion de Küttner), puis elle pénètre la face profonde du muscle déjà divisée en deux ou trois rameaux, en un point qui est presque toujours compris entre les deux nerfs du sterno-cléido-mastoïdien, branche externe du spinal en haut, et branche cervicale en bas (Poirier et Baumgartner).

Accessoirement, le sterno-cléido-mastoïdien reçoit des rameaux artériels grêles : *a)* de l'*occipitale,* lorsqu'elle longe le ventre postérieur du digastrique; *b)* de l'*auriculaire postérieure; c)* et de l'*artère thyroïdienne inférieure.*

A l'intérieur du corps charnu, il existe des anastomoses de calibre variable, mais non négligeable, entre ces différents systèmes artériels.

2° *Veines.* — Les Veines sont satellites des artères, et celle qui accompagne l'artère sterno-cléido-mastoïdienne moyenne est généralement volumineuse; elle se jette soit dans le tronc veineux thyro-linguo-facial, soit directement dans la veine jugulaire interne.

3° *Lymphatiques.* — Les troncs collecteurs lymphatiques partent de la face profonde du sterno-cléido-mastoïdien; ils suivent les pédicules vasculaires du muscle; ils se rendent aux ganglions de la chaîne jugulaire interne et au groupe de l'angle veineux.

Les lymphatiques de la partie inférieure du muscle se jettent dans les ganglions de la portion transversale de la chaîne jugulaire antérieure (Rouvière).

INNERVATION

Le sterno-cléido-mastoïdien présente une double innervation qui lui est fournie par la *branche externe du spinal* et par le *plexus cervical profond* (branche cervicale du sterno-cléido-mastoïdien).

Ces deux nerfs pénètrent le muscle par sa face profonde.

La *branche externe du spinal* le pénètre à l'union du tiers supérieur et des deux tiers

inférieurs du muscle, (soit à 4 ou 5 centimètres au-dessous de la pointe de la mastoïde); tantôt, elle chemine entre le plan profond et le plan superficiel du muscle; tantôt, elle traverse le chef cléido-mastoïdien dans un véritable *tunnel transmusculaire* situé entre les deux languettes du tendon en oriflamme (Farabeuf); elle s'anastomose parfois, mais pas toujours, à une branche venue, soit de la troisième paire cervicale, soit d'une anastomose de la deuxième avec la troisième paire cervicale : c'est la *branche cervicale du sterno-cléido-mastoïdien*; cette dernière pénètre le muscle légèrement plus bas que la précédente; l'anastomose intramusculaire constitue l'*anse de Maubrac*, et les filets nerveux destinés aux chefs du muscle partent soit de cette anse, soit directement de ses branches constitutives (pour plus de détails, voy. : *Nerf spinal*, tome IV).

ACTION

Prenant son point fixe sur la clavicule et sur le sternum, le sterno-cléido-mastoïdien agit sur la tête à laquelle il imprime, par sa contraction unilatérale, un *triple mouvement* : 1° *il fléchit la tête*; 2° *il l'incline latéralement du même côté que la contraction*; 3° *il détermine une rotation de la tête* qui porte la face du côté opposé à la contraction; c'est le *muscle du torticolis*, et son action se traduit fidèlement par l'attitude que prennent la tête et le cou dans cette affection.

Son *action bilatérale* et *simultanée* entraîne la flexion directe de la tête sur le cou, et du cou sur le thorax, mais si la tête est préalablement renversée en arrière (en extension), le sterno-cléido-mastoïdien exagère ce mouvement et devient extenseur de la tête, par le fait que l'axe de traction des muscles est situé sur un plan postérieur à l'axe de flexion-extension de la tête (articulation occipito-atloïdienne).

Lorsque les deux muscles prennent leur point d'appui sur la tête, ils élèvent indirectement le thorax par leur action sur les clavicules et le sternum, et deviennent des *inspirateurs accessoires*.

Ajoutons enfin qu'à l'occasion de la plupart des mouvements de la tête et du cou, ce sont les sterno-cléido-mastoïdiens qui, par leur situation et leur rôle physiologique, donnent à la région ses variations morphologiques les plus apparentes.

Le sterno-cléido-mastoïdien apparaît sous les téguments comme une véritable corde aplatie, tendue obliquement entre l'articulation sterno-chondro-claviculaire et l'apophyse mastoïde. Son relief fortement accusé chez les sportifs, les sujets amaigris, les vieillards, s'efface ou se manifeste avec la flexion, l'extension ou la rotation de la tête. Dans la flexion de la tête, le sterno-cléido-mastoïdien fait saillie au niveau de l'angle de la mâchoire; dans l'extension, les deux sterno-cléido-mastoïdiens glissent sur les plans profonds, le cou s'élargit et les fossettes comprises entre les insertions inférieures des deux chefs *(triangles de Sédillot)* se creusent; dans la rotation de la tête, le bord antérieur du sterno-cléido-mastoïdien du côté opposé, fait saillie dans sa moitié supérieure, et le sillon antérieur ou carotidien se creuse à ce niveau en même temps que le muscle devient vertical; cet aspect est caractéristique dans l'attitude dite du sujet qui « *tend l'oreille* » (Mathias Duval).

B. — MUSCLES LATÉRAUX PROFONDS DU COU

Les muscles latéraux profonds du cou comprennent de chaque côté cinq muscles qui sont : *a)* le *droit latéral de la tête* à la partie supérieure du cou; *b)* l'*angulaire de l'omoplate*; *c)* et les trois *muscles scalènes*.

DROIT LATÉRAL DE LA TÊTE

Le droit latéral de la tête est un petit muscle aplati d'avant en arrière, très court, situé en dehors de l'articulation occipito-atloïdienne, et compris entre l'atlas et l'occipital.

Insertions. — Il s'insère par un mélange de fibres tendineuses et charnues : *a) en bas*, sur la face dorsale de la racine antérieure de l'apophyse transverse de l'atlas; *b)* et *en haut*,

sur les rugosités de la face exocranienne de l'épine jugulaire de l'occipital, et sur le processus apophysaire transverse lorsqu'il existe.

Par suite de sa situation et de ses insertions, le droit latéral de la tête représente l'*intertransversaire antérieur du premier espace.*

Rapports. — Il entre en rapport : *a) en avant,* avec les vaisseaux et les nerfs qui sortent du crâne par le trou déchiré postérieur, c'est-à-dire la veine jugulaire interne et les trois nerfs mixtes : glosso-pharyngien, pneumogastrique et spinal, à l'apophyse styloïde et à l'origine des trois muscles styliens; *b) en arrière,* à l'artère vertébrale et au premier nerf cervical, et plus postérieurement au grand droit postérieur et au petit oblique de la tête; *c) en dehors,* au ventre postérieur du digastrique, qui se détache de la rainure digastrique; *d)* et *en dedans,* à la face latérale externe de l'articulation occipito-atloïdienne correspondante.

Innervation. — Le nerf du droit latéral de la tête naît par un tronc commun avec le nerf du petit droit antérieur de la tête, de la partie supérieure de l'*anse de l'atlas*; il aborde le muscle par sa face antérieure.

Action. — Par sa contraction, il incline la tête de son côté.

Muscle atloïdo-mastoïdien. — Il faut entendre sous ce nom un faisceau aberrant du droit latéral de la tête *(droit latéral accessoire de Winslow)*; très rare du reste, ce faisceau est situé en dehors du muscle précédent. Il s'insère : *en bas,* sur le versant antéro-supérieur du sommet de l'apophyse transverse de l'atlas, et *en haut,* sur la face interne de l'éminence juxta-mastoïdienne, saillie située sur la mastoïde en dedans de la rainure digastrique.

ANGULAIRE DE L'OMOPLATE

L'angulaire de l'omoplate ou *levator scapulæ* est un petit muscle fasciculé, allongé et aplati d'avant en arrière, situé aux confins de la partie latérale de la nuque et de la région cervicale antérieure.

Dans son ensemble, il est obliquement dirigé de haut en bas, de dedans en dehors et d'avant en arrière; il est compris entre le plan des muscles scalènes en avant et le trapèze en arrière.

Insertions. — Il s'étend de la moitié supérieure du rachis cervical à la partie supérieure du bord spinal de l'omoplate.

Il s'insère : *a) en haut* et *en dedans,* par quatre ou cinq petits tendons (faisceaux) sur la face postérieure de l'apophyse transverse de l'atlas, près de son extrémité, sur la face postérieure du tubercule de l'apophyse transverse de l'axis, en dehors des insertions du *splenius colli,* et sur le tubercule postérieur de l'apophyse transverse des troisième, quatrième et parfois de la cinquième vertèbre cervicale; ses insertions sont confondues avec celles du petit complexus et du *splenius colli* en arrière, et avec celles des scalènes moyen et postérieur en avant; — *b) en bas* et *en dehors,* sur le versant postérieur de l'étage sus-épineux du bord spinal de l'omoplate.

Constitution du muscle. — L'angulaire de l'omoplate est constitué à son origine par autant de faisceaux charnus superposés qu'il y a de languettes tendineuses d'origine; les deux faisceaux charnus les plus supérieurs sont généralement les plus volumineux; le plus supérieur s'étale à la face postérieure du corps charnu, tandis que le plus inférieur s'étale à sa face antérieure.

Rapports. — Sa *face antérieure* répond en haut, aux scalènes moyen et postérieur; son *bord interne* longe le *splenius colli,* puis entre en contact avec le petit rhomboïde, près de ses insertions scapulaires; sa *face postérieure* est recouverte par le splénius et le trapèze (voy. : fig. 461 et 467).

Vascularisation. — L'angulaire de l'omoplate possède une riche vascularisation, qui lui est fournie par les artères cervicale ascendante, scapulaire postérieure et scapulaire supérieure, branches de la sous-clavière.

La cervicale ascendante abandonne généralement trois ou quatre branches qui accompagnent le plus souvent les filets nerveux destinés au muscle.

Innervation. — L'angulaire de l'omoplate est innervé : *a)* par des rameaux issus des *branches antérieures du plexus cervical*; celles-ci sont représentées par *deux* ou *trois filets*

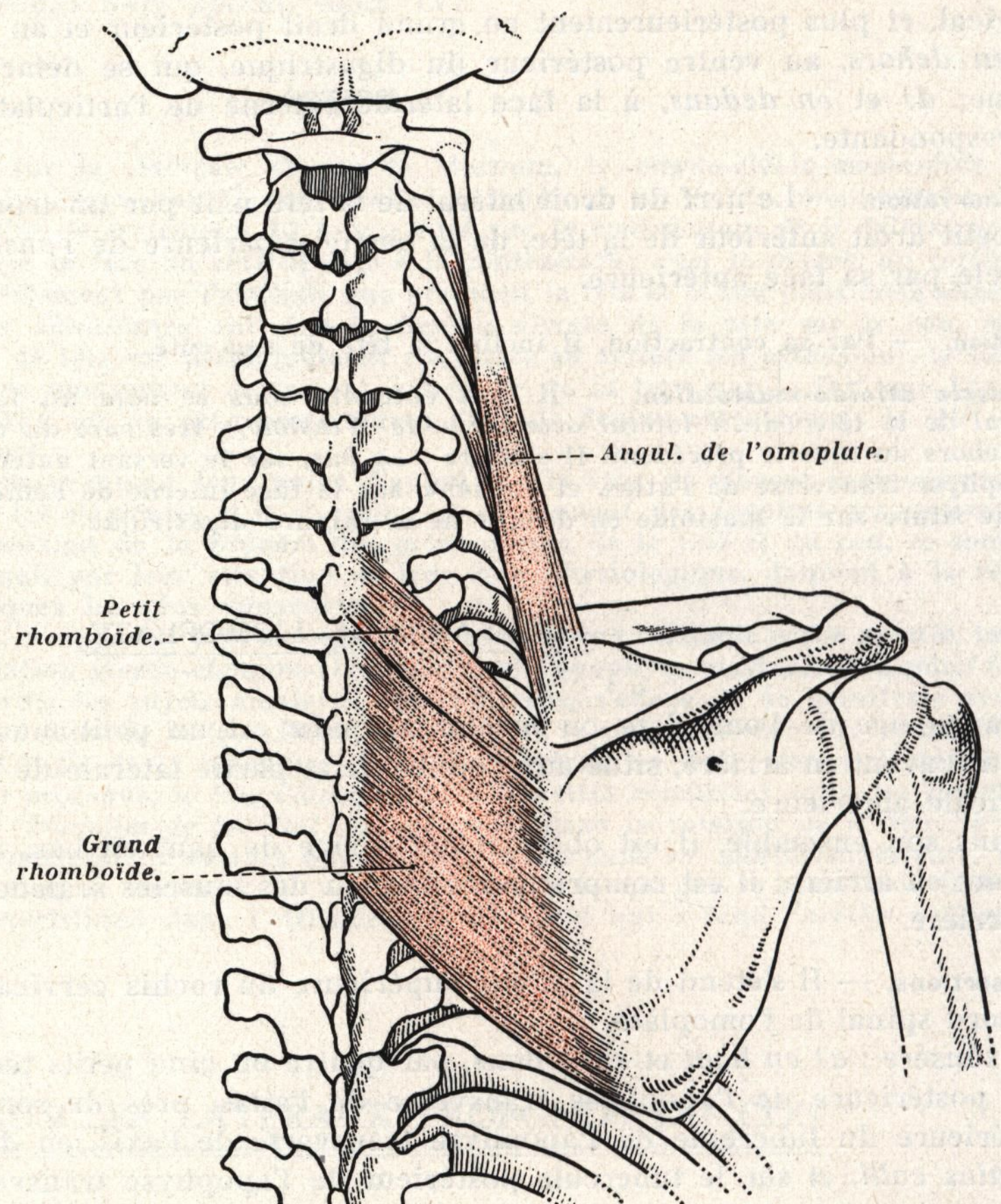

Fig. 461.
Muscles angulaire de l'omoplate et rhomboïde; vue postérieure, côté droit.

qui se détachent de la branche antérieure des troisième et quatrième nerfs cervicaux; *b)* et par un long nerf commun au rhomboïde, appelé *nerf de l'angulaire et du rhomboïde*; ce nerf, destiné à la partie inférieure du muscle qu'il aborde par sa face postérieure, naît soit directement du cinquième nerf cervical (branche du plexus brachial), soit, plus rarement, de l'anse anastomotique comprise entre la quatrième et la cinquième branche antérieure.

Action. — 1° *Prenant son point fixe sur le rachis cervical,* il élève l'omoplate et avec lui les muscles périscapulaires (d'où son nom : *levator scapulæ*), en même temps qu'il lui imprime un mouvement de bascule qui abaisse le moignon de l'épaule, et qui rapproche l'angle inférieur de l'omoplate de la ligne médiane. Ce mouvement s'effectue par un glissement: *a)* du sous-scapulaire et de l'omoplate sur le plan du grand dentelé, c'est-à-dire dans l'articulation inter-serrato-scapulaire; *b)* et du grand dentelé (à l'état passif) sur la paroi thoracique, c'est-à-dire dans l'articulation inter-serrato-thoracique.

2° *Prenant son point fixe sur l'omoplate* préalablement immobilisée par l'action des muscles fixateurs de la ceinture scapulaire, il incline la tête et le cou du même côté que la contraction; il est donc *fléchisseur homolatéral* de la tête et du cou.

3° Enfin, par sa *tonicité,* il contribue à la fixation et au maintien de l'omoplate et des muscles périscapulaires.

MUSCLES SCALÈNES

Les muscles scalènes (1) constituent un groupe charnu situé à la partie profonde de la région antéro-latérale du cou.

Ces muscles sont au nombre de trois, disposés d'avant en arrière et de dedans en dehors, de la façon suivante : *scalène antérieur, scalène moyen* et *scalène postérieur.* Ils sont tendus entre les apophyses transverses des vertèbres cervicales (à l'exception de l'atlas) et les deux premières côtes; dans leur ensemble, ils affectent l'aspect d'une masse charnue pyramidale, fasciculée, dont le sommet répond à l'apophyse transverse de l'axis; cette masse est traversée de dedans en dehors par l'artère sous-clavière et par les cordons nerveux du plexus brachial (voy. : fig. 465).

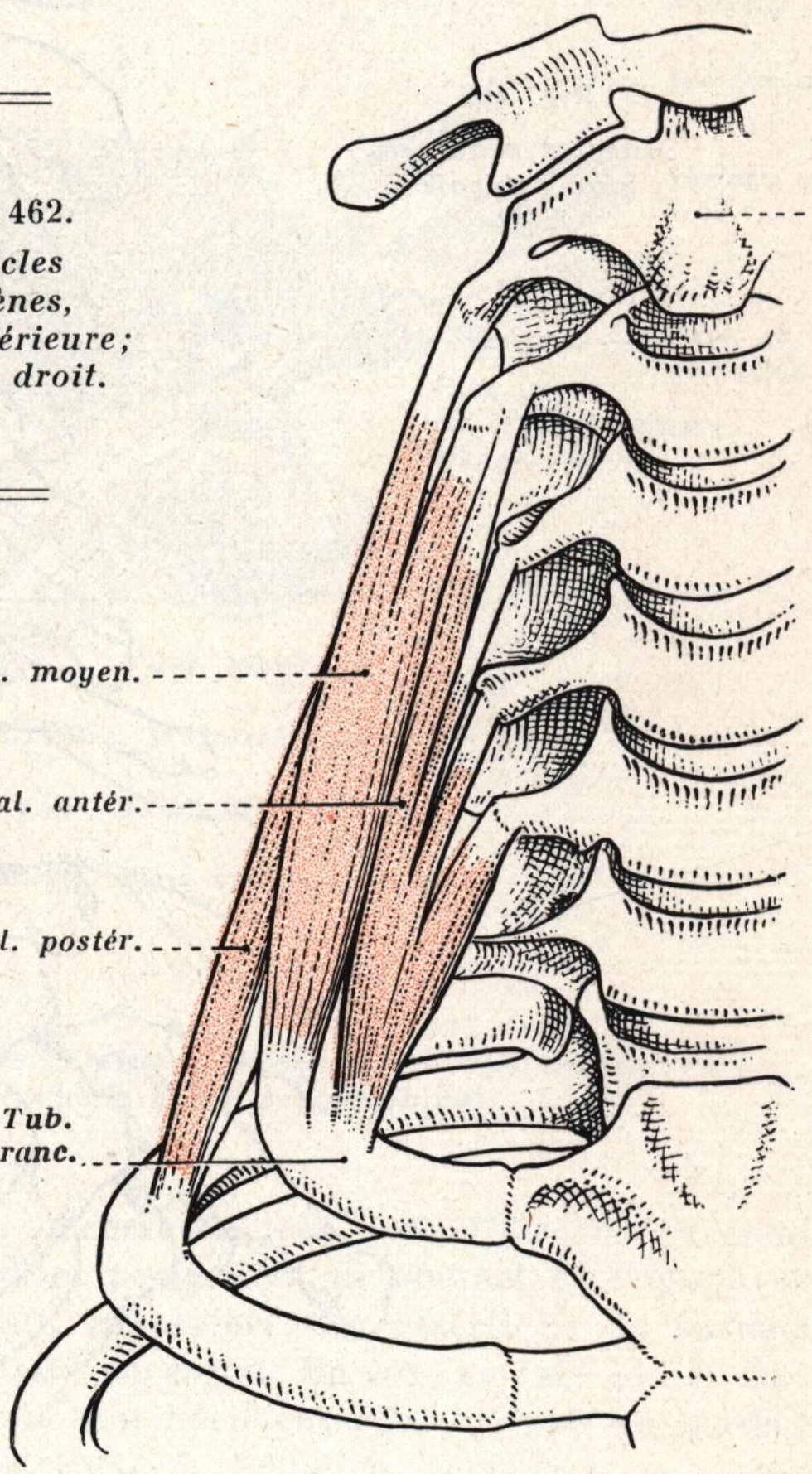

FIG. 462. *Muscles scalènes, vue antérieure; côté droit.*

Les trois muscles offrent des *caractères communs* :

1° Tout d'abord, ce sont des muscles allongés, dirigés obliquement de haut en bas et de dedans en dehors, et légèrement d'arrière en avant.

2° Leur corps charnu est légèrement aplati d'avant en arrière et fasciculé. Chaque muscle s'insère au niveau des vertèbres cervicales par des *languettes tendineuses* étagées les unes au-dessus des autres, dans le même plan frontal, donnant ainsi au muscle un aspect étalé et disposé en *fascicules* à son origine, tandis qu'il est condensé dans le reste de son étendue, et principalement au niveau de ses insertions costales.

INSERTIONS. — ***Scalène antérieur.*** Le scalène antérieur naît par quatre languettes tendineuses superposées, sur le versant inférieur et sur l'extrémité du tubercule antérieur des apophyses transverses des troisième, quatrième, cinquième et sixième vertèbres cervicales; ces languettes sont d'autant plus obliques qu'elles naissent plus bas.

Il se termine en bas par un tendon de forme tronconique sur le *tubercule de Lisfranc,* ou *tuberculum scaleni,* petite saillie arrondie plus ou moins développée, située sur la face

---

(1) On les a longtemps considérés comme un muscle unique et la dénomination de *scalène* tient au fait que ce groupe musculaire, vu de face, ressemble à un triangle scalène.

supérieure de la première côte, à 2 cm. 1/2 en arrière de l'interligne chondro-costal; son insertion atteint toujours le bord interne de la côte, et jamais son bord externe (voy. : fig. 320, 462, 463 et 465).

Scalène moyen. — Le scalène moyen naît comme le précédent par des languettes tendineuses; ces languettes, au nombre de six, s'attachent : *a)* au sommet du tubercule de l'apophyse transverse de l'axis; *b)* au tubercule antérieur des apophyses transverses, et sur le rebord externe de la gouttière transversaire des troisième, quatrième, cinquième et

FIG. 463.
Muscles scalènes, vue latérale droite.

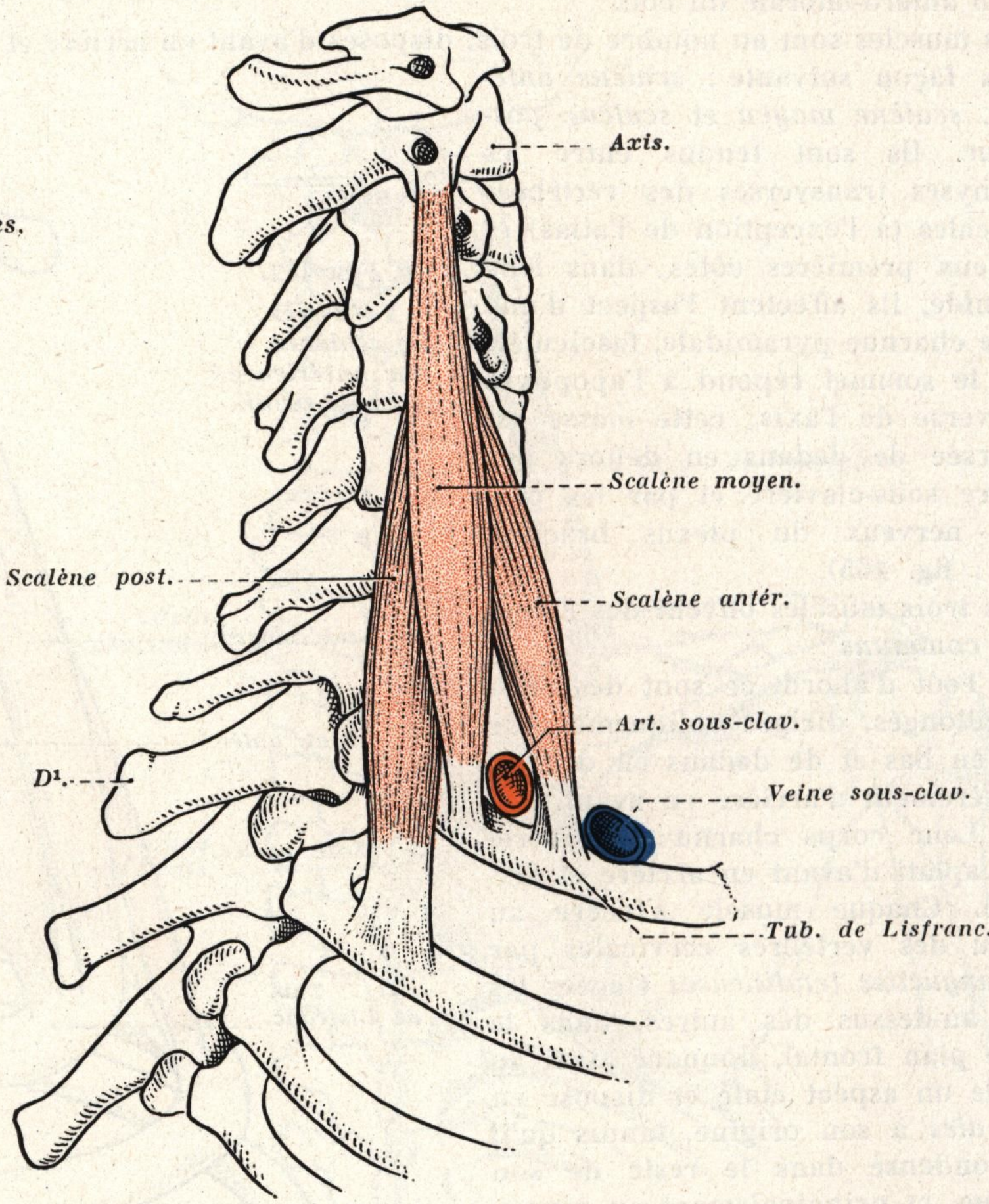

sixième vertèbres cervicales, empiétant même quelque peu sur les tubercules antérieur et postérieur de ces apophyses; *c)* et sur le versant antérieur de l'apophyse transverse de la septième vertèbre cervicale (bec), en avant et en dehors du trou transversaire; à l'origine, ces insertions sont fusionnées avec celles du scalène antérieur.

En bas, il se termine par un tendon légèrement aplati sur la face supérieure de la première côte, en arrière de la gouttière de l'artère sous-clavière, c'est-à-dire à 1 cm. 1/2 environ du tubercule de Lisfranc (voy. : fig. 462, 463 et 465).

Exceptionnellement, le scalène moyen possède sept faisceaux d'origine, le plus supérieur se détache alors de l'apophyse transverse de l'atlas.

Parfois, ce muscle présente un petit faisceau accessoire qui se fixe sur le bord interne et sur la face supérieure de la deuxième côte.

Scalène postérieur. — Le scalène postérieur naît au niveau des vertèbres cervicales, par trois languettes tendineuses qui se fixent sur le tubercule postérieur des apophyses transverses des quatrième, cinquième et sixième vertèbres cervicales, en dehors des insertions du transversaire du cou.

En bas, ce muscle s'insère par un tendon aplati au niveau du bord interne et de la face supéro-externe de la deuxième côte, en arrière de l'insertion de la deuxième digitation du muscle grand dentelé (voy. : fig. 341). Ces insertions se font généralement sur des rugosités qui apparaissent en relief sur la face supéro-externe de la côte, et qui constituent l'*empreinte du scalène postérieur* (voy. : fig. 328 et 329).

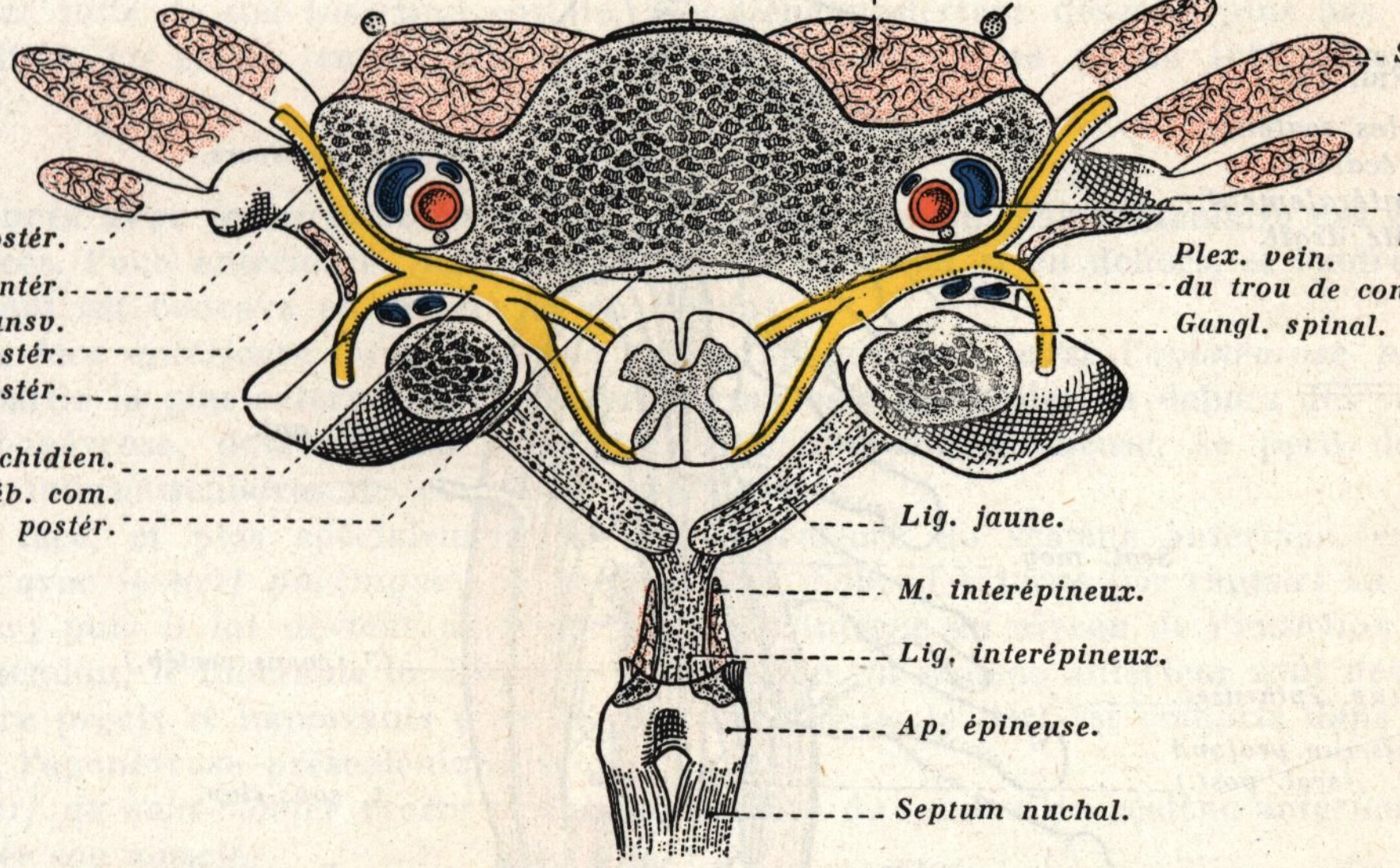

FIG. 464. — *Insertions des muscles scalènes sur les vertèbres cervicales;* coupe transversale passant par la troisième vertèbre cervicale (demi-schématique).

Parfois, le scalène postérieur présente un *chef accessoire,* très grêle (*faisceau profond* de certains auteurs); celui-ci se détache du versant postérieur du sommet de l'apophyse transverse de la septième vertèbre cervicale (bec), en arrière des insertions du scalène moyen et en avant des insertions du premier muscle surcostal. En bas, ce faisceau se fixe à la face supérieure de la première côte, près de son bord externe, un peu en arrière des insertions du scalène moyen (voy. : fig. 465).

Muscle petit scalène d'Albinus (1) ***et Winslow*** (2). — Ce muscle *(scalenus minimus),* inconstant, est situé à la base du cou. De forme triangulaire à sommet supérieur, il s'insère par une lame tendineuse sur le versant antérieur de l'apophyse transverse de la septième vertèbre cervicale et parfois aussi par un petit faisceau accessoire sur le tubercule de Chassaignac. De cette origine, il irradie en éventail, et ses fibres se dirigent en bas, en avant, et en dehors, pour se fixer : *a)* les plus externes, sur le bord interne de la première côte, près du tubercule de Lis-

(1) Anatomiste allemand, né et mort à Francfort-sur-l'Oder (1697-1750), fut le créateur de l'Anatomie descriptive.

(2) Célèbre anatomiste d'origine danoise, né à Odense en 1669, mort à Paris en 1760, fut professeur d'Anatomie au Jardin du Roi, membre de l'Académie des Sciences.

franc (voy. : fig. 320); *b)* et les plus internes sur le dôme pleural en s'insinuant sous l'artère sous-clavière *(muscle transverso-pleural)*.

Ce muscle doit être considéré comme un faisceau aberrant du scalène antérieur; le plus souvent, il est remplacé par un ligament: c'est le *ligament transverso-pleural* de l'appareil suspenseur de la plèvre (voy. : *Appareil suspenseur du dôme pleural,* tome III).

On ne saurait considérer le petit scalène comme ayant un caractère phylogénétiquement régressif; c'est au contraire un élément de perfectionnement en rapport, semble-t-il, avec la station verticale (orthostatisme) (E. Leblanc).

Muscle scalène accessoire de Wood et Gilis. — Ce muscle inconstant est représenté par un mince faisceau charnu, aplati d'avant en arrière et détaché de la face antérieure du scalène

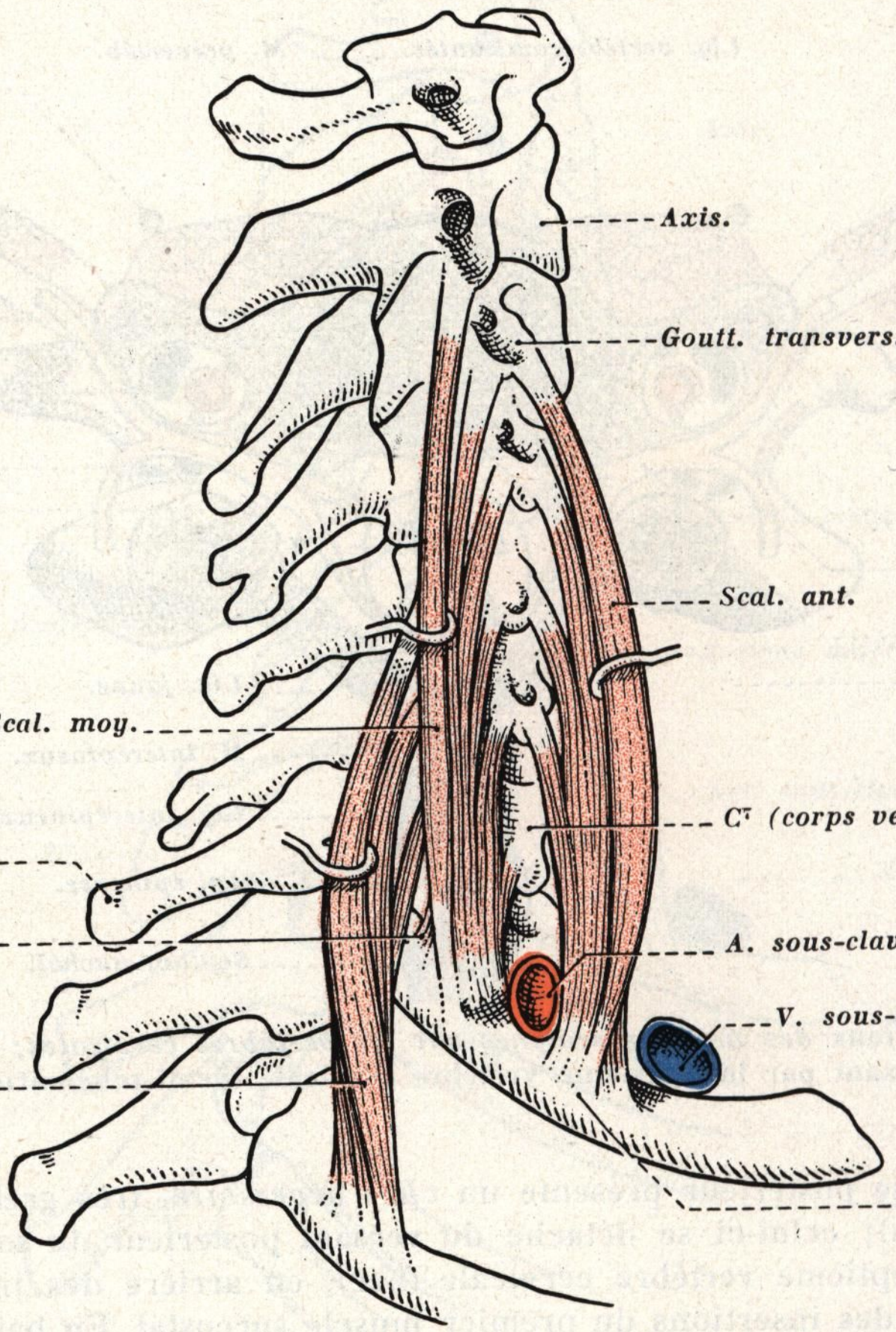

Fig. 465.
Muscles scalènes (écartés) vus latéralement, côté droit.

moyen par le passage à travers ce muscle des éléments inférieurs du plexus brachial (C^7 et C^8).

Après avoir croisé antérieurement les racines inférieures du plexus brachial et l'artère sous-clavière, il se fixe sur la face supérieure de la première côte, immédiatement en arrière de l'insertion du tendon du scalène antérieur sur le tubercule de Lisfranc.

Au voisinage de son insertion inférieure, son bord interne est parfois fusionné avec le petit scalène ou avec le ligament transverso-pleural.

Ce muscle doit être considéré comme un *faisceau accessoire antérieur du scalène moyen.*

RAPPORTS. — Les trois muscles scalènes appartiennent au groupe latéral profond du cou, et par suite de leur situation ils occupent deux régions, d'une part, la *région cervicale profonde,* et d'autre part, le *creux sus-claviculaire.*

Nous décrirons successivement leurs rapports entre eux, puis avec les organes voisins, et nous terminerons par la description des organes qui traversent le plan des scalènes.

Rapports des scalènes entre eux. — Au cou, les muscles scalènes forment de chaque côté du rachis cervical deux écrans musculaires disposés presque dans un plan frontal, qui s'étendent des apophyses transverses de l'axis à l'orifice supérieur du thorax (voy. : fig. 463 et 465).

Les trois muscles sont dirigés obliquement de haut en bas et de dedans en dehors, et pour chaque muscle, les languettes d'insertion vertébrale se superposent les unes au-dessus des autres; le plus oblique et aussi le plus externe des trois est le scalène postérieur; le scalène antérieur est en outre franchement oblique en bas, en dehors et en avant.

Le scalène antérieur est le plus interne et le plus antérieur des trois; il est nettement débordé en dehors par le scalène moyen. Le scalène postérieur est entièrement masqué dans sa moitié supérieure par le scalène moyen, qui le recouvre à ce niveau; ce muscle ne se dégage du scalène moyen qu'à 3 ou 4 centimètres au-dessus de la première côte; enfin, par suite de son insertion costale, le scalène postérieur descend plus bas que les deux autres, en même temps qu'il devient plus externe à sa partie inférieure (voy. : fig. 466).

Rapports avec les organes voisins. — On distingue au plan musculaire des scalènes deux faces, l'une antérieure, légèrement convexe en avant et en dehors, et l'autre postérieure, qui est concave en arrière et en dedans.

Sur la *face antérieure* s'applique une mince aponévrose : c'est l'*aponévrose préscalénique*, partie la plus externe de l'aponévrose cervicale profonde; en dehors des scalènes, cette aponévrose, devenue très mince et exclusivement celluleuse, se perd dans les cloisons intermusculaires du cou (voy. : fig. 484).

Cette face, et plus spécialement la face antérieure du scalène antérieur, entre en rapport avec le *nerf phrénique*; ce nerf est tout d'abord externe par rapport au scalène antérieur; puis il lui devient antérieur, et enfin interne au niveau de l'insertion costale de son tendon; le tubercule de Lisfranc et le tendon du scalène antérieur sont des points de repère précis et importants pour la phrénicectomie; le nerf est compris dans l'épaisseur de l'aponévrose préscalénique (voy. : fig. 466).

Le *nerf du sous-clavier* croise la face antérieure du tendon du scalène antérieur avant d'aborder son muscle.

La cervicale ascendante monte verticalement sur la face antérieure du scalène antérieur; la cervicale transverse superficielle accompagnée de sa chaîne ganglionnaire, et la scapulaire supérieure, croisent transversalement la face antérieure des scalènes.

Au-dessus de la première côte, le tendon du scalène antérieur est croisé en avant, de dehors en dedans, par la veine sous-clavière qui le sépare de la clavicule et du muscle sous-clavier.

Près de ses attaches transversaires, le scalène antérieur entre en rapport avec le long du cou et le grand droit antérieur de la tête, qui recouvrent ses faisceaux tendineux d'insertion.

Les scalènes sont également croisés en avant et en dehors par l'omo-hyoïdien et par le sterno-cléido-mastoïdien.

La *face postérieure,* et plus spécialement celle du scalène postérieur, entre en rapport avec le transversaire du cou, le splénius et l'angulaire de l'omoplate.

En dedans, les scalènes répondent aux apophyses transverses des vertèbres cervicales, aux vaisseaux vertébraux, qui cheminent dans la série des trous transversaires, et aux muscles intertransversaires du cou.

Au niveau de la base du cou, ils répondent au dôme pleural, à l'appareil suspenseur de la plèvre, au sommet du poumon et, pour le *scalène postérieur,* à la première côte, au premier espace intercostal et à son contenu.

Le bord interne des scalènes contribue à délimiter en dehors le *puits scaléno-pleuro-ver-*

tébral de Jonnesco, dans lequel se place le ganglion cervical inférieur (ganglion stellaire) de la chaîne sympathique latéro-vertébrale; d'autre part, il forme la limite externe du *trigone de l'artère vertébrale de Waldeyer,* et le faisceau d'insertion de ces muscles sur la sixième vertèbre cervicale entre en rapport direct avec cette artère un peu avant de pénétrer le canal transversaire (voy. : *Artère vertébrale,* tome III).

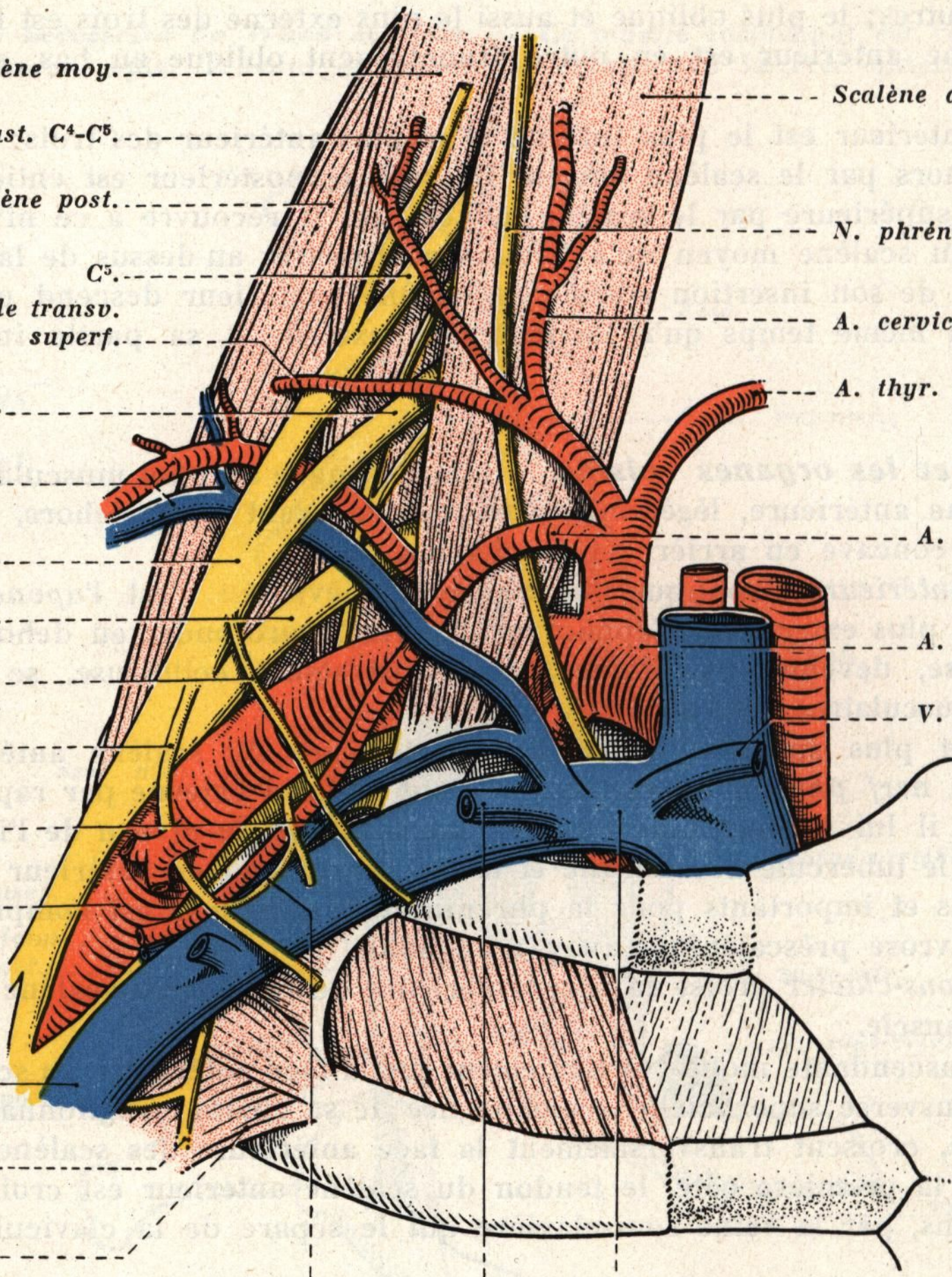

FIG. 466. — *Rapports des muscles scalènes; vue antérieure, côté droit.*

Espace intercosto-scalénique. — Entre le scalène antérieur, les deux autres muscles scalènes et la première côte se trouve un espace triangulaire à base costale et à sommet intermusculaire : c'est l'*espace intercosto-scalénique,* ou *triangle interscalénique,* ou *défilé des scalènes*; il livre passage aux branches constitutives du plexus brachial et à l'artère sous-clavière (portion interscalénique).

Les *branches du plexus brachial,* obliques en bas et en dehors, sont appliquées contre la face antérieure du scalène moyen par une mince aponévrose, et sont sus-jacentes à l'artère sous-clavière.

L'*artère sous-clavière* est située dans la partie inférieure de l'espace compris entre le

tendon du scalène antérieur et le scalène moyen; son passage à ce niveau se traduit à la face supérieure de la première côte par une gouttière, la *gouttière de l'artère sous-clavière*; cette artère est en outre séparée de sa veine, qui est située en avant d'elle, par le tendon du scalène antérieur; dans cette portion, l'artère fournit une branche collatérale importante : c'est la *scapulaire postérieure*; cette artère se dirige obliquement en haut, en arrière et en dehors; elle traverse les branches du plexus brachial; puis elle croise successivement la face antérieure des muscles scalènes moyen et postérieur; l'artère sous-clavière donne également à ce niveau des *artères petites cervicales*, et parfois l'*artère scalénique* (Salmon).

Le *nerf du grand dentelé* descend presque verticalement entre les cordons du plexus brachial en avant, et le scalène moyen en arrière.

VASCULARISATION. — Le groupe des muscles scalènes est très richement vascularisé par des branches collatérales de l'artère sous-clavière.

1° Le SCALÈNE ANTÉRIEUR reçoit ses artères : *a)* principalement de la *cervicale ascendante* et de l'*artère scalénique* : α) la première chemine verticalement sur la face antérieure du muscle, assez près de ses insertions transversaires; elle abandonne des rameaux étagés : les uns, internes, grêles; les autres, externes, plus longs et plus volumineux, qui se terminent dans les deux autres muscles scalènes; β) la seconde, branche de la scapulaire postérieure (et parfois aussi de la sous-clavière) irrigue les deux tiers inférieurs du muscle, qu'elle aborde par sa face profonde; *b)* et accessoirement, des *petites cervicales*, de la *thyroïdienne inférieure*, de la *scapulaire supérieure*, de la *cervicale transverse superficielle*, et de la *scapulaire postérieure*.

2° Les SCALÈNES MOYEN ET POSTÉRIEUR reçoivent leurs artères : *a)* principalement de l'*artère scalénique*, de la *cervicale ascendante* (rameaux externes), des *petites cervicales*, de la *scapulaire postérieure* ; *b)* et accessoirement, de la *cervicale transverse superficielle*.

INNERVATION. — Les trois muscles scalènes sont innervés par de courts filets nerveux issus des branches collatérales radiculaires du plexus cervical profond.

Le *scalène antérieur* reçoit généralement un seul nerf *(nerf du scalène antérieur)*; il naît de la branche antérieure du cinquième nerf cervical et, verticalement descendant, il aborde le muscle par sa face profonde. Accessoirement, il reçoit un deuxième nerf de la branche antérieure du sixième nerf cervical.

Les *scalènes moyen* et *postérieur* possèdent généralement trois nerfs qui proviennent des branches antérieures des sixième, septième et huitième nerfs cervicaux; très grêles et obliquement dirigés en bas et en dehors, ils pénètrent les muscles par leur face antérieure (voy. : *Branches collatérales du plexus brachial*, tome IV).

ACTION. — 1° *En prenant leur point d'appui sur le rachis cervical*, les scalènes sont élévateurs des deux premières côtes; ils augmentent les diamètres transversal et antéro-postérieur de l'orifice supérieur du thorax, et par conséquent ils deviennent des *muscles inspirateurs accessoires*.

Ils n'interviennent que peu (ou pas du tout) dans la respiration normale : leur action ne se manifeste que dans la respiration forcée; ce fait est des plus nets après phrénicectomie ou au cours des paralysies diaphragmatiques.

2° *En prenant leur point d'appui sur le thorax*, ces muscles, lorsqu'ils se contractent d'un seul côté, sont *fléchisseurs latéraux de la tête*, et en même temps, ils impriment à la tête un léger mouvement de rotation du côté opposé.

Enfin leur *action tonique, bilatérale* détermine une rigidité du rachis cervical et applique chaque vertèbre l'une contre l'autre, ainsi que cela se produit dans l'acte de porter un fardeau sur la tête : ils sont donc *fixateurs du rachis cervical*; de même ils soutiennent et immobilisent les deux premières côtes, partant le dôme pleural.

MUSCLES SUS-HYOÏDIENS

Les muscles sus-hyoïdiens sont au nombre de quatre de chaque côté, ce sont : le *digastrique,* le *stylo-hyoïdien,* le *mylo-hyoïdien* et le *génio-hyoïdien*; comme leur nom l'indique, ils occupent la région sus-hyoïdienne et, parmi ceux-ci, seul le digastrique ne présente que des insertions accessoires sur l'os hyoïde; ils sont disposés suivant trois plans qui sont

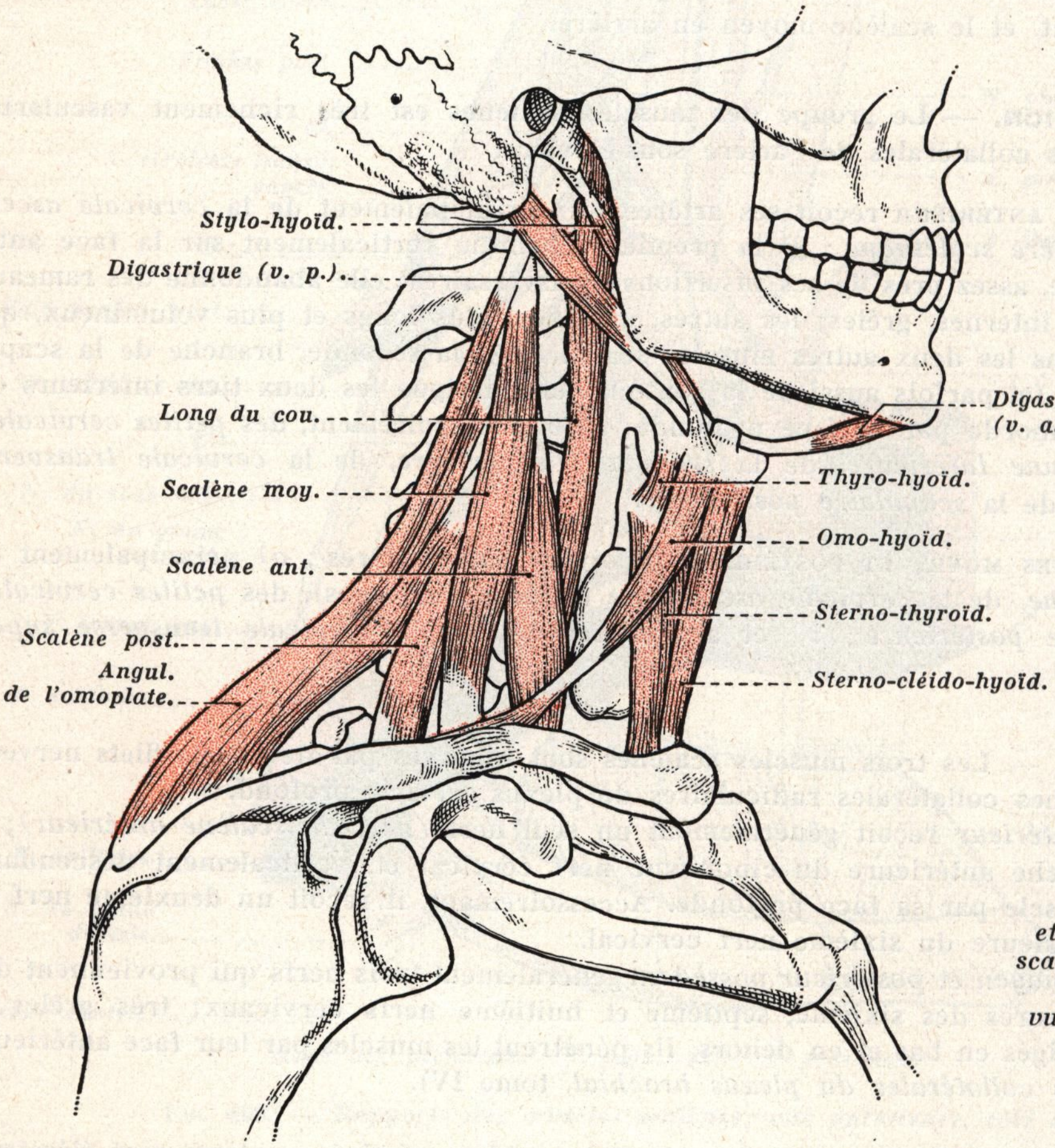

FIG. 467.
Muscles sus- et sous-hyoïdiens, scalènes et angulaire de l'omoplate, vue latérale droite.

d'avant en arrière : *a)* un plan superficiel comprenant le digastrique et le stylo-hyoïdien; *b)* un plan moyen représenté par le mylo-hyoïdien; *c)* et un plan profond constitué par le génio-hyoïdien.

Digastrique.

Le digastrique est un muscle composé de deux ventres, l'un antérieur, l'autre postérieur, réunis entre eux par un tendon intermédiaire, d'où son nom : situé à la partie supérieure du cou, il s'étend de l'apophyse mastoïde à la partie mentonnière du maxillaire inférieur (voy. : fig. 467).

Insertions. — Par son ventre postérieur, il s'insère par l'intermédiaire d'un mélange de fibres charnues et tendineuses dans la *rainure digastrique*, située sur la face interne de l'apophyse mastoïde et sur le versant antéro-externe de l'éminence juxta-mastoïdienne (bulle digastrique).

Trajet, direction et constitution du muscle. — A cette insertion d'origine fait suite un corps charnu, aplati transversalement, qui descend obliquement en bas, en avant et en dedans pour constituer le *ventre postérieur* du muscle; un peu au-dessus de l'os hyoïde, les fibres charnues se jettent sur la face interne d'un demi-cône tendineux auquel fait suite un tendon cylindrique : c'est le *tendon intermédiaire.*

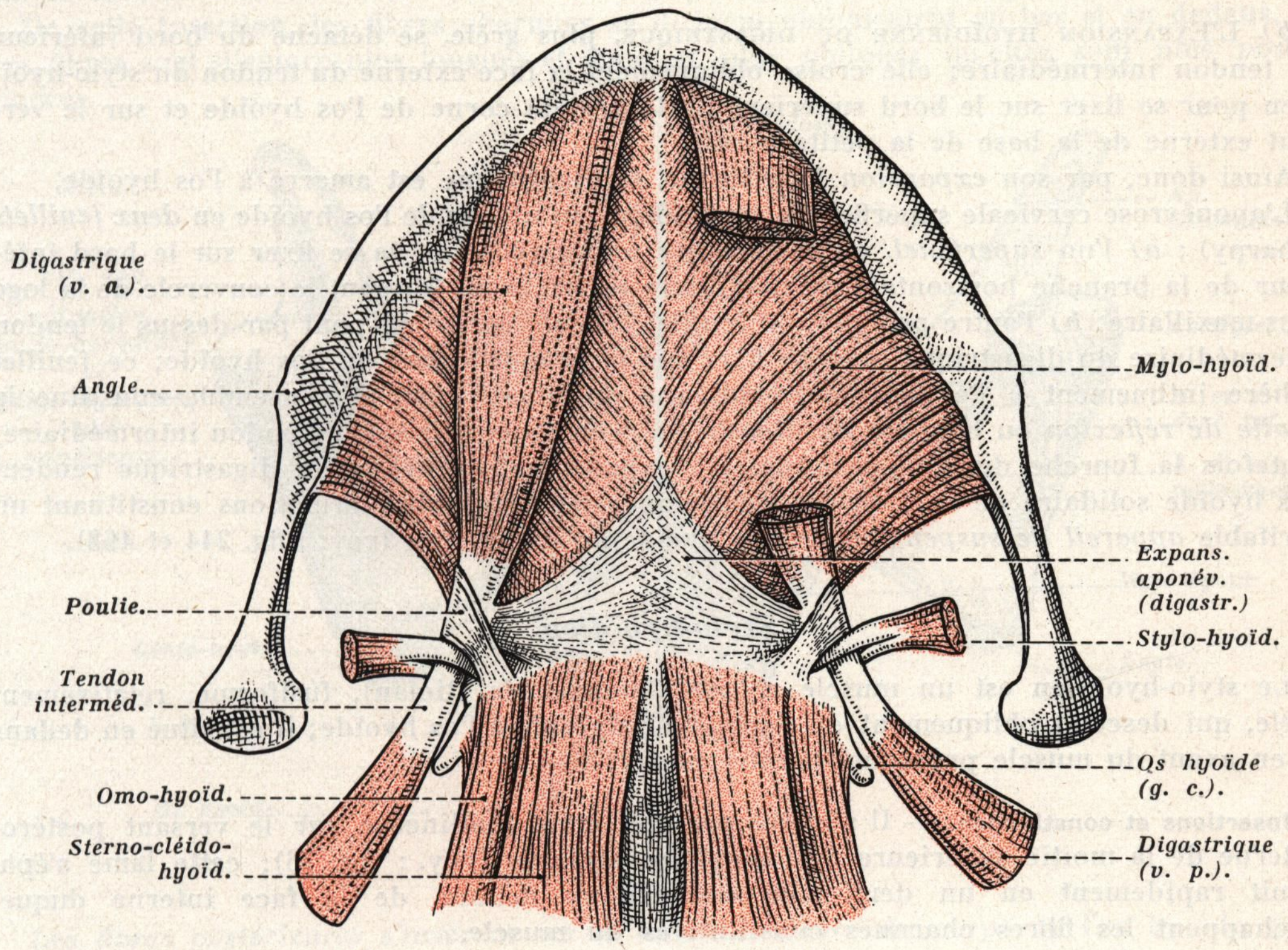

FIG. 468. — *Muscles mylo-hyoïdiens et digastriques, vue inférieure.*

Ce tendon glisse entre les deux branches de la fourche du stylo-hyoïdien, puis il s'infléchit en haut et en avant pour se continuer par un deuxième corps charnu aplati de bas en haut : c'est le *ventre antérieur.* Celui-ci chemine sous le mylo-hyoïdien et se dirige obliquement en haut, en dedans et en avant (voy. : fig. 468 et 470).

Terminaison. — Il se termine en s'insérant par des fibres charnues et tendineuses sur la *fossette digastrique* du maxillaire inférieur, petite dépression ovalaire située de chaque côté de la symphyse mentonnière, à la face interne de la branche horizontale du maxillaire inférieur, près de son bord inférieur (voy. : fig. 129 et 468).

Dans l'ensemble, le digastrique décrit une vaste courbure, dont la concavité embrasse la glande sous-maxillaire dans la région sus-hyoïdienne latérale.

Expansions aponévrotiques et poulie de réflexion du digastrique. — A sa sortie de la boutonnière du stylo-hyoïdien, le tendon intermédiaire du digastrique envoie *deux expansions* fibreuses : l'une, l'*expansion aponévrotique du digastrique*; l'autre, l'*expansion hyoïdienne du digastrique.*

a) L'EXPANSION APONÉVROTIQUE DU DIGASTRIQUE se détache du versant inféro-interne du tendon qu'elle semble continuer; aplatie et disposée transversalement en éventail, elle recouvre la partie la plus inférieure du mylo-hyoïdien, puis elle se perd au-dessus de l'os hyoïde sur l'aponévrose cervicale superficielle qui constitue à ce niveau l'*aponévrose interdigastrique* ou *aponévrose sus-hyoïdienne médiane*; quelques fibres s'enchevêtrent avec celles du côté opposé sur la ligne médiane, en se fixant au raphé des mylo-hyoïdiens pour constituer la *ligne blanche sus-hyoïdienne.*

b) L'EXPANSION HYOÏDIENNE DU DIGASTRIQUE, plus grêle, se détache du bord inférieur du tendon intermédiaire; elle croise obliquement la face externe du tendon du stylo-hyoïdien pour se fixer sur le bord supérieur de la grande corne de l'os hyoïde et sur le versant externe de la base de la petite corne.

Ainsi donc, par son *expansion hyoïdienne,* le digastrique est amarré à l'os hyoïde.

L'aponévrose cervicale superficielle se dédouble au niveau de l'os hyoïde en *deux feuillets* (Charpy) : *a)* l'un *superficiel,* ou *aponévrose sous-maxillaire,* va se fixer sur le bord inférieur de la branche horizontale du maxillaire inférieur en formant le couvercle de la loge sous-maxillaire; *b)* l'autre *profond,* ou *feuillet réfléchi,* passe en pont par dessus le tendon intermédiaire du digastrique pour se fixer sur la grande corne de l'os hyoïde; ce feuillet adhère intimement à l'expansion hyoïdienne du digastrique, et l'ensemble constitue la *poulie de réflexion* ou *coulisse du digastrique* sous laquelle glisse le tendon intermédiaire; toutefois la fourche du stylo-hyoïdien et l'expansion hyoïdienne du digastrique rendent l'os hyoïde solidaire de l'action du digastrique, ces différentes formations constituant un véritable *appareil de suspension* de l'os hyoïde au digastrique (voy. : fig. 244 et 468).

Stylo-hyoïdien.

Le stylo-hyoïdien est un muscle stylien (bouquet de Riolan), fusiforme, relativement grêle, qui descend obliquement de l'apophyse styloïde à l'os hyoïde; il est situé en dedans et en avant du muscle précédent (ventre postérieur).

Insertions et constitution. — Il s'insère par une lame tendineuse sur le versant postéro-externe de la moitié supérieure de l'apophyse styloïde (voy. : fig. 76); cette lame s'épanouit rapidement en un demi-cône convexe en dehors, de la face interne duquel s'échappent les fibres charnues constitutives du muscle.

Le corps charnu, légèrement aplati de dehors en dedans, se dirige obliquement en bas, en avant et en dedans; il se termine par un tendon qui se dédouble pour laisser passer le tendon intermédiaire du digastrique en formant ainsi la *boutonnière* ou *fourche du stylo-hyoïdien*; les deux faisceaux tendineux, soit isolés, soit fusionnés, se fixent par l'intermédiaire d'une lame tendineuse sur la face supéro-externe de la grande corne de l'os hyoïde, en arrière des petites cornes et en dehors des insertions de l'hyoglosse.

Les rapports du tendon terminal du stylo-hyoïdien avec le tendon intermédiaire du digastrique sont très variables; le plus souvent, les deux faisceaux tendineux sont inégaux, l'interne est plus grêle que l'externe et peut même faire défaut, la totalité du tendon du stylo-hyoïdien passe alors en dehors du digastrique (voy. : fig. 470).

Muscle stylo-hyoïdien profond de Sappey. — Le *muscle stylo-hyoïdien profond de Sappey,* ou *petit stylo-hyoïdien,* est un muscle surnuméraire, inconstant, situé en dedans du précédent, réduit à quelques faisceaux charnus que l'on doit considérer comme une portion aberrante, isolée du stylo-hyoïdien.

Il s'insère à ses deux extrémités par un tendon; en haut, sur le versant externe de l'apophyse styloïde, près de son sommet, et en bas, sur la petite corne de l'os hyoïde (voy. : fig. 194).

Mylo-hyoïdien.

Le mylo-hyoïdien est un muscle étalé, aplati, peu épais, quadrilatère, étendu transversalement du maxillaire inférieur à l'os hyoïde, et au raphé médian que les deux muscles forment sur la ligne médiane. Disposé en forme de toit renversé, et situé à la limite de la cavité buccale et de la région cervicale, le mylo-hyoïdien forme avec son homonyme du côté opposé, le *plancher de la bouche.*

Insertions et constitution. — Il naît par implantation de fibres charnues et tendineuses sur toute l'étendue de la *ligne oblique interne,* ou *ligne mylo-hyoïdienne,* que l'on rencontre sur la face interne du maxillaire inférieur (voy. : fig. 129).

De cette insertion, les fibres charnues se dirigent obliquement en bas et en dedans, et ces fibres sont d'autant plus longues et d'autant plus obliques qu'elles sont plus postérieures.

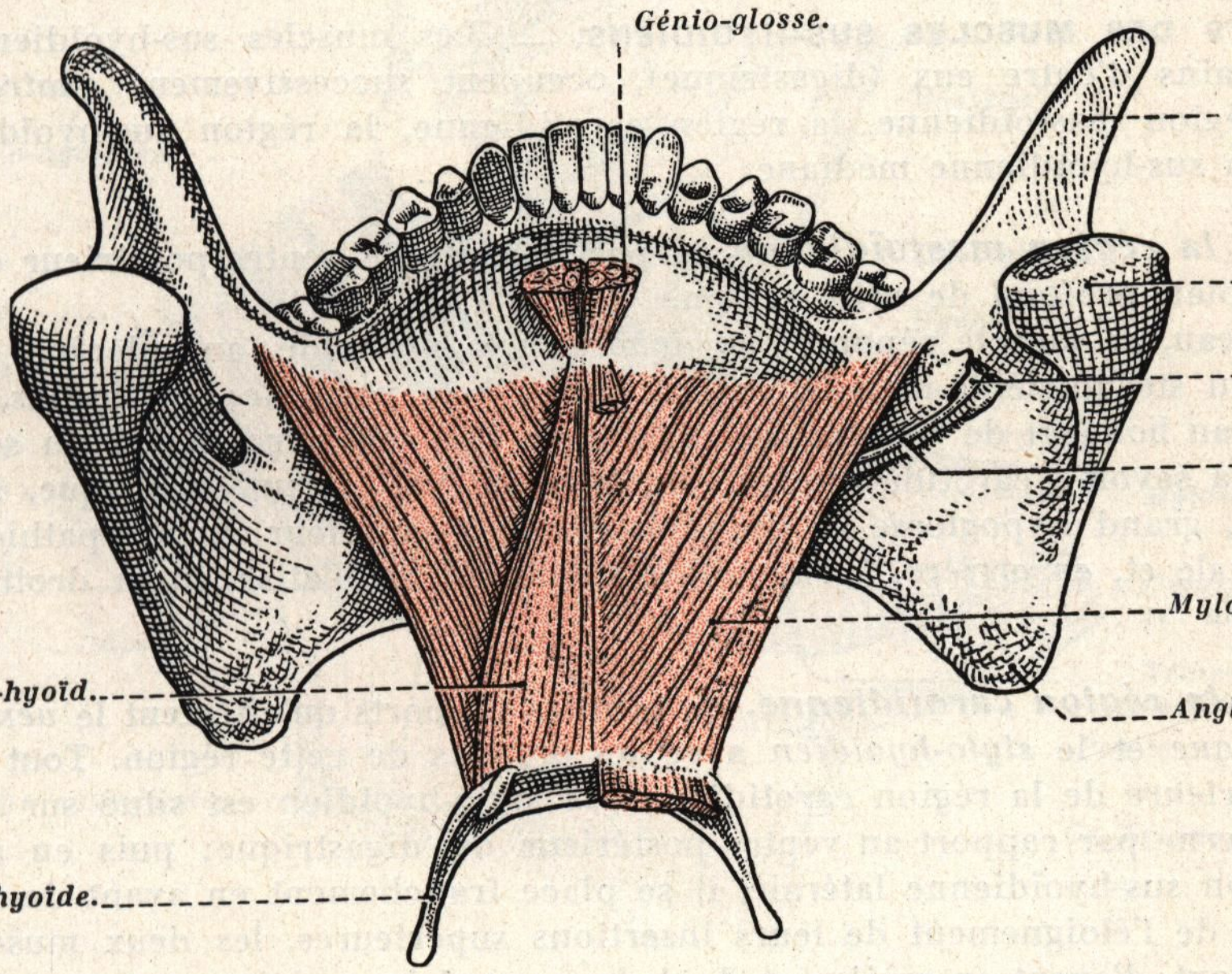

FIG. 469. *Muscles mylo-hyoïdiens et génio-hyoïdien, vue supérieure.*

Les *fibres postérieures* s'insèrent sur la face antérieure du corps de l'os hyoïde, près du bord inférieur de cet os, entre les insertions du génio-hyoïdien au-dessus et les insertions des muscles sterno-cléido-hyoïdien et omo-hyoïdien au-dessous et en arrière (voy. : fig. 240 et 244).

Les *fibres antérieures* se fixent sur un raphé aponévrotique, médian, maxillo-hyoïdien tendu entre la face postérieure de la symphyse mentonnière et la moitié inférieure de la crête verticale médiane de la face antérieure de l'os hyoïde : c'est le *raphé mylo-hyoïdien* ou *ligne blanche sus-hyoïdienne* (voy. : fig. 468 et 469).

Au niveau de ce raphé, les deux mylo-hyoïdiens échangent des fibres par place.

Génio-hyoïdien.

Le génio-hyoïdien est un muscle court, juxta-médian, conique, aplati de haut en bas, sus-jacent au mylo-hyoïdien et sous-jacent au génio-glosse. Il s'étend de chaque côté de la ligne médiane, de la symphyse mentonnière à l'os hyoïde, il s'élargit et augmente progressivement d'épaisseur d'avant en arrière.

Insertions. — Oblique de haut en bas et d'avant en arrière, il s'insère : *a)* d'une part, en haut et en avant, par de courtes fibres tendineuses sur l'apophyse géni inférieure homolatérale; *b)* et d'autre part, en bas et en arrière, par implantation directe de fibres charnues sur la partie moyenne de la face antérieure du corps de l'os hyoïde suivant une surface d'insertion en forme d'U couché (⊃) dont la concavité tournée en dehors embrasse le bord antérieur de l'hyoglosse (voy. : fig. 240 et 244).

Muscle génio-hyoïdien supérieur de Ferrein. — On désigne sous ce nom un petit faisceau charnu inconstant, interposé entre le génio-hyoïdien en bas et le génio-glosse en haut. Il s'insère : d'une part, sur l'apophyse géni supérieure, et d'autre part, sur la face antérieure du corps de l'os hyoïde, très près de son bord supérieur. Ce muscle doit être considéré comme un faisceau aberrant *(faisceau hyoïdien)* du génio-glosse (voy. : *Génio-glosse*; article : *Muscles de la langue*, tome VI) (voy. : fig. 240).

⁂

RAPPORTS DES MUSCLES SUS-HYOÏDIENS. — Les muscles sus-hyoïdiens ou tout au moins certains d'entre eux (digastrique), occupent successivement *quatre régions* qui sont : la région mastoïdienne, la région carotidienne, la région sus-hyoïdienne latérale et la région sus-hyoïdienne médiane.

1° ***Dans la région mastoïdienne,*** la partie haute du ventre postérieur du digastrique occupe le plan profond de cette région.

A ce niveau, ce muscle répond : *en dehors,* à la mastoïde, au splénius, au petit complexus et au sterno-cléido-mastoïdien; *en avant,* à la parotide; *en dedans,* à l'apophyse styloïde et au bouquet de Riolan, au contenu de l'espace rétro-stylien ou sous-parotidien postérieur, à savoir : carotide interne, jugulaire interne, pneumogastrique, spinal, glosso-pharyngien, grand hypoglosse et ganglion cervical supérieur du sympathique, et à l'artère occipitale et, *en arrière,* à l'apophyse transverse de l'atlas et au droit latéral de la tête.

2° ***Dans la région carotidienne,*** ce sont les rapports qu'affectent le *ventre postérieur du digastrique* et le *stylo-hyoïdien* avec les organes de cette région. Tout d'abord, à la partie supérieure de la région carotidienne, le stylo-hyoïdien est situé sur un plan antérieur et interne par rapport au ventre postérieur du digastrique; puis en abordant plus bas la région sus-hyoïdienne latérale, il se place franchement en avant de lui.

Par suite de l'éloignement de leurs insertions supérieures, les deux muscles divergent de bas en haut, d'avant en arrière et de dedans en dehors, laissant entre eux un espace triangulaire à base supérieure : c'est le *triangle stylo-digastrique de J. L. Faure,* que traverse le nerf facial dirigé obliquement en bas, en avant et en dehors avant de pénétrer dans la glande parotide.

L'*artère auriculaire postérieure* se détache de la carotide externe au point où cette dernière est croisée par le digastrique; dirigée obliquement en haut, en dehors et un peu en arrière, elle apparaît dans l'angle que forment les deux muscles pour longer ensuite le bord postérieur du stylo-hyoïdien.

Ces deux muscles répondent : *en dehors,* au sterno-cléido-mastoïdien compris dans un dédoublement de l'aponévrose cervicale superficielle (gaine du sterno-cléido-mastoïdien) et à la bandelette maxillaire de Charpy tendue entre le bord antérieur de ce muscle et l'angle de la mâchoire; *en dedans,* à la carotide externe qui franchit à ce niveau le diaphragme stylien en passant entre le ventre postérieur du digastrique et le stylo-hyoïdien en dehors, le stylo-glosse et le stylo-pharyngien en dedans; à ce niveau, l'artère abandonne l'auriculaire postérieure; l'artère faciale, branche de la carotide externe, passe également dans cette boutonnière musculaire; *en avant,* à la parotide et aux organes intraparotidiens ; *en arrière,* le ventre postérieur du digastrique est longé par l'artère occipitale.

3° **Dans la région sus-hyoïdienne latérale,** ce sont les rapports de la *fourche du stylo-hyoïdien,* du *tendon intermédiaire du digastrique* et de sa *poulie de réflexion,* ainsi que de la partie la plus postérieure du *mylo-hyoïdien.*

A ce niveau, les trois muscles sus-hyoïdiens de la région sont disposés suivant deux plans : *a)* l'un, superficiel, comprend le stylo-hyoïdien et le digastrique; *b)* l'autre, sous-jacent, comprend le mylo-hyoïdien sur lequel repose le ventre antérieur du digastrique; en arrière du mylo-hyoïdien, le ventre postérieur du digastrique, son tendon intermédiaire et le stylo-hyoïdien reposent sur l'hyoglosse (voy. : fig. 470).

L'*artère linguale,* branche de la carotide externe, et le nerf grand hypoglosse abordent la région de part et d'autre de l'hypoglosse; l'artère linguale s'engage sous l'hyoglosse; le grand hypoglosse, accompagné des deux veines linguales et de troncs lymphatiques, glisse au-dessus de l'os hyoïde à la face externe de l'hyoglosse où il décrit une courbe à con-

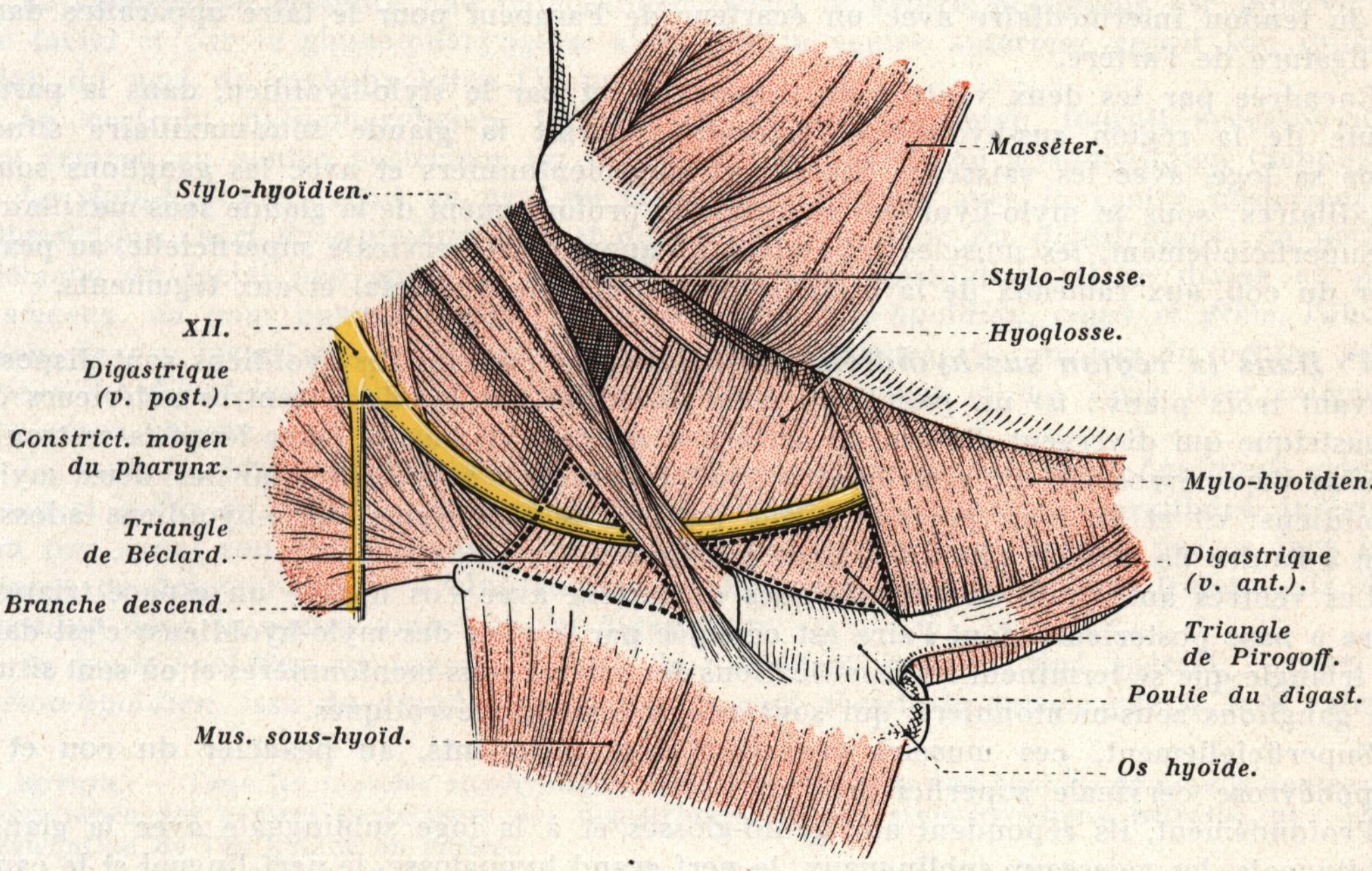

FIG. 470. — *Région sus-hyoïdienne latérale, triangles de Béclard et de Pirogoff, côté droit* (les limites des deux triangles sont indiquées en pointillé).

cavité supérieure comprise entre le ventre postérieur du digastrique et le stylo-hyoïdien en dehors, et l'hyoglosse en dedans, puis il s'insinue sous le mylo-hyoïdien dès qu'il atteint le bord postérieur de ce muscle.

Dans la région sus-hyoïdienne latérale, les deux ventres du digastrique en bas, la courbe du nerf grand hypoglosse en haut déterminent un espace triangulaire appelé *triangle de Lesser*; dans l'angle antérieur de ce triangle, le bord postérieur du mylo-hyoïdien s'interpose entre le grand hypoglosse et le ventre antérieur du digastrique (voy. : fig. 470).

A ce niveau se trouvent également les *deux triangles de la linguale,* triangles où l'on pratique en médecine opératoire la ligature de cette artère.

Le *triangle postérieur de la linguale* ou *triangle de Béclard* est limité : en bas, par la grande corne de l'os hyoïde; en arrière, par le bord postérieur de l'hyoglosse (faisceau cérato-glosse) et en avant, par le ventre postérieur du digastrique dont le tendon intermédiaire va s'engager dans la fourche du stylo-hyoïdien; l'aire de ce triangle est traversée

d'arrière en avant par le grand hypoglosse qui abandonne à ce niveau le nerf du thyro-hyoïdien.

Le *triangle antérieur de la linguale*, ou *triangle de Pirogoff*, est limité : en haut, par le grand hypoglosse qui s'engage plus en avant entre le mylo-hyoïdien et l'hyoglosse : en bas, par le tendon intermédiaire du digastrique et sa poulie de réflexion et, en avant, par le bord postérieur du mylo-hyoïdien oblique en haut et en arrière (voy. : fig. 470).

L'importance et le développement de ce triangle sont subordonnés à la courbe du nerf grand hypoglosse et à la distance qui sépare le tendon intermédiaire du digastrique de l'os hyoïde; dans la majorité des cas, ce tendon est situé à 8 ou 10 millimètres au-dessus de la grande corne de l'os hyoïde; mais lorsque la courbure du nerf grand hypoglosse est peu accentuée, et que le tendon intermédiaire du digastrique n'est situé qu'à quelques millimètres de l'os hyoïde (4 à 5 millimètres), le triangle de Pirogoff est large; dans le cas contraire (1 cm. 1/2), il est étroit et nécessite une traction de haut en bas de l'os hyoïde et du tendon intermédiaire avec un écarteur de Farabeuf pour le faire apparaître dans la ligature de l'artère.

Encadrée par les deux ventres du digastrique et par le stylo-hyoïdien, dans la partie haute de la région sus-hyoïdienne latérale apparaît la glande sous-maxillaire située dans sa loge, avec les vaisseaux faciaux et sous-mentonniers et avec les ganglions sous-maxillaires; sous le mylo-hyoïdien s'engage un prolongement de la glande sous-maxillaire.

Superficiellement, les muscles répondent à l'aponévrose cervicale superficielle, au peaucier du cou, aux rameaux de la branche cervico-faciale du facial et aux téguments.

4° ***Dans la région sus-hyoïdienne médiane,*** les muscles sus-hyoïdiens sont disposés suivant trois plans : *a)* un *plan superficiel* constitué par les deux ventres antérieurs du digastrique qui divergent d'avant en arrière et de haut en bas, et entre lesquels se trouve tendue l'aponévrose interdigastrique; *b)* un *plan moyen* représenté par les deux mylo-hyoïdiens; *c)* et un *plan profond* formé par les deux muscles génio-hyoïdiens adossés l'un à l'autre de chaque côté de la ligne médiane.

Les ventres antérieurs des digastriques délimitent avec l'os hyoïde un espace triangulaire à base postérieure dont l'aire est occupée par le plan des mylo-hyoïdiens; c'est dans ce triangle que se terminent les ramifications des artères sous-mentonnières et où sont situés les ganglions sous-mentonniers, qui sont sus- et sous-aponévrotiques.

Superficiellement, ces muscles répondent aux téguments, au peaucier du cou et à l'aponévrose cervicale superficielle.

Profondément, ils répondent aux génio-glosses et à la loge sublinguale avec la glande sublinguale, les vaisseaux sublinguaux, le nerf grand hypoglosse, le nerf lingual et le canal de Wharton, et par endroits à la muqueuse du plancher de la bouche.

Dans l'angle dièdre à sinus inférieur que forme le mylo-hyoïdien avec la branche horizontale du maxillaire inférieur cheminent les vaisseaux et nerf mylo-hyoïdiens dans la gouttière de même nom.

VASCULARISATION. — Tous les muscles sus-hyoïdiens sont vascularisés par des branches directes ou indirectes de la carotide externe, à savoir : l'*occipitale*, l'*auriculaire postérieure*, la *linguale* et la *faciale*.

1° Le GROUPE POSTÉRIEUR (ventre postérieur du digastrique et stylo-hyoïdien) reçoit des artérioles de l'occipitale et de l'auriculaire postérieure. Le ventre postérieur du digastrique possède fréquemment une artériole plus volumineuse que les autres issue de l'auriculaire postérieure; celle-ci accompagne son rameau nerveux issu du facial et elle aborde le muscle par sa face profonde; en outre, le rameau sus-hyoïdien de la linguale fournit presque constamment une artériole à la partie la plus inférieure du stylo-hyoïdien (fourche).

Accessoirement, la carotide externe peut fournir une branche au ventre postérieur du digastrique et au stylo-hyoïdien (voy. : *Carotide externe. Branches collatérales,* tome III).

2° Le GROUPE ANTÉRIEUR (ventre antérieur du digastrique, mylo-hyoïdien et génio-hyoïdien) reçoit sa vascularisation de l'artère mylo-hyoïdienne, branche de la dentaire inférieure; de l'artère sous-mentale, branche de la faciale, et de l'artère sublinguale, branche de la linguale; toutefois cette dernière se distribue presque exclusivement au génio-hyoïdien.

INNERVATION. — Par leur innervation, les muscles sus-hyoïdiens sont des muscles céphaliques en ce sens qu'ils sont annexés au squelette de la tête et, de ce fait, ils sont exclusivement innervés par des nerfs craniens, à savoir : le *trijumeau*, le *facial* et le *grand hypoglosse*, et accessoirement par le *glosso-pharyngien* (ventre postérieur du digastrique), ce qui les oppose aux muscles sous-hyoïdiens qui sont des muscles cervicaux.

Le *digastrique* présente une triple innervation; le ventre postérieur est innervé par le facial et par le glosso-pharyngien, alors que le ventre antérieur reçoit son innervation du nerf du mylo-hyoïdien (V^{e} paire).

Le nerf du stylo-pharyngien, branche du glosso-pharyngien, fournit accessoirement un rameau au ventre postérieur du digastrique et parfois au stylo-hyoïdien (Sappey).

Le *stylo-hyoïdien* reçoit un nerf du facial qu'il partage avec le ventre postérieur du digastrique *(nerf du stylo-hyoïdien et du ventre postérieur du digastrique)*; ce nerf se détache du facial peu après sa sortie du trou stylo-mastoïdien; il se divise en deux rameaux, un pour chaque muscle; le *rameau du stylo-hyoïdien*, court et grêle, l'aborde près de ses insertions styliennes par sa face postérieure; le *rameau du ventre postérieur du digastrique* l'aborde à l'union du tiers supérieur et des deux tiers inférieurs du corps charnu.

Le *mylo-hyoïdien* est innervé par un nerf spécial, le *nerf du mylo-hyoïdien*; celui-ci, long et grêle, se détache du nerf dentaire inférieur, branche du maxillaire inférieur, un peu avant son entrée dans le canal dentaire; il aborde le muscle par sa face inférieure en donnant quatre à cinq rameaux échelonnés au long de son trajet, puis il se termine dans le ventre antérieur du digastrique.

Le *génio-hyoïdien* est innervé comme le précédent par un nerf spécial, le *nerf du génio-hyoïdien*, issu du grand hypoglosse; ce nerf aborde le muscle par sa face externe.

ACTION. — Tous les muscles sus-hyoïdiens sont *élévateurs de l'os hyoïde*; de plus la contraction simultanée des ventres postérieurs des digastriques et des stylo-hyoïdiens entraîne une légère translation de l'os hyoïde en arrière

La contraction simultanée des mylo-hyoïdiens élève la langue en masse et l'applique contre le palais; ils interviennent ainsi dans le premier temps de la déglutition et dans l'émission des sons aigus.

Prenant leur point fixe sur l'os hyoïde, le ventre antérieur du digastrique, le mylo-hyoïdien et le génio-hyoïdien sont *abaisseurs de la mâchoire inférieure* (le ventre antérieur du digastrique est *l'abaisseur de la mandibule* de l'anatomie comparée).

MUSCLES STYLIENS

(BOUQUET DE RIOLAN. DIAPHRAGME STYLIEN)

Trois muscles et deux ligaments se fixent sur l'apophyse styloïde, et de là, ils divergent dans différentes directions pour rejoindre respectivement : l'os hyoïde, le maxillaire inférieur, le larynx et la paroi pharyngée; ce sont : *a)* les *trois muscles styliens*, à savoir : le *stylo-hyoïdien*, le *stylo-glosse* et le *stylo-pharyngien*; b) et *deux ligaments* : le *ligament stylo-hyoïdien* et le *ligament stylo-maxillaire* ; l'ensemble constitue le *bouquet*

de Riolan (1), dont les fleurs rouges sont représentées par les muscles et les fleurs blanches par les ligaments.

Ces muscles et ces ligaments sont décrits dans des chapitres différents auxquels nous renvoyons le lecteur (voy. : *Muscles sus-hyoïdiens, muscles de la langue, muscles du pharynx, os hyoïde et appareil hyoïdien, articulation temporo-maxillaire*).

DIAPHRAGME STYLIEN

Les muscles styliens forment dans leur ensemble un plan musculaire oblique de haut en bas et d'arrière en avant; le *stylo-hyoïdien* est le plus externe des trois muscles, et c'est aussi celui qui descend le plus bas; le *stylo-glosse* est situé en dedans et en avant du précédent, et les deux muscles sont séparés par le passage de la carotide externe; quant au *stylo-pharyngien*, le plus profond des trois, il est moins oblique que le stylo-glosse et se place en dedans et un peu en arrière de celui-ci.

Les muscles styliens sont compris dans le dédoublement d'une aponévrose qui est située dans le même plan oblique que ces muscles; ce diaphragme musculo-aponévrotique est renforcé par les *ligaments stylo-hyoïdien* et *stylo-maxillaire* ; le premier, vestige du cartilage de Reichert (deuxième arc branchial ou arc hyoïdien), appartient à l'appareil hyoïdien : il se fixe en bas sur la petite corne de l'os hyoïde; le deuxième, reliquat fibreux du faisceau mandibulaire du stylo-glosse, de forme triangulaire, s'attache sur le bord postérieur de la branche montante du maxillaire inférieur, un peu au-dessus de l'angle de la mâchoire (voy. : fig. 380 et 381).

Transversalement, cette aponévrose s'étend depuis le ventre postérieur du digastrique en dehors, qu'elle engaine, jusqu'à l'aponévrose latérale du pharynx, sur laquelle elle se fixe, et l'on donne à cet ensemble ostéo- (apophyse styloïde) musculo-aponévrotique, le nom de *rideau* ou de *diaphragme stylien* ; la partie aponévrotique du diaphragme stylien, de forme triangulaire, qui est comprise entre la base du crâne, le pharynx et le muscle stylo-pharyngien, est désignée sous le nom d'*aileron latéral du pharynx* ou d'*aponévrose stylo-pharyngée*.

En dehors du ventre postérieur du digastrique, l'aponévrose se perd par une toile celluleuse sur le feuillet profond de la gaine du sterno-cléido-mastoïdien; en haut, elle s'insère sur la base du crâne, suivant une ligne oblique, sur la face interne de l'apophyse mastoïde, sur le bord inférieur de l'apophyse vaginale du temporal, jusqu'au bord antérieur du trou carotidien; elle englobe l'apophyse styloïde dans un dédoublement; en dedans elle s'attache sur l'aponévrose péripharyngée, un peu en avant de l'angle latéral du pharynx et de l'insertion des cloisons sagittales de Charpy.

Les intervalles compris entre les différentes formations du bouquet de Riolan sont comblés par l'aponévrose des muscles styliens, et répondent à des *espaces aponévrotiques* de forme triangulaire, au nombre de quatre; ces espaces sont, de dedans en dehors : 1° un premier espace triangulaire à base supérieure cranienne, compris entre le stylo-pharyngien et le pharynx correspond à l'*aileron latéral du pharynx* ; 2° un deuxième espace, compris entre le stylo-glosse et le ligament stylo-maxillaire en dedans et le stylo-hyoïdien et son ligament homonyme en dehors, correspond au passage de l'artère carotide externe : c'est le *triangle pré-stylo-hyoïdien de J. L. Faure*; 3° un troisième espace, triangulaire à base supérieure est compris entre le stylo-hyoïdien et le ventre postérieur du digastrique : c'est le *triangle rétro-stylo-hyoïdien de J. L. Faure*, ou *triangle stylo-digastrique*, dans lequel s'engage le nerf facial à sa sortie du trou stylo-mastoïdien, pour gagner la parotide qu'il pénètre à ce niveau; 4° et un quatrième espace, compris entre le

---

(1) Anatomiste et médecin français, né à Thoirette (Jura) en 1771, mort à Paris en 1802, publia un Traité d'Anatomie générale

ventre postérieur du digastrique, le sterno-cléido-mastoïdien et la pointe de la mastoïde.

Pour passer de la région carotidienne à la région parotidienne, l'*artère carotide externe* traverse de bas en haut le diaphragme stylien : elle franchit ce dernier entre les deux branches de la *fourche stylienne*, qui comprend, en dehors du vaisseau *(branche stylienne externe)*, le muscle et le ligament stylo-hyoïdiens et, en dedans du vaisseau *(branche stylienne interne)*, les muscles stylo-glosse, stylo-pharyngien et le ligament stylo-maxillaire; d'après P. Descomps, le ligament stylo-hyoïdien croise parfois la carotide externe en dedans; par contre, la carotide interne reste située en arrière du diaphragme stylien dans l'espace rétro-stylien, de telle sorte que la *fourche des carotides* s'oppose à la *fourche stylienne* comme les deux doigts d'une main s'opposent, après écartement et interpénétration, aux deux doigts correspondants de l'autre main.

Le diaphragme stylien divise l'*espace maxillo-pharyngien*, compris entre la paroi pharyngée en dedans, les muscles ptérygoïdiens et l'aponévrose interptérygoïdienne en avant, et la branche montante du maxillaire inférieur, et la face profonde de la parotide en dehors, en *deux espaces*; l'un *postérieur* ou *rétro-stylien*, l'autre *antérieur* ou *préstylien*.

a) Espace rétro-stylien.

L'*espace rétro-stylien* ou *latéro-pharyngien postérieur*, ou *sous-parotidien postérieur de Sébileau*, est un espace parallélipipédique compris entre la paroi latérale du pharynx et la région parotidienne, en arrière du rideau stylien.

PAROIS. — Il est limité : *a) en dedans*, par la paroi pharyngée et par la cloison sagittale de Charpy, tendue entre l'aponévrose péripharyngée et l'aponévrose prévertébrale; *b) en dehors*, par le sterno-cléido-mastoïdien et par la face profonde de la mastoïde, sur laquelle se fixe le ventre postérieur du digastrique; *c) en arrière*, par les muscles prévertébraux en dedans et les scalènes en dehors, doublés en avant, de leurs aponévroses prévertébrale et préscalénique; *d) en avant*, par le diaphragme stylien; *e)* et, *en haut*, par la base du crâne et plus spécialement par la face exocranienne du rocher et de l'occipital; *f) en bas*, il communique largement avec la région carotidienne (gouttière carotidienne) (voy. fig. 471).

CONTENU. — On trouve dans cet espace des vaisseaux et des nerfs dont la plupart pénètrent dans la base du crâne ou en sortent : ce sont tout d'abord les trois nerfs mixtes (glosso-pharyngien, pneumogastrique et spinal), le grand hypoglosse, la jugulaire interne, la carotide interne et le sympathique cervical.

L'*artère carotide interne* chemine verticalement dans l'espace où elle représente en quelque sorte l'organe directeur de la région; mais à peu de distance de la base du crâne, elle se place en dedans et en avant de la veine jugulaire interne; ce fait tient à ce que l'artère se dirige vers le canal carotidien creusé dans l'épaisseur du rocher, tandis que la veine se dirige vers le trou déchiré postérieur situé au niveau de la suture pétro-occipitale.

Dans la moitié inférieure de leur trajet rétro-stylien, les deux vaisseaux sont directement en rapport en avant, avec le diaphragme stylien; mais à la partie supérieure ils quittent ce dernier et la carotide interne répond à la paroi latérale du pharynx; et cela d'autant plus aisément qu'à ce niveau la paroi pharyngée s'élargit brusquement sous la base du crâne pour constituer le *recessus latéral du pharynx* ou *diverticule de Pertick*; ce dernier est situé en avant de la carotide interne; l'artère carotide interne répond à ce niveau au versant postéro-externe de la fossette de Rosenmüller.

La *veine jugulaire interne* descend verticalement en arrière du muscle stylo-hyoïdien et du triangle stylo-digastrique; en arrière, elle répond aux tubercules antérieurs des apophyses transverses cervicales.

Le *nerf pneumogastrique,* après avoir reçu la branche interne du spinal au niveau du trou déchiré postérieur, descend verticalement dans l'angle dièdre postérieur formé par ces deux vaisseaux. Sous la base du crâne, ce nerf présente son ganglion plexiforme, et de l'extrémité inférieure de ce dernier se détache le *nerf laryngé supérieur.*

La *carotide interne* en dedans, la *jugulaire interne* en dehors et le *pneumogastrique* en arrière constituent le *paquet vasculo-nerveux du cou*; ces trois organes montent verticalement dans la région, et sont compris dans un manchon aponévrotique commun, la *gaine vasculaire du cou*; rappelons que sous la base du crâne, les deux vaisseaux,

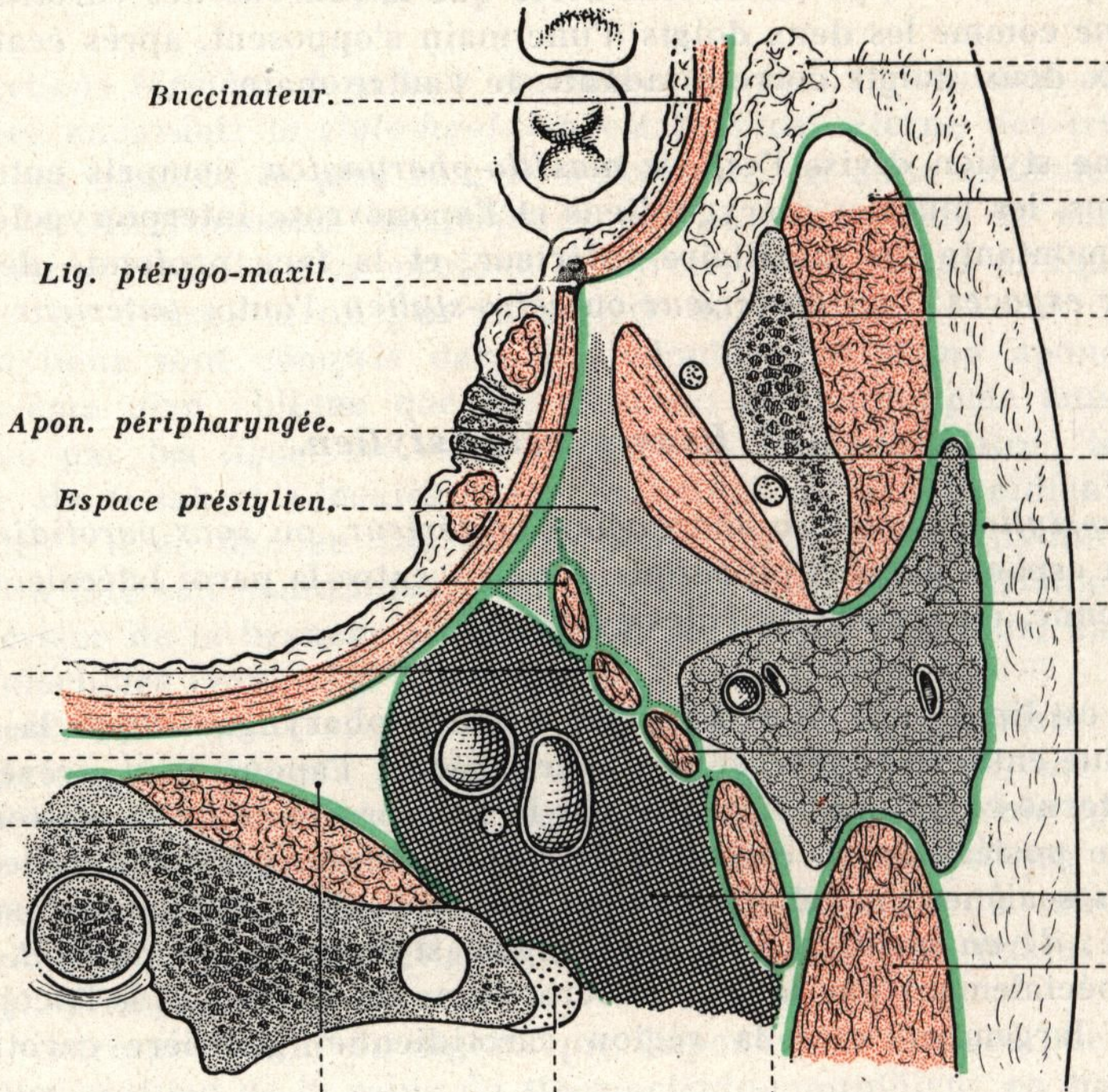

FIG. 471. — *Espaces pré et rétro-styliens sur une coupe transversale passant un peu au-dessus de l'épine de Spix; côté droit, segment inférieur de la coupe.*

En pointillé gris, l'espace préstylien ou sous-parotidien antérieur; *en quadrillé noir,* l'espace rétro-stylien ou sous-parotidien postérieur (demi-schématique). Les aponévroses sont représentées *en vert.*

légèrement divergents à ce niveau, délimitent entre eux un espace triangulaire intervasculaire à base supérieure appelé *espace interjugulo-carotidien.*

Des ganglions lymphatiques sont échelonnés sur la face externe de la jugulaire interne.

L'*artère carotide externe* n'occupe l'espace rétro-stylien que dans sa partie la plus inférieure; un peu au-dessus d'un plan horizontal passant par l'angle de la mâchoire, cette artère traverse le diaphragme stylien entre les deux fourches styliennes (voyez précédemment) pour s'engager dans la région parotidienne. C'est un peu avant son croisement du stylo-hyoïdien qu'elle abandonne une de ses branches collatérales importantes, l'*artère occipitale*; celle-ci monte obliquement en arrière du ventre postérieur du digastrique et croise le versant antéro-externe de la jugulaire interne pour se placer sous le sterno-cléido-mastoïdien et en dedans de l'apophyse mastoïde.

Le *nerf grand hypoglosse* est l'organe le plus postérieur et le plus interne de l'espace qu'il aborde à sa sortie du canal condylien antérieur : il descend, obliquement en bas et en dehors, en arrière du paquet vasculo-nerveux, puis le traverse d'arrière en avant et de haut en bas, en passant entre la jugulaire interne en dehors, le pneumogastrique et la carotide interne en dedans.

Le *nerf spinal*, après avoir abandonné sa branche interne au ganglion plexiforme du pneumogastrique, se dirige obliquement en bas et en dehors, passant tantôt en avant, tantôt en arrière de la jugulaire interne : la *branche externe du spinal* se dirige obliquement en bas et en dehors vers la face profonde du sterno-cléido-mastoïdien; dans sa variété pré-jugulaire elle croise l'artère occipitale qui monte obliquement en avant d'elle.

Le *nerf glosso-pharyngien* pénètre dans la région, comme le nerf précédent, par le trou déchiré postérieur; il est tout d'abord situé en arrière et en dehors de la carotide interne, il passe à travers les éléments du paquet vasculo-nerveux du cou, entre la carotide interne en dedans, la jugulaire interne et le pneumogastrique en dehors; puis, se dirigeant en avant et en bas, il s'éloigne de plus en plus du paquet vasculo-nerveux pour atteindre la face externe du muscle stylo-pharyngien au niveau de la région para-amygdalienne.

Le *nerf laryngé supérieur*, né du pôle inférieur du ganglion plexiforme du pneumogastrique, se dirige obliquement en bas et en avant, et après avoir contourné la carotide interne, il se place entre cette artère et le pharynx, en se rapprochant ainsi de plus en plus du diaphragme stylien.

Le *sympathique cervical*, profondément situé dans l'espace, est représenté par son *ganglion cervical supérieur*; il est appliqué contre la paroi postérieure de l'espace où il est compris dans un dédoublement de l'aponévrose prévertébrale; oblique en bas et en dehors, l'extrémité supérieure du ganglion est située en arrière de la carotide interne, tandis que son extrémité inférieure se place derrière la veine jugulaire interne; il correspond aux apophyses transverses des deuxième et troisième vertèbres cervicales. Par son extrémité inférieure il abandonne le *nerf cardiaque supérieur*.

(Pour plus de détails voy. : ***Rapports de la Parotide, de la Carotide interne, de la Jugulaire interne et des Nerfs craniens : grand hypoglosse, spinal, pneumogastrique et*** *glosso-pharyngien*.)

b) **Espace préstylien.**

L'*espace préstylien*, ou *latéro-pharyngien antérieur*, ou *sous-parotidien antérieur de Sébileau*, est compris entre la branche montante du maxillaire inférieur en dehors et la paroi latérale du pharynx en dedans; il correspond donc à la partie la plus postérieure de l'espace maxillo-pharyngien, tandis que la partie la plus antéro-interne répond à la région para-amygdalienne. Cet espace est donc à la fois *préstylien, préparotidien* et *latéro-pharyngien*.

Sa forme est celle d'un prisme triangulaire dont une des faces répond à la paroi pharyngée et l'arête à l'insertion des ptérygoïdiens et de l'aponévrose interptérygoïdienne sur le maxillaire inférieur (voy. : fig. 471).

PAROIS. — Il est limité :

a) En dehors, par les deux muscles ptérygoïdiens externe et interne, par l'aponévrose interptérygoïdienne, renforcée en arrière par le ligament sphéno-maxillaire, et par la face interne de l'articulation temporo-maxillaire;

b) En dedans, par la paroi latérale du pharynx dont la constitution est différente suivant qu'on l'envisage au-dessus ou au-dessous du voile du palais :

α) *Au-dessus du voile du palais*, la paroi est constituée par le muscle constricteur

supérieur du pharynx; le péristaphylin interne en dedans de ce muscle et le péristaphylin externe en dehors; à ce niveau l'*aponévrose latérale du pharynx* se dédouble en *deux feuillets* : l'un, *interne*, qui s'interpose entre le constricteur supérieur du pharynx et le péristaphylin externe; il se fixe au niveau du bord postérieur de l'aile interne de l'apophyse ptérygoïde et sur la face inférieure de la trompe d'Eustache : c'est le *fascia salpingo-pharyngien de Tröltsch*; l'autre, *externe*, qui recouvre la face externe du péristaphylin externe, se fixe sur le versant externe de l'épine du sphénoïde, sur la face inférieure de la grande aile du sphénoïde en dedans des trous ovale et petit rond, sur la crête oseuse qui limite en dehors la fossette scaphoïde (fossette d'insertion du péristaphylin externe) et sur l'apophyse de Weber; c'est le *fascia de Weber-Liel* (voy. : fig. 53 et 445); la paroi pharyngée comprend donc de dedans en dehors : la muqueuse du pharynx, le péristaphylin interne, l'aponévrose endopharyngée, le constricteur supérieur du pharynx, l'aponévrose latérale du pharynx qui se continue en avant et en haut par le fascia salpingo-pharyngien de Tröltsch, le muscle péristaphylin externe compris dans sa loge (voy. : *Muscles péristaphylins*), et le fascia de Weber-Liel, celui-ci existant seulement sous la base du crâne ; signalons qu'à ce niveau le bord postérieur du muscle péristaphylin externe est parfois renforcé par une lame fibreuse triangulaire qui se fixe sur l'os tympanal (versant antérieur de l'apophyse tubaire) alors qu'elle se perd en bas sur l'aponévrose latérale du pharynx; c'est le *ligament tympano-ptérygo-maxillaire* décrit par Leblanc qui représente selon nous le reliquat fibreux du faisceau accessoire ou tympanal du muscle péristaphylin externe (voy. : *Muscle péristaphylin externe*).

β) *Au-dessous du voile du palais*, elle est toujours représentée par la paroi pharyngée qui correspond plus spécialement à la région para-amygdalienne; c'est-à-dire aux deux piliers du voile du palais avec le muscle glosso-staphylin dans l'épaisseur du pilier antérieur et le muscle pharyngo-staphylin dans l'épaisseur du pilier postérieur; de dedans en dehors, la paroi pharyngée comprend l'amygdale palatine et presque sur le même plan le glosso-staphylin et le pharyngo-staphylin, l'aponévrose endopharyngée, le muscle amygdalo-glosse de Broca, muscle inconstant qui renforce la face externe de la capsule amygdalienne, le constricteur supérieur du pharynx renforcé des faisceaux tonsillaires du muscle stylo-pharyngien et l'aponévrose latérale du pharynx; rappelons enfin que, dans cette région, le stylo-glosse pénètre l'étui pharyngé et qu'il détermine avec le constricteur supérieur du pharynx un hiatus musculaire où les fibres charnues sont clairsemées (voy. : *Rapports de l'amygdale palatine*).

Les parois interne et externe de l'espace sont à ce niveau très rapprochées l'une de l'autre et elles forment entre elles un angle dièdre très aigu qui regarde en arrière; l'arête de l'angle dièdre répond à la jonction du péristaphylin externe avec le ptérygoïdien externe, séparés sous la base du crâne par le fascia de Weber-Liel.

c) En arrière, par le diaphragme stylien dont la partie la plus externe répond au ligament stylo-maxillaire.

Sous-jacent à la parotide, le prolongement antérieur ou pharyngien de cette glande s'engage en avant du diaphragme stylien dans une boutonnière fibreuse formée par le ligament stylo-maxillaire en arrière et le ligament sphéno-maxillaire en avant.

Avant de pénétrer la parotide, la *carotide externe* se creuse une gouttière sous la glande.

d) En haut, par la base du crâne et plus spécialement par la région sphéno-pétro-tympanique.

e) En bas, la limite de l'espace est toute conventionnelle; elle répond au plan horizontal passant par le bord inférieur ou cervical de la branche horizontale du maxillaire inférieur.

CONTENU. — Appliqués contre la paroi latérale du pharynx, dans la zone para-amygdalienne (Gillis et Calas), cheminent le glosso-pharyngien et le rameau lingual du facial.

Le *nerf glosso-pharyngien* décrit dans l'espace une courbe à concavité supérieure; il suit

tout d'abord la face externe du stylo-pharyngien; puis il aborde la région contre le bord postérieur et la face profonde du stylo-glosse qui est son muscle satellite; enfin, il pénètre l'interstice compris entre le muscle stylo-glosse en dehors, et le faisceau lingual du constricteur supérieur du pharynx en dedans. En regard de l'amygdale, il abandonne ses rameaux tonsillaires *(plexus tonsillaire d'Andersch)*.

Le *rameau lingual du facial,* branche inconstante et grêle, longe le bord antérieur du muscle stylo-pharyngien; puis abordant la région para-amygdalienne, il perfore l'étui pharyngien en passant entre l'amygdale et le pilier antérieur du voile.

L'*artère pharyngienne ascendante,* branche de la carotide externe, et parfois une *artère accessoire,* montent verticalement appliquées contre la face externe du pharynx.

L'*artère palatine ascendante,* branche de la faciale, suit un trajet analogue à la précédente, mais cette dernière abandonne un ou deux rameaux tonsillaires au niveau de la région para-amygdalienne.

Ces artères sont accompagnées de veines satellites richement anastomosées; ces vaisseaux sont compris dans l'épaisseur de l'aponévrose latérale du pharynx qui constitue la lame vasculaire de ceux-ci.

A la partie supérieure et antérieure de l'espace et sous la base du crâne, le *nerf maxillaire inférieur* sort du trou ovale; il se divise bientôt en un bouquet de branches terminales (voy. : *Nerf maxillaire inférieur*). La division de ce nerf n'est pas située exactement dans l'espace sous-parotidien antérieur, mais plutôt au niveau de l'espace interptérygoïdien; toutefois le *nerf du ptérygoïdien interne,* le *nerf du péristaphylin externe* et le *nerf du muscle du marteau* (issus d'un tronc commun) perforent d'avant en arrière et de dehors en dedans la zone criblée de l'aponévrose interptérygoïdienne pour se rendre à leurs muscles respectifs; ils cheminent donc dans la partie la plus antérieure de l'espace pendant un court trajet.

Rappelons enfin qu'à la partie inférieure de l'espace, la *carotide externe* est appliquée contre la face profonde de la parotide où elle se creuse le plus souvent une gouttière sur la glande (voy. : *Carotide externe*; pour plus de détails, voyez également : *Rapports du Pharynx, de la Parotide et des Amygdales palatines*).

MUSCLES SOUS-HYOÏDIENS

Comme leur nom l'indique, les muscles sous-hyoïdiens occupent la région sous-hyoïdienne; placés devant les viscères du cou, ils sont au nombre de quatre de chaque côté, disposés suivant deux plans : *a)* le plan superficiel comprend le *sterno-cléido-hyoïdien* et l'*omo-hyoïdien*; *b)* le plan profond est constitué par le *sterno-thyroïdien* et le *thyro-hyoïdien*; ces deux derniers muscles sont placés verticalement bout à bout et représentent un seul et même muscle décomposable en deux faisceaux superposés et interrompus par leurs insertions sur la crête oblique du cartilage thyroïde.

Le sterno-thyroïdien mis à part, les trois autres muscles s'insèrent sur l'os hyoïde. Envisagés du point de vue de leur configuration, ce sont des muscles minces, aplatis, allongés, d'aspect rubané; certains d'entre eux présentent même des intersections tendineuses.

Dans leur ensemble, ils offrent le triple caractère : de constituer un groupe musculaire bien défini topographiquement (omo-hyoïdien partiellement); de présenter une innervation commune dépendant des trois premiers nerfs cervicaux et d'avoir la même action; de par ces caractères, ce sont des muscles exclusivement *cervicaux,* et en cela, ils s'opposent aux muscles sus-hyoïdiens dont l'innervation est fournie par des nerfs craniens.

Sterno-cléido-hyoïdien.

Le sterno-cléido-hyoïdien est le plus interne des muscles superficiels de la région sus-hyoïdienne : de forme allongée, rubané et étroit, il s'étend du sternum et de la clavicule en bas, à l'os hyoïde en haut.

Insertions. — Il naît par implantation directe de fibres charnues : 1° sur la face postérieure du manubrium sternal, un peu au-dessous de l'échancrure claviculaire; 2° sur la face postérieure de l'extrémité interne de la clavicule; 3° et sur les ligaments sterno-claviculaire postérieur et costo-claviculaire (plan postérieur) (voy. : *Articulation sterno-chondro-claviculaire*). Ces insertions se font suivant une surface presque linéaire oblique en bas et en dedans, longue de 3 centimètres environ.

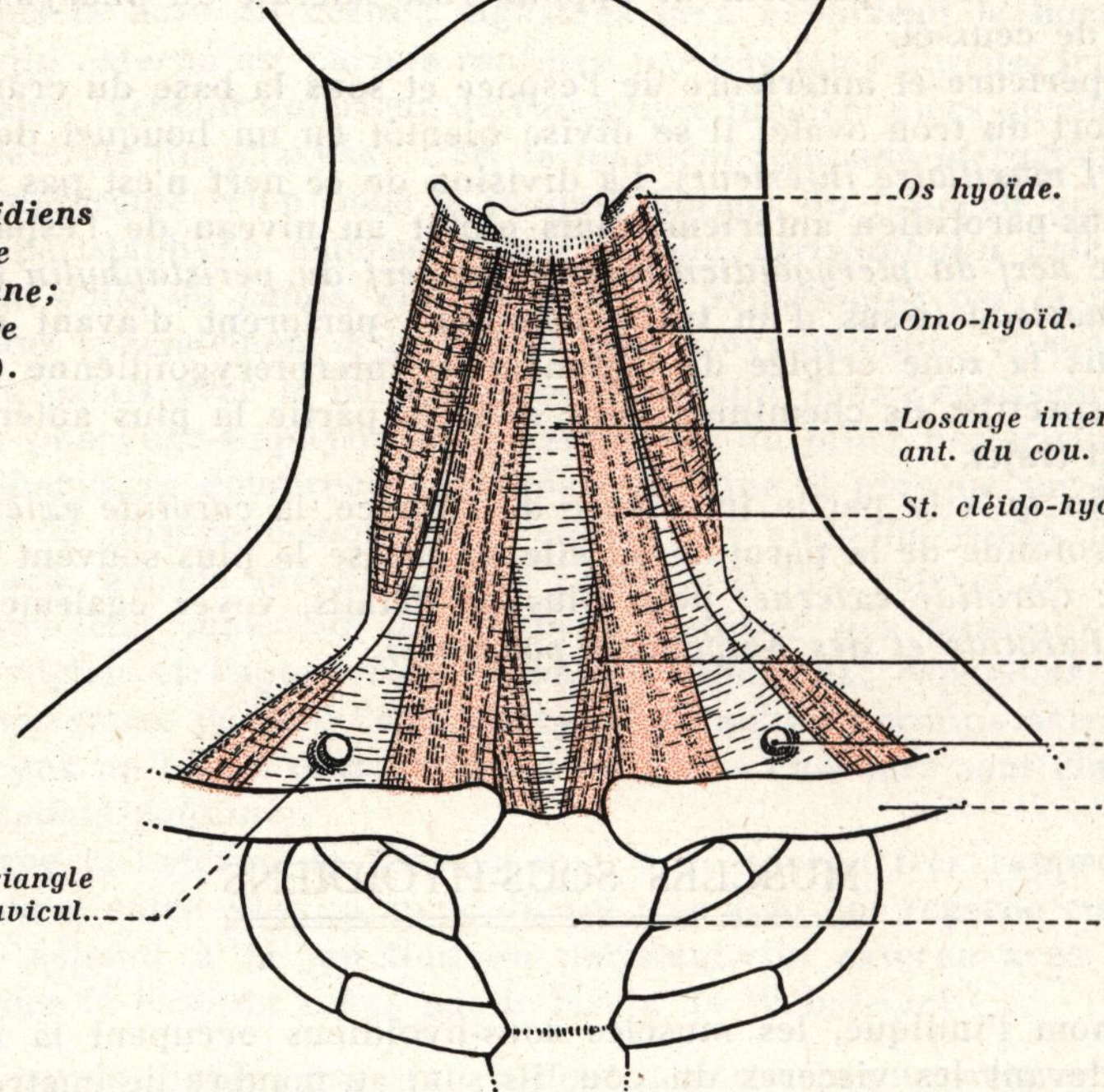

FIG. 472.
Muscles sous-hyoïdiens et aponévrose cervicale moyenne; vue antérieure (schématique).

Le corps charnu aplati qui fait suite à ces insertions monte obliquement en haut et en dedans en se rétrécissant quelque peu. Il se termine en se fixant par de courtes fibres tendineuses sur la moitié interne du bord inférieur du corps de l'os hyoïde en dedans des insertions de l'omo-hyoïdien (voy. : fig. 240).

Omo-hyoïdien.

L'*omo-hyoïdien* ou *scapulo-hyoïdien* est un muscle allongé, grêle, digastrique, aplati à ses extrémités; il est tendu obliquement sur la partie antéro-latérale du cou, du bord supérieur de l'omoplate à l'os hyoïde.

Il est constitué par deux portions charnues, les *ventres antérieur* et *postérieur*, et par un *tendon intermédiaire* légèrement aplati.

Insertions. — Son *ventre postérieur* s'insère par de courtes fibres tendineuses sur le bord supérieur de l'omoplate en dedans de l'échancrure coracoïdienne, et sur la partie adjacente du ligament coracoïdien, suivant une longueur de 15 à 18 millimètres.

Trajet et direction. — De cette insertion, le ventre postérieur se dirige obliquement en haut, en avant et en dedans; il croise le bord postérieur de la clavicule, passe en avant des muscles scalènes; il traverse obliquement le creux sus-claviculaire pour atteindre la gouttière carotidienne où son tendon intermédiaire croise le paquet vasculo-nerveux du cou en passant entre ce dernier et le sterno-cléido-mastoïdien; puis il se redresse brusquement; au tendon intermédiaire fait suite le ventre antérieur du muscle (plus court que le précédent); celui-ci se dirige presque verticalement en haut en se plaçant en dehors du sterno-cléido-hyoïdien et en avant des muscles sterno-thyroïdien et thyro-hyoïdien qu'il recouvre en partie (voy. : fig. 472).

Terminaison. — Il se termine *(ventre antérieur)* en s'insérant par de courtes fibres tendineuses sur la moitié externe du bord inférieur du corps de l'os hyoïde et sur le tubercule latéral de cet os en dehors des insertions du sterno-cléido-hyoïdien, empiétant quelque peu sur la face antérieure de l'os (voy. : fig. 244).

Dans son ensemble, l'omo-hyoïdien décrit une courbe dont la concavité regarde en arrière, en dehors et en haut; le tendon intermédiaire correspond au point où le muscle change de direction.

Sterno-thyroïdien.

Le sterno-thyroïdien est un muscle allongé, aplati, rubané, sous-jacent au sterno-cléido-hyoïdien qu'il déborde légèrement en bas et en dedans; il s'étend du manubrium sternal et du premier cartilage costal au cartilage thyroïde.

Insertions. — Il s'insère par des fibres charnues entremêlées de quelques fibres aponévrotiques : 1° sur la face postérieure du manubrium sternal; 2° et sur la face postérieure du premier cartilage costal, près de son bord inférieur.

Cette surface d'insertion presque linéaire est oblique en bas et en dedans; longue de 5 à 6 centimètres, elle atteint la ligne médiane en regard du premier espace intercostal; elle est située au-dessous des insertions du sterno-cléido-hyoïdien et au-dessus des insertions du ligament sterno-péricardique supérieur.

De cette insertion, le muscle se dirige obliquement en haut et en dehors en s'écartant très légèrement de la ligne médiane; il se rétrécit progressivement de bas en haut en même temps qu'il augmente d'épaisseur, et il se termine en s'insérant par de courtes fibres tendineuses et par quelques fibres charnues sur la crête oblique située sur la face antéro-externe du cartilage thyroïde, sur les deux tubercules qu'elle présente à ses extrémités et sur la *corde ligamenteuse* qui unit ces deux tubercules et que l'on doit considérer comme le reliquat d'une intersection tendineuse sur le trajet de la lame charnue sterno-thyro-hyoïdienne; ses insertions sont comprises entre celles du constricteur inférieur du pharynx en arrière et en bas, et celles du thyro-hyoïdien en avant et en haut.

Thyro-hyoïdien.

Le thyro-hyoïdien est un muscle court, aplati, trapézoïdal qui continue en haut la direction du muscle précédent, et de ce fait il s'étend du cartilage thyroïde à l'os hyoïde; il est appliqué sur la face antérieure du cartilage thyroïde et sur la membrane thyro-hyoïdienne.

Insertions. — Il s'insère en bas, immédiatement au-dessus du muscle précédent, c'est-à-dire sur le versant supérieur de la crête oblique précitée, sur les deux tubercules que celle-ci présente à ses extrémités et sur la corde ligamenteuse qui les unit; assez souvent quelques fibres se continuent directement avec celles du sterno-thyroïdien marquant ainsi la communauté des deux faisceaux charnus.

De cette origine, les fibres charnues se dirigent verticalement, et par suite de leurs attaches et de la forme du muscle celles du bord interne sont plus longues que celles du bord externe.

Il se termine en se fixant par de courtes fibres tendineuses, sur le tiers externe du bord inférieur et de la face postérieure du corps de l'os hyoïde, et sur la moitié antérieure de la face inféro-externe de sa grande corne (voy. : fig. 242 et 473).

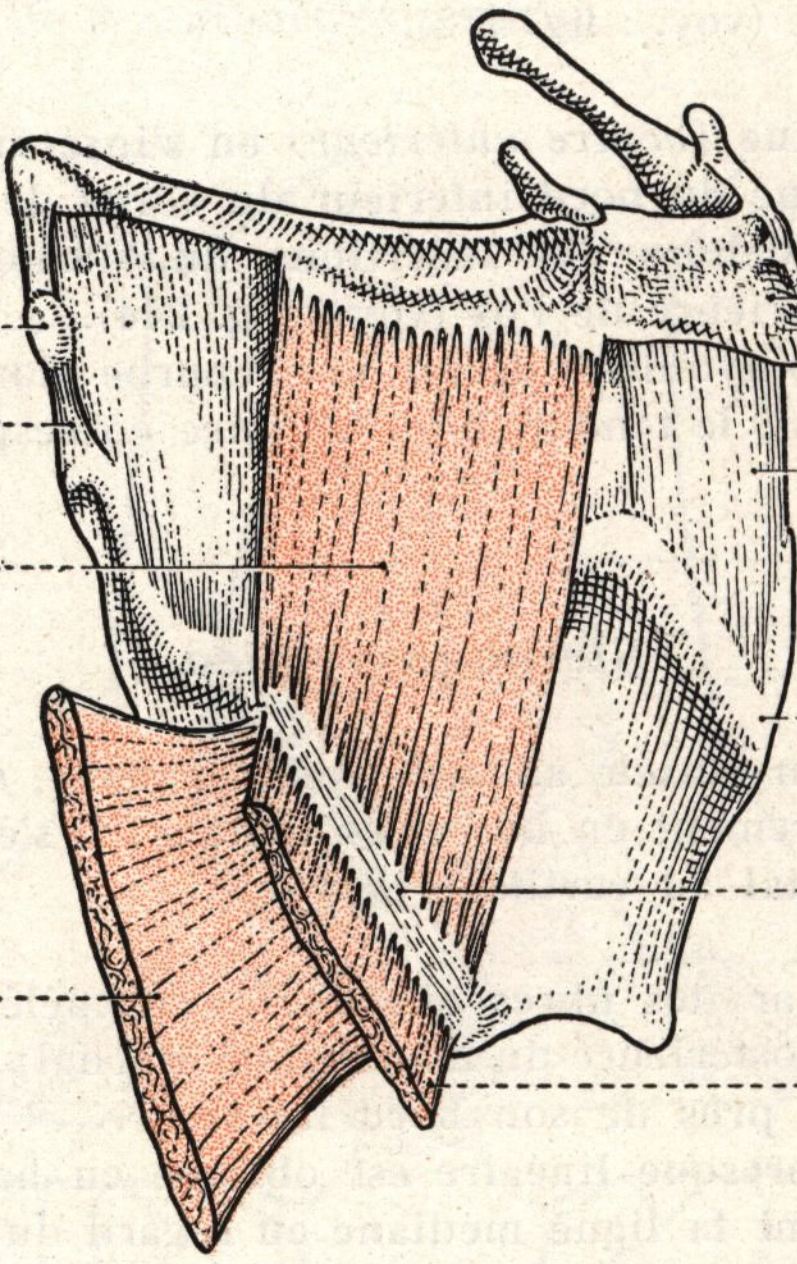

FIG. 473.
Muscle thyro-hyoïdien et insertions musculaires du cartilage thyroïde (côté droit).

*
**

RAPPORTS DES MUSCLES SOUS-HYOÏDIENS. — *1° Rapports des muscles entre eux.* — Les muscles sous-hyoïdiens sont disposés suivant deux plans : l'un superficiel et l'autre profond.

a) Le PLAN SUPERFICIEL comprend le sterno-cléido-hyoïdien en dedans et l'omo-hyoïdien en dehors ; ce dernier muscle longe le sterno-cléido-hyoïdien immédiatement au-dessous de l'os hyoïde et lui est juxtaposé par son ventre antérieur; puis il s'en éloigne de plus en plus de haut en bas, pour le quitter définitivement au niveau de la limite supérieure de la trachée.

b) Le PLAN PROFOND comprend le sterno-thyroïdien et au-dessus de lui le thyro-hyoïdien; ces deux muscles sont recouverts par le sterno-cléido-mastoïdien; toutefois, à la partie inférieure de la région sous-hyoïdienne, le sterno-thyroïdien déborde en dedans

le sterno-cléido-hyoïdien et les deux muscles sterno-thyroïdiens entrent en contact sur la ligne médiane, près de leurs insertions inférieures.

Losange intermusculaire antérieur du cou. — Nous donnons ce nom à l'espace losangique qui s'étend en hauteur depuis l'os hyoïde jusqu'au bord supérieur de la poignée du sternum; cet espace est compris entre les bords internes ou axiaux des muscles sterno-cléido-hyoïdiens et sterno-thyroïdiens droits et gauches; il est dû à l'obliquité inverse de ces quatre muscles.

Le sterno-cléido-hyoïdien est oblique en haut et en dedans et les muscles de chaque côté se rejoignent sur la ligne médiane au niveau de leurs insertions supérieures, de telle sorte que les deux sterno-cléido-hyoïdiens convergent de bas en haut vers l'os hyoïde, tandis que le sterno-thyroïdien est oblique en haut et en dehors, c'est-à-dire que les deux sterno-thyroïdiens divergent de bas en haut au-dessus de la fourchette sternale; de cette disposition, résulte l'existence d'un espace intermusculaire situé à la face antérieure du cou entre les muscles sous-hyoïdiens : c'est le *losange intermusculaire antérieur du cou* (voy. : fig. 472).

Il est très allongé verticalement et étroit transversalement, et son petit axe répond généralement à la partie inférieure de l'isthme du corps thyroïde, les côtés supérieurs du losange sont plus longs que les côtés inférieurs.

Dans l'aire du losange intermusculaire antérieur du cou occupé par l'aponévrose cervicale moyenne et par l'intermédiaire de l'espace préviscéral (espace prétrachéal en bas et prélaryngé en haut), on aperçoit de bas en haut : la trachée cervicale chez l'adulte, le thymus chez l'enfant, l'isthme du corps thyroïde et la base d'implantation de la pyramide de Lalouette, le cartilage cricoïde, les insertions inférieures du crico-thyroïdien, la membrane crico-thyroïdienne et la dépression intercrico-thyroïdienne, excellent point de repère dans la trachéotomie, le ganglion prélaryngé de Poirier, la pomme d'Adam et la membrane thyro-hyoïdienne.

2° ***Rapports avec l'aponévrose cervicale moyenne.*** — Tous les muscles sous-hyoïdiens sont compris dans un dédoublement de l'aponévrose cervicale moyenne; celle-ci est disposée suivant deux feuillets : l'un superficiel, qui engaine les deux muscles du plan superficiel; l'autre profond, sous-jacent au précédent, qui engaine les deux muscles du plan profond; latéralement, l'aponévrose cervicale moyenne ne dépasse pas l'omo-hyoïdien; en avant et sur la ligne médiane, elle se continue directement avec celle du côté opposé.

Insérée, en haut, sur l'os hyoïde, en bas, sur le versant postérieur du bord supérieur du sternum, sur la face postérieure du manubrium sternal et sur la clavicule, elle apparaît comme tendue à la face antéro-latérale du cou entre les deux muscles omo-hyoïdiens (voy. : fig. 472).

3° ***Rapports avec les organes voisins.*** — L'omo-hyoïdien mis à part, les muscles sous-hyoïdiens occupent la région sous-hyoïdienne; toutefois, au niveau de leurs insertions inférieures, ils plongent dans le thorax et contribuent, derrière le sternum et l'extrémité interne de la clavicule, à la constitution de la paroi thoracique antérieure; quant à l'*omo-hyoïdien,* il traverse et occupe successivement trois régions qui sont de haut en bas et d'avant en arrière : la région sous-hyoïdienne, la région carotidienne et le creux sus-claviculaire.

a) **Dans la région sous-hyoïdienne,** les muscles sous-hyoïdiens (*ventre antérieur de l'omo-hyoïdien* seulement) sont relativement superficiels et recouvrent les viscères du cou et le larynx.

En avant, ils répondent successivement de la superficie vers la profondeur à la peau, au peaucier du cou compris dans un dédoublement du *fascia superficialis* et dont les fibres sont dirigées obliquement en bas et en dehors, et dans le tissu cellulaire sous-

cutané aux ramifications les plus antérieures de la branche cervicale transverse du plexus cervical superficiel, aux veines jugulaires antérieures d'abord sus-aponévrotiques, puis sous-aponévrotiques; à la partie inférieure de la région, à l'aponévrose cervicale superficielle qui se dédouble pour engainer les deux muscles sterno-cléido-mastoïdiens, la partie inférieure de ces deux muscles recouvre les muscles sous-hyoïdiens, mais elle en est séparée en partie de chaque côté par un prolongement latéral de l'espace sus-sternal appelé *cul-de-sac de Grüber,* et par la portion transversale de la veine jugulaire antérieure; au point où les veines jugulaires antérieures changent de direction, elles échangent une anastomose transversale comprise dans l'espace sus-sternal.

A la partie inférieure de la région sous-hyoïdienne, ou mieux à l'entrée du thorax, ils répondent en avant au sternum, à l'articulation sterno-chondro-claviculaire et à l'extrémité interne de la clavicule.

A la partie supérieure, la pyramide de Lalouette est appliquée en avant du thyro-hyoïdien à gauche.

Par l'intermédiaire de sa gaine, le sterno-thyroïdien adhère à la gaine périthyroïdienne; rappelons à ce sujet que, pour certains auteurs (Cunéo, Olivier, Lorin), ce muscle serait inclus dans cette dernière (voy. : fig. 476).

En arrière, ils répondent à la trachée cervicale dont ils sont séparés chez l'enfant par le thymus compris dans sa loge thymique; à l'espace préviscéral *(espace prétrachéal)* compris entre la face antérieure de la trachée d'une part et l'aponévrose cervicale moyenne et les muscles sous-hyoïdiens d'autre part; au plexus veineux sous-isthmique; aux veines thyroïdiennes médianes qui lui font suite et à la lame vasculaire thyroïdienne sous-isthmique ou médiane qui contient dans son épaisseur les vaisseaux précités et l'artère thyroïdienne moyenne de Neubauer; au corps thyroïde sur lequel sont appliqués directement le sterno-cléido-hyoïdien et le sterno-thyroïdien; à la face antérieure du larynx et plus spécialement au cartilage thyroïde, à la membrane thyro-hyoïdienne et au nerf laryngé supérieur.

Entre la membrane thyro-hyoïdienne en arrière et l'aponévrose sous-hyoïdienne médiane en avant, il existe un espace celluleux lâche qui continue vers le haut l'espace prétrachéal, c'est l'*espace prélaryngé* dans lequel certains auteurs décrivent à tort l'existence d'une bourse séreuse *(bourse séreuse de Boyer)* (voy. : *Aponévroses du cou*).

b) **Dans la région carotidienne,** le *tendon intermédiaire de l'omo-hyoïdien* croise obliquement de haut en bas, d'avant en arrière et de dedans en dehors, le paquet vasculo-nerveux du cou; celui-ci est composé de la carotide primitive en dedans, de la veine jugulaire interne en dehors et du pneumogastrique dans l'angle dièdre postérieur que forment les deux vaisseaux, ces trois organes sont compris dans la gaine vasculaire du cou; dans ce croisement, l'omo-hyoïdien répond directement à la veine jugulaire interne et sur la face externe de ce vaisseau sont disposés les ganglions de la chaîne jugulaire (ganglions cervicaux profonds), et parmi ceux-ci l'un d'eux, généralement volumineux, est situé au-dessus du ventre postérieur de l'omo-hyoïdien et assez près de son tendon intermédiaire; c'est le *ganglion sus-omo-hyoïdien de Poirier.*

Le bord inféro-interne du muscle donne attache à l'aponévrose cervicale moyenne et, en dedans, le tendon est séparé de la trachée et du lobe latéral correspondant du corps thyroïde par les muscles sterno-cléido-hyoïdien et sterno-thyroïdien.

Le bord supéro-externe répond à l'anse de l'hypoglosse, anse à concavité supéro-externe de laquelle se détachent les deux nerfs du muscle; cette anse est formée par l'anastomose de la branche descendante du grand hypoglosse avec la branche descendante interne du plexus cervical.

En avant, il répond au sterno-cléido-mastoïdien.

c) **Dans le creux sus-claviculaire** *(ventre postérieur de l'omo-hyoïdien),* limité superficiellement : en avant, par le bord postérieur du sterno-cléido-mastoïdien; en arrière, par le

bord supéro-externe du trapèze; et en bas, par la clavicule, l'omo-hyoïdien croise de haut en bas, d'avant en arrière et de dedans en dehors, l'aire du triangle qu'il subdivise en deux triangles secondaires, l'un antéro-inférieur, le *triangle omo-claviculaire* sur lequel est tendue la partie la plus externe de l'aponévrose cervicale moyenne, et l'autre supérieur, plus étendu que le précédent situé au-dessus de l'omo-hyoïdien : c'est le *triangle omo-trapézien.*

En avant, il répond aux téguments, au tissu cellulaire sous-cutané, aux rameaux de la branche sus-claviculaire du plexus cervical superficiel, à la clavicule qu'il croise obliquement un peu en avant de l'angle postéro-inférieur du triangle sus-claviculaire et au muscle sous-clavier.

En arrière, il répond aux muscles scalènes, au phrénique, aux artères scapulaire supérieure et cervicale transverse superficielle; aux cordons du plexus brachial et au nerf du sous-clavier.

A sa partie terminale, il s'insinue entre le trapèze en arrière et le grand dentelé en avant et en dedans.

VASCULARISATION. — Les muscles sous-hyoïdiens tirent leur vascularisation artérielle : *a)* à la partie supérieure de la région sous-hyoïdienne, de la carotide externe par l'intermédiaire des artères linguale et thyroïdienne supérieure; *b)* et à la partie inférieure, de la sous-clavière par l'intermédiaire de la thyroïdienne inférieure, de la cervicale transverse superficielle et de la scapulaire supérieure.

Le *rameau sus-hyoïdien* de la *linguale* fournit quelques artérioles descendantes au thyro-hyoïdien et au sterno-cléido-hyoïdien; le *rameau sous-hyoïdien* de la *thyroïdienne supérieure* se distribue presque exclusivement aux quatre muscles sous-hyoïdiens; souvent aussi la thyroïdienne supérieure ou sa branche interne ou antérieure abandonne une artère musculaire aux muscles sous-hyoïdiens *(rameau des muscles sous-hyoïdiens).*

Le ventre postérieur de l'omo-hyoïdien reçoit presque constamment deux ou trois artérioles issues de la cervicale transverse superficielle et de la scapulaire supérieure; enfin l'*artère crico-thyroïdienne,* branche collatérale de la thyroïdienne supérieure, abandonne de fins rameaux au thyro-hyoïdien.

La majeure partie du sterno-cléido-hyoïdien est vascularisée par une branche musculaire venue de la thyroïdienne inférieure; enfin, accessoirement, l'*artère thyroïdienne moyenne de Neubauer* (lorsqu'elle existe) fournit quelques fins rameaux aux muscles sous-hyoïdiens.

INNERVATION. — A l'exception du *thyro-hyoïdien* qui présente un nerf spécial *(nerf du thyro-hyoïdien)* issu du grand hypoglosse dans la région sus-hyoïdienne latérale et qui aborde le muscle par sa face superficielle, tous les autres muscles sous-hyoïdiens sont innervés par la branche descendante de l'hypoglosse ou par l'anse de l'hypoglosse.

Le *sterno-cléido-hyoïdien* reçoit généralement deux nerfs : l'un *supérieur,* long et grêle, qui naît directement de la branche descendante de l'hypoglosse au niveau de la bifurcation de la carotide primitive et qui aborde le muscle par sa face profonde; l'autre *inférieur,* qui se détache de l'anse de l'hypoglosse et aborde le muscle, déjà divisé en deux ou trois rameaux par son bord externe et sa face profonde.

Le *sterno-thyroïdien* reçoit également deux nerfs qui naissent parfois d'un tronc commun de l'anse de l'hypoglosse; ils abordent le muscle par sa face antérieure.

L'omo-hyoïdien reçoit un filet pour chaque ventre; ils se détachent de l'anse de l'hypoglosse et chacun d'eux aborde le ventre correspondant près du tendon intermédiaire et par sa face profonde.

Assez souvent le nerf supérieur du sterno-cléido-hyoïdien abandonne un filet au ventre antérieur de l'omo-hyoïdien.

Toutes les fibres motrices des muscles sous-hyoïdiens sont amenées à ces muscles soit

par l'intermédiaire de la branche descendante interne du plexus cervical, soit par les anastomoses de la douzième paire avec l'anse (anse de l'atlas) qui unit les deux premières branches cervicales (Holl); ces fibres sont fournies par les *trois premiers nerfs cervicaux*; le grand hypoglosse, nerf cranien et non cervical, est sans action sur les muscles sous-hyoïdiens.

ACTION DES MUSCLES SOUS-HYOÏDIENS. — Tous les muscles sous-hyoïdiens sont *abaisseurs de l'os hyoïde*; le sterno-cléido-hyoïdien, l'omo-hyoïdien et le thyro-hyoïdien agissent directement sur l'os hyoïde; quant au sterno-thyroïdien, il agit par l'intermédiaire du cartilage thyroïde et il est en même temps *abaisseur du larynx*.

Chaque muscle agissant isolément, les sterno-cléido-hyoïdiens attirent l'os hyoïde en bas, tandis que l'omo-hyoïdien l'attire en bas, en dehors et en arrière.

Le thyro-hyoïdien prenant son point fixe sur l'os hyoïde devient *élévateur du larynx*.

Agissant sur l'os hyoïde qu'ils immobilisent par leur contraction, ils interviennent indirectement dans l'abaissement de la mâchoire inférieure.

Signalons enfin que, chez les sujets amaigris, les inspirations brusques provoquées par les sanglots font apparaître dans la région sus-claviculaire la partie moyenne du muscle omo-hyoïdien comme une corde tendue et saillante.

MUSCLES PRÉVERTÉBRAUX

Les muscles prévertébraux constituent un groupe musculaire profondément appliqué sur la face antérieure du rachis cervical et des trois premières vertèbres dorsales. Situés symétriquement de chaque côté de la ligne médiane, ils sont au nombre de trois : le *grand droit antérieur de la tête*, le *petit droit antérieur de la tête et le long du cou*; ces muscles affectent des caractères communs, d'une part du point de vue topographique, du fait qu'ils occupent une même région *(région prévertébrale)*, et d'autre part du point de vue physiologique, car ils possèdent la même innervation et la même action.

Grand droit antérieur de la tête.

Muscle polygastrique, le grand droit antérieur de la tête est le plus superficiel, le plus externe et le plus volumineux des trois muscles prévertébraux; de forme triangulaire et aplati d'avant en arrière, sa largeur augmente de bas en haut.

Presque verticalement ascendant, légèrement oblique en haut et en dedans, il est appliqué sur la partie latérale de la face antérieure du rachis cervical, où il s'étend des apophyses transverses des vertèbres cervicales à l'occipital (voy. : fig. 474).

Insertions. — Il s'insère en bas par quatre tendons distincts sur le sommet des tubercules antérieurs des troisième, quatrième, cinquième et sixième vertèbres cervicales; ces tendons sont d'autant plus volumineux qu'ils partent d'une vertèbre plus élevée.

Constitution du corps charnu. — A ces tendons font suite quatre corps charnus dont les fibres musculaires se détachent de la face postérieure des tendons; les corps charnus se groupent en un muscle unique, dont les fibres se jettent sur la face postérieure d'un tendon aplati qui occupe la partie moyenne du muscle.

Terminaison. — Les fibres charnues qui font suite à cette lame tendineuse se terminent en s'insérant : *a)* sur la face inférieure de l'apophyse basilaire de l'occipital (surface basilaire), dans une fossette rugueuse située en avant des insertions du petit droit antérieur de la tête, et en dehors du tubercule pharyngien; *b)* sur la face inférieure du rocher, immédiatement en dedans du trou carotidien (Trolard); *c)* et sur le tissu fibreux qui comble la suture pétro-basilaire (voy. : fig. 61).

Petit droit antérieur de la tête.

Le petit droit antérieur de la tête est un muscle aplati, quadrilatère, oblique en haut et en dedans; il est compris entre l'occipital et l'atlas.

Insertions. — Il s'insère : *a)* en bas, par un court tendon aplati, sur la face antérieure de la racine antérieure de l'apophyse transverse de l'atlas et sur la moitié externe de la

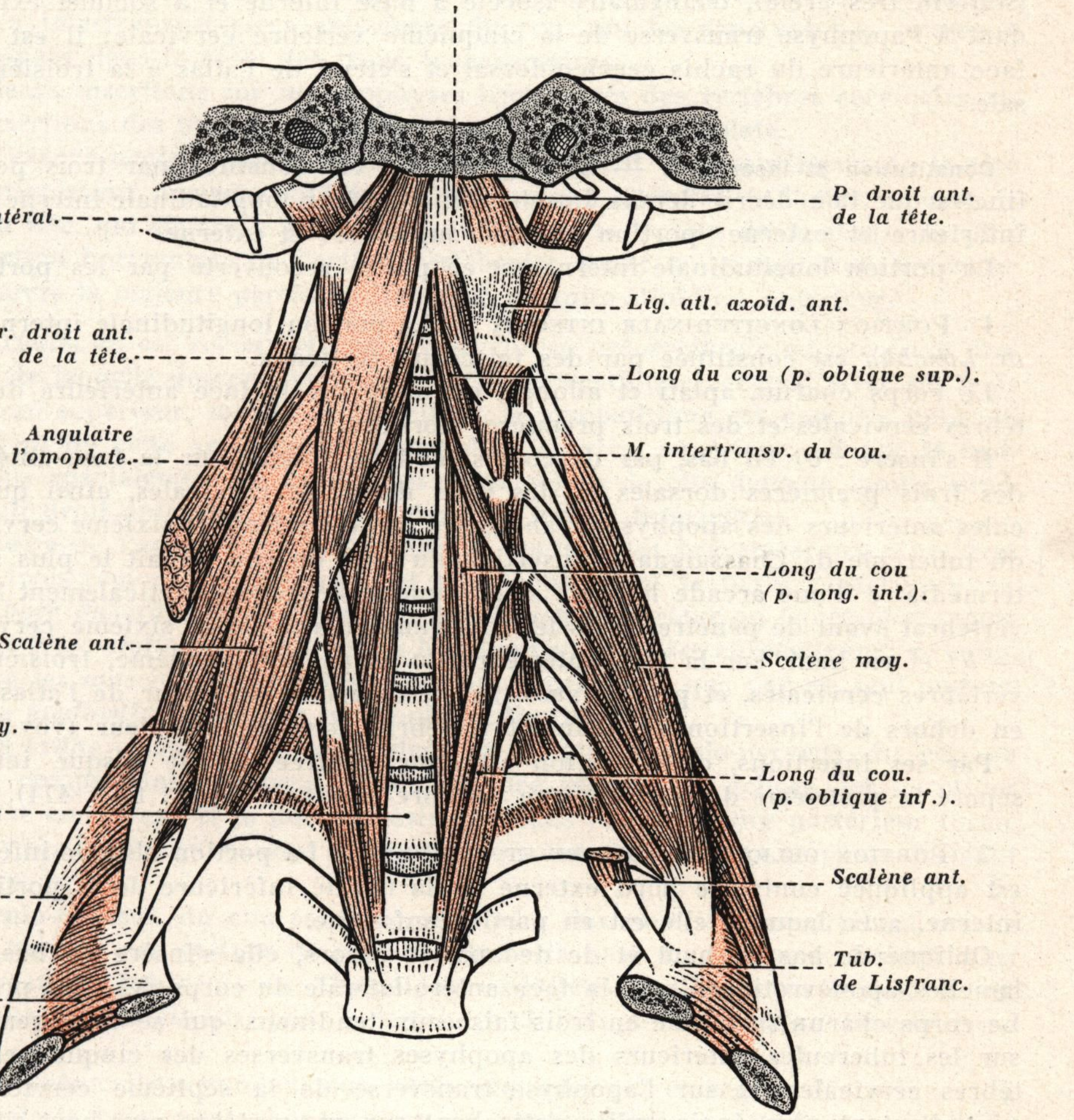

FIG. 474. — *Muscles prévertébraux et scalènes.*

partie adjacente de la face antérieure des masses latérales; à ce niveau, les insertions du muscle sont traversées d'arrière en avant par la branche antérieure du premier nerf cervical; le nerf s'engage sous une petite arcade fibreuse convexe en haut *(arcade du petit droit antérieur de la tête)*; — *b)* et en haut, par de courtes fibres aponévrotiques et par quelques rares fibres charnues, sur la face inférieure de l'apophyse basilaire de l'occipital (surface basilaire), au niveau de la crête rugueuse dite *crête musculaire (crista*

muscularis de Krause), que l'on rencontre en arrière de la fossette d'insertion du muscle précédent (voy. : fig. 61 et 474).

A l'égal du grand droit antérieur, ses faisceaux les plus externes se fixent sur le tissu fibreux qui comble la suture pétro-basilaire, et sur la face inférieure du rocher, un peu en dedans du trou carotidien (Trolard).

Long du cou.

Le muscle long du cou, ou *longus colli*, est un muscle allongé, paramédian, peu épais (souvent très grêle), triangulaire isocèle à base interne et à sommet externe, correspondant à l'apophyse transverse de la cinquième vertèbre cervicale; il est appliqué sur la face antérieure du rachis cervico-dorsal et s'étend de l'atlas à la troisième vertèbre dorsale.

Constitution et insertions. — Le long du cou est constitué par trois portions bien distinctes que l'on décrit depuis Luschka en : portion longitudinale interne; portion oblique inférieure et externe; portion oblique supérieure et externe.

La portion longitudinale interne est en partie recouverte par les portions obliques.

1° Portion longitudinale interne. — La portion longitudinale interne ou *rectus colli de Luschka* est constituée par des faisceaux verticaux.

Le corps charnu, aplati et allongé, est situé sur la face antérieure du corps des vertèbres cervicales et des trois premières dorsales.

Il s'insère : *a)* en bas, par de courts tendons aplatis, sur la face antérieure du corps des trois premières dorsales et des trois dernières cervicales, ainsi que sur les tubercules antérieurs des apophyses transverses des cinquième et sixième cervicales; au niveau du tubercule de Chassaignac, l'insertion du long du cou se fait le plus souvent par l'intermédiaire d'une arcade fibreuse sous laquelle s'engagent verticalement l'artère et le nerf vertébral avant de pénétrer dans le trou transversaire de la sixième cervicale (Guerrier); — *b)* et en haut, sur la face antérieure du corps des deuxième, troisième et quatrième vertèbres cervicales, et parfois aussi sur le tubercule antérieur de l'atlas, immédiatement en dehors de l'insertion du ligament vertébral commun antérieur (voy. : fig. 260).

Par ses insertions, cette portion est donc centrée sur le disque intervertébral, qui sépare la quatrième de la cinquième vertèbre cervicale (voy. : fig. : 474).

2° Portion oblique inférieure et externe. — La portion oblique inférieure et externe est appliquée contre le bord externe de la moitié inférieure de la portion longitudinale interne, avec laquelle elle est en partie confondue.

Oblique de bas en haut et de dedans en dehors, elle s'insère en bas, par de minces lamelles aponévrotiques, sur la face antéro-latérale du corps des trois premières dorsales. Le corps charnu se scinde en trois faisceaux tendineux qui se terminent respectivement sur les tubercules antérieurs des apophyses transverses des cinquième et sixième vertèbres cervicales, et sur l'apophyse transverse de la septième cervicale; ces tendons sont d'autant plus épais qu'ils s'attachent sur une vertèbre plus haut située.

3° Portion oblique supérieure et externe. — La portion oblique supérieure et externe est située contre le bord externe de la moitié supérieure de la portion longitudinale interne, à laquelle elle adhère à sa partie supérieure.

Elle s'insère en bas, par trois tendons sur la face antérieure des tubercules antérieurs des apophyses transverses des troisième, quatrième et cinquième vertèbres cervicales; les fibres charnues qui font suite à ces tendons se dirigent obliquement en haut et en dedans, et se condensent en un corps charnu épais, aplati d'avant en arrière, auquel fait suite un court tendon qui se termine sur le versant antéro-latéral du tubercule antérieur de l'atlas.

⁂

RAPPORTS DES MUSCLES PRÉVERTÉBRAUX. — *1° Rapports des muscles entre eux.* — Le grand droit antérieur de la tête recouvre en partie le petit droit antérieur et le long du cou, le petit droit antérieur le déborde en dehors, le long du cou le déborde en dedans à sa partie moyenne.

2° Rapports avec les organes voisins. — La masse charnue des muscles prévertébraux présente deux faces, l'une antérieure, l'autre postérieure.

a) La FACE POSTÉRIEURE recouvre les vertèbres et les disques intervertébraux correspondants, les muscles intertransversaires antérieurs du cou, qui les séparent des vaisseaux vertébraux, cheminant dans la série des trous transversaires.

Au niveau de leurs insertions sur les apophyses transverses des vertèbres cervicales, ils répondent aux insertions des muscles scalènes et angulaire de l'omoplate.

Au niveau de l'*espace occipito-atloïdien,* le grand et le petit droit antérieur de la tête répondent à l'articulation occipito-atloïdienne, aux masses latérales de l'atlas, au muscle droit latéral de la tête, qui sépare le petit droit antérieur de la tête de la partie la plus externe de la portion horizontale de l'artère vertébrale; quant au grand droit antérieur de la tête, il recouvre la majeure partie du ligament occipito-atloïdien antérieur.

b) La FACE ANTÉRIEURE est recouverte par l'*aponévrose prévertébrale* ou *cervicale profonde,* au devant de laquelle descend verticalement le sympathique cervical, avec ses trois ganglions cervicaux supérieur, moyen et inférieur; le sympathique est compris dans un mince dédoublement de cette aponévrose; le ganglion cervical supérieur, allongé et fusiforme, répond plus spécialement au petit droit antérieur de la tête dans sa moitié supérieure, et au grand droit antérieur de la tête dans sa moitié inférieure.

Par l'intermédiaire de l'aponévrose prévertébrale, les muscles prévertébraux répondent de haut en bas à trois régions successives dont elles constituent la paroi postérieure; ce sont : *a) sous la base du crâne,* à l'*espace sous-parotidien postérieur* ou *latéro-pharyngien postérieur (espace rétro-stylien)*; *b) au cou,* à la *région* ou *gouttière carotidienne*; *c)* enfin, *dans le thorax,* où les muscles prévertébraux ne sont représentés que par un seul muscle, le long du cou, au *médiastin postérieur* (vestibule médiastinal).

Sous la base du crâne et *au cou,* ils répondent au paquet vasculo-nerveux du cou ou jugulo-carotidien, comprenant la grosse veine jugulaire interne en dehors, les carotides interne et primitive en dedans et le pneumogastrique dans l'angle dièdre postérieur formé par ces vaisseaux; ces trois organes sont situés dans un manchon fibreux commun formant la gaine vasculaire du cou.

Le paquet vasculo-nerveux du cou est très rapproché des muscles prévertébraux sous la base du crâne, mais il s'en éloigne de plus en plus à la base du cou pour devenir plus antérieur; au niveau du tubercule de Chassaignac (sixième vertèbre cervicale), il est séparé des muscles prévertébraux par le trajet en S italique de l'artère thyroïdienne inférieure.

Sous la base du crâne, ils répondent aux nerfs craniens qui émergent des orifices de l'étage postérieur de la base, pour aborder l'espace sous-parotidien postérieur; ce sont le grand hypoglosse, qui est le plus interne et le plus postérieur des nerfs craniens dans la région; le spinal et le glosso-pharyngien qui, à leur sortie du trou déchiré postérieur, s'éloignent vite des muscles prévertébraux; quant au pneumogastrique, il descend verticalement en avant d'eux, et présente à ce niveau son ganglion plexiforme et l'origine du nerf laryngé supérieur, qui se détache du pôle inférieur de ce ganglion.

Plus en avant, ils répondent au pharynx et à l'œsophage, dont les sépare l'espace rétro-viscéral de Hencke; la paroi pharyngée et les bords latéraux de l'œsophage sont unis à l'aponévrose prévertébrale par les lames sagittales de Charpy.

Au niveau de la base du cou, le bord externe du long du cou forme : *a)* d'une part,

la limite interne du *trigone de l'artère vertébrale* ou *trigone de Waldeyer,* et au niveau de la sixième cervicale, l'artère vertébrale se rapproche du long du cou pour s'engager dans le canal transversaire (voy. : *Artère vertébrale*); *b)* et d'autre part, la limite interne du *puits scaléno-pleuro-vertébral de Jonnesco,* petite dépression cupuliforme située en arrière du dôme pleural dans laquelle se loge le ganglion étoilé.

VASCULARISATION. — Les artères proviennent de la *vertébrale,* de la *thyroïdienne inférieure* et de la *cervicale ascendante,* toutes branches de l'artère sous-clavière.

La thyroïdienne inférieure abandonne presque constamment une *branche musculaire prévertébrale*; celle-ci naît le plus souvent de la convexité de la crosse de l'artère, un peu au-dessous ou au niveau du tubercule de Chassaignac, ou plus rarement en amont ou en aval de la crosse; verticalement ascendante, elle chemine sur la face antérieure du long du cou dans l'épaisseur de la gaine du muscle, auquel elle se distribue en fournissant des rameaux externes et internes étagés.

La partie la plus inférieure du long du cou reçoit quelques artérioles de l'*intercostale supérieure.*

INNERVATION. — Les nerfs sont issus du *plexus cervical profond.*

Le nerf du petit droit antérieur de la tête naît soit de la branche antérieure de la première racine cervicale, soit de l'anse de l'atlas, et plus souvent d'un tronc commun avec le nerf du droit latéral; il aborde le muscle par sa face antérieure.

Le nerf du grand droit antérieur de la tête naît de l'anse de l'atlas, il pénètre le muscle par sa face postérieure. Fréquemment (un tiers des cas), le grand droit antérieur reçoit deux rameaux distincts : l'un *supérieur,* qui est le nerf précédemment décrit : l'autre *inférieur,* qui se détache d'un tronc commun avec l'un des nerfs du long du cou (Valentin).

Le grand droit antérieur de la tête reçoit également des filets nerveux très grêles issus du ganglion cervical supérieur du sympathique.

Le long du cou reçoit plusieurs nerfs (de trois à quatre en moyenne) qui se détachent de la branche antérieure des deuxième, troisième et quatrième racines cervicales; chaque nerf abandonne un rameau au grand droit antérieur de la tête avant de pénétrer le long du cou.

Le long du cou reçoit également quelques filets issus du ganglion cervical inférieur du sympathique qui se portent, les uns en haut, les autres en dedans; ils abordent le muscle par son bord interne (Hovelacque).

ACTION DES MUSCLES PRÉVERTÉBRAUX. — Par leur contraction simultanée, et de chaque côté, le grand droit et le petit droit antérieur de la tête sont des *fléchisseurs de la tête*; le long du cou est *fléchisseur du rachis cervical.*

La contraction isolée de chaque muscle entraîne en outre une rotation de la tête du même côté que la contraction pour le grand droit antérieur de la tête, et une inclinaison latérale de la tête du même côté pour le petit droit antérieur de la tête.

Par sa portion oblique supérieure et externe, le long du cou détermine un léger mouvement de rotation et d'inclinaison de la tête du même côté.

Les muscles prévertébraux sont antagonistes des muscles de la nuque, extenseurs de la tête.

APONÉVROSES DU COU

Les aponévroses du périnée étant mises à part, il n'y a peut-être pas de point de l'Anatomie qui ait été plus diversement interprété que les aponévroses du cou; ce fait tient à ce que la plupart des auteurs qui se sont occupés de la question ont une conception différente des aponévroses.

Au cou, il faut distinguer trois *aponévroses cervicales,* disposées comme les muscles

auxquels elles sont annexées suivant *trois plans*; ce sont : l'*aponévrose cervicale superficielle,* l'*aponévrose cervicale moyenne* et l'*aponévrose cervicale profonde* ou *aponévrose prévertébrale*; mais tandis que la dernière est une aponévrose de revêtement, les deux premières se dédoublent pour engainer les muscles du cou.

Aux viscères du cou : pharynx, œsophage, trachée et corps thyroïde, et au paquet vasculo-nerveux du cou : vaisseaux carotidiens, jugulaires internes et pneumogastriques, sont annexées des gaines vasculo-viscérales et vasculaires qui les enveloppent; ce sont : la *gaine viscérale* et les *gaines vasculaires du cou.*

APONÉVROSE CERVICALE SUPERFICIELLE

L'*aponévrose cervicale superficielle,* ou *fascia colli,* est annexée aux muscles sterno-cléido-mastoïdien et trapèze; située immédiatement sous le peaucier du cou, elle entoure en forme de manchon la totalité du cou, et elle engaine dans un dédoublement les muscles sterno-cléido-mastoïdien et trapèze.

Quand on l'envisage sur une coupe transversale du cou et d'avant en arrière, on constate que partie de la ligne médiane *(ligne blanche du cou),* elle se dirige en arrière et en dehors, se dédouble en deux feuillets, l'un superficiel, l'autre profond, contre le bord antérieur du sterno-cléido-mastoïdien qu'elle engaine; puis elle se reconstitue au niveau de son bord postérieur, pour occuper l'aire du triangle sus-claviculaire ; enfin, atteignant le bord supéro-externe du trapèze, elle se dédouble à nouveau pour engainer ce muscle, puis elle se fixe en arrière sur la ligne médiane, sur le bord postérieur du ligament cervical postérieur ou septum nuchal, et sur le sommet des apophyses épineuses de la septième vertèbre cervicale et des deux premières dorsales.

Insertions supérieures. — Sa *ligne d'insertion supérieure* décrit une courbe très irrégulière, en partie faciale, en partie cranienne. Elle se fixe d'arrière en avant et de haut en bas sur la protubérance occipitale externe ou inion, qui représente son point culminant, sur le versant supérieur de la ligne courbe occipitale supérieure et sur la face externe et le bord antérieur de l'apophyse mastoïde, sur la portion cartilagineuse du conduit auditif externe, sur le tubercule zygomatique postérieur, sur l'aponévrose massétérine, près du bord postérieur de la branche montante du maxillaire inférieur, sur l'angle de la mâchoire et sur le bord inférieur de la mandibule; le point le plus déclive de son insertion supérieure est situé au bord inférieur de la symphyse mentonnière.

Envisagée dans son ensemble depuis l'inion jusqu'à la symphyse mentonnière, cette ligne d'insertion supérieure décrit un trajet en Z dont la branche intermédiaire correspond au bord postérieur du masséter.

Insertions inférieures. — Sa *ligne d'insertion inférieure* s'étend d'avant en arrière sur le rebord antérieur de la fourchette sternale, sur le bord antérieur de la clavicule, sur la face supérieure de l'acromion et sur le bord postérieur de l'épine de l'omoplate; en arrière et sur la ligne médiane, elle se fixe sur l'apophyse épineuse de la septième vertèbre cervicale et des deux premières dorsales.

Au niveau du manubrium sternal, l'insertion sur le rebord antérieur de la fourchette sternale n'est qu'apparente; en réalité, l'aponévrose glisse sur la face antérieure du sternum à laquelle elle est intimement adhérente pour se terminer au niveau de l'insertion du chef sternal du sterno-cléido-mastoïdien (voy. : fig. 475).

Gaine du sterno-cléido-mastoïdien. — Le sterno-cléido-mastoïdien est complètement entouré d'un manchon fibreux aplati formé par le dédoublement de l'aponévrose cervicale superficielle, dont l'ensemble forme la *gaine du sterno-cléido-mastoïdien*; cette gaine est

constituée par deux feuillets, l'un superficiel, l'autre profond, qui s'unissent respectivement au niveau des bords antérieur et postérieur du muscle; le feuillet superficiel est beaucoup plus épais et plus résistant que le feuillet profond, qui est réduit dans sa moitié inférieure à une mince toile celluleuse; d'autre part, la veine jugulaire externe, qui croise en X la face externe du sterno-cléido-mastoïdien, est contenue dans un dédoublement du feuillet superficiel, ainsi que les branches du plexus cervical superficiel dans une partie de leur trajet (voy. : fig. 476).

A sa partie supérieure, la gaine du sterno-cléido-mastoïdien est épaisse et dense; elle se fixe solidement au pourtour des insertions du sterno-cléido-mastoïdien, sur la ligne courbe occipitale supérieure et sur l'apophyse mastoïde, à tel point que les abcès issus de cette dernière peuvent fuser de haut en bas dans la région cervicale à l'intérieur même de cette gaine (mastoïdites de Bezold); dans cette partie, son feuillet superficiel adhère intimement par des tractus fibreux au derme cutané.

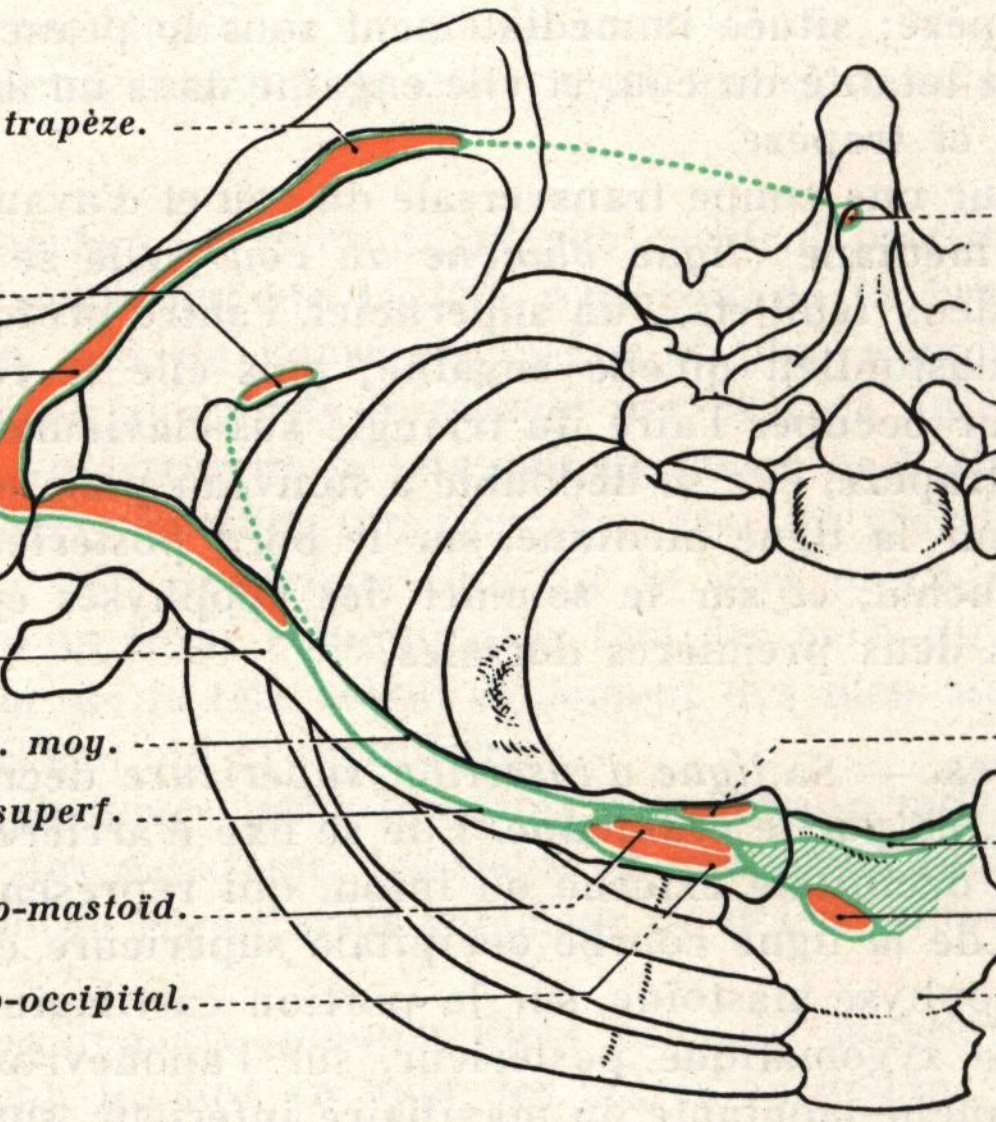

FIG. 475. — *Insertions inférieures* (sterno-cléido-scapulo-vertébrales) *des aponévroses cervicales superficielle et moyenne.*

Aponévrose parotidienne. Bandelette maxillaire de Charpy (1). — Au niveau de la région parotidienne, l'aponévrose cervicale superficielle forme la paroi externe ou couvercle de la loge parotidienne; épaisse et dense à ce niveau, elle prend le nom d'*aponévrose parotidienne*; elle adhère intimement, par sa face profonde, à la glande parotide par l'intermédiaire de la capsule parotidienne; elle est traversée par les branches du facial, les vaisseaux temporaux superficiels et transversaux de la face.

D'arrière en avant, elle s'étend du bord antérieur du sterno-cléido-mastoïdien, ou plus exactement du feuillet superficiel (feuillet externe) de sa gaine, à l'aponévrose massétérine et à l'angle de la mâchoire; en haut, elle se fixe à la face inférieure du conduit auditif externe.

En bas, la loge parotidienne est séparée de la loge sous-maxillaire par une cloison fibreuse, interglandulaire, que l'on doit considérer comme une dépendance de l'aponévrose

(1) Célèbre anatomiste français (1848-1911), fut professeur d'Anatomie à la Faculté de Médecine de Toulouse.

cervicale superficielle : c'est la *bandelette maxillaire de Charpy* ou *bandelette d'insertion faciale du sterno-cléido-mastoïdien à la mâchoire de Richet.*

Cette bandelette fibreuse, de forme quadrilatère légèrement concave sur ses deux faces glandulaires, se fixe en arrière sur le bord antérieur de la gaine du sterno-cléido-mastoïdien, et en avant sur l'angle de la mâchoire : en dehors, elle est intimement unie à la face profonde de l'aponévrose cervicale superficielle; en dedans, elle se continue avec une toile celluleuse qui se perd sur la partie la plus inférieure du ligament stylo-maxillaire; sa face supérieure, concave, répond au pôle inférieur de la glande parotide; sa face inférieure, également concave, répond à la glande sous-maxillaire, assez souvent elle est perforée par une veine qui se jette dans la veine faciale.

La bandelette maxillaire doit être considérée comme le reliquat fibreux de l'insertion du

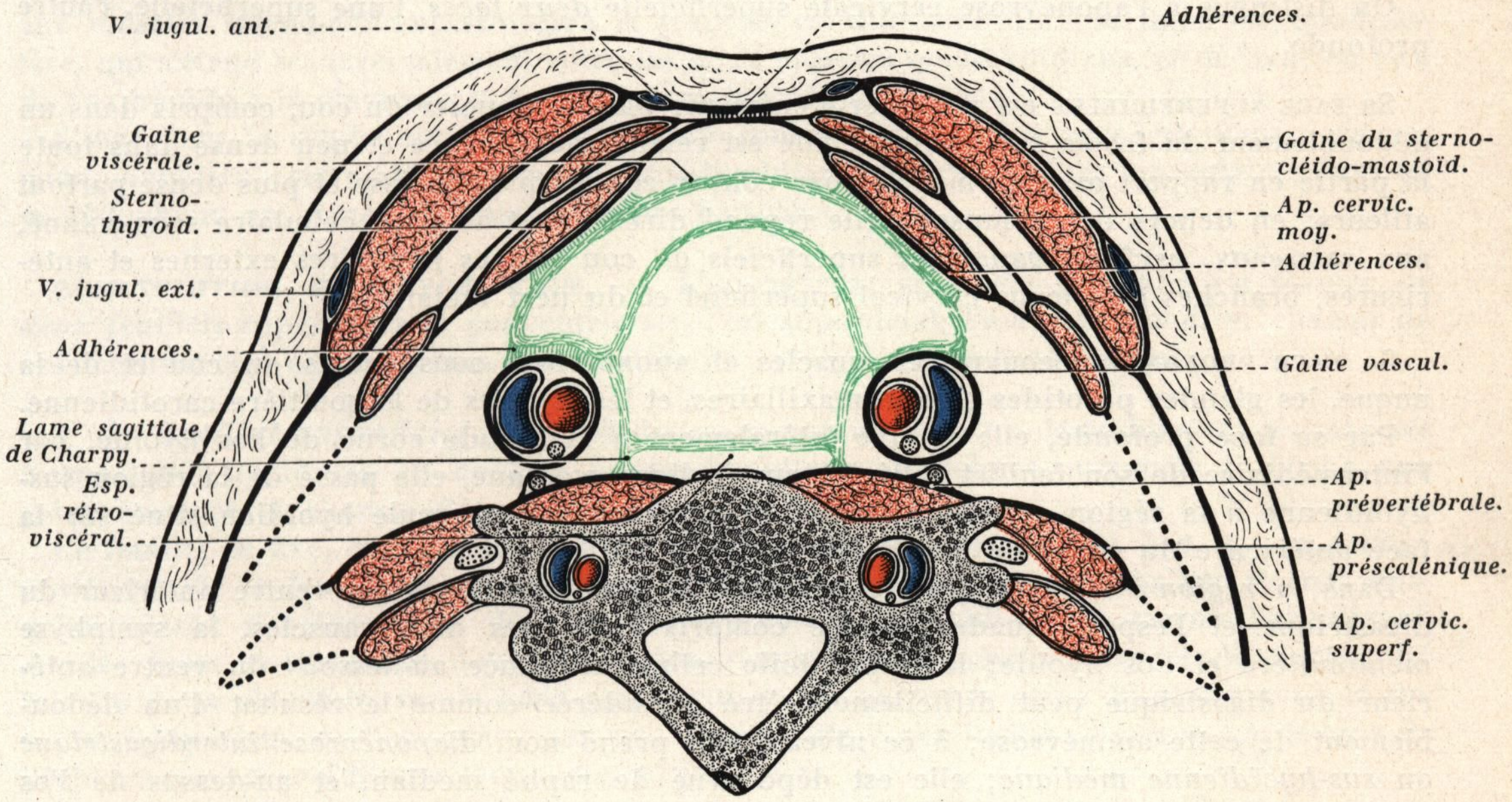

FIG. 476. — *Aponévroses du cou; gaine viscérale et gaines vasculaires sur une coupe transversale, segment inférieur de la coupe* (demi-schématique).

sterno-cléido-mastoïdien à la mâchoire inférieure, insertion disparue chez l'homme, mais qui persiste encore chez certains mammifères.

D'après Truffert, la glande parotide est entièrement située en dehors de l'aponévrose cervicale superficielle.

Aponévrose sous-maxillaire. — Entre le bord inférieur de la branche horizontale du maxillaire inférieur et l'os hyoïde, l'aponévrose cervicale superficielle recouvre la face externe de la glande sous-maxillaire, et ferme la loge sous-maxillaire à ce niveau; toutefois, immédiatement au-dessus de l'os hyoïde, l'aponévrose cervicale superficielle se comporte d'une façon un peu spéciale en se dédoublant en deux feuillets : l'un superficiel, l'autre profond.

Le FEUILLET SUPERFICIEL se fixe au bord inférieur de la mandibule, après avoir tapissé la face inféro-externe de la glande sous-maxillaire; ce feuillet constitue l'*aponévrose sous-maxillaire* et forme la paroi inféro-externe (couvercle) de la loge de la glande; cette aponévrose est traversée, près de son insertion mandibulaire, par les vaisseaux faciaux.

Le FEUILLET PROFOND OU FEUILLET RÉFLÉCHI s'insinue au contraire sous la glande; puis il s'incurve en dedans, un peu au-dessus de la grande corne de l'os hyoïde; il passe en pont par-dessus le tendon intermédiaire du digastrique, pour se fixer finalement sur le bord supérieur de la grande corne, en dehors des insertions de l'hyoglosse, intimement uni à l'expansion hyoïdienne du digastrique (voy. : *Muscle digastrique*).

Ce feuillet détermine une coulisse fibreuse sous laquelle s'engage et glisse le tendon intermédiaire du digastrique : c'est la *poulie de réflexion* ou *coulisse du digastrique*.

Par sa situation à la face profonde de la glande sous-maxillaire, le feuillet réfléchi contribue à la constitution de la paroi interne de la loge sous-maxillaire.

Sur l'angle dièdre, ouvert en haut, que forment en divergeant les deux feuillets précités, s'appuie le bord inférieur de la glande sous-maxillaire.

On distingue à l'aponévrose cervicale superficielle *deux faces*, l'une superficielle, l'autre profonde.

Sa FACE SUPERFICIELLE est recouverte en partie par le peaucier du cou, compris dans un dédoublement du fascia superficialis; elle est relativement mince et peu dense dans toute la partie en rapport avec ce muscle; par contre, elle est plus épaisse et plus dense partout ailleurs; en dehors de ce muscle, elle répond directement au tissu cellulaire sous-cutané, aux vaisseaux, nerfs et ganglions superficiels du cou (veines jugulaires externes et antérieures, branches du plexus cervical superficiel et du nerf facial).

Sa FACE PROFONDE recouvre les muscles et aponévroses sous-jacents du cou et de la nuque, les glandes parotides et sous-maxillaires, et les organes de la gouttière carotidienne.

Par sa face profonde, elle se fixe latéralement à la grande corne de l'os hyoïde, par l'intermédiaire de son feuillet réfléchi; sur la ligne médiane, elle passe de la région sus-hyoïdienne à la région sous-hyoïdienne, en adhérant au tubercule hyoïdien situé sur la face antérieure du corps de l'os hyoïde.

Dans la *région sus-hyoïdienne*, elle tapisse la face antérieure du ventre antérieur du digastrique et l'espace quadrangulaire compris entre ces deux muscles, la symphyse mentonnière et l'os hyoïde; la mince toile celluleuse située au-dessous du ventre antérieur du digastrique peut difficilement être considérée comme le résultat d'un dédoublement de cette aponévrose; à ce niveau, elle prend nom d'*aponévrose interdigastrique* ou *sus-hyoïdienne médiane*; elle est dépourvue de raphé médian, et au-dessus de l'os hyoïde, elle est renforcée par une bandelette fibreuse : l'*expansion aponévrotique du digastrique* (voy. : *Muscle digastrique*).

Dans la *région sous-hyoïdienne (aponévrose sous-hyoïdienne médiane)*, elle s'unit dans sa partie médiane à l'aponévrose cervicale moyenne, jusqu'à la limite supérieure du creux sus-sternal. Au niveau de la face postérieure du sterno-cléido-mastoïdien, elle adhère également à l'aponévrose cervicale moyenne, cette adhérence forme la limite externe du creux sus-sternal, ou plus exactement du cul-de-sac de Grüber (voy. : fig. 479).

De sa face profonde, et entre les gaines du sterno-cléido-mastoïdien et du trapèze, se détachent latéralement deux cloisons fibreuses, l'une droite et l'autre gauche, disposées dans un plan oblique en avant et en dedans : ce sont les *cloisons intermusculaires*, de nature celluleuse, denses en dedans; ces cloisons se perdent et se fusionnent, au niveau du bord externe des muscles scalènes, avec l'aponévrose préscalénique et, plus haut, avec le bord externe du faisceau atloïdien de l'angulaire de l'omoplate.

L'insertion des cloisons intermusculaires sur l'aponévrose cervicale superficielle divise cette dernière en deux parties bien distinctes quant à l'épaisseur : *a)* en avant de l'insertion, elle est mince dans toute la partie recouverte par le peaucier du cou, et elle répond à la région antérieure du cou; *b)* en arrière de l'insertion, elle est plus épaisse et répond à la région postérieure du cou et plus spécialement à la nuque.

Un peu au-dessus de la fourchette sternale, elle est traversée par les veines jugulaires antérieures; en arrière du sterno-cléido-mastoïdien, c'est-à-dire dans la partie correspon-

dant au couvercle du triangle sus-claviculaire, elle est traversée par la veine jugulaire externe, et à ce niveau elle présente un épaississement, le *repli falciforme de Dittel,* ainsi que par les branches du plexus cervical superficiel.

Primitivement, le trapèze et le sterno-cléido-mastoïdien forment une couche musculaire superficielle continue qui ceinture complètement le cou; les parties de l'aponévrose cervicale superficielle comprises entre ces deux muscles représentent le reliquat fibreux de la musculature cervicale superficielle, disparue par la suite *(aponévrose déshabitée).*

APONÉVROSE CERVICALE MOYENNE

L'aponévrose cervicale moyenne, sous-jacente à l'aponévrose cervicale superficielle et aux muscles sterno-cléido-mastoïdien et trapèze, est une lame fibreuse incurvée, quadrilatère, qui s'étend transversalement entre les deux muscles omo-hyoïdiens, et de haut en bas, de l'os hyoïde à la clavicule et au bord supérieur de l'omoplate.

Située dans la *région sous-hyoïdienne,* elle forme aux muscles sous-hyoïdiens : sterno-cléido-hyoïdien, sterno-thyroïdien et omo-hyoïdien, plusieurs gaines musculaires (six) en se dédoublant au niveau de chacun de ces muscles.

CONSTITUTION ET DESCRIPTION. — L'aponévrose cervicale moyenne est formée de *deux feuillets* superposés et concentriques, l'un superficiel, l'autre profond, et chacun de ces feuillets répond aux plans musculaires de la région sous-hyoïdienne.

*1° **Le feuillet superficiel,*** épais et dense, comprend dans un dédoublement les muscles sterno-cléido-hyoïdiens en dedans et omo-hyoïdiens en dehors, auxquels il forme une gaine complète à chacun d'eux.

Ce feuillet se fixe, en haut sur le bord inférieur de l'os hyoïde, en bas sur le rebord postérieur de la fourchette sternale, sur la face postérieure du manubrium sternal (jusqu'au niveau des insertions des muscles sterno-cléido-hyoïdiens et sterno-thyroïdiens), sur les faces postérieures de l'articulation sterno-chondro-claviculaire et de l'extrémité interne de la clavicule, sur le bord postérieur de cet os, sur la gaine du sous-clavier et sur le bord supérieur de l'omoplate, sur une étendue de 2 centimètres environ en dedans de l'échancrure coracoïdienne (voy. : fig. 475).

Il glisse sur la pomme d'Adam sans y contracter d'adhérences; mais il adhère sur la ligne médiane à l'aponévrose cervicale superficielle, depuis le tubercule hyoïdien jusqu'à la limite supérieure de l'espace sus-sternal, et il forme à ce niveau la *ligne blanche du cou;* au-dessus de la fourchette sternale, il s'écarte de l'aponévrose cervicale superficielle pour former l'espace sus-sternal (voy. : fig. 477).

Latéralement, ce feuillet s'arrête au bord externe de l'omo-hyoïdien, où il décrit une longue courbure à concavité postéro-externe (voy. : fig. 472).

*2° **Le feuillet profond,*** mince, celluleux, engaine les muscles sterno-thyroïdiens et thyro-hyoïdiens; il s'attache en haut sur la face postérieure du corps de l'os hyoïde, près de son bord supérieur, et en bas sur la face postérieure de la poignée du sternum, quelques fibres se perdant même sur le ligament sterno-péricardique supérieur; ce feuillet est interrompu par une insertion sur la face antéro-externe du cartilage thyroïde.

Il adhère sur la ligne médiane au feuillet superficiel, contribuant ainsi à la formation de la ligne blanche du cou; en dehors du sterno-thyroïdien, il s'amincit et se fixe à la face profonde du feuillet superficiel, au niveau de la gaine de l'omo-hyoïdien; en dehors de l'omo-hyoïdien, l'aponévrose cervicale moyenne devient celluleuse et peu dense; elle se prolonge et se perd sur les parties latérales du cou, à la face profonde de l'aponévrose cervicale superficielle, un peu en avant du point où se détachent les cloisons intermusculaires du cou, qu'il est difficile de distinguer de ce prolongement (voy. : fig. 476).

Par l'intermédiaire de sa gaine aponévrotique, le sterno-thyroïdien adhère intimement à la gaine conjonctivo-vasculaire périthyroïdienne (voy. : *Muscle sterno-thyroïdien* et *Rapports du corps thyroïde*) (voy. : fig. 476).

Examinée sur une préparation par sa face antérieure, l'aponévrose cervicale moyenne détermine, entre les muscles qu'elle engaine, trois surfaces aponévrotiques intermusculaires qui sont : *a)* l'une médiane losangique allongée, comprise entre les muscles sterno-cléido-hyoïdiens et sterno-thyroïdiens : c'est le *losange intermusculaire antérieur du cou*; *b)* et les deux autres, latérales, comprises entre le sterno-cléido-hyoïdien et l'omo-hyoïdien: c'est l'*aponévrose du triangle omo-claviculaire*; cette aponévrose est traversée par la veine

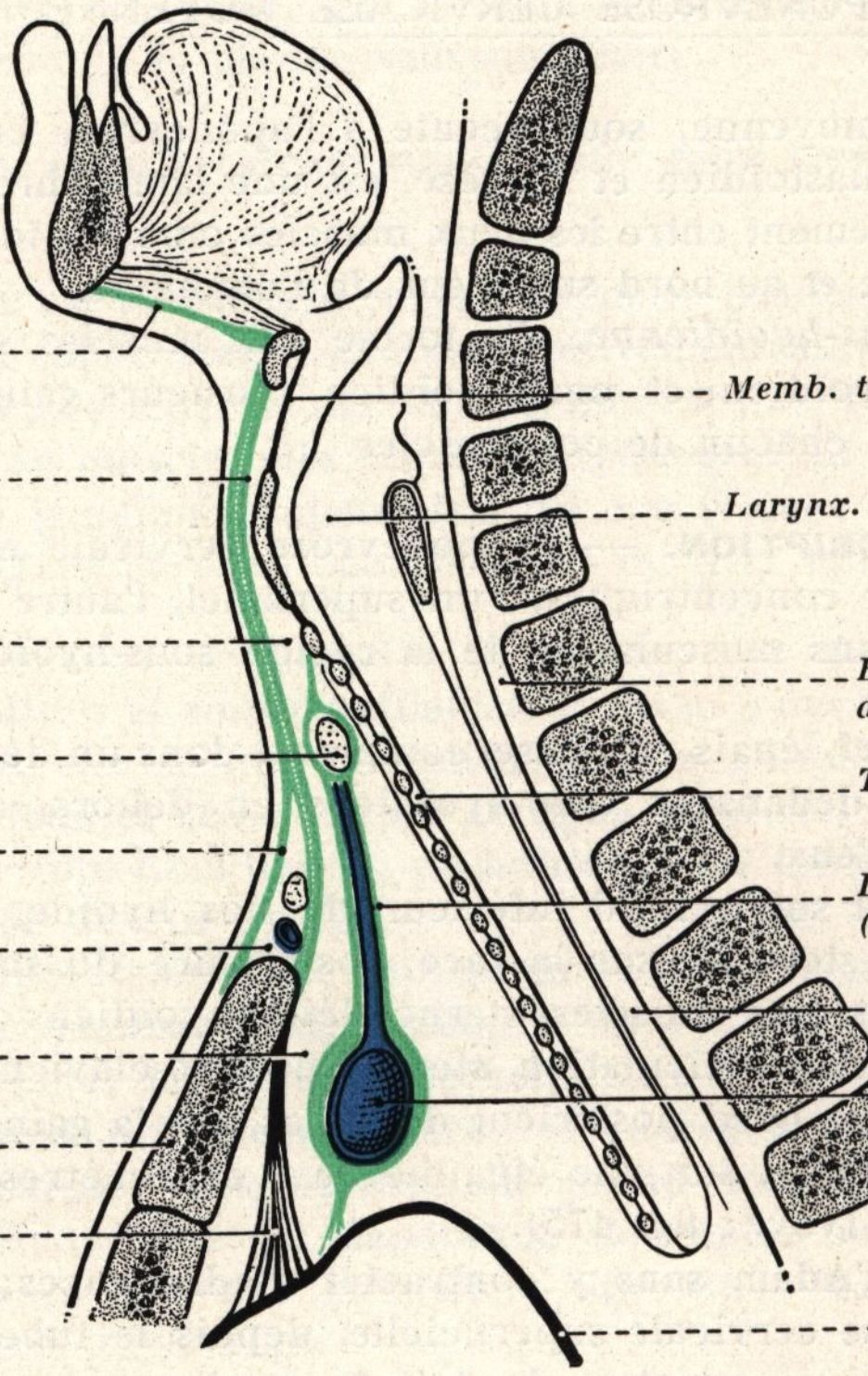

FIG. 477. — *Coupe médio-sagittale du cou montrant les aponévroses cervicales* (en vert), *la lame thyro-péricardique et la constitution de l'espace sus-sternal et de la loge thymique, segment droit de la coupe* (demi-schématique).

jugulaire externe, un peu au-dessous et en dedans du point où ce vaisseau perfore l'aponévrose cervicale superficielle (voy. : fig. 472).

L'aponévrose cervicale moyenne possède la même origine que l'aponévrose cervicale superficielle, car elle représente dans ses parties intermusculaires le reliquat fibreux d'un *muscle cléido-hyoïdien,* dissocié chez l'homme, et dont certaines parties ont disparu en faisant place à l'aponévrose *(aponévrose déshabitée).*

Cloison falciforme cléido-scapulaire.

Cette cloison fibreuse, lamelliforme, bien individualisée, occupe la partie postérieure et externe du défilé clavi-coraco-costal; d'aspect falciforme et hélicoïdal, elle représente une sorte de diaphragme établi entre la partie postérieure de la base du cou et le sommet

du creux de l'aisselle, d'où la dénomination de *cloison cervico-axillaire* (Gaud) (1) qu'on lui donne parfois.

Elle se fixe : *a)* en haut et en avant, sur le bord postérieur de la partie moyenne de la clavicule, sur la gaine du sous-clavier et sur le ligament conoïde auxquels elle adhère; *b)* en bas et en arrière, sur le versant interne de la base de l'apophyse coracoïde, sur le bord libre du ligament coracoïdien et sur le bord supérieur ou cervical de l'omoplate, où elle adhère à la face antérieure du feuillet superficiel de l'aponévrose cervicale moyenne au niveau de l'insertion scapulaire de l'omo-hyoïdien, ainsi qu'à l'aponévrose de revêtement du sous-scapulaire et au bord externe de l'angulaire de l'omoplate; *c)* enfin en dedans, elle se perd sur la partie la plus supérieure de l'aponévrose de revêtement du

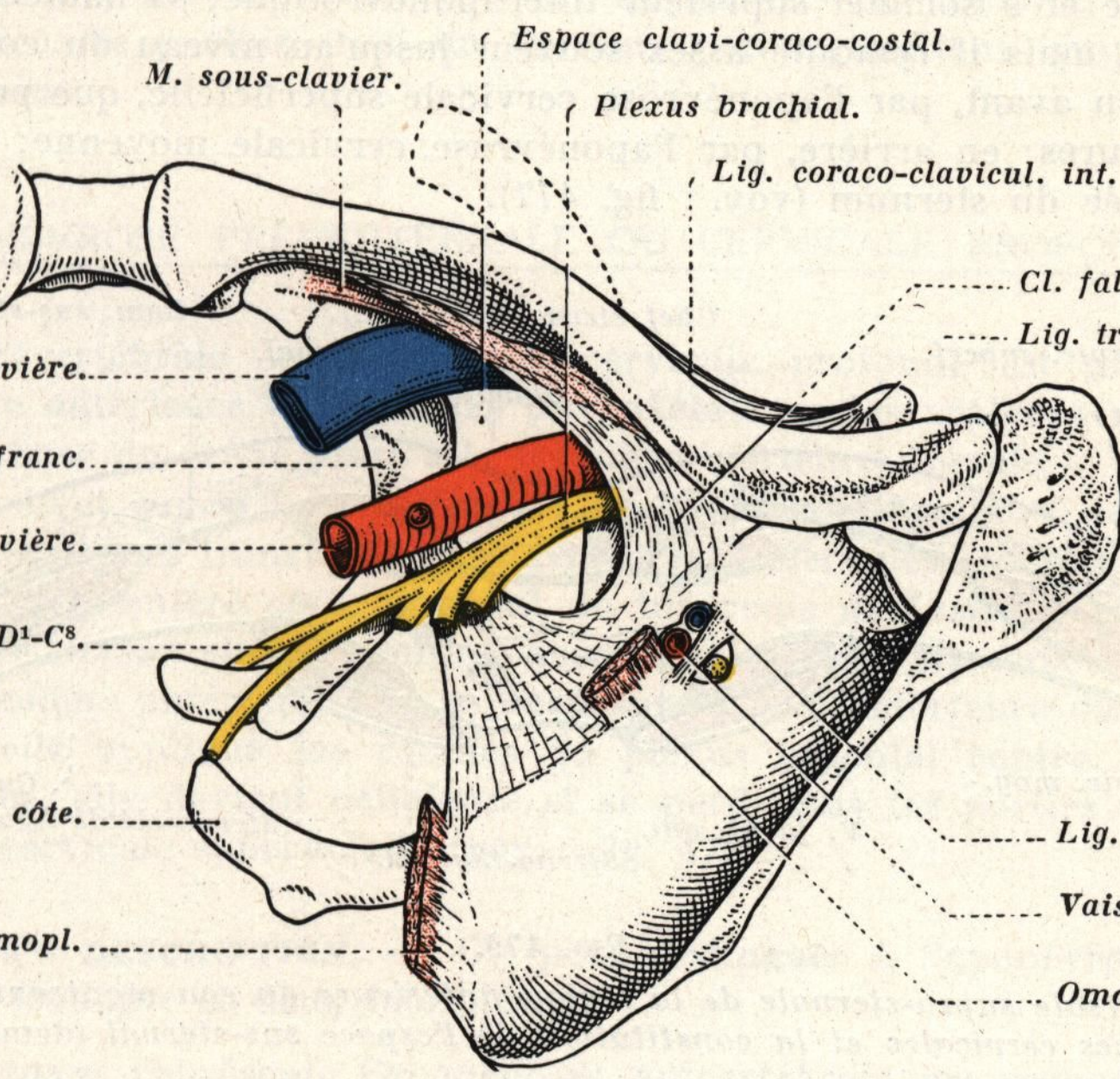

FIG. 478. — *La cloison falciforme cléido-scapulaire et l'espace clavi-coraco-costal; côté droit, vue supérieure.*

grand dentelé et sur la face supérieure de la première côte, près de son bord circonscrit et en avant des insertions de ce muscle.

Son bord libre décrit une courbe hélicoïdale qui embrasse dans sa concavité les cordons nerveux du plexus brachial et le paquet vasculaire sous-clavier au niveau de leur passage dans le défilé clavi-coraco-costal (voy. : fig. 478).

Le bord interne de cette cloison est longé par les vaisseaux scapulaires postérieurs qui lui sont sus-jacents; un peu en dedans de la base de l'apophyse coracoïde, elle est traversée par les vaisseaux scapulaires supérieurs qui passent au-dessus du ligament coracoïdien; enfin elle adhère à la face supérieure de la gaine des vaisseaux sous-claviers.

Cette cloison doit être considérée comme la *portion réfléchie* de l'aponévrose cervicale moyenne, sous-tendue par le muscle omo-hyoïdien.

(1) Ouvrage à consulter : J. GAUD : Le défilé rétro-claviculaire (étude topographique). *Thèse de Toulouse*, 1932.

Espace sus-sternal.

L'espace sus-sternal *(espace supra-sternal de Burns)* est un espace prismatique interaponévrotique situé à la base du cou, dû à l'écartement que prennent les aponévroses cervicales superficielle et moyenne, pour s'insérer respectivement sur les bords antérieur et postérieur de la fourchette sternale; il correspond à la fossette sus-sternale *(fovea jugularis)*, dépression située au-dessus de cette dernière et entre les deux sterno-cléido-mastoïdiens.

1° Envisagé sur une *coupe médio-sagittale*, il présente un aspect triangulaire à base inférieure sternale et à sommet supérieur interaponévrotique; sa hauteur est en moyenne de 4 centimètres, mais il remonte assez souvent jusqu'au niveau du corps thyroïde.

Il est limité : en avant, par l'aponévrose cervicale superficielle, que perforent les veines jugulaires antérieures; en arrière, par l'aponévrose cervicale moyenne; et en bas, par la base de la poignée du sternum (voy. : fig. 477).

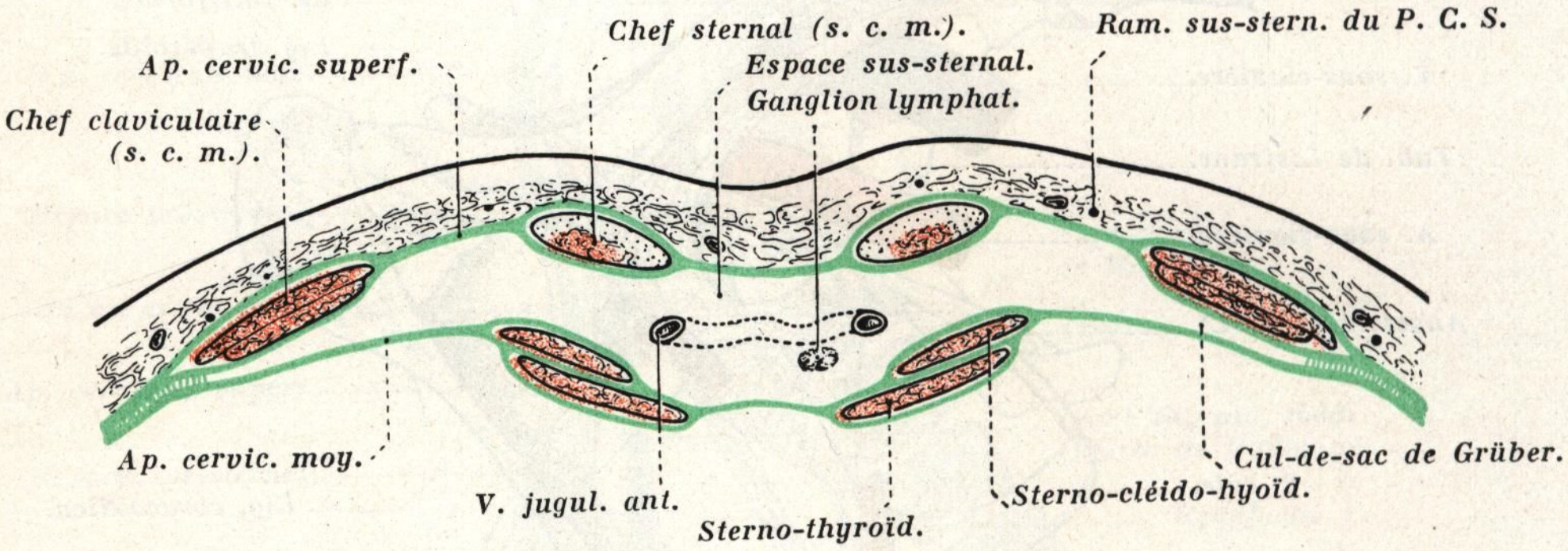

FIG. 479.

Coupe transversale supra-sternale de la région antérieure du cou montrant la disposition des aponévroses cervicales et la constitution de l'espace sus-sternal (demi-schématique).

2° Envisagé sur une *coupe frontale*, il présente également une forme triangulaire, mais disposée en sens inverse, c'est-à-dire à base supérieure et à sommet inférieur; le sommet est situé au niveau de la poignée sternale, entre les chefs sternaux des deux muscles sterno-cléido-mastoïdiens; sa base décrit une courbe convexe en haut entre les deux muscles précités, et répond à la ligne d'union des deux aponévroses cervicales superficielle et moyenne.

De chaque côté, l'espace sus-sternal présente deux diverticules, longs de 2 cm. 1/2 environ, aplatis d'avant en arrière, situés derrière le chef sternal des sterno-cléido-mastoïdiens, qu'il ne dépasse que rarement : ce sont les *culs-de-sac de Grüber*; ces culs-de-sac résultent du fait qu'à la partie inférieure du cou le feuillet superficiel de l'aponévrose cervicale moyenne adhère à la gaine du sterno-cléido-mastoïdien (voy. : fig. 479); ils communiquent avec la cavité principale par un orifice légèrement rétréci.

L'espace sus-sternal livre passage aux deux veines jugulaires antérieures; ces veines changent de direction à l'intérieur même de l'espace, et de verticales deviennent horizontales; au niveau de leur coude, elles s'envoient une anastomose transversale; enfin elles sortent de l'espace derrière le sterno-cléido-mastoïdien, où elles perforent la paroi externe du cul-de-sac de Grüber; l'espace sus-sternal renferme également des ganglions lymphatiques (ganglions sus-sternaux) et de la graisse.

Espace sus-claviculaire.

L'espace sus-claviculaire *(spatium supra-claviculare)* est un étroit espace interaponévrotique analogue au précédent, situé en dehors du sterno-cléido-mastoïdien, et compris entre l'aponévrose cervicale superficielle en avant, le feuillet antérieur de l'aponévrose cervicale moyenne en arrière et la clavicule en bas. En dehors, il est mal limité par la toile celluleuse qui prolonge l'aponévrose cervicale moyenne au delà de l'omo-hyoïdien; en dedans il se continue avec l'espace sous-sterno-cléido-mastoïdien. Il répond extérieurement à la dépression sus-claviculaire appelée fossette ou creux sus-claviculaire.

Dans cet espace, comblé par du tissu cellulo-adipeux, on rencontre parfois chez certains sujets un amas graisseux aplati *(graisse de Merkel)* où chemine la veine jugulaire externe; on y rencontre parfois aussi un ou deux petits ganglions lymphatiques au voisinage de cette veine.

APONÉVROSE PRÉVERTÉBRALE OU CERVICALE PROFONDE

L'aponévrose prévertébrale ou aponévrose cervicale profonde est une lame fibreuse appliquée à la face antérieure des muscles prévertébraux, des scalènes et des corps vertébraux, depuis la base du crâne jusqu'à la troisième vertèbre dorsale.

Elle s'insère, en haut sur la face inférieure de l'apophyse basilaire de l'occipital, latéralement sur les apophyses transverses des vertèbres (tubercules antérieurs), et en bas sur la face dorsale de la première côte, en avant du tubercule de Lisfranc et sur la gaine du sous-clavier, et à ce niveau elle se confond avec la gaine des vaisseaux sous-claviers.

En dehors du scalène antérieur, elle se perd sur la face antérieure des scalènes moyen et postérieur, et elle applique les racines du plexus brachial contre ces muscles : en dehors des scalènes, elle devient celluleuse et se perd dans les parties latérales du cou, sous l'aponévrose cervicale superficielle (voy. : fig. 476).

CONSTITUTION ET DESCRIPTION. — On peut distinguer à l'aponévrose prévertébrale trois parties : une médiane et deux latérales.

1° La PARTIE MÉDIANE représente l'*aponévrose prévertébrale proprement dite,* celle qui recouvre les muscles prévertébraux de chaque côté de la ligne médiane. Elle s'étend transversalement entre les tubercules antérieurs des apophyses transverses de chaque vertèbre cervicale, sur lesquels elle prend insertion; sur la ligne médiane, elle adhère intimement au ligament vertébral commun antérieur, et forme ainsi avec le rachis deux loges musculaires situées de chaque côté des corps vertébraux : ce sont les *loges des muscles prévertébraux* (voy. : fig. 476).

Le *sympathique cervical* chemine dans un mince dédoublement de cette aponévrose, plus net dans la partie supérieure du cou que dans la partie inférieure; les *rami communicantes* issus du ganglion cervical supérieur du sympathique sont contenus dans l'aponévrose prévertébrale.

Sa face postérieure répond aux muscles prévertébraux (grand et petit droits antérieurs de la tête et long du cou) et aux vertèbres; sa face antérieure répond au pharynx et à l'œsophage, dont elle est séparée par l'espace rétroviscéral de Hencke, et aux vaisseaux et nerfs contenus dans l'espace latéro-pharyngien postérieur et dans la gouttière carotidienne.

2° Les PARTIES LATÉRALES ou *aponévroses préscaléniques* tapissent la face antérieure des muscles scalènes et les cordons du plexus brachial qu'elle engaine en dehors des scalènes.

Le *nerf phrénique,* croisant en X la direction du scalène antérieur, est compris dans un dédoublement de cette aponévrose.

GAINE VISCÉRALE DU COU

La gaine viscérale du cou est un manchon conjonctivo-vasculaire (gaine vasculo-viscérale), commun aux viscères du cou : pharynx, œsophage, larynx, trachée et corps thyroïde; elle est constituée par la condensation autour de ces organes du tissu conjonctivo-vasculaire amené par leurs vaisseaux et fourni par leur adventice *(gaine adventitielle)*.

1° **Au niveau du corps thyroïde,** la gaine viscérale du cou entoure complètement les trois organes : corps thyroïde, trachée et œsophage; elle est particulièrement développée autour du corps thyroïde, où elle constitue *la gaine périthyroïdienne* (voy. : *Corps thyroïde,* tome III), et celle-ci s'insinue même entre la trachée et le corps thyroïde ; par contre, elle est moins dense et plus lâche autour de l'œsophage. Sur toute la hauteur du

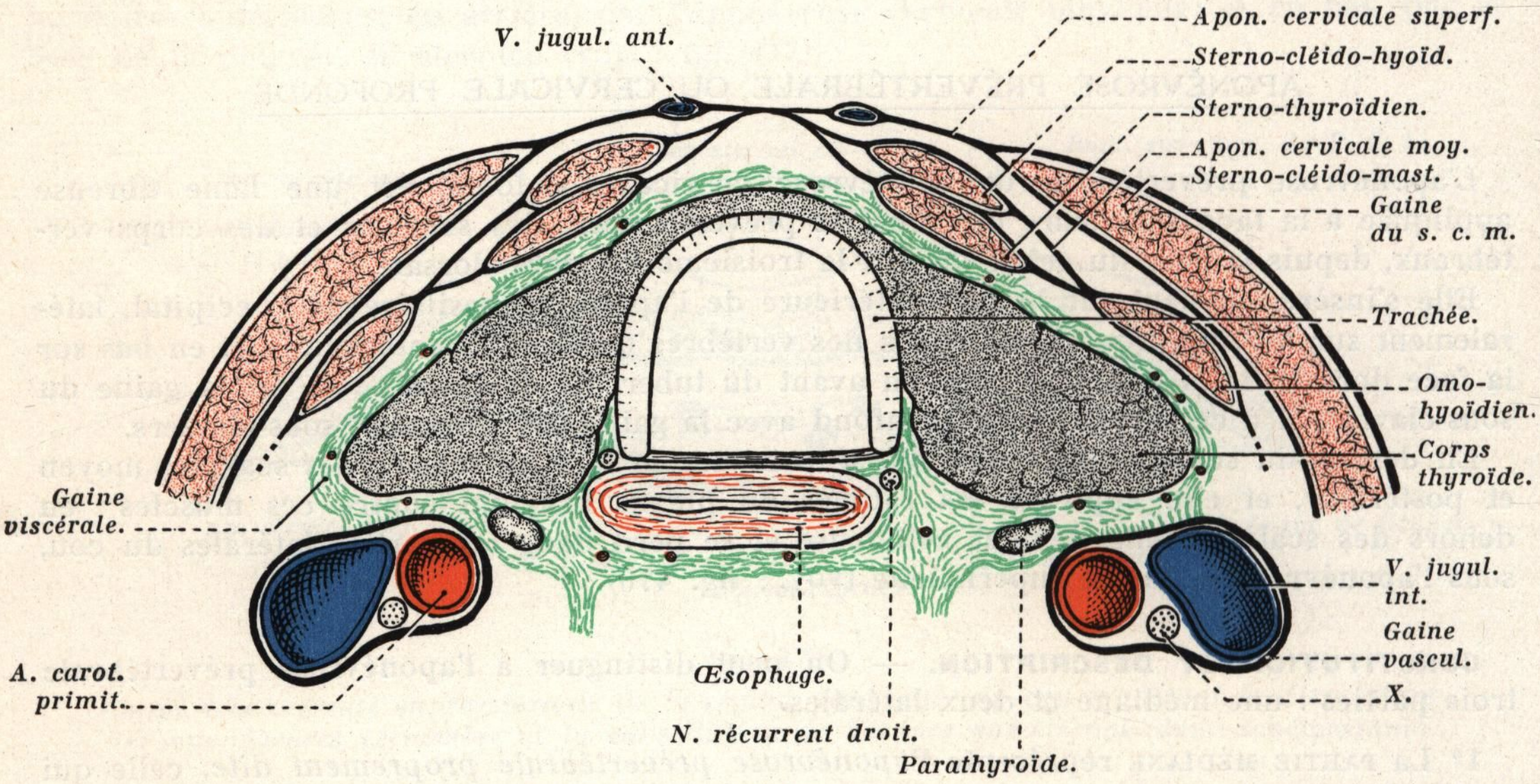

FIG. 480. — *Gaines viscérale et vasculaires du cou, vues sur une coupe transversale* (demi-schématique).

lobe latéral du corps thyroïde, elle adhère intimement à la gaine vasculaire du cou; elle adhère également à la gaine du muscle sterno-thyroïdien (voy. : fig. 480).

2° **Au-dessus du corps thyroïde,** elle devient dense, lamelleuse et se continue sur les faces latérales du pharynx, sans ligne de démarcation avec l'aponévrose péripharyngée *(aponévrose latérale du pharynx)*, jusqu'à la base du crâne où elle s'attache (voy. : *Aponévroses pharyngées)*.

3° **Au-dessous du corps thyroïde,** elle entoure la trachée et l'œsophage; elle est peu dense, presque exclusivement celluleuse, et d'autant plus lâche qu'on s'éloigne des viscères; à la face antérieure de la trachée, elle est recouverte par un feuillet lamelleux qui lui adhère et renferme dans son épaisseur les veines thyroïdiennes médianes et l'artère thyroïdienne de Neubauer lorsqu'elle existe : c'est la lame vasculaire thyroïdienne médiane ou sous-isthmique *(lame thyro-péricardique* ou *fascia de Godman)* (voy. : fig. 477); plus bas, elle se continue dans le médiastin autour de ces organes.

Sur toute la hauteur de ces viscères, la gaine viscérale du cou est rattachée en arrière

à l'aponévrose prévertébrale, par deux cloisons membraneuses : ce sont les *cloisons* ou *lames sagittales de Charpy.*

Ces cloisons sont disposées dans un plan oblique d'avant en arrière et de dedans en dehors; en arrière, elles s'implantent sur l'aponévrose prévertébrale au niveau du cordon sympathique cervical; en avant, elles se perdent sur la gaine viscérale du cou et plus spécialement au niveau des bords latéraux de l'œsophage et de la trachée, ainsi que sur la face postérieure des lobes du corps thyroïde; au niveau du pharynx, elles se fusionnent avec l'aponévrose péripharyngée et semblent continuer le plan de l'aponévrose latérale du pharynx.

Les cloisons sagittales doivent être considérées comme des lames « *porte-vaisseaux* » et « *porte-nerfs* » *(lames vasculo-nerveuses)*, car elles contiennent dans leur épaisseur des rameaux artériels venus de l'artère thyroïdienne inférieure, ainsi que des branches nerveuses issues du ganglion cervical supérieur du sympathique, à savoir : les rameaux vasculaires descendants destinés au système carotidien, le nerf cardiaque supérieur du sympathique et les branches viscérales destinées au corps thyroïde, au larynx, à la trachée, au pharynx et à l'œsophage (nerfs splanchniques cervicaux) (voy. : *Sympathique cervical*).

A la base du cou, les artères thyroïdienne inférieure et vertébrale sont contenues dans l'épaisseur de ces lames.

La gaine viscérale rend les viscères du cou solidaires les uns des autres, et la fusion de leurs gaines adventitielles respectives constitue de précieux moyens d'union entre eux; aussi ces organes : pharynx, œsophage, larynx, trachée, corps thyroïde, se déplacent-ils en bloc au cours de la déglutition et dans les déplacements du cou (voy. : fig. 480).

GAINE VASCULAIRE DU COU

Au cou, le paquet vasculo-nerveux est représenté par la grosse veine jugulaire interne en dehors, la carotide primitive qui se continue au-dessus du cartilage thyroïde par la carotide interne en dedans, et par le nerf pneumogastrique dans l'angle dièdre postérieur formé par ces deux vaisseaux.

Ici, comme partout ailleurs, ces trois organes sont contenus dans un étui cylindrique lamelleux qui constitue la *gaine vasculaire du cou*; dans la gaine, ces trois organes sont séparés entre eux par une cloison fibreuse disposée dans un plan sagittal : c'est le *septum intervasculaire de Langenbeck* (1); ce septum résulte de l'adossement des gaines conjonctives de chaque organe, si bien que, sur une coupe horizontale de la gaine, il apparaît bifurqué en avant du pneumogastrique, et délimite avec la gaine trois loges vasculo-nerveuses : une externe, veineuse (jugulaire interne); une interne, artérielle (carotide); et une postérieure, nerveuse (pneumogastrique).

La gaine vasculaire s'élargit notablement sous la base du crâne, par suite de l'écartement de la carotide interne et de la jugulaire interne, dû à l'espace intervasculaire que forment ces deux vaisseaux.

A la base du cou, elle se confond avec la gaine vasculaire des vaisseaux sous-claviers, elle se prolonge même dans le médiastin sur les troncs veineux brachio-céphaliques et sur l'aorte.

Elle adhère intimement à la gaine viscérale du cou, au niveau du versant postérieur des lobes latéraux du corps thyroïde, par l'intermédiaire de la gaine périthyroïdienne (voy. : fig. 476 et 480); enfin, dans la partie la plus supérieure de la région sous-hyoïdienne, elle est rattachée à la face profonde de l'aponévrose cervicale moyenne par des

---

(1) Anatomiste et chirurgien allemand (1810-1887), fut professeur d'Anatomie à l'Université de Berlin.

tractus fibreux; mais il n'y a pas, à notre avis, à ce niveau de feuillet lamelleux individualisé permettant de décrire une aponévrose cervicale transverse.

Entre la gaine vasculaire et les tractus fibreux précités, en avant, et l'aponévrose préscalénique, en arrière, on rencontre à la partie latérale du cou une nappe cellulo-graisseuse plus ou moins épaisse *(coussinet adipeux du cou)*, dans laquelle se trouvent situés, à la partie supérieure du cou, les branches du plexus cervical, et à la base du cou les branches du plexus brachial, les vaisseaux scapulaires supérieurs, les artères cervicale ascendante et cervicale transverse superficielle.

Pour certains auteurs, les gaines vasculaires cervicales droite et gauche seraient unies l'une à l'autre par l'intermédiaire d'une cloison aponévrotique frontale, rétro-œsophagienne *(lame intervasculaire de Chifoliau)*; en réalité, cette cloison, que certains anatomistes anglo-américains désignent sous le nom de *lame de Fawcett*, n'est pas une formation aponévrotique autonome, car elle représente le segment rétro-œsophagien de la gaine viscérale du cou.

ESPACES OU LOGES DU COU

Les diverses aponévroses du cou, ainsi que les muscles qu'elles contiennent, délimitent entre elles des *espaces de glissement*, dans lesquels on rencontre du tissu celluleux lâche: ce sont les loges ou espaces du cou; ces espaces permettent aux muscles et aux viscères du cou de se déplacer les uns par rapport aux autres avec la plus grande facilité.

Indépendamment de l'espace sus-sternal précédemment décrit, nous distinguerons au cou *trois* espaces celluleux qui sont : l'espace intermusculo-aponévrotique ; l'espace préviscéral et l'espace prévertébral ou rétroviscéral de Hencke.

*1° **L'espace intermusculo-aponévrotique*** est compris entre l'aponévrose cervicale superficielle et les sterno-cléido-mastoïdiens en avant, et l'aponévrose cervicale moyenne et les muscles sous-hyoïdiens en arrière; virtuel au niveau de la ligne médiane, par suite de l'adhérence des deux aponévroses au niveau de la *ligne blanche du cou*, il devient réel latéralement où il constitue l'*espace sous-sterno-cléido-mastoïdien*; il se continue à la base du cou par l'*espace sus-claviculaire.*

*2° **L'espace préviscéral*** est compris entre l'aponévrose cervicale moyenne et les muscles sous-hyoïdiens en avant, et la gaine viscérale du cou en arrière (ou mieux la lame vasculaire thyroïdienne médiane ou sous-isthmique que certains auteurs étrangers désignent sous le nom de *fascia de Godman*); cet espace se continue plus bas dans le médiastin antérieur, jusqu'à l'insertion du ligament sterno-péricardique supérieur, sur la face antérieure du péricarde fibreux.

De haut en bas, cet espace se subdivise en un *espace prélaryngé*, virtuel, et un espace *prétrachéal* qui correspond à la *loge thymique* (voy. : *Thymus*, tome III), dans laquelle est situé le thymus (voy. : fig. 477).

*3° **L'espace prévertébral** ou **rétro-viscéral de Hencke*** est un espace celluleux de glissement; très étroit dans le sens antéro-postérieur, il correspond en largeur au pharynx en haut, et en bas à l'œsophage derrière lesquels il est situé.

Il est donc limité : en avant, par la face postérieure de la gaine viscérale (pharynx et œsophage); en arrière, par l'aponévrose prévertébrale doublant les muscles prévertébraux et les corps vertébraux, et latéralement, par les lames sagittales de Charpy; ces cloisons séparent l'espace prévertébral de l'espace rétro-stylien ou latéro-pharyngien postérieur, dans lequel chemine le paquet vasculo-nerveux du cou.

En haut, il se termine en bec de flûte sous la base du crâne, entre les ligaments

suspenseurs médian et latéraux du pharynx en avant, et l'articulation occipito-atloïdienne en arrière; à ce niveau, il est divisé en deux parties latérales, par suite de la fixation au tubercule antérieur de l'atlas du ligament suspenseur médian du pharynx; en bas, il se continue dans le médiastin postérieur, derrière l'œsophage.

Cet espace peut être subdivisé en *deux étages* : *a)* l'un, *supérieur,* qui correspond au pharynx : c'est l'*espace rétro-pharyngien,* dans lequel sont situés les *ganglions rétro-pharyngiens de Gillette,* aux dépens desquels se développent les abcès rétro-pharyngiens; *b)* l'autre, *inférieur,* qui correspond à l'œsophage : c'est l'*espace rétro-œsophagien.*

MUSCLES DE LA NUQUE

La région de la nuque, ou région cervicale postérieure, est comprise dans le sens de la hauteur entre deux lignes horizontales : l'une supérieure, passant par l'inion ou protubérance occipitale externe, l'autre inférieure, passant par le sommet de l'apophyse épineuse de la septième vertèbre cervicale; elle est occupée par plusieurs muscles disposés symétriquement, de chaque côté de la ligne médiane et, de la superficie vers la profondeur, suivant *quatre plans* musculaires superposés.

Le PREMIER PLAN est représenté par le trapèze qui recouvre non seulement la nuque, mais aussi une partie des régions dorsale et scapulaire : le trapèze appartient beaucoup plus à la région dorsale qu'à la nuque : aussi le décrirons-nous à ce chapitre.

Le DEUXIÈME PLAN, immédiatement sous-jacent au trapèze, comprend : le splénius en dedans, et l'angulaire de l'omoplate en dehors, ainsi que l'angle supéro-interne du petit dentelé postérieur et supérieur (ce dernier muscle est étudié avec les petits dentelés, et l'angulaire de l'omoplate avec le groupe des muscles profonds latéraux du cou auquel il appartient).

Le TROISIÈME PLAN comprend les muscles grand et petit complexus et le transversaire du cou.

Le QUATRIÈME PLAN, directement appliqué contre le squelette au niveau du segment cervical des gouttières vertébrales, comprend les *muscles profonds de la nuque,* c'est-à-dire en haut, dans la région sous-occipitale, les muscles petit et grand droits postérieurs de la tête, et les muscles petit et grand obliques; et, au-dessous des muscles précités, le transversaire épineux; ce dernier appartenant au groupe des muscles spinaux, est décrit à ce chapitre.

A ces muscles il faut ajouter : *a)* les muscles interépineux, situés dans un plan sagittal entre les apophyses épineuses des vertèbres cervicales (de l'axis à la première vertèbre dorsale); *b)* les muscles intertransversaires postérieurs du cou, qui comblent dans un plan frontal les espaces intertransversaires de part et d'autre des vaisseaux vertébraux; *c)* et la partie cervicale du muscle ilio-costal ou muscle cervical ascendant (voy.: *Muscles spinaux*).

A part le grand oblique de la tête, tous les muscles de la nuque prennent leurs insertions, d'une part, sur la face exocranienne de l'écaille de l'occipital ou sur la mastoïde, et d'autre part, sur l'arc postérieur et les apophyses transverses des vertèbres cervicales et sur l'omoplate (trapèze); enfin ils sont d'autant plus courts qu'ils sont plus profonds.

Ces muscles offrent comme caractères généraux communs : 1° une innervation identique (trapèze excepté), car ils sont exclusivement innervés par les branches postérieures de nerfs cervicaux et dorsaux; 2° et une action physiologique commune, car ils sont tous des extenseurs de la tête.

Splénius.

Le splénius est un muscle large, aplati, assez épais, qui occupe non seulement la nuque, mais aussi la moitié supérieure de la région dorsale, où il atteint en s'effilant l'apophyse épineuse de la cinquième vertèbre dorsale, et par sa situation et ses inser-

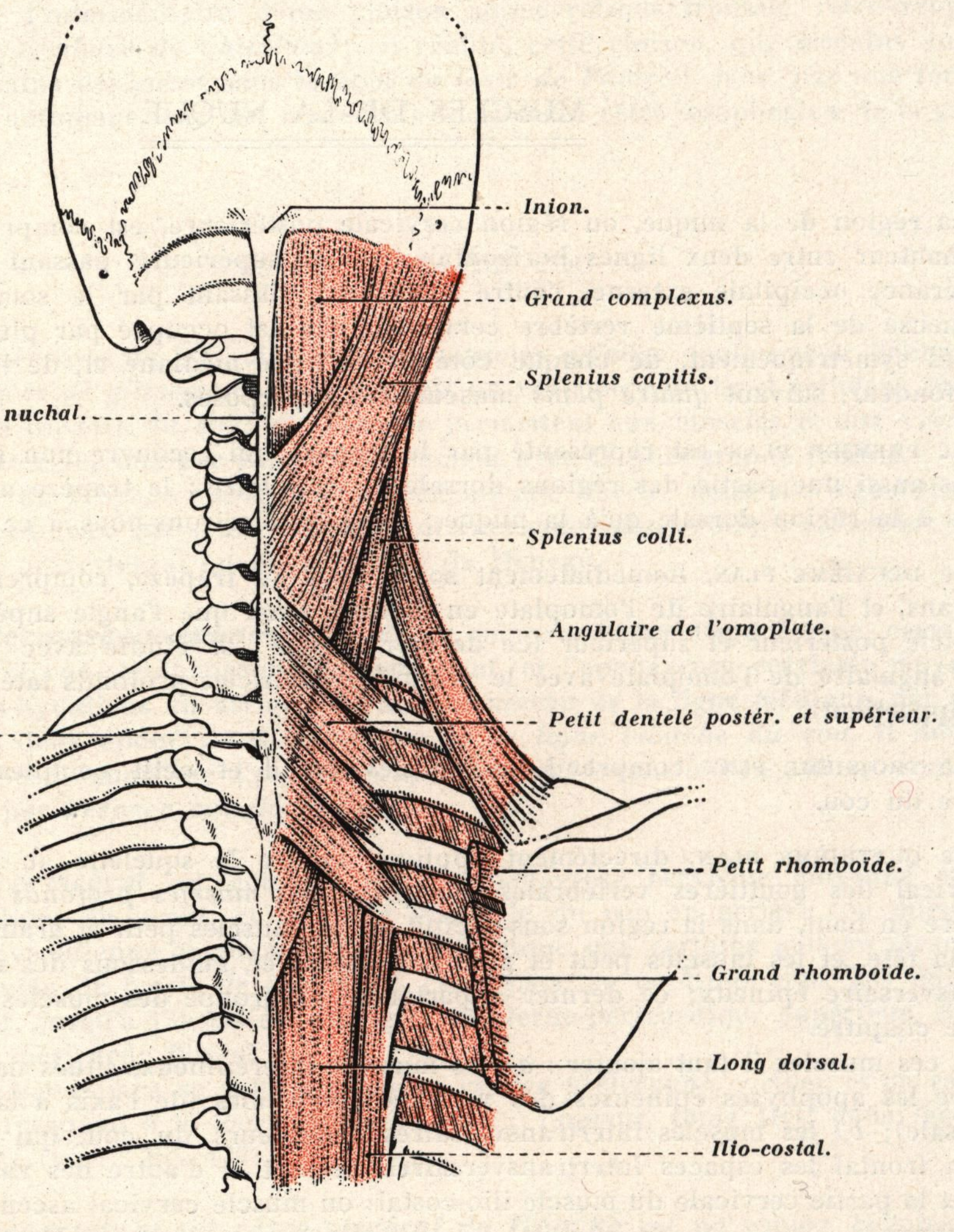

FIG. 481. — *Muscles de la nuque et angulaire de l'omoplate.*

tions vertébrales, il appartient autant aux muscles spinaux qu'aux muscles de la nuque, dont il représente le groupe spino-transversaire; c'est aussi le muscle le plus superficiel de tous les muscles spinaux (voy. : *Muscles spinaux*).

Par rapport à ses insertions supérieures terminales, ce muscle comprend deux parties : *a)* l'une, supéro-interne, le *splénius de la tête* ou *splenius capitis*, à insertions cra-

niennes; *b)* l'autre, inféro-externe, le *splénius du cou* ou *splenius colli*, à insertions transversaires (voy. : fig. 481 et 482).

Un interstice celluleux sépare assez souvent les deux muscles.

1° *Splenius capitis.* — Le *splenius capitis* est un muscle trapézoïde à grande base inféro-externe, en continuité avec le *splenius colli*, et à petite base supéro-interne; il est plus épais, plus charnu et plus volumineux que le *splenius colli*; ses fibres sont dirigées obliquement en haut, en dehors et en arrière.

Insertions. — Ses insertions se font: *a)* au niveau de la ligne médiane, sur la moitié inférieure du ligament cervical postérieur ou septum nuchal, sur les apophyses épineuses de la septième cervicale à la troisième vertèbre dorsale, et sur la partie postérieure des ligaments surépineux correspondant à ces vertèbres; — *b)* sur le crâne, au niveau de la face exocranienne de l'écaille de l'occipital, et sur l'apophyse mastoïde ; α) sur l'écaille de l'occipital, elles présentent l'aspect d'une bande étroite, presque linéaire, située un peu au-dessous de la ligne courbe occipitale supérieure et dirigée parallèlement à elle; ses insertions occupent la moitié externe de l'écaille et sont sous-jacentes à celles du sterno-cléido-mastoïdien ; β) sur l'apophyse mastoïde, elles sont situées en arrière des insertions du sterno-cléido-mastoïdien; elles occupent la face externe de cet os en suivant une ligne de rugosités, oblique de haut en bas et d'arrière en avant, qui est parallèle à la suture pétro-squameuse externe et immédiatement en arrière d'elle (champ rétro-sutural); en bas, les insertions s'arrêtent à environ 1 centimètre au-dessus de la pointe de la mastoïde qu'elles n'atteignent jamais (voy. : fig. 63 et 76).

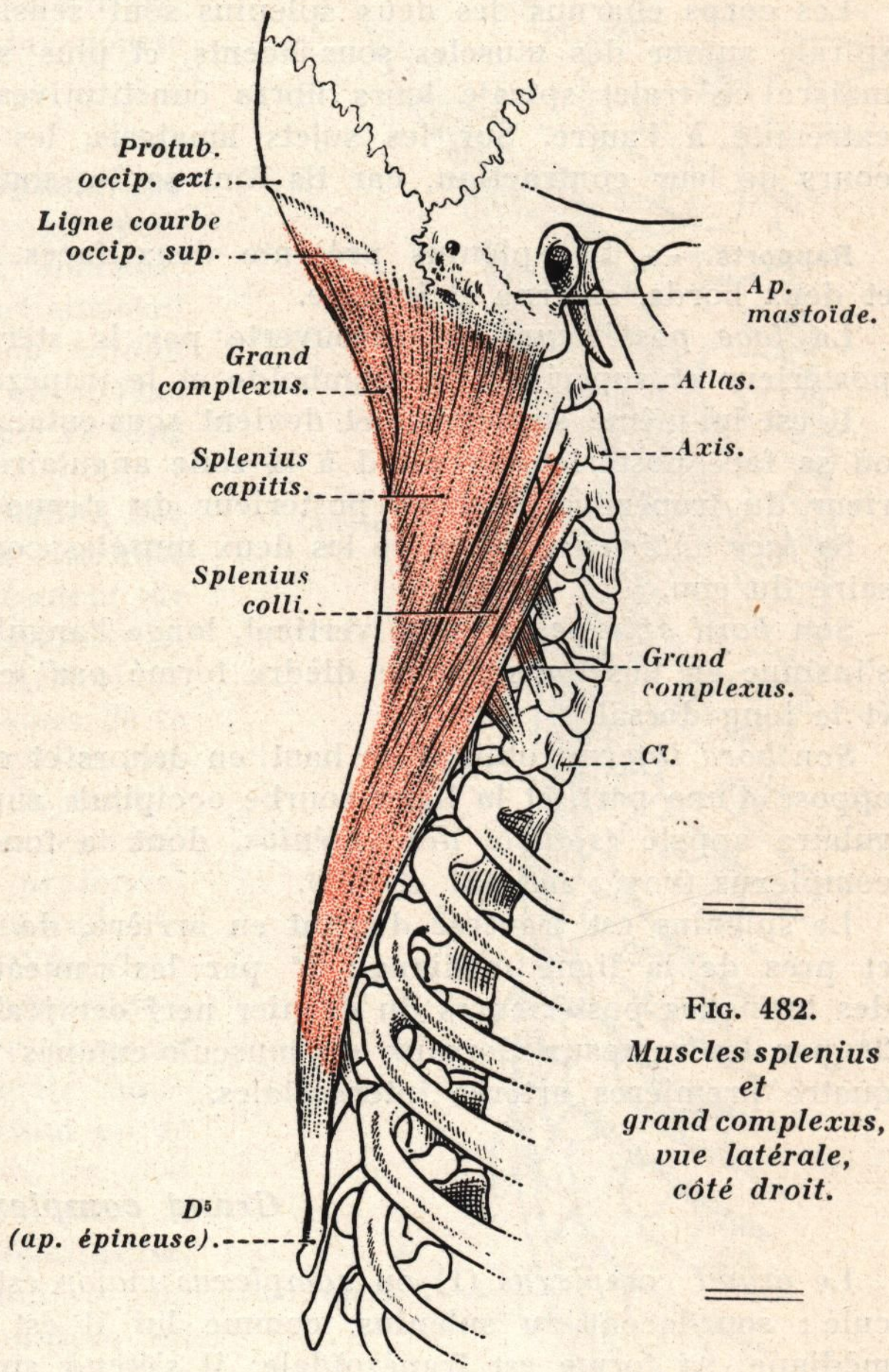

FIG. 482. *Muscles splenius et grand complexus, vue latérale, côté droit.*

Les insertions épineuses sont en grande partie charnues; les insertions craniennes sont constituées par de courtes fibres tendineuses; elles sont recouvertes par celles du sterno-cléido-mastoïdien.

2° *Splenius colli.* — Le *splenius colli*, ou *splenius cervicis*, est plus étroit et moins épais que le précédent; ses fibres se rapprochent quelque peu de la verticale; aussi est-il moins oblique sur le *splenius capitis*.

Insertions. — Il s'insère sur la ligne médiane, près du sommet des apophyses épineuses des troisième, quatrième et cinquième vertèbres dorsales, et sur les deux ligaments

surépineux intermédiaires ; à ce niveau, ses insertions se font par une lame tendineuse dont les fibres sont d'autant plus longues qu'elles se détachent plus bas.

Constitution et terminaison. — Les fibres charnues du muscle longent le bord externe du *splenius capitis,* puis elles se jettent sur deux tendons aplatis qui viennent se terminer sur la face postérieure des tubercules des apophyses transverses de l'atlas et de l'axis; parfois un troisième faisceau tendineux se fixe sur le tubercule postérieur de la troisième vertèbre cervicale (voy. : fig. 482).

Les corps charnus des deux splénius sont sensiblement parallèles; ils s'enroulent en spirale autour des muscles sous-jacents, et plus spécialement du grand complexus, et malgré ce trajet spiralé leurs fibres constitutives conservent leur parallélisme d'une extrémité à l'autre. Sur les sujets amaigris, les muscles splénius sont repérables au cours de leur contraction, car ils font saillie sous les téguments (Winckler).

Rapports. — Le splénius présente deux faces, l'une postérieure, l'autre antérieure, et deux bords, externe et interne.

La *face postérieure* est recouverte par le sterno-cléido-mastoïdien, le petit dentelé postérieur et supérieur, le rhomboïde et le trapèze qui la séparent des téguments.

Il est lui-même superficiel et devient sous-cutané à la partie supérieure de la nuque, où sa face postérieure répond à la zone angulaire comprise entre le bord antéro-supérieur du trapèze et le bord postérieur du sterno-cléido-mastoïdien.

Sa *face antérieure* recouvre les deux muscles complexus, le long dorsal et le transversaire du cou.

Son *bord externe,* presque vertical, longe l'angulaire de l'omoplate en haut, alors qu'il s'insinue en bas dans l'angle dièdre formé par le petit dentelé postérieur et supérieur et le long dorsal.

Son *bord interne,* oblique en haut, en dehors et en arrière, délimite, avec celui du côté opposé d'une part, et la ligne courbe occipitale supérieure d'autre part, un espace triangulaire appelé *triangle des splénius,* dont le fond est occupé par les muscles grands complexus (voy. : fig. 481 et 523).

Le splénius est traversé d'avant en arrière, de haut en bas et de dedans en dehors, et près de la ligne médiane : 1° par les rameaux internes ou musculo-cutanés issus des branches postérieures du dernier nerf cervical et des quatre premiers nerfs dorsaux; 2° par les rameaux dorsaux ou musculo-cutanés venus de la branche dorso-spinale des quatre premières artères intercostales.

Grand complexus.

Le *grand complexus* (1) ou *complexus major* est un muscle épais, large, aplati, fasciculé ; sous-jacent au splénius, comme lui il est disposé de chaque côté de la ligne médiane; sa forme est trapézoïdale; il s'étend sur toute la hauteur de la nuque et la partie supérieure du dos, depuis la sixième vertèbre dorsale jusqu'à l'occipital.

Il représente la partie céphalique du muscle demi-épineux, et constitue ainsi le *semi-spinalis capitis* ou *transverso-occipitalis de Virchow.*

INSERTIONS. — Le grand complexus prend naissance par de courtes languettes tendineuses, aplaties et primitivement distinctes, qui se détachent des apophyses transverses des cinq ou six premières vertèbres dorsales et des quatre ou cinq dernières vertèbres

---

(1) Articles à consulter : Luiz de Pina : Les faisceaux épineux du muscle grand complexus. *Annales d'Anatomie pathologique et d'Anatomie normale médico-chirurgicale,* 1930, n° 6.

G. Winckler : Remarques sur l'architecture du muscle grand complexus chez l'homme. *Archives d'Anatomie, d'Histologie et d'Embryologie,* 1949, p. 75.

cervicales. Sur les vertèbres cervicales, les insertions se font sur la face postérieure de la racine des apophyses transverses et sur la face externe des apophyses articulaires (voy. : fig. 256).

CONSTITUTION DU MUSCLE. — Les faisceaux charnus qui font suite à ces languettes tendineuses se dirigent obliquement de bas en haut et de dehors en dedans; ils sont d'autant plus courts que leur origine est plus élevée.

Le corps charnu du grand complexus est divisé en *deux parties* : l'une *interne*, allongée et étroite, à type digastrique; l'autre *externe*, plus courte mais large.

a) ***La partie interne** ou **muscle digastrique de la nuque*** *(biventer cervicis)* comprend généralement les trois derniers faisceaux charnus; d'aspect aplati, ceux-ci se recouvrent partiellement les uns les autres, et se jettent sur un *tendon intermédiaire* commun, aplati, situé au niveau des deux dernières vertèbres cervicales, et long de deux centimètres et demi environ.

Ce tendon intermédiaire est une formation liée au changement de direction des fibres charnues constitutives du muscle : celles-ci exécutent de bas en haut un mouvement de torsion spiralée et l'ensemble du muscle décrit un trajet hélicoïdal, de telle sorte que les fibres charnues issues de la cinquième vertèbre dorsale sont superficielles tout en se dirigeant vers le bord externe du tendon intermédiaire, alors que les fibres charnues insérées sur la troisième dorsale restent profondes tout en croisant les précédentes pour atteindre le bord interne du tendon intermédiaire (Winckler).

Le corps charnu qui fait suite au tendon intermédiaire s'aplatit, puis s'élargit progressivement de bas en haut, pour recouvrir la partie supérieure et interne du reste du muscle, tout en se fusionnant en arrière avec ce dernier. Un peu avant ses insertions terminales, sur l'occipital, il présente une *intersection fibreuse* ou *tendineuse*, transversale et linéaire, et une boutonnière ovalaire à direction verticale, la *boutonnière du grand nerf occipital d'Arnold*, dans laquelle s'engage ce nerf, de la profondeur vers la superficie (voy. : fig. 485).

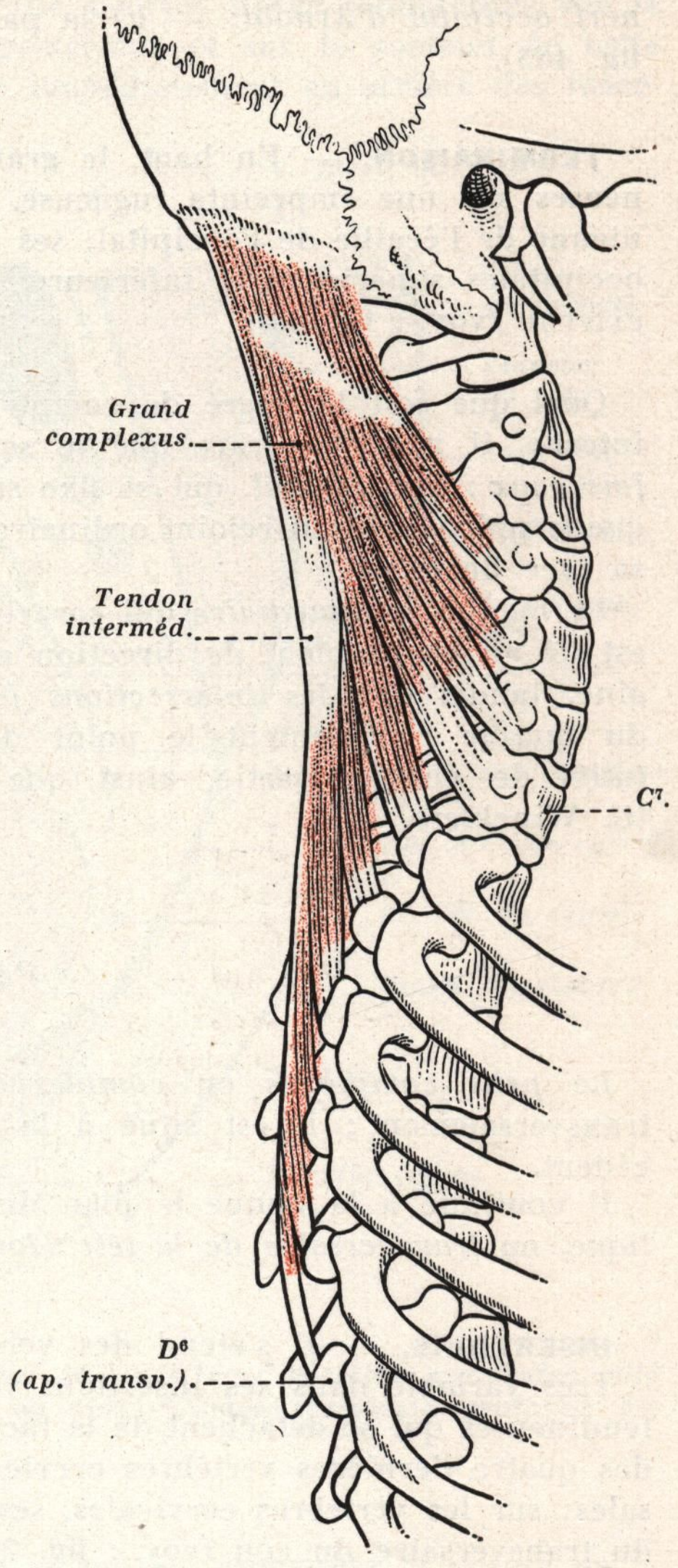

FIG. 483.
Grand complexus, vue latérale droite.

b) ***La partie externe***, large, comprend le reste du muscle, c'est-à-dire les faisceaux charnus détachés de la troisième vertèbre dorsale à la quatrième ou troisième vertèbre cervicale.

Ces faisceaux, aplatis à leur origine, se recouvrent partiellement en bas à la manière des tuiles d'un toit, puis ils se fusionnent pour donner naissance à un corps charnu aplati d'avant en arrière.

Elle présente également une *intersection fibreuse*, sinueuse, située au même niveau que

celle de la partie interne, et c'est au-dessus de cette intersection fibreuse que les deux parties du grand complexus perdent toute individualité et se fusionnent, pour ne constituer qu'un seul corps charnu.

En résumé, avant leur fusion (intersection fibreuse) : *a)* la partie interne du grand complexus est constituée par deux ventres séparés par un tendon intermédiaire; le ventre inférieur est trifasciculé, le ventre supérieur présente la *boutonnière du grand nerf occipital d'Arnold*; — *b)* la partie externe, plus large, est multifasciculée (voy. : fig. 483).

TERMINAISON. — En haut, le grand complexus se fixe par de courtes fibres tendineuses sur une empreinte rugueuse, ovalaire, en forme de fossette, sur la face exocranienne de l'écaille de l'occipital; ses insertions sont situées entre les deux lignes courbes occipitales supérieure et inférieure, et immédiatement en dehors de la crête occipitale externe (voy. : fig. 63).

Quel que soit le degré de complexité du muscle et plus spécialement de sa partie interne, il n'est pas rare que le segment cranial de cette partie soit scindé en *deux faisceaux* : l'un *médial*, qui se fixe sur l'écaille de l'occipital; l'autre *latéral*, plus court que le précédent, qui rejoint ordinairement l'intersection fibreuse de la partie externe par sa face dorsale.

Le *tendon intermédiaire* qui caractérise la partie interne du muscle grand complexus est lié au changement de direction et à la torsion spiralée des faisceaux charnus d'origine, tandis que les *intersections fibreuses* que l'on rencontre sur les deux parties du muscle représentent le point de convergence ou de fusion des faisceaux constitutifs de chaque partie, ainsi que le lieu où s'effectuent les échanges musculaires (G. Winckler).

Petit complexus.

Le *petit complexus* ou *complexus minor* est un muscle allongé, mince et aplati transversalement ; il est situé à la partie latérale de la nuque, en dehors du précédent.

Il continue à la nuque le plan du long dorsal dont il représente la partie céphalique, ou *transversaire de la tête (longissimus capitis).*

INSERTIONS. — Il s'étend des vertèbres cervicales à l'apophyse mastoïde.

Très variable dans ses insertions vertébrales, il naît par quatre, cinq ou six languettes tendineuses qui se détachent de la face postérieure de la base des apophyses transverses des quatre dernières vertèbres cervicales, et des deux (parfois des trois) premières dorsales; sur les vertèbres cervicales, ses insertions se font en dedans et en arrière de celles du transversaire du cou (voy. : fig. 256).

CONSTITUTION ET TRAJET. — Aux languettes tendineuses d'insertion font suite autant de faisceaux charnus qui se groupent en un corps musculaire aplati, disposé dans un plan sagittal entre le grand complexus et le transversaire du cou (voy. : fig. 485). Assez souvent, le petit complexus reçoit des faisceaux charnus de renforcement qui proviennent des muscles voisins précités, mais plus spécialement de la partie dorsale du long dorsal, du transversaire du cou et du grand complexus.

Il présente parfois dans sa moitié supérieure une *intersection fibreuse* transversale, for-

mation acquise au cours de la croissance de l'individu, car elle n'existe pas chez le fœtus (Winckler).

Le petit complexus est tordu sur son axe, car il est situé sur un plan frontal au niveau de ses insertions vertébrales, alors que son corps charnu se place plus haut dans un plan sagittal.

TERMINAISON. — Il se termine en se fixant par de courtes fibres tendineuses sur la face externe de l'apophyse mastoïde, sur le bord postérieur et sur le sommet de cette apophyse, en suivant une ligne de rugosités située immédiatement en arrière des inser-

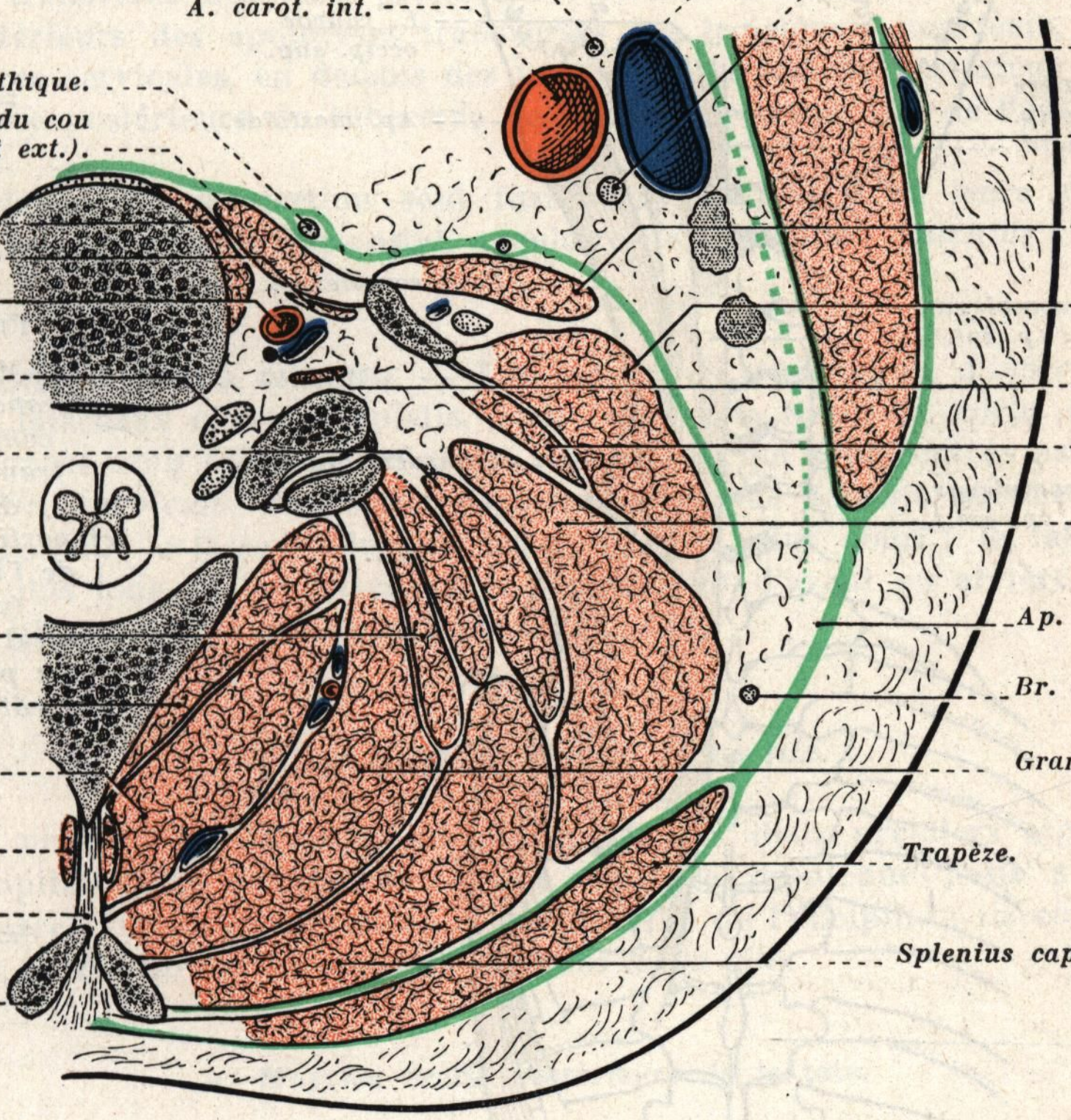

FIG. 484. — *Coupe transversale de la nuque passant par la quatrième vertèbre cervicale; côté droit de la coupe.* — Les aponévroses sont figurées en vert. L'artère cervicale profonde est représentée sous le grand complexus.

tions du *splenius capitis*; en bas, les insertions de ce muscle atteignent la pointe de la mastoïde; en haut, elles s'arrêtent un peu au-dessous du trou mastoïdien qu'elles ne dépassent que très rarement (voy. : fig. 76).

RAPPORTS DES COMPLEXUS. — Au niveau de leurs insertions vertébrales, les faisceaux du petit complexus recouvrent ceux du grand complexus; puis, à la partie supérieure de la nuque, le petit complexus se place en dehors du grand complexus; plus oblique en dehors que ce dernier, il s'en éloigne à mesure qu'il se rapproche de la mastoïde; les deux muscles délimitent entre eux un petit espace triangulaire à base occipitale, le

triangle ou *hiatus des complexus,* à travers lequel on aperçoit profondément le petit oblique, et dans lequel s'engagent de dehors en dedans, d'avant en arrière et de bas en haut les vaisseaux occipitaux.

Ils répondent successivement : *a)* en arrière, au splénius, au petit dentelé postérieur et supérieur et au trapèze; *b)* et en avant, au transversaire épineux, au *semi-spinalis cervicis,* aux deux muscles obliques et aux deux muscles droits postérieurs de la tête;

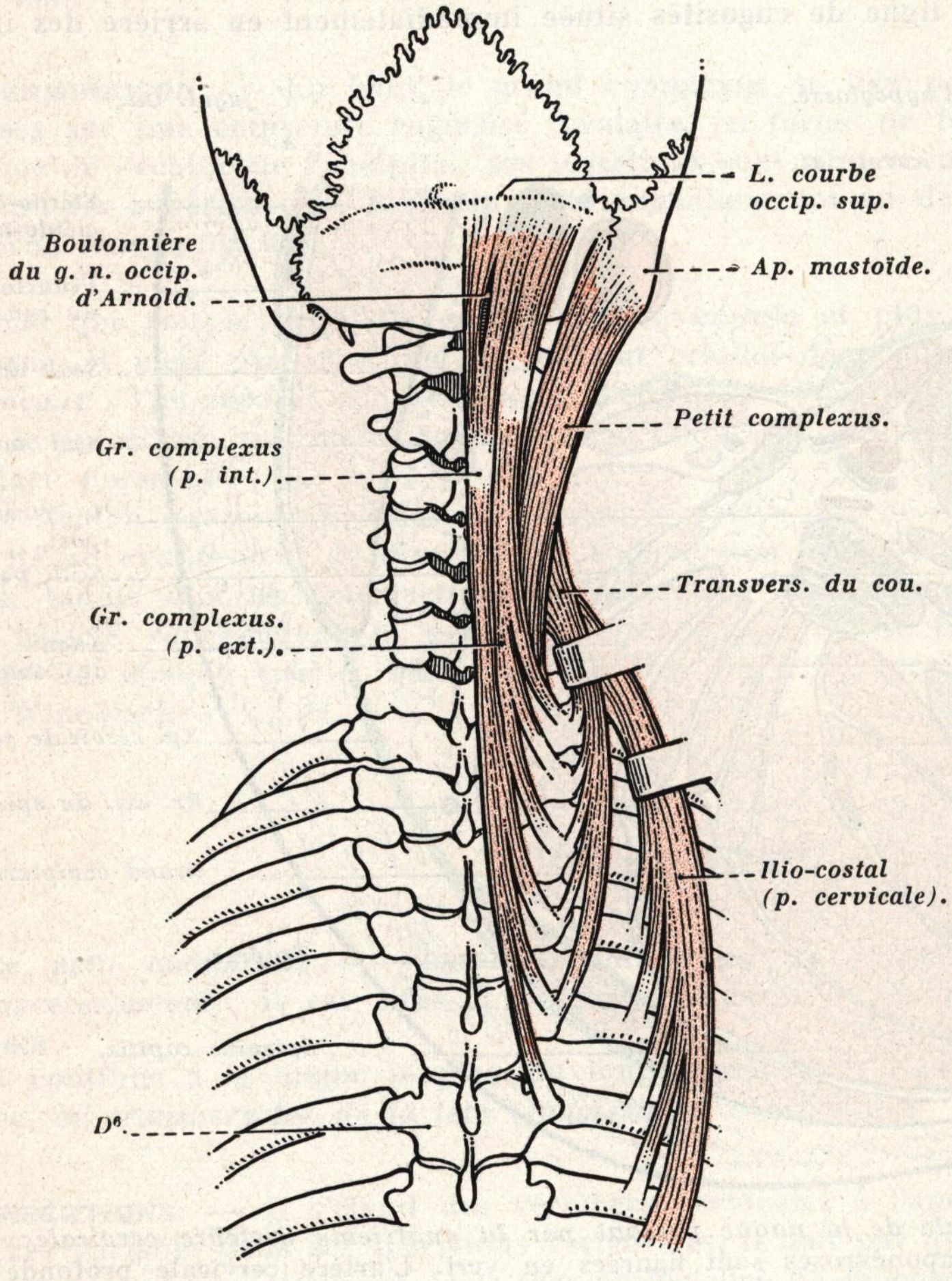

FIG. 485. *Muscles grand et petit complexus, transversaire du cou et portion cervicale de l'ilio-costal* (muscle cervical ascendant); *vue postérieure, côté droit.*

l'artère cervicale profonde et sa veine cheminent verticalement ascendantes à la face profonde du grand complexus (voy. : fig. 484).

En dedans, c'est-à-dire sur la ligne médiane, le grand complexus est séparé de celui du côté opposé par la ligne des apophyses épineuses jusqu'à la troisième vertèbre cervicale, et au-dessus par le ligament cervical postérieur ou *septum nuchal.*

En dehors, le petit complexus répond au transversaire du cou ; en outre, il est croisé par le splénius et l'angulaire de l'omoplate (voy. : fig. 481 et 485).

Le muscle grand complexus est traversé d'avant en arrière et près de la ligne médiane par les rameaux internes ou musculo-cutanés des branches postérieures des nerfs cervicaux (à l'exception du premier).

Transversaire du cou.

Situé en dehors du petit complexus, le transversaire du cou est un muscle grêle, allongé et aplati transversalement; étendu des apophyses transverses des premières vertèbres dorsales aux apophyses transverses des dernières vertèbres cervicales, il prolonge, comme le petit complexus, le plan du long dorsal à la nuque, dont il représente la partie cervicale *(longissimus cervicis)*.

INSERTIONS. — Il s'insère par de courtes languettes tendineuses, le plus souvent distinctes à leur origine et à leur terminaison; *a)* en bas, sur le versant postérieur du sommet de l'apophyse transverse des cinq premières vertèbres dorsales; *b)* et en haut, sur les tubercules postérieurs des apophyses transverses des troisième, quatrième, cinquième et sixième vertèbres cervicales, en dedans des insertions du scalène postérieur et accessoirement, sur la face postérieure du tubercule de l'apophyse transverse de l'axis (voy. : *Axis*, fig. 268 et 270).

Parfois les languettes d'insertion sont fusionnées au niveau de leurs attaches vertébrales avec celles des muscles ilio-costal, angulaire de l'omoplate, *splenius colli* et scalène postérieur.

CONSTITUTION DU CORPS CHARNU. — Les languettes tendineuses d'insertion se continuent par des faisceaux charnus, aplatis, dont l'ensemble forme le corps musculaire; il existe généralement *cinq faisceaux charnus superposés,* qui sont centrés par rapport à la *septième vertèbre cervicale,* dont l'apophyse transverse ne fournit aucune insertion au transversaire du cou; le faisceau le plus externe est le plus court ; le faisceau le plus interne est le plus long, et les faisceaux se superposent d'avant en arrière et de dehors en dedans, du plus court au plus long (voy. : fig. 485).

Muscles profonds de la nuque.

Les *muscles profonds de la nuque* correspondent aux deux premiers espaces intervertébraux (l'occipital étant comparable à une vertèbre cranienne) ; ils s'attachent sur les deux premières vertèbres cervicales et sur l'écaille de l'occipital ; ils comprennent les *muscles droits postérieurs* et les *muscles obliques de la tête.*

a) **Muscles droits postérieurs de la tête.**

Les muscles droits postérieurs de la tête sont au nombre de deux, à savoir : le petit et le grand; triangulaires et très courts, ils s'étendent des apophyses épineuses des deux premières vertèbres cervicales à la face exocranienne de l'écaille de l'occipital (voy. : fig. 486 et 487).

Ils sont les équivalents des muscles interépineux des deux premiers espaces intervertébraux, mais considérablement développés.

*1° **Petit droit postérieur de la tête.*** — Le petit droit postérieur de la tête est un petit muscle paramédian, triangulaire à base supérieure, relativement épais, étendu de l'atlas à l'occipital (voy. : fig. 487).

Insertions. — Il s'insère : *a)* en bas, par un tendon, de chaque côté de la ligne médiane, sur le tubercule postérieur de l'atlas (apophyse épineuse) ; *b)* et en haut, par un mélange de fibres tendineuses et charnues, sur la moitié interne du versant inférieur

de la ligne courbe occipitale inférieure, et sur une fossette marquée de rugosités, sous-jacente à cette ligne courbe et située en dehors de la crête occipitale externe (voy. : fig. 63).

En raison de leur situation et de leurs insertions, les muscles petits droits postérieurs de la tête doivent être considérés comme les interépineux de l'espace atloïdo-occipital ; ils sont séparés par le ligament cervical postérieur *(septum nuchal)*, mince à ce niveau.

2° Grand droit postérieur de la tête. — Le grand droit postérieur de la tête est un petit muscle aplati, triangulaire à base supérieure, situé en dehors du précédent et étendu entre l'axis et l'occipital.

Insertions. — Il s'insère en bas par un court tendon aplati, mélangé de quelques fibres charnues, sur le versant latéral de la crête dorsale de l'apophyse épineuse de l'axis, en avant de sa bifurcation et au-dessus des insertions du grand oblique de la tête (voy. : fig. 270).

Trajet et direction. — De cette insertion, le muscle se dirige obliquement en haut, en dehors et en avant, en même temps qu'il s'élargit et s'aplatit.

Terminaison. — Il se termine en s'insérant par de courtes fibres tendineuses dans une fossette rugueuse, en forme de gouttière, située au-dessous de la moitié externe de la ligne courbe occipitale inférieure, en dehors des insertions du petit droit postérieur de la tête, qu'il recouvre partiellement en dehors, et parallèlement à cette ligne (voy. : fig. 63 et 487).

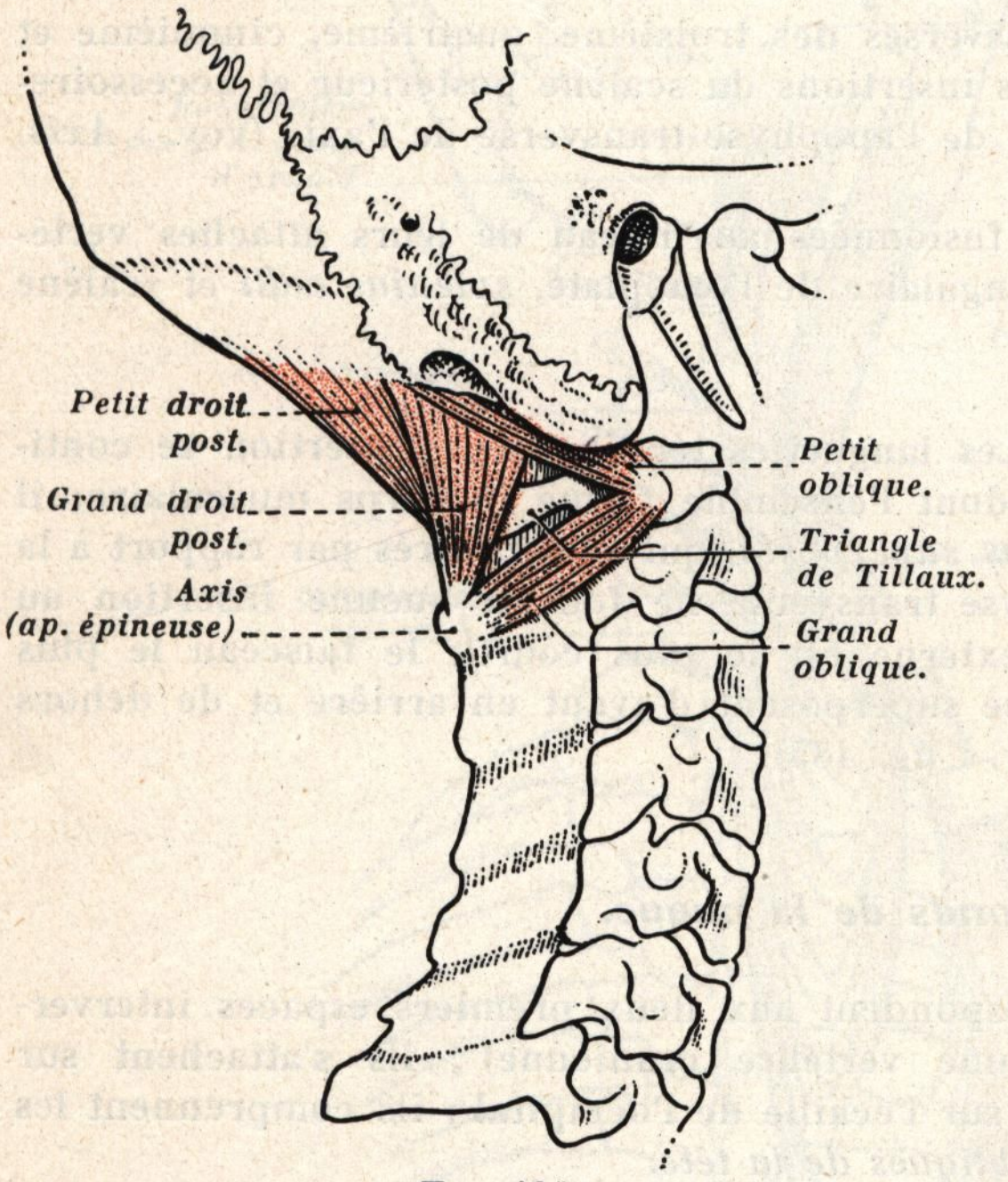

Fig. 486.
Muscles profonds de la nuque, triangle de Tillaux, vue latérale droite.

b) **Muscles obliques de la tête.**

Les muscles obliques de la tête sont situés en dehors des muscles droits postérieurs; ils sont au nombre de deux; envisagés par rapport à l'atlas, sur lequel ils s'insèrent tous les deux, l'un est supérieur, à cheval sur l'espace atloïdo-occipital; c'est le petit oblique; l'autre est inférieur et répond au premier espace intervertébral; c'est le grand oblique.

1° Petit oblique de la tête. — Le *muscle petit oblique* ou *oblique supérieur de la tête* est un muscle très court, aplati, triangulaire à base supérieure ; il est situé en dehors de l'articulation occipito-atloïdienne; il s'étend de l'apophyse transverse de l'atlas à l'occipital, il est dirigé obliquement de bas en haut et de dehors en dedans.

Insertions. — Il s'insère : *a)* en bas, par un tendon aplati, mêlé de fibres charnues, sur le sommet et sur la face supérieure de l'apophyse transverse de l'atlas, en dehors du trou transversaire, et en arrière des insertions du droit latéral de la tête; *b)* et en haut, sur le versant supérieur de la moitié externe de la ligne courbe occipitale inférieure, et sur une fossette rugueuse, oblique, sus-jacente à cette ligne, au-dessus et en dehors des insertions du grand droit postérieur de la tête (voy. : fig. 63 et 487).

2° **Grand oblique de la tête.** — Le *muscle grand oblique* ou *oblique inférieur de la tête* est un muscle court, relativement épais et fusiforme; il est situé au-dessous et en dehors du grand droit postérieur de la tête; il est tendu entre l'atlas et l'axis et sa direction est en sens inverse de celle du petit oblique, c'est-à-dire oblique en haut en dehors et en avant (voy. : fig. 486 et 487).

Insertions. — Par ses insertions, le grand oblique est un muscle spino-transversaire; il s'insère par un mélange de courtes fibres tendineuses entremêlées de fibres charnues : *a)* en bas, dans l'aire d'une fossette creusée à la face externe de l'apophyse épineuse de l'axis, en avant de la bifurcation de cette apophyse, et au-dessous et en avant des insertions du grand droit postérieur de la tête; *b)* et en haut, sur le versant postéro-inférieur de la racine postérieure de l'apophyse transverse de l'atlas (voy. : fig. 262 et 270).

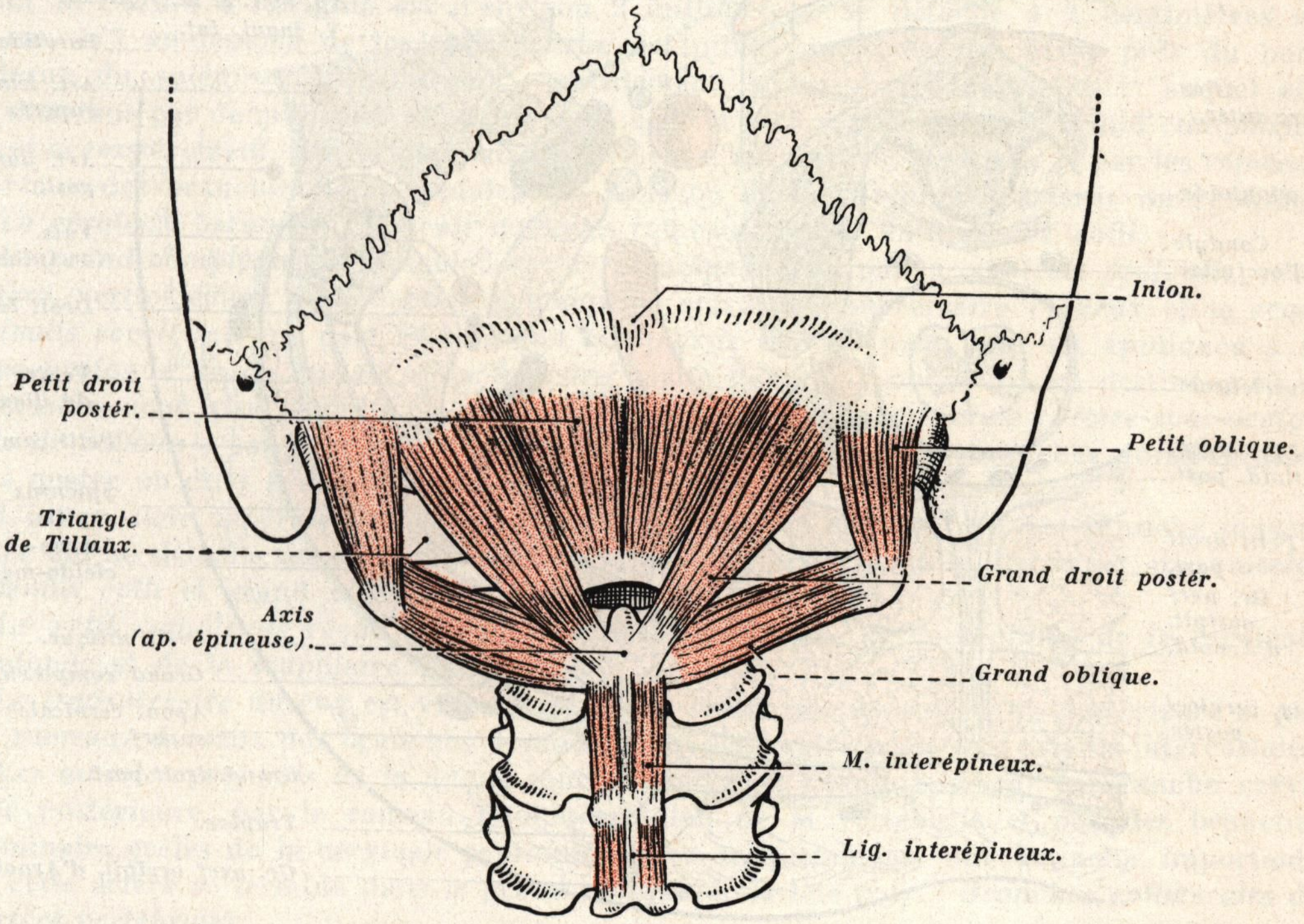

Fig. 487. — *Muscles profonds de la nuque et interépineux du cou; triangle de Tillaux.*

RAPPORTS DES MUSCLES PROFONDS DE LA NUQUE. TRIANGLE DE TILLAUX

Du point de vue topographique, les muscles profonds de la nuque forment un plan musculaire qui s'étend de chaque côté de la ligne médiane, représenté par les apophyses épineuses des deux premières vertèbres cervicales, entre la ligne courbe occipitale inférieure et l'apophyse transverse de l'atlas; dans ce plan, les trois muscles supérieurs à insertion occipitale : petit droit postérieur en dedans, grand droit postérieur à la partie moyenne, et petit oblique en dehors, sont imbriqués comme les tuiles d'un toit au niveau de leurs insertions sur l'occipital (voy. : fig. 61, 486 et 487); de même, au voisinage de leurs insertions sur l'apophyse épineuse de l'axis, le grand oblique est partiellement recouvert par le grand droit postérieur de la tête (voy. : fig. 270 et 487).

Les muscles grand droit postérieur de la tête, grand et petit obliques, délimitent entre eux un espace triangulaire appelé *triangle de Tillaux,* au niveau duquel on aperçoit une partie de l'arc postérieur de l'atlas; l'artère vertébrale traverse l'aire du triangle de dehors en dedans, pour se placer en avant du grand droit postérieur de la tête, avant de perforer la membrane occipito-atloïdienne postérieure; à ce niveau, l'artère vertébrale sépare le grand droit postérieur de la tête des masses latérales de l'atlas; dans le fond du triangle, la branche postérieure du premier nerf cervical apparaît dans l'aire du triangle de Tillaux, au-dessous de l'artère vertébrale; elle s'épanouit généralement à ce niveau en six

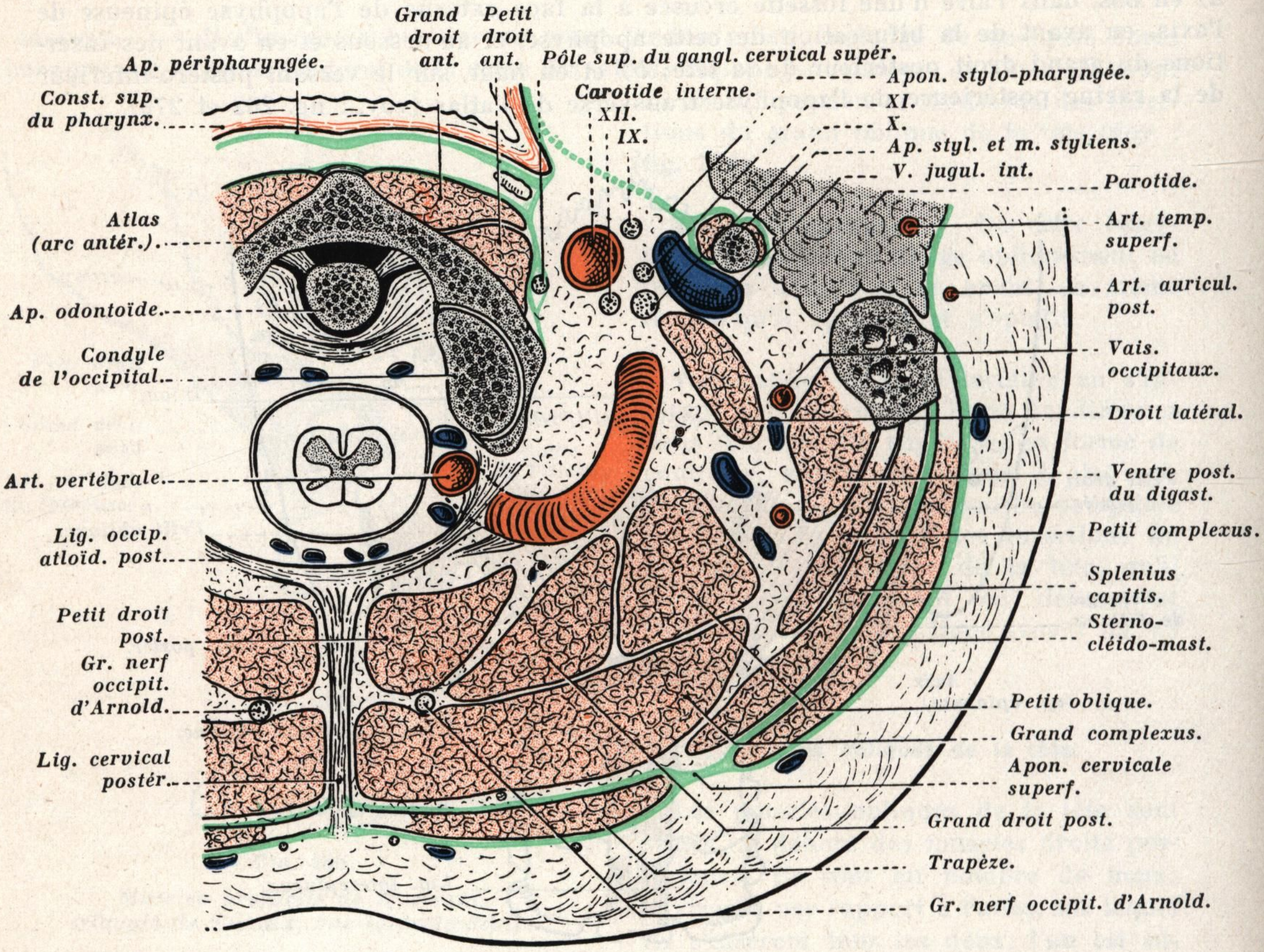

FIG. 488. — *Coupe transversale de la région de la nuque passant par l'arc antérieur de l'atlas; côté droit, segment inférieur de la coupe* (les aponévroses sont figurées en vert.)

branches, dont cinq musculaires pour les quatre muscles droits postérieurs et obliques de la tête et grand complexus, et une branche anastomotique pour le grand nerf occipital d'Arnold.

EN AVANT, ces muscles sont en rapport avec l'arc postérieur de l'atlas, les ligaments occipito-atloïdien postérieur et atloïdo-axoïdien postérieur; un riche plexus veineux, d'où part la veine jugulaire postérieure de Walther, les sépare du plan ostéo-ligamentaire.

Le grand droit postérieur de la tête répond à la face postérieure de l'articulation occipito-atloïdienne.

EN ARRIÈRE, le grand oblique et les deux droits postérieurs de la tête sont croisés obliquement, de bas en haut et de dehors en dedans, par le grand nerf occipital d'Arnold ou branche postérieure du deuxième nerf cervical, et par la branche postérieure du troi-

sième nerf cervical; le premier de ces nerfs contourne en crochet le bord inférieur du grand oblique de la tête, pour aborder la face dorsale de ce muscle.

Les muscles profonds de la nuque sont recouverts en arrière par les complexus et le splénius; l'artère occipitale et ses veines satellites abordent la région en s'engageant entre le petit complexus et le petit oblique de la tête à sa partie toute supérieure, avant d'apparaître dans l'interstice grand complexus-splénius.

VASCULARISATION

Les *Artères* des muscles de la nuque proviennent : *a)* de la cervicale profonde, de la scapulaire postérieure et de la vertébrale, branches de la sous-clavière; *b)* de l'occipitale, branche de la carotide externe; *c)* et des quatre ou cinq premières artères intercostales.

Le *splénius* est irrigué : *a)* principalement, par l'*artère cervicale postérieure* (Cruveilhier) ou *artère splénienne de Salmon* (branche descendante de l'occipitale); cette artère, dont le calibre à l'origine est d'environ 2 millimètres, se détache à 2 centimètres ou 2 cm. 1/2 au-dessous de la ligne courbe occipitale supérieure, et assez près du bord interne du *splénius*; elle descend verticalement, sinueuse, sous le *splénius* auquel elle se distribue par de multiples rameaux, ainsi qu'à la face superficielle du grand complexus; *b)* et accessoirement, par la scapulaire postérieure, la cervicale profonde et par les rameaux dorsaux des branches dorso-spinales des trois ou quatre premières artères intercostales.

La *cervicale ascendante* fournit quelques rameaux grêles au *splenius colli.*

Le *grand complexus* est vascularisé : *a)* principalement, par la *cervicale profonde*; cette artère, verticalement ascendante, est comprise entre le transversaire épineux et le *semi-spinalis cervicis* d'une part, et le grand complexus d'autre part; elle est appliquée à la face profonde de ce muscle et la majeure partie de ses branches lui est destinée; *b)* et accessoirement, par la branche cervicale postérieure de la vertébrale *(artère sous-occipitale de Salmon)*, par l'occipitale, et par les rameaux dorsaux des branches dorso-spinales des quatre ou cinq premières artères intercostales.

L'*intercostale supérieure* abandonne parfois (une fois sur quatre) une branche musculaire qui se détache un peu au-dessus de la première côte pour se distribuer aux muscles *splenius colli* et grand complexus.

Le *petit complexus* reçoit des artères de la vertébrale, de l'occipitale, de la cervicale profonde et de la scapulaire postérieure.

Le *transversaire du cou* est vascularisé par la vertébrale, la scapulaire postérieure et par les rameaux dorsaux des branches dorso-spin les des quatre premières artères intercostales.

Les *muscles profonds de la nuque* sont irrigués par l'occipitale, par la branche cervicale postérieure, par le rameau atloïdo-axoïdien de la vertébrale et par des branches terminales grêles de la cervicale profonde; assez fréquemment, une branche importante de cette artère se termine dans le grand oblique de la tête (voy. : *Branches collatérales de l'artère vertébrale*).

INNERVATION

Les *Nerfs* des muscles de la nuque sont issus des branches postérieures des nerfs cervicaux et des trois ou quatre premiers nerfs dorsaux.

Le *splénius* reçoit son innervation des rameaux externes des branches postérieures des cinq premiers nerfs cervicaux; le rameau le plus volumineux, dit *nerf du splénius*, se détache du grand nerf occipital d'Arnold; celui qui naît de la troisième branche cervicale est généralement grêle et parfois inconstant.

Les nerfs issus des deux premières branches passent généralement entre le petit et le grand complexus pour atteindre la face profonde du *splenius capitis* sur laquelle ils se ramifient avant de le pénétrer; parfois même, ils présentent une disposition plexiforme. Les nerfs issus des troisième et quatrième branches traversent le petit complexus; puis, prenant une direction descendante, ils abordent la face profonde du splénius et se distribuent plus spécialement au *splenius colli* (G. Winckler).

Le *grand complexus* présente une innervation bien spéciale à disposition métamérique qui lui est fournie par l'intermédiaire des rameaux internes des branches postérieures des nerfs rachidiens : *a)* la partie supérieure du muscle, c'est-à-dire celle qui est située au-dessus de l'intersection tendineuse, est innervée par la branche postérieure du deuxième nerf cervical, ou grand nerf occipital d'Arnold, qui fournit deux à quatre rameaux (dont l'un est toujours plus volumineux que les autres); *b)* la partie supéro-externe du muscle est innervée par la branche postérieure du troisième nerf cervical; *c)* enfin toute la partie du muscle sous-jacente à l'intersection tendineuse est innervée par des filets nerveux étagés qui se détachent des branches postérieures des cinq derniers nerfs cervicaux et des quatre premiers nerfs dorsaux (parfois aussi du cinquième).

Ces rameaux nerveux glissent sous le grand complexus, obliques et parallèles entre eux, de haut en bas et de dehors en dedans, pour aborder le muscle par sa face profonde, de telle sorte que les plus inférieurs abordent des faisceaux musculaires parallèles et de plus en plus externes.

Le *petit complexus* reçoit son innervation des rameaux externes issus des deuxième, troisième et quatrième nerfs cervicaux.

Le *transversaire du cou* reçoit ses nerfs des branches postérieures des quatre derniers nerfs cervicaux, et des trois (parfois quatre) premiers nerfs dorsaux.

Les *muscles droits postérieurs* et *obliques de la tête* reçoivent leur innervation de la branche postérieure du premier nerf cervical; en général, les nerfs du grand et du petit droit postérieur de la tête naissent d'un tronc commun et le petit oblique de la tête reçoit presque toujours plusieurs filets (deux à trois); en outre, le grand oblique de la tête reçoit un nerf et parfois deux ou trois, qui lui sont fournis par le grand nerf occipital d'Arnold.

ACTION DES MUSCLES DE LA NUQUE

1° **Action d'ensemble.** — Par leur contraction simultanée et bilatérale, ils sont *extenseurs de la tête*; lorsque celle-ci est inclinée en avant, ils produisent la déflexion de la tête et le renversement de l'occipital sur la nuque.

Par leur tonicité, ils maintiennent l'équilibre de la tête sur le rachis cervical, le centre de gravité étant situé sur un plan antérieur à l'articulation occipito-atloïdienne; leurs antagonistes sont les muscles prévertébraux : grand et petit droit antérieur de la tête, mais surtout les sterno-cléido-mastoïdiens.

2° **Action propre à chaque muscle.** — Le *splénius*, par sa contraction isolée, imprime à la tête un triple mouvement d'extension, d'inclinaison latérale et de rotation homolatérale.

Les *complexus* (grand et petit) sont extenseurs de la tête; ils impriment également à la tête un double mouvement d'extension et d'inclinaison homolatérale; le mouvement de rotation du côté de la contraction, admis par certains auteurs (Cruveilhier, Sappey), est à notre avis très minime, sinon inexistant.

Le *transversaire du cou* détermine l'extension et l'inclinaison homolatérale de la colonne cervicale.

Le *petit droit postérieur de la tête* est simplement extenseur de la tête, le *grand droit postérieur de la tête* imprime à celle-ci un triple mouvement analogue à celui que provoque le splénius : d'extension, de rotation et d'inclinaison homolatérale.

Le *petit oblique de la tête* détermine l'extension et l'inclinaison latérale de la tête du même côté que la contraction.

Le *grand oblique de la tête* est rotateur homolatéral de la tête.

APONÉVROSES DES MUSCLES DE LA NUQUE

Dans la région de la nuque, les aponévroses qui enveloppent ou recouvrent les muscles de la région sont généralement très minces; elles sont formées de deux feuillets, l'un superficiel qui tapisse la face dorsale du muscle : c'est la vraie aponévrose; l'autre profond, réduit à une simple toile celluleuse, qui tapisse sa face profonde.

A l'égal des muscles auxquels elles sont annexées, elles sont disposées en quatre plans concentriques par rapport aux arcs postérieurs des vertèbres cervicales; aussi nous distinguerons de la superficie vers la profondeur : l'aponévrose du trapèze, l'aponévrose du splénius, l'aponévrose des complexus et l'aponévrose profonde de la nuque, qui recouvre les quatre muscles profonds (droits postérieurs et obliques de la tête).

Aponévrose du trapèze. — L'aponévrose du trapèze est représentée par l'aponévrose cervicale superficielle, dédoublée au niveau du bord externe du muscle, pour engainer ce dernier *(gaine du trapèze)*; en haut, elle se fixe sur la ligne courbe occipitale supérieure et sur la protubérance occipitale externe, tandis que, sur la ligne médiane, elle se fusionne avec le bord postérieur du ligament cervical postérieur ou *septum nuchal*; mais elle se fixe à l'apophyse épineuse de la septième vertèbre cervicale (voy. : fig. 475).

Aponévrose du splénius. — L'aponévrose du splénius, très mince, se fixe en dedans sur le *septum nuchal* et sur les apophyses épineuses qui donnent des insertions au splénius, et en haut sur la ligne courbe occipitale supérieure et sur la face externe de la mastoïde; en dehors, elle se continue par l'aponévrose de l'angulaire de l'omoplate.

Aponévrose des complexus. — L'aponévrose des complexus est très mince, presque celluleuse, elle recouvre la face postérieure de ces muscles; en dedans, elle se confond avec le *septum nuchal*; en haut, elle se fixe sur l'occipital et la mastoïde; en dehors, elle revêt la face postérieure du transversaire du cou; puis elle se fixe sur le sommet des apophyses transverses des vertèbres cervicales, après s'être fusionnée avec la cloison intermusculaire du cou.

Aponévrose profonde de la nuque. — L'aponévrose profonde de la nuque recouvre les quatre muscles profonds de la nuque; de forme quadrangulaire, plus dense en bas qu'en haut, elle résulte de la fusion des gaines propres à chacun de ces muscles (Charpy). Elle se fixe : sur la ligne médiane, au niveau du tubercule postérieur de l'atlas, de l'apophyse épineuse de l'axis et sur le ligament cervical postérieur; en haut, sur la ligne courbe occipitale inférieure; et en dehors, sur le sommet de l'apophyse transverse de l'atlas; en bas, elle se continue par l'aponévrose de revêtement du transversaire épineux.

Espaces celluleux de la nuque. — Entre chacun des plans musculo-aponévrotiques de la nuque s'interpose un espace celluleux où cheminent des vaisseaux et des nerfs, et par l'intermédiaire duquel les muscles glissent les uns sur les autres au cours des mouvements de la tête et du cou (espaces de glissement).

Les *espaces celluleux de la nuque* sont au nombre de *trois*.

1° Le plus *superficiel* est compris entre le plan du trapèze en arrière et le plan du splénius et de l'angulaire de l'omoplate en avant; dans la partie antéro-inférieure de cet espace, entre le trapèze et l'angulaire de l'omoplate, s'insinuent les ganglions lymphatiques les plus inférieurs de la chaîne du nerf spinal, ou ganglions sous-trapéziens.

2° Le plus *profond* est compris entre le transversaire épineux, les muscles profonds de la nuque et leur aponévrose en avant et le plan des complexus en arrière. Il renferme les branches postérieures des deuxième et troisième nerfs cervicaux, les ramifications terminales de l'artère cervicale profonde, et un riche plexus veineux dans lequel se jettent les veines extra-rachidiennes postérieures, et d'autre part les branches d'origine de la veine jugulaire postérieure de Walther.

3° L'espace celluleux *intermédiaire* est compris entre le plan des complexus en avant et le plan du splénius en arrière. Il s'étend en dehors jusqu'à la mastoïde, et dans cet espace peuvent se glisser les fusées purulentes d'origine mastoïdienne; il contient également un plexus veineux.

MUSCLES DU THORAX

De nombreux muscles prennent leurs insertions sur la cage thoracique, mais nous classerons dans le groupe des muscles du thorax seulement ceux qui tapissent ou complètent le squelette thoracique.

Parmi les muscles de la *première catégorie* : *a)* les uns, tels que le grand pectoral, se portent du thorax à l'humérus et sont moteurs du bras; ils appartiennent alors aussi bien à la musculature du membre supérieur qu'à celle du thorax; *b)* les autres se portent du thorax au squelette de la ceinture scapulaire (clavicule et omoplate), qu'ils contribuent à fixer contre la paroi thoracique : ce sont le petit pectoral, le sous-clavier et le grand dentelé. Les pectoraux et le sous-clavier appartiennent à la région antérieure et supérieure du thorax; le grand dentelé à la région latérale du thorax.

Dans les muscles de la *deuxième catégorie* rentrent les muscles intercostaux, les muscles surcostaux, les muscles sous-costaux, le triangulaire du sternum et le muscle présternal (inconstant).

Enfin, au groupe des muscles du thorax, nous ajouterons le *diaphragme* qui, anatomiquement, forme une cloison musculo-aponévrotique mobile, interposée entre la cavité thoracique et la cavité abdominale, mais qui, physiologiquement, est un des plus importants et des plus puissants muscles moteurs de la cage thoracique.

MUSCLES PECTORAUX

Les muscles pectoraux représentent un groupe constitué par deux muscles : l'un superficiel, le *grand pectoral*; l'autre profond, le *petit pectoral*, qui s'étendent : le premier, du squelette thoracique et de la clavicule à l'humérus; le second, des côtes à l'apophyse coracoïde.

Ce sont à la fois des muscles du tronc et du membre supérieur; ils occupent la région thoracique antérieure et supérieure, et contribuent à la formation de la paroi antérieure du creux de l'aisselle.

Grand pectoral.

Le grand pectoral est un muscle large et aplati, de forme triangulaire et rayonné ; très épais à sa partie moyenne (plusieurs centimètres chez les sujets très musclés), il est mince au niveau de son bord interne, épais et tendineux au niveau de son insertion humérale. Le grand pectoral s'étend du thorax et de la clavicule à la partie supérieure de l'humérus, où il se fixe sur la lèvre externe de la coulisse bicipitale.

INSERTIONS. — Il s'insère sur la clavicule, le sternum, les cartilages costaux, la cinquième et la sixième côte, et sur le feuillet antérieur de la gaine du muscle grand droit de l'abdomen.

1° *Sur la clavicule,* ses insertions se font sur les deux tiers internes de son bord antérieur élargi en forme de face, par un enchevêtrement de courtes languettes aponévrotiques et de fibres charnues.

2° *Sur le sternum,* il se fixe sur la moitié correspondante de sa face antérieure. Ses insertions se font par des fibres tendineuses; les faisceaux les plus superficiels et les plus internes des deux muscles s'entrecroisent sur la ligne médiane, formant ainsi un raphé aponévrotique médian présternal.

3° Les *insertions chondro-costales* se font sur la face antérieure des six premiers car-

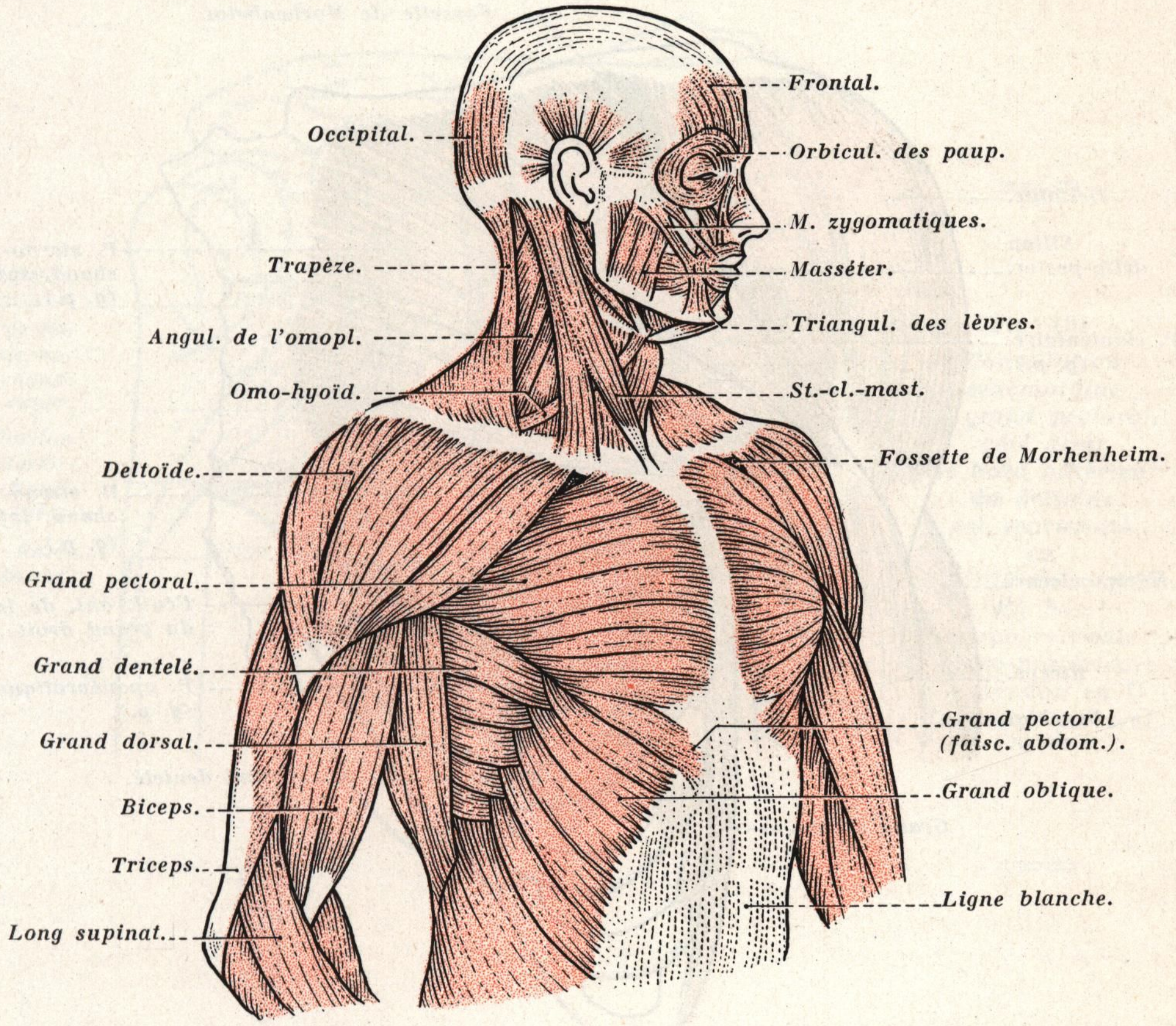

FIG. 489. — *Vue antéro-latérale droite des muscles du tronc, du bras, du cou et de la tête.*

tilages costaux et sur la face externe de l'extrémité antérieure des cinquième et sixième côtes, par l'intermédiaire de faisceaux mi-charnus, mi-aponévrotiques à disposition généralement aplatie; assez souvent on rencontre, au niveau des cinquième et sixième espaces intercostaux (exceptionnellement du quatrième), une mince lamelle charnue qui se détache de l'aponévrose de revêtement de l'espace intercostal correspondant. Minces sur les trois premiers cartilages costaux, ces faisceaux sont au contraire beaucoup plus volumineux sur les trois derniers, et les plus volumineux sont ceux qui se détachent des quatrième et cinquième cartilages costaux (voy. : fig. 492).

4° Sur le *feuillet antérieur de la gaine du grand droit,* les insertions se font par l'intermédiaire d'un court faisceau charnu, rubané, au niveau de la partie la plus haute et la plus externe de ce feuillet.

CONSTITUTION DU CORPS CHARNU. — De cette vaste surface d'insertion, les fibres charnues qui constituent le muscle convergent vers l'humérus en formant une sorte d'éventail musculaire que l'on peut schématiquement diviser en *quatre portions* par rapport à leur zone d'insertion, à savoir : une portion claviculaire, une portion sterno-chondrale supérieure, une portion sterno-chondrale inférieure, et une portion abdominale ou aponévrotique. D'autre part, si l'on envisage la constitution du muscle grand pectoral au niveau de ses insertions thoraciques, on constate que celui-ci est constitué par *deux plans* : *a)* l'un *superficiel*, épais et presque continu, est représenté par les insertions

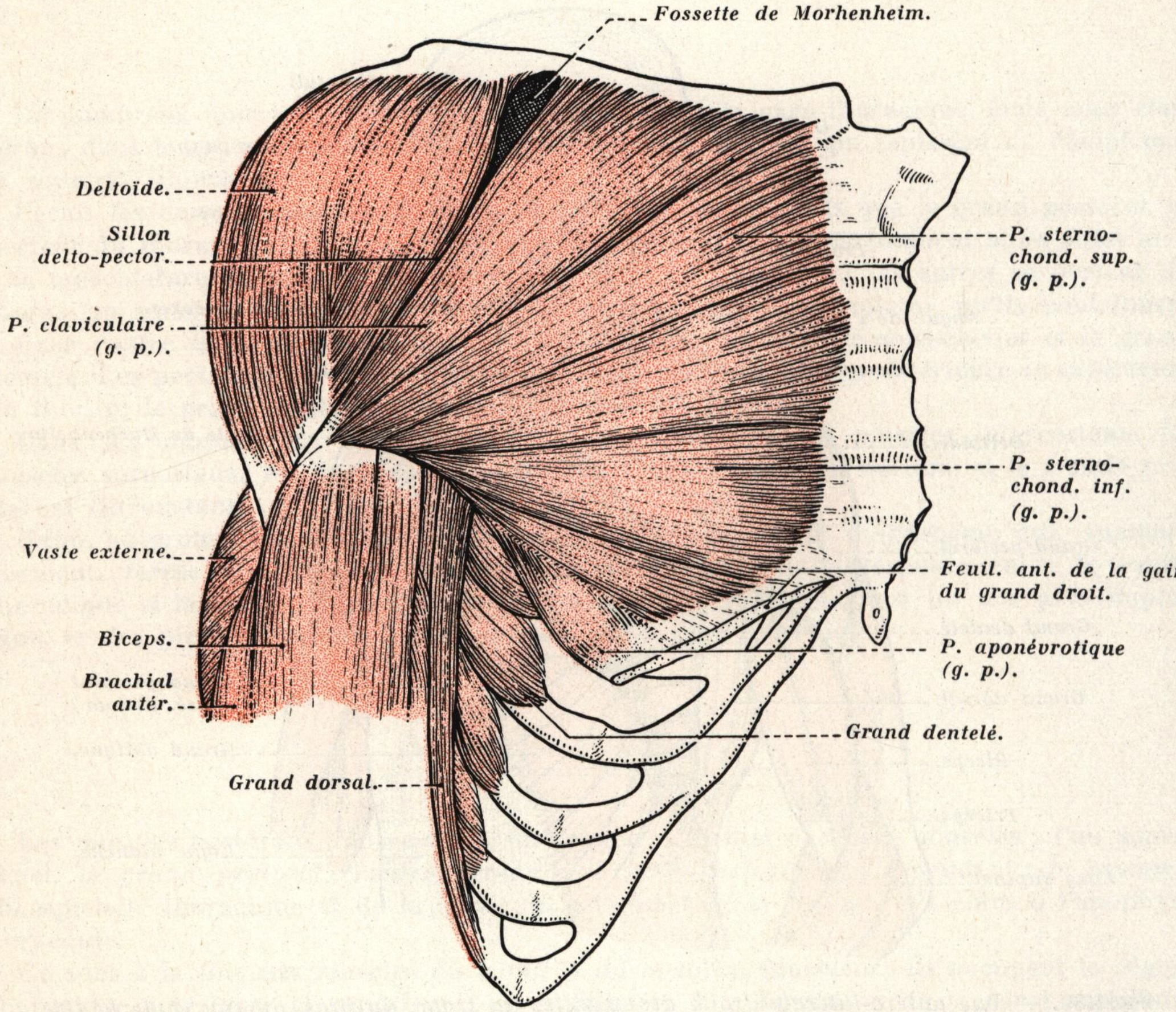

FIG. 490. — *Muscles grand pectoral, deltoïde et grand dentelé; vue antérieure, côté droit.*

claviculaire, sternale et aponévrotique du muscle; *b)* l'autre *profond*, très mince, est formé par six languettes charnues qui se détachent des six premiers cartilages costaux et des cinquième et sixième côtes, et parfois aussi de l'aponévrose de revêtement des quatrième et cinquième espaces intercostaux.

1° La *portion claviculaire* est la plus distincte de toutes; ses fibres sont obliquement descendantes.

2° La *portion sterno-chondrale supérieure* correspond à la partie du muscle insérée sur le manubrium sternal et sur les deux premiers cartilages costaux ; ses fibres se dirigent également obliquement en bas et en dehors.

Au fur et à mesure que la portion sterno-chondrale supérieure se rapproche de l'humérus, elle s'insinue sous la portion claviculaire, à tel point qu'au niveau de leurs insertions humérales, ces deux portions charnues voient leurs tendons disposés sur deux plans, l'un antérieur (portion claviculaire), l'autre postérieur (portion sterno-chondrale supérieure (voy. : fig. 491).

Entre ces deux portions, on observe souvent un interstice musculaire d'autant plus net que l'on se rapproche davantage de l'extrémité interne de la clavicule; au niveau de cet interstice, on aperçoit parfois le premier cartilage costal et l'extrémité antérieure de la première côte (voy. : fig. 491).

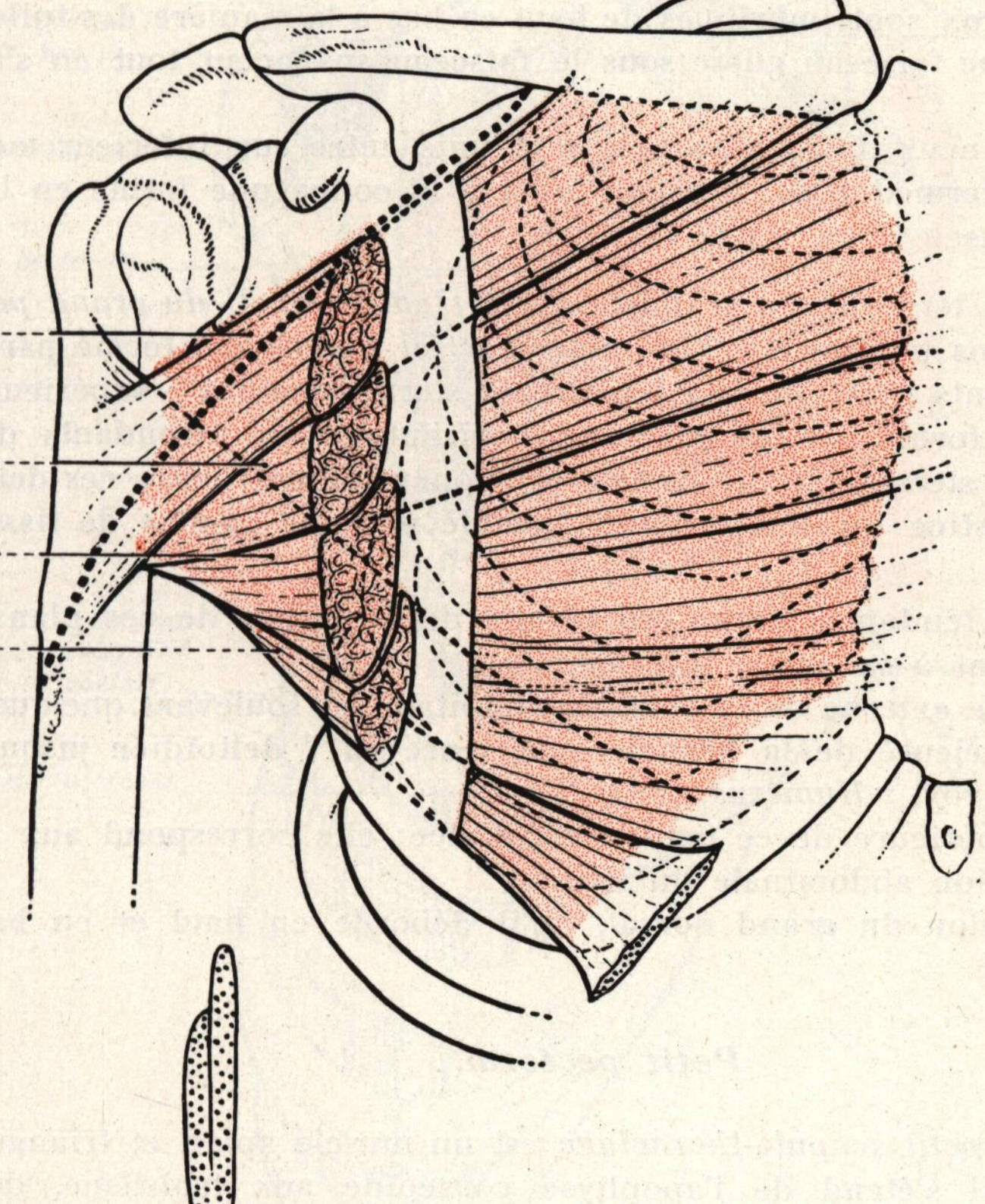

FIG. 491. *Constitution schématique du grand pectoral, côté droit* (le bord antérieur du deltoïde est représenté en pointillé noir épais). *En bas*, coupe verticale antéro-postérieure du tendon en U du grand pectoral.

3° La *portion sterno-chondrale inférieure* est représentée par les fibres nées du reste du sternum et des troisième, quatrième, cinquième et sixième cartilages costaux, ainsi que des extrémités antérieures des cinquième et sixième côtes.

Les fibres les plus supérieures ont une direction à peu près horizontale, les plus inférieures sont obliquement ascendantes en dehors, et cela d'autant plus que leur origine est située plus bas.

4° La *portion abdominale* ou *aponévrotique* naît du feuillet antérieur de la gaine du grand droit, représentée à ce niveau par l'aponévrose d'insertion antérieure du grand oblique, et ses fibres ont une direction identique aux fibres les plus inférieures de la portion précédente, c'est-à-dire qu'elles sont obliques de bas en haut et de dedans en dehors; elles sont également parallèles aux fibres du grand oblique de l'abdomen, ce muscle continuant en bas le plan du grand pectoral (voy. : fig. 489).

Ces deux dernières portions sont généralement peu distinctes l'une de l'autre, et la

portion sterno-chondro-costale inférieure ne présente pas non plus des limites bien nettes d'avec la portion sus-jacente (voy. : fig. 490).

Les fibres venues de ces deux dernières portions subissent une véritable *torsion* de dedans en dehors et de bas en haut, avant de se jeter sur leur tendon; celui-ci va se fixer sur la lèvre externe de la gouttière bicipitale, en se plaçant en arrière des tendons des deux premières portions, qu'il déborde en haut.

Sur une coupe frontale du grand pectoral, on observe très nettement la torsion des faisceaux charnus les plus inférieurs du muscle (voy. : fig. 491). Sur cette coupe on note en outre que, de haut en bas, chacun des faisceaux constitutifs du grand pectoral est plus volumineux à sa partie antérieure et inférieure qu'à sa partie postérieure et supérieure; d'autre part, ces faisceaux sont imbriqués de haut en bas à la manière des tuiles d'un toit, de telle sorte que chaque faisceau glisse sous le faisceau sus-jacent tout en s'amincissant (voy. : fig. 491).

Les deux plans tendineux ainsi constitués sont unis entre eux inférieurement par des faisceaux tendineux intermédiaires, donnant ainsi à la coupe une forme en U ouvert en haut au tendon du muscle (voy. : fig. 491).

En résumé, le tendon terminal du grand pectoral *(tendon en U du grand pectoral)*, est constitué par deux plans tendineux : l'un, antérieur ou superficiel, formé par la réunion des faisceaux descendants (portions claviculaire et sterno-chondrale supérieure); l'autre, postérieur ou profond, formé par les faisceaux horizontaux ou ascendants du reste du corps charnu (portions sterno-chondro-costale et aponévrotique); entre ces deux plans, se trouve un mince interstice (presque virtuel) comblé par une couche de tissu celluleux.

TERMINAISON. — Le tendon commun qui résulte de la fusion de ces plans tendineux est épais, principalement à sa partie inférieure.

Il s'insère sur la lèvre externe de la coulisse bicipitale, en soulevant quelques rugosités, depuis l'extrémité supérieure de la branche antérieure du V deltoïdien jusqu'au col chirurgical de l'humérus (voy. : *Humérus*, tome II).

La partie la plus supérieure de ce tendon est mince; elle correspond aux fibres charnues venues de la portion abdominale du muscle.

Il est séparé du tendon du grand dorsal, qu'il déborde en haut et en bas, par une bourse séreuse.

Petit pectoral.

Le petit pectoral ou *petit scapulo-thoracique* est un muscle aplati et triangulaire, sous-jacent au précédent. Il s'étend de l'apophyse coracoïde aux troisième, quatrième et cinquième côtes sur lesquelles il se fixe par l'intermédiaire de trois digitations.

INSERTIONS. — Le petit pectoral naît du bord supérieur et de la face externe des troisième, quatrième et cinquième côtes, et parfois aussi de la face externe du troisième cartilage costal (rarement du quatrième); ces insertions se font sur la partie la plus antérieure de ces côtes, près des articulations chondro-costales, par l'intermédiaire d'une lamelle aponévrotique, sur le bord supérieur de la côte, et par implantation directe de fibres charnues sur sa face externe, constituant ainsi trois digitations distinctes à l'origine; exceptionnellement, une quatrième digitation se détache de la sixième côte. La première digitation, c'est-à-dire celle qui se fixe sur la troisième côte et le troisième cartilage costal, est toujours la plus antérieure (voy. : fig. 492).

Chaque surface d'insertion costale présente une forme triangulaire allongée à base postérieure et à sommet antérieur (voy. : fig. 341).

Fréquemment, le petit pectoral reçoit une ou deux lamelles fibreuses qui se détachent au niveau des troisième, quatrième ou même cinquième espaces intercostaux de l'apo-

névrose de revêtement de l'intercostal externe correspondant; pour bien mettre celles-ci en évidence, il suffit d'attirer le petit pectoral en haut, en dehors et en avant; on les voit alors soulever l'aponévrose superficielle de l'espace, donnant ainsi l'impression que les insertions thoraciques du petit pectoral se font suivant une surface presque continue et linéaire disposée en marches d'escalier, depuis la troisième côte jusqu'à la cinquième.

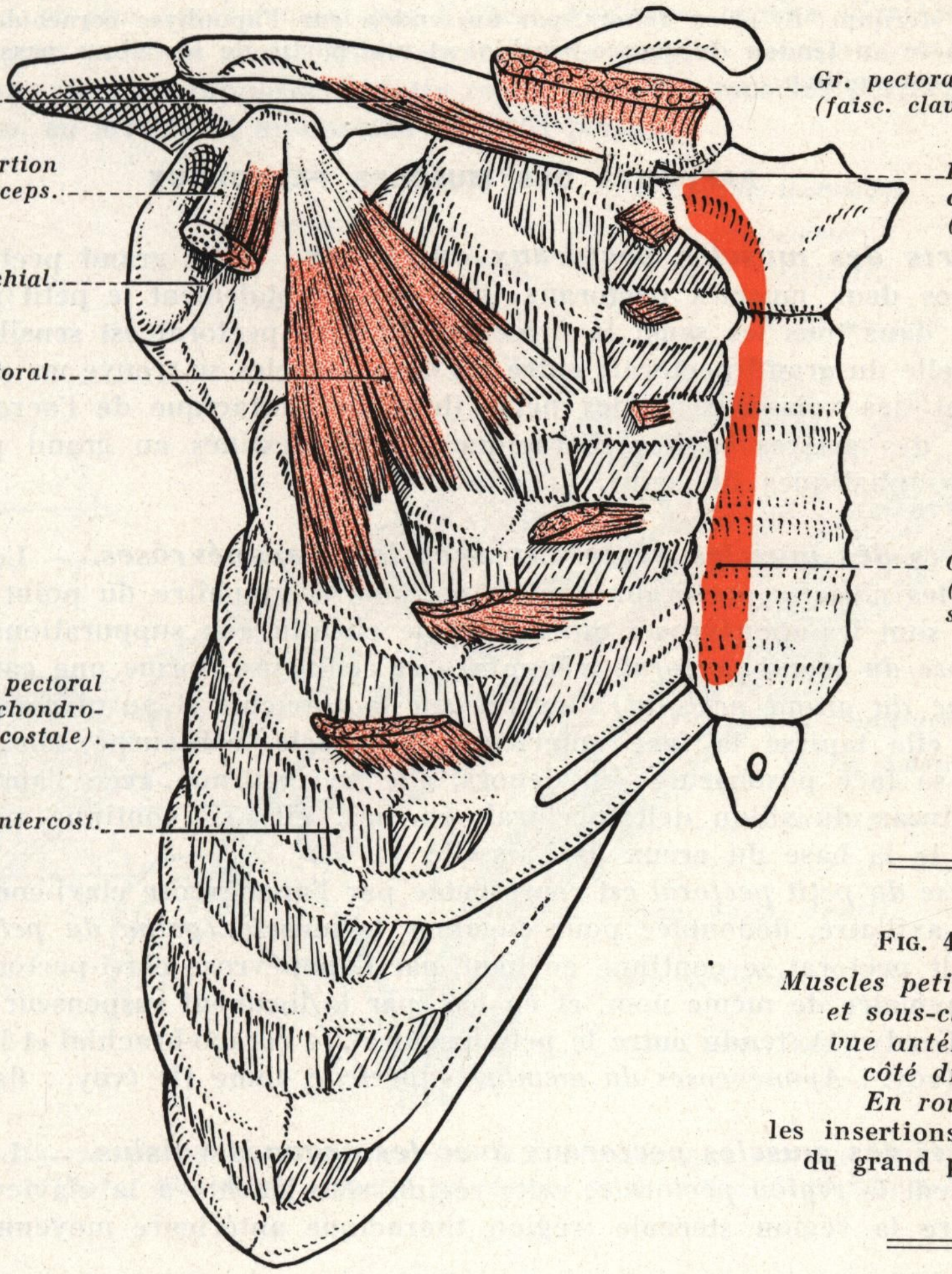

FIG. 492.
Muscles petit pectoral et sous-clavier; vue antérieure, côté droit. En rouge, les insertions sternales du grand pectoral.

TRAJET ET DIRECTION. — Les digitations d'origine se réunissent en un corps charnu, dont les fibres se dirigent obliquement en haut, en dehors et un peu en arrière, en convergeant vers le sommet de l'apophyse coracoïde; les fibres charnues du petit pectoral croisent donc perpendiculairement la direction des fibres des deux premières portions du grand pectoral; d'autre part, le muscle devient de plus en plus épais à mesure qu'il se rétrécit.

TERMINAISON. — Au corps musculaire fait suite un tendon aplati qui va s'insérer sur la moitié antérieure du bord antéro-interne (bord thoracique) de l'apophyse coracoïde, empiétant légèrement sur la face supérieure de cette apophyse; assez souvent l'insertion tendineuse est marquée par un petit tubercule *(tubercule du petit pectoral)* (voy. : *Omoplate,* tome II) (voy. : fig. 492).

Muscle costo-coracoïdien de Wood.

Ce muscle inconstant est toujours peu développé (*troisième pectoral* ou *pectoralis minimus de Grüber* ou *supracostalis anterior*) et doit être considéré comme un faisceau aberrant du petit pectoral interposé entre le bord supérieur de ce muscle et le sous-clavier.

Il se fixe : *a) en dedans,* sur la face externe du cartilage de la première côte, et parfois aussi sur la poignée du sternum; *b)* et *en dehors,* par un tendon sur l'apophyse coracoïde; assez souvent, ce tendon adhère au tendon du coraco-brachial et une partie de ses fibres passent dans le ligament acromio-coracoïdien.

RAPPORTS DES MUSCLES PECTORAUX

1° *Rapports des muscles pectoraux entre eux.* — Le grand pectoral est le plus superficiel des deux muscles pectoraux, il recouvre totalement le petit pectoral, débordant celui-ci dans tous les sens; la direction du petit pectoral est sensiblement perpendiculaire à celle du grand pectoral; entre les deux muscles se trouve un espace celluleux, où cheminent des vaisseaux et des nerfs (branche thoracique de l'acromio-thoracique, ramifications des artères petites thoraciques, nerfs destinés au grand pectoral, troncs collecteurs lymphatiques du sein).

2° *Rapports des muscles pectoraux avec leurs aponévroses.* — Les rapports aponévrotiques des muscles pectoraux sont importants à connaître du point de vue chirurgical, car ce sont les aponévroses qui tracent le chemin aux suppurations axillaires.

L'aponévrose du grand pectoral, très mince et celluleuse, forme une gaine propre à ce muscle *(gaine du grand pectoral)*; insérée sur la clavicule et au niveau de ses attaches thoraciques, elle tapisse la face antérieure du muscle, contourne son bord inférieur, puis tapisse sa face postérieure; en dehors, elle se continue avec l'aponévrose deltoïdienne au niveau du sillon delto-pectoral; en bas, elle se continue par l'aponévrose superficielle de la base du creux de l'aisselle.

L'aponévrose du petit pectoral est représentée par l'aponévrose clavi-coraco-axillaire ou clavi-pectoro-axillaire, dédoublée pour engainer le muscle *(gaine du petit pectoral)*; la gaine du petit pectoral se continue en haut, par l'aponévrose clavi-pectorale, qui tapisse l'espace triangulaire de même nom, et en bas, par le ligament suspenseur de l'aisselle ou ligament de Gerdy (1), tendu entre le petit pectoral, le coraco-brachial et la base du creux de l'aisselle (voy. : *Aponévroses du membre supérieur,* tome II) (voy. : fig. 493).

3° *Rapports des muscles pectoraux avec les organes voisins.* — Les muscles pectoraux occupent la *région pectorale*; cette région sous-jacente à la clavicule sert d'intermédiaire entre la région sternale (région thoracique antérieure moyenne) et la région deltoïdienne.

Le grand pectoral, le plus large et le plus superficiel des deux muscles, y forme schématiquement un quadrilatère musculaire qui entre en rapport :

En avant, de la superficie vers la profondeur, avec la peau, le tissu cellulaire sous-cutané, les fibres les plus inférieures du peaucier du cou à la partie tout à fait supérieure de la région; à la partie moyenne de la région, la glande mammaire recouvre le grand pectoral et en est séparée par un *espace celluleux de glissement,* improprement désigné sous le nom de bourse séreuse de Chassaignac : c'est l'*espace rétro-mammaire*; c'est à cette nappe de tissu cellulaire lâche que le sein doit sa grande mobilité sur le plan musculaire du grand pectoral.

---

(1) Anatomiste et chirurgien français (1787-1856), fut professeur à la Faculté de Médecine de Paris et membre de l'Académie de Médecine.

En arrière, les muscles pectoraux entrent en rapport: *a)* d'une part, en dedans, avec le sternum, les cartilages costaux, les six premiers espaces intercostaux, les muscles intercostaux externes et les perforantes antérieures, qui irriguent les deux muscles au niveau de la région thoracique antérieure; *b)* et d'autre part, en dehors, avec le creux de l'aisselle et son contenu, dont les pectoraux et leurs aponévroses représentent la paroi antérieure. Dans cette région, le rapport principal est constitué par le paquet vasculo-nerveux axillaire, et plus spécialement par l'artère axillaire, organe directeur du creux de l'aisselle; le petit pectoral croise antérieurement le paquet vasculo-nerveux axillaire; aussi envisagerons-nous les rapports de cette région avec les muscles pectoraux successivement au-dessus, en arrière et au-dessous du petit pectoral.

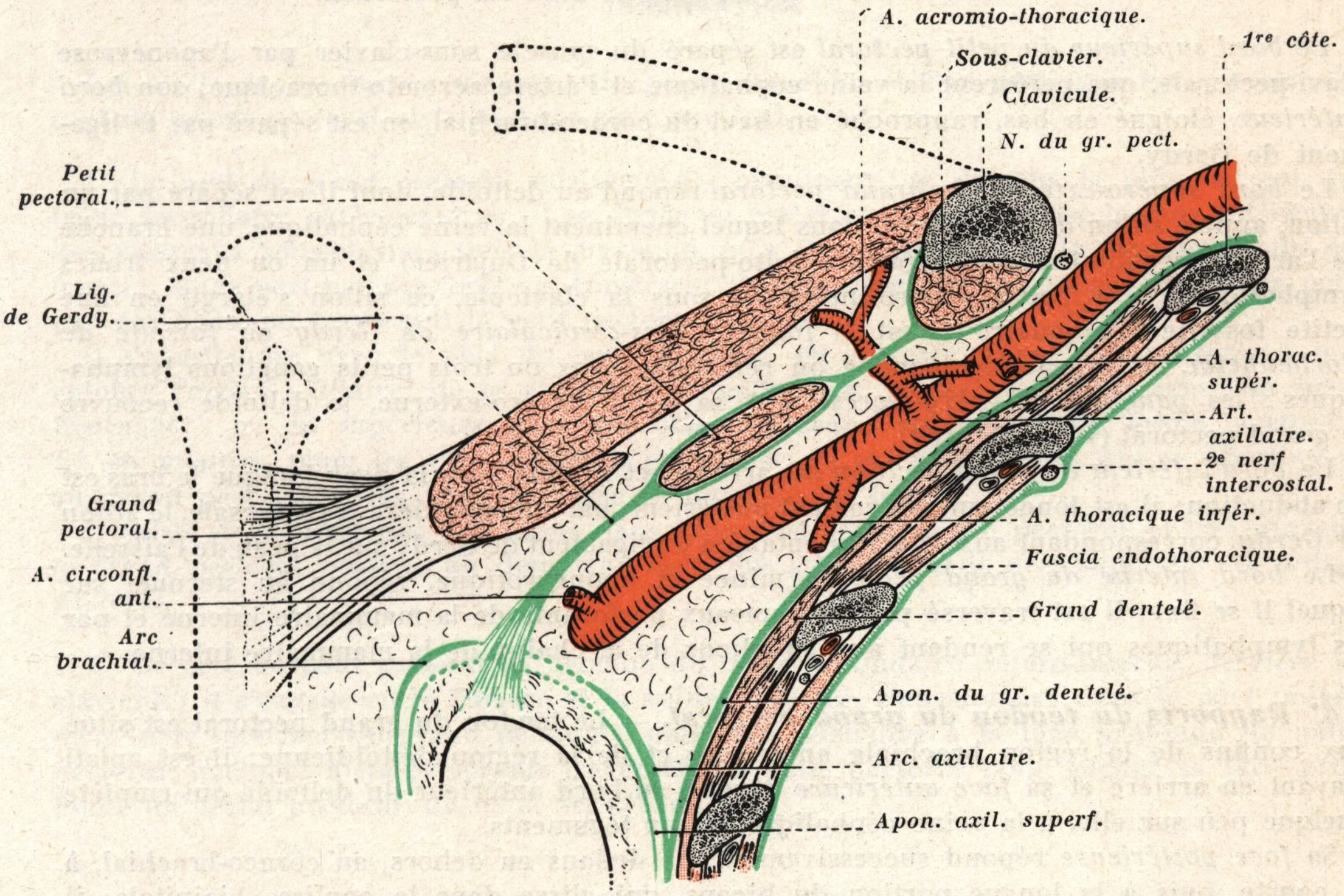

Fig. 493. — *Muscles pectoraux et aponévroses de l'aisselle vues sur une coupe frontale du creux axillaire; côté droit, segment postérieur de la coupe* (demi-schématique).

a) Au-dessus du petit pectoral, la veine axillaire, volumineuse, est située en dedans de l'artère qu'elle déborde; elle reçoit à ce niveau la veine céphalique; les troncs secondaires du plexus brachial, situés en arrière et en dehors de l'artère axillaire, ne sont qu'en rapport éloigné avec le plan des pectoraux; seul, le tronc secondaire antéro-externe tend à s'interposer entre l'artère axillaire et le petit pectoral; les nerfs des pectoraux s'anastomosent en avant de l'artère axillaire pour constituer l'anse des pectoraux; de la convexité de cette anse se détachent des filets destinés aux deux muscles.

L'artère axillaire donne à ce niveau l'artère acromio-thoracique, dont la branche thoracique se met en rapport avec les muscles pectoraux.

b) En arrière du petit pectoral, la veine axillaire est franchement en dedans de l'artère; les deux racines du nerf médian descendent obliquement de part et d'autre de l'artère, pour se réunir sur la face antérieure ou antéro-externe de cette dernière; la fusion de ces deux racines est généralement située derrière le petit pectoral, mais parfois aussi plus

bas : elle donne le nerf médian (fourche du médian); à la jonction de la racine externe du médian et du tronc secondaire antéro-externe se détache le musculo-cutané; du tronc secondaire antéro-interne se détachent de haut en bas, l'accessoire du brachial cutané interne, le brachial cutané interne et le cubital.

Le canal collatéral veineux est situé en dehors de l'artère, et croise la face profonde du tendon du petit pectoral.

c) Au-dessous du petit pectoral, on rencontre, disposés de dehors en dedans, mais sur des plans différents, le musculo-cutané, le médian, qui est l'organe le plus près du plan des pectoraux, l'artère axillaire, le cubital, la veine axillaire et le brachial cutané interne.

Signalons enfin la présence à ce niveau des ganglions axillaires dont les groupes huméral, central et sous-claviculaire entrent en rapport avec les pectoraux.

Le *bord supérieur du petit pectoral* est séparé du muscle sous-clavier par l'aponévrose clavi-pectorale, que perforent la veine céphalique et l'artère acromio-thoracique; son *bord inférieur,* éloigné en bas, rapproché en haut du coraco-brachial, en est séparé par le ligament de Gerdy.

Le *bord supéro-externe du grand pectoral* répond au deltoïde, dont il est séparé par un sillon, appelé *sillon delto-pectoral,* dans lequel cheminent la veine céphalique, une branche de l'artère acromio-thoracique (artère delto-pectorale de Dujarier) et un ou deux troncs lymphatiques; à sa partie supéro-interne et sous la clavicule, ce sillon s'élargit en une petite fossette triangulaire : c'est la *fossette sous-claviculaire de Gerdy* ou *fossette de Morhenheim,* au niveau de laquelle on rencontre deux ou trois petits ganglions lymphatiques : les *ganglions d'Aubry-Morestin.* A sa partie inféro-externe, le deltoïde recouvre le grand pectoral (voy. : fig. 489).

Le *bord inférieur du grand pectoral* est arrondi, et saillant sous la peau lorsque le bras est en abduction; il est longé, sur son versant postérieur, par une gouttière transversale, le *sillon de Gerdy,* correspondant aux attaches cutanées du ligament de Gerdy sur la peau de l'aisselle.

Le *bord interne du grand pectoral,* mince et aponévrotique, répond au sternum sur lequel il se fixe; il est traversé par les rameaux perforants de la mammaire interne et par les lymphatiques qui se rendent aux ganglions de la chaîne de la mammaire interne.

4° ***Rapports du tendon du grand pectoral.*** — Le tendon du grand pectoral est situé aux confins de la région brachiale antérieure et de la région deltoïdienne; il est aplati d'avant en arrière et sa *face antérieure* répond au bord antérieur du deltoïde qui empiète quelque peu sur elle, à la veine céphalique et aux téguments.

Sa *face postérieure* répond successivement, de dedans en dehors, au coraco-brachial, à la courte, puis à la longue portion du biceps, qui glisse dans la coulisse bicipitale; il est séparé des tendons d'insertion des muscles grand dorsal et grand rond par une bourse séreuse, allongée verticalement, dite *bourse séreuse du grand pectoral*; cette dernière sépare également le tendon du grand pectoral du versant antéro-externe du tendon de la longue portion du biceps.

Son *bord supérieur* répond à l'interstice celluleux sous-deltoïdien, compris entre le deltoïde et le col chirurgical de l'humérus; il répond au cercle des circonflexes, aux branches les plus inférieures du nerf circonflexe et au bord inférieur de la bourse séreuse sous-deltoïdienne.

Son *bord inférieur,* après avoir croisé la face antérieure de la longue portion du biceps, se loge dans le dièdre formé par ce muscle avec le tendon du deltoïde.

VASCULARISATION

Les *Artères* des pectoraux proviennent : *a)* principalement des branches thoraciques de l'artère axillaire, et plus spécialement de l'acromio-thoracique, dont la *branche thoracique* représente l'*artère principale du grand pectoral,* de la thoracique inférieure ou

mammaire externe, de la thoracique supérieure et des artères petites thoraciques; *b)* de la mammaire interne par ses rameaux perforants et parasternaux; *c)* et accessoirement, des rameaux perforants latéraux des artères intercostales (destinés plus spécialement au petit pectoral), et de l'artère delto-pectorale de Dujarier.

Hormis les artérioles issues de l'artère delto-pectorale, toutes les artères du grand pectoral pénètrent le muscle par sa face profonde; la portion claviculaire de ce muscle possède parfois une circulation indépendante de celle des autres portions.

Le grand pectoral possède des anastomoses intramusculaires importantes.

INNERVATION

Les *Nerfs* des pectoraux viennent du plexus brachial et l'on distingue *deux nerfs* : le nerf du grand pectoral et le nerf du petit pectoral.

1° Le **nerf du grand pectoral,** relativement volumineux, se détache le plus souvent du tronc secondaire antéro-externe, il se dirige en bas et en dedans, croise la face antérieure des vaisseaux sous-claviers sous la clavicule, puis il se distribue à la face profonde du muscle, d'une part par des filets qui traversent l'aponévrose clavi-pectorale, et d'autre part par des filets qui traversent le petit pectoral.

Il s'anastomose avec le nerf du petit pectoral, en formant *l'anse des pectoraux,* qui entoure l'artère axillaire; de la convexité de cette anse partent des filets que l'on peut distinguer : *a)* en *supérieurs,* pour les deux faisceaux supérieurs du grand pectoral; *b)* en *moyens,* pour les deux muscles pectoraux; *c)* et en *inférieurs,* qui se distribuent au grand pectoral après avoir traversé le ligament de Gerdy.

Il existe de nombreuses variations dans l'innervation du grand pectoral, et très souvent le grand pectoral possède un deuxième nerf plus grêle : c'est le *nerf supérieur du grand pectoral.*

2° Le **nerf du petit pectoral** se détache du tronc secondaire antéro-interne, derrière la clavicule; il s'engage entre l'artère et la veine axillaire, s'anastomose avec le nerf précédent (nerf inférieur du grand pectoral), puis il se distribue à la face profonde du petit pectoral; quelques filets perforants traversent le petit pectoral pour gagner la face profonde du grand pectoral, où ils se terminent.

ACTION

Grand pectoral. — 1° *Prenant son point fixe sur le thorax,* le grand pectoral est *adducteur* et *rotateur interne du bras*; il attire le bras en dedans, en bas et en avant lorsque celui-ci est en abduction; il produit une rotation interne du bras lorsque celui-ci est primitivement en rotation externe.

2° *Prenant son point fixe sur l'humérus,* il soulève le tronc et agit dans le rétablissement sous l'action des deux membres supérieurs et dans l'acte de grimper : c'est le *muscle des grimpeurs.*

Petit pectoral. — 1° Prenant son *point fixe sur les côtes,* il abaisse le moignon de l'épaule, et dans ce mouvement l'angle inférieur de l'omoplate se rapproche de la ligne médiane.

2° Prenant son *point fixe sur l'omoplate,* il est élévateur des côtes, et devient ainsi un muscle inspirateur accessoire.

Les deux muscles agissant simultanément portent le moignon de l'épaule en haut et en avant, et impriment par ce fait une voussure dorsale à la région scapulaire.

MUSCLE SOUS-CLAVIER

Le muscle sous-clavier est un muscle court, allongé, semi-fusiforme, tendu entre la face inférieure de la clavicule et la première côte; caché sous la clavicule, le muscle est dirigé obliquement en haut et en dehors.

INSERTIONS. — Il s'insère par un tendon sur la face supéro-externe du cartilage costal de la première côte, et sur la partie adjacente de la face supérieure de cette côte; les insertions les plus internes du muscle apparaissent entre les plans antérieur et postérieur du ligament costo-claviculaire (voy. : fig. 320 et 326). Le tendon se prolonge assez loin à la face inférieure du muscle.

TERMINAISON. — Le corps charnu, issu du versant supérieur de ce tendon, se termine par des fibres charnues et tendineuses sur la partie moyenne de la face inférieure de la clavicule, dans la *gouttière du sous-clavier* (voy. : fig. 492).

RAPPORTS. — Sous-jacent à la clavicule comme son nom l'indique, le muscle est compris dans une gaine ostéo-fibreuse, la *gaine du sous-clavier*, constituée par un dédoublement de l'aponévrose clavi-coraco-axillaire de Richet, dont les deux feuillets d'origine s'insèrent sur la clavicule, au niveau des lèvres antérieure et postérieure de la gouttière du sous-clavier (voy. : fig. 493).

Par l'intermédiaire de cette gaine fibreuse, le muscle répond : *en bas*, à l'*espace clavi-coraco-costal* dans lequel s'engagent l'artère sous-clavière pour devenir artère axillaire, sa veine satellite (en avant de l'artère), des troncs collecteurs lymphatiques (tronc sous-clavier), les branches du plexus brachial et le nerf du grand pectoral ; *en avant*, au ligament coraco-claviculaire interne, au grand pectoral et à la partie supérieure de l'espace delto-pectoral, qui forme à ce niveau la fossette de Morhenheim; en *arrière*, il est longé par la grosse veine sous-clavière; et *en haut*, il répond à la face inférieure de la clavicule.

VASCULARISATION. — Le muscle sous-clavier reçoit ses artères : *a)* principalement, de la scapulaire supérieure, branche de la sous-clavière; cette artère lui envoie assez souvent dans son trajet rétro-claviculaire une courte branche *(artère du sous-clavier)* ; *b)* accessoirement, de la branche thoracique de l'acromio-thoracique, et de la thoracique supérieure; *c)* parfois, mais rarement, l'origine de l'axillaire lui fournit quelques fines artérioles.

INNERVATION. — Le sous-clavier est innervé par le *nerf du sous-clavier*, branche du plexus brachial; ce nerf, très grêle, se détache le plus souvent de la branche antérieure du tronc primaire supérieur, il envoie une anastomose au nerf phrénique à la base du cou, puis il pénètre le muscle par sa face postérieure et à sa partie moyenne.

ACTION. — Prenant son *point fixe sur la première côte*, il abaisse la clavicule, partant le moignon de l'épaule; et comme tel il agit comme auxiliaire du petit pectoral.

2° Prenant son *point fixe sur la clavicule*, il élève la première côte et devient inspirateur accessoire.

GRAND DENTELÉ

Le grand dentelé ou *serratus magnus* ou *grand scapulo-thoracique* est un muscle large, mince, aplati et rayonné, appliqué contre la face latérale du thorax sur la convexité de laquelle il se moule.

De forme quadrilatère, plus large en avant qu'en arrière, il s'étend des neuf ou dix premières côtes à la face antérieure du bord spinal de l'omoplate; il est donc, par ses insertions, scapulo-thoracique.

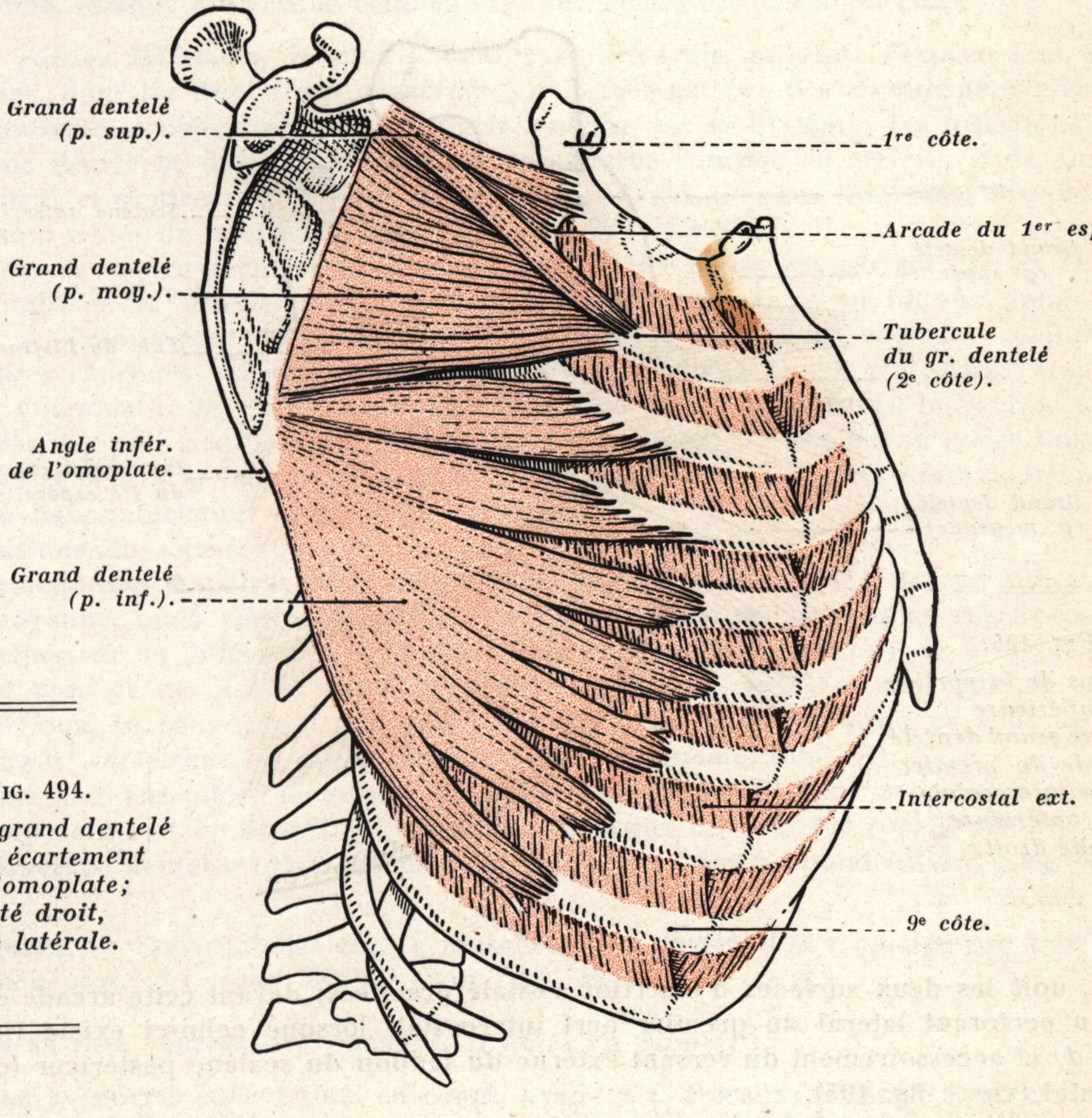

FIG. 494.

Muscle grand dentelé après écartement de l'omoplate; côté droit, vue latérale.

INSERTIONS ET CONSTITUTION. — Le grand dentelé s'insère, par des digitations musculaires distinctes mi-charnues, mi-tendineuses, sur la face externe des neuf premières côtes (parfois de la dixième), en arrière des insertions du petit pectoral ou petit scapulo-thoracique.

Ses insertions costales dessinent sur la face latérale du thorax une ligne dentelée courbe à convexité antérieure; les digitations des sixième et septième côtes sont les plus antérieures, et leurs insertions atteignent parfois les cartilages de ces côtes.

On distingue au muscle grand dentelé *trois portions* : supérieure, moyenne et inférieure, au niveau desquelles les faisceaux charnus présentent des directions différentes;

assez souvent même ces trois portions sont séparées les unes des autres par un interstice celluleux plus ou moins apparent; celui qui sépare les portions moyenne et inférieure n'est pas constant.

1° La **portion supérieure,** généralement bien distincte et parfois isolée du reste de la masse charnue, se détache : *a)* de la face supérieure et du bord externe de la première côte (insertion inconstante), en dehors de la crête supérieure de cette côte; en avant ses insertions atteignent la gouttière de l'artère sous-clavière; — *b)* de la face supéro-externe de la deuxième côte, près de son bord inscrit, sur une saillie plus ou moins en relief appelée *tubercule du grand dentelé* (voy. : fig. 328 et 329); — *c)* de la convexité d'une arcade aponévrotique, dite *arcade du premier espace intercostal*; cette arcade, concave

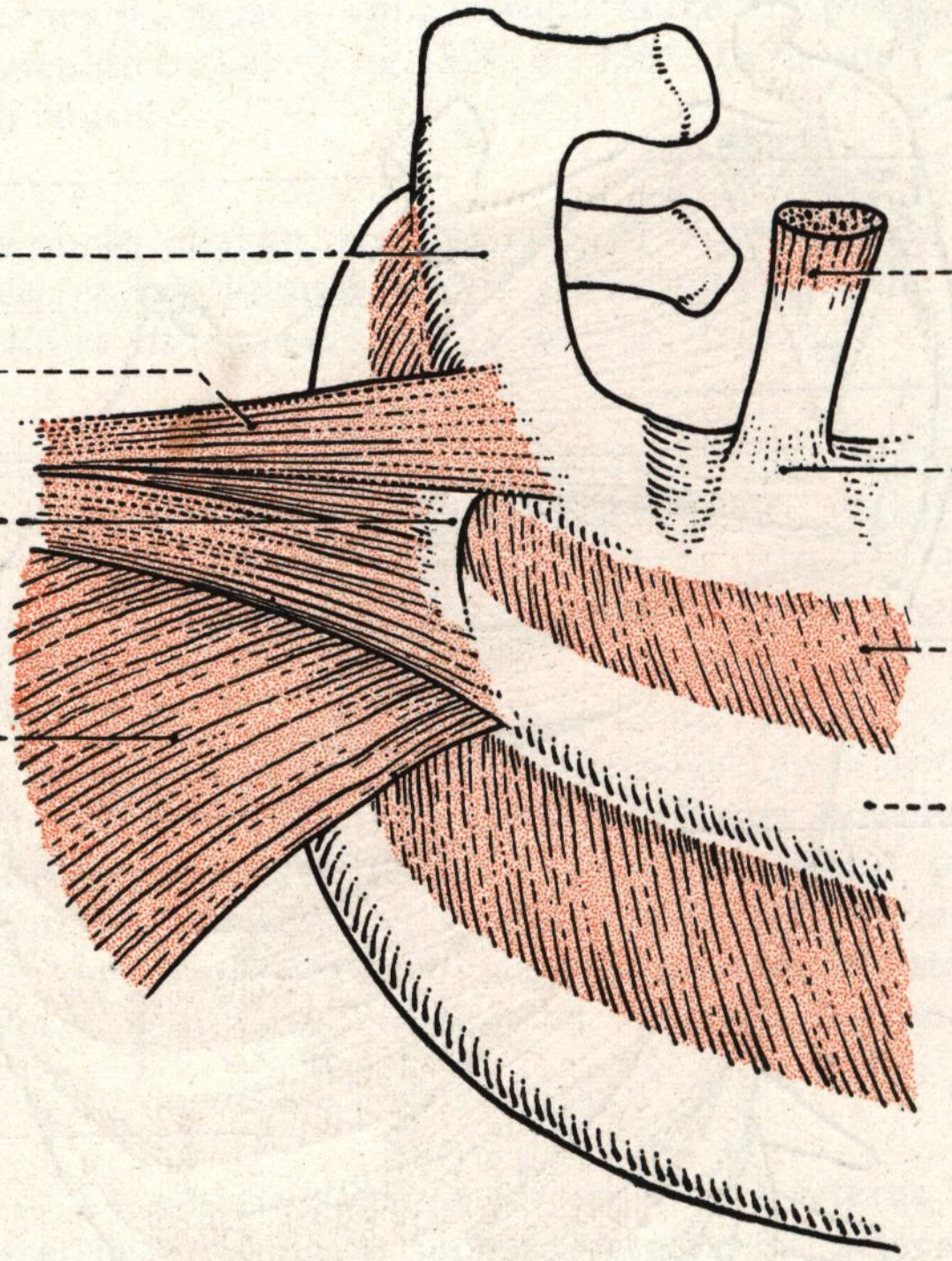

FIG. 495.
Insertions de la portion supérieure du muscle grand dentelé et arcade du premier espace intercostal; vue antérieure, côté droit.

en avant, unit les deux surfaces d'insertion costale précitées; devant cette arcade émerge le rameau perforant latéral du premier nerf intercostal, lorsque celui-ci existe (inconstant); — *d)* et accessoirement du versant externe du tendon du scalène postérieur (origine inconstante) (voy. : fig. 495).

Les fibres charnues issues de cette origine se portent en haut et en arrière pour se terminer sur la face antérieure de l'omoplate, au niveau d'une petite surface triangulaire étroite, à base supérieure, située vers l'angle supérieur, près du bord spinal de l'os; les fibres les plus supérieures de cette portion adhèrent à l'angulaire de l'omoplate.

Dans son ensemble, cette portion affecte la forme d'un triangle à base costale et à sommet scapulaire, parfois divisé en deux digitations par un étroit interstice celluleux.

2° La **portion moyenne,** plus large, mais plus mince que la précédente, se fixe par trois digitations aplaties sur la face externe des deuxième, troisième et quatrième côtes; la ligne d'insertion costale est oblique en bas et en avant (voy. : fig. 494).

La digitation qui se fixe à la deuxième côte s'insère un peu en arrière et en dehors de celle qui appartient à la portion supérieure, c'est-à-dire à la face supéro-externe de la côte, en arrière du tubercule du grand dentelé, et assez près du bord circonscrit de la côte (voy. : fig. 495).

Les fibres charnues qui se détachent de ces insertions se portent en arrière et en bas pour se fixer, par de courtes fibres aponévrotiques, sur la face antérieure de l'omoplate suivant une surface très étroite, presque linéaire (2 à 3 millimètres de large), le long du bord interne de cet os, en dedans des insertions du sous-scapulaire.

Dans son ensemble, cette deuxième portion affecte, à l'inverse de la précédente, la forme d'un triangle à base scapulaire et à sommet costal.

Toujours bien séparée de la première portion, elle est parfois difficilement isolable de la troisième, lorsque l'interstice celluleux qui les sépare est peu apparent.

3° La **portion inférieure,** la plus volumineuse des trois, présente l'aspect d'un éventail musculaire, dont les digitations s'insèrent sur la face externe des cinquième, sixième, septième, huitième et neuvième côtes, et parfois même sur la dixième; les insertions de ces digitations décrivent dans leur ensemble une courbe concave en arrière; et de plus, elles s'imbriquent et s'entrecroisent avec celles du grand oblique; les insertions les plus antérieures sont celles de la sixième côte (voy. : fig. 341 et 494).

Les trois ou quatre dernières digitations, c'est-à-dire celles qui partent des sixième, septième, huitième et neuvième côtes, reçoivent parfois un faisceau fibreux aplati qui se détache de l'aponévrose de revêtement des muscles intercostaux externes voisins.

Les fibres charnues qui partent de ces insertions costales convergent vers l'angle inférieur de l'omoplate : les supérieures sont descendantes; les moyennes, horizontales; et les inférieures, les plus nombreuses, ascendantes; elles se fusionnent en un corps musculaire épais, qui se fixe à la face antérieure de l'omoplate, sur une petite surface triangulaire étroite, à base inférieure, qui occupe l'angle inférieur de cet os, au-dessous et en dedans des insertions du sous-scapulaire.

Les insertions scapulaires du muscle grand dentelé sont très étroites au niveau de la partie moyenne, mais elles s'élargissent au fur et à mesure qu'elles se rapprochent des angles supérieur et inférieur de l'omoplate, et, comme nous venons de le décrire, elles dessinent près de ces angles deux surfaces triangulaires; celles-ci sont parfois séparées des insertions du sous-scapulaire en dehors par deux petites crêtes : ce sont les *crêtes supérieure et inférieure du grand dentelé* (voy. : *Omoplate,* tome II).

Vu dans son ensemble, le muscle grand dentelé représente un vaste corps charnu de forme trapézoïde, et en écartant l'omoplate du thorax on peut lui considérer une grande base thoracique dentelée (d'où son nom) et une petite base scapulaire (voy. : fig. 494).

RAPPORTS. — Superficiellement, le muscle est recouvert d'une *aponévrose* très mince, c'est l'*aponévrose du grand dentelé* (voy. : fig. 493).

1° Par sa **face superficielle,** convexe, il entre en rapport :

a) DANS SA MOITIÉ SUPÉRIEURE, en avant, avec les pectoraux; il forme avec ces muscles un angle dièdre ouvert en dehors : c'est l'*espace interserrato-pectoral,* qui correspond à la partie antéro-interne du creux axillaire; en arrière, avec le sous-scapulaire et les muscles petit et grand ronds; ceux-ci se déplacent sur le grand dentelé dans les mouvements de glissement ou de bascule de l'omoplate, grâce à un espace celluleux lâche interposé : c'est l'*espace interserrato-scapulaire.*

Entre ces deux espaces, le grand dentelé répond au creux de l'aisselle, dont il constitue la paroi interne; sur le muscle cheminent le nerf du grand dentelé, compris dans un dédoublement de son aponévrose, l'artère mammaire externe ou thoracique inférieure, sa chaîne ganglionnaire et la branche thoracique de la scapulaire inférieure, ou artère thoracique longue de Merkel.

Au sommet de la pyramide axillaire, le paquet vasculo-nerveux de l'aisselle repose à sa sortie de l'espace clavi-coraco-costal sur la première digitation du grand dentelé.

b) Dans sa moitié inférieure, il est recouvert : en avant, par les téguments; en arrière, par le grand dorsal.

Au-dessous du grand pectoral, le muscle grand dentelé présente *quatre digitations* qui

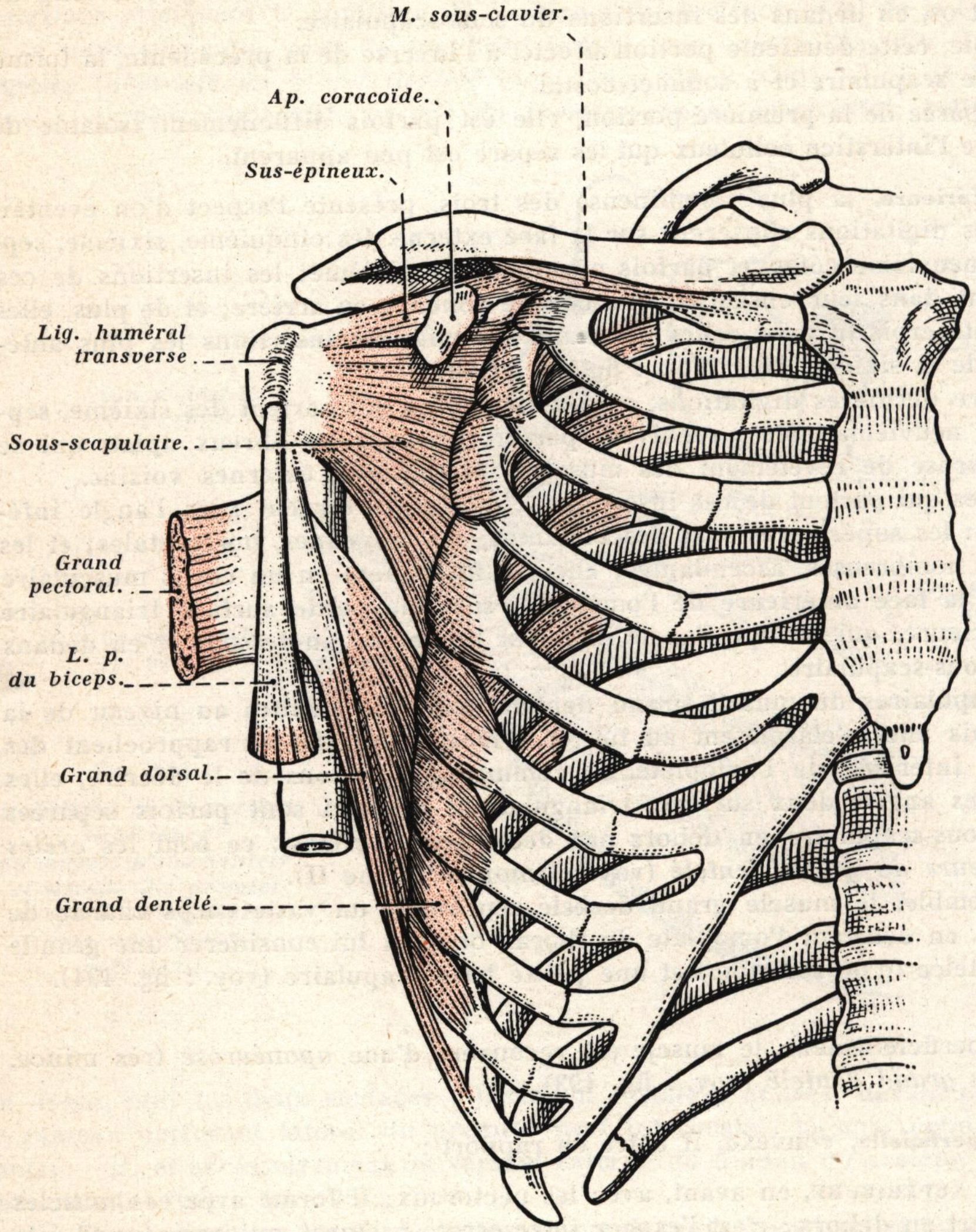

Fig. 496. *Muscle grand dentelé, ses rapports sur une vue antérieure du thorax.*

font saillie sous la peau : la plus volumineuse est la plus supérieure; elle est placée immédiatement au-dessous du bord inférieur du grand pectoral, où elle semble prolonger le bord inféro-externe du muscle; la plus inférieure se perd sous le grand dorsal. Ces quatre digitations dessinent sous la peau de la paroi latérale du thorax quatre saillies anguleuses dont la pointe est tournée en avant. La ligne en zig-zag qu'elles déterminent est désignée sous le nom de *ligne de Gerdy*; elle est située un peu en avant de la ligne axillaire (voy. : fig. 489).

2° Par sa **face profonde,** concave, il répond aux neuf ou dix premières côtes et aux espaces intercostaux correspondants; il recouvre ainsi les muscles intercostaux externes et leurs aponévroses, le scalène postérieur à sa terminaison, et le petit dentelé postérieur et supérieur.

Il est séparé de la paroi thoracique par un deuxième espace de glissement, l'*espace interserrato-thoracique,* au niveau duquel s'effectuent la plupart des mouvements de l'épaule sur le thorax.

3° Son **bord supérieur,** presque horizontal, est croisé par l'omo-hyoïdien et le paquet vasculo-nerveux axillaire.

4° Son **bord inférieur,** fortement oblique, est sous-jacent au grand dorsal.

5° Son **bord postéro-interne** ou **scapulaire** répond : *a)* en dedans, au bord spinal de l'omoplate, partant aux insertions musculaires de ce bord, c'est-à-dire à l'angulaire de l'omoplate et au romboïde; *b)* en dehors, au muscle sous-scapulaire et à son aponévrose de revêtement.

6° Son **bord antéro-externe** ou **thoracique** est convexe en avant; il présente une disposition en zig-zag et répond à la face externe des neuf premières côtes et aux espaces intercostaux correspondants (muscles intercostaux externes et aponévroses de revêtement). Au niveau des troisième, quatrième et cinquième côtes, ce bord reste à distance des digitations du petit pectoral; sur les côtes sous-jacentes (sixième, septième, huitième et neuvième), ce bord répond aux digitations d'insertion du grand oblique par l'intermédiaire de la *ligne de Gerdy* (voy. : fig. 494 et 496).

VASCULARISATION. — Les artères du grand dentelé proviennent : *a)* des branches thoraciques de l'artère axillaire, à savoir : de l'*artère mammaire externe,* de la *thoracique supérieure,* et de l'*artère thoracique longue de Merkel* ou branche thoracique de la scapulaire inférieure; toutes les branches de ces artères abordent le muscle par sa face superficielle; — *b)* de la portion verticale descendante (portion scapulaire) de la *scapulaire postérieure*; cette artère est appliquée contre la face profonde du muscle, près du bord spinal de l'omoplate; — *c)* et des branches perforantes latérales des *artères intercostales* des huit premiers espaces intercostaux; ces branches atteignent le muscle par sa face profonde.

INNERVATION. — Le *nerf du grand dentelé,* ou *nerf respiratoire externe de Charles Bell (nerf thoracique inférieur),* est issu du plexus brachial, dont il est une branche collatérale.

Ce nerf, très long, se détache de la cinquième et sixième branche cervicale; il pénètre le creux de l'aisselle en arrière des branches du plexus brachial, puis il descend verticalement sur la face superficielle du muscle, envoyant principalement par son bord postérieur des filets à chacune des digitations musculaires.

Les rameaux perforants latéraux des huitième et neuvième nerfs intercostaux fournissent également un filet nerveux au muscle grand dentelé (Dargent).

ACTION. — Par son action tonique, il applique l'omoplate contre la paroi thoracique.

Prenant son point fixe sur le thorax, il bascule l'omoplate en avant et en dehors, en même temps qu'il lui imprime, par ses puissants faisceaux inférieurs, un mouvement de rotation qui porte l'épaule en haut; il est donc *antépulseur et élévateur du moignon de l'épaule.*

Prenant son point fixe sur l'omoplate préalablement immobilisée, il élève les côtes et élargit le thorax; il devient ainsi un muscle inspirateur puissant; pour certains auteurs (Duchenne), sa portion moyenne serait également expiratrice.

MUSCLES INTERCOSTAUX

Comme leur nom l'indique, les muscles intercostaux sont des muscles étroits et minces qui sont tendus entre deux côtes voisines, et qui par ce fait occupent les *espaces intercostaux.*

Les classiques (Sappey, Tillaux, Poirier, Testut) décrivaient au niveau de chaque espace deux muscles intercostaux, l'un externe, l'autre interne, entre lesquels chemine le paquet vasculo-nerveux intercostal.

En 1894, Souligoux présenta une conception toute différente de l'espace intercostal ; pour cet auteur, la partie moyenne de l'intercostal interne est dédoublée à sa partie supérieure en deux lames musculaires, qui affectent sur les coupes la forme d'un Y, entre lesquelles glissent les vaisseaux intercostaux et le nerf intercostal (voy. : fig. 497);

Fig. 497.
Coupe verticale d'un espace intercostal à sa partie moyenne
(d'après Souligoux).

enfin, d'après Rieffel, le paquet vasculo-nerveux intercostal n'est pas contenu dans un dédoublement musculaire, mais entre les deux feuillets d'une aponévrose intermusculaire dédoublée à sa partie supérieure; la lame externe du muscle intercostal interne s'insère sur cette aponévrose, tandis que sa lame interne se fixe sur le bord interne de la gouttière costale.

Actuellement, depuis les travaux d'Eisler (1), de Delmas (2) et de Carrière (3), on reconnaît l'existence de *trois muscles intercostaux* : *externe, moyen* et *interne.*

Plus récemment, A. Hébraud (4), se basant sur des coupes histologiques en séries des espaces intercostaux de fœtus à terme, est revenu sur la question et décrit l'espace intercostal à deux muscles : l'un interne, l'autre externe, c'est-à-dire conformément à la conception ancienne de Souligoux. Pour ces auteurs, l'intercostal interne se divise à

(1) Articles et ouvrages à consulter : Eisler : *Die Muskeln des Stammes* in *Handbuch der Anatomie des Menschen* de von Bardeleben. G. Fischer, édit., Iéna, 1912.

(2) Delmas : Recherches anatomiques sur les muscles intercostaux de l'homme et de quelques mammifères. *Journal de l'Anatomie,* mars-avril 1913.

(3) C. Carrière : *Anatomie de l'espace intercostal chez l'homme.* Amédée Legrand, édit., Paris, 1920.

(4) Hébraud (André) : Etude de l'espace intercostal sur coupes histologiques en séries. *Annales d'Anatomie pathologique et d'Anatomie normale médico-chirurgicale,* décembre 1938, n° 9.

la partie supérieure de l'espace en deux chefs d'insertion pour la côte sus-jacente : l'un, externe, se fixe sur la lèvre externe de la gouttière costale et sur la face profonde de la membrane intercostale; l'autre, interne, s'insère sur la lèvre interne de la gouttière costale; cette disposition crée un véritable canal ostéo-musculaire intercostal compris entre la côte et la division en angle dièdre très aigu de l'intercostal interne; dans ce canal chemine le paquet vasculo-nerveux intercostal; nous ne saurions admettre une telle conception, car il existe chez l'homme, comme chez la plupart des mammifères, *trois muscles intercostaux.*

Chaque *espace intercostal* est un cadre ostéo-cartilagineux qui présente la forme d'un quadrilatère très allongé, convexe en dehors, plus large en arrière qu'en avant; il correspond à un *métamètre.*

Ses limites, que nous rappellerons brièvement, sont les suivantes : *en haut,* le bord inférieur de la côte sus-jacente; ce bord est arrondi à ses deux extrémités, déprimé en gouttière dans sa partie moyenne, pour former la gouttière costale dont la lèvre externe, plus ou moins tranchante, descend plus bas que la lèvre interne; *en bas,* le bord supérieur de la côte sous-jacente, mince dans son tiers postérieur, plus épais dans ses deux-tiers antérieurs; *en arrière,* le bord externe tranchant du ligament costo-transversaire supérieur; et *en avant,* les échancrures latérales du sternum, pour les six premiers espaces; l'angle dièdre compris entre les cartilages costaux, pour les quatre espaces sous-jacents, et deux arcades fibreuses (arcades de Sénac) pour les deux derniers.

Intercostal externe. — L'intercostal externe s'insère en haut sur la lèvre externe ou inférieure de la gouttière costale, par des fibres charnues auxquelles se joignent quelques fibres tendineuses; les faisceaux charnus du muscle se dirigent obliquement en bas et en avant, et cela d'autant plus obliquement qu'on les considère plus près de l'extrémité antérieure de l'espace; les muscles intercostaux externes des espaces inférieurs sont également plus obliques que ceux des autres espaces.

Le muscle se termine en se fixant sur le bord supérieur et sur le versant externe adjacent de la côte sous-jacente.

Le muscle intercostal externe n'occupe pas la totalité de l'espace intercostal : il s'étend depuis l'articulation costo-transversaire en arrière jusqu'au voisinage de l'articulation chondro-costale en avant, et c'est au niveau du deuxième espace qu'il se rapproche le plus de la ligne médiane (Carrière).

Dans la partie antérieure de l'espace intercostal, le muscle intercostal externe se prolonge par de minces bandelettes fibreuses, obliques, formant un plan aponévrotique discontinu (*ligament interchondroïde de Sébileau* ou *ligament intercostal antérieur* des auteurs allemands).

Intercostal moyen. — Le muscle intercostal moyen ou intermédiaire est situé en dedans du muscle précédent, dont il est séparé par une aponévrose, sur laquelle nous reviendrons; il n'occupe que la partie moyenne et antérieure de l'espace, il s'étend depuis le bord latéral du sternum jusqu'à la ligne axillaire moyenne, qu'il dépasse quelque peu en arrière (voy. : fig. 500).

Formé de fibres charnues obliques en bas et en arrière, il s'insère : *a)* en haut, sur la partie la plus inférieure de la gouttière costale; là où celle-ci n'existe plus, c'est-à-dire dans la partie antérieure de l'espace, le muscle se fixe sur la partie la plus inférieure de la face interne de la côte, un peu au-dessus de son bord inférieur et immédiatement en dedans des insertions de l'intercostal externe; — *b)* en bas, sur le bord supérieur de la côte et du cartilage costal sous-jacent (voy. : fig. 498 *B* et 499).

Intercostal interne. — L'intercostal interne est situé en dedans de l'intercostal moyen; il est plus mince que les intercostaux externe et moyen; son épaisseur va en diminuant d'arrière en avant.

Il s'étend depuis l'angle postérieur des côtes jusqu'à 5 ou 6 centimètres du bord correspondant du sternum; il est aponévrotique au niveau de ses insertions osseuses, musculaire dans la partie intermédiaire à ses insertions.

Il s'insère : *a)* en haut, sur la lèvre interne ou supérieure de la gouttière costale; et dans toute la partie où il n'existe pas de gouttière, sur la partie la plus inférieure de la face interne de la côte immédiatement au-dessus des insertions de l'intercostal moyen (voy. : fig. 314); ses fibres sont dirigées obliquement comme celles de l'intercostal moyen; — *b)* il se termine sur le bord supérieur de la côte sous-jacente, en dedans des insertions de l'intercostal moyen.

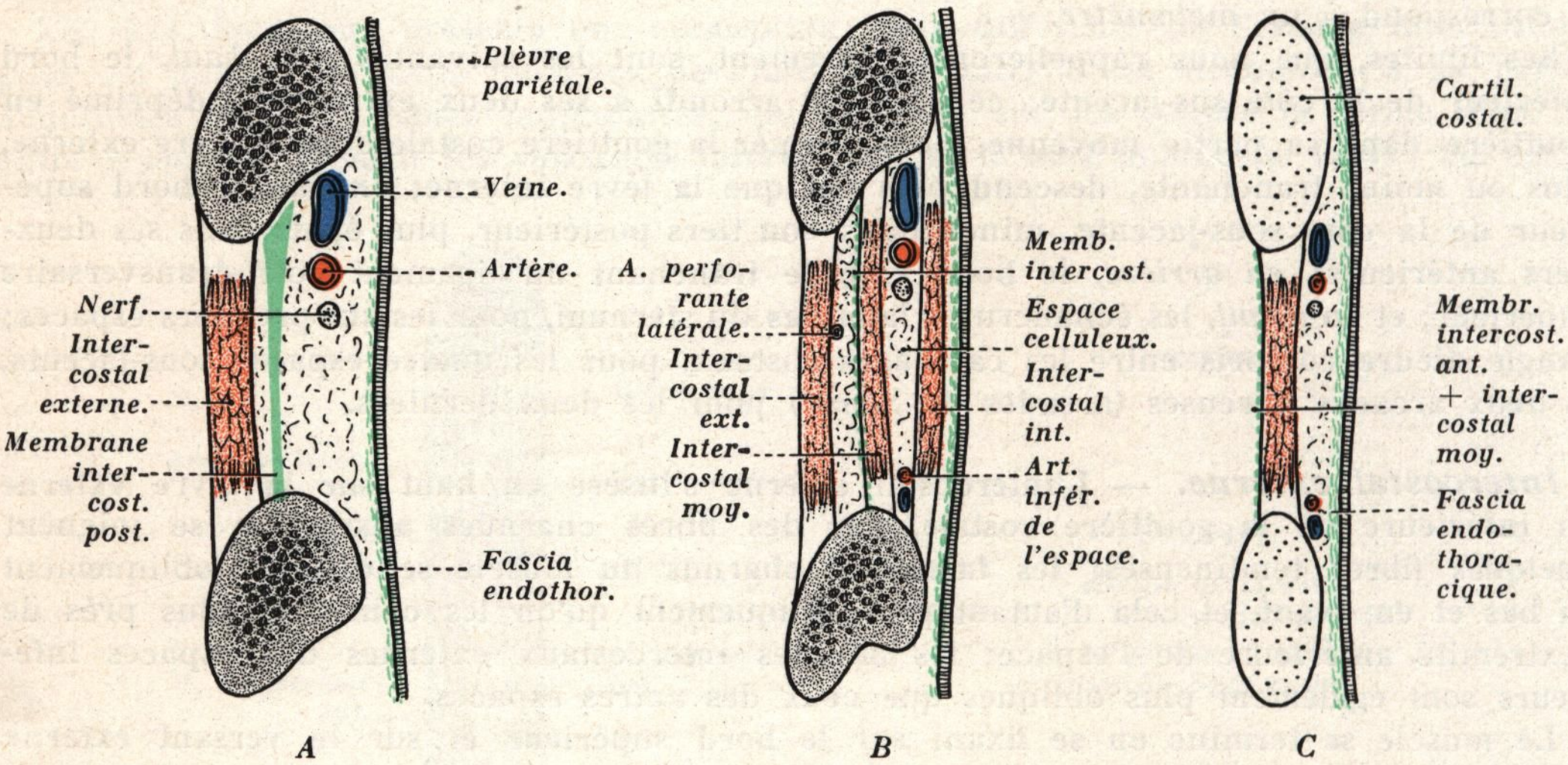

Fig. 498. — *Coupe verticale d'un espace intercostal.*
A. A sa partie postérieure. — *B.* A sa partie moyenne. — *C.* A sa partie antérieure.

Muscles intercostaux des deux premiers espaces. — Les muscles intercostaux des deux premiers espaces possèdent des caractères particuliers qu'ils tiennent à la fois de leur développement et de leurs insertions costales; cette disposition est subordonnée à la forme et à l'orientation des deux premières côtes (côtes aplaties de haut en bas), et aussi à l'absence de gouttière costale sur les deux premières côtes.

Au niveau du *premier espace,* toutes proportions gardées, et en raison de son exiguïté, l'intercostal externe est le plus développé des trois muscles intercostaux de l'espace; par contre, l'intercostal interne est très réduit; il s'étend à peine sur le tiers moyen de l'espace et l'intercostal moyen n'en occupe que le tiers antérieur.

1° L'intercostal externe du premier espace s'insère en haut sur toute l'étendue du bord circonscrit de la première côte, depuis la tubérosité costale jusqu'à l'articulation chondro-costale, et sur la face supéro-externe de cette côte, près du bord externe, en dehors des insertions des digitations supérieures des muscles grand dentelé et petit dentelé postéro-supérieur (voy. : fig. 320).

2° Les trois muscles intercostaux du premier espace se fixent en bas à la deuxième côte, dans l'ordre de la superposition de leur plan à la face supéro-externe de cette côte près de son bord inscrit; c'est-à-dire en dedans des insertions des muscles dentelés et

scalène postérieur; seul l'intercostal interne du premier espace s'attache au bord interne de la deuxième côte (voy. : fig. 329).

3° L'INTERCOSTAL EXTERNE DU DEUXIÈME ESPACE s'insère sur les trois quarts postérieurs de la face supéro-externe de la deuxième côte, et sur le bord circonscrit correspondant (voy. : fig. 329).

La présence d'une côte cervicale articulée avec la septième vertèbre fait apparaître un espace intercostal supplémentaire (premier espace); celui-ci est toujours pourvu de muscles intercostaux, mais ils ne sont qu'exceptionnellement au complet, on y rencontre plus spécialement le muscle intercostal externe.

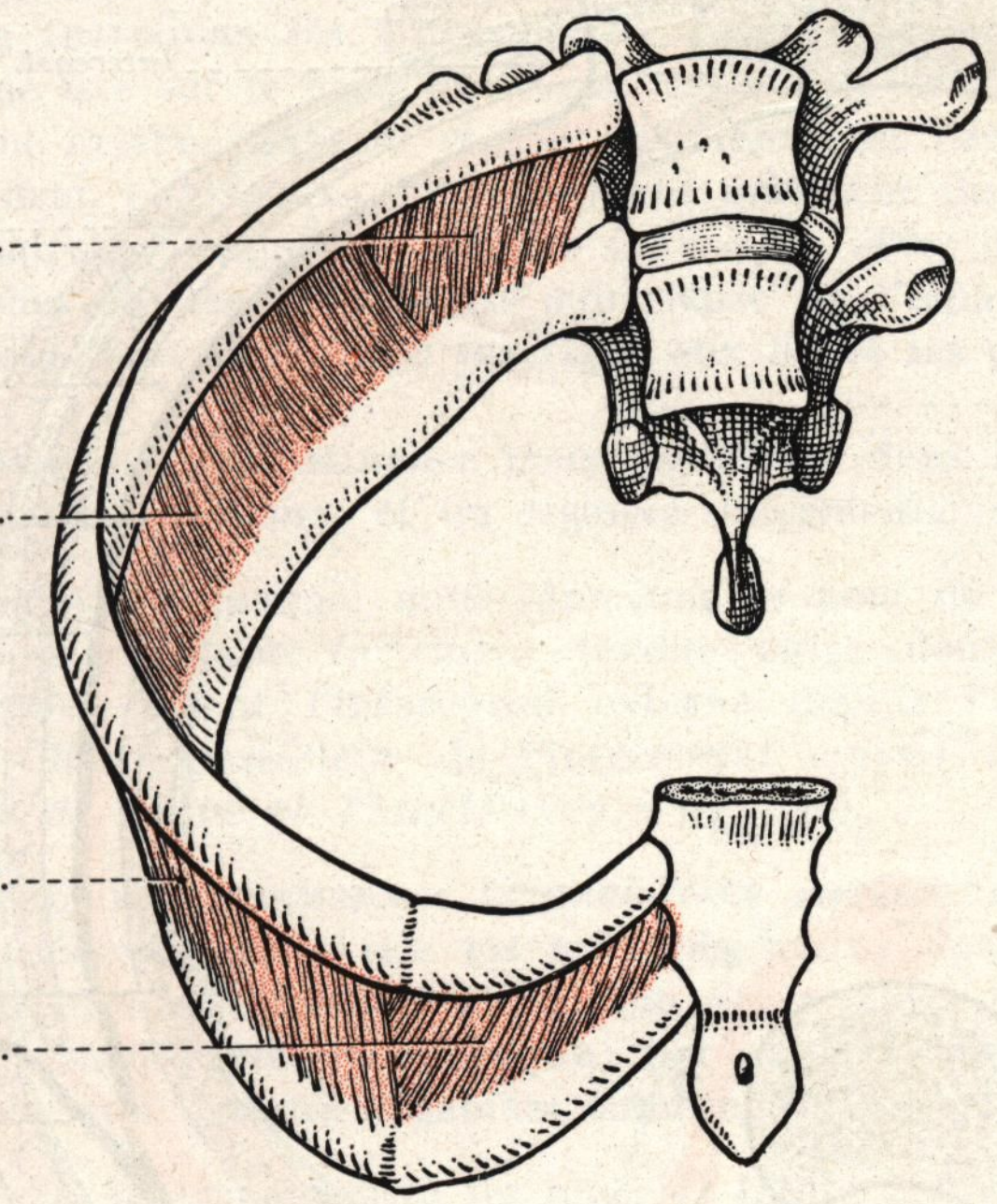

FIG. 499. *Muscles intercostaux sur une vue antérieure d'un espace intercostal droit.*

Muscles intercostaux des deux derniers espaces. — L'importance et l'étendue des muscles intercostaux des deux derniers espaces sont en grande partie fonction de la longueur des deux dernières côtes (fausses côtes).

Assez souvent, et plus spécialement dans le cas de fausses côtes courtes, il est difficile de distinguer un intercostal moyen à ces deux espaces; celui-ci est souvent absent et parfois remplacé au niveau de la partie la plus externe du onzième espace par des fibres du petit oblique de l'abdomen.

1° L'INTERCOSTAL EXTERNE DU DIXIÈME ESPACE se fixe sur le bord inférieur de la dixième côte par un mélange de fibres tendineuses et de fibres charnues; cette insertion, évidemment variable suivant la longueur de la côte, s'étend depuis l'articulation costo-transversaire (ligament interosseux) jusqu'au cartilage costal.

Obliques en bas et en dehors, les fibres du muscle se groupent le plus souvent en une série de faisceaux aplatis juxtaposés, mi-charnus, mi-aponévrotiques, variables dans leurs dimensions; ces faisceaux sont parfois isolés et distincts les uns des autres; ils se fixent sur le bord supérieur de la onzième côte jusqu'au sommet du cartilage costal.

2° L'INTERCOSTAL INTERNE DU DIXIÈME ESPACE est toujours moins étendu que le précédent, car il s'arrête généralement à 2 cm. 1/2 du ligament interosseux de l'articulation costo-transversaire.

3° L'INTERCOSTAL EXTERNE DU ONZIÈME ESPACE s'insère de la même manière que l'intercostal externe du dixième espace; mais il est extrêmement variable; c'est le plus variable des muscles intercostaux; il peut même faire défaut.

Très réduit lorsque la douzième côte est du type court, il est presque toujours constitué par trois ou quatre faisceaux plus ou moins séparés les uns des autres lorsque cette côte affecte le type long.

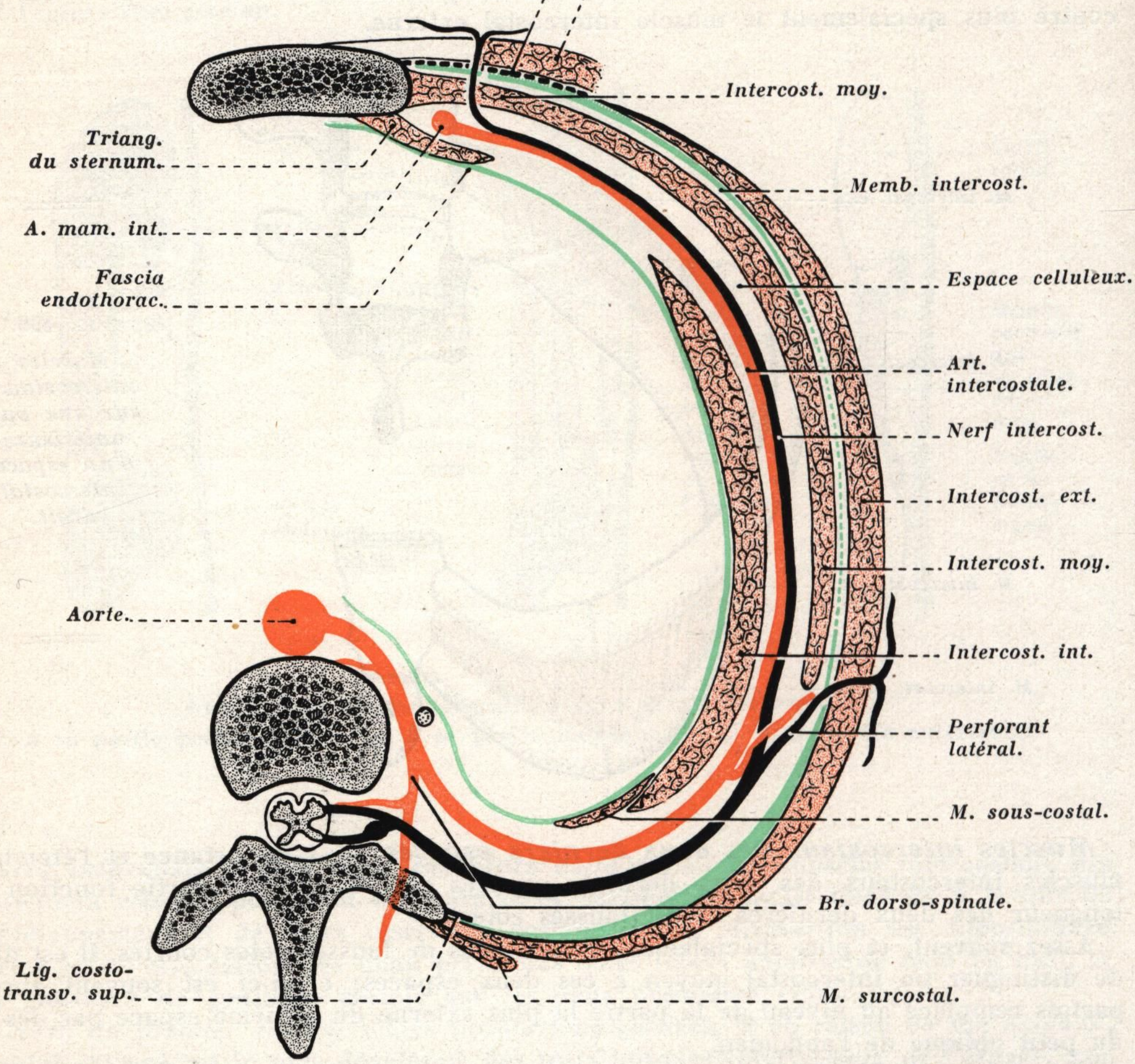

FIG. 500. — *Coupe transversale d'un espace intercostal montrant la disposition des muscles intercostaux et leurs rapports avec l'artère et le nerf intercostal; côté droit, segment inférieur de la coupe* (schématique).

Les muscles intercostaux externes des deux derniers espaces sont croisés obliquement et en sens inverse de la direction de leurs fibres par le muscle petit dentelé postéro-inférieur. Ils sont également recouverts par les derniers muscles surcostaux.

4° L'INTERCOSTAL INTERNE DU ONZIÈME ESPACE est toujours très réduit, parfois même absent; enfin il n'est pas rare qu'il soit confondu avec le onzième sous-costal.

Membrane intercostale. — Nous désignons sous le nom de *membrane intercostale* un feuillet fibro-celluleux qui comble l'espace intercostal en dedans du muscle intercostal

externe; cette membrane, interposée entre l'intercostal externe et l'intercostal moyen, s'insère : *a)* en haut, sur le bord inférieur de la côte et du cartilage correspondant, et sur le bord tranchant de la lèvre externe de la gouttière costale, entre les attaches des deux muscles précités; *b)* et en bas, sur le bord supérieur de la côte sous-jacente et de son cartilage.

Très mince dans sa partie moyenne, elle est au contraire très épaisse aux deux extrémités de l'espace; en avant, elle atteint les échancrures latérales du sternum, où elle se fixe en avant des insertions de l'intercostal moyen; en arrière, elle se perd sur le bord externe du ligament costo-transversaire supérieur; en haut (bord supérieur), elle s'insère sur le versant externe du bord inférieur de la côte sus-jacente, immédiatement au contact des insertions les plus inférieures de l'intercostal externe ; en bas (bord inférieur), elle se fixe sur le bord supérieur de la côte sous-jacente et plus spécialement sur son versant externe dans la moitié antérieure de l'espace ; enfin au niveau de l'espace interchondral, elle se fixe sur le versant antérieur du cartilage au voisinage du ligament interchondroïde auquel elle adhère (voy. : fig. 500); d'autre part, à ses deux extrémités, elle est plus épaisse à la partie supérieure de l'espace qu'à sa partie inférieure; par sa face profonde, elle donne insertion aux fibres les plus externes de l'intercostal moyen.

On peut schématiquement lui distinguer trois segments : deux segments extrêmes, l'un postérieur, l'autre antérieur, fibreux, et un segment intermédiaire ou moyen, celluleux.

1° Le SEGMENT POSTÉRIEUR, auquel nous réservons le nom de *membrane intercostale postérieure,* est épais et résistant; fortement tendue entre deux côtes voisines, cette membrane double profondément l'intercostal externe depuis l'articulation transverso-tubérositaire jusqu'au bord postérieur de l'intercostal moyen *(membrane intercostale postérieure et externe de Sauvé et Thinel)* (voy. : fig. 500).

2° Le SEGMENT ANTÉRIEUR, OU MEMBRANE INTERCOSTALE ANTÉRIEURE, présente les mêmes caractères que la précédente, mais elle est toutefois moins épaisse, elle est comprise entre l'extrémité antérieure de l'intercostal externe et le bord latéral du sternum, où elle double superficiellement l'intercostal moyen; par sa face antérieure, elle adhère au plan fibreux de l'intercostal externe (ligament interchondroïde).

3° Le SEGMENT MOYEN, interposé entre les muscles intercostaux externe et moyen, est représenté par une mince toile celluleuse condensée, qui adhère à la face externe de l'intercostal moyen.

RAPPORTS DES MUSCLES INTERCOSTAUX. — Nous décrirons successivement ses rapports : *a)* au niveau de l'espace intercostal, avec les organes de l'espace; *b)* puis sur les faces superficielle et profonde des espaces.

1° Au niveau de l'espace intercostal. Contenu de l'espace intercostal. — Chaque espace intercostal est constitué par cinq plans superposés, dont trois, musculaires, correspondent aux trois muscles intercostaux, un fibreux et un celluleux; ces cinq plans vont de la superficie vers la profondeur :

1° Un *premier plan, musculaire,* représenté par l'intercostal externe qui se continue en avant par le ligament interchondroïde de Sébileau.

2° Un *deuxième plan, fibro-celluleux,* représenté par la membrane intercostale; ce plan est exclusivement celluleux dans la partie moyenne de l'espace.

3° Un *troisième plan, musculaire,* incomplet, est formé par l'intercostal moyen, mais celui-ci n'occupe que les trois quarts antérieurs de l'espace.

4° Un *quatrième plan, celluleux* ou *espace celluleux intermusculaire,* plus large en haut qu'en bas, renferme les *vaisseaux* et les *nerfs intercostaux,* à l'exception du premier, du deuxième et du douzième nerf qui ne sont pas situés dans l'espace intercostal (voy. :

Nerfs intercostaux); ceux-ci sont placés entre les muscles intercostaux moyen et interne, dans la partie la plus supérieure de l'espace et au niveau de la gouttière sous-costale, ils sont en partie masqués par la lèvre externe de cette gouttière; les trois organes du paquet vasculo-nerveux sont le plus souvent disposés de haut en bas dans l'ordre suivant : veine, artère, nerf.

Dans la partie inférieure de cet espace chemine, contre le bord supérieur de la côte sous-jacente, la branche inférieure de l'artère intercostale ; cette artère abandonne au niveau de la partie la plus convexe de l'espace sa branche perforante latérale qui, accompagnée de son rameau nerveux satellite, traverse les deux muscles intercostaux moyen et externe pour devenir sous-cutanée.

5° Enfin un *cinquième plan musculaire* est représenté par l'intercostal interne; ce plan n'atteint pas les extrémités antérieure et postérieure de l'espace (voy. : fig. 498 *B* et 500).

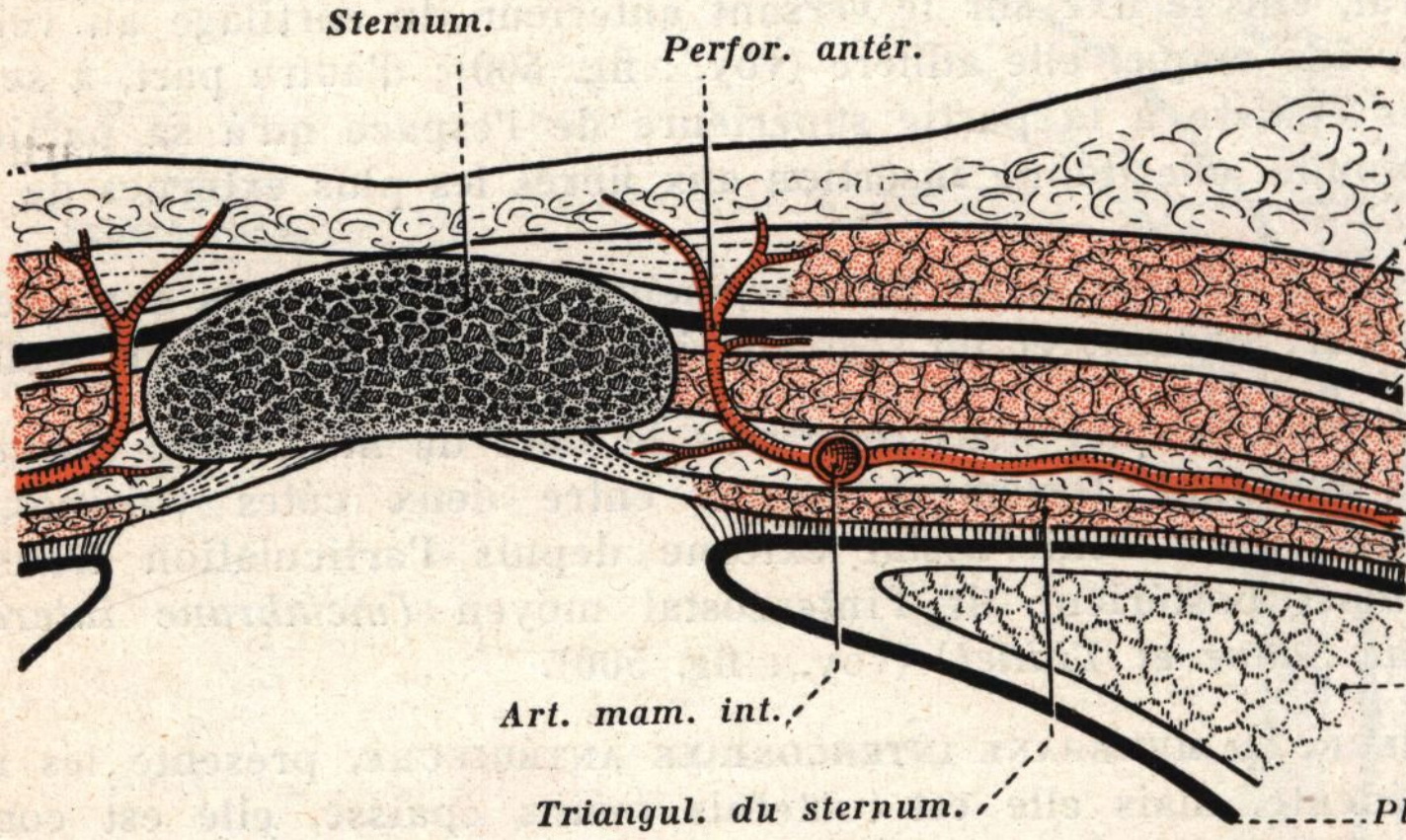

FIG. 501. — *Coupe transversale de l'extrémité antérieure d'un espace intercostal; côté droit, segment inférieur de la coupe* (demi-schématique).

2° Face superficielle ou exothoracique. — Superficiellement, l'intercostal externe répond à une *aponévrose superficielle*, toile celluleuse très mince, mais brillante, qui va de la face externe d'une côte à l'autre; cette aponévrose fait corps avec les insertions costales des différents muscles qui s'attachent sur le gril costal; dans la partie antérieure de l'espace intercostal, là où les muscles intercostaux externes n'existent plus, cette aponévrose s'épaissit notablement et se continue par les ligaments interchondroïdes de Sébileau. Sur cette aponévrose se fixent parfois des faisceaux des muscles pectoraux (troisième, quatrième et cinquième espaces pour le petit pectoral, et quatrième et cinquième espaces pour le grand pectoral) (voy. : *Muscles pectoraux*) et du grand dentelé.

Il entre également en rapport : en arrière, avec les muscles surcostaux, les petits dentelés et leur aponévrose intermédiaire, la masse sacro-lombaire; en arrière et latéralement, avec le grand oblique et le grand dorsal, ainsi qu'avec le scalène postérieur (pour le premier espace); latéralement, avec le grand dentelé dont il est séparé par un espace celluleux de glissement, l'*espace interserrato-thoracique*, et dans la partie supérieure du thorax avec le contenu du creux de l'aisselle; enfin, en avant, avec les pectoraux.

Les extrémités antérieures des cinquième et sixième espaces intercostaux sont seules recouvertes par la peau.

3° Face profonde ou endothoracique. — Profondément, l'intercostal interne et l'intercostal moyen répondent à la face externe du poumon, aux scissures interlobaires, à la cavité pleurale (normalement virtuelle), et à la plèvre pariétale dont ils sont

séparés par le *fascia endothoracique,* et dans la partie antérieure de l'espace intercostal aux digitations du triangulaire du sternum et aux vaisseaux mammaires internes, qui croisent verticalement la face postérieure des six premiers intercostaux moyens, et parfois à l'artère mammaire interne accessoire, latéralement, lorsqu'elle existe.

Entre les digitations du triangulaire du sternum et les cartilages costaux, il existe de petites fossettes, dites *fossettes de Souligoux,* dont le fond est représenté par la face interne de l'intercostal moyen; dans l'aire de ces fossettes se logent les ganglions lymphatiques de la chaîne mammaire interne (voy. : fig. 501).

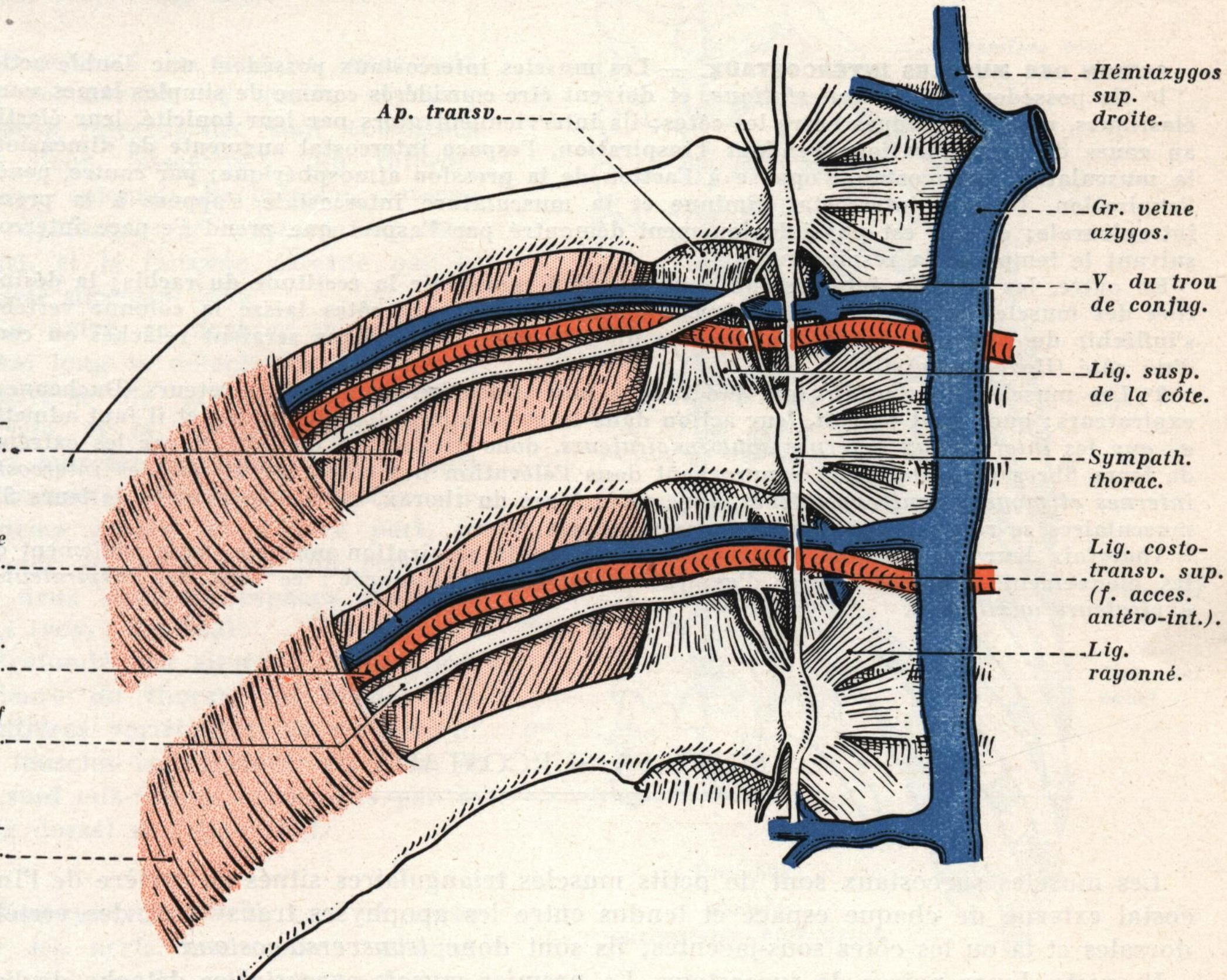

FIG. 502. — *Vue endothoracique de la partie postérieure des espaces intercostaux* (quatrième et cinquième espace intercostal droit).

En ce qui concerne le dernier espace intercostal, ses muscles répondent au diaphragme par l'intermédiaire du sinus costo-diaphragmatique et du tissu cellulaire souspleural.

VASCULARISATION ET INNERVATION. — La vascularisation des muscles intercostaux est relativement pauvre, fait qui correspond au rôle physiologique restreint de ces muscles.

Les *Artères* proviennent des intercostales aortiques et supérieures (trois premières), et des intercostales antérieures, branches de la mammaire interne.

Les *Veines* sont satellites des artères et tributaires du système cave supérieur, par l'intermédiaire des veines azygos et des veines mammaires internes.

Les *Nerfs* proviennent des nerfs intercostaux. L'intercostal externe possède un filet spécial, le *nerf de l'intercostal externe,* il lui abandonne quatre ou cinq rameaux qui pénètrent le muscle par sa face profonde; le tronc nerveux fournit trois ou quatre rameaux à chacun des deux autres muscles intercostaux; ils abordent l'intercostal moyen par sa face profonde, et l'intercostal interne par sa face superficielle (exception pour les intercostaux internes des deux premiers espaces).

Assez souvent l'intercostal moyen reçoit un ou deux filets du nerf de l'intercostal externe.

ACTION DES MUSCLES INTERCOSTAUX. — Les muscles intercostaux possèdent une double action :

1° Ils possèdent une *action statique,* et doivent être considérés comme de simples lames souples élastiques, mobiles, tendues entre les côtes; ils interviennent alors par leur tonicité, leur élasticité au cours de la respiration; pendant l'inspiration, l'espace intercostal augmente de dimension et la musculature intercostale s'oppose à l'action de la pression atmosphérique; par contre, pendant l'expiration, l'espace intercostal diminue et la musculature intercostale s'oppose à la pression intrapleurale; ce fait est physiologiquement démontré par l'aspect que prend l'espace intercostal suivant le temps de la respiration.

En outre, les muscles intercostaux contribuent à maintenir la rectitude du rachis; la désinsertion des muscles intercostaux par résection sous-périostée des côtes laisse la colonne vertébrale s'infléchir du côté non opéré, tout comme un mât dont les haubans seraient relâchés ou coupés d'un côté (Hovelacque).

2° Les muscles intercostaux ont été tour à tour considérés comme inspirateurs (Duchenne) ou expirateurs; quoi qu'il en soit, leur action dans la respiration est indiscutable et il faut admettre : *a)* que les *intercostaux externes sont inspirateurs,* donc dilatateurs du thorax, car les extrémités de leurs fibres musculaires se rapprochent dans l'élévation des côtes; *b)* et que les *intercostaux internes et moyens sont expirateurs,* donc rétracteurs du thorax, car les extrémités de leurs fibres musculaires se rapprochent dans l'abaissement des côtes.

Toutefois leur contraction n'intervient pas dans la respiration normale, mais seulement dans les mouvements d'inspiration et d'expiration forcée ou prolongée : ce sont des *inspirateurs et expirateurs auxiliaires.*

MUSCLES SURCOSTAUX

Les muscles surcostaux sont de petits muscles triangulaires situés en arrière de l'intercostal externe de chaque espace et tendus entre les apophyses transverses des vertèbres dorsales et la ou les côtes sous-jacentes; ils sont donc *transverso-costaux.*

Il existe douze paires de surcostaux. Le *premier muscle surcostal* se détache de l'apophyse transverse de la septième vertèbre cervicale pour se fixer à la face supérieure du col de la première côte (voy. : fig. 326, 503 et 538); le *dernier surcostal* s'étend de l'apophyse transverse de la onzième vertèbre dorsale à la face postérieure de la douzième côte (voy. : fig. 331 et 503).

Ils sont tous dirigés obliquement en bas et en dehors, et augmentent graduellement de longueur et de volume de haut en bas.

On distingue *deux types* de muscles surcostaux : les *surcostaux courts* et les *surcostaux longs.*

*1° **Muscles surcostaux courts.*** — Les muscles surcostaux courts s'insèrent en haut, par un tendon, sur le versant inférieur de la tubérosité qui occupe la face postérieure de l'extrémité de l'apophyse transverse; en bas, ils se fixent par une lame étroite, mi-tendineuse, mi-charnue, sur le versant supérieur de la face postérieure de la côte sous-jacente, entre l'angle postérieur de la côte et l'articulation costo-transversaire, au-dessus des insertions des digitations du long dorsal.

2° ***Muscles surcostaux longs.*** — Les muscles surcostaux longs n'existent qu'au niveau des quatre derniers espaces intercostaux; plus grêles que les précédents, ils sont situés en dehors d'eux et partagent leurs insertions transversaires par un tendon commun; ils croisent la côte sous-jacente sans s'y insérer, et se fixent sur le versant interne de l'angle postérieur de la deuxième côte sous - jacente, en dehors des insertions du sous-costal court sous-jacent (voy. : fig. 503).

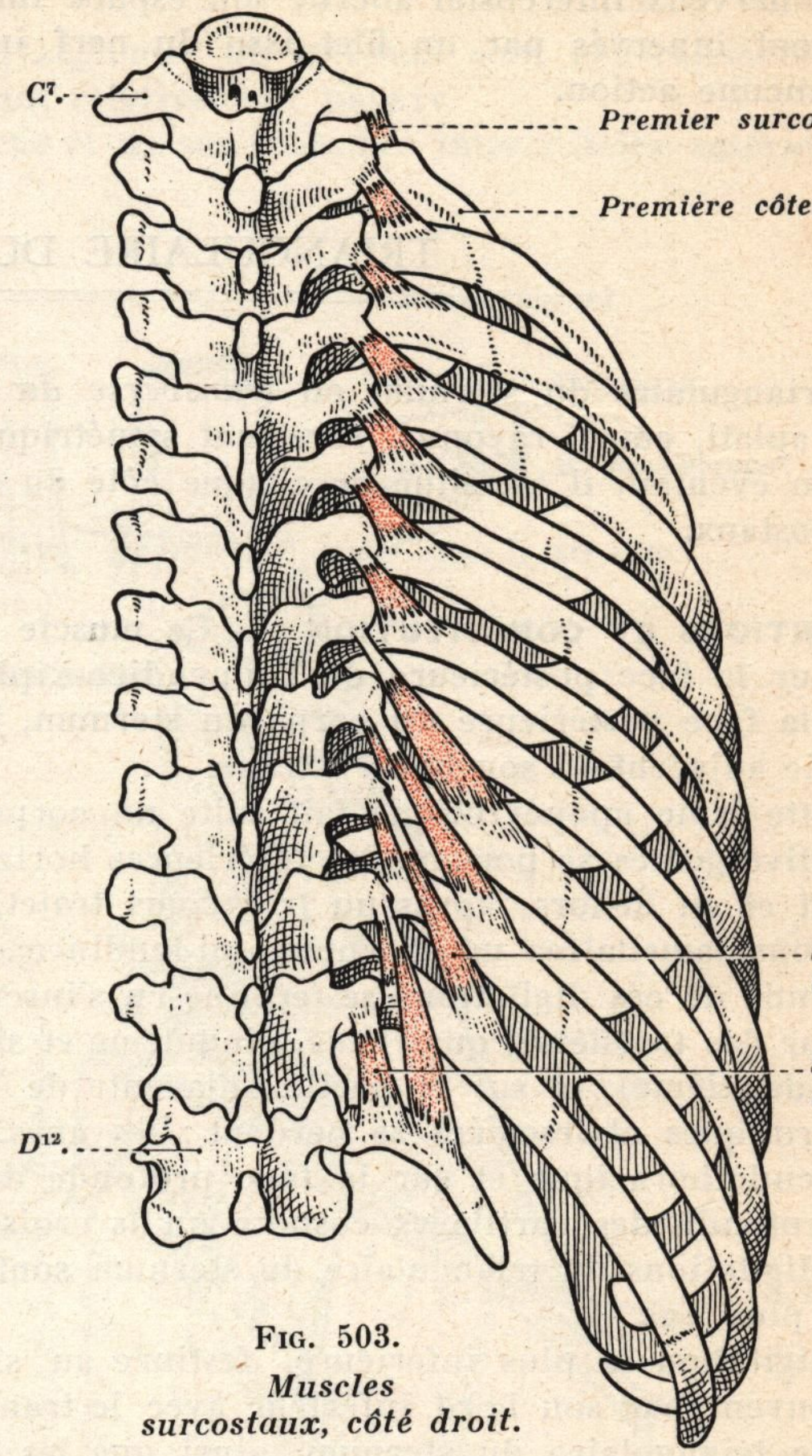

FIG. 503.
Muscles surcostaux, côté droit.

En résumé, les muscles surcostaux qui recouvrent les quatre derniers espaces intercostaux sont constitués par deux faisceaux : l'un interne, l'autre externe; le faisceau interne est représenté par le muscle surcostal court, et le faisceau externe par le muscle surcostal long.

En outre, le dernier muscle surcostal long se détache de l'apophyse transverse de la dixième vertèbre dorsale, et la douzième côte reçoit deux muscles surcostaux : d'une part le surcostal court qui recouvre le onzième espace, et d'autre part, le dernier surcostal long qui recouvre les deux derniers espaces intercostaux (voy. : fig. 503).

Profondément situés à la face postérieure du thorax, en dehors des gouttières vertébrales, ils recouvrent les muscles intercostaux externes, et ils sont eux-mêmes recouverts par le long dorsal et l'ilio-costal.

INNERVATION. — Ils sont innervés par les nerfs intercostaux; chaque surcostal reçoit un filet du nerf intercostal de l'espace correspondant, qui aborde le muscle par sa face profonde, après avoir perforé la membrane intercostale postérieur et l'intercostal externe (voy. : fig. 417).

ACTION. — Les muscles surcostaux sont élévateurs des côtes *(levatores costarum)* et par conséquent *inspirateurs.*

MUSCLES SOUS-COSTAUX

Les muscles sous-costaux *(subcostalis)* sont de petits muscles lamellaires, endothoraciques, rudimentaires, tendus de la face interne d'une côte à l'autre, parfois même à la suivante; ils sont situés au niveau de l'extrémité postérieure de l'espace intercostal, en arrière du muscle intercostal interne qu'ils semblent continuer (voy. : fig. 500).

Ils ne sont jamais au complet : un certain nombre d'entre eux manquent; très rarement même leur disposition est symétrique.

Leur *face profonde* est tapissée par le fascia endothoracique qui les sépare de la plèvre; leur *face superficielle* répond à la membrane intercostale postérieure, dont ils sont séparés par un étroit espace celluleux qui communique au niveau de leur bord postérieur avec le tissu celluleux du médiastin postérieur; c'est par cet espace celluleux que le paquet vasculo-nerveux intercostal aborde son espace intercostal.

Ils sont innervés par un filet issu du nerf intercostal de l'espace correspondant, et n'ont aucune action.

TRIANGULAIRE DU STERNUM

Le triangulaire du sternum ou *transverse du thorax*, est un muscle pair, endothoracique, aplati, court, rayonné, rarement symétrique par rapport à celui du côté opposé; étalé en éventail, il est situé de chaque côté du sternum, à la face postérieure des cartilages costaux.

INSERTIONS ET CONSTITUTION. — Ce muscle s'insère par une mince lame aponévrotique sur la face postérieure de l'appendice xiphoïde, tout le long de son bord externe et sur la face postérieure du corps du sternum, jusqu'au quatrième cartilage costal, dans la partie adjacente à son bord externe.

A cette lame aponévrotique fait suite un corps charnu, aplati, dont les fibres musculaires divergentes se portent, les inférieures horizontalement, les supérieures obliquement en haut et en dehors; après un très court trajet, le muscle se divise en quatre ou cinq digitations lamellaires mi-charnues, mi-tendineuses.

Chacune de ces digitations se termine en s'insérant sur la face profonde et sur le bord inférieur des troisième, quatrième, cinquième et sixième cartilages costaux (plus rarement sur le deuxième), et sur la partie adjacente de la côte correspondante. Quelques fibres aponévrotiques clairsemées se perdent : les unes, entre les digitations précitées, sur le fascia endothoracique et sur la face profonde de l'intercostal moyen ; les autres, sur la face profonde des cartilages costaux qu'ils croisent.

Les digitations du triangulaire du sternum sont d'autant plus charnues qu'on les considère plus bas.

La digitation la plus inférieure, destinée au sixième cartilage costal, se continue le plus souvent par son bord inférieur avec le transverse de l'abdomen, et l'on doit considérer le triangulaire du sternum, ainsi que les muscles sous-costaux, comme étant au thorax l'équivalent du transverse de l'abdomen *(transversus thoracis de Henle)*.

La digitation la plus supérieure, destinée au deuxième ou troisième cartilage costal, est parfois isolée du reste du muscle, et le plus souvent presque exclusivement aponévrotique (voy. : fig. 504).

Enfin on peut observer des faisceaux aberrants du triangulaire du sternum au niveau des troisième et quatrième espaces; ces faisceaux tapissent la face profonde de l'intercostal moyen.

RAPPORTS. — Le triangulaire du sternum répond : *a)* par sa *face antérieure,* au plastron sterno-costal et aux espaces intercostaux, dont il est séparé par les vaisseaux mammaires internes; ces derniers cheminent verticalement, parallèlement au bord externe du sternum et à 15 millimètres en moyenne en dehors de ce bord; *b)* et par sa *face postérieure,* au péricarde, aux culs-de-sac médiastino-costaux antérieurs, dont le séparent le fascia endothoracique et le tissu celluleux sous-pleural (voy. : fig. 501).

A sa partie inférieure, il répond au diaphragme, avec lequel il forme la partie la plus élevée du sinus costo-diaphragmatique *(espace xipho-diaphragmatique de Barbier)*.

Au niveau de son *bord externe,* dentelé, chaque digitation détermine avec le cartilage costal sous-jacent une petite fossette dont le plancher est formé par l'intercostal moyen : ce sont les *fossettes de Souligoux,* dans lesquelles on rencontre les ganglions lymphatiques de la chaîne mammaire interne (voy. : fig. 504).

VASCULARISATION. — Les *artères* du triangulaire du sternum sont généralement très grêles, la vascularisation de ce muscle étant relativement pauvre.

Elles proviennent de la mammaire interne et de ses branches intercostales antérieures.

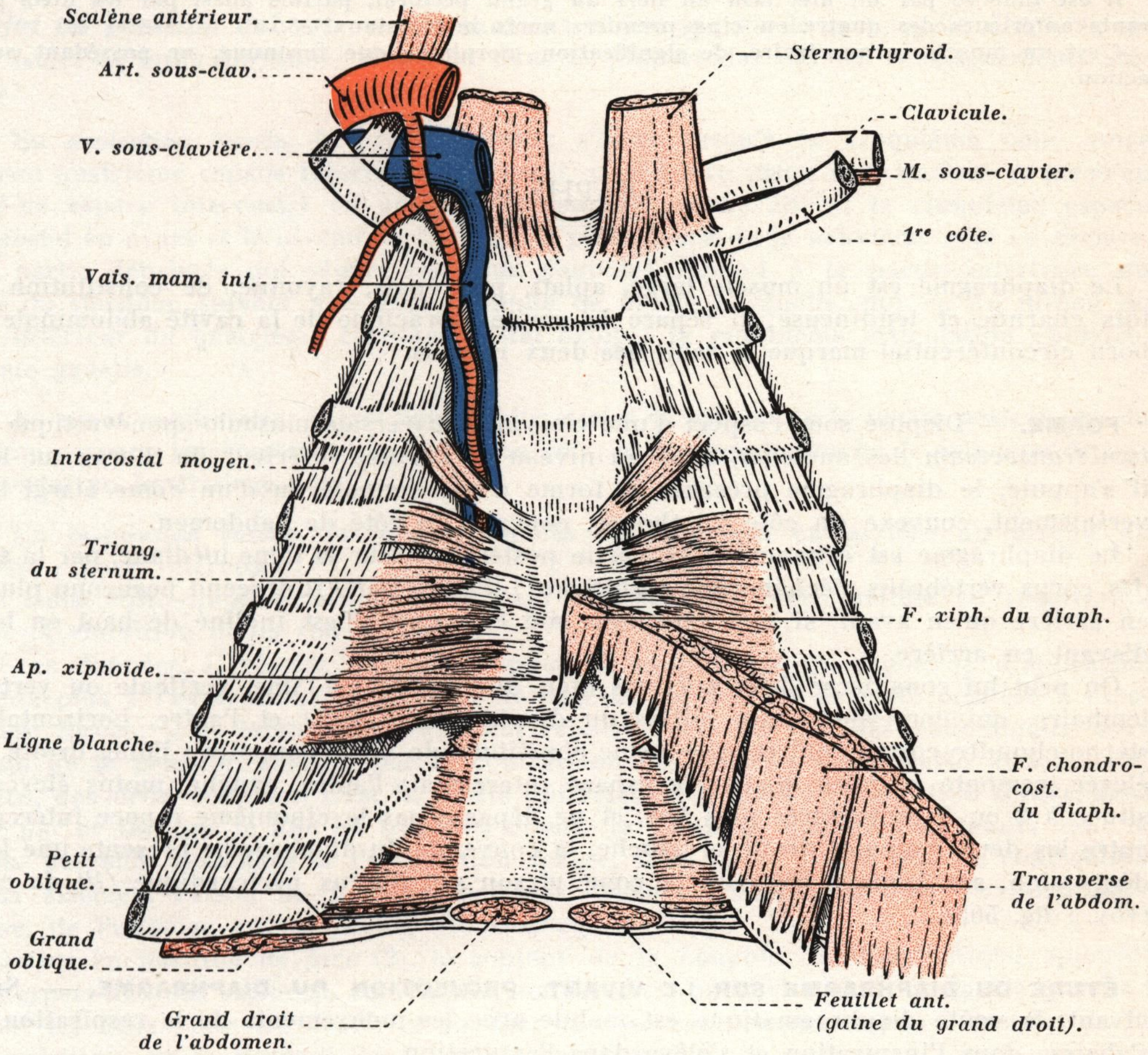

FIG. 504. — *Muscle triangulaire du sternum et insertions sterno-chondro-costales du diaphragme.*

INNERVATION. — Il est innervé par les nerfs intercostaux (du troisième au sixième); ses rameaux pénètrent le muscle par sa face antérieure. Chaque filet nerveux se distribue à la digitation qui croise l'espace intercostal correspondant, cependant certains filets peuvent gagner la digitation sus- ou sous-jacente.

ACTION. — Muscle rudimentaire, le triangulaire du sternum ne présente aucun rôle dans la respiration normale; sa contraction abaisse les cartilages costaux, et comme tel il peut être considéré comme un *muscle expirateur accessoire.*

Muscle présternal.

Le muscle présternal est un petit muscle inconstant, très rare, plus fréquent dans la race jaune que dans toutes les autres races (22 %, d'après Nakano).

Il est situé à la face antérieure du sternum, de chaque côté de la ligne médiane, où il est disposé sous l'aspect d'une mince bandelette à la fois charnue et aponévrotique.

En haut, il continue les insertions sternales du tendon du sterno-cléido-mastoïdien; en bas, il se fixe, soit sur la face antérieure des sixième et septième cartilages costaux, soit parfois aussi sur le feuillet antérieur de la gaine du grand droit et sur l'aponévrose du grand oblique.

Il est innervé par un filet issu du nerf du grand pectoral, parfois aussi par les filets perforants antérieurs des quatre ou cinq premiers nerfs intercostaux.

C'est un muscle surnuméraire, de signification morphologique inconnue, ne possédant aucune action.

DIAPHRAGME

Le diaphragme est un muscle large, aplati, peu épais, rayonné, de constitution à la fois charnue et tendineuse; il sépare la cavité thoracique de la cavité abdominale; son bord circonférentiel marque le seuil des deux régions.

FORME. — Disposé sous l'aspect d'une cloison transversale musculo-aponévrotique (*septum transversum* des anciens), situé au niveau de l'orifice inférieur du thorax sur lequel il s'appuie, le diaphragme présente la forme d'une *coupole* ou d'un *dôme* élargi transversalement, convexe du côté du thorax, concave du côté de l'abdomen.

Le diaphragme est échancré à sa partie postérieure, sur la ligne médiane, par la saillie des corps vertébraux *(échancrure vertébrale)*; d'autre part, il descend beaucoup plus bas en arrière qu'en avant, si bien que dans son ensemble il est incliné de haut en bas et d'avant en arrière.

On peut lui considérer deux portions bien distinctes : *a)* l'une, verticale ou vertébro-lombaire, qui correspond aux piliers du diaphragme; — *b)* et l'autre, horizontale ou sterno-chondro-costale, qui est elle-même constituée de deux coupoles : l'une, droite, plus élevée, remonte jusqu'au quatrième espace intercostal; l'autre, gauche, moins élevée, est située à 2 ou 3 centimètres plus bas, et ne dépasse pas le cinquième espace intercostal; entre les deux coupoles droite et gauche, la convexité du diaphragme présente une légère dépression, sur laquelle reposent le cœur et son sac fibreux péricardique *(lit du cœur)* (voy. : fig. 505).

ÉTUDE DU DIAPHRAGME SUR LE VIVANT. PROJECTION DU DIAPHRAGME. — Sur le vivant, la voûte diaphragmatique est mobile avec les mouvements de la respiration; elle s'abaisse dans l'inspiration et s'élève dans l'expiration.

L'abaissement inspiratoire du diaphragme se propage aux organes abdominaux, et ceux-ci (foie, estomac) sont comprimés et se déplacent sous l'influence des mouvements du diaphragme; corrélativement, il en résulte que la pression intra-abdominale augmente dans l'inspiration et diminue dans l'expiration; le *signe de Pfühl,* utilisé en clinique pour le diagnostic différentiel entre les collections sous- et sus-diaphragmatiques, est basé sur ce principe.

La *forme* qu'affecte le diaphragme, la *hauteur* à laquelle s'élèvent les deux coupoles droite et gauche, leurs *rapports* avec le squelette thoracique, sont variables suivant qu'on les envisage sur le sujet debout ou couché; ils sont également subordonnés à la forme du thorax, au type respiratoire du sujet, au tonus du diaphragme, à l'état de la musculature abdominale (les muscles de l'abdomen jouent un rôle très important dans la respiration),

à la forme et au volume des viscères abdominaux sous-jacents (foie, estomac), et à l'intégrité des sinus costo-diaphragmatiques ; ajoutons enfin que le port du corset, chez la femme, modifiant la conformation thoracique, il entraîne comme conséquence une déformation du diaphragme, qui est plus bombé que chez l'homme, et dont la dénivellation entre les deux coupoles est souvent plus accusée que chez ce dernier.

La radioscopie du diaphragme sur le vivant (1) ne peut renseigner l'observateur sur l'aspect et la forme d'ensemble de la voûte diaphragmatique, car sa partie postérieure, verticale, n'est pas apparente, et en outre elle est masquée en grande partie par les ombres hépatique et vertébrale.

Sujet en position debout. — Les examens radiologiques de la coupole diaphragmatique (sujet de taille moyenne) montrent dans la plupart des cas les renseignements suivants :

1° En **expiration forcée,** la *coupole droite* s'élève jusqu'à la cinquième côte, voire jusqu'au quatrième espace intercostal en avant, c'est-à-dire jusqu'au mamelon, et jusqu'au huitième espace intercostal en arrière; la *coupole gauche* atteint le cinquième espace intercostal en avant et le niveau de l'extrémité postérieure de la neuvième côte en arrière.

La partie déprimée qui sépare les deux coupoles répond à la partie inférieure du corps du sternum, suivant une ligne, oblique de droite à gauche, qui va du milieu du bord inférieur du quatrième cartilage costal droit à la cinquième articulation chondro-sternale gauche.

2° Au **repos respiratoire,** la *coupole droite* atteint le niveau de la partie postérieure du neuvième espace intercostal ou la neuvième côte; et la *coupole gauche,* le neuvième espace intercostal ou la dixième côte.

3° En **inspiration forcée,** les deux coupoles se projettent en arrière au niveau du dixième espace intercostal.

Les sinus costo-diaphragmatiques s'ouvrent et s'éclairent avec netteté en inspiration forcée (à condition qu'ils soient libres).

De ces données, il résulte que, par rapport à sa position de repos, le diaphragme remonte plus à l'expiration forcée qu'il ne descend au-dessous de cette position à l'inspiration forcée; il se laisse plus fortement refouler par les viscères abdominaux sous l'action de la pression exercée par la contraction des muscles de la paroi abdominale; de plus, des deux coupoles, c'est la droite qui remonte le plus à l'expiration forcée, sans doute par ce fait que le foie lui transmet mieux la poussée abdominale, tandis que la gauche descend davantage à l'inspiration forcée, sans doute parce que sa contraction a plus aisément raison de la résistance des organes compressibles de l'hypochondre gauche, de l'estomac en particulier (P. Bellocq).

Examiné en *position de face* (2), le contour de la coupole diaphragmatique apparaît sous l'aspect de deux segments curvilignes, convexes en haut, l'un droit et l'autre gauche : ce sont les deux *coupoles droite et gauche*; elles se raccordent un peu à gauche de la ligne médiane, en se perdant dans l'ombre cardiaque.

Indépendamment de la différence de niveau, la *coupole droite* fait corps avec l'ombre hépatique, dont elle est solidaire et dont elle ne se détache pas; en outre, elle est

---

(1) Article et ouvrages à consulter : H. PAILLARD : Le muscle diaphragme. Etudes physiologiques et pathologiques. *Thèse de Paris,* 1911.

P. GASSMANN : Contribution à l'étude de la Mécanique Respiratoire et des Mouvements du Diaphragme. *Thèse de Strasbourg,* 1934.

P. BELLOCQ et P. GASSMAN : Contribution à l'étude des mouvements du diaphragme. *Comptes rendus du Congrès international de Médecine appliquée à l'Education physique et aux Sports.* Chamonix-Mont-Blanc, 1934.

(2) Article à consulter : P. BELLOCQ et GASSMAN : Sur quelques points de la topographie du diaphragme. *Comptes rendus de l'Association des Anatomistes,* 1935.

généralement plus fortement convexe que la gauche; elle fait un angle aigu avec l'ombre cardiaque (oreillette droite).

La *coupole gauche* se dessine, interposée entre la clarté de la plage pulmonaire et la poche à air gastrique.

En *position de profil,* on retrouve encore la dénivellation des deux coupoles; mais si la coupole droite apparaît avec netteté avec sa forme en dôme, la coupole gauche est difficile, sinon impossible à distinguer, du fait qu'elle se perd dans l'ombre hépatique.

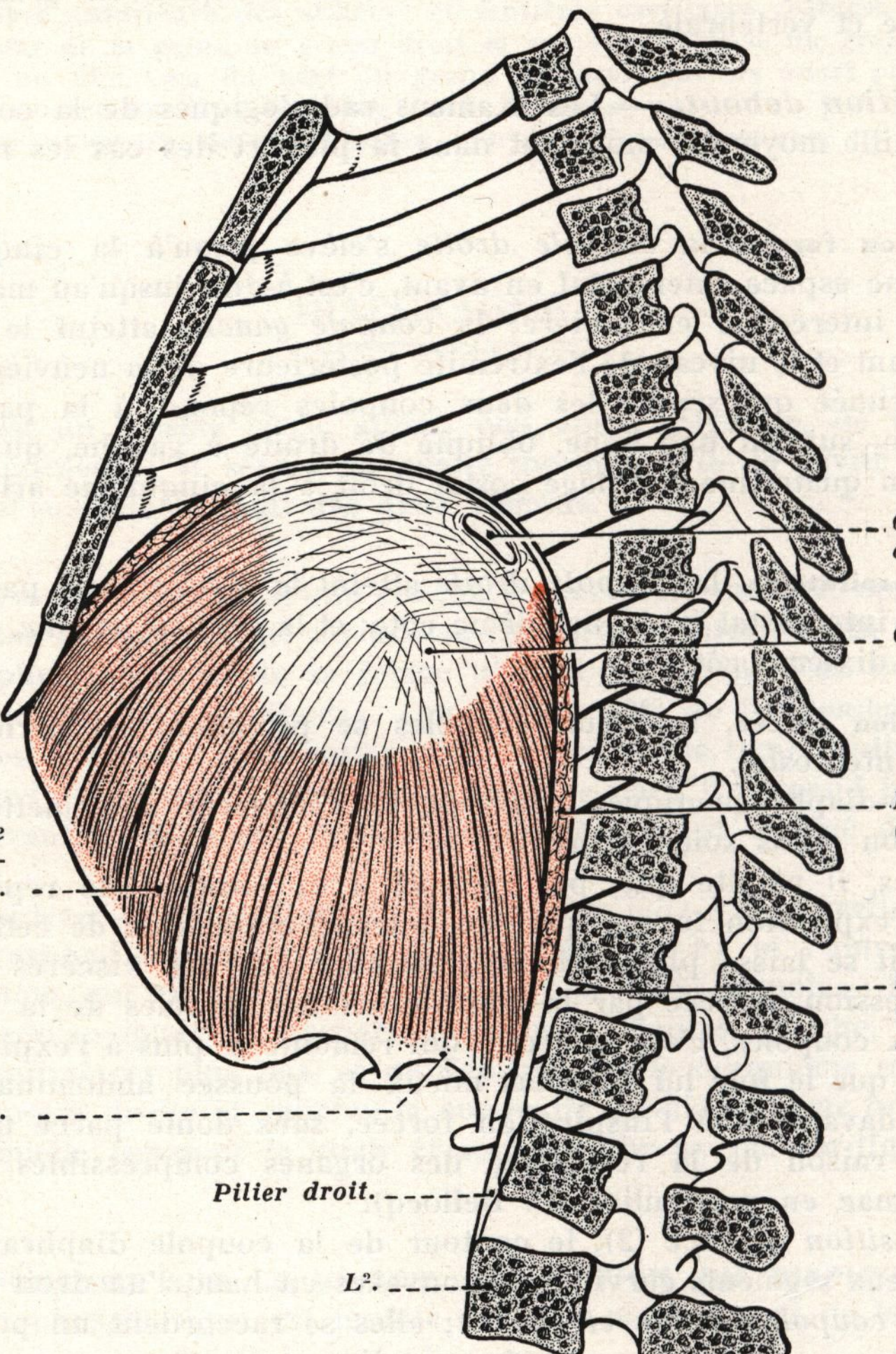

FIG. 505. *Coupe médio-sagittale de la coupole diaphragmatique; segment droit de la coupe.*

La courbure des deux coupoles n'est pas identique; à gauche, elle est plus accentuée qu'à droite, et le point culminant de la courbe correspondant au pôle supérieur de la poche à air gastrique est situé en arrière de l'ombre cardiaque; à droite, la courbure épouse la forme de la convexité du foie, si variable suivant les sujets, et en rapport avec la conformation thoracique.

Sujet en position assise. — Dans la position assise, le diaphragme s'abaisse par suite de la diminution de la pression intra-abdominale, due au relâchement de la musculature de la paroi de l'abdomen.

Sujet en position couchée. — Dans la position couchée, le diaphragme remonte plus haut qu'en position debout, et la dénivellation entre la coupole droite et la coupole gauche est plus grande qu'en position debout : ce fait s'explique par l'augmentation de la pression abdominale, due à la plus grande efficacité de la contraction de la musculature de la sangle abdominale, et surtout à l'absence de la traction qu'exerce le foie sur le diaphragme.

Par contre, le déplacement de chaque coupole de l'inspiration à l'expiration forcée est moindre en position couchée (décubitus dorsal) qu'en position debout.

Ce fait tient à ce que, pendant l'expiration forcée, le diaphragme s'enfonce moins dans le thorax, car une partie de son élasticité a déjà été absorbée par la distension plus grande que lui imposent les viscères abdominaux dans cette position; d'autre part, à l'inspiration forcée, il refoule plus fortement ces mêmes viscères que dans la position debout, du fait que sa contraction n'a pas à vaincre à un égal degré la réaction de la musculature abdominale (P. Bellocq).

Dans l'expiration forcée, les deux coupoles remontent jusqu'à la huitième côte; dans l'inspiration forcée, elles atteignent, la droite la neuvième côte, et la gauche le neuvième espace intercostal en avant (Gassmann).

Dans le **décubitus latéral,** la coupole du côté où repose le sujet s'enfonce notablement plus dans le thorax que celle du côté opposé, et cela aussi bien dans le décubitus latéral droit que dans le décubitus latéral gauche, mais la pénétration est beaucoup plus marquée à droite qu'à gauche; dans le décubitus latéral droit, la différence de niveau entre les deux coupoles atteint deux à trois espaces (Fabre); d'autre part, les déplacements de la coupole inférieure ont une amplitude beaucoup plus grande que ceux de la coupole supérieure, et parfois même ceux-ci sont insignifiants (Paillard); le mouvement respiratoire étant un mouvement différentiel entre côtes et diaphragme, les côtes du côté où repose le sujet étant gênées dans leurs déplacements, on conçoit alors que les mouvements du diaphragme deviennent plus amples.

Par rapport à la colonne vertébrale, la coupole diaphragmatique se repère ainsi qu'il suit : *a)* par la huitième vertèbre dorsale sur le sujet en décubitus dorsal et en expiration forcée; — *b)* par la neuvième vertèbre dorsale : α) sur le sujet en décubitus dorsal et au repos respiratoire; β) et sur le sujet en position debout et en expiration forcée; — *c)* par la dixième vertèbre dorsale : α) sur le sujet en décubitus dorsal et en inspiration forcée; β) et sur le sujet debout au repos respiratoire; — *d)* enfin par la onzième vertèbre dorsale sur le sujet debout en inspiration forcée (P. Bellocq).

Au **cours de la grossesse,** le diaphragme subit certaines modifications : il s'élève progressivement à mesure que se développe la grossesse, et à partir du septième mois, les deux coupoles tendent à s'effacer et le diaphragme à tendance à s'étaler transversalement.

CONSTITUTION ET ARCHITECTURE

Le diaphragme peut être considéré comme un muscle digastrique aplati et rayonné, composé schématiquement par la juxtaposition d'un grand nombre de petits muscles digastriques, dont les tendinets intermédiaires s'entrecroisent dans tous les sens au niveau de la partie centrale du muscle.

On lui distingue deux parties : *a)* l'une, *centrale, aponévrotique,* le *centre phrénique*; *b)* l'autre, *périphérique, charnue,* qui prend ses insertions sur la colonne lombaire, les côtes, les cartilages costaux et le sternum; les faisceaux charnus convergent de la périphérie de l'orifice inférieur du thorax vers le centre phrénique; cette disposition explique pour quelle raison les incisions radiées du diaphragme sont celles qui ménagent le mieux sa structure.

Dans chacune de ces deux parties, le diaphragme présente des orifices ou des interstices musculaires qui permettent le passage de certains organes du thorax dans l'abdomen ou *vice versa*; ces interstices, et plus spécialement ceux de la périphérie, rendent le muscle discontinu et peuvent constituer une amorce aux hernies diaphragmatiques.

Centre phrénique. — Le *centre phrénique* ou *aponévrose centrale du diaphragme* présente l'aspect d'une lame brillante et nacrée *(miroir de van Helmont)* (1); il affecte la forme, soit d'un croissant irrégulier à concavité postérieure, soit d'une feuille de trèfle à trois folioles, dont le pétiole serait remplacé par une échancrure postérieure, l'*échancrure vertébrale*.

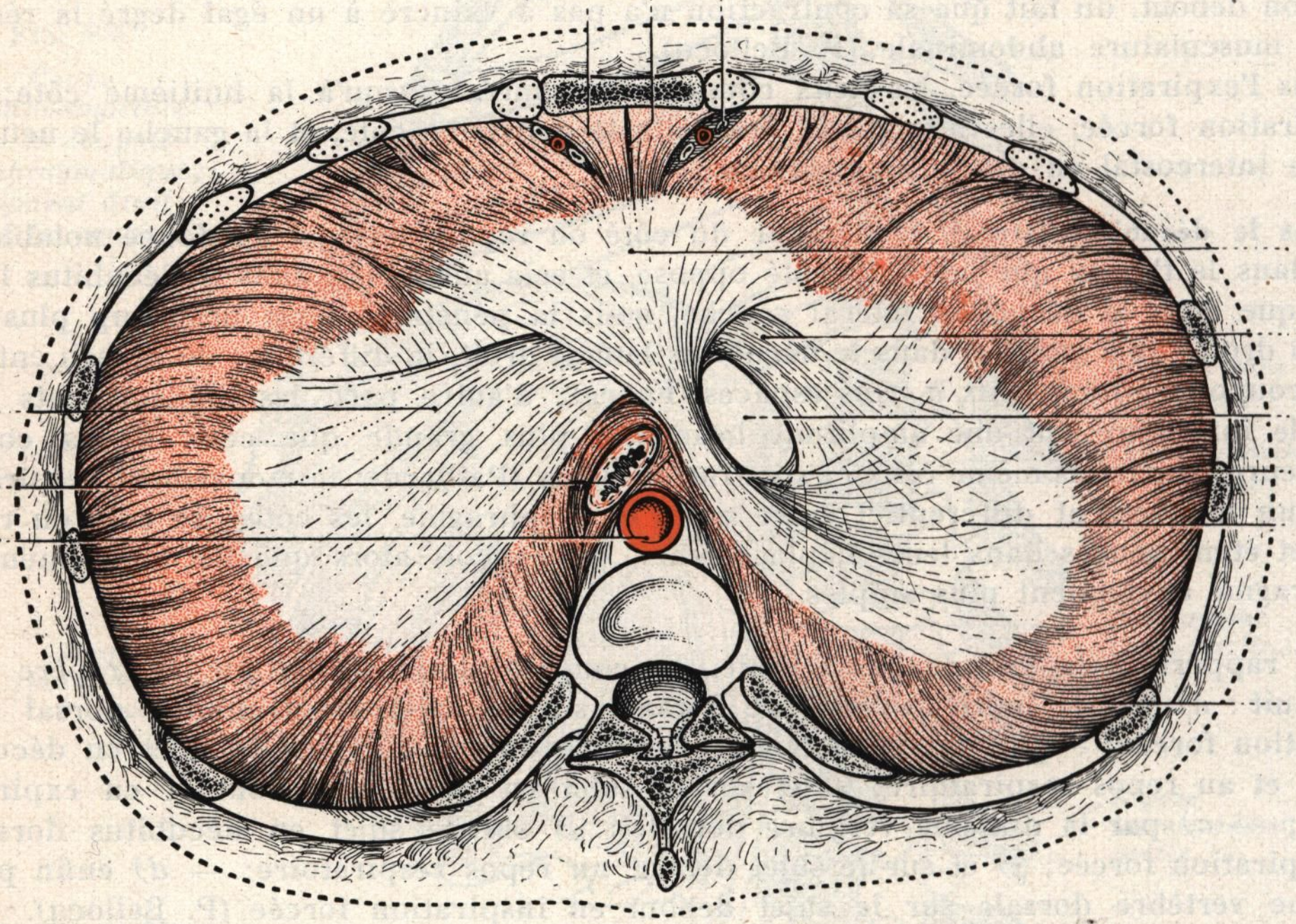

FIG. 506. — *Vue supérieure du diaphragme et constitution du centre phrénique* (en blanc).

Les trois folioles se distinguent en une foliole antérieure ou moyenne, et en folioles latérales, droite et gauche.

La FOLIOLE ANTÉRIEURE OU MOYENNE est la plus développée des trois ; elle est plus étendue dans le sens transversal que dans le sens antéro-postérieur; de plus elle n'est pas symétrique dans le sens antéro-postérieur : elle est le plus souvent déjetée à gauche du plan médian et son bord antérieur est situé très près du sternum.

Les FOLIOLES LATÉRALES présentent une forme oblongue; la droite est plus étendue en arrière que la gauche : elle est dirigée obliquement en arrière et à droite; la gauche, plus petite que la droite, est oblique en arrière et à gauche; il résulte de cette disposition que les deux folioles latérales sont d'autant plus écartées l'une de l'autre qu'on les considère plus en arrière.

(1) Médecin belge (1577-1644), fut professeur de chirurgie à l'Université de Louvain.

A l'union des folioles antérieure et droite se trouve situé l'*orifice de la veine cave inférieure.*

Le centre phrénique est constitué par des faisceaux ou des lamelles tendineuses, parmi lesquelles on peut distinguer deux sortes de fibres : les unes sont des *fibres fondamentales,* appartenant au tendon intermédiaire du muscle; les autres sont des *fibres d'association,* qui unissent et maintiennent ces dernières; celles-ci sont groupées en deux faisceaux lamellaires, désignés plus communément sous le nom de *bandelettes semi-circulaires de Bourgery.*

Les *fibres fondamentales* sont comprises entre les fibres charnues, et sont disposées suivant un sens radiaire; elles sont sagittales dans la foliole antérieure, obliques en arrière et en dehors dans les folioles latérales.

Les BANDELETTES SEMI-CIRCULAIRES DE BOURGERY sont au nombre de deux : l'une *supérieure,* l'autre *inférieure* (voy. : fig. 506).

La BANDELETTE SEMI-CIRCULAIRE SUPÉRIEURE, bien visible à la face supérieure du diaphragme, est oblique (d'où la dénomination de *bandelette oblique* qu'on lui donne parfois) d'arrière en avant et de droite à gauche; elle s'étend de la foliole droite à la foliole antérieure, et ses fibres s'épanouissent en éventail à la face supérieure de chacune de ces folioles ; elle contourne le bord postérieur et interne de l'orifice de la veine cave inférieure, qu'elle contribue à limiter (voy. : fig. 506).

La BANDELETTE SEMI-CIRCULAIRE INFÉRIEURE, contrairement à la précédente, n'est bien apparente que sur la face abdominale du diaphragme; elle présente l'aspect d'une bandelette transversale arciforme (d'où son nom de *bandelette arciforme*); elle s'étend de la foliole droite à la foliole gauche, en passant en avant de l'orifice de la veine cave inférieure qu'elle contribue à limiter; elle est constituée par trois parties : une moyenne, étroite et condensée, qui n'est visible qu'à la face inférieure du centre phrénique, et deux parties latérales, qui s'étalent en éventail dans les deux folioles droite et gauche, en s'imbriquant avec les fibres fondamentales et les fibres de la bandelette supérieure (voy : fig. 507).

Dans l'ensemble, cette bandelette présente une disposition arquée à concavité postérieure, circonscrivant l'échancrure vertébrale du diaphragme.

Indépendamment de ces bandelettes, il existe de nombreuses *fibres d'association,* qui sont variables suivant les sujets, et qui échappent à toute classification; d'autre part, un certain nombre de fibres tendineuses des bandelettes se continuent, à la périphérie du centre phrénique, par des fibres charnues devenant à la fois des fibres fondamentales et des fibres d'association.

INSERTIONS

Le diaphragme s'insère, par l'intermédiaire de fibres charnues sur la face interne du pourtour de l'orifice inférieur du thorax, et par des fibres tendineuses sur la face antérieure des vertèbres lombaires. Ses insertions comprennent donc : des insertions *vertébrales, chondro-costales* et *sternales.*

1. — *Insertions vertébrales.*

Les insertions vertébrales du diaphragme se font d'une part, sur les corps vertébraux des vertèbres lombaires, par l'intermédiaire de deux *piliers,* et d'autre part, sur une arcade fibreuse intervertébro-transversaire, appelée *arcade du psoas.*

Piliers du diaphragme. — Diversement nterprétés suivant les anatomistes, les piliers du diaphragme représentent, selon nous, les attaches principales du muscle sur les corps

des vertèbres lombaires. Ils sont au nombre de deux, l'un *droit* et l'autre *gauche*; le droit est plus volumineux, plus large et plus étendu que le gauche; tous les deux présentent l'aspect de lames fibreuses relativement peu épaisses, mais très solides.

Disposés de chaque côté de la ligne médiane, les piliers du diaphragme s'insèrent sur la face antérieure des vertèbres lombaires et des disques intervertébraux adjacents; l'insertion se fait par des fibres tendineuses, en majeure partie au niveau des bords mar-

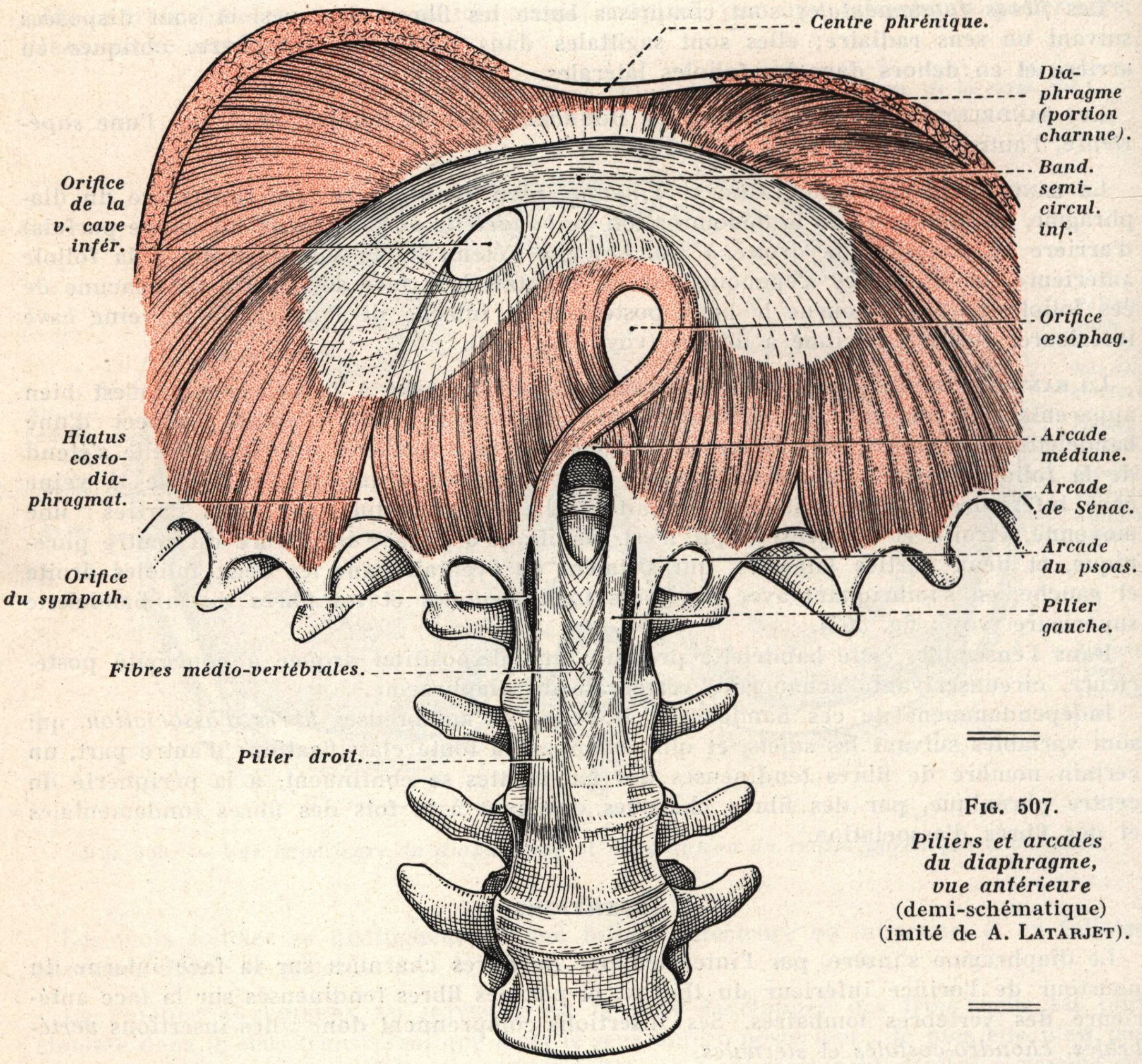

FIG. 507.

Piliers et arcades du diaphragme, vue antérieure (demi-schématique) (imité de A. LATARJET).

ginaux supérieur et inférieur du corps vertébral, et sur le disque intervertébral, laissant libre la partie moyenne échancrée en gouttière et rétrécie de la vertèbre; ainsi se trouvent constitués, au niveau des piliers, de petits orifices ostéo-fibreux, allongés verticalement (deux à droite, un à gauche), dans lesquels s'engagent les artères lombaires correspondantes (deuxième et troisième à droite, et deuxième à gauche); parfois cependant ces vaisseaux peuvent passer en avant des piliers (Œconomos). Chaque pilier du diaphragme est *paramédian* et *prévertébral* (voy : fig. 507 et 508).

Pilier droit. — Le *pilier droit* se détache des deuxième et troisième vertèbres lombaires, ainsi que des disques voisins et de l'intermédiaire; quelquefois aussi, mais plus rarement, il prend insertion sur le bord marginal inférieur de la première vertèbre lombaire et sur la quatrième lombaire.

Pilier gauche. — Le *pilier gauche* possède des insertions moins étendues; il se détache de la deuxième vertèbre lombaire et des disques intervertébraux sus et sous-jacents à cette dernière, parfois aussi de la première vertèbre lombaire (Villemin) et de la troisième vertèbre lombaire (Œconomos).

Entre les deux piliers, des fibres tendineuses entrecroisées sur la ligne médiane prennent

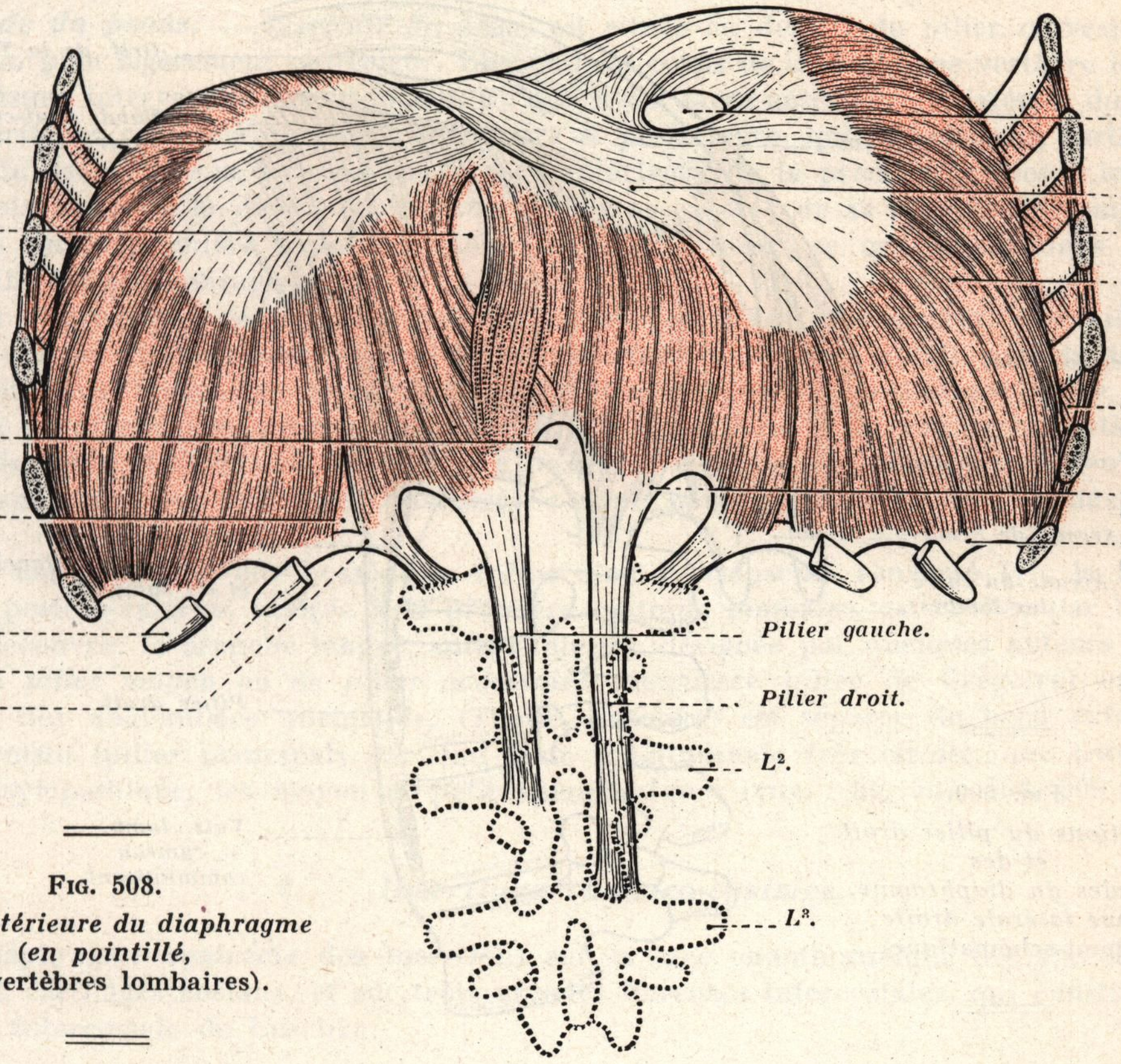

FIG. 508.
Vue postérieure du diaphragme (en pointillé, les vertèbres lombaires).

naissance sur le ligament vertébral commun antérieur; dirigées obliquement en haut et en dehors, elles vont aboutir au bord interne de chaque pilier, qu'elles abordent obliquement et qu'elles renforcent au niveau de leurs attaches : ce sont les *fibres médio-vertébrales de Luschka*; ces fibres sont masquées par l'aorte abdominale (voy. : fig. 507).

Trajet, direction et terminaison des fibres des piliers. — Les deux tendons, aplatis d'avant en arrière, que forment les piliers du diaphragme, se dirigent presque verticalement en haut, toutefois légèrement obliques, en avant et un peu en dehors; ils s'écartent progressivement du rachis lombaire, en abandonnant peu à peu la face antérieure des vertèbres lombaires, pour se placer sur leurs faces antéro-latérales.

Du bord interne de chaque pilier se détache une lame aponévrotique arciforme, qui croise la face antérieure de l'aorte pour se fusionner avec celle du côté opposé, et cela

au niveau de la douzième vertèbre dorsale : c'est l'*arcade médiane* des piliers; elle contribue à former avec les piliers et la colonne vertébrale l'*orifice aortique* du diaphragme.

Aux piliers et à son arcade médiane, font suite des fibres charnues : celles-ci naissent des faces antérieure et postérieure des piliers et de son bord externe, ainsi que de la convexité de l'arcade médiane préaortique.

Dans leur ensemble, ces fibres forment de chaque côté de la ligne médiane une lame musculaire aplatie, triangulaire, qui se divise presque aussitôt en trois faisceaux : interne, moyen et externe.

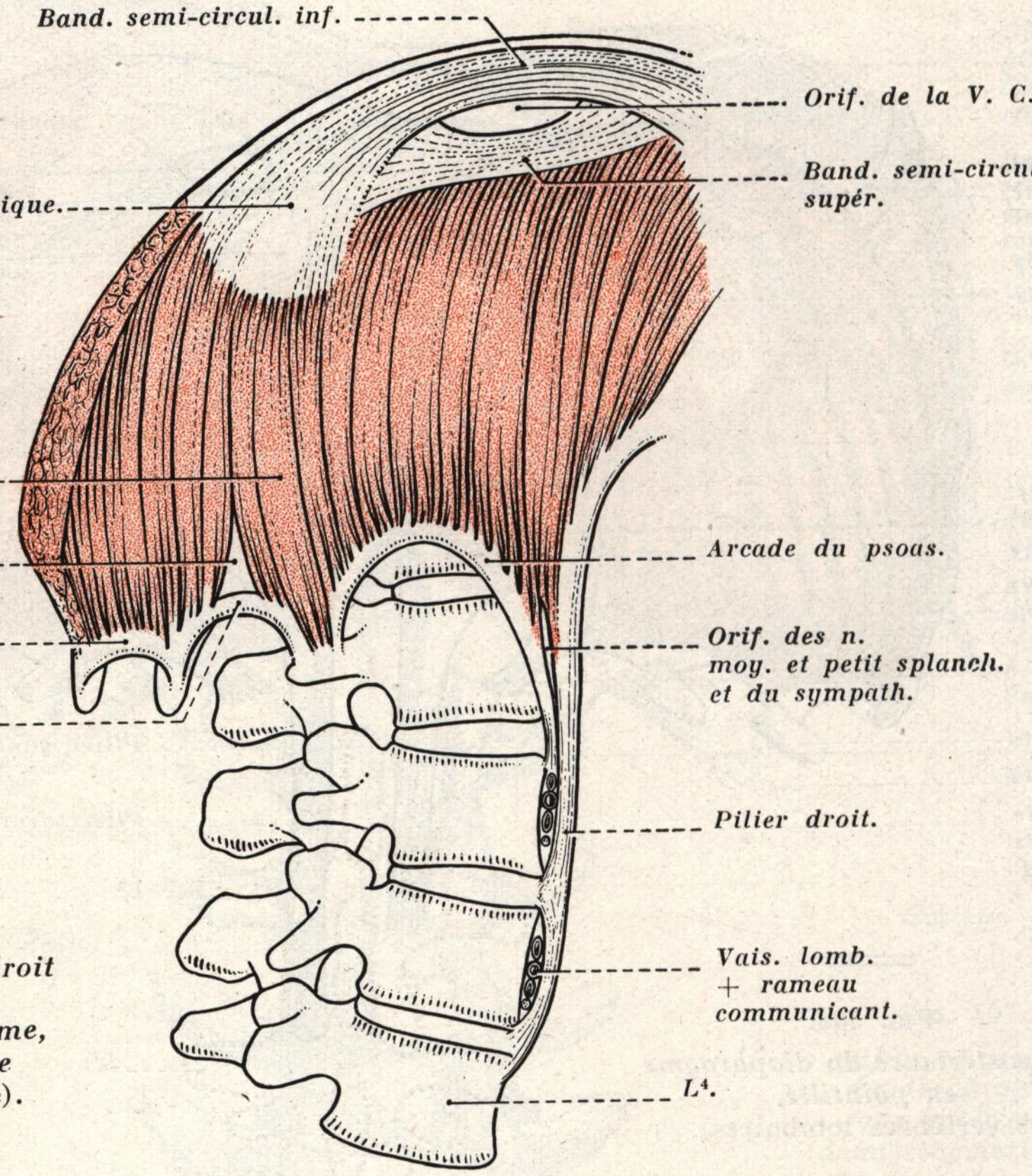

Fig. 509.
Insertions du pilier droit et des arcades du diaphragme, vue latérale droite (demi-schématique).

Le faisceau interne, le plus net et le mieux individualisé des trois, se détache exclusivement de la convexité de l'arcade médiane et de la face antérieure des piliers; il se dirige obliquement du côté opposé à son origine, en s'insinuant sous l'œsophage, puis il se croise avec son homonyme, une première fois derrière l'œsophage, celui du côté droit passant le plus souvent devant celui du côté gauche; puis il circonscrit l'orifice œsophagien du diaphragme, situé au-dessus et à gauche de l'orifice aortique; certaines fibres se croisent à nouveau en avant de l'œsophage, avant d'aller se fixer sur le bord de l'échancrure postérieure du centre phrénique.

Les deux faisceaux internes des piliers présentent, par suite de leur entrecroisement, une disposition en chiffre 8 qui contribue, par chacune de ses boucles, à former deux orifices : l'un fibreux, l'orifice aortique, l'autre charnu, l'orifice œsophagien *(chiffre 8 des piliers)*.

Cette disposition en 8 autour de l'œsophage n'est pas toujours très nette, et de plus elle

n'est pas constante; sur bien des sujets, les fibres charnues ne se croisent qu'une seule fois en arrière de l'œsophage; parfois aussi les fibres entrecroisées ne sont pas toujours les plus internes (voy. : fig. 507 et 508).

Le FAISCEAU MOYEN, le plus important des trois, est formé de fibres ascendantes qui aboutissent dans l'échancrure postérieure du centre phrénique.

Le FAISCEAU EXTERNE, grêle, souvent peu distinct du précédent, fait corps avec les faisceaux qui se détachent de l'arcade du psoas; il se dirige obliquement en haut et en dehors, pour se fixer sur le bord postéro-interne de la foliole latérale correspondante.

Ces deux faisceaux sont parfois assez mal délimités, donc mal individualisés.

Arcade du psoas. — L'arcade du psoas est située en dehors du pilier correspondant, et sur un plan légèrement postérieur. Elle naît du corps de la deuxième vertèbre lombaire et du disque intervertébral sous-jacent, à l'union des faces antérieure et latérale du rachis; elle décrit une arcade à concavité inférieure et postérieure, qui embrasse la partie supérieure du psoas; elle se termine sur la face antérieure de la première costoïde lombaire, et parfois aussi de la deuxième, où elle se fixe assez près de sa base; au niveau de ses attaches sur la première costoïde lombaire, quelques fibres se continuent dans le ligament cintré du diaphragme (voy. : fig. 509).

De la convexité de cette arcade se détachent des fibres musculaires, entremêlées de quelques fibres aponévrotiques; elles forment un faisceau charnu aplati, parfois divisé en deux ou trois faisceaux secondaires par d'étroits interstices celluleux; cette portion charnue du diaphragme est toujours épaisse; elle se termine au niveau de la partie postérieure des bords latéraux de l'échancrure postérieure du centre phrénique.

L'arcade du psoas doit être considérée comme un renforcement de l'aponévrose du psoas.

Dans son ensemble, elle possède la forme d'un j minuscule renversé (ſ); la branche courte, postéro-externe, insérée à la première costoïde lombaire, est cachée par le psoas qui la recouvre; la branche longue, antéro-interne, désignée par quelques auteurs sous le nom de *pilier moyen* ou de *pilier accessoire* (deuxième pilier de Grégoire) ou *pilier externe* des anatomistes allemands, (Theile, Luschka) est séparée du bord externe du pilier voisin (pilier principal) par une fente longitudinale très étroite, que traverse la chaîne sympathique, les moyen et petit splanchniques (voy. : fig. 507, 508, 509 et 512).

2. — *Insertions chondro-costales.*

Le diaphragme contracte des insertions sur la face endothoracique des six dernières côtes ou cartilages costaux, et sur trois arcades fibreuses intercostales, qui constituent la portion intercostale de Luschka.

a) Portion intercostale de Luschka. — La portion intercostale de Luschka continue en dehors le plan des piliers et de l'arcade du psoas; elle comprend de dedans en dehors un système alterné d'arcades aponévrotiques, concaves en bas, et d'insertions costales.

Ces arcades sont au nombre de trois : la première est représentée par le ligament cintré du diaphragme ou arcade du carré des lombes; les deux autres sont situées au niveau des deux derniers espaces intercostaux; elles représentent les arcades dites de Sénac.

Ligament cintré du diaphragme. — La *première arcade* est constituée par le *ligament cintré du diaphragme* ou *arcade du carré des lombes.*

Concave en bas, elle est très variable dans sa forme et dans sa longueur; elle est située en avant du carré des lombes; elle s'étend de la face antérieure et du sommet de la première, et quelquefois de la deuxième costoïde lombaire à l'extrémité libre de la

douzième côte, quand celle-ci est longue, et au sommet de la onzième quand la douzième est courte.

Sur l'apophyse transverse de la première lombaire, ses insertions arrivent parfois en contact avec l'arcade du psoas, lorsqu'elles sont très développées, et il y a un échange de fibres entre les deux arcades, dont l'ensemble constitue l'*arcade de Haller* (1); c'est à cette fusion des deux arcades sur cette apophyse que certains auteurs réservent le nom de *troisième pilier* (Grégoire); souvent aussi, il existe un court intervalle entre les deux arcades, et celui-ci est comblé par un mince faisceau qui s'insère sur la première costoïde lombaire, sur un plan postérieur aux arcades : c'est le *faisceau costoïdal de Weber* (voy. : fig. 509).

De la convexité de l'arcade du carré des lombes se détachent des fibres charnues; elles sont groupées et denses aux extrémités de l'arcade, très clairsemées et parfois absentes dans la partie moyenne; ainsi disposées, les fibres du diaphragme présentent à ce niveau une zone de déhiscence, constituée par un orifice triangulaire à base inférieure : c'est l'*hiatus costo-lombaire de Henle*, ou *costo-diaphragmatique de Tuffier et Lejars*, sur lequel nous reviendrons; parfois cet orifice est partiellement comblé par un pinceau de fibres charnues dont l'ensemble constitue le petit *muscle de Theile-Müller* (voy. : fig. 509).

Le niveau des arcades sur lesquelles le diaphragme prend insertion est plus élevé à gauche qu'à droite; cette dénivellation, spéciale à l'homme, serait due à la station verticale; quoi qu'il en soit, le degré de dénivellation entre les arcades du côté gauche et celles du côté droit est toujours en rapport avec celui des piliers.

Lorsque les arcades du psoas et du carré des lombes ont des insertions identiques à droite et à gauche, leur sommet répond à une ligne horizontale qui passe par le bord supérieur de la première vertèbre lombaire (Villemin).

Tout comme l'arcade du psoas à laquelle elle est comparable, l'arcade du carré des lombes doit être considérée comme un renforcement fibreux de l'aponévrose antérieure du muscle carré des lombes (voyez ce muscle).

La *deuxième arcade* s'étend de la face interne du douzième cartilage costal à la onzième côte, et à la base du cartilage costal correspondant en dedans de l'insertion du faisceau charnu du diaphragme.

La *troisième arcade* va de l'extrémité antérieure de la onzième côte à la dixième côte, où elle s'insère en dedans de la digitation charnue du diaphragme sur cette dernière.

Ces deux arcades constituent les *arcades* dites *de Sénac* (2); elles sont généralement peu apparentes, et l'on perçoit mieux leur présence au palper par la résistance qu'elles déterminent au bout du doigt, qu'on ne les voit par un examen direct de la face antérieure du diaphragme.

De la convexité de ces arcades partent deux faisceaux charnus qui, séparés à l'origine des digitations voisines, se continuent par la suite sans ligne de démarcation avec ces dernières; sous ces arcades s'engagent les nerfs intercostaux des dixième et onzième espaces, et les faisceaux correspondants du transverse de l'abdomen.

Faisceaux de renforcement de la zone des arcades. — Les recherches de Villemin (3) ont montré qu'il existait des faisceaux musculaires de renforcement au niveau des insertions du diaphragme sur les arcades du psoas et du carré des lombes. Ces faisceaux de renforcement sont plus marqués à droite qu'à gauche et ils sont également plus développés au niveau de l'arcade du psoas qu'au niveau de l'arcade du carré des lombes.

Ils renforcent en arrière les insertions aponévrotiques du diaphragme ; ils sont consti-

---

(1) Albert de Haller : Anatomiste et physiologiste suisse, né et mort à Berne (1708-1777).

(2) Anatomiste et médecin français (1693-1770), membre de l'Académie des Sciences et médecin de Louis XV.

(3) Article à consulter : F. Villemin : Insertions postérieures du muscle diaphragme et situation des reins chez l'homme adulte. *Comptes rendus de l'Association des Anatomistes*, 1923, p. 495.

tués par une mince lame musculaire qui quitte le diaphragme pour s'implanter à une certaine distance au-dessus de l'arcade; soit par des faisceaux de fibres charnues, sur l'aponévrose de revêtement du carré des lombes *(insertion directe)* ; soit après un trajet récurrent sur le bord inférieur de la douzième côte ou de son cartilage costal en avant des insertions du carré des lombes *(insertion réfléchie)*.

Dans le premier cas (insertion directe), cette lame musculaire occupe le sinus costo-diaphragmatique qu'elle divise en deux parties; elle laisse entre elle et le diaphragme un petit espace prismatique à arête supérieure, de hauteur variable, comblé par du tissu cellulaire (voy. : fig. 510 *A*).

Dans le second cas (insertion réfléchie), par leur trajet récurrent, ces faisceaux forment le fond du sinus costo-diaphragmatique (voy. : fig. 510 *B*).

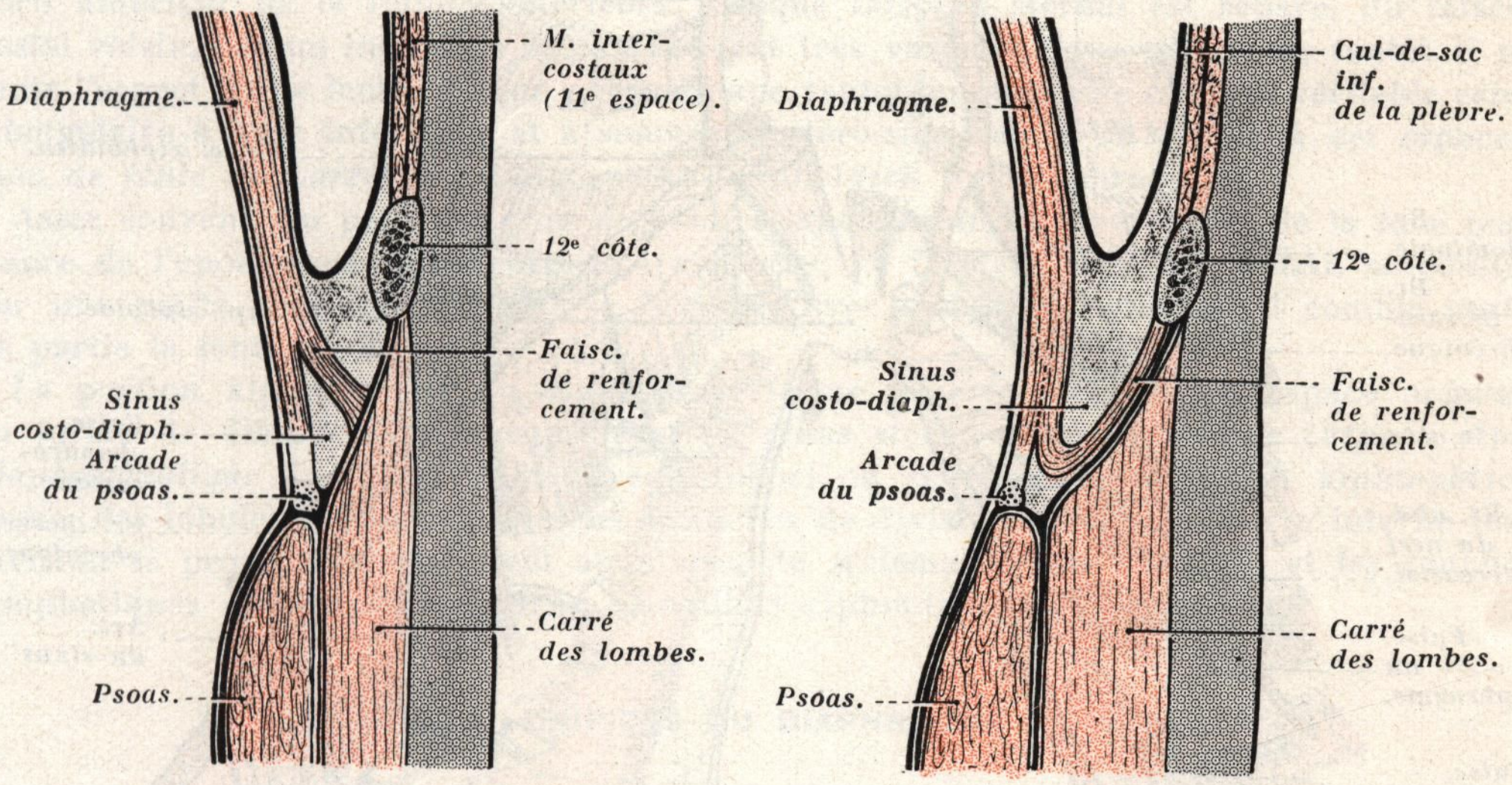

FIG. 510. — *Les faisceaux de renforcement du diaphragme dans la zone des arcades.* *A.* Insertions directes. — *B.* Insertions réfléchies (d'après F. VILLEMIN).

b) ***Portion costale postérieure.*** — Cette portion comprend les insertions du diaphragme sur la face interne des trois dernières côtes; ces insertions sont comprises entre les arcades précitées. Elles se font sur la face interne de l'extrémité antérieure des dixième, onzième et douzième côtes, par trois digitations charnues qui sont de plus en plus petites de dehors en dedans; ces trois insertions sont placées au contact de celles du transverse de l'abdomen, dont elles sont séparées par une intersection aponévrotique commune; aussi, dans la résection de ces côtes, il faut avoir soin de les ruginer avec précaution de façon à ce que la continuité diaphragme-transverse soit conservée, afin d'éviter certaines perturbations dans la statique abdomino-thoracique.

Sur la dixième côte, l'insertion est très réduite et presque linéaire; sur la onzième côte l'insertion est plus longue; sur la douzième côte l'insertion est exclusivement charnue ; elle empiète à parties égales sur l'extrémité de la côte et sur le cartilage costal.

c) ***Portion chondro-costale antérieure.*** — Cette portion s'insère par trois digitations sur la face interne des septième, huitième et neuvième cartilages costaux, et sur la face interne de l'extrémité antérieure de la neuvième côte.

Sur le septième cartilage costal, l'insertion est large et occupe la plus grande portion de celui-ci; sur le huitième cartilage costal, le faisceau charnu est plus grêle et n'occupe que la moitié externe de la face interne de ce cartilage ; enfin, sur la neuvième côte, l'insertion, très courte, est à cheval sur l'extrémité de la côte et sur son cartilage.

Ces digitations sont imbriquées avec les digitations analogues du transverse de l'abdomen (voy. : fig. 511).

En résumé, d'après la description ci-dessus, on remarque que, parmi les six digitations charnues chondro-costales du diaphragme, celle de la onzième côte est la plus importante

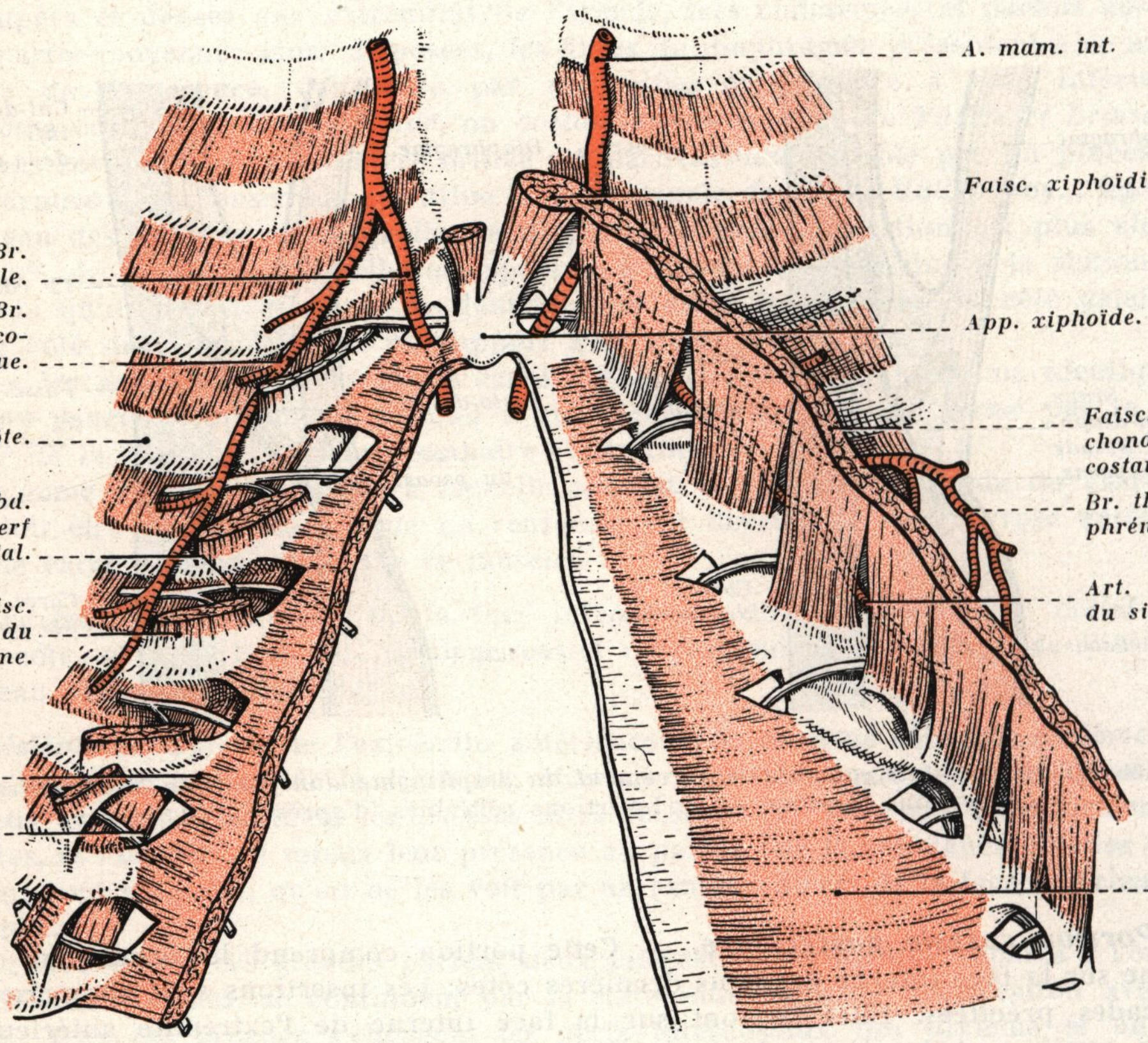

Fig. 511. — *Insertions du diaphragme et du transverse de l'abdomen* (d'après R. Grégoire) (notez le passage des branches abdominales des six derniers nerfs intercostaux entre les faisceaux des deux muscles).

de toutes; celle de la dixième côte est la plus grêle, les trois premières (septième, huitième, neuvième) sont principalement chondrales, les trois dernières (dixième, onzième et douzième) sont principalement costales, et seules ces dernières affectent des connexions avec les digitations du transverse (voy. : fig. 511).

Toutes les fibres charnues issues de ces portions vont se fixer sur le bord latéral de la foliole antérieure, et sur les bords antéro-latéraux des folioles latérales; ces fibres charnues se recouvrent tout d'abord partiellement comme les tuiles d'un toit, puis elles se disposent sur un seul plan en se rapprochant du centre phrénique.

3. — *Insertions sternales.*

Les insertions sternales du diaphragme se font sur la face postérieure de la base de l'appendice xiphoïde, au-dessous et en dedans des insertions des muscles triangulaires du sternum (voy. : fig. 504).

Ces insertions se font par l'intermédiaire de deux petits tendons juxta-médians, très courts, auxquels font suite très rapidement des fibres charnues; les deux faisceaux *(faisceaux sternaux* ou *xiphoïdiens)* montent presque verticalement en arrière du sternum et de chaque côté de la ligne médiane, laissant entre eux un petit interstice celluleux allongé, la *fente médiane* du diaphragme, par où les tissus cellulaires du médiastin antérieur et sous-péritonéal communiquent entre eux (voy. : fig. 506 et 511).

Les deux faisceaux sternaux se dirigent en arrière et en haut, et se terminent sur le bord antérieur de la foliole antérieure; chaque faisceau sternal est séparé, du faisceau costal voisin, par un intervalle le plus souvent très variable dans sa forme; tantôt il présente l'aspect d'une fente oblique paramédiane, tantôt au contraire c'est un véritable espace triangulaire à base inférieure et à sommet postéro-supérieur ; on donne à cet espace le nom de *fente de Larrey* ou d'*hiatus costo-xiphoïdien* du diaphragme.

Assez souvent, un petit *faisceau accessoire, aponévrotique,* se détache de la face postérieure de l'aponévrose antérieure du transverse; ce faisceau, d'aspect aplati, se continue par une petite lame charnue qui se fusionne avec le faisceau sternal; il comble parfois en partie la fente de Larrey.

La portion xiphoïdienne du diaphragme forme avec le sternum un espace angulaire en forme de dièdre à sinus supérieur : le *sinus sterno-diaphragmatique (espace xipho-diaphragmatique de Barbier),* au niveau duquel on rencontre le ligament xipho-péricardique, des lobules graisseux, les deux branches de division de la mammaire interne (cette division se produit généralement au niveau du sixième cartilage costal), et les ganglions lymphatiques sus-rétro-xiphoïdiens (ganglions xiphoïdiens de Sappey).

ORIFICES DU DIAPHRAGME

Nous distinguerons les orifices du diaphragme en *grands* et *petits orifices*; la plupart d'entre eux sont traversés par des organes, des vaisseaux sanguins ou lymphatiques et des nerfs.

1. — *Grands orifices.*

Les *grands orifices* ou *orifices principaux* sont au nombre de trois, ce sont : l'orifice de la veine cave inférieure, l'orifice aortique et l'orifice œsophagien.

Orifice de la veine cave inférieure. — L'*orifice de la veine cave inférieure,* ou *orifice quadrilatère du diaphragme,* est situé en plein centre phrénique, à l'union des folioles antérieure et droite, à 2 cm. 1/2 à droite de la ligne médiane; il répond à la neuvième vertèbre dorsale.

Il est entièrement fibreux, inextensible; c'est le plus grand des orifices du diaphragme, et son diamètre est de 3 centimètres environ.

Il présente une forme quadrilatère (d'où son nom d'*orifice quadrilatère*) à angles arrondis; il est circonscrit par les deux bandelettes semi-circulaires de Bourgery, en avant par la bandelette arciforme, en arrière par la bandelette oblique, en dedans et en dehors par de courtes fibres d'association à direction antéro-postérieure.

Il livre passage : *a)* à la veine cave inférieure, qui remplit la totalité de l'orifice et adhère à ses bords par des tractus fibreux; *b)* et à la branche abdominale du phrénique droit (mais pas toujours).

Orifice aortique. — L'*orifice aortique* (1) est compris entre les deux piliers du diaphragme; il n'est pas franchement médian, mais légèrement déporté à gauche, du fait que le pilier droit est toujours plus développé et plus épais que le pilier gauche du diaphragme.

Comme l'orifice précédent, il est fibreux, inextensible, sans action sur l'aorte.

Taillé en biseau sur les insertions vertébrales du diaphragme, il présente une forme ovalaire allongée de haut en bas; ses dimensions sont en moyenne de 35 à 40 millimètres en hauteur, et de 18 millimètres en largeur.

Il est limité latéralement par les bords internes ou axiaux des piliers droit et gauche, en haut et en avant par l'arcade médiane des piliers qui lui adhère, et en bas et en

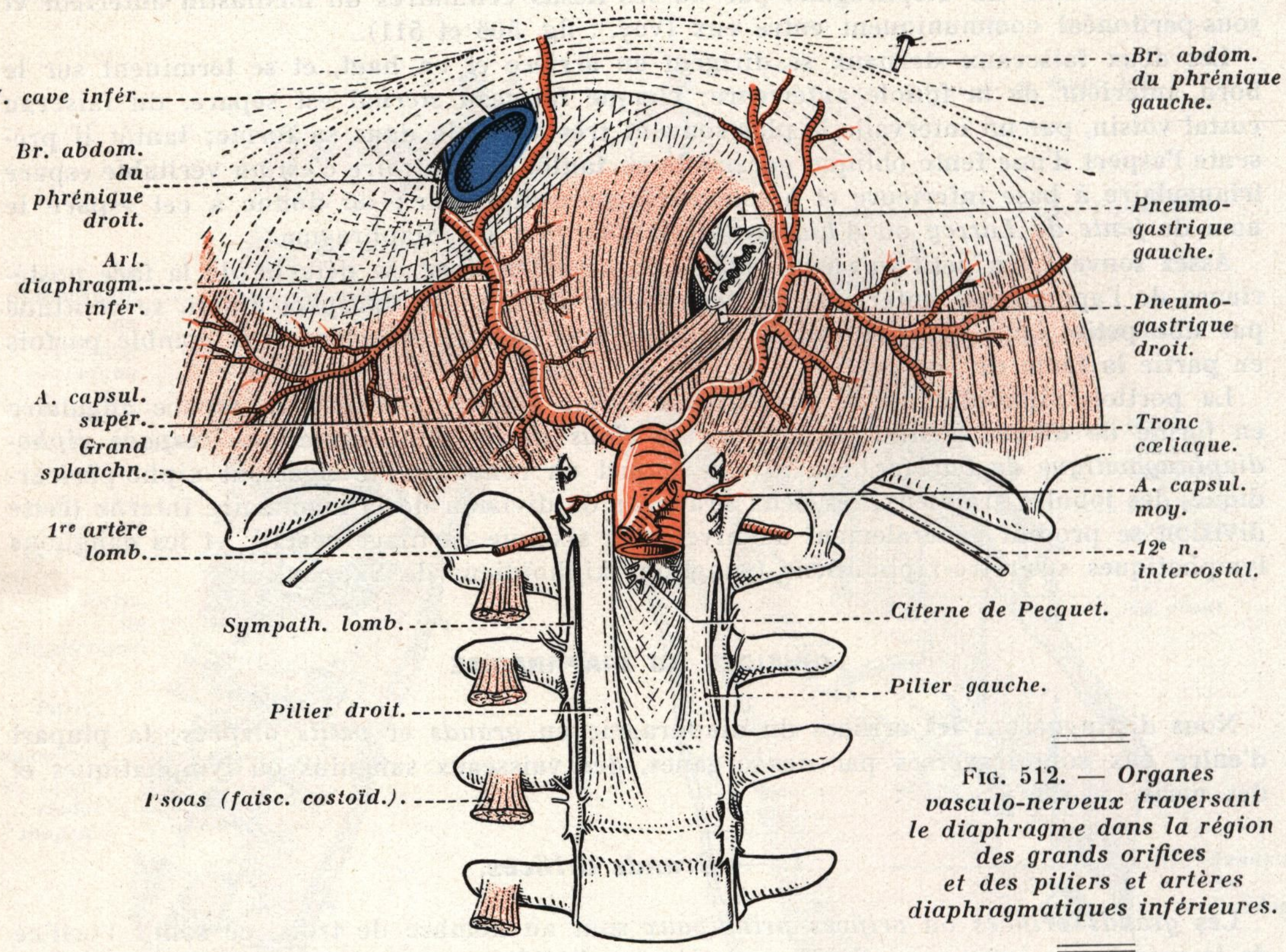

FIG. 512. — *Organes vasculo-nerveux traversant le diaphragme dans la région des grands orifices et des piliers et artères diaphragmatiques inférieures.*

arrière par l'entrecroisement des fibres médio-vertébrales de Luschka, qui en se rendant aux piliers épousent la forme de la convexité de l'aorte abdominale et lui constituent une sorte de hamac : c'est le *lit fibreux de l'aorte* (voy. : fig. 507 et 512).

Topographiquement, cet orifice répond à la douzième vertèbre dorsale, à la moitié supérieure de la première vertèbre lombaire, et au disque intermédiaire entre ces deux vertèbres.

Il livre passage à l'aorte qui de thoracique devient abdominale, et au canal thoracique qui est postérieur à ce vaisseau; l'aorte adhère intimement à l'arcade médiane, mais elle n'est reliée aux piliers que par des tractus conjonctifs lâches.

(1) Article à consulter : V. VIRNO : La morphologie du canal aortico-diaphragmatique chez l'homme. *Comptes rendus de l'Association des Anatomistes*, 1925, p. 384.

Au niveau de cet orifice, l'aorte donne les artères diaphragmatiques inférieures, le tronc cœliaque et les artères capsulaires moyennes.

Il est à noter que les grands orifices vasculaires du diaphragme (veine cave inférieure et aorte) n'ont aucun pouvoir contractile; ils sont entièrement fibreux, non extensibles, rigides, non déformables, si bien que les contractions et les mouvements du diaphragme ne présentent aucune action sur le courant sanguin des vaisseaux qui les occupent.

Orifice œsophagien. — L'orifice œsophagien est situé à gauche de la ligne médiane, au-dessus de l'orifice aortique, et sur un plan antérieur à ce dernier; il répond à la dixième vertèbre dorsale, à la neuvième et parfois même à la huitième d'après A. Delmas et J. Roux. De forme elliptique à grand axe dirigé de bas en haut et d'arrière en avant, il est entièrement musculaire, donc contractile et extensible; il est formé par l'entrecroisement, en chiffre 8, des faisceaux internes issus des deux piliers et de leur arcade médiane.

Ses dimensions sont de 3 centimètres de longueur et de 1 centimètre de largeur en moyenne; en outre, à l'inverse des orifices vasculaires du diaphragme, c'est un véritable canal et non un simple orifice à travers une membrane fibreuse, car le diaphragme est épais à ce niveau; sa hauteur est de 1 cm. 1/2 à 2 centimètres en moyenne.

La direction du canal musculaire de l'œsophage à travers le diaphragme est légèrement oblique en avant et à gauche. L'œsophage, en traversant ce canal, change de forme, car il présente à son entrée dans le diaphragme un véritable rétrécissement, comme si le conduit était étranglé à la manière d'une bourse par l'anneau diaphragmatique (A. Delmas et J. Roux). Envisagée sur des coupes frontales et sagittales, la traversée diaphragmatique de l'œsophage montre deux portions bien distinctes : l'une, supérieure, où l'anneau diaphragmatique forme un canal complet autour du conduit œsophagien; l'autre, inférieure, où le muscle est disposé en gouttière autour de la face postérieure et de la moitié postérieure des faces latérales de l'œsophage. Cette disposition est due à l'obliquité de l'orifice diaphragmatique par rapport à la direction du conduit œsophagien.

Il livre passage à l'œsophage (portion diaphragmatique de l'œsophage) qui présente un rétrécissement immédiatement au-dessus de l'orifice, aux deux nerfs pneumogastriques; le gauche est situé sur la face antérieure, le droit sur la face postérieure du conduit (en réalité, ils sont le plus souvent plexiformes à ce niveau), et aux branches œsophagiennes de la coronaire stomachique et de la splénique.

Les rapports qu'affecte l'œsophage avec son canal musculaire diaphragmatique ont été diversement interprétés par la plupart des anatomistes.

Certains auteurs ont admis que l'œsophage est uni au pourtour de l'orifice par des fibres musculaires (Bourgery, Rouget et Gillette), et par du tissu conjonctivo-élastique (Treitz et Laimer, Jonnesco), à tel point qu'ils ont comparé ce dispositif à un diaphragme secondaire interdisant toute communication entre le tissu cellulaire sous-péritonéal et l'espace infra-médiastinal postérieur ; aussi Jonnesco et Charpy avaient-ils très justement noté qu'il est absolument impossible d'introduire un instrument dans l'orifice œsophagien du diaphragme de la cavité thoracique dans la cavité abdominale, et *vice versa (diaphragme phrénico-œsophagien de Jonnesco)*.

Il est exact en effet que des fibres musculaires se détachent du diaphragme et se portent vers les parois de l'œsophage, où un certain nombre d'entre elles se terminent après s'être entrecroisées en anse avec celles du côté opposé; d'autres auteurs ont voulu voir dans ces fibres charnues une disposition semblable à celle du *sphincter œsophagien de Rouget* que l'on observe chez quelques mammifères (rongeurs); en réalité, il n'existe pas à proprement parler chez l'homme de sphincter œsophagien, et les recherches de A. Delmas et J. Roux, en 1938, ont montré qu'il existe un véritable *diaphragme secondaire* à la fois musculaire et membraneux, avec présence d'un espace cellulaire de glissement

péri-œsophagien permettant au conduit œsophagien de se déplacer à travers son orifice diaphragmatique au cours des mouvements du diaphragme (pour plus de détails, voy. : *Rapports de l'œsophage*, tome VI).

L'orifice œsophagien se déplace pendant la contraction du diaphragme, c'est-à-dire au cours de la respiration; son déplacement se manifeste principalement en hauteur (3 à 4 centimètres), ainsi que cela s'observe à la radioscopie après absorption d'un cachet opaque; il s'abaisse dans l'inspiration et s'élève dans l'expiration, et comme l'œsophage et le diaphragme sont solidaires par suite de leurs connexions au niveau de l'orifice œsophagien, il en résulte que dans l'inspiration, l'abaissement de l'orifice entraîne corrélativement un léger allongement de l'œsophage thoracique, qui s'exécute aux dépens de ses courbures. Actuellement, il est admis que le diaphragme glisse sur l'œsophage dans l'inspiration forcée, à tel point que la portion abdominale de ce conduit disparaît presque complètement; ce déplacement est possible grâce à l'existence d'une gaine celluleuse péri-œsophagienne (véritable espace de glissement) (Von Hayer, A. Delmas et J. Roux) (1).

Enfin, sous l'influence d'une traction, l'œsophage se déplace passivement par rapport au diaphragme, et l'on peut sans aucune difficulté attirer ce conduit dans l'abdomen à travers l'anneau diaphragmatique (Grégoire).

Par la musculature de son orifice œsophagien *(anneau diaphragmatique de l'œsophage)*, le diaphragme exerce une *action tonique* sur l'œsophage; en inspiration forcée, les bouillies opaques subissent un temps d'arrêt au-dessus du diaphragme, par contre l'anneau se relâche en expiration.

En respiration normale, le passage des bouillies opaques est constamment plus rapide pendant l'expiration que pendant l'inspiration, sans qu'il y ait pour cela alternativement ouverture et fermeture de l'anneau diaphragmatique (Bétoulières), car certaines bouchées passent pendant l'inspiration calme; quoi qu'il en soit, c'est toujours au niveau du rétrécissement sus-diaphragmatique que le bol alimentaire subit un temps d'arrêt, et c'est également dans cette zone que siègent les spasmes; le *véritable sphincter œsophago-gastrique est le diaphragme* (Terracol), ou plus spécialement l'anneau diaphragmatique de son orifice œsophagien *(sphincter diaphragmatique)*.

2. — *Petits orifices.*

Les petits orifices du diaphragme sont tous vasculaires ou nerveux; ils sont destinés aux cordons sympathiques, aux nerfs splanchniques, aux phréniques, aux racines des veines azygos, aux artères mammaires internes et aux nerfs intercostaux, mais de nombreuses variations sont possibles dans la traversée de ces organes.

La *chaîne sympathique paravertébrale* traverse le diaphragme dans l'interstice fibreux compris entre l'arcade du psoas et le pilier correspondant.

Le *grand splanchnique* passe par un petit orifice musculaire situé en dehors du pilier correspondant du diaphragme, au-dessus du jambage interne de l'arcade du psoas, le plus souvent au niveau de la face supérieure du corps de la première vertèbre lombaire, rarement plus bas.

Le *moyen splanchnique* traverse le diaphragme par le même orifice que le cordon sympathique, mais il est situé un peu en avant de ce dernier; parfois aussi, il s'engage isolément par un orifice spécial, situé un peu en dehors et au-dessous de la traversée diaphragmatique du grand splanchnique; parfois, mais plus rarement, il aborde l'abdomen par l'orifice aortique, en glissant obliquement entre l'aorte et le pilier correspondant.

---

(1) Articles à consulter : A. Delmas et J. Roux : Le canal diaphragmatique de l'œsophage. *Comptes rendus de l'Association des Anatomistes*, 1938.

A. Delmas et J. Roux : Les gaines de l'œsophage diaphragmatique. *Annales d'Anatomie pathologique et d'Anatomie normale médico-chirurgicale*, juin 1938, n° 6, p. 635.

Le *petit splanchnique* traverse le diaphragme par le même orifice que le moyen splanchnique (voy. : fig. 512).

La *racine interne de la grande azygos* s'engage, soit par l'orifice aortique, soit par le même orifice que le grand splanchnique droit, et le nerf est antérieur à la veine.

La *racine interne de la petite azygos*, origine de l'hémiazygos inférieure gauche, s'engage tantôt par le même orifice que le grand splanchnique gauche, et le nerf est aussi antérieur à la veine, tantôt avec le sympathique gauche, plus rarement elle passe par l'orifice aortique (voy. : fig. 517).

La *fente de Larrey*, située entre les faisceaux xiphoïdiens et chondro-costaux, livre passage à la *branche abdominale de l'artère mammaire interne*, et à un ou deux troncs collecteurs lymphatiques qui aboutissent aux ganglions sus-rétro-xiphoïdiens (voy.: fig. 518).

La *branche abdominale des phréniques* traverse le diaphragme : *à droite*, le plus souvent par l'orifice de la veine cave inférieure, mais parfois aussi par un petit orifice propre situé un peu en dehors de l'orifice quadrilatère; *à gauche*, entre les folioles antérieure et gauche, à l'union du centre phrénique et de la portion charnue du diaphragme.

Les *orifices des nerfs intercostaux* sont compris entre les différents faisceaux chondro-costaux du diaphragme, et par la *fente médiane du diaphragme* comprise entre les deux faisceaux xiphoïdiens du muscle, s'engagent parfois les lymphatiques ci-dessus signalés (voy. : fig. 511).

L'hiatus costo-lombaire de Henle (hiatus costo-diaphragmatique de Tuffier et Lejars, foramen triangulare de Bochdalek) est situé au-dessus du ligament cintré du diaphragme. De forme triangulaire à la base inférieure et à sommet supérieur, il possède des dimensions très variables, et lorsqu'il est bilatéral, il est toujours plus étendu à gauche qu'à droite; enfin lorsqu'il est unilatéral on ne l'observe que du côté gauche. Il représente une véritable zone de déficience du diaphragme; il livre passage à des troncs lymphatiques; par l'intermédiaire de cet hiatus, le tissu cellulaire sous-pleural communique librement avec le tissu cellulo-graisseux de l'espace rétro-rénal; ainsi s'explique le retentissement des affections inflammatoires et suppurées de la loge rénale (phlegmons périnéphrétiques) et de la plèvre (pleurésies purulentes), les unes par rapport aux autres.

Les deux hiatus représentent le reliquat de la soudure des trois ébauches du diaphragme primaire (piliers de Uskow et *septum transversum de His*).

Il peut être le siège de hernies diaphragmatiques, parfois même congénitales.

Signalons en outre deux petits interstices musculaires linéaires, plus ou moins apparents suivant les sujets, qui correspondent à la portion intercostale du diaphragme; l'un est compris entre la douzième et la onzième côte; il met en rapport le sinus costo-diaphragmatique avec la face postérieure du lobe droit du foie à droite, et avec la face diaphragmatique de la rate à gauche; l'autre est compris entre la onzième et la dixième côte; il met en rapport le sinus costo-diaphragmatique avec le bord externe du rein et la région du sillon pariéto-rénal.

RAPPORTS

Les deux faces du diaphragme sont revêtues par une aponévrose : *a)* l'*aponévrose supérieure*, peu dense, est une partie artificiellement différenciée du fascia endothoracique; *b)* l'*aponévrose inférieure*, mince mais très résistante, est appliquée contre la face concave du diaphragme.

Si l'on regarde le diaphragme par sa face abdominale, on constate qu'il présente la forme d'un toit basculé en arrière, dont l'un des versants, le postérieur, serait devenu presque vertical, tandis que l'autre, antérieur est presque horizontal; nous décrirons donc les rapports du diaphragme dans ces deux portions.

1. — Portion horizontale.

La portion horizontale du diaphragme *(coupole diaphragmatique)* comprend deux faces, l'une supérieure ou thoracique, convexe, l'autre inférieure ou abdominale, concave.

a) ***La face supérieure ou thoracique*** répond dans sa partie moyenne au péricarde fibreux, et par son intermédiaire à la face inférieure (face diaphragmatique) du cœur; le péricarde fibreux *(tendon creux du diaphragme de Beau et Maissiat)* repose

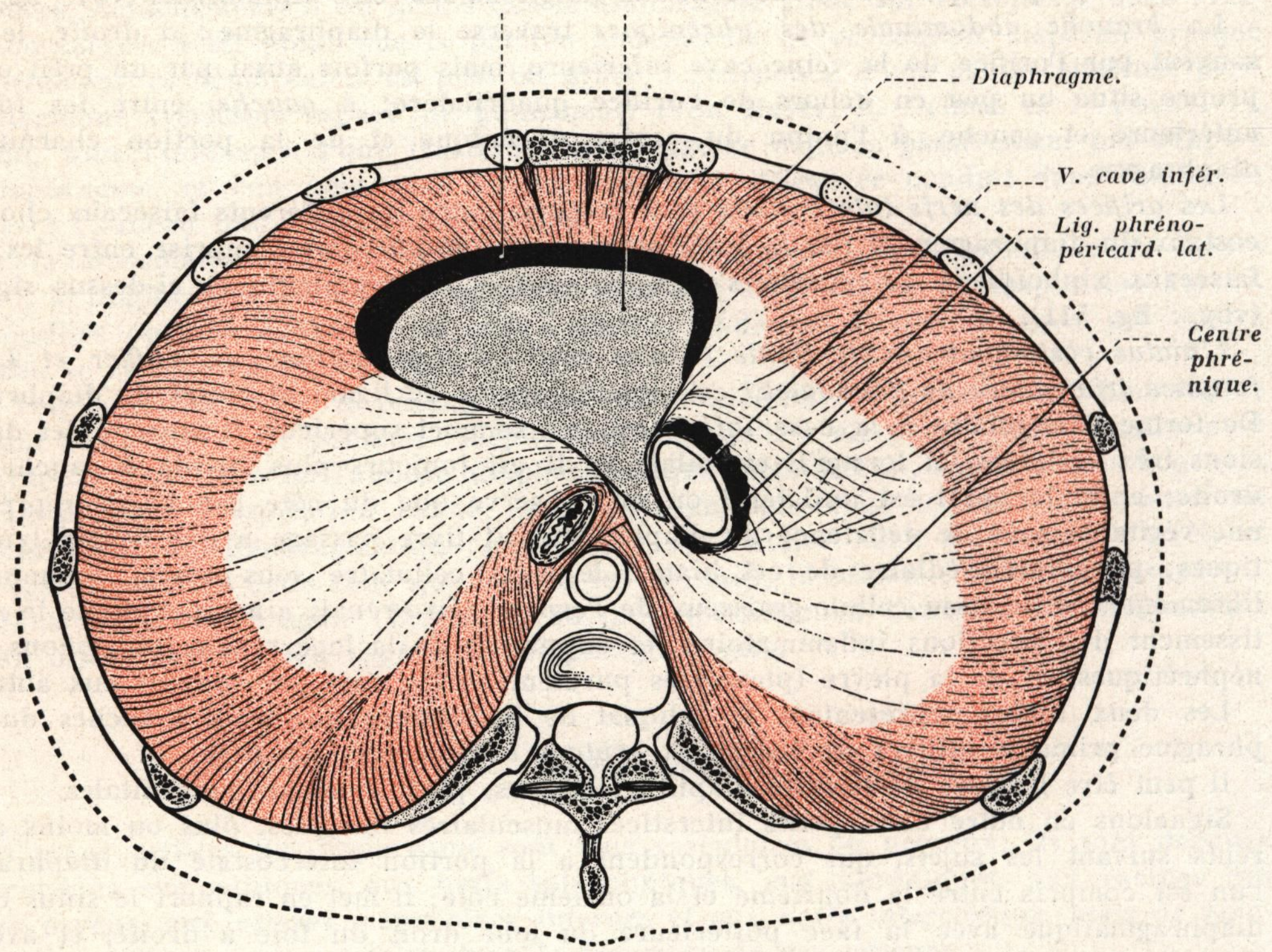

FIG. 513. — *Rapports du péricarde et du diaphragme* (*en noir*, les zones d'insertion à la face supérieure du diaphragme des ligaments phréno-péricardiques antérieur et latéraux).

sur la foliole moyenne et la déborde quelque peu à droite; il adhère intimement au diaphragme : la zone d'adhérence présente une forme triangulaire à base antérieure et à sommet postérieur, répondant au bord gauche de l'orifice quadrilatère; l'adhérence entre les deux organes n'est intime qu'en avant et à droite; elle est renforcée en avant par l'insertion du ligament phréno-péricardique antérieur, et autour de l'orifice de la veine cave inférieure par celle des ligaments phréno-péricardiques latéraux, ou ligaments de Teutleben (voy. : fig. 513).

Le diaphragme et le péricarde déterminent au niveau du ligament phréno-péricardique antérieur une gouttière transversale à trajet curviligne : c'est le *sinus phréno-péricardique,* dans lequel on trouve parfois une anastomose entre les artères diaphragmatiques supérieures; à ce niveau, et sur la ligne médiane, ce sinus délimite avec le

diaphragme, la face postérieure du sternum et le ligament sterno-péricardique inférieur, un espace comblé par du tissu cellulo-graisseux, dans lequel se logent les ganglions xiphoïdiens de Sappey : c'est l'*espace xipho-diaphragmatique de Barbier.*

Entre la zone d'adhérence du péricarde au diaphragme en avant et l'œsophage en arrière se place un espace presque virtuel, en forme d'angle dièdre aigu, à sinus postérieur et comblé par du tissu celluleux lâche; cet espace est compris entre le centre phrénique d'une part et le péricarde fibreux d'autre part : c'est l'*espace de Portal.* En regard de cet espace et devant l'œsophage repose sur le diaphragme l'amas inférieur des ganglions médiastinaux postérieurs.

Latéralement, c'est-à-dire à droite et à gauche du péricarde, la face supérieure du diaphragme répond par l'intermédiaire de ses folioles latérales à la plèvre diaphragmatique et à la face inférieure des poumons.

En arrière du péricarde, elle répond aux ligaments triangulaires du poumon et au médiastin postérieur, avec ses principaux organes (aorte, œsophage, canal thoracique) qui abordent et traversent le diaphragme.

Sinus costo-diaphragmatique. — A sa périphérie, l'insertion oblique du diaphragme sur le squelette thoracique forme avec la paroi du thorax un angle dièdre, ouvert en haut, appelé *sinus costo-diaphragmatique.*

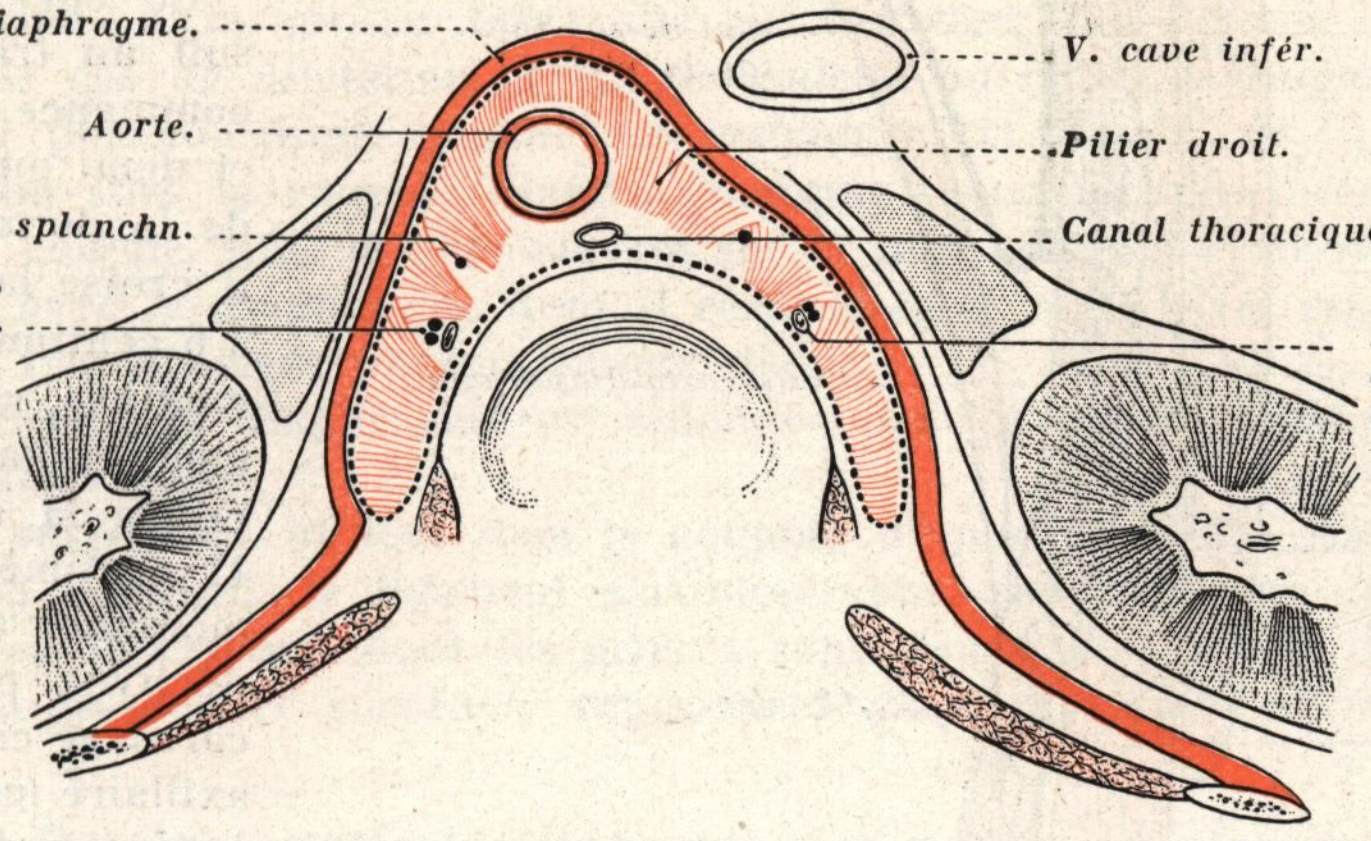

FIG. 514. — ***Espace infra-médiastinal postérieur vu sur une coupe horizontale schématique passant par le disque intervertébral compris entre la douzième dorsale et la première lombaire; segment inférieur de la coupe*** (d'après J. MEILLÈRE et BRÉHANT). — Les limites antérieure et postérieure de l'espace sont indiquées *en pointillé noir.*

Disposé en forme de gouttière circulaire, le sinus costo-diaphragmatique est divisé en deux parties, l'une droite, et l'autre gauche, car la saillie du rachis rapproche l'une de l'autre les deux extrémités de cette gouttière par suite de l'insertion du diaphragme, en arrière sur les corps vertébraux (piliers) et en avant sur l'appendice xiphoïde.

En avant et sur la ligne médiane, le sinus costo-diaphragmatique *(sinus sterno-diaphragmatique)* correspond à l'*espace xipho-diaphragmatique de Barbier* (voy.: *Péricarde*).

En arrière et sur la ligne médiane, le sinus *(sinus vertébro-diaphragmatique)* correspond à la partie la plus déclive du médiastin postérieur, c'est-à-dire à l'*espace infra-médiastinal postérieur* (voy. : *Médiastin postérieur,* tome III).

Envisagé sur une coupe verticale, le sinus costo-diaphragmatique présente l'aspect d'un angle dièdre à arête inférieure, donc ouvert en haut.

L'angle diffère suivant les points envisagés, sur le cadavre et sur le vivant, et aussi chez ce dernier, avec les positions qu'occupe le diaphragme suivant les mouvements

de la respiration. L'angle devient de plus en plus profond et de plus en plus aigu d'avant en arrière; il est beaucoup plus aigu à droite qu'à gauche, et presque virtuel sur la ligne axillaire, du fait de la présence du lobe droit du foie sous la coupole diaphragmatique.

Ainsi que l'on peut s'en rendre compte au cours d'un examen radioscopique, le sinus *s'ouvre pendant l'inspiration,* tandis qu'il *se ferme pendant l'expiration.* Le sinus costo-diaphragmatique suit évidemment la même direction que le rebord thoracique, c'est-à-dire que de l'appendice xiphoïde au rachis il est oblique en bas et en arrière.

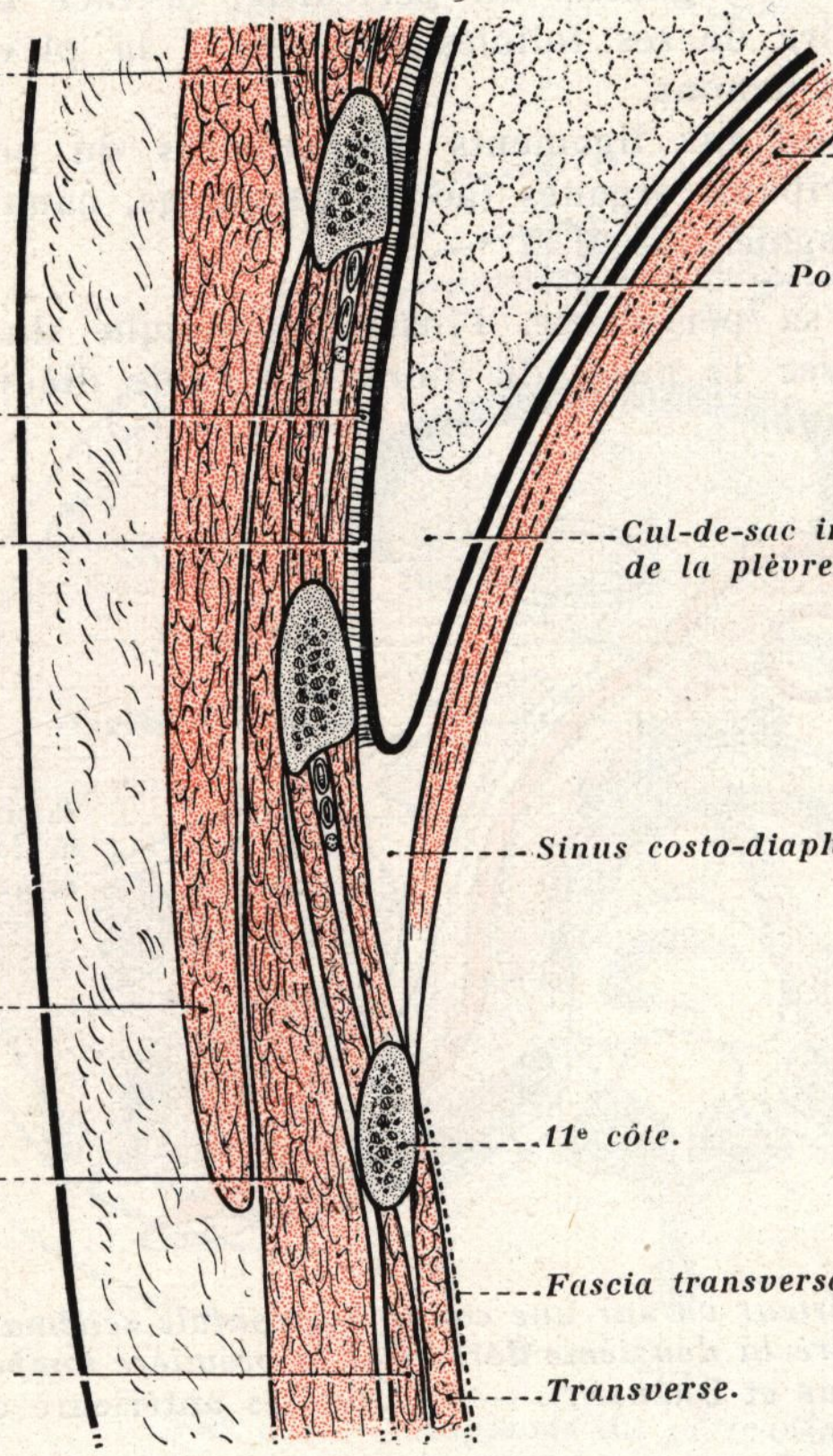

FIG. 515.
Sinus costo-diaphragmatique et ses rapports
(coupe frontale suivant la ligne axillaire;
côté droit, segment postérieur).

Il loge le *cul-de-sac inférieur de la plèvre,* au point où la plèvre diaphragmatique se réfléchit pour tapisser la paroi et devenir plèvre pariétale; mais celui-ci n'atteint jamais le fond du sinus; il en reste séparé par l'*espace sous-pleural* comblé de tissu cellulaire.

Le cul-de-sac pleural suit un trajet oblique : il commence à un centimètre et demi au-dessous du col de la douzième côte, puis il croise la douzième côte à 6 centimètres de la ligne médiane, remonte obliquement en haut et en dehors, croise la onzième côte à 11 centimètres de la ligne médiane (point le plus déclive), puis le dixième cartilage costal sur la ligne axillaire moyenne, il passe à l'union du septième cartilage costal avec sa côte, puis il se termine sur le bord inférieur du sixième cartilage costal.

Le cul-de-sac pleural loge le bord inférieur des poumons, mais la languette pulmonaire n'atteint jamais le fond du cul-de-sac (espace de réserve ou zone muette de la plèvre), elle en reste distante de 4 centimètres en avant et en arrière, et de 3 centimètres latéralement (voy. : *Culs-de-sac pleuraux,* tome III).

b) La face inférieure ou abdominale est tapissée par le péritoine, sauf au niveau du ligament coronaire du foie situé à la face postérieure de cet organe, et du ligament phréno-gastrique, situé à la face postérieure de la grosse tubérosité de l'estomac (ce ligament peut se continuer sur la face postérieure de l'œsophage abdominal).

Le ligament coronaire, très étendu, de forme irrégulièrement losangique, représente

une zone d'adhérence entre le diaphragme et le foie; embryologiquement, c'est le reliquat du clivage qui se produit entre le diaphragme primaire et le foie développé primitivement dans son épaisseur; la réflexion du ligament coronaire donne naissance aux ligaments triangulaires droit et gauche et au ligament suspenseur du foie, tous les trois fixés sur le diaphragme.

Au niveau du centre phrénique, le péritoine repose directement sur les faisceaux tendineux du diaphragme, sans interposition de sous-séreuse; dans les interstices que délimitent ces faisceaux, le péritoine s'invagine en doigt de gant pour former les *puits de Ranvier*.

Par l'intermédiaire du péritoine, le diaphragme répond aux viscères de *l'étage sous-thoracique de l'abdomen*.

A droite, il répond au foie, dont la face supérieure, convexe, est rattachée au diaphragme par le ligament suspenseur du foie ou ligament falciforme; entre le foie et le diaphragme se place un espace dit *espace interhépato-phrénique* ; virtuel sur le sujet couché, très étroit sur le sujet debout, cet espace est le siège des abcès sous-phréniques; il est lui-même subdivisé en deux espaces ou loges secondaires, l'un droit et l'autre gauche par rapport au ligament falciforme (loges sous-phréniques).

A gauche, il répond à la rate complètement entourée par le péritoine, à l'œsophage abdominal, lequel est relié au diaphragme par le méso-œsophage ou par le ligament phréno-œsophagien, à la grosse tubérosité de l'estomac qui refoule en haut le diaphragme dans le cas de dilatation, à l'angle gauche du côlon, rattaché au diaphragme par le ligament phréno-colique gauche ou *sustentaculum lienis*; ce ligament, disposé en nid de pigeon sous la coupole diaphragmatique, reçoit le pôle inférieur de la rate; à droite, l'angle colique, situé le plus souvent sur la face antérieure du rein droit, n'entre pas en rapport avec le diaphragme dont il reste éloigné, mais il lui est rattaché par un repli péritonéal : le ligament phréno-colique droit.

La face inférieure du diaphragme est sillonnée par les ramifications des artères diaphragmatiques inférieures.

Les capsules surrénales, situées sous la coupole diaphragmatique, sont unies au diaphragme par un ligament, le ligament surréno-diaphragmatique, qui contient les vaisseaux capsulaires supérieurs, dont les artères sont issues des artères diaphragmatiques inférieures (lame vasculaire surrénale supérieure) (voy. : *Capsules surrénales*, tome V).

2. — *Portion verticale. Rapports des piliers et des arcades.*

La portion verticale du diaphragme correspond, sur la ligne axiale, aux piliers droit et gauche, et latéralement aux arcades du psoas et du carré des lombes (arcade de Haller).

a) Situés devant la partie supérieure de la colonne lombaire, les **piliers** correspondent à la *région cœliaque de Luschka*, ou encore à *l'espace intersurrénal*.

Un plan vasculo-nerveux est appliqué directement sur la région; il comprend : α) sur la *ligne médiane*, l'aorte abdominale, et derrière ce vaisseau, le canal thoracique; l'aorte glisse verticalement entre les piliers droit et gauche; elle abandonne dans la région les artères diaphragmatiques inférieures, capsulaires moyennes, rénales (polaires supérieures du rein lorsqu'elles existent) et les deux premières artères lombaires; ces artères croisent transversalement les piliers; les deux premières artères lombaires passent entre les piliers et les vertèbres, les autres passent en avant d'eux; — β) *à droite*, la veine cave inférieure descend en dehors du pilier droit; elle reçoit la veine rénale gauche qui vient de croiser les deux piliers sur un plan antérieur à l'aorte.

Autour de ces vaisseaux, signalons les ganglions lymphatiques les plus supérieurs de la chaîne lombo-aortique, dont quelques-uns (groupes juxta-aortique gauche et inter-aortico-cave), sont en rapport direct avec les piliers.

Le plexus solaire, avec ses deux ganglions semi-lunaires, les ganglions aortico-rénaux,

ses branches afférentes (nerfs splanchniques, branche abdominale du phrénique droit) et ses branches efférentes, sont situés de chaque côté de l'aorte; la corne supérieure de chaque ganglion semi-lunaire est directement appliquée sur la face antérieure des piliers correspondants; ils constituent, avec la terminaison de la branche solaire du pneumogastrique droit, l'anse mémorable de Wrisberg.

Quant au cordon sympathique lombaire, il descend verticalement dans la région, paral-

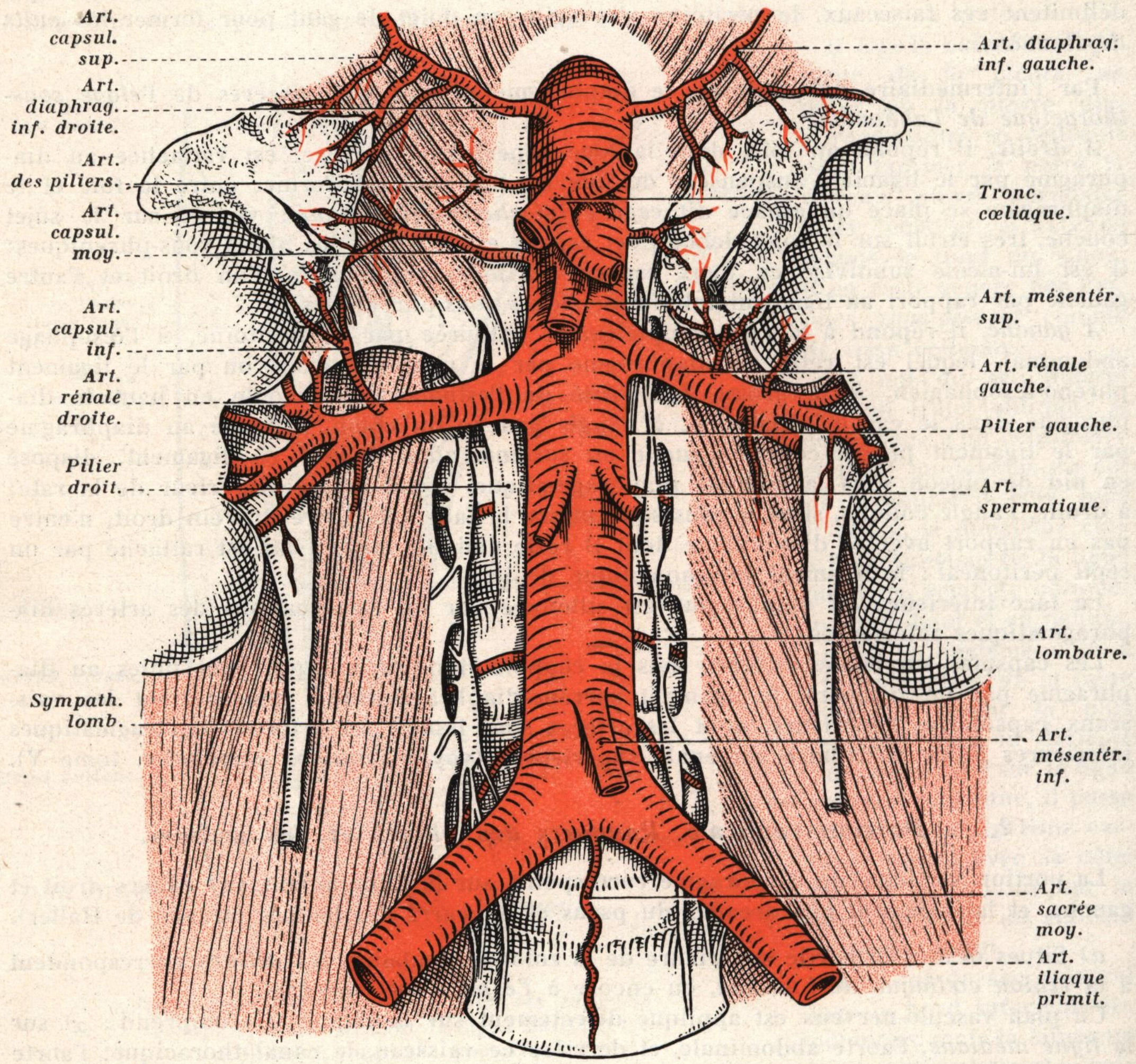

FIG. 516. — *Rapports des piliers et de la portion verticale du diaphragme.*

lèlement aux piliers et en dehors d'eux, mais il est situé sur un plan plus postérieur que ces derniers.

Le plan vasculo-nerveux de la région est recouvert par le péritoine de l'arrière-cavité des épiploons, que la faux de l'artère coronaire stomachique divise en deux parties : l'une, à droite, correspond à la bourse sous-hépatique; l'autre, à gauche, correspond à la bourse rétro-stomacale.

Pour aborder la grande courbure de l'estomac, l'artère coronaire stomachique décrit sa crosse un peu à gauche de l'aorte, en avant du pilier gauche du diaphragme dont

elle reste toujours proche; elle abandonne à ce niveau la cardio-tubérositaire antérieure et ses branches cardio-œsophagiennes; elle soulève, à ce niveau aussi, un repli du péritoine pariétal postérieur, la faux de la coronaire stomachique (voy. : *Rapports de la petite courbure de l'estomac,* tome VI).

Au-dessous du revêtement péritonéal précité et de la faux de l'artère coronaire, la partie inférieure des piliers répond au massif duodéno-pancréatique appliqué sur la face antérieure des gros vaisseaux, dont il est séparé par deux fascias d'accolement; la tête du pancréas et la deuxième portion du duodénum sont séparées du pilier droit par le fascia de Treitz (1); le corps du pancréas est séparé du pilier gauche par le fascia

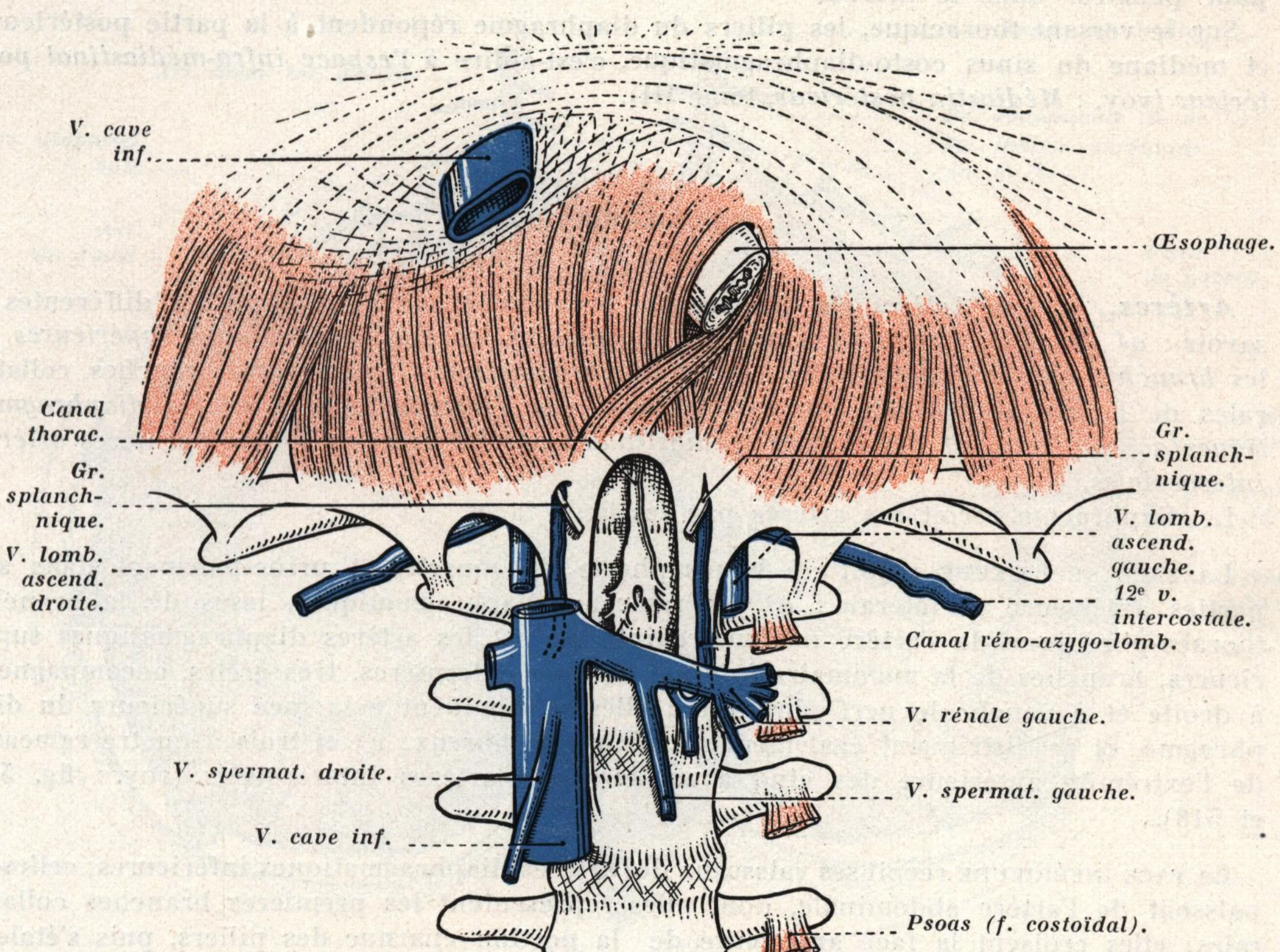

FIG. 517. — *Piliers et arcades du diaphragme; rapports veineux.*

rétropancréatique de Toldt (voy. : *Fascias d'accolement rétro-duodéno-pancréatiques* ; article *Péritoine,* tome VI).

Le duodénum encadre les piliers, et l'angle duodéno-jéjunal est rattaché au pilier gauche par le muscle de Treitz; la troisième portion du duodénum croise transversalement la partie la plus inférieure du pilier droit.

Les vaisseaux spléniques et la pancréatique gauche, issue de la mésentérique supérieure, croisent transversalement le pilier gauche; la petite mésaraïque se jette dans la veine splénique, pour constituer le tronc spléno-mésaraïque soit en dehors, soit en avant du pilier gauche (voy. : *Veine porte*).

---

(1) Anatomiste et médecin de Prague (1819-1872).

*b) **Les arcades du psoas et du carré des lombes,*** situées en dehors des piliers, appartiennent à la face antérieure de la paroi lombaire; elles marquent en arrière la limite entre l'étage sous-thoracique de l'abdomen et la région lombaire proprement dite; elles répondent à la capsule surrénale et aux reins, dont elles sont séparées par le fascia de Zuckerkandl et par la graisse de Gérota, comprise dans l'espace rétro-rénal.

Le douzième nerf intercostal et ses vaisseaux satellites, les nerfs grand et petit abdomino-génitaux, glissent au-dessous de l'arcade du carré des lombes, et abordent l'espace rétro-rénal dans lequel ils cheminent.

La veine lombaire ascendante, ou azygos lombaire, s'engage sous l'arcade du psoas pour pénétrer dans le thorax.

Sur le versant thoracique, les piliers du diaphragme répondent à la partie postérieure et médiane du sinus costo-diaphragmatique, c'est-à-dire à l'*espace infra-médiastinal postérieur* (voy. : *Médiastin postérieur,* tome III).

VASCULARISATION

Artères. — Les *Artères* du diaphragme proviennent de quatre sources différentes à savoir : *a)* des mammaires internes, qui fournissent les *diaphragmatiques supérieures* et les *branches thoraco-phréniques; b)* des *diaphragmatiques inférieures,* branches collatérales de l'aorte abdominale (et parfois aussi par l'intermédiaire d'*artères diaphragmatiques accessoires*); *c)* des *artères médiastinales postérieures*; *d)* et des dernières *artères intercostales.*

Le diaphragme reçoit ses artères par ses deux faces.

La FACE SUPÉRIEURE reçoit : à la périphérie du muscle, et principalement dans ses parties antérieure et latérale : *a)* les rameaux diaphragmatiques, issus de la branche thoraco-phrénique de l'artère mammaire interne; *b)* les artères diaphragmatiques supérieures, branches de la mammaire interne; ces deux dernières, très grêles, accompagnent à droite et à gauche le nerf phrénique; elles se ramifient à la face supérieure du diaphragme, et se distribuent également au péricarde fibreux; *c)* et trois à quatre rameaux de l'extrémité antérieure des cinq avant-dernières artères intercostales (voy. : fig. 511 et 518).

La FACE INFÉRIEURE reçoit ses vaisseaux des artères diaphragmatiques inférieures; celles-ci naissent de l'artère abdominale, dont elles représentent les premières branches collatérales; elles croisent la face antérieure de la portion charnue des piliers, puis s'étalent à la face inférieure du centre phrénique, en se divisant en deux ou trois branches principales; ces branches perforent le muscle à la périphérie du centre phrénique, et se répartissent le plus souvent de la façon suivante : une branche *(branche postérieure)* suit le bord postérieur de la foliole latérale; une branche *(branche moyenne)* suit le bord antérieur de cette même foliole; enfin une troisième branche *(branche antérieure)* borde la foliole antérieure; ces branches s'anastomosent entre elles en formant dans l'épaisseur du muscle les *arcades périfoliolaires* (Hovelacque et Sourdin), ou *péritendineuses* (Salmon et Dor), d'où partent les branches, les unes très grêles pour le centre phrénique, les autres plus volumineuses pour la portion musculaire périphérique. Cette disposition est plus fréquente et plus constante à droite qu'à gauche.

Toutes les artères du diaphragme, et principalement celles qui naissent de ces arcades et de la branche thoraco-phrénique, ont une disposition radiaire; il en résulte que les incisions radiées du diaphragme sont celles qui saignent le moins.

Les deux systèmes artériels des faces supérieure et inférieure s'anastomosent entre eux dans l'épaisseur du diaphragme, en formant un réseau situé dans le même plan que les rameaux du phrénique.

La PARTIE POSTÉRIEURE, verticale, du diaphragme *(région des piliers)* est irriguée : *a)* principalement, par les artères diaphragmatiques inférieures en avant, et par les artères médiastinales postérieures ou artères diaphragmatiques postéro-supérieures, branches de l'aorte thoracique en arrière; *b)* et accessoirement, par les deux premières artères lombaires, la douzième artère intercostale, et quelques fines artérioles issues directement de l'aorte *(artères des piliers)*; celles-ci se distribuent exclusivement aux piliers du diaphragme (voy. : fig. 519).

Salmon et Dor ont mis en évidence, à la périphérie du diaphragme et dans l'épaisseur du muscle, un cercle artériel anastomotique périphérique *(cercle périthoracique)*. Il est

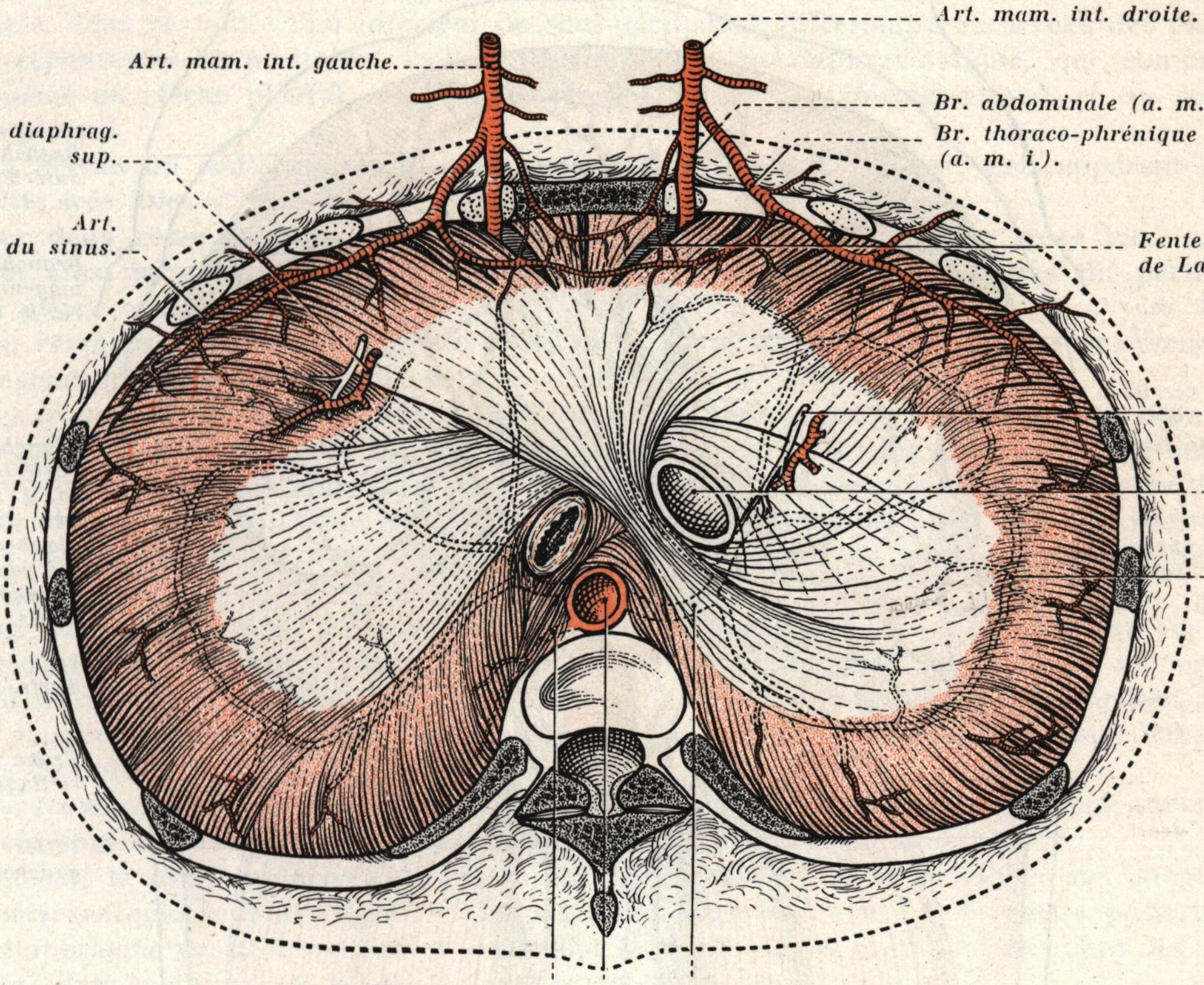

FIG. 518. — *Artères du diaphragme, vue supérieure.*

constitué par une série d'artérioles plus ou moins bien individualisées, qui sont représentées : en arrière, par des artérioles destinées aux piliers; en avant, par des anastomoses rétro-xiphoïdiennes, entre les deux artères mammaires internes; sur les côtés, par des anastomoses entre les branches diaphragmatiques des intercostales et la branche thoraco-phrénique de la mammaire interne avec les branches terminales des diaphragmatiques inférieures.

Territoires artériels du diaphragme. — On peut schématiquement distinguer *deux territoires artériels* au diaphragme, qui sont : *a)* un *territoire périphérique,* destiné principalement aux insertions de la portion charnue et aux piliers; il est constitué par les artères diaphragmatiques supérieures, les branches thoraco-phréniques de la mammaire interne, les intercostales, les médiastinales postérieures, les lombaires et les artères des piliers;

— *b)* et un *territoire central,* destiné à la majeure partie de la portion charnue du muscle (les quatre cinquièmes) et au centre phrénique; il est représenté par les *deux artères diaphragmatiques inférieures,* qui sont les *artères principales du diaphragme,* auxquelles s'adjoint, lorsqu'il existe, le système des artères diaphragmatiques accessoires; l'artère diaphragmatique inférieure droite, plus volumineuse, plus développée et plus ramifiée que la gauche, se distribue aux trois cinquièmes du muscle.

La vascularisation artérielle du diaphragme est loin d'être uniforme et régulière; à l'exception des piliers, le diaphragme présente deux zones de vascularisation bien dis-

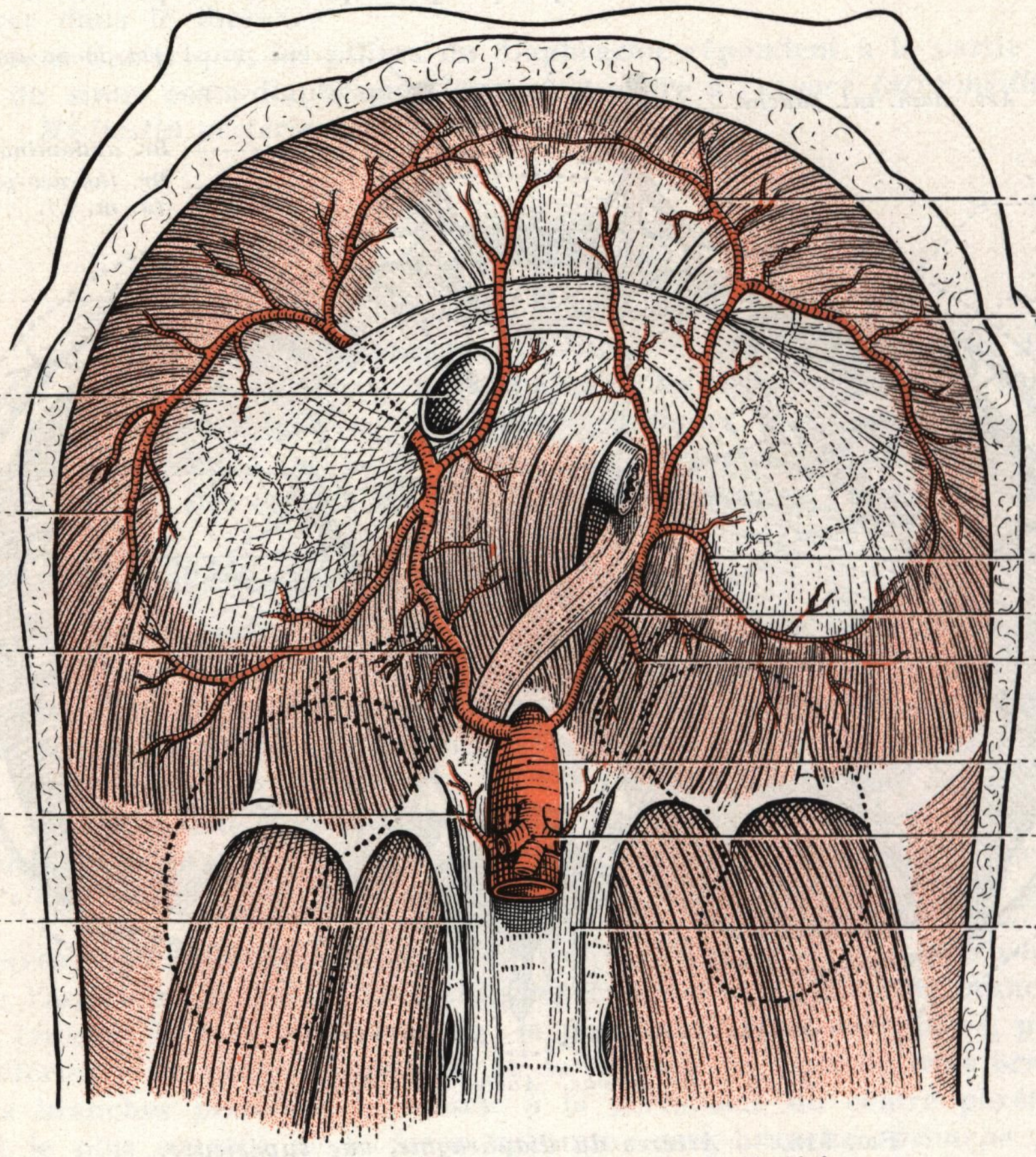

Fig. 519. — *Artères du diaphragme, vue inférieure (en pointillé,* les reins et les capsules surrénales).

tinctes qui sont : *a)* une *zone pauvrement irriguée,* qui est la portion tendineuse du diaphragme, c'est-à-dire le centre phrénique; *b)* et une *zone richement irriguée,* c'est la portion musculaire du diaphragme; un abondant réseau, à mailles allongées très étroites, à direction parallèle aux faisceaux charnus, est disposé dans cette partie du muscle (Salmon et Dor).

La portion du diaphragme qui répond aux arcades du psoas et du carré des lombes est moins bien vascularisée que le reste du muscle.

Signalons enfin que les artères du diaphragme et plus spécialement les diaphragmatiques inférieures, par la *branche phrénico-péricardique de Haller,* participent à la vascularisation du sac fibreux péricardique (voy. : *Artères du péricarde,* tome III).

Veines. — Les *Veines* forment dans le diaphragme un réseau d'origine à mailles assez serrées : les unes accompagnent les artères, et sont tributaires du système cave; les autres suivent un trajet différent, et en particulier les veines diaphragmatiques inférieures, qui se jettent dans la veine cave inférieure, près de l'orifice diaphragmatique de ce vaisseau; qu' ques-unes se jettent dans les veines œsophagiennes; enfin, quelques veines de la concavité suivent le ligament suspenseur, le ligament coronaire et les ligaments triangulaires du foie; elles font partie du groupe diaphragmatique des veines portes accessoires (anastomoses porto-caves).

Lymphatiques. — Les *Lymphatiques* du diaphragme forment, de part et d'autre du muscle, deux réseaux : l'un *inférieur* ou sous-péritonéal, interrompu au niveau des parties non recouvertes de péritoine; l'autre, *supérieur* ou sus-diaphragmatique, qui comprend lui-même un réseau pleural dans l'épaisseur de la plèvre diaphragmatique, et un réseau sous-pleural.

Au niveau du centre phrénique, le réseau est difficile à injecter, peu apparent et à mailles très fines.

Ces deux réseaux, supérieur et inférieur, communiquent largement entre eux, expliquant ainsi la possibilité de la propagation des affections inflammatoires du péritoine à la plèvre et inversement.

Du *réseau sous-péritonéal* partent deux groupes de troncs collecteurs, les uns sous-diaphragmatiques, les autres perforants ou trans-diaphragmatiques.

Les *troncs collecteurs sous-diaphragmatiques* sont pour la plupart satellites des branches de l'artère diaphragmatique inférieure; ils se déversent, à droite dans les ganglions de la chaîne diaphragmatique inférieure droite et dans les ganglions les plus supérieurs de la chaîne lombo-aortique, situés le long du bord externe du pilier droit, et à gauche dans les ganglions juxta-aortiques gauches, et aussi dans le ganglion préœsophagien (Rouvière).

Les *troncs collecteurs trans-diaphragmatiques* se jettent, les uns dans le réseau sus-diaphragmatique, les autres dans les petits ganglions juxta-phréniques, situés autour du point de pénétration des phréniques dans le diaphragme; enfin les plus antérieurs vont aux ganglions sus-rétro-xiphoïdiens (ganglions xiphoïdiens de Sappey), en empruntant la fente de Larrey.

Les *troncs collecteurs du réseau sous-pleural* ont une destination différente suivant qu'on les envisage dans la portion horizontale ou verticale du diaphragme.

Ceux de la partie antérieure, charnue, du diaphragme, vont se distribuer aux ganglions prépéricardiques latéraux, aux ganglions juxta-phréniques; ceux de la partie postérieure du diaphragme (portion verticale) traversent le diaphragme pour se jeter dans les ganglions juxta-aortiques lombaires.

La partie charnue, antérieure et médiane, du diaphragme (faisceaux xiphoïdiens) est tributaire des ganglions sus-rétro-xiphoïdiens, et parfois aussi du ganglion prépéricardique médian.

Les lymphatiques du diaphragme sont en connexion avec ceux du foie, des capsules surrénales et de la capsule adipeuse du rein.

Au niveau du ligament phréno-gastrique, les lymphatiques de l'estomac communiquent avec les lymphatiques du diaphragme; cette connexion est à notre avis la cause de l'adénopathie sus-claviculaire gauche (ganglion de Troisier) dans le cancer de l'estomac, la voie suivie par l'envahissement ganglionnaire étant la suivante : collecteurs trans-diaphragmatiques gauches aboutissant aux ganglions juxta-phréniques gauches, puis au ganglion prépéricardique latéral, et de là, par la chaîne de la mammaire interne, aux ganglions sus-claviculaires.

INNERVATION

Anatomiquement, le diaphragme possède une triple innervation qui lui est fournie par les nerfs phréniques, branches du plexus cervical profond, par les six derniers nerfs intercostaux, et par le sympathique; mais, physiologiquement, il n'en est rien et les constatations cliniques ainsi que l'expérimentation ont montré : *a)* que les filets issus des six derniers intercostaux qui abordent les digitations du diaphragme sont des filets sensitifs pour la plèvre et le péritoine; *b)* que les filets sympathiques apportés au diaphragme soit par le phrénique et venus des anastomoses que le sympathique envoie à ce nerf (voy. : *Nerf phrénique*), soit par le plexus diaphragmatique, ou par les nerfs qui accompagnent les artères intercostales, sont vraisemblablement des filets vaso-moteurs; mais ils jouent également un rôle important dans le tonus musculaire du diaphragme; *c)* enfin que seul le *nerf phrénique* est le *nerf moteur du diaphragme*; *(nerf diaphragmatique)* : il assure l'innervation du muscle par ses branches terminales (1).

Un centimètre environ avant d'aborder le diaphragme, le phrénique se divise en trois ou quatre branches : *a)* les unes, *diaphragmatiques,* pénètrent à l'intérieur du muscle, puis, s'insinuant dans les interstices des faisceaux charnus où elles se ramifient, elles atteignent la face inférieure du diaphragme, y cheminent pendant un court trajet, puis abordent les faisceaux sternaux et chondro-costaux par leur face inférieure, non loin de leurs insertions osseuses ou chondrales; *b)* l'autre, *abdominale,* traverse le diaphragme et va prendre part à la constitution du plexus diaphragmatique inférieur et du plexus solaire; la branche abdominale présente souvent à droite un ganglion, le ganglion de Cloquet-Luschka, d'où partent des filets pour le plexus diaphragmatique; à gauche, elle se ramifie le plus souvent à la face antérieure du pilier gauche.

Les deux phréniques échangent une anastomose dans l'épaisseur du diaphragme : c'est l'*anse d'Hirschfeld*; cette anastomose est disposée parallèlement au sinus phréno-péricardique et immédiatement en avant de lui.

Froment a signalé des filets grêles inconstants qui se détachent de la branche antérieure du premier nerf lombaire pour se distribuer à la face postérieure du pilier correspondant du diaphragme.

Au niveau de la traversée du diaphragme, les nerfs splanchniques et plus spécialement le grand splanchnique abandonnent quelques filets grêles au pilier correspondant (Lobstein et Ken-Kuré).

En résumé, le *nerf phrénique* considéré en tant que branche collatérale du plexus cervical profond, représente le véritable nerf moteur somatique ou volontaire du diaphragme agissant : 1° *sur la respiration*; actionné par des centres nerveux supérieurs, il intervient en modifiant dans un sens ou dans l'autre le cours automatique de l'acte respiratoire (inspiration volontaire, arrêt momentané dans la respiration); — 2° et dans la *phonation* (parole, chant, sifflement); quant au *sympathique,* il commande et règle le tonus du muscle.

ACTION

Le diaphragme est un *muscle inspirateur* puissant; sa contraction dilate la cavité thoracique, en agissant sur les diamètres transversal et antéro-postérieur de cette dernière par redressement de la courbure des faisceaux du muscle.

Toute la physiologie du diaphragme est liée à la respiration, partant en rapport avec l'agrandissement des diamètres du thorax; l'abaissement du diaphragme (inspiration) entraîne évidem-

---

(1) Article à consulter : Rousseaux et Michel : Note sur l'innervation du diaphragme. Rôle du nerf phrénique et du système sympathique dans la motricité du diaphragme. *Comptes rendus de l'Association des Anatomistes,* 1929, p. 447.

ment un allongement du diamètre vertical et simultanément un élargissement des diamètres transversal et antéro-postérieur.

Dans la contraction du diaphragme, le rôle de la masse abdominale n'est pas négligeable, car celle-ci agit à la manière d'un véritable *point d'appui (pelote abdominale)* sur lequel le diaphragme se contracte. D'autre part, grâce à la tonicité des muscles de la paroi abdominale et aussi de celle du diaphragme, une certaine pression est constamment maintenue à l'intérieur de la cavité abdominale; ainsi les muscles abdominaux apparaissent comme les antagonistes du diaphragme.

La constitution anatomique du diaphragme explique aisément le mécanisme de l'élargissement du thorax au cours de la contraction de ce muscle, car le diaphragme, muscle digastrique, s'appuie normalement sur les viscères abdominaux et sa contraction soulève ses insertions thoraciques du fait que la jonction entre le centre phrénique et la portion charnue joue le rôle d'une véritable *poulie de rappel.*

En résumé, l'élargissement du thorax sous l'influence de la contraction du diaphragme est dû à l'action simultanée de deux mécanismes : *a)* d'une part, la traction qu'exerce à droite et à gauche sur chacune des six dernières côtes, le faisceau costal correspondant du diaphragme; *b)* et d'autre part, la pression exercée de bas en haut (résistance) par les organes abdominaux sur la face inférieure de la coupole diaphragmatique (Rouvière et Œconomos).

Le diaphragme se contracte dans l'inspiration; il s'abaisse et tend à devenir horizontal; les côtes s'élèvent, en même temps que le sternum se projette en avant tandis que la paroi abdominale antérieure se soulève plus ou moins par suite du refoulement des viscères abdominaux sous l'action de la poussée diaphragmatique.

A l'état normal, tous les faisceaux du diaphragme se contractent simultanément; d'autre part le diaphragme ne se contracte jamais seul; il est aidé dans l'inspiration par les autres muscles inspirateurs, tels que le grand dentelé, les scalènes, les intercostaux externes, et aussi parfois par les inspirateurs accessoires, tels que le sterno-cléido-mastoïdien et le sous-clavier.

Au cours de l'inspiration, le diaphragme agit à la manière d'un piston qui provoque l'entrée de l'air dans les poumons par suite de leur grande élasticité, et de la transmission du vide intrapleural sous l'influence de l'ampliation thoracique.

L'abaissement de la coupole diaphragmatique, sur le diaphragme d'un sujet qui respire tranquillement et normalement, est de deux centimètres en moyenne, mais il atteint trois à quatre centimètres lorsque celui-ci respire profondément.

Au cours des inspirations et expirations forcées, les changements de position du diaphragme entraînent un changement de direction de l'axe du cœur; la pointe du cœur s'élève dans l'expiration, elle s'abaisse dans l'inspiration.

Le diaphragme intervient également dans des actes accessoires tels que l'effort (miction, défécation, accouchement), dans lesquels, par suite de la contraction de la musculature abdominale le diaphragme se place en position d'expiration forcée; de plus il se trouve immobilisé pendant la durée de l'effort; le hoquet, le rire, le sanglot sont sous la dépendance de contractions spasmodiques du diaphragme.

Il est sans action sur l'aorte et sur la veine cave inférieure, les orifices diaphragmatiques de ces vaisseaux étant taillés à l'emporte-pièce dans le diaphragme, et inextensibles; par contre, par sa tonicité, il agit sur l'orifice œsophagien et, comprimant l'œsophage, il s'oppose ainsi au reflux du contenu gastrique, d'autant plus utilement qu'à chaque inspiration l'estomac se trouve comprimé par l'abaissement de la coupole diaphragmatique.

CENTRES MOTEURS

Lié à la respiration, son fonctionnement est indispensable à la vie; le nerf respiratoire principal est le *phrénique*; ses *centres moteurs* sont : *a) médullaires,* dans la colonne grise des cornes antérieures de la moelle s'étageant entre les *troisième et sixième paires cervicales; — b) bulbaires,* sous le plancher du quatrième ventricule *(centre physiologique)*; ce centre n'est admis que par les physiologistes et correspond vraisemblablement au *nœud vital de Flourens* (1); — *c)* et *corticaux* (zone rolandique), dans le tiers inférieur de la frontale ascendante.

---

(1) Physiologiste français né à Maureilhan (Hérault) en 1774, mort à Montgeron en 1867.

MUSCLES POSTÉRIEURS DU TRONC OU MUSCLES DORSAUX

Dans cette catégorie rentrent tous les muscles de la région postérieure du tronc, intermédiaire entre la peau d'une part, et la musculature des gouttières vertébrales et la paroi thoracique d'autre part.

A l'exclusion de la musculature périscapulaire, ces muscles, au nombre de six de chaque côté, sont disposés suivant trois couches (plan superficiel des muscles postérieurs du tronc) :

1° Une PREMIÈRE COUCHE comprend : le *trapèze* et le *grand dorsal,* encore que le trapèze appartienne également à la région de la nuque et à la région scapulaire.

2° Une DEUXIÈME COUCHE, placée entre le rachis et l'omoplate, comprend : le *rhomboïde* et l'*angulaire de l'omoplate* (ce dernier a été décrit avec les muscles profonds latéraux du cou dont il fait partie).

3° Enfin une TROISIÈME COUCHE comprend : les *muscles petits dentelés postérieurs,* étendus entre la ligne épineuse et les côtes.

Tous ces muscles sont pairs et disposés symétriquement par rapport à la ligne médiane.

TRAPÈZE

Le *trapèze* ou *muscle cucullaire* (de *cucullus,* capuchon) est le muscle le plus superficiel du dos et de la nuque.

C'est un muscle large, aplati; sa forme est triangulaire plutôt que trapézoïdale, et sa base répond à la ligne épineuse, tandis que son sommet répond à l'acromion.

Les deux trapèzes affectent une forme losangique; ils s'étendent en hauteur depuis l'occiput jusqu'à la région dorsale inférieure, et en largeur d'une épaule à l'autre, recouvrant à la manière d'un capuchon (d'où leur nom), la nuque et les régions dorsale et scapulaire.

INSERTIONS. — Le trapèze présente des insertions supérieures ou craniennes, des insertions internes ou médianes, et des insertions externes ou latérales.

1° Insertions supérieures ou craniennes. — Le trapèze s'attache en haut, sur la face exocranienne de l'écaille de l'occipital, par une lame fibreuse qui s'insère au niveau de la protubérance occipitale externe ou inion, et sur le tiers interne de la ligne courbe occipitale supérieure, en dedans des insertions du sterno-cléido-mastoïdien, mais sans entrer au contact de ce dernier.

2° ***Insertions médianes.*** — Sur la ligne médiane, le trapèze présente des insertions ligamentaires et vertébrales.

Il se fixe de haut en bas : *a)* sur le bord postérieur, épaissi, du ligament cervical postérieur ou septum nuchal, depuis l'inion jusqu'à la sixième cervicale; *b)* et sur le sommet des apophyses épineuses de la septième cervicale et des onze premières dorsales, ainsi que sur les ligaments surépineux correspondants.

Les *insertions craniennes* du muscle (occipital) sont constituées par une lame tendineuse qui est d'autant plus épaisse et dont les fibres sont d'autant plus longues qu'elles

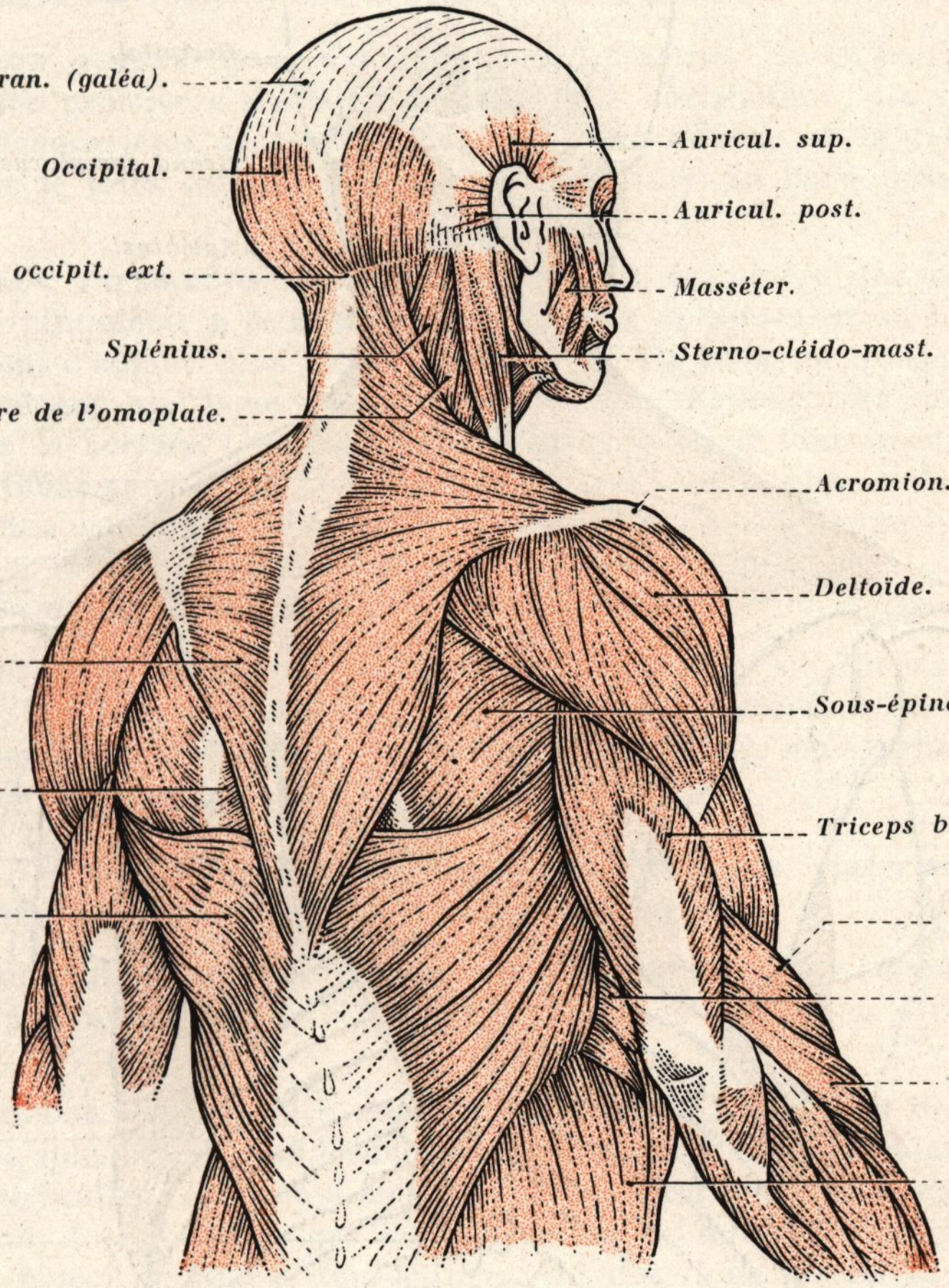

Fig. 520. — *Muscles de la région dorsale, de la face latérale droite de la tête, du cou et du bras.*

sont situées plus près de la ligne médiane; dans son ensemble, cette lame tendineuse présente un aspect triangulaire et forme avec celle du côté opposé un triangle isocèle dont le bord postérieur du septum nuchal occupe la bissectrice : c'est le *triangle aponévrotique supérieur des trapèzes.*

Les *insertions ligamentaires* se font par des fibres tendineuses, d'abord très courtes, et dont la longueur augmente progressivement de haut en bas jusqu'à la septième cervicale.

Les *insertions épineuses* présentent une disposition inverse dans la région dorsale supérieure : leur longueur diminue progressivement de haut en bas depuis la septième cervicale jusqu'à la troisième ou quatrième dorsale; ainsi se trouve constituée par les

deux trapèzes, aux confins de la nuque et du dos, une lame aponévrotique de forme losangique, interrompue par la ligne épineuse et par les ligaments surépineux : c'est le *losange aponévrotique supérieur* ou *grand losange aponévrotique des trapèzes.*

Dans la région dorsale moyenne, les fibres aponévrotiques d'insertion sont très courtes

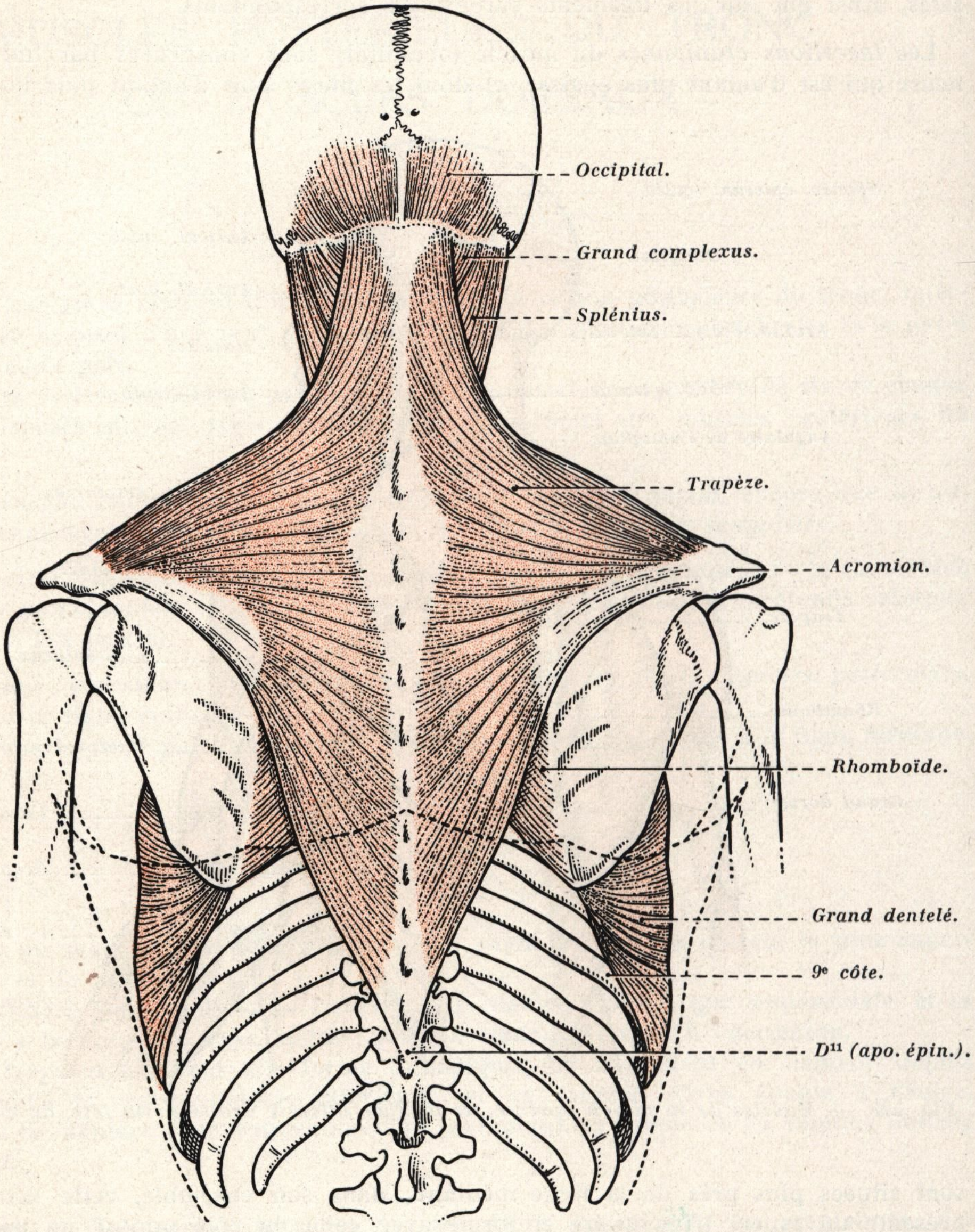

FIG. 521. — *Muscles trapèzes (en pointillé,* les bords des muscles grands dorsaux).

de la quatrième à la huitième dorsale; puis, dans la région dorsale inférieure, elles redeviennent de haut en bas de plus en plus longues et de plus en plus obliques; dans l'étendue comprise entre la neuvième et la onzième dorsale, la lame tendineuse qui s'attache sur les neuvième, dixième et onzième dorsales forme avec celle du côté opposé

un deuxième losange aponévrotique, beaucoup moins étendu que le précédent, c'est le *losange aponévrotique inférieur* ou *petit losange aponévrotique des trapèzes* (voy. : fig. 521).

3° **Insertions externes ou latérales.** — De cette longue étendue d'insertion cranio-ligamento-vertébrale, qui va de l'inion à l'apophyse épineuse de la onzième dorsale, les fibres charnues qui font suite aux fibres aponévrotiques convergent vers l'épaule pour se fixer sur les deux os de la ceinture scapulaire, clavicule et omoplate.

a) Les FAISCEAUX SUPÉRIEURS, issus principalement de l'occipital et du ligament cervical postérieur, obliques en bas et en dehors vont se fixer sur le tiers externe du bord postérieur de la clavicule, et sur la partie adjacente de la face supérieure de cet os.

b) Les FAISCEAUX MOYENS, issus des apophyses épineuses de la septième cervicale et des trois ou quatre premières dorsales, sont presque horizontaux; ils se dirigent transversalement en dehors pour se terminer sur le bord interne et la face supérieure de l'acromion, et sur le tiers externe de la lèvre supérieure du bord postérieur de l'épine de l'omoplate.

c) Les FAISCEAUX INFÉRIEURS, issus des apophyses épineuses des vertèbres dorsales inférieures (de la cinquième à la onzième), se dirigent obliquement en haut et en dehors, en se rapprochant d'autant plus de la verticale qu'ils naissent plus bas; leurs fibres charnues se jettent sur une lame aponévrotique aplatie, *l'aponévrose externe du trapèze*; celle-ci glisse sur la surface triangulaire de l'épine, soit par l'intermédiaire d'une petite bourse séreuse (inconstante), soit par l'intermédiaire d'une nappe de tissu celluleux; elle se termine finalement sur le reste de l'étendue de la lèvre supérieure du bord postérieur de l'épine, et plus spécialement sur le tubercule que porte à ce niveau cette dernière, désigné pour cette raison sous le nom de *tubercule du trapèze* (voy. : fig. 475).

EN RÉSUMÉ, par leurs insertions terminales, les faisceaux supérieurs ont une destination claviculaire; les faisceaux moyens, une destination acromiale et épineuse; et les faisceaux inférieurs, une destination exclusivement épineuse, mais principalement tuberculeuse *(tubercule du trapèze)*.

RAPPORTS. — On peut considérer au trapèze : deux faces, postérieure et antérieure, et trois bords, interne, supéro-externe et inféro-externe.

SA FACE POSTÉRIEURE est recouverte par le tissu cellulaire sous-cutané, épais et dense dans la région de la nuque et par la peau qui y adhère en haut au niveau de la fossette de la nuque.

Sa FACE ANTÉRIEURE recouvre les muscles de la nuque, du dos et de la région scapulaire, à savoir : le splénius, le grand complexus, l'angulaire de l'omoplate, le ventre postérieur de l'omo-hyoïdien, le sus-épineux, la partie interne du sous-épineux, le rhomboïde et le grand dorsal; entre ces deux derniers muscles, il répond par un espace triangulaire aux muscles spinaux (épi-épineux du dos, long dorsal et ilio-costal). Cette face répond également à la branche externe du nerf spinal qui pénètre le muscle et l'innerve, à l'artère scapulaire postérieure qui lui fournit une branche trapézienne importante, à la terminaison de l'artère cervicale transverse superficielle et aux ganglions sous-trapéziens cervicaux (voy. : fig. 520 et 522).

Son BORD SUPÉRO-EXTERNE, oblique en bas et en dehors, répond en haut au sterno-cléido-mastoïdien; il s'écarte progressivement de ce muscle de haut en bas, en formant avec ce dernier et la clavicule les bords d'un triangle à base claviculaire situé sur la face latérale du cou : c'est le *triangle sus-claviculaire*, qui correspond au creux du même nom.

Au cou, le trapèze entre en rapport avec l'*aponévrose cervicale superficielle*; celle-ci, après avoir tapissé l'aire du triangle sus-claviculaire, se dédouble au niveau du bord

antéro-externe du trapèze pour engainer la partie cervicale du muscle, et se fixer finalement sur le bord postérieur de l'épine de l'omoplate, entre les insertions du deltoïde et du trapèze; sur la ligne médiane, elle se perd depuis l'inion et l'apophyse épineuse de la septième vertèbre cervicale, sur le bord postérieur du ligament cervical postérieur.

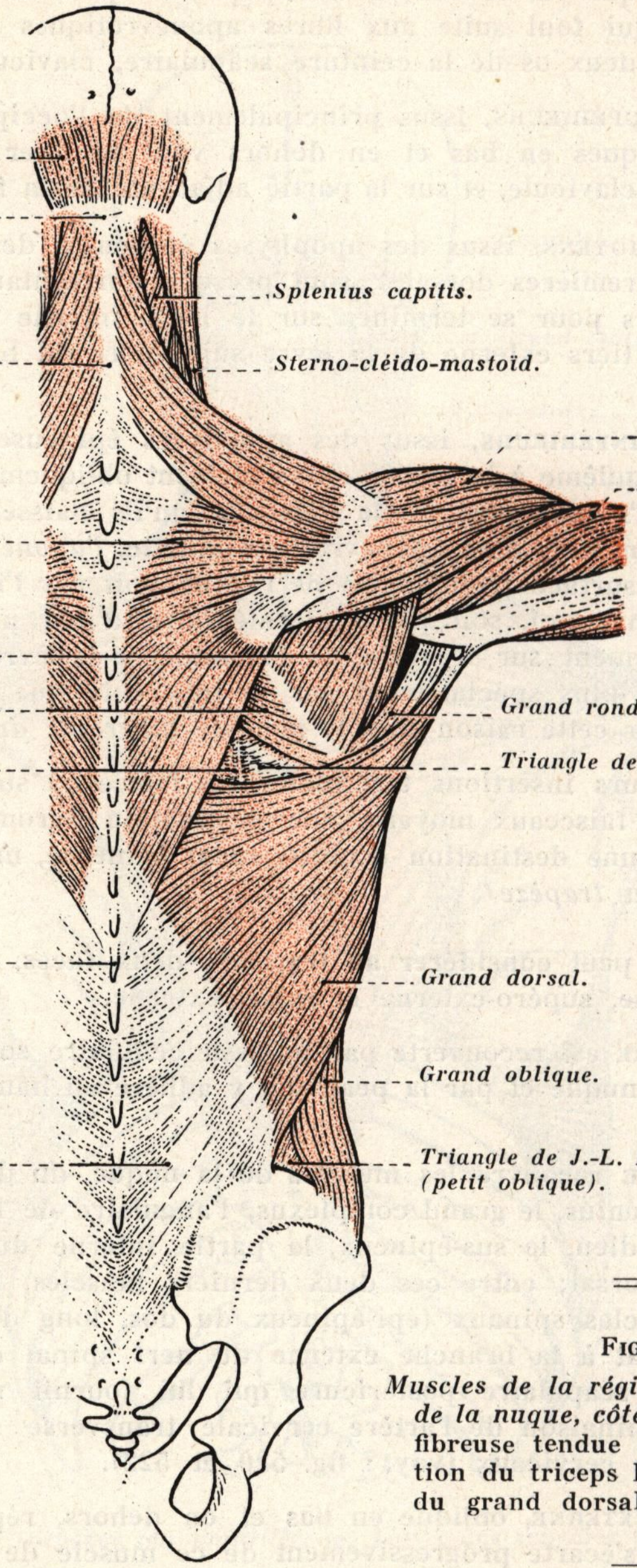

FIG. 522.

Muscles de la région dorso-lombaire et de la nuque, côté droit (notez l'arcade fibreuse tendue entre la longue portion du triceps brachial et le tendon du grand dorsal).

Son BORD INFÉRO-EXTERNE, presque rectiligne, est oblique en haut et en dehors; il croise successivement de bas en haut le grand dorsal, le rhomboïde et le sous-épineux; il contribue à limiter le *triangle de la huitième côte,* compris entre le trapèze, le rhomboïde et le grand dorsal (voy. : *Rhomboïde*) (voy. : fig. 526).

Son BORD INTERNE, répond au bord postérieur du septum nuchal et à la ligne épineuse, depuis la septième cervicale jusqu'à la onzième vertèbre dorsale (voy. : fig. 522).

Le trapèze est traversé d'étage en étage et d'avant en arrière près de la ligne médiane: 1° par les rameaux internes des branches postérieures des nerfs rachidiens cervicaux (à l'exception du premier) et des sept premiers nerfs dorsaux (groupe supérieur); le grand nerf occipital d'Arnold le traverse à sa partie supérieure près de ses insertions craniennes, sous une petite arcade fibreuse située à 2 centimètres en dehors de la ligne médiane; 2° et par les rameaux dorsaux ou musculo-cutanés issus des branches dorso-spinales des sept premières artères intercostales.

VASCULARISATION. — Le trapèze est un muscle richement vascularisé, et sa vascularisation est fort étendue; ses artères proviennent de sources multiples.

Il reçoit ses artères : *a)* principalement de la cervicale transverse superficielle, de la scapulaire postérieure, et des huit ou neuf premières artères intercostales; *b)* et accessoirement de l'artère occipitale, au point où elle traverse le muscle, et de la scapulaire supérieure par sa branche acromiale.

1° L'**artère cervicale transverse superficielle**, branche de l'artère sous-clavière, est la véritable artère du trapèze; c'est l'*artère trapézienne de Cruveilhier*; dirigée obliquement en arrière et en dehors, elle croise en avant les scalènes et l'angulaire de l'omoplate, en compagnie de deux ou trois veines; elle rejoint la branche externe du nerf spinal, avec laquelle elle forme le *pédicule du trapèze,* mais elle reste toujours sous-jacente au nerf.

L'artère atteint la face profonde du trapèze à 8 centimètres de la ligne médiane, un peu au-dessus et en dehors de l'angle supérieur de l'omoplate (Salmon). Elle se termine en fournissant des branches ascendantes et descendantes qui pénètrent le muscle après avoir cheminé sur sa face antérieure, dans l'épaisseur du feuillet antérieur de sa gaine; une de ces branches accompagne presque toujours un rameau descendant de la branche externe du nerf spinal (branche trapézienne) dans l'épaisseur du muscle (60 % des cas).

Le *pédicule du trapèze* aborde le muscle au-dessus de la clavicule, et assez près de son bord supéro-externe.

2° La **scapulaire postérieure** abandonne dans près de la moitié des cas une branche ascendante *(branche trapézienne).*

Cette artère, de calibre respectable, naît le plus souvent en avant de l'angulaire de l'omoplate, au point où l'artère change de direction, c'est-à-dire à l'union des portions transversale et verticale; plus rarement, elle naît de la portion transversale de l'artère, au-dessus de la première côte, contre le bord externe du scalène postérieur.

Dirigée obliquement en haut et en dehors, elle décrit une légère courbure à concavité externe, puis elle se ramifie à la face profonde du trapèze par l'intermédiaire de deux ou trois rameaux ascendants et descendants; le *rameau descendant,* souvent unique, descend toujours très bas jusqu'au bord inféro-externe du muscle; il accompagne la terminaison de la branche externe du spinal, et l'artère est placée un peu en dedans du nerf; une incision verticale du trapèze, située à 6 centimètres de la ligne médiane (thoracoplastie), laisse toujours le pédicule vasculo-nerveux du trapèze dans le lambeau externe sans l'intéresser.

Les branches trapéziennes de la cervicale transverse superficielle et de la scapulaire postérieure peuvent se suppléer mutuellement, lorsque le calibre de l'une l'emporte notablement sur celui de l'autre, à tel point que, dans la moitié des cas, la branche trapézienne de la scapulaire postérieure devient l'artère principale du trapèze.

3° Les **artères intercostales** (jusqu'à la huitième ou la neuvième) fournissent quelques artérioles au trapèze, par l'intermédiaire d'une part, du *rameau dorsal* des branches

dorso-spinales (voy. : *Artères intercostales*), et d'autre part du *rameau perforant postérieur.*

Ces branches artérielles se distribuent uniquement à la partie inférieure (dorsale) du trapèze.

LYMPHATIQUES. — Les lymphatiques du trapèze vont aboutir aux ganglions sous-trapéziens cervicaux et dorsaux; ceux de la partie inférieure du muscle se terminent parfois dans un ganglion inférieur de la chaîne scapulaire postérieure (Rouvière).

INNERVATION. — Le trapèze présente une double innervation qui lui est fournie : *a)* par la *branche externe du spinal* (XIe paire); *b)* et par le *nerf du trapèze,* branche du plexus cervical.

1° La BRANCHE EXTERNE DU SPINAL descend dans le creux sus-claviculaire en avant du trapèze; elle pénètre le muscle par sa face antérieure, très près de son bord supéro-externe, à 2 centimètres environ au-dessus de la clavicule, après s'être divisée en deux ou trois rameaux; elle se ramifie dans le muscle en un certain nombre de filets divergents, dont les plus nombreux sont : les uns ascendants pour la partie cervicale du muscle, et les autres descendants pour sa partie dorsale.

2° Le NERF DU TRAPÈZE est un long filet nerveux qui naît de la branche antérieure du troisième nerf cervical; il pénètre le trapèze un peu au-dessous du spinal; ce nerf peut être dédoublé, donnant une branche grêle accessoire, qui provient alors de la branche antérieure du quatrième nerf cervical et la branche trapézienne proprement dite; les deux nerfs cheminent isolément jusqu'au trapèze; parfois aussi les deux branches se fusionnent en un tronc commun avant d'aborder le muscle.

ACTION. — Le trapèze présente des rôles multiples, et chaque faisceau possède une action qui lui est propre.

1° Les FAISCEAUX SUPÉRIEURS, correspondant à la portion claviculaire du muscle, descendant obliquement en dehors, ont une action différente suivant la localisation de leur point fixe : *a)* lorsque le point fixe est situé sur la tête et le cou préalablement immobilisé, ils sont élévateurs du moignon de l'épaule, en même temps qu'ils portent l'épaule en dedans; *b)* lorsque le point fixe est situé sur la clavicule, ils sont fléchisseurs latéraux du même côté, en même temps que rotateurs du côté opposé de la tête.

2° Les FAISCEAUX MOYENS, dirigés transversalement, sont principalement adducteurs du scapulum; ils rapprochent l'omoplate de la ligne médiane et produisent l'effacement de l'épaule.

3° Les FAISCEAUX INFÉRIEURS, obliquement ascendants en dehors, abaissent l'extrémité interne de l'épine, en même temps qu'ils rapprochent l'omoplate de la ligne médiane; ce mouvement s'accompagne d'une légère élévation du moignon de l'épaule par bascule de l'omoplate.

4° Dans son ensemble, le trapèze : *a)* rapproche l'omoplate de la ligne médiane : il est donc *adducteur du scapulum*; *b)* et il *élève le moignon de l'épaule.*

5° L'action combinée des deux trapèzes produit l'extension de la tête, et la déflexion de la nuque lorsque la tête est préalablement fléchie.

6° Enfin, par son action tonique, le trapèze est un *muscle fixateur de la ceinture scapulaire* (clavicule et omoplate).

GRAND DORSAL

Le grand dorsal est un muscle large, aplati, mince, superficiel, de forme triangulaire dans son ensemble, dont la base répond à la ligne épineuse de la colonne vertébrale et dont le sommet répond à la région axillaire. Il s'étend de la région lombo-dorsale au bras en croisant en écharpe le flanc et la moitié inférieure de la face postéro-latérale du thorax.

INSERTIONS. — Les insertions d'origine du grand dorsal, ou insertions fixes, sont très étendues et elles se font : *a)* par une aponévrose très mince qui se détache du sommet des apophyses épineuses des six dernières vertèbres dorsales et des ligaments surépineux correspondants ; *b)* par l'intermédiaire de la puissante *aponévrose lombo-dorsale* ou *lombo-sacrée,* sur les apophyses épineuses des cinq vertèbres lombaires et sur les ligaments surépineux correspondants, ainsi que sur la crête sacrée postérieure ; *c)* par une lame aponévrotique, large de 4 centimètres environ, sur le tiers postérieur de la lèvre externe de la crête iliaque, en dehors du carré des lombes et en arrière des insertions du grand oblique, dont il est séparé par un intervalle ; *d)* par quatre languettes charnues, aplaties, sur la face externe des quatre dernières côtes, et à ce niveau les digitations du grand dorsal s'entrecroisent avec celles du grand oblique (voy. : fig. 546) ; *e)* enfin, par un faisceau inconstant qui se détache de la face postérieure de l'angle inférieur de l'omoplate (insertion angulo-scapulaire) (voy. : fig. 523).

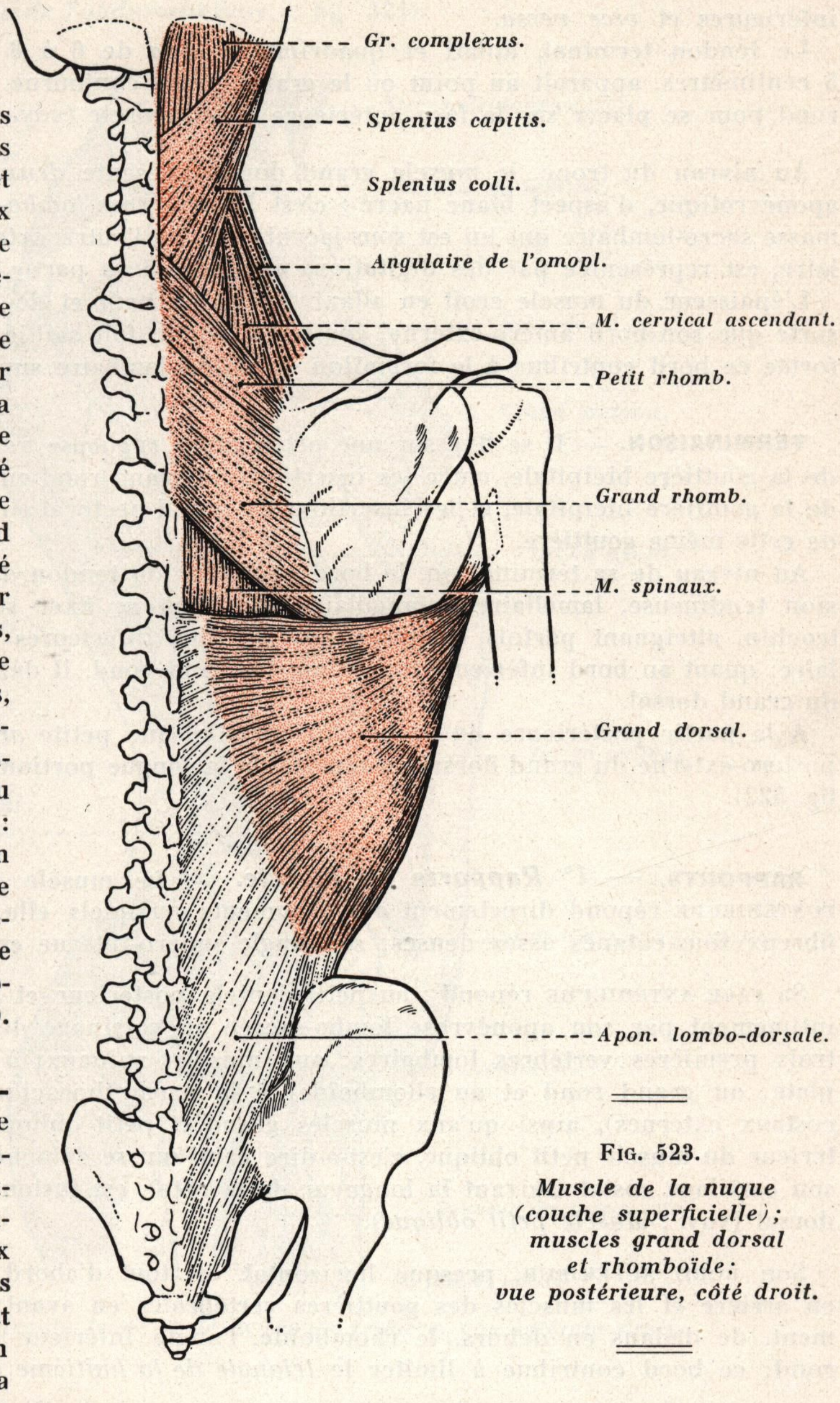

FIG. 523.

Muscle de la nuque (couche superficielle); muscles grand dorsal et rhomboïde : vue postérieure, côté droit.

CONSTITUTION DU MUSCLE. — De cette longue ligne d'insertion se détachent des faisceaux tendino-musculaires qui convergent tous vers le creux de l'aisselle : *a)* les fibres supérieures se dirigent presque horizontalement en dehors, en croisant la pointe de l'omoplate et les insertions inférieures du rhomboïde et du grand rond; *b)* les fibres moyennes se dirigent obliquement en haut et en dehors, et d'autant plus obliquement qu'elles naissent plus bas; *c)* les fibres inférieures, c'est-à-dire celles qui viennent de la crête iliaque et des côtes se dirigent presque verticalement en haut (voy. : fig. 522, 523 et 524).

Toutes ces fibres se condensent en contournant la paroi thoracique, puis elles se jettent

sur les faces antérieure et postérieure d'une lame tendineuse qui apparaît dans l'épaisseur du muscle : celui-ci contourne le bord inférieur du grand rond, en même temps qu'il subit une torsion, de telle sorte que ses fibres inférieures se portent sur la face antérieure et le bord supérieur du tendon, et cela d'autant plus haut qu'elles sont plus inférieures et *vice versa.*

Le tendon terminal, aplati et quadrilatère, long de 6 à 8 centimètres, large de 4 à 5 centimètres, apparaît au point où le grand dorsal contourne le bord inférieur du grand rond pour se placer sur la face antérieure de ce muscle (voy. : fig. 523).

Au niveau du tronc, le muscle grand dorsal présente *deux parties* : *a)* l'une *interne*, aponévrotique, d'aspect blanc nacré : c'est l'*aponévrose lombo-sacrée*; celle-ci recouvre la masse sacro-lombaire qui lui est sous-jacente; — *b)* l'autre *externe*, exclusivement musculaire, est représentée par des digitations charnues à sa partie inférieure.

L'épaisseur du muscle croît en allant de bas en haut et de dedans en dehors, de telle sorte que son bord antéro-externe, épais et arrondi, fait saillie sous la peau; le relief que forme ce bord contribue à la formation du sillon lombaire supérieur.

TERMINAISON. — Il se fixe sur une petite crête rugueuse verticale située dans le fond de la gouttière bicipitale, entre les insertions du grand rond en dedans sur la lèvre interne de la gouttière bicipitale, et les insertions du grand pectoral en dehors sur la lèvre externe de cette même gouttière.

Au niveau de sa terminaison, le bord supérieur du tendon détache toujours une expansion tendineuse, lamellaire, triangulaire qui vient se fixer sur la partie inférieure du trochin, atteignant parfois les insertions les plus inférieures du tendon du sous-scapulaire; quant au bord inférieur du tendon du grand rond, il déborde toujours en bas celui du grand dorsal.

A la partie postérieure du creux de l'aisselle, une petite *arcade fibreuse* unit le bord postéro-externe du grand dorsal au tendon de la longue portion du triceps brachial (voy. : fig. 522).

RAPPORTS. — *1° **Rapports du muscle.*** — Le muscle est superficiel, et sa FACE POSTÉRIEURE répond directement aux téguments auxquels elle est unie par des tractus fibreux sous-cutanés assez denses; son angle supéro-interne est recouvert par le trapèze.

Sa FACE ANTÉRIEURE répond : au petit dentelé postérieur et inférieur, auquel il adhère intimement par son aponévrose lombo-sacrée au voisinage des apophyses épineuses des trois premières vertèbres lombaires; aux muscles spinaux; à l'angle inférieur de l'omoplate; au grand rond et au rhomboïde; à la paroi thoracique (côtes et muscles intercostaux externes), ainsi qu'aux muscles grand et petit obliques; le faisceau le plus postérieur du muscle petit oblique, c'est-à-dire celui qui se détache de la douzième côte ou de son cartilage costal (suivant la longueur de la côte), est fusionné à l'aponévrose du grand dorsal (voy. : *Muscle petit oblique*).

Son BORD SUPÉRIEUR, presque horizontal, est tout d'abord interposé entre le trapèze en arrière et les muscles des gouttières vertébrales en avant; puis il croise successivement, de dedans en dehors, le rhomboïde, l'angle inférieur de l'omoplate et le grand rond; ce bord contribue à limiter le *triangle de la huitième côte* (voy. : *Rhomboïde*).

Son BORD ANTÉRO-EXTERNE OU BORD INFÉRIEUR, oblique de bas en haut, de dedans en dehors et d'arrière en avant, croise le grand oblique; cependant il est séparé de ce dernier à sa partie inférieure par le *triangle de Jean-Louis Petit.*

On désigne sous ce nom un espace triangulaire, à base inférieure et à sommet supérieur, situé dans la région lombaire.

Les limites de ce triangle sont : en bas, la crête iliaque; en arrière, le bord antéro-externe du grand dorsal; et en avant, le bord postérieur du grand oblique; l'aire du triangle est constituée par le petit oblique, et le sommet, très variable dans sa situation, est toujours plus rapproché de la crête iliaque que du bord inférieur du thorax (voy. : *Rapports des muscles larges de l'abdomen*) (voy. : fig. 524).

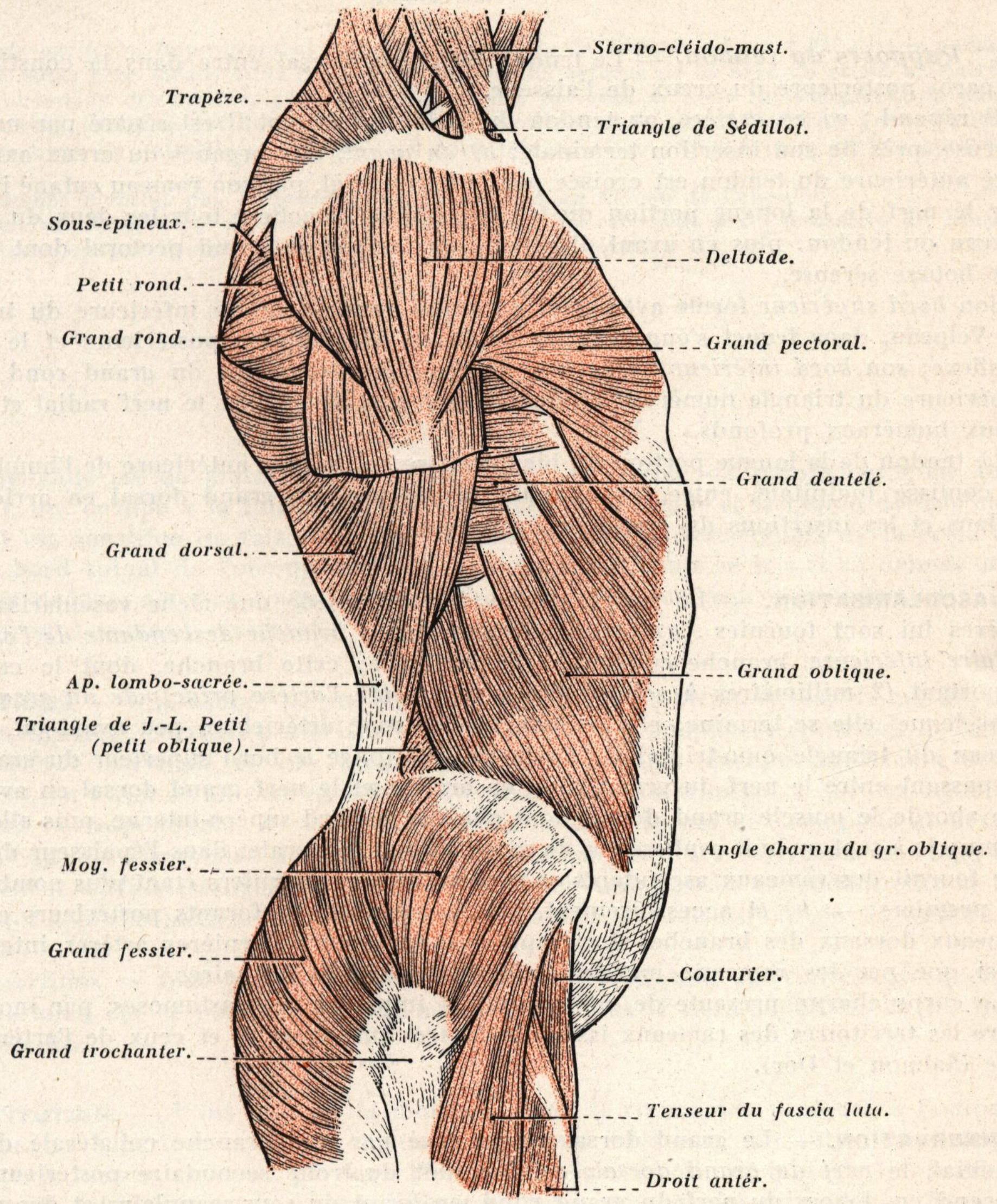

FIG. 524. — *Muscles du tronc et de la région fessière, vue latérale droite.*

Le triangle de Jean-Louis Petit est un des points faibles de la paroi abdominale postérieure : c'est à son niveau qu'apparaissent les hernies lombaires.

Le muscle grand dorsal et son aponévrose sont traversés d'avant en arrière, de haut en bas et de dedans en dehors : 1° par les rameaux externes ou musculo-cutanés des branches postérieures des six derniers nerfs dorsaux et par les rameaux externes des branches

postérieures des deux premiers nerfs lombaires; la traversée du muscle est d'autant plus éloignée de la ligne médiane qu'on envisage ces nerfs plus bas, et cela jusqu'à l'émergence de la branche postérieure du douzième nerf dorsal qui s'effectue au ras de la crête iliaque, un peu en arrière du triangle de Jean-Louis Petit; — 2° et par les rameaux dorsaux ou musculo-cutanés issus de la branche dorso-spinale des six dernières artères intercostales et des deux premières artères lombaires.

2° ***Rapports du tendon.*** — Le tendon du grand dorsal entre dans la constitution de la paroi postérieure du creux de l'aisselle.

Il répond : *a) en arrière,* au tendon du grand rond dont il est séparé par une bourse séreuse, près de son insertion terminale; *b) en avant,* aux organes du creux axillaire; la face antérieure du tendon est croisée par le nerf radial, par son rameau cutané interne, et par le nerf de la longue portion du triceps, qui se détachent tous les deux du radial au niveau du tendon; plus en avant, il répond au tendon du grand pectoral dont le sépare une bourse séreuse.

Son *bord supérieur* forme avec celui du grand rond la limite inférieure du trou carré de Velpeau, dans lequel s'engagent les vaisseaux circonflexes postérieurs et le nerf circonflexe; son *bord inférieur* forme avec le bord correspondant du grand rond la limite supérieure du triangle huméro-tricipital, dans lequel s'engagent le nerf radial et les vaisseaux huméraux profonds.

Le tendon de la longue portion du biceps glisse sur la face antérieure de l'humérus dans la coulisse bicipitale, entre les attaches tendineuses du grand dorsal en arrière et en dedans et les insertions du grand pectoral en dehors.

VASCULARISATION. — Le muscle grand dorsal possède une riche vascularisation; ses artères lui sont fournies : *a)* principalement, par la *branche descendante de l'artère scapulaire inférieure,* branche collatérale de l'axillaire; cette branche, dont le calibre est important (2 millimètres à son origine), représente l'*artère principale du grand dorsal,* dans lequel elle se termine; elle se détache du tronc artériel un peu avant ou même au niveau du triangle omo-tricipital; flexueuse, elle longe le bord supérieur du grand rond, en passant entre le nerf du grand rond en arrière et le nerf grand dorsal en avant; puis elle aborde le muscle grand dorsal dont elle suit le bord supéro-interne, puis elle pénètre ce muscle à sept ou huit centimètres de son insertion humérale; dans l'épaisseur du muscle, elle fournit des rameaux ascendants et descendants, ces derniers étant plus nombreux que les premiers; — *b)* et accessoirement, par les rameaux perforants postérieurs et par les rameaux dorsaux des branches dorso-spinales des quatre dernières artères intercostales, ainsi que par les rameaux musculo-cutanés des artères lombaires.

Le corps charnu présente de nombreuses et importantes anastomoses, par inosculation entre les territoires des rameaux issus des artères intercostales et ceux de l'artère principale (Salmon et Dor).

INNERVATION. — Le grand dorsal est innervé par une branche collatérale du plexus brachial, le *nerf du grand dorsal*; celui-ci naît du tronc secondaire postérieur, puis il descend en dehors du nerf du grand rond, en avant du sous-scapulaire et des vaisseaux scapulaires inférieurs; il pénètre le muscle dans le creux de l'aisselle par sa face antérieure et très près de son bord supérieur.

ACTION. — Lorsque le bras est écarté du tronc, agissant sur l'humérus le grand dorsal est *adducteur* et *rotateur en dedans du bras,* en même temps qu'il imprime un léger mouvement de rétropulsion au membre supérieur; cette action a pour effet de placer la main vers la région fessière, et suivant l'expression imagée de Riolan, le grand dorsal est le muscle *tersor ani.*

Lorsque le bras est situé parallèlement à l'axe du tronc (appliqué contre le corps) sa contraction rapproche l'omoplate de la ligne médiane par ses faisceaux supérieurs, en même temps qu'elle

abaisse le moignon de l'épaule par ses faisceaux inférieurs; il devient donc dans cette attitude *adducteur* et *abaisseur du scapulum,* partant un muscle fixateur de l'omoplate.

Prenant son point fixe sur l'humérus, il soulève le tronc et intervient dans l'acte de grimper, il soulève également les côtes inférieures et devient ainsi un *muscle inspirateur accessoire.*

Muscle axillaire.

Le *muscle axillaire,* improprement appelé *arc axillaire de Langer,* est un petit faisceau charnu inconstant, assez rare même, situé dans la partie la plus externe de la base du creux axillaire. Il s'attache au tendon des muscles grand dorsal et grand pectoral, et sous lui s'engagent le paquet vasculo-nerveux axillaire, les deux chefs du biceps brachial et le coraco-huméral; l'aponévrose de la base du creux de l'aisselle se fixe sur son bord interne et se dédouble à ce niveau pour l'engainer.

Son existence n'exclut pas la présence de l'*armbogen* au niveau de l'aisselle.

Ce muscle est innervé par le nerf du petit pectoral, plus rarement par l'accessoire du brachial cutané interne ou par l'anastomose intercosto-brachiale de Hyrtl.

RHOMBOÏDE

Le rhomboïde est un muscle large, aplati, épais, en forme de parallélogramme (d'où son nom), qui occupe à la fois la région inférieure de la nuque et la région dorsale supérieure; il est constitué de faisceaux parallèles, obliquement descendants de la crête épinière au bord spinal de l'omoplate; il est beaucoup plus épais en bas et en dehors qu'en haut et en dedans; sur une coupe transversale, il présente un aspect triangulaire à base scapulaire et à sommet vertébral.

INSERTIONS. — Il s'insère : *a) en dedans et sur la ligne médiane,* sur la partie inférieure du ligament cervical postérieur, sur le sommet des apophyses épineuses de la septième vertèbre cervicale et des quatre premières dorsales (exceptionnellement sur la cinquième), en avant et un peu en dehors des insertions du trapèze et sur les ligaments surépineux correspondants; *b)* et *en dehors,* sur le bord spinal de l'omoplate au-dessous des insertions de l'angulaire de l'omoplate; le plus souvent, ses insertions ne dépassent pas en haut la surface triangulaire de l'épine de l'omoplate; parfois cependant elles se font sur presque toute la hauteur du bord spinal, en avant des insertions de l'angulaire de l'omoplate.

Ses insertions se font par de courtes fibres aponévrotiques, entremêlées de quelques fibres charnues, sur le bord spinal de l'omoplate et dans le tiers supérieur de ses insertions épineuses.

CONSTITUTION. — Dans plus de la moitié des cas, le rhomboïde présente, à l'union de son cinquième supérieur et de ses quatre cinquièmes inférieurs, un interstice celluleux qui divise le muscle en deux parties : l'une supérieure, étroite et mince : le *rhomboïde supérieur* ou *petit rhomboïde*; l'autre inférieure, plus large et plus épaisse : le *rhomboïde inférieur* ou *grand rhomboïde* (voy. : fig. 525).

RAPPORTS. — Le rhomboïde répond : *a)* par sa *face antérieure,* au petit dentelé postérieur et supérieur, au splénius qu'il recouvre et qui le sépare des muscles spinaux (épi-épineux du dos, long dorsal et ilio-costal), et à la paroi thoracique, dont le sépare une mince couche celluleuse; cette couche représente la prolongation en arrière et en dedans sous le muscle rhomboïde de l'espace interserrato-thoracique; *b)* et par sa *face postérieure,* au trapèze en haut et en dedans et au grand dorsal en bas; ces deux muscles le

recouvrent, sauf dans sa partie la plus externe et la plus inférieure, où il présente une zone triangulaire comprise entre le bord interne de l'omoplate, le bord supérieur du grand dorsal et le bord inférieur et externe du trapèze qui répond aux téguments.

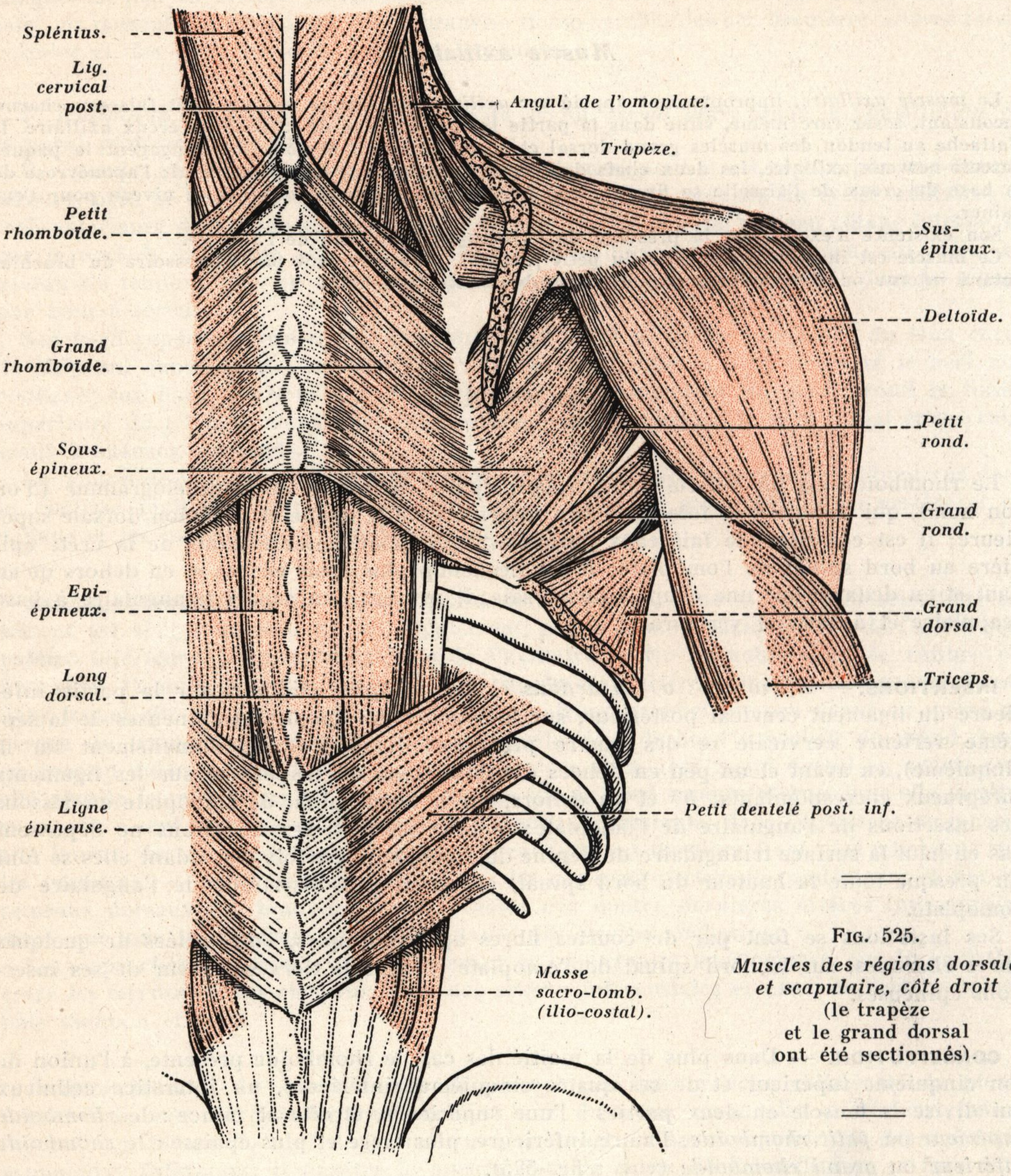

Fig. 525.
Muscles des régions dorsale et scapulaire, côté droit (le trapèze et le grand dorsal ont été sectionnés).

Le rhomboïde est traversé d'avant en arrière : 1° par les rameaux internes ou musculo-cutanés des branches postérieures du dernier nerf cervical et des trois premiers nerfs dorsaux; 2° et par les rameaux dorsaux ou musculo-cutanés issus de la branche dorso-spinale des trois premières artères intercostales.

Triangle de la huitième côte. — Lorsque la pointe de l'omoplate bascule en dehors, le bord inférieur du muscle tend à se rapprocher de l'horizontale; le rhomboïde

découvre alors la huitième côte qui apparaît, avec son faisceau d'insertion de l'ilio-costal, dans un espace triangulaire compris entre le rhomboïde en dehors, le trapèze en dedans et le grand dorsal en bas; nous désignerons cet espace sous le nom de *triangle de la huitième côte* (voy. : fig. 526), et celui-ci existe, même le bras pendant normalement le long du corps, chez certains sujets à musculature peu développée, ou lorsque le grand dorsal est dépourvu de son insertion angulo-scapulaire (inconstante).

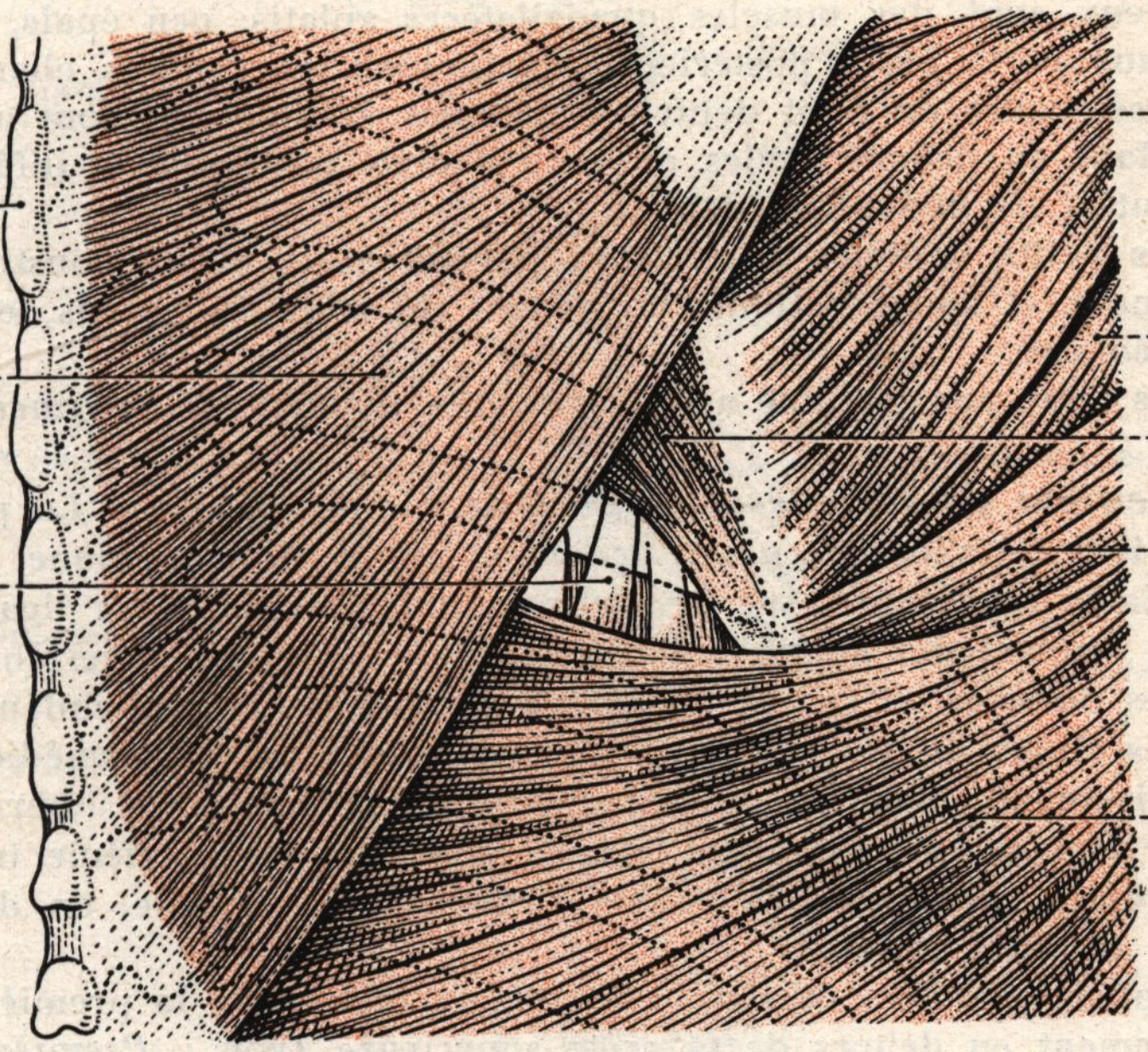

Fig. 526.
Triangle de la huitième côte, côté droit.

VASCULARISATION. — Le rhomboïde reçoit ses artères : *a)* d'une part, par des artérioles venues de la portion verticale descendante de la scapulaire postérieure, lorsque cette artère longe le bord spinal de l'omoplate (rameaux internes); *b)* et d'autre part, par les rameaux perforants postérieurs et par les rameaux dorsaux des branches dorso-spinales des trois ou quatre premières artères intercostales.

Toutes ces artérioles pénètrent le muscle par sa face antérieure.

INNERVATION. — Le rhomboïde est innervé par une branche du plexus brachial, le *nerf de l'angulaire de l'omoplate et du rhomboïde*; celui-ci naît, tantôt de la branche antérieure du cinquième nerf cervical, tantôt de l'anse anastomotique comprise entre la quatrième et la cinquième branche. Long et grêle, il aborde le muscle par sa face antérieure, après avoir abandonné une branche à la partie inférieure de l'angulaire de l'omoplate; il longe le bord externe du muscle et se distribue au rhomboïde par des filets étagés.

ACTION. — Par ses insertions fixes vertébrales, et par suite de la direction oblique de ses faisceaux, le rhomboïde en se contractant porte l'omoplate en haut et en dedans; il est donc *élévateur de l'épaule* et *adducteur de l'omoplate*; il combine cette action élévatrice de l'épaule avec celle du trapèze et de l'angulaire de l'omoplate.

Par l'action isolée de ses *faisceaux inférieurs*, plus développés et plus puissants que ses faisceaux supérieurs, il rapproche l'angle inférieur de l'omoplate de la ligne médiane, et de ce fait il imprime un mouvement de bascule vers le bas à son angle externe; ainsi il *abaisse le moignon de l'épaule;* son antagoniste est le grand dentelé.

Par son action tonique, il est en outre un *muscle fixateur de l'omoplate*.

PETITS DENTELÉS POSTÉRIEURS

Les muscles petits dentelés postérieurs sont au nombre de deux : *a)* l'un, *supérieur,* tendu entre le segment cervico-dorsal du rachis et les côtes supérieures; *b)* l'autre, *inférieur,* tendu entre le segment dorsal inférieur et lombaire du rachis et les côtes inférieures.

Tous les deux sont des muscles quadrilatères aplatis, peu épais, qui recouvrent les muscles spinaux et la paroi postérieure du thorax; leurs fibres charnues sont dirigées en sens inverse; celles du petit dentelé postérieur et supérieur sont obliques de haut en bas et de dedans en dehors; celles du petit dentelé postérieur et inférieur sont obliques de bas en haut et de dedans en dehors.

Les muscles petits dentelés postérieurs présentent la même constitution anatomique; ils sont tendineux et aponévrotiques au niveau de leurs insertions, et charnus dans la partie intermédiaire.

Ils sont unis entre eux par une aponévrose dite *aponévrose intermédiaire des dentelés.*

1° Petit dentelé postérieur et supérieur. — **Insertions.** — Le petit dentelé postérieur et supérieur (1) s'insère : *a) en dedans* et sur la ligne médiane, par l'intermédiaire d'une mince lame tendineuse, sur la partie la plus inférieure du ligament cervical postérieur, sur le sommet des apophyses épineuses de la septième vertèbre cervicale et des trois premières dorsales, et sur les ligaments surépineux correspondants ; en avant et en dehors des insertions du rhomboïde; *b)* et *en dehors,* par l'intermédiaire de quatre digitations primitivement charnues, puis aponévrotiques, légèrement imbriquées les unes sur les autres, sur la face externe et sur le bord supérieur des deuxième, troisième, quatrième et cinquième côtes, au niveau de l'angle postérieur de la côte, en dehors et au-dessus des insertions de l'ilio-costal.

Fréquemment, la première digitation envoie un faisceau à la première côte, celui-ci se fixe immédiatement en dehors de la crête supérieure (voy. : *Première côte*), entre les insertions du scalène moyen en dedans, et celles de l'intercostal externe du premier espace en dehors (voy. : fig. 320, 341 et 342).

Parfois aussi mais plus rarement, le petit dentelé postérieur et supérieur possède une insertion sur la sixième côte; toutefois celle-ci coexiste exceptionnellement avec le faisceau destiné à la première côte.

Les insertions costales du muscle sont d'autant plus externes qu'elles sont plus inférieures (voy. : fig. 527).

Rapports. — Le petit dentelé postérieur et supérieur répond : *a)* par sa *face postérieure,* au rhomboïde qui le recouvre et qu'il déborde légèrement en haut, à l'angulaire de l'omoplate et au trapèze au niveau de son angle supéro-interne; — *b)* par sa *face antérieure,* au splénius, aux muscles spinaux, et plus spécialement au long dorsal et à l'ilio-costal; aux muscles intercostaux externes des deuxième et troisième espaces, ainsi qu'aux côtes correspondantes; — *c)* et par son *bord inférieur,* à l'aponévrose intermédiaire des dentelés.

2° Petit dentelé postérieur et inférieur. — Le petit dentelé postérieur et inférieur est plus étendu que le précédent, plus haut et plus large.

Insertions. — Il s'insère : *a) en dedans* et sur la ligne médiane, par une lame tendineuse aplatie, sur le sommet des apophyses épineuses des deux dernières dorsales, sur le bord postérieur des apophyses épineuses des trois premières lombaires, en arrière des

(1) Article à consulter : Luiz de Pina : Le muscle petit dentelé postérieur et supérieur chez l'homme et les primates. *Comptes rendus de l'Association des Anatomistes,* 1933, p. 523.

insertions de l'épi-épineux, et sur les ligaments surépineux correspondants; les insertions aponévrotiques du muscle sont fusionnées avec l'aponévrose d'insertion du muscle grand dorsal ou aponévrose lombo-sacrée; *b)* et *en dehors*, par quatre digitations superposées dont la largeur va croissant de bas en haut, sur la face externe et le bord inférieur des quatre dernières côtes; les insertions costales du muscle petit dentelé postérieur et inférieur sont d'autant plus externes qu'elles se font sur une côte plus élevée; enfin, lorsque

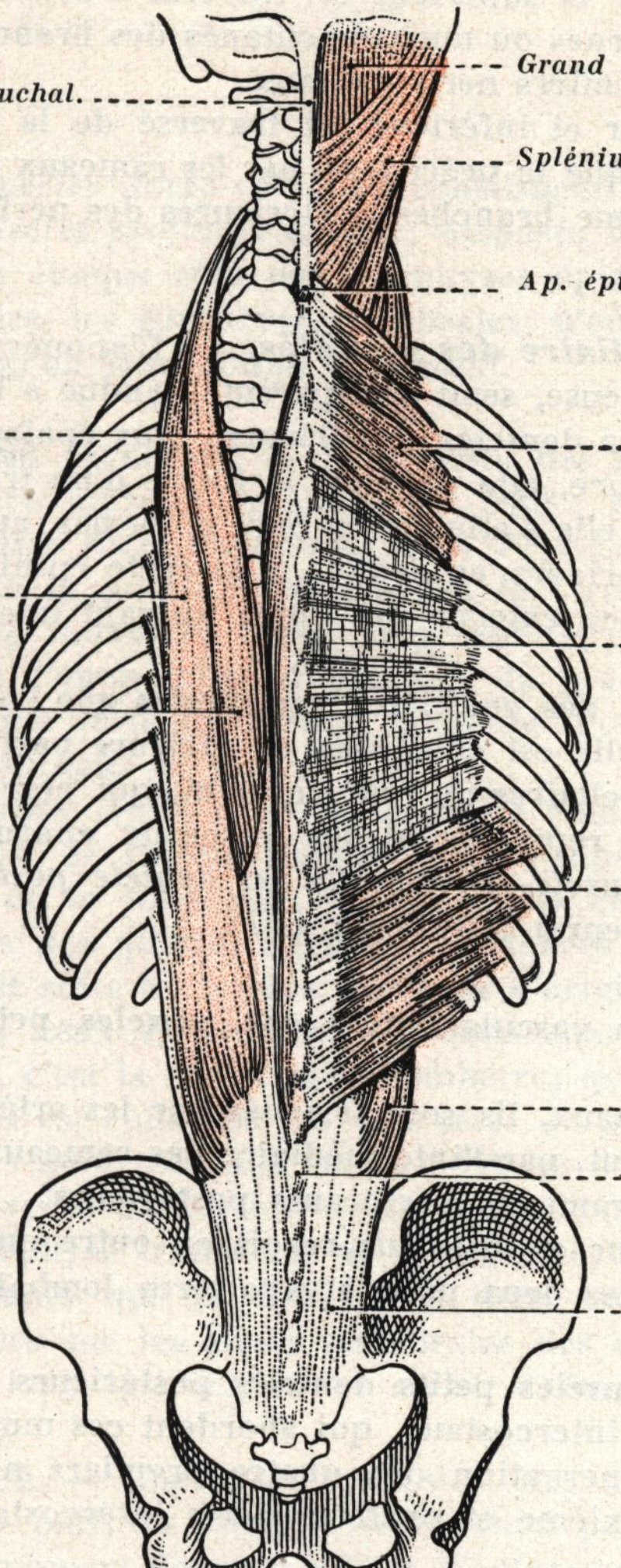

FIG. 527.
Muscles spinaux et petits dentelés postérieurs; muscles de la nuque.

la douzième côte est du type court, elle n'offre pas d'insertion à ce muscle, et la digitation supérieure se fixe sur la huitième côte.

La digitation supérieure est généralement la plus longue; son insertion sur la dixième côte se fait suivant une largeur de sept à huit centimètres (voy. : fig. 527).

Rapports. — Le petit dentelé postérieur et inférieur répond : *a)* par sa *face postérieure*, au grand dorsal qui le recouvre et avec lequel il est fusionné au niveau de ses insertions

vertébrales; — *b)* par sa *face antérieure,* aux muscles spinaux et plus spécialement à l'épi-épineux du dos, au long dorsal et à l'ilio-costal; ces derniers, fusionnés dans la région lombaire, forment la masse commune; aux quatre dernières côtes et aux muscles intercostaux externes des espaces intercostaux correspondants; — *c)* par son *bord supérieur,* à l'aponévrose intermédiaire des dentelés; — *d)* enfin, par son *bord inférieur,* il contribue à limiter le *quadrilatère de Grynfeltt.*

Le petit dentelé postérieur et supérieur est traversé d'avant en arrière et de dedans en dehors par les rameaux internes ou musculo-cutanés des branches postérieures du dernier nerf cervical et des trois premiers nerfs dorsaux.

Le petit dentelé postérieur et inférieur est traversé de la même façon, mais plus en dehors de la ligne médiane que le précédent, par les rameaux internes ou musculo-cutanés issus des septième et huitième branches postérieures des nerfs dorsaux (parfois aussi des sixième et neuvième).

*3° **Aponévrose intermédiaire des dentelés.*** — L'aponévrose intermédiaire des dentelés est une membrane fibreuse, semi-transparente, tendue à la face postérieure du tronc, entre les deux muscles petits dentelés postérieurs; plus épaisse dans sa moitié inférieure que dans sa moitié supérieure, elle présente la forme d'un trapèze à grande base spinale et à petite base thoracique; elle s'attache en haut et en bas, aux bords correspondants des muscles petits dentelés postérieurs, en dedans, à la crête épinière et aux ligaments surépineux, et en dehors, à la face externe des côtes, suivant une ligne oblique en bas et en dehors.

Elle recouvre les muscles des gouttières vertébrales que l'on peut apercevoir par transparence au travers d'elle; elle est constituée en majeure partie de fibres transversales, et présente trois faisceaux lamellaires de renforcement, qui correspondent aux sixième, septième et huitième côtes; ils représentent des faisceaux charnus, disparus chez l'homme, de la partie moyenne du *muscle spino-costal* ou *dentelé postérieur* que l'on trouve chez certains mammifères (Rongeurs) (voy. : fig. 527).

VASCULARISATION. — La vascularisation des muscles petits dentelés postérieurs est relativement pauvre.

A l'égal des muscles spinaux, ils sont irrigués par les artères intercostales des espaces intercostaux qu'ils recouvrent, par l'intermédiaire des rameaux dorsaux, de leurs branches dorso-spinales et de leurs rameaux perforants postérieurs.

Le petit dentelé postérieur et inférieur reçoit en outre quelques artérioles du rameau dorsal ou musculo-cutané des deux premières artères lombaires.

INNERVATION. — Les muscles petits dentelés postérieurs sont innervés par des filets très grêles, issus des nerfs intercostaux, qui abordent ces muscles par leur face profonde; le supérieur reçoit son innervation des quatre premiers nerfs intercostaux; l'inférieur la reçoit des neuvième, dixième et onzième nerfs intercostaux.

ACTION. — Prenant leur insertion fixe sur la ligne épineuse : *a)* le *petit dentelé postérieur et supérieur* élève les côtes supérieures; il est donc *inspirateur*; *b)* tandis que le *petit dentelé postérieur et inférieur* abaisse les côtes inférieures et devient *expirateur*; *c)* enfin, ils brident les muscles spinaux dans l'extension du tronc.

MUSCLES SPINAUX

Les *muscles spinaux (muscles dorso-spinaux)* constituent le plan profond des muscles postérieurs du tronc ou *muscles profonds du dos*; disposés de part et d'autre de la ligne médiane, ils sont situés de chaque côté des apophyses épineuses où ils occupent deux gouttières larges et profondes, les gouttières vertébrales; d'où la dénomination de *muscles des gouttières vertébrales* qu'on leur donne également.

CLASSIFICATION ANCIENNE (Trolard). — A la suite des travaux de Trolard, tous les classiques distinguent quatre muscles spinaux qui sont : 1° le *transversaire épineux*; 2° le *long dorsal;* 3° la *masse sacro-lombaire*; 4° et l'*épi-épineux du dos.*

A la partie inférieure de la gouttière vertébrale, les trois premiers de ces muscles (transversaire épineux, long dorsal et masse sacro-lombaire) sont fusionnés et ont leurs insertions confondues avec l'aponévrose d'insertion du grand dorsal; les trois muscles précités possèdent en quelque sorte un tendon commun d'origine; ils forment la *masse commune* ou *muscle sacro-spinalis de Henle.*

Recouverte par l'aponévrose lombo-dorsale, la masse commune se détache en bas par une épaisse lame tendineuse de l'épine iliaque postéro-supérieure et de la partie adjacente de la crête iliaque, de la tubérosité iliaque, de la crête sacrée et des apophyses épineuses des trois (parfois des quatre) dernières vertèbres lombaires.

La masse charnue qui fait suite au tendon commun d'origine de ces muscles se scinde dans la région lombaire en deux volumineuses masses charnues : l'une interne, c'est le long dorsal; l'autre externe, c'est la masse sacro-lombaire; quant au transversaire épineux étendu du sacrum à l'axis, il est constitué par une série de petits muscles courts à quatre faisceaux superposés les uns au-dessus des autres dont les plus inférieurs (région sacrée) sont fusionnés avec l'aponévrose d'insertion de la masse commune; chacun de ces petits muscles se détache de l'apophyse transverse de la vertèbre, puis se divise en quatre faisceaux obliquement ascendants qui se fixent, les deux supérieurs sur les apophyses épineuses, les deux inférieurs sur les lames vertébrales des quatre vertèbres sus-jacentes en constituant les *court et long épineux,* et *les court et long lamellaires de Trolard.*

CLASSIFICATION ACTUELLE. — Une telle conception des muscles des gouttières vertébrales est incomplète; d'une part, du fait qu'elle ne tient pas compte des muscles semi-épineux non décrits par la plupart des auteurs; et d'autre part, la description du muscle transversaire épineux, telle que l'admettent Trolard et à sa suite tous les classiques, est erronée; enfin le *multifide du rachis,* les *sous-multifides* ou *rotateurs du dos* décrits par certains auteurs ne constituent pas des muscles individualisés et doivent être rattachés au transversaire épineux.

Les minutieuses et patientes recherches de G. Winckler chez l'homme et chez les mammifères permettent de concevoir la systématisation des muscles spinaux d'une façon toute différente.

En se basant sur les *insertions* et la *direction des faisceaux charnus* depuis leur origine jusqu'à leur terminaison, c'est-à-dire dans le sens caudo-cranien, nous classerons, avec G. Winckler, les muscles spinaux en *cinq groupes* disposés en tractus paramédians et

parallèles, étendus de la région sacrée au crâne, qui sont : 1° un *groupe spino-transversaire*; 2° un *groupe sacro-transversaire*; 3° un *groupe transverso-spinal*; 4° un *groupe interépineux*; 5° et un *groupe intertransversaire*, le qualificatif de *transversaire* indiquant l'origine ou la terminaison des faisceaux charnus sur les apophyses transverses du rachis ou sur les pièces osseuses telles qu'apophyses costiformes et côtes.

1° Le **groupe spino-transversaire** comprend un seul muscle, le *splénius* (en raison de sa situation, ce muscle est étudié avec les muscles de la nuque dont on ne peut le séparer topographiquement).

2° Le **groupe sacro-transversaire** (*groupe sacro-spinalis* des classiques) comprend deux puissants muscles longitudinaux et parallèles : l'un *externe*, *l'ilio-costal*, l'autre *interne*, le *long dorsal*. Au niveau de leurs insertions inférieures ces deux muscles sont réunis; ils sont également fusionnés en une *masse commune* dans la région lombaire.

Chacun de ces muscles est à son tour subdivisé en une série de faisceaux charnus secondaires qui assurent la continuité du muscle de bas en haut jusqu'à la région cervicale.

3° Le **groupe transverso-spinal** est constitué par des muscles dont les faisceaux charnus s'étendent des apophyses transverses aux apophyses épineuses où ils se terminent; ce groupe comprend trois muscles qui sont : *l'épi-épineux du dos*, le *demi-épineux* ou *semi-spinalis* et le *transversaire épineux*.

L'anatomie comparée (1) du muscle épi-épineux du dos chez les mammifères et chez l'homme montre que ce muscle est primitivement transverso-épineux. Chez certains mammifères, les faisceaux du muscle se détachent des tubercules mamillaires et l'on assiste, dans la série des mammifères, au déplacement progressif vers les apophyses épineuses des origines des faisceaux du muscle, si bien que primitivement, l'épi-épineux du dos est un muscle transverso-épineux, alors qu'il devient secondairement chez l'homme un muscle épi-épineux; toutefois il est possible de rencontrer chez certains sujets des fibres charnues de renforcement issues des apophyses transverses qui témoignent de l'origine transversaire de ce muscle (Winckler).

4° Le **groupe interépineux** ou **interspinal** comprend les *muscles interépineux, cervicaux* et *lombaires*, qui vont d'une apophyse épineuse à l'autre.

5° Le **groupe intertransversaire** comprend les *muscles intertransversaires du cou* et *des lombes* qui sont tendus entre deux apophyses transverses voisines et qui comblent ainsi les espaces intertransversaires.

Ainsi, dans cette classification des muscles spinaux, rentrent non seulement les muscles des gouttières vertébrales, mais aussi les *muscles segmentaires* des *espaces intertransversaires* et *interépineux*.

CARACTÈRES GÉNÉRAUX DES MUSCLES SPINAUX. — Les muscles spinaux présentent des caractères généraux et des caractères communs importants.

1° **Du point de vue anatomique :** *a)* ils constituent par leur situation la masse musculaire des gouttières vertébrales *(muscles profonds du dos)* (2); *b)* ils sont tous établis suivant le même type architectural; ce sont des *muscles multifasciculés* et, comme tels, il existe de multiples et importantes variabilités dans leur disposition et leur constitution, non seulement d'un sujet à l'autre, mais aussi d'un côté à l'autre; *c)* ils ont une *innervation commune*, fournie par les *rameaux externes* et *internes* des *branches dorsales* des

(1) Article à consulter : H. Vallois : Les muscles spinaux chez l'homme et les anthropoïdes. Contribution à l'étude de l'adaptation à l'attitude verticale. *Annales des Sciences naturelles*, 1928.

(2) G. Winckler : Les muscles profonds du dos chez l'homme. Etude analytique de leur structure et de leur innervation. *Archives d'Anatomie, d'Histologie et d'Embryologie*, 1948, n° 1.

nerfs rachidiens, à l'exception toutefois des muscles intertransversaires antérieurs cervicaux et des intertransversaires externes des lombes dont l'innervation provient des branches antérieures, par suite ces muscles doivent être assimilés aux muscles intercostaux, d'où la dénomination de *muscles intercostiformes* sous laquelle on les désigne encore.

2° **Du point de vue embryologique :** ils dérivent de la *partie dorsale des myotomes* ; chez l'embryon, cette masse charnue recouvre progressivement de dehors en dedans le tube neural et le rachis; par suite de leur disposition dorsale par rapport au squelette axial embryonnaire, on les désigne également sous le nom de muscles de l'épisome ou de *muscles épaxoniques.*

Chez certains d'entre eux (muscles interépineux et muscles intertransversaires), on retrouve la disposition métamérique des myotomes, dont ils dérivent, alors que les autres muscles spinaux résultent de la fusion en colonnes superposées issues de la couche profonde de la partie dorsale des myotomes.

3° **Du point de vue physiologique :** ils possèdent, par l'action de leur tonus musculaire, un rôle commun important dans l'équilibre du tronc, dans l'orthostatisme et dans la marche, rôle sur lequel nous reviendrons à la fin de ce chapitre.

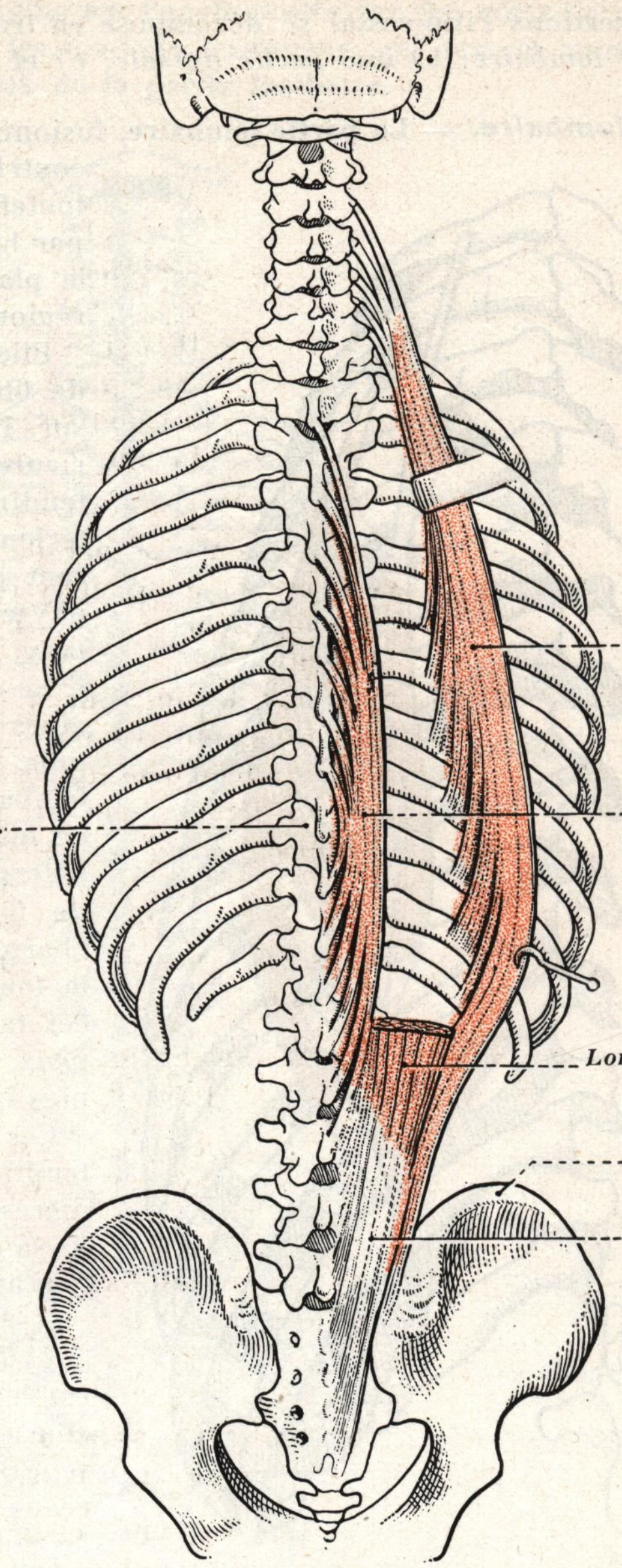

FIG. 528. — *Muscles ilio-costal et épi-épineux du dos.*

Ilio-costal.

L'ilio-costal (1) représente la portion superficielle et externe de la masse commune; situé en dehors du long dorsal, il s'étend de la face postérieure du sacrum en bas à l'apophyse

(1) Articles à consulter : G. WINCKLER : La structure du muscle ilio-costal chez l'homme. *Comptes rendus de l'Association des Anatomistes,* 1935.

G. WINCKLER : Le muscle ilio-costal. Etude de sa structure et de sa morphologie en fonction des courbures du rachis. *Archives d'Anatomie, d'Histologie et d'Embryologie,* 1936, p. 143.

transverse de la troisième vertèbre cervicale en haut (parfois de la deuxième); épais et prismatique triangulaire à sa partie inférieure, il est aplati à sa partie supérieure.

Par ses insertions l'ilio-costal se décompose en trois parties, qui sont de bas en haut : *a)* une *partie lombaire*; *b)* une *partie dorsale*; *c)* et une *partie cervicale.*

1° ***Partie lombaire.*** — La partie lombaire, fusionnée à son origine avec le long dorsal, contribue à former la masse commune ; toutefois on peut séparer ces deux muscles par la dissection en continuant vers le bas le plan de clivage qui les sépare dans la région dorsale.

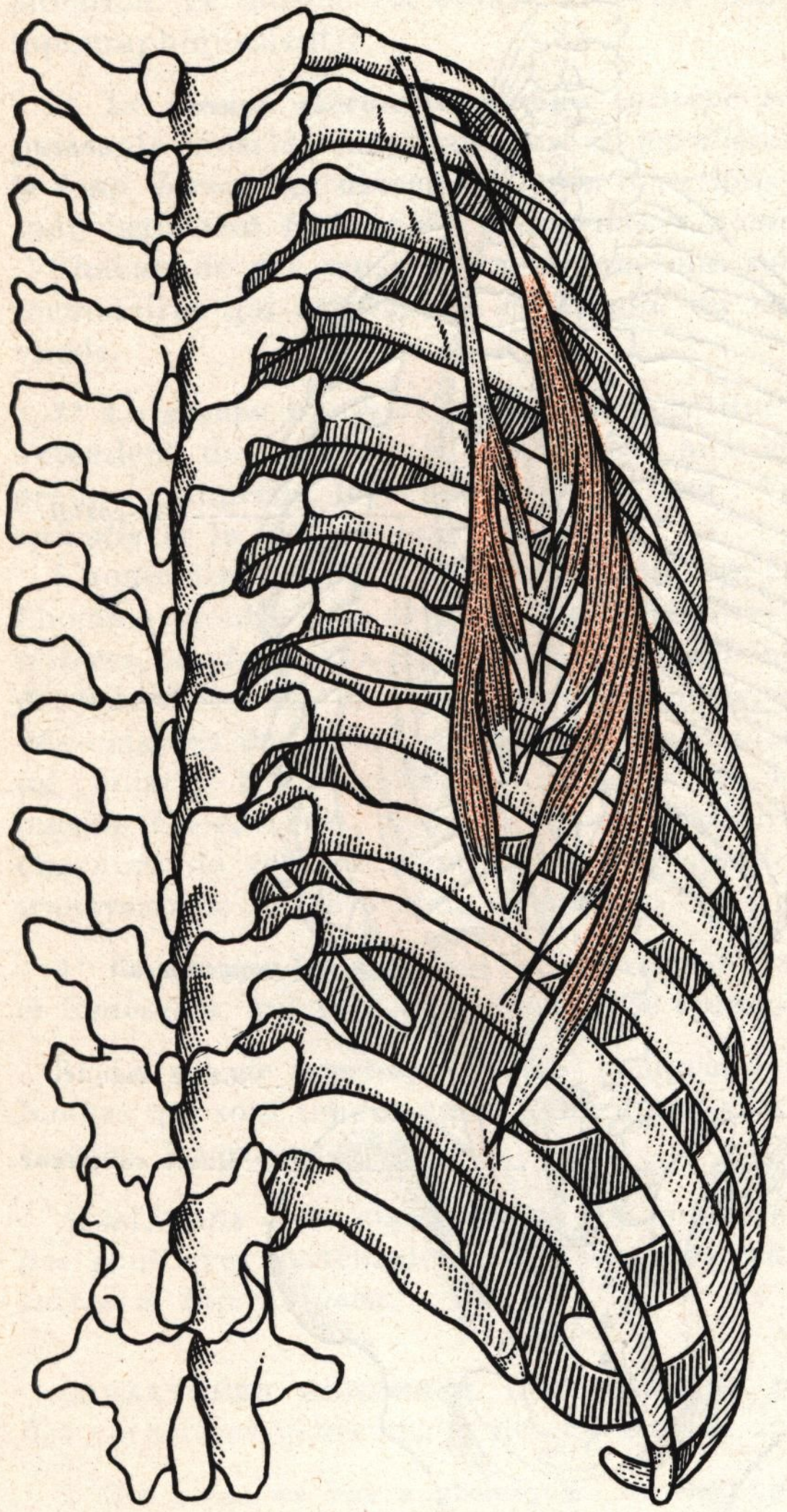

FIG. 529. — *Les deux derniers faisceaux de la partie dorsale du muscle ilio-costal, côté droit* (d'après G. WINCKLER).

Elle s'insère: *a)* par implantation directe de fibres charnues sur la crête iliaque et sur l'épine iliaque postérieure et supérieure; *b)* par l'intermédiaire d'une lame tendineuse aplatie qui forme la partie postérieure de la masse commune sur le versant paramédian de la crête sacrée (apophyses épineuses des vertèbres sacrées) (voy. : fig. 528).

Le corps charnu qui fait suite à ces origines recouvre tout d'abord le long dorsal; puis, à la partie supérieure de la région lombaire, il se dégage progressivement de ce muscle en se plaçant contre son bord externe; ensuite il se divise en une série de faisceaux ascendants juxtaposés, mi-charnus, mi-tendineux qui s'appliquent à la face postérieure du thorax; chacun de ces faisceaux devient d'autant plus tendineux, long et grêle que son insertion est plus haute.

Ces faisceaux se fixent par des languettes tendineuses à la face externe des neuf dernières côtes au niveau de l'angle postérieur de la côte (voy. : fig. 342 et 530), mais parfois aussi il ne dépasse pas la sixième côte.

2° ***Partie dorsale.*** — La partie dorsale est composée d'une série de faisceaux charnus juxtaposés qui s'échelonnent sur sept ou huit espaces intercostaux. Ces faisceaux se recouvrent partiellement les uns les autres à la manière des tuiles d'un toit, le faisceau le plus superficiel étant le plus externe et le plus caudal, le faisceau le plus profond étant le plus interne et le plus cranial (voy. : fig. 529 et 530).

Chaque faisceau est aplati; il naît par l'intermédiaire de *chevrons* tendineux ou musculaires en nombre variable (de deux à six en moyenne) qui se détachent de la face externe de l'angle postérieur de la côte, où ils sont fusionnés avec les chevrons d'origine du faisceau adjacent; ces chevrons d'origine naissent le plus souvent des six dernières côtes, et chaque faisceau constitutif de la partie dorsale se fixe, en bas sur plusieurs côtes, tandis

qu'en haut son tendon terminal ne possède qu'une seule insertion costale. Le tendon terminal qui fait suite au faisceau charnu est une lame tendineuse aplatie d'avant en arrière qui se fixe comme les chevrons d'origine sur l'angle postérieur des côtes (généralement de la huitième à la première incluse); les tendons terminaux qui restent sous-jacents à la troisième côte se fusionnent avec ceux de la partie lombaire.

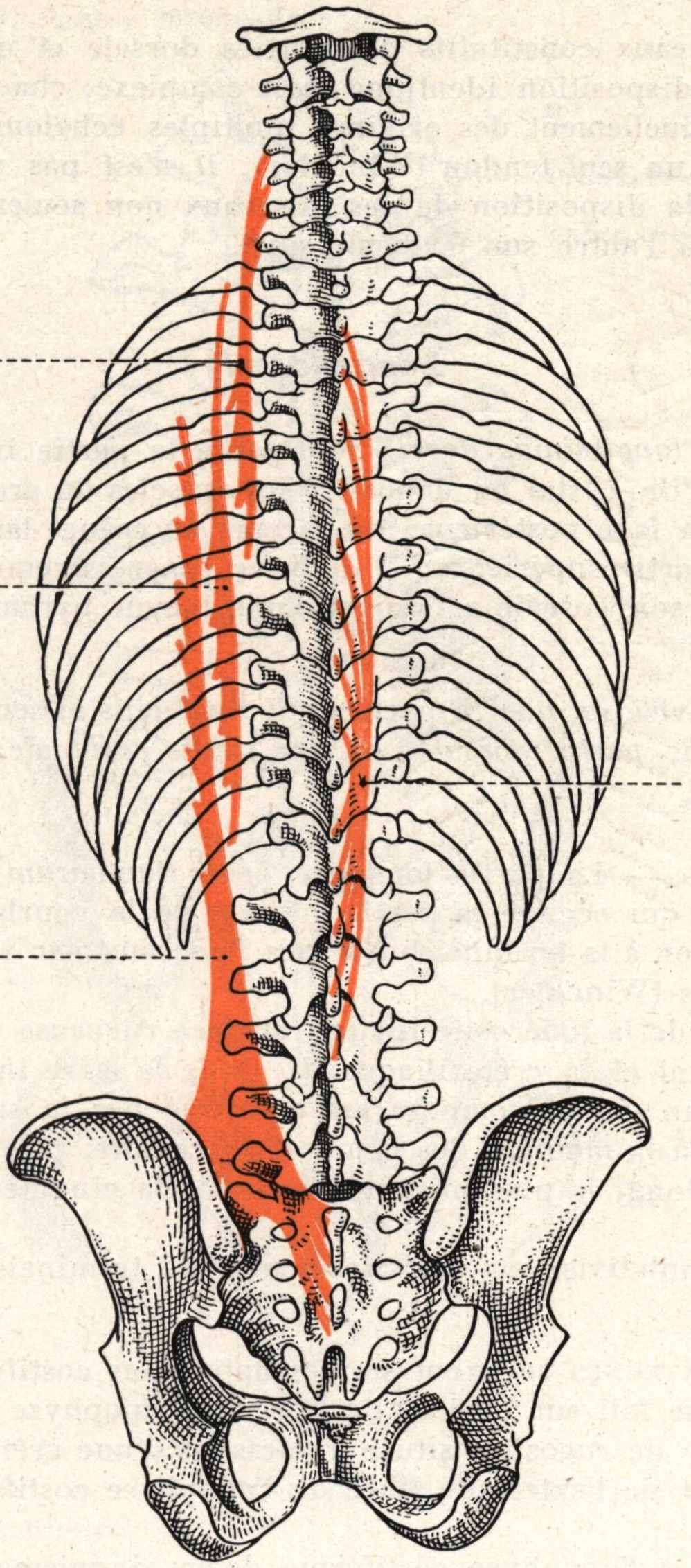

Fig. 530. *Faisceaux constitutifs et fascicules d'insertion des muscles ilio-costal* (à gauche) *et épi-épineux du dos* (à droite) (schématique).

3° Partie cervicale. — La partie cervicale (*muscle cervical ascendant* ou *cervicalis ascendens* de certains anatomistes) s'étend des côtes aux apophyses transverses des vertèbres cervicales; elle est constituée, comme la précédente, de faisceaux charnus qui prolongent vers la tête les faisceaux de la partie dorsale (voy. : fig. 530).

Ces faisceaux en nombre variable (quatre en moyenne) s'étendent de l'angle postérieur des côtes (sauf des trois premières qui ne servent jamais d'attache à la partie cervicale)

au tubercule postérieur des apophyses transverses des quatre dernières vertèbres cervicales, mais ils peuvent toutefois remonter jusqu'à l'axis.

Chaque faisceau charnu de la partie cervicale est constitué sur le même type que ceux de la partie dorsale; multifasciculé à sa partie inférieure, il se détache par des chevrons d'origine qui sont fusionnés avec ceux de la partie dorsale; il se termine en haut sur les vertèbres cervicales par une lame tendineuse aplatie transversalement.

En résumé, les faisceaux constitutifs des parties dorsale et cervicale du muscle iliocostal présentent une disposition identique mais complexe; chacune d'elles est formée de faisceaux ayant individuellement des origines multiples échelonnées sur plusieurs côtes mais se terminant par un seul tendon (Winckler); il n'est pas rare d'observer une certaine variabilité dans la disposition de ces faisceaux non seulement d'un sujet à l'autre mais aussi d'un côté à l'autre sur le même sujet.

Long dorsal.

Le long dorsal (1) *(longissimus dorsi)* représente la partie interne de la masse commune; compris entre l'ilio-costal en dehors et les muscles du groupe transverso-spinal en dedans, il s'étend de la face postérieure du sacrum au crâne; large et épais en bas, il est mince et étroit à sa partie supérieure; il diminue progressivement de volume de bas en haut et présente dans son ensemble l'aspect d'une longue pyramide triangulaire effilée à son sommet cranien.

Le long dorsal se divise en quatre parties qui sont dans le sens caudo-cranien : *a)* une *partie lombaire*; *b)* une *partie dorsale*; *c)* une *partie cervicale*; *d)* et une *partie céphalique*.

1° Partie lombaire. — La partie lombaire *(pars lumbarum)* est constituée par une épaisse masse charnue qui occupe la partie latérale de la courbure lombaire du rachis; elle doit sa dénomination à la terminaison de ses faisceaux sur les apophyses transverses des vertèbres lombaires (Winckler).

Elle se détache : *a)* de la tubérosité iliaque, surface rugueuse comprise entre la facette auriculaire de l'os coxal et la crête iliaque; *b)* et de la lèvre interne de la crête iliaque.

Le long corps charnu qui la compose est constitué par la superposition de six faisceaux aplatis disposés à la manière des lames d'un ressort; parmi ces faisceaux, le plus superficiel est le plus long; le plus profond destiné à la cinquième vertèbre lombaire est le plus court.

Chaque faisceau se subdivise en deux fascicules de terminaison, l'un externe, l'autre interne.

a) Les fascicules externes se fixent sur les apophyses costiformes des cinq vertèbres lombaires; l'insertion se fait sur l'extrémité libre de l'apophyse transverse ainsi que sur une dépression frappée de rugosités située au-dessous d'une crête rugueuse arquée à convexité supérieure allant de l'extrémité libre de l'apophyse costiforme au tubercule accessoire.

Le fascicule destiné à l'apophyse costiforme de la cinquième lombaire est très court mais résistant; il est dirigé presque perpendiculairement à cette apophyse.

b) Les fascicules internes plus forts que les précédents se fixent sur le tubercule accessoire, sur le versant inférieur du tubercule mamillaire et sur le ligament qui réunit

---

(1) Article à consulter : G. Winckler : La structure du muscle long dorsal chez l'homme. *Archives d'Anatomie, d'Histologie et d'Embryologie,* 1938, p. 135.

le tubercule accessoire au tubercule mamillaire des vertèbres lombaires; le fascicule le plus supérieur se fixe sur l'apophyse transverse *(processus costiforme)* de la douzième vertèbre dorsale (G. Winckler) (voy. : fig. 531).

2° ***Partie dorsale.*** — En raison de ses origines et des caractères différents des faisceaux qui composent la partie dorsale *(longissimus dorsi),* il faut lui distinguer deux portions; l'une *sacro-dorsale,* l'autre *lombo-dorsale.*

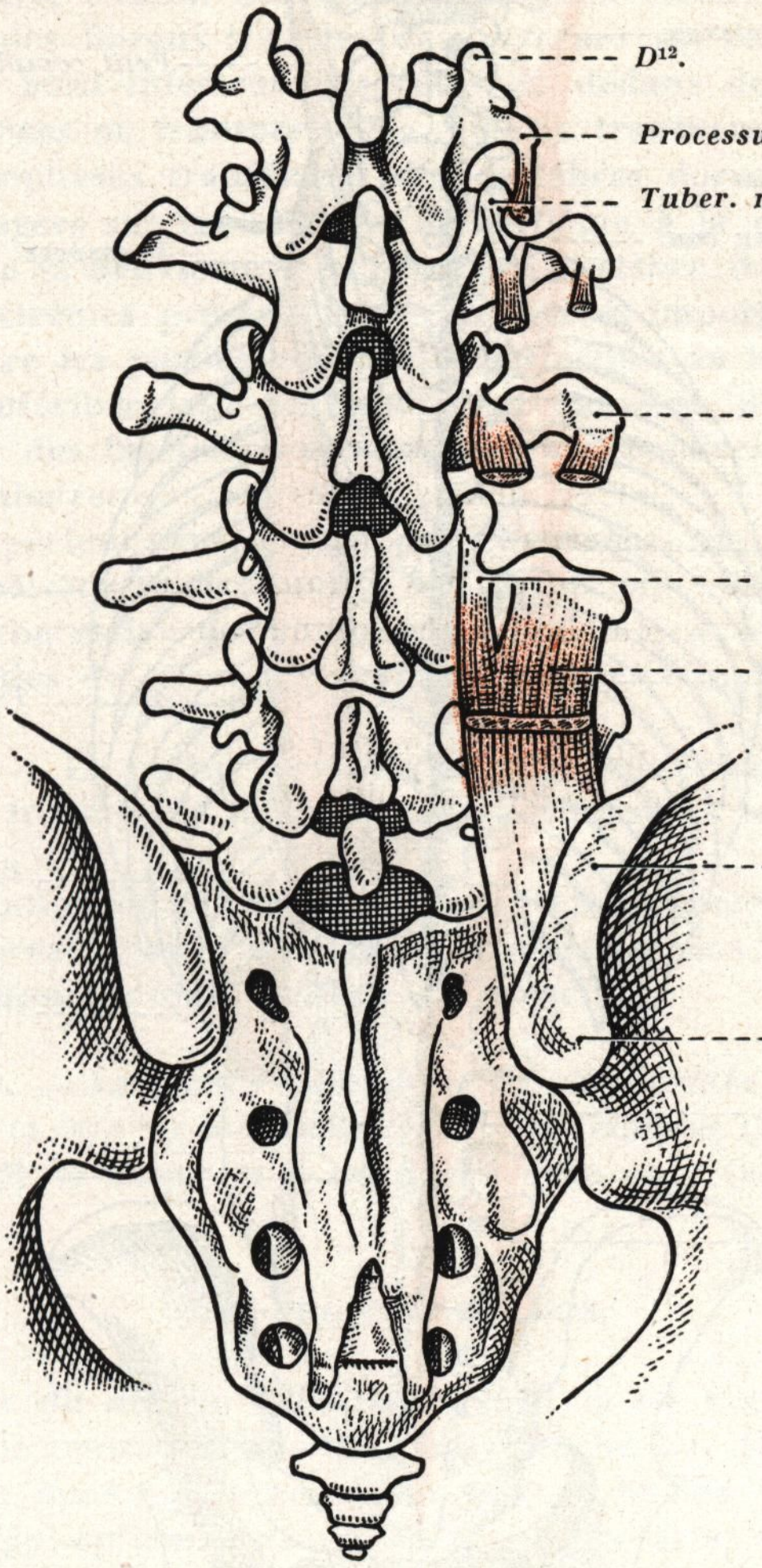

FIG. 531.
Partie lombaire du muscle long dorsal, côté droit (d'après G. WINCKLER).

a) La **portion sacro-dorsale** est constituée par un faisceau charnu épais et aplati, placé en dedans de la partie lombaire.

Il naît de la crête sacrée par une lame tendineuse épaisse, fusionnée à sa face dorsale avec l'aponévrose d'insertion du grand dorsal, fusionnée également en dehors avec les insertions de l'ilio-costal avec lesquelles elle forme la partie superficielle de la masse commune.

Cette lame tendineuse recouvre dans la région lombaire le transversaire épineux dont elle est séparée par un plan de clivage. De la face antérieure et du bord supérieur de cette lame tendineuse se détachent les faisceaux charnus du muscle et ceux-ci sont d'autant plus épais, plus larges et plus courts qu'ils sont plus profonds.

Ces faisceaux se disposent et se terminent comme ceux de la partie lombaire; aplatis et superposés comme les lames d'un ressort, chacun d'eux se termine par deux fascicules : l'un externe, l'autre interne.

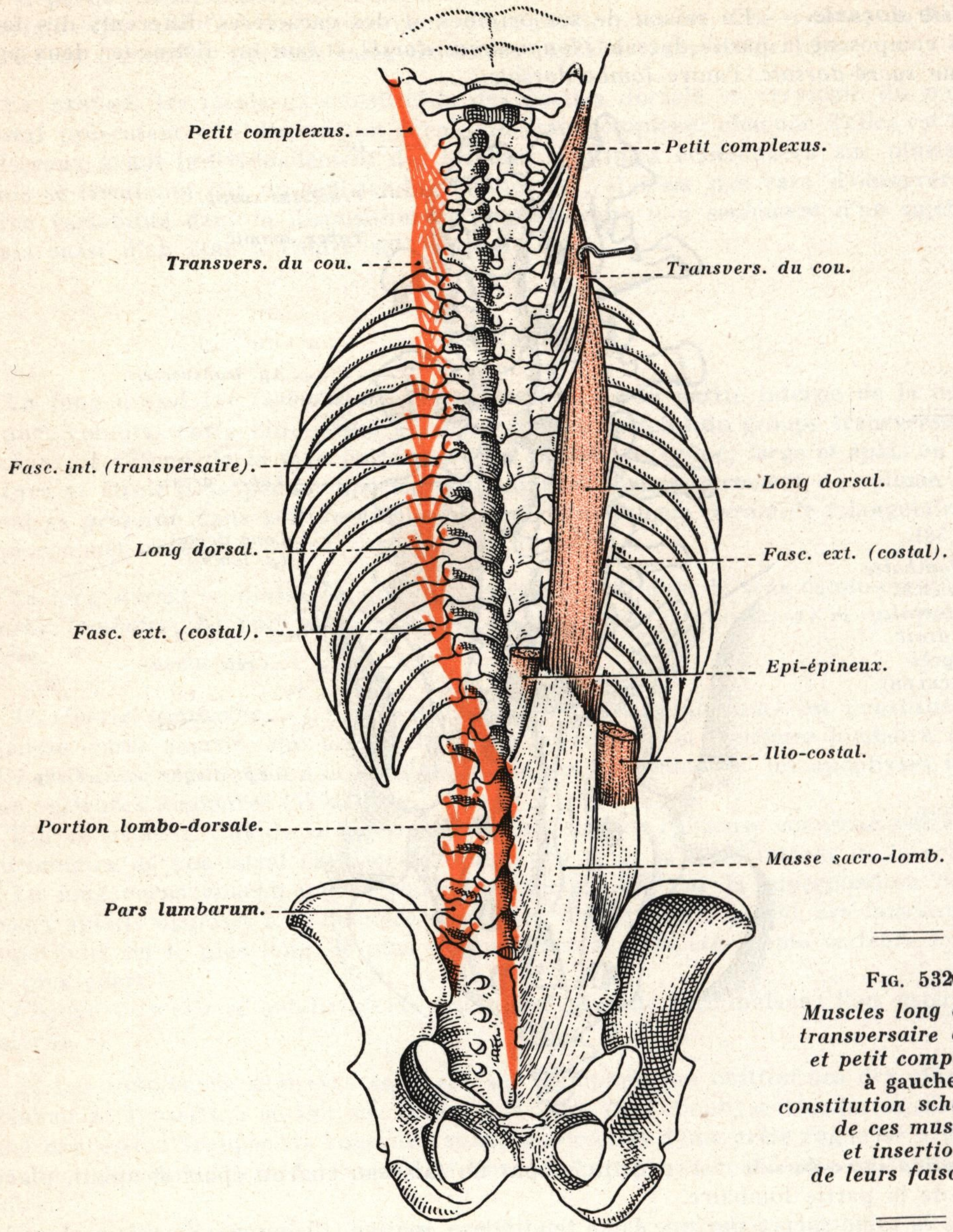

FIG. 532. *Muscles long dorsal, transversaire du cou et petit complexus; à gauche, constitution schématique de ces muscles et insertions de leurs faisceaux.*

α) Les FASCICULES EXTERNES se fixent au bord inférieur des cinq dernières côtes en dedans des insertions de la partie dorsale de l'ilio-costal.

β) Les FASCICULES INTERNES se fixent sur la face postérieure des apophyses transverses des six dernières vertèbres dorsales; les fascicules destinés aux apophyses des dixième et onzième vertèbres sont les plus forts (Winckler) (voy. : fig. 532).

b) La **portion lombo-dorsale** est assez variable; elle est formée le plus souvent par la fusion de quatre faisceaux de constitution et de structure complexe; ces faisceaux se détachent des apophyses épineuses des quatre dernières vertèbres lombaires par l'intermédiaire de longs et forts tendons qui se fixent sur toute la hauteur du versant latéral de l'extrémité libre de l'apophyse épineuse, fusionnés avec les insertions de l'épi-épineux (voy. : fig. 530 et 532); parfois chaque faisceau reçoit un faisceau de renforcement fibreux issu du tubercule mamillaire de la vertèbre correspondante.

A leur partie supérieure, chacun des quatre faisceaux constitutifs du muscle se divise en une série de fascicules fibreux : α) les uns *externes* ou *costaux*, aplatis d'avant en arrière, se fixent sur le bord inférieur des côtes en dedans de l'angle postérieur de la côte; β) les autres, *internes* ou *transversaires*, aplatis transversalement, s'attachent à la face postérieure des apophyses transverses des vertèbres dorsales.

Ces insertions sont étagées sur les côtes de la huitième à la quatrième côte et sur les apophyses transverses de la neuvième à la première vertèbre dorsale.

Les deux faisceaux extrêmes présentent des caractères importants; ils représentent des termes de transition entre les parties constitutives voisines du long dorsal.

Le faisceau le plus inférieur issu de l'apophyse épineuse de la cinquième vertèbre lombaire se termine par des fascicules costaux et transversaires, donc de la même façon que la portion sacro-lombaire.

Le faisceau le plus supérieur issu de l'apophyse épineuse de la deuxième lombaire ne présente que des terminaisons transversaires et, parmi les faisceaux intermédiaires, on assiste à la réduction progressive des insertions costales et au développement de plus en plus marqué des fascicules de terminaison transversaire (Winckler).

*3° **Partie cervicale.*** — La partie cervicale est représentée par le *transversaire du cou* ou *longissimus cervicis* (ce muscle faisant partie des muscles de la nuque est décrit dans ce chapitre).

Il est formé par la réunion de plusieurs faisceaux musculaires; mais ce qui caractérise cette partie du long dorsal, c'est l'aplatissement dans le sens transversal des faisceaux supérieurs et la disposition presque sagittale du muscle.

*4° **Partie céphalique.*** — La partie céphalique est représentée par le *petit complexus* ou *muscle transversaire de la tête* ou *longissimus capitis* (comme le précédent, il appartient au groupe des muscles de la nuque et il est décrit avec eux) (voy. : fig. 532).

Epi-épineux du dos.

Le *muscle épi-épineux du dos* ou *spinalis dorsi* (1) a été décrit pour la première fois par Winslow en tant que muscle distinct; il fut rattaché par les classiques (Cruveilhier, Sappey) au long dorsal, mais son innervation permet de l'en séparer.

D'aspect fusiforme, l'épi-épineux occupe la région dorsale; il est situé en arrière du transversaire épineux et compris entre la ligne des apophyses épineuses en dedans et le long dorsal en dehors.

A son origine, il est partiellement uni au long dorsal et c'est la raison qui l'a fait considérer longtemps comme un faisceau épineux de ce muscle; à sa terminaison, il se confond avec les insertions du transversaire épineux.

C'est un muscle d'une extrême variabilité, formé d'un nombre variable de faisceaux

(1) Articles à consulter : G. Winckler : La structure du muscle *spinalis dorsi* chez l'homme. *Archives d'Anatomie, d'Histologie et d'Embryologie*, 1936, p. 183.

G. Winckler : Contribution à l'étude de la morphogénèse du muscle *spinalis dorsi*. *Archives d'Anatomie, d'Histologie et d'Embryologie*, 1939, p. 99.

(de deux à cinq); chaque faisceau se détache isolément par une lame tendineuse du sommet de l'apophyse épineuse des deux dernières vertèbres dorsales et des trois premières vertèbres lombaires; les lames tendineuses issues des vertèbres lombaires sont fusionnées pendant une partie de leur trajet avec le long dorsal.

Chaque faisceau se termine par plusieurs fascicules charnus ou tendineux en se fixant sur le sommet des apophyses épineuses des vertèbres dorsales de la neuvième à la deuxième vertèbre après s'être fusionnés préalablement entre eux pour ceux qui sont destinés à la même apophyse.

Les faisceaux du muscle sont appliqués contre les faces latérales des apophyses épineuses et sont centrés par rapport au rachis, l'apophyse épineuse de la dixième vertèbre dorsale étant toujours dépourvue d'insertion du muscle épi-épineux (Winckler) (voy. : fig. 528 et 530).

Demi-épineux ou semi-spinalis.

Le *muscle demi-épineux* ou *semi-spinalis* comprend trois parties qui sont : 1° une *partie céphalique* ou *semi-spinalis capitis* ou *grand complexus*; 2° une *partie cervicale* ou *semi-spinalis cervicis*; 3° et une *partie dorsale* ou *semi-spinalis dorsi.*

Cette différenciation du muscle en trois parties est fondée sur les caractères morphologiques de ses faisceaux charnus constitutifs, sur leur agencement et aussi sur les connexions qu'ils possèdent avec les muscles voisins.

1° Semi-spinalis capitis. — Le *semi-spinalis capitis* n'est autre que le grand complexus (ce muscle très variable dans ses origines et sa constitution est décrit avec les muscles de la nuque dont il fait partie).

2° Semi-spinalis cervicis et dorsi. — Les muscles *semi-spinalis cervicis* et *dorsi* (1) atteignent leur maximum de développement chez l'homme; ils ne sont pas complètement individualisés et nettement différenciés, car leurs faisceaux constitutifs sont partiellement fusionnés à leur origine et à leur terminaison avec le muscle transversaire épineux qui leur est sous-jacent et dont ils constituent pour certains auteurs la couche superficielle; dans l'ensemble, ils représentent une partie incomplètement différenciée de ce muscle dont ils sont séparés seulement à la partie moyenne par une couche celluleuse mince où cheminent des vaisseaux et des nerfs, qui facilite le clivage entre les faisceaux charnus du demi-épineux d'une part et ceux du transversaire épineux d'autre part.

Ces muscles sont composés chacun de cinq faisceaux; ils présentent l'aspect d'un parallélogramme allongé, placé de part et d'autre de la ligne des apophyses épineuses et dont les faisceaux musculaires sont tendus entre les apophyses transverses et les apophyses épineuses dorsales et cervicales.

Les faisceaux des *semi-spinalis capitis* et *semi-spinalis dorsi* comportent toujours plusieurs fascicules d'origine; ceux-ci partent des apophyses transverses où les insertions se font sur le sommet et sur le bord supérieur de l'apophyse, échelonnés de la onzième à la deuxième vertèbre dorsale.

Le **semi-spinalis cervicis** tire ses origines des apophyses transverses des vertèbres dorsales, de la sixième à la deuxième vertèbre incluse pour se terminer sur les apophyses épineuses de la sixième à la deuxième vertèbre cervicale (voy. : fig. 533).

Le **semi-spinalis dorsi** se détache des apophyses transverses des vertèbres dorsales, de la onzième à la septième vertèbre incluse; et il se termine sur les apophyses épineuses depuis la quatrième vertèbre dorsale jusqu'à la septième vertèbre cervicale (voy.: fig. 533).

---

(1) Article à consulter : G. Winckler : La structure des muscles *semi-spinalis cervicis* et *dorsi* chez l'homme. *Comptes rendus de l'Association des Anatomistes*, 1936.

Le premier faisceau, c'est-à-dire le faisceau cranial est généralement massif et épais. Le dernier faisceau, c'est-à-dire le faisceau caudal, est généralement très grêle et fortement aplati; à sa terminaison sur l'apophyse épineuse de la quatrième vertèbre dorsale, il est fusionné avec l'épi-épineux.

La *ligne de séparation* entre le *semi-spinalis cervicis* et le *semi-spinalis dorsi* est basée sur l'aspect morphologique des faisceaux de ces muscles; ceux du *semi-spinalis cervicis* sont plats et lamelliformes disposés dans un plan frontal, tandis que ceux du *semi-spinalis dorsi* sont plus épais, prismatiques triangulaires, avec tendance à s'orienter dans

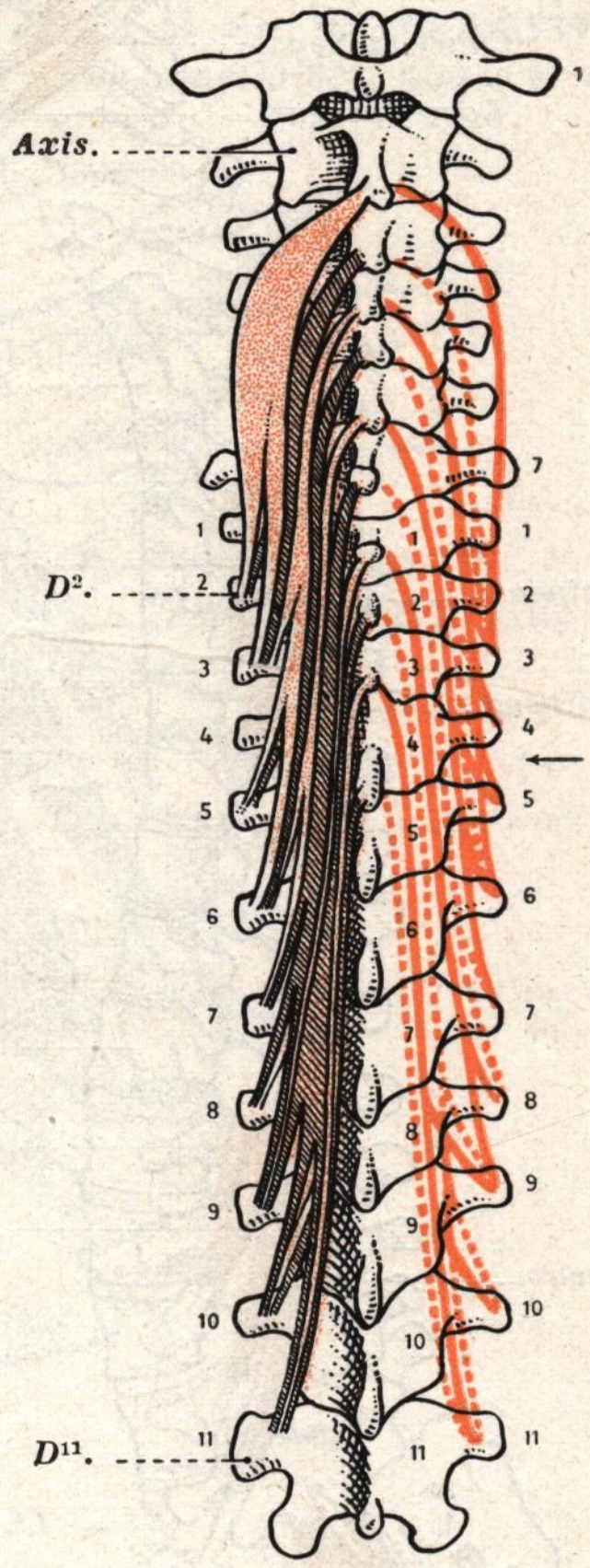

FIG. 533.
Semi-spinalis cervicis et dorsi.

A gauche, les faisceaux constitutifs du muscle, tels qu'ils se présentent, se recouvrant partiellement les uns les autres (remarquer le développement plus considérable du faisceau supérieur).
A droite, schéma montrant les insertions transversaires et épineuses des faisceaux du muscle ; la flèche indique la limite inférieure des insertions épineuses du muscle (demi-schématique) (d'après G. WINCKLER).

un plan sagittal; quand les faisceaux du *semi-spinalis cervicis* et du *semi-spinalis dorsi* ont été isolés, on peut observer l'existence d'une sorte de fente entre les deux parties cervicale et dorsale du muscle semi-épineux (Winckler).

La disposition du muscle demi-épineux n'est pas toujours rigoureusement symétrique et l'on observe souvent des variations dans ce muscle d'un côté à l'autre et d'un sujet à l'autre.

Transversaire épineux.

Le transversaire épineux (1) est un long muscle fasciculé profondément situé dans les gouttières vertébrales où il est appliqué contre les lames vertébrales; il est recouvert

(1) Article à consulter : G. WINCKLER : La structure du muscle transversaire épineux chez l'homme. *Archives d'Anatomie, d'Histologie et d'Embryologie,* 1938, p. 271.

par l'ilio-costal, le long dorsal et l'épi-épineux du dos dont il est séparé par une mince couche celluleuse dans laquelle cheminent des vaisseaux et des nerfs.

Il s'étend sur toute la hauteur de la colonne vertébrale depuis la face postérieure du sommet du sacrum (corne sacrée) jusqu'à l'apophyse épineuse de l'axis.

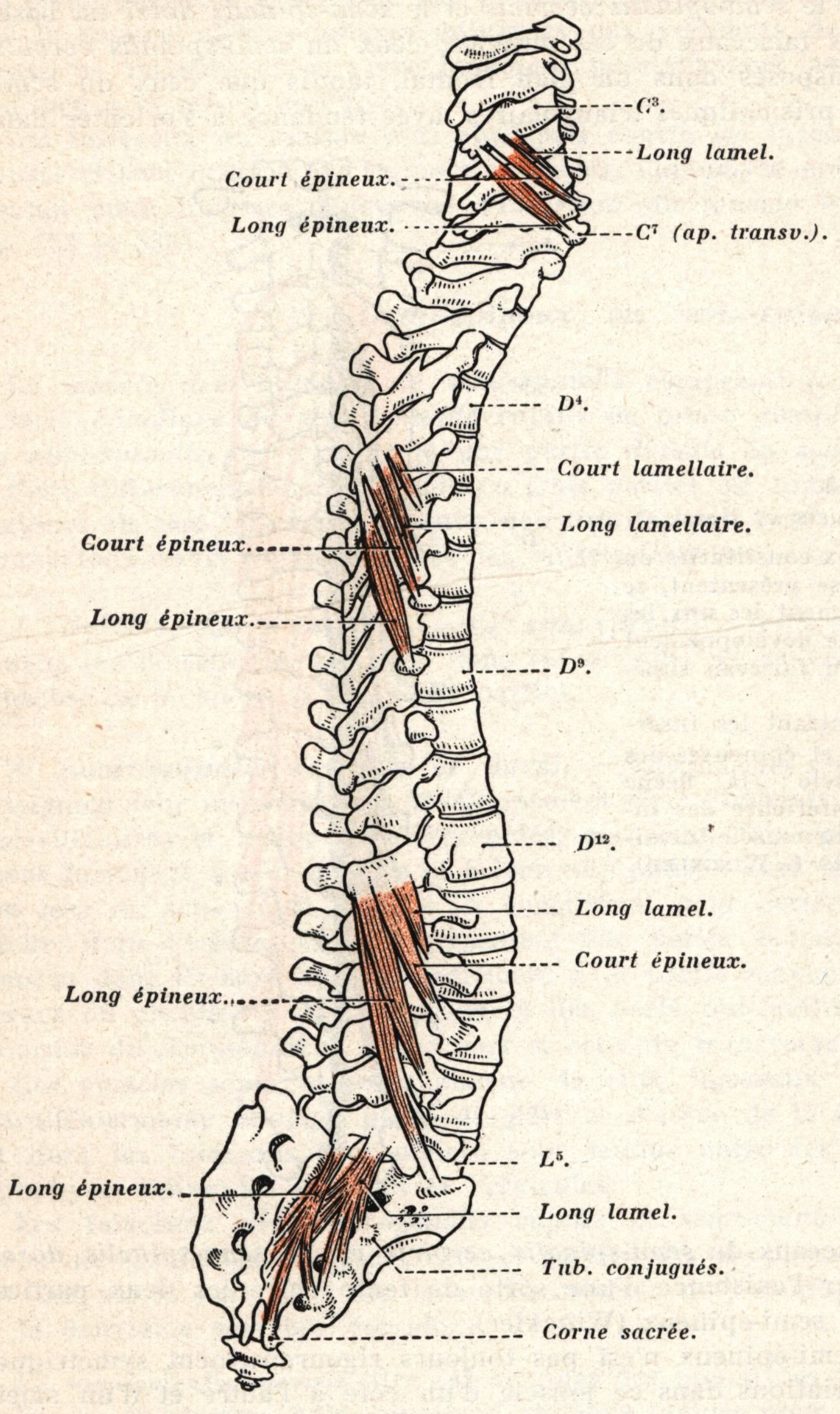

FIG. 534.
Faisceaux constitutifs du transversaire épineux dans les segments cervical, dorsal, lombaire et sacré du rachis; côté droit (demi-schématique).
Il n'y a pas de court lamellaire dans la région cervicale, ni dans la région lombaire.

Son volume et son développement sont alternativement croissant et décroissant en suivant les courbures du rachis; il est épais dans la région lombaire et relativement mince dans la région dorsale quoique ses faisceaux y soient au complet.

CONSTITUTION DES FAISCEAUX DU TRANSVERSAIRE ÉPINEUX. — Le transversaire épineux est composé de *vingt-trois faisceaux* musculaires étagés, obliques en bas et en dehors qui se recouvrent partiellement l'un l'autre de haut en bas comme les tuiles d'un

toit, le plus supérieur étant le plus superficiel. Chaque faisceau correspond à une apophyse épineuse sur laquelle il se termine au niveau de sa face externe, très près de son bord inférieur, et les insertions de ces multiples faisceaux s'échelonnent de l'apophyse épineuse de la cinquième vertèbre lombaire à l'apophyse épineuse de l'axis.

L'obliquité de chaque faisceau est en rapport avec la direction de l'apophyse épineuse sur laquelle il s'attache.

Chaque faisceau constitutif du transversaire épineux présente un aspect triangulaire fasciculé. Il s'insère sur l'apophyse épineuse et sur la lame correspondante d'une vertèbre; il est composé de quatre fascicules à la fois charnus et tendineux que l'on désigne suivant leur longueur et leur terminaison sur les lames et sur les apophyses transverses des cinq ou six vertèbres sous-jacentes en *court* et *long lamellaires, court* et *long épineux.*

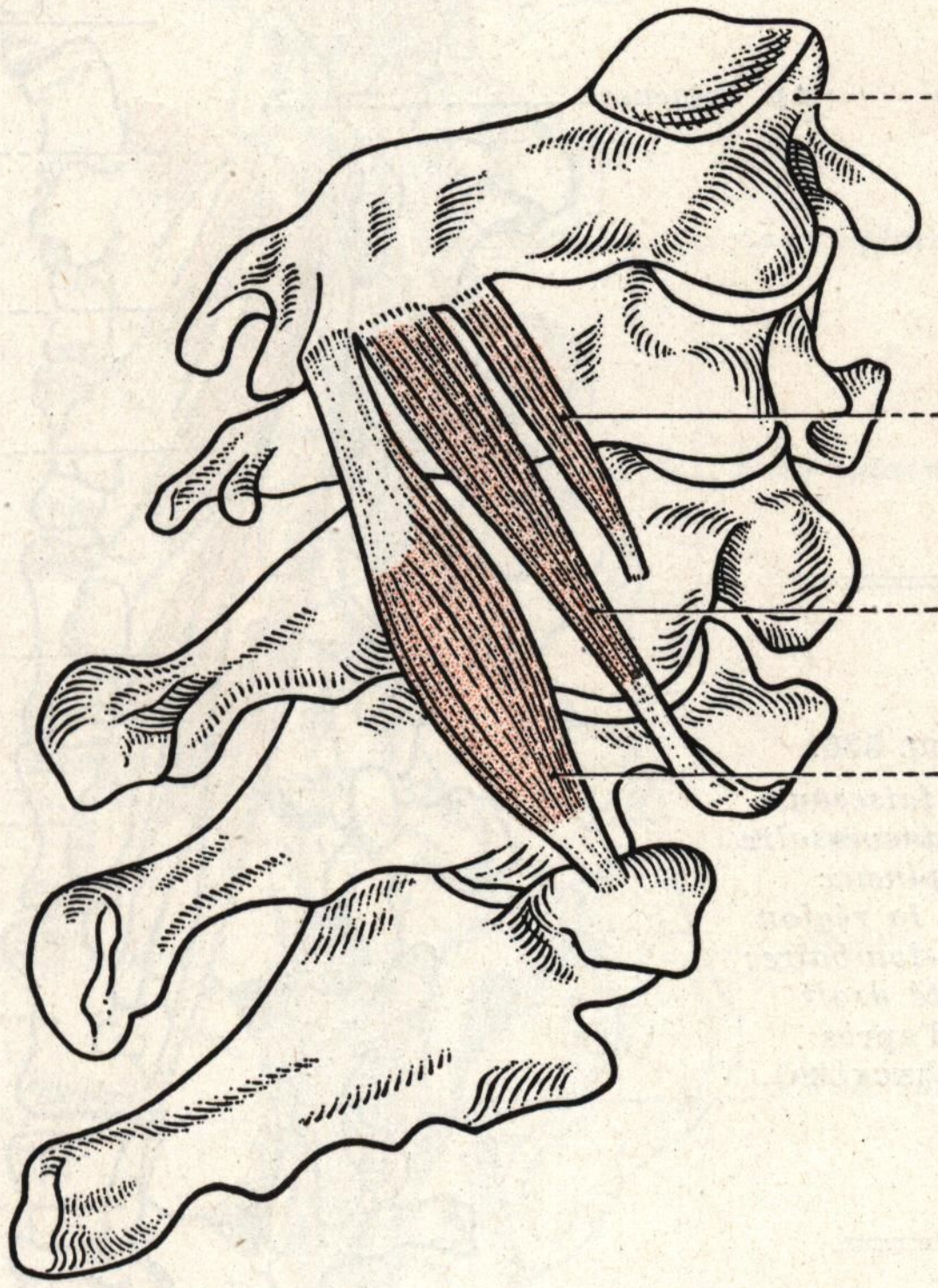

FIG. 535.
Les faisceaux du transversaire épineux dans la région cervicale, côté droit (d'après G. WINCKLER).

Ces fascicules s'attachent à l'apophyse épineuse d'avant en arrière et pour les vertèbres dorsales et cervicales au bord inférieur de la lame dans l'ordre suivant : court lamellaire, long lamellaire, court épineux, long épineux et leurs territoires d'insertion sont parfois marqués sur le bord inférieur de l'apophyse épineuse par une succession de petites échancrures (voy. : fig. 276 et 536).

Les fascicules qui aboutissent aux apophyses épineuses des dernières vertèbres lombaires se détachent du versant interne des tubercules sacrés postéro-externes ou tubercules conjugués en dedans des insertions du grand fessier (plan moyen).

Le *court lamellaire,* comme son nom l'indique, est court mais large; il franchit un espace intervertébral; les insertions supérieures de ce faisceau sur les vertèbres dorsales recouvrent partiellement le ligament costo-lamellaire de Trolard.

Le *long lamellaire* rubané, mais plus étroit que le précédent, franchit deux espaces

intervertébraux. Chacun d'eux se détache de la face postérieure des lames des vertèbres sous-jacentes.

Le *court épineux* se détache généralement par un seul faisceau de la face postérieure et du bord supérieur de l'apophyse transverse; il franchit trois espaces intervertébraux avant de s'insérer sur l'apophyse épineuse.

Le *long épineux* est multifasciculé, composé de deux ou trois fascicules qui se réunissent en un seul pour se fixer sur la face externe et le bord inférieur de l'apophyse épineuse près du sommet; il franchit de quatre à six espaces intervertébraux (voy. : fig. 534 et 536).

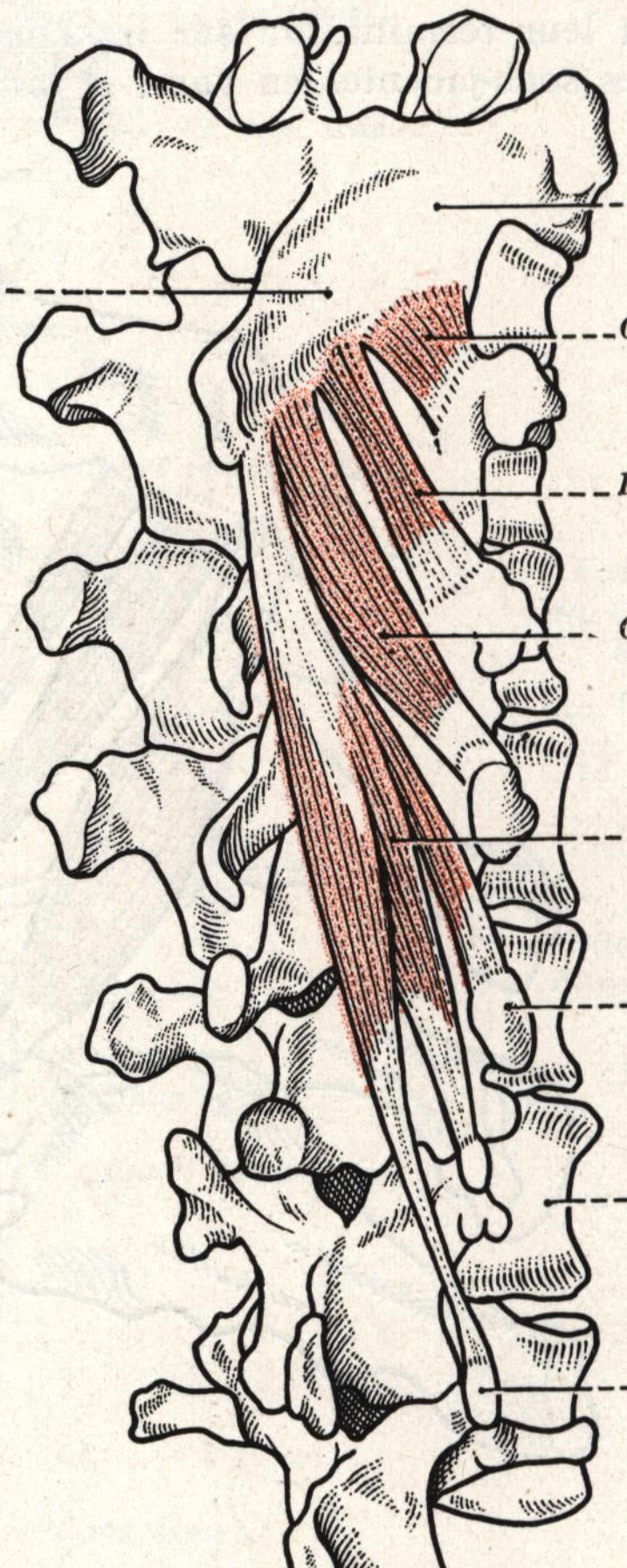

FIG. 536.
Les faisceaux du transversaire épineux dans la région dorso-lombaire; côté droit
(d'après G. WINCKLER).

RÉPARTITION DES FAISCEAUX DU TRANSVERSAIRE ÉPINEUX. — Le transversaire épineux n'est pas symétrique; les faisceaux ayant même numéro peuvent être différents à droite et à gauche; d'autre part, les fascicules court et long lamellaires, court et long épineux sont loin d'avoir la même importance sur toute la hauteur de la colonne vertébrale; de plus ils n'existent pas partout en totalité pour chaque faisceau.

Les faisceaux qui se terminent sur l'apophyse épineuse de la deuxième et parfois aussi de la troisième vertèbre cervicale ne possèdent ni court ni long lamellaire.

Les faisceaux qui se terminent sur les apophyses épineuses étendues entre la quatrième vertèbre cervicale et la première vertèbre dorsale d'une part, et entre la onzième vertèbre dorsale et la cinquième vertèbre lombaire d'autre part, n'ont pas de court lamellaire;

les quatre fascicules ne sont généralement au complet qu'entre la deuxième et la dixième vertèbre dorsale (Winckler) (voy. : fig. 534 et 536).

D'autre part, au niveau du segment lombaire du rachis, le long lamellaire se fixe non pas sur la lame mais sur le bord supérieur et sur la partie haute de la face externe de l'apophyse articulaire supérieure ainsi qu'immédiatement au-dessus du tubercule mamil-

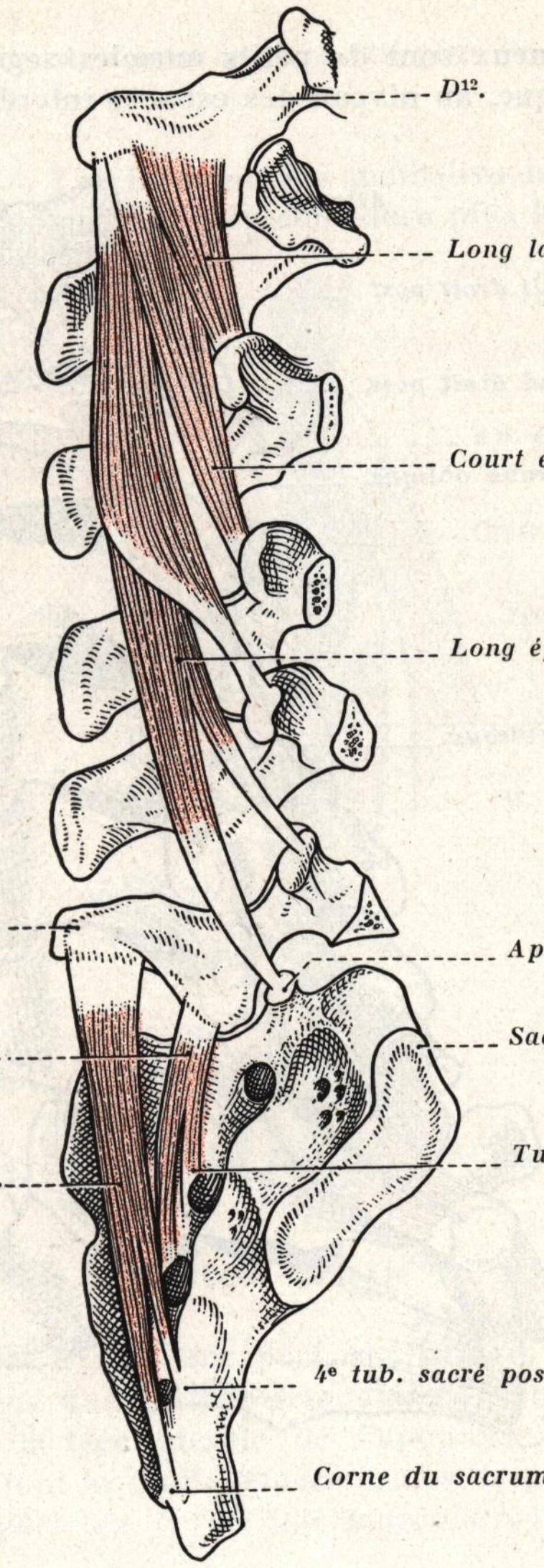

FIG. 537. *Les faisceaux du transversaire épineux dans les régions lombaire et sacrée, côté droit* (demi-schématique) (d'après G. WINCKLER).

laire et en avant des insertions des faisceaux intermamillaire et mamillo-styloïdien du muscle intertransversaire interne des lombes. Aux lombes, le long lamellaire est donc un muscle *long apophysaire*; cette disposition du muscle et de son insertion tiennent à la forte saillie en arrière de la masse apophysaire des articulations intervertébrales (tubercule mamillaire), saillie qui masque notablement la face postérieure des lames (voy. : fig. 537).

Les faisceaux au nombre de trois (pas de court lamellaire) qui partent de l'apophyse épineuse de la cinquième vertèbre lombaire se fixent par des languettes aplaties, mi-fibreuses,

mi-charnues, à la face postérieure du sacrum, sur le versant interne des quatre tubercules sacrés postéro-externes (tubercules conjugués), entre les insertions du plan moyen du grand fessier en dehors et les trous sacrés postérieurs en dedans (voy. : fig. 362 et 537).

Muscles interépineux.

Les muscles interépineux sont de petits muscles segmentaires, courts et aplatis, situés comme leur nom l'indique, au niveau des espaces interépineux où ils sont placés de chaque

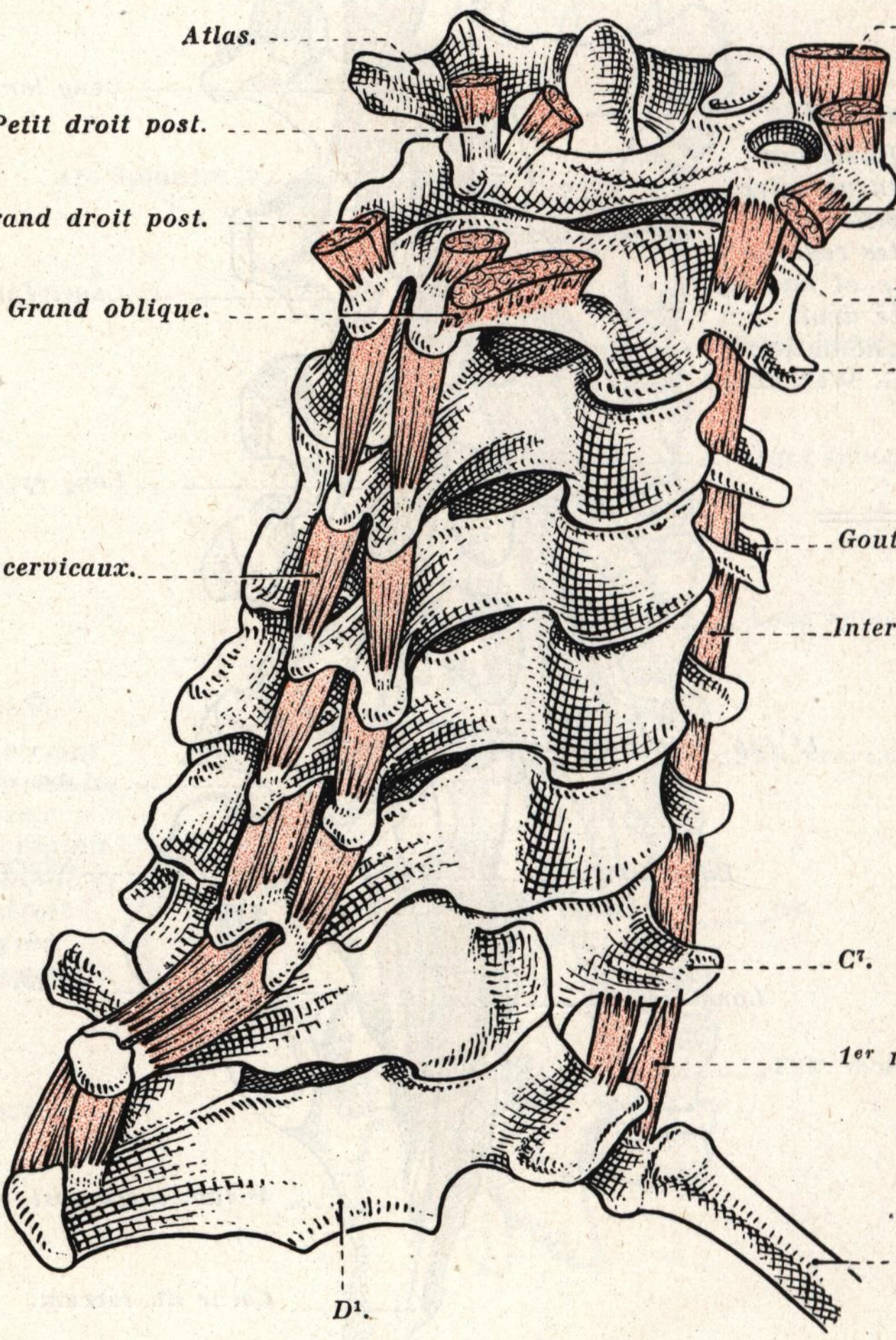

FIG. 538.
Muscles intertransversaires et interépineux du cou; insertions sur les deux premières vertèbres cervicales des muscles profonds de la nuque, vue postéro-latérale droite.

côté de la ligne médiane. Ils sont tendus entre le bord inférieur d'une apophyse épineuse et le bord supérieur de l'apophyse épineuse sous-jacente.

Ils sont au nombre de deux par espaces, disposés dans un plan sagittal et séparés entre eux par le ligament interépineux et par une mince nappe de tissu cellulo-adipeux.

Les muscles interépineux n'existent pas dans la région dorsale; on ne les rencontre qu'au cou et dans la région lombaire, là où le transversaire épineux est dépourvu de court lamellaire; aussi distinguerons-nous des *interépineux cervicaux* et des *interépineux lombaires.*

1° ***Interépineux cervicaux.*** — Les interépineux cervicaux comprennent *six paires* de muscles qui s'étendent de l'axis à la première vertèbre dorsale et par leur situation topographique ils font également partie des muscles de la nuque (voy. : fig. 538).

Chaque interépineux cervical se fixe : d'une part, sur le bord supérieur d'une apophyse épineuse et sur son tubercule, pour s'insérer d'autre part, sur le bord de la gouttière qui est située à la face inférieure de la vertèbre sus-jacente et sur le versant inférieur de son tubercule.

En dehors, les interépineux cervicaux sont recouverts par les tendons terminaux des faisceaux du *semi-spinalis cervicis.*

2° ***Interépineux lombaires.*** — Les interépineux lombaires sont de petits muscles quadrilatères, aplatis, d'autant plus épais qu'on les considère plus bas; ils comprennent *sept paires* de muscles qui s'étendent de la onzième dorsale au bord supérieur de la crête sacrée.

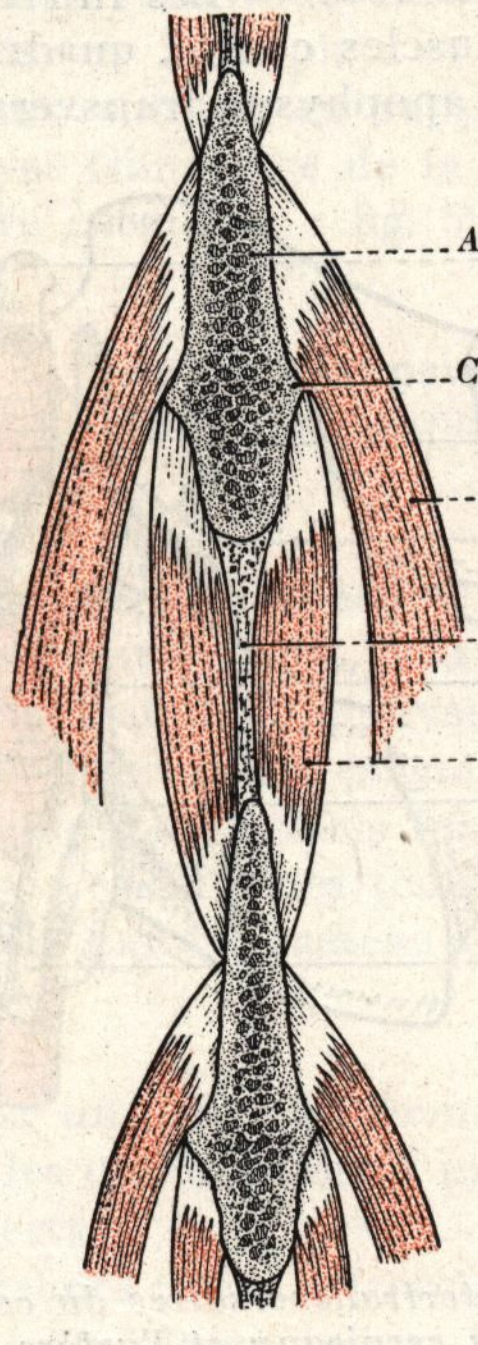

FIG. 539. *Coupe frontale d'un espace interépineux lombaire montrant les insertions des muscles interépineux et transversaires épineux sur les faces latérales des apophyses épineuses* (demi-schématique).

Chaque interépineux lombaire se fixe : d'une part, sur le tiers supérieur de la face latérale d'une apophyse épineuse, sur une surface triangulaire à base antérieure, et d'autre part, sur la moitié inférieure de la face latérale de l'apophyse épineuse sus-jacente, sur une petite fossette en croissant dont la limite supérieure est le plus souvent marquée d'une crête curviligne à convexité supérieure *(crête intermusculaire)* (voy. : fig. 285 et 539).

Latéralement, les muscles interépineux répondent aux faisceaux du transversaire épineux dont les sépare un étroit espace celluleux dans lequel cheminent des vaisseaux et des nerfs.

Muscles intertransversaires.

Comme les précédents, les muscles intertransversaires sont de petits muscles segmentaires qui occupent les espaces intertransversaires compris entre les apophyses transverses des vertèbres, et comme eux, ils font défaut dans la région dorsale où les *ligaments*

intertransversaires, tendus entre deux apophyses transverses, représentent les vestiges de ces muscles, et au niveau desquels on retrouve parfois quelques fibres charnues.

Les muscles intertransversaires présentent la même disposition dans l'espace intertransversaire qu'ils comblent que les muscles interépineux dans l'espace interépineux; par contre, ils sont disposés suivant un plan frontal.

A l'égal des muscles interépineux, les intertransversaires n'existent qu'au cou et dans la région lombaire, ce qui nous permet de distinguer deux groupes de muscles intertransversaires, à savoir : *a)* les *intertransversaires du cou*; *b)* et les *intertransversaires des lombes,* et dans chacun de ces groupes, ils sont au nombre de *sept paires*; les premiers sont échelonnés de l'atlas à la première vertèbre dorsale (C^1 à D^1); les seconds de la onzième vertèbre dorsale au sacrum (D^{11} à S^1).

*1° **Intertransversaires du cou.*** — Les intertransversaires du cou *(intertransversaires cervicaux)* sont de petits muscles courts, quadrilatères, placés dans un plan frontal où ils sont tendus entre deux apophyses transverses voisines.

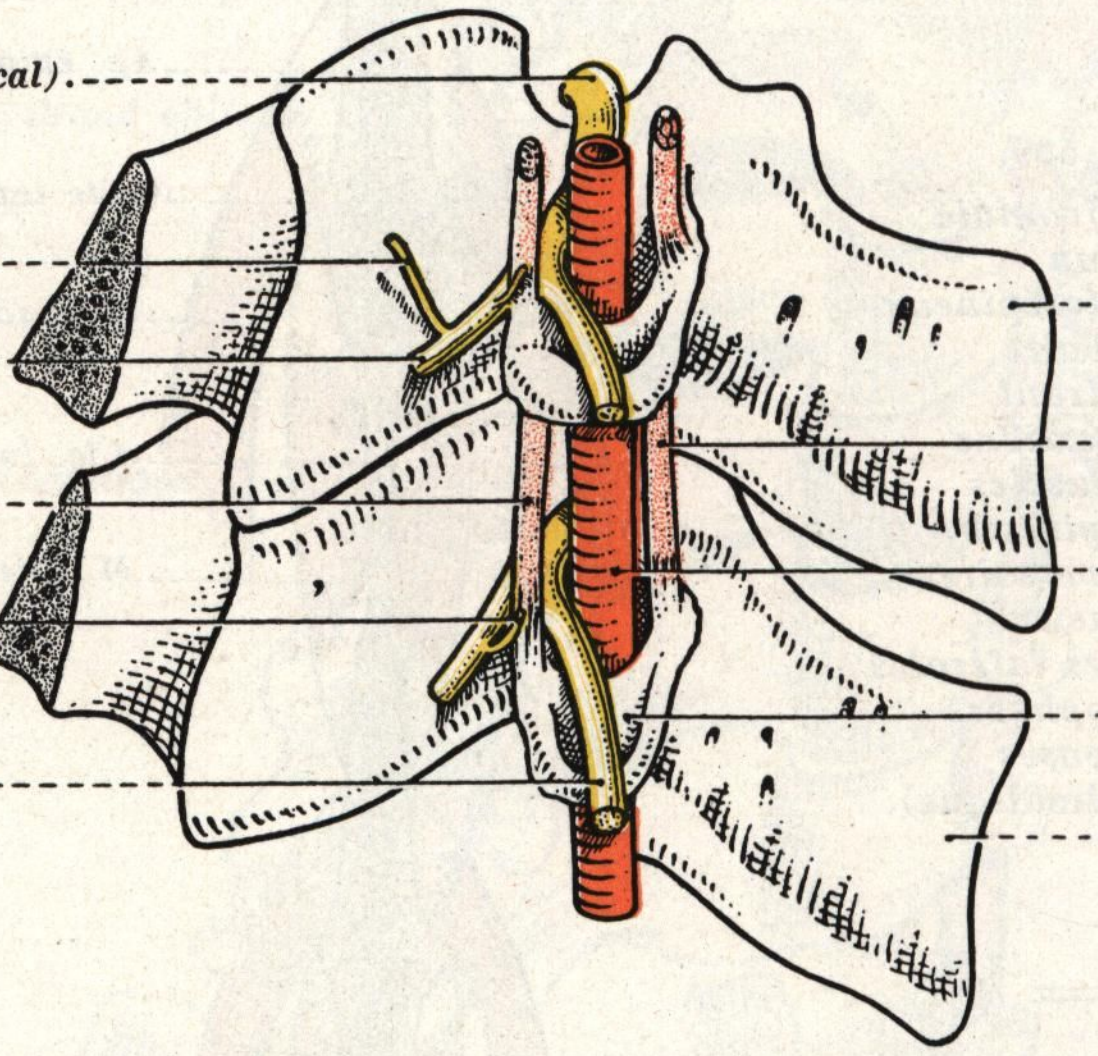

FIG. 540. — *Muscles intertransversaires du cou; leurs rapports avec les branches des nerfs cervicaux et l'artère vertébrale, côté droit.*

Ces muscles sont au nombre de deux par espace intertransversaire : l'un *postérieur,* l'autre *antérieur*; et il y a lieu de remarquer que le muscle droit latéral de la tête tendu entre la racine antérieure de l'apophyse transverse de l'atlas et l'occipital doit être assimilé à un intertransversaire antérieur.

Ils s'insèrent : d'une part, sur le bord supérieur de la racine de l'apophyse transverse, et d'autre part, sur le bord inférieur et la face postérieure de cette même racine (racine postérieure pour les muscles intertransversaires postérieurs, et racine antérieure pour les muscles intertransversaires antérieurs du cou) de l'apophyse transverse sus-jacente.

Les derniers muscles intertransversaires cervicaux, inconstants et grêles, occupent l'espace compris entre l'apophyse transverse de la septième vertèbre cervicale et l'apophyse transverse de la première vertèbre dorsale sur laquelle ils se fixent au niveau de son bord supérieur.

Les muscles intertransversaires du cou délimitent avec les apophyses transverses, sur lesquelles ils s'insèrent, un espace parallélépipédique dans lequel cheminent le nerf rachi-

dien correspondant (et plus spécialement sa branche antérieure), les vaisseaux vertébraux et le nerf vertébral de François Franck.

Les vaisseaux vertébraux et le nerf vertébral suivent un trajet vertical en s'engageant dans la série des trous transversaires; quant à la branche antérieure du nerf rachidien, elle glisse obliquement dans la gouttière transversaire de haut en bas et de dedans en dehors, en séparant les vaisseaux vertébraux du muscle intertransversaire postérieur de chaque espace (voy. : *Rapports de l'Artère vertébrale*); à partir du troisième nerf cervical, la branche postérieure du nerf rachidien s'engage entre la face latérale de l'apophyse articulaire et le bord interne du muscle intertransversaire postérieur correspondant, et peu après la traversée de cet orifice ostéo-musculaire, elle fournit le nerf de l'intertransversaire postérieur qui aborde ce muscle par sa face postérieure (voy. : fig. 540).

Les intertransversaires antérieurs répondent en avant, aux muscles prévertébraux : grand droit antérieur de la tête et long du cou. Les intertransversaires postérieurs sont recouverts en arrière par le splénius, l'angulaire de l'omoplate et le petit complexus.

Les derniers intertransversaires cervicaux entrent en rapport en avant avec le premier muscle surcostal tendu entre l'apophyse transverse de la septième vertèbre cervicale et la face supérieure du col de la première côte (voy. : fig. 538).

2° ***Intertransversaires des lombes.*** — Les intertransversaires des lombes *(intertransversaires lombaires)* sont au nombre de deux par espace intertransversaire : l'un externe, l'autre interne.

a) L'**intertransversaire externe** ou **muscle intercostiforme** est le plus volumineux; il est tendu entre deux apophyses costiformes voisines; placé dans un plan frontal, il s'insère en bas, sur le bord supérieur et sur le sommet d'une apophyse costiforme lombaire, et en haut, sur le bord inférieur de l'apophyse costiforme sus-jacente.

L'intertransversaire externe est comparable à un muscle intercostal, d'une part, par ses insertions, car il se fixe sur deux apophyses costiformes (costoïdes lombaires), et d'autre part, par son innervation qui lui est fournie par un rameau de la branche antérieure du nerf rachidien correspondant.

b) L'**intertransversaire interne** est situé sur un plan postérieur par rapport au précédent; il est constitué par trois faisceaux séparés les uns des autres par des espaces celluleux qui sont traversés par des vaisseaux et des nerfs.

Ces trois faisceaux sont de dedans en dehors : un *faisceau intermamillaire*, un *faisceau mamillo-styloïdien* et un *faisceau interstyloïdien* (voy. : fig. 541).

α) Le FAISCEAU INTERMAMILLAIRE, le plus interne des trois, s'étend d'un tubercule mamillaire à l'autre; il est constitué par un mince et court faisceau fusiforme charnu à sa partie moyenne, tendineux à ses deux extrémités.

Les faisceaux intermamillaires, au nombre de *sept*, s'étendent sur les espaces intertransversaires compris entre la onzième vertèbre dorsale et la première pièce sacrée.

Pour certains auteurs (H. Vallois), ce faisceau serait une dépendance du transversaire épineux auquel ils le rattachent.

Pour atteindre les muscles spinaux, le rameau interne de la branche postérieure du nerf rachidien lombaire s'engage dans l'interstice ostéo-musculaire compris entre le faisceau intermamillaire en arrière et en dehors et la lame vertébrale en dedans et en avant.

β) Le FAISCEAU MAMILLO-STYLOÏDIEN situé en dehors du précédent est placé dans un plan presque sagittal; il s'insère, en bas, sur le versant supérieur du tubercule mamillaire et, en haut, sur le versant interne du tubercule accessoire et sur la gouttière qui le sépare du tubercule mamillaire.

Les faisceaux mamillo-styloïdiens sont au nombre de *cinq*, ils s'étendent sur les espaces

intertransversaires compris entre la douzième vertèbre dorsale et la cinquième lombaire.

Entre les faisceaux intermamillaire et mamillo-styloïdien s'engage le rameau interne de la branche postérieure du nerf rachidien sus-jacent (voy. : fig. 541).

γ) Le FAISCEAU INTERSTYLOÏDIEN, le plus externe des trois, s'insère en bas, sur le versant supérieur et externe du tubercule accessoire, et en haut, sur le versant inférieur du tubercule accessoire de la vertèbre sus-jacente.

Les faisceaux interstyloïdiens sont au nombre de *six*, ils s'échelonnent sur les espaces

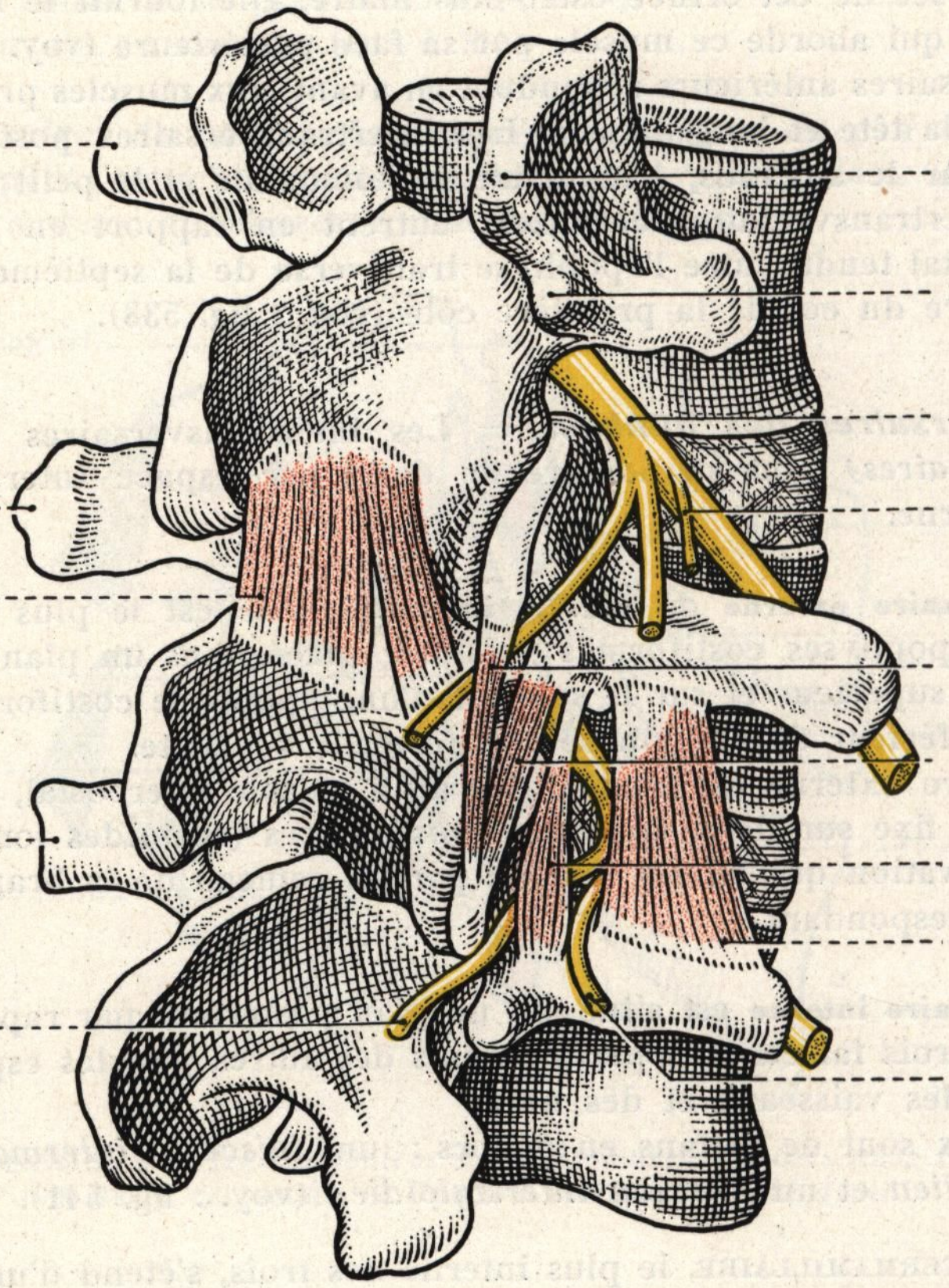

FIG. 541. — *Muscles interépineux lombaires et intertransversaires des lombes; leurs rapports avec la branche postérieure du nerf rachidien; vue postéro-latérale droite* (d'après G. WINCKLER).

intertransversaires compris entre la onzième vertèbre dorsale et la cinquième lombaire.

Le faisceau interstyloïdien est séparé du précédent par un espace celluleux que traverse le rameau interne de la branche postérieure du nerf rachidien correspondant (voy. : fig. 541).

Entre le faisceau interstyloïdien et le muscle intercostiforme glisse le rameau externe de la branche postérieure du nerf rachidien correspondant.

Les faisceaux mamillo-styloïdien et interstyloïdien sont recouverts par le long dorsal dont certains faisceaux de la partie lombaire se fixent sur les tubercules accessoires des vertèbres lombaires.

RAPPORTS DES MUSCLES SPINAUX

Les muscles spinaux sont couchés de bas en haut dans chaque gouttière vertébrale.

En avant, ils répondent aux lames vertébrales et aux apophyses transverses des vertèbres, aux muscles surcostaux, aux côtes, aux espaces intercostaux, aux intercostaux externes et aux articulations costo-transversaires et, dans la région lombaire, à l'aponévrose postérieure du transverse de l'abdomen qui les sépare du carré des lombes.

En arrière, ils sont recouverts par la partie inférieure effilée du splénius, par les muscles petits dentelés postérieurs, par l'aponévrose intermédiaire des dentelés, par le

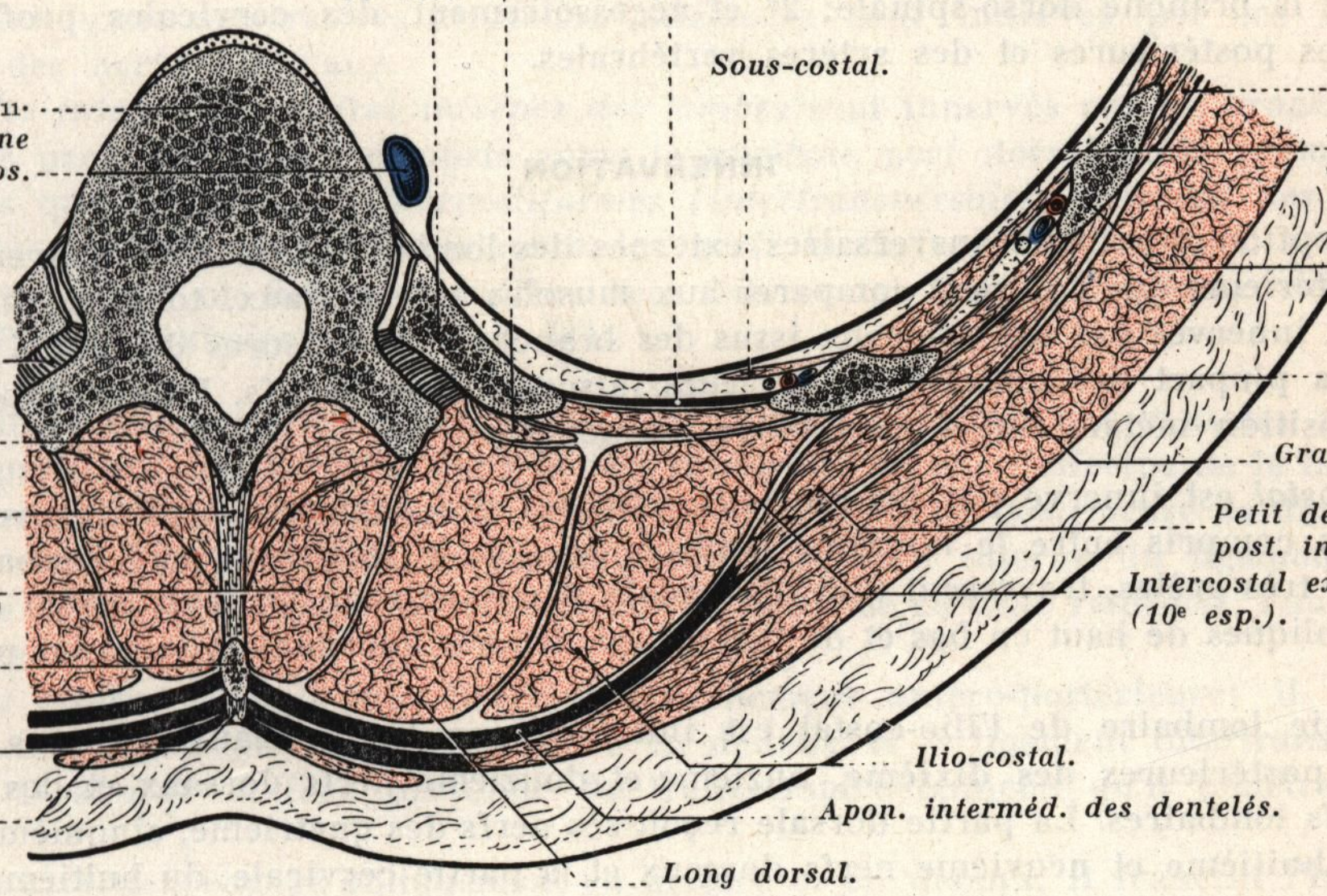

Fig. 542.

Coupe transversale passant par le corps de la onzième vertèbre dorsale, montrant la situation et les rapports des muscles spinaux; côté droit, segment inférieur de la coupe.

rhomboïde et, plus superficiellement, par le grand dorsal et l'aponévrose lombo-sacrée et par le trapèze.

Au niveau de la région lombaire, les muscles spinaux sont compris dans un étui musculo-aponévrotique de forme prismatique triangulaire limité : *a)* en arrière, par l'aponévrose lombo-sacrée insérée sur la ligne des apophyses épineuses lombaires et sacrées (voy. : *Muscle grand dorsal*); *b)* en dedans, par les apophyses épineuses lombaires dont les espaces interépineux sont comblés par les ligaments et muscles interépineux; *c)* en avant, par les apophyses transverses des vertèbres lombaires avec les muscles intercostiformes et l'aponévrose postérieure du transverse, et par la face postérieure du sacrum (gouttière sacrée).

En dehors l'arête musculaire de la masse sacro-lombaire répond à la charnière aponévrotique lombaire (voy. : *Aponévroses postérieures de l'abdomen*) et superficiellement au sillon lombaire latéral.

Au niveau du thorax, la disposition des muscles spinaux est la même mais les parois de l'étui musculo-aponévrotique sont constituées : *a)* en arrière, par le splénius (partie inférieure, jusqu'à la cinquième vertèbre dorsale seulement), par les deux muscles petits dentelés postérieurs avec l'aponévrose intermédiaire des dentelés renforcée en arrière par le rhomboïde, le grand dorsal et le trapèze; *b)* en dedans, par la succession des apophyses épineuses des vertèbres dorsales imbriquées en tuiles de toit et par les ligaments interépineux correspondants; *c)* en avant, par les apophyses transverses de ces mêmes vertèbres, par les côtes, les muscles intercostaux externes des onze espaces intercostaux et par les muscles surcostaux (voy. : fig. 542).

VASCULARISATION

Les artères des muscles spinaux proviennent : 1° en majeure partie des artères lombaires et des artères intercostales par l'intermédiaire du rameau dorsal ou musculocutané de la branche dorso-spinale; 2° et accessoirement des cervicales profondes, des scapulaires postérieures et des artères vertébrales.

INNERVATION

A l'exception des intertransversaires externes des lombes et des intertransversaires cervicaux antérieurs que l'on peut comparer aux muscles intercostaux, tous les muscles spinaux sont innervés par des rameaux issus des branches postérieures des nerfs rachidiens et pour la plupart des muscles ou de leurs faisceaux constitutifs, l'innervation présente une disposition métamérique, c'est-à-dire segmentaire.

L'*ilio-costal* est innervé par les rameaux externes des branches postérieures des nerfs rachidiens compris entre le huitième nerf cervical et le troisième nerf lombaire inclus. Ces nerfs, très grêles, traversent tout d'abord la partie externe du long dorsal et, de plus en plus obliques de haut en bas et de dedans en dehors, abordent l'ilio-costal par sa face profonde.

La partie lombaire de l'ilio-costal est innervée par les rameaux externes issus des branches postérieures des dixième, onzième et douzième nerfs dorsaux et des trois premiers nerfs lombaires. La partie dorsale reçoit ses nerfs des quatrième, cinquième, sixième, septième, huitième et neuvième nerfs dorsaux et la partie cervicale, du huitième nerf cervical et des quatre premiers nerfs dorsaux.

Les différentes parties du *long dorsal* sont innervées par les rameaux externes des branches postérieures des nerfs rachidiens compris entre le deuxième nerf cervical et le cinquième nerf lombaire; mais tandis que la partie céphalique du muscle (petit complexus) reçoit ses nerfs par sa face médiale, tous les nerfs destinés aux autres parties du long dorsal abordent les faisceaux musculaires par leur face profonde.

L'*épi-épineux du dos* est innervé par les rameaux internes des branches postérieures des nerfs rachidiens compris entre le deuxième et le dixième nerf dorsal; ils abordent le muscle après avoir traversé les faisceaux du transversaire épineux auquel ils se distribuent également; en conséquence, sur toute la hauteur de l'épi-épineux du dos, les nerfs sont communs aux deux muscles.

Le *transversaire épineux* reçoit ses nerfs des rameaux internes des branches postérieures des nerfs rachidiens compris entre le troisième nerf cervical et le cinquième nerf sacré.

A la région cervicale, l'innervation est relativement simple; tous les faisceaux qui se terminent sur le même arc vertébral postérieur (apophyse épineuse et lame) tirent leur innervation du même nerf; ainsi tous les fascicules qui se terminent sur la sixième vertèbre cervicale sont innervés par le rameau interne de la branche postérieure du septième nerf cervical.

A la région dorsale, la répartition des nerfs est plus complexe; tous les fascicules se terminant sur un même arc vertébral postérieur sont le plus souvent innervés par deux nerfs; d'une manière plus générale, les faisceaux du transversaire épineux sont innervés par le nerf qui correspond au dernier espace que franchit ce faisceau (de bas en haut), avant de se terminer sur les arcs vertébraux postérieurs (G. Winckler).

Les *muscles interépineux cervicaux* sont innervés par des rameaux issus des branches postérieures des six derniers nerfs cervicaux; ces nerfs sont du reste communs aux interépineux cervicaux et aux faisceaux correspondants du transversaire épineux.

Les *muscles interépineux lombaires* sont innervés par les rameaux internes des branches postérieures des nerfs rachidiens compris entre le onzième nerf dorsal et le premier nerf cervical.

Les *muscles intertransversaires postérieurs cervicaux* sont innervés par les rameaux internes des branches postérieures des sept premiers nerfs cervicaux.

Les *muscles intertransversaires cervicaux antérieurs* sont innervés par les branches antérieures des nerfs cervicaux.

Les *muscles intertransversaires internes des lombes* sont innervés par les branches postérieures des nerfs rachidiens compris entre le onzième nerf dorsal et le premier nerf sacré, tandis que les *muscles intercostiformes (intertransversaires externes des lombes)* sont innervés par les branches antérieures des nerfs lombaires; d'autre part, le premier intercostiforme reçoit un filet du douzième nerf intercostal (voy. : *Branches collatérales courtes du Plexus lombaire*) (voy. : fig. 541).

La répartition des branches postérieures des nerfs rachidiens aux muscles profonds du dos est particulièrement nette dans la région dorsale où elle s'effectue de la façon suivante : un peu en dehors du trou de conjugaison, la branche postérieure se dirige obliquement en arrière et en dehors, en passant contre le bord interne du ligament costo-transversaire supérieur; c'est à ce niveau qu'elle se divise en *deux rameaux*: l'un *interne,* l'autre *externe.*

Le *rameau interne* possède une direction franchement antéro-postérieure; il s'engage entre le ligament costo-lamellaire de Trolard en dedans, et le ligament intertransversaire en dehors ; il aborde la face profonde du transversaire épineux qu'il pénètre (voy. : fig. 417).

Le *rameau externe* s'engage obliquement en arrière et en dehors; il franchit l'interstice compris entre le ligament costo-transversaire supérieur en avant et le ligament intertransversaire en arrière; il aborde la face profonde du long dorsal où il se divise en *deux filets* : l'un *interne* est destiné au long dorsal, l'autre *externe* est destiné à l'ilio-costal.

Ainsi, les muscles profonds du dos (muscles spinaux) sont disposés dans les gouttières vertébrales sous la forme de *trois tractus longitudinaux* qui comprennent suivant le niveau envisagé : *a)* un *tractus externe* (ilio-costal et splénius) innervé par le filet externe du rameau externe de la branche dorsale; *b)* un *tractus moyen* (long dorsal) innervé par le filet interne du rameau externe de la branche dorsale; *c)* et un *tractus interne* (transversaire épineux, *semi-spinalis,* épi-épineux du dos, interépineux, intertransversaire postérieur des lombes) innervé par le rameau interne de la branche dorsale (G. Winckler).

ACTION DES MUSCLES SPINAUX

1° Action d'ensemble. — Envisagés dans leur ensemble, les muscles spinaux sont des *extenseurs de la colonne vertébrale*; leur contraction simultanée des deux côtés permet le redressement du tronc; les muscles de la paroi abdominale, à l'exception du transverse, sont les antagonistes des muscles spinaux.

Par leur tonicité, ils jouent un rôle très important dans la statique du tronc et dans le maintien

de l'équilibre au cours de la marche et de la station debout; ce sont par excellence, les muscles de la *station bipède*.

Par leur action unilatérale, ils déterminent une inclinaison latérale et homonyme (droite ou gauche) du tronc.

2° Action propre à chaque muscle. — Envisagés isolément : *a)* l'ilio-costal et le long dorsal sont extenseurs du rachis en même temps qu'ils l'inclinent du même côté; *b)* l'épi-épineux, le *semi-spinalis* et les interépineux sont des extenseurs directs de la colonne vertébrale; *c)* quant au transversaire épineux, il est rotateur du rachis et dévie la face antérieure du corps vertébral du côté opposé à la contraction.

La paralysie de la partie lombaire des muscles spinaux entraîne une lordose d'un type spécial avec troubles de la marche et de la station debout lorsqu'elle est bilatérale, tandis qu'elle détermine une scoliose lorsqu'elle est unilatérale.

La paralysie de la partie dorsale des muscles spinaux entraîne une cyphose dorsale lorsqu'elle est bilatérale et détermine une scoliose lorsqu'elle est unilatérale.

MUSCLES DE L'ABDOMEN

Les muscles de l'abdomen circonscrivent la cavité abdominale. Situés dans le cadre osseux compris entre le rachis lombaire, le squelette thoracique et le bassin, ils peuvent être classés en deux groupes qui sont :

1° Un *groupe antéro-latéral,* dont l'ensemble forme la paroi antéro-latérale de l'abdomen.

2° Et un *groupe postérieur,* dont l'ensemble forme la musculature de la région lombo-iliaque *(groupe lombo-iliaque).*

MUSCLES DE LA PAROI ANTÉRO-LATÉRALE DE L'ABDOMEN

Les muscles de la paroi antéro-latérale de l'abdomen sont au nombre de cinq : *a)* deux sont disposés de chaque côté de la ligne médiane, et ont leurs fibres verticales, ce sont le *grand droit* et le *pyramidal de l'abdomen*; *b)* trois sont des muscles larges et aplatis dont les fibres se croisent suivant des orientations déterminées, à la manière des fils qui composent une étoffe (Grégoire), afin de donner plus de solidité et d'offrir plus de résistance à la sangle abdominale.

Ces muscles sont disposés suivant *trois plans,* de la superficie vers la profondeur, à savoir : *a)* sur un plan superficiel, le *grand oblique,* dont les fibres sont obliques en bas et en dedans; *b)* sur un plan moyen, le *petit oblique,* dont les fibres sont obliques en sens inverse, c'est-à-dire en haut et en dedans; *c)* et enfin, sur un plan profond, le *transverse de l'abdomen,* dont les fibres sont dirigées horizontalement.

Tous ces muscles sont disposés dans le cadre osseux compris de chaque côté de la colonne lombaire, entre le rebord thoracique inférieur en haut et les crêtes iliaques et les pubis en bas; c'est-à-dire dans l'espace inter-ilio-costal (1).

Les muscles plats s'attachent par l'intermédiaire de larges tendons aplatis, véritables aponévroses d'insertion; ces aponévroses contribuent à la constitution de la *gaine des droits* de chaque côté de la ligne médiane, et leur entrecroisement en un raphé fibreux sur la ligne médiane entraîne la formation de la *ligne blanche*; enfin, à la partie inférieure de la paroi abdominale, ils sont traversés par les éléments du cordon spermatique chez l'homme et par le ligament rond chez la femme; ce trajet transpariétal constitue le *canal inguinal.*

---

(1) Ouvrage à consulter : F. Aman-Jean : La région thoraco-lombaire. *Thèse de Paris,* 1928.

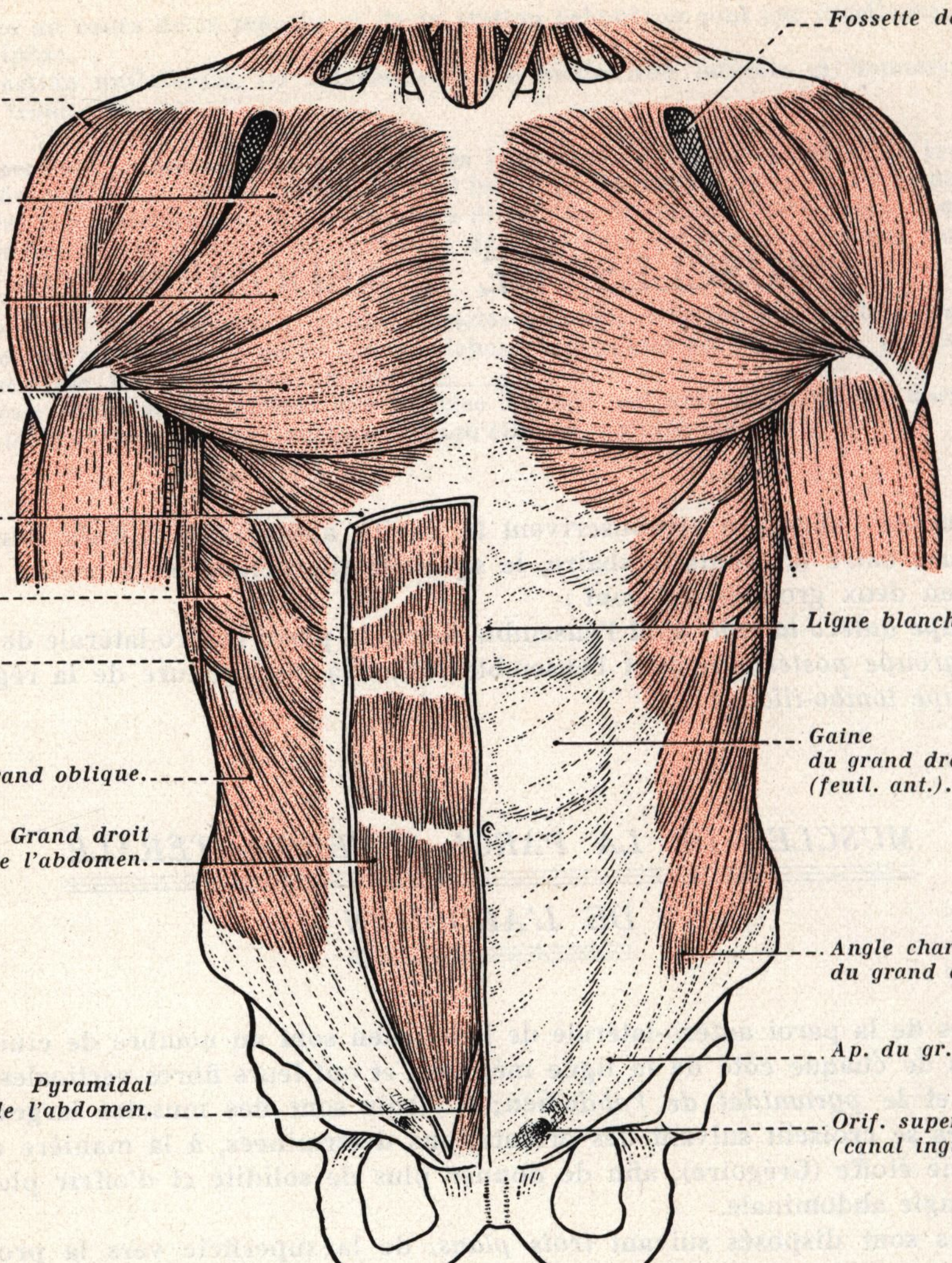

FIG. 543. — *Muscles du tronc, vue antérieure (le feuillet antérieur de la gaine du grand droit a été enlevé à droite).*

GRAND DROIT DE L'ABDOMEN

Le grand droit de l'abdomen, ou *muscle droit antérieur de l'abdomen (rectus abdominis)*, est un muscle paramédian, allongé, épais et rubané; il s'étend de chaque côté de la ligne blanche, de la partie antéro-inférieure du thorax au pubis.

INSERTIONS SUPÉRIEURES OU THORACIQUES. — Ses insertions supérieures ou thoraciques se font sur une largeur de 8 à 9 centimètres, par l'intermédiaire de *trois faisceaux* charnus juxtaposés ou *digitations* : *a)* la *digitation externe,* la plus large, se fixe sur la face antérieure et le bord inférieur de l'extrémité de la cinquième côte et sur le bord inférieur de la moitié externe de son cartilage costal; *b)* la *digitation moyenne,* la plus

étroite et la plus courte, s'attache sur la face antérieure et le bord inférieur du sixième cartilage costal; *c)* et la *digitation interne* se fixe sur le bord latéral et la face antérieure de l'appendice xiphoïde, sur le ligament chondro-xiphoïdien, et sur le bord inférieur du septième cartilage costal (voy. : fig. 544).

De haut en bas et de dehors en dedans, ces insertions présentent sur le squelette thoracique une disposition en marches d'escalier, la digitation la plus externe étant la plus élevée, et la digitation la plus interne étant la plus basse.

CONSTITUTION DU CORPS CHARNU. — De cette surface d'insertion, les fibres musculaires du grand droit de l'abdomen descendent verticalement de chaque côté de la ligne médiane, en formant un corps charnu, aplati d'avant en arrière, mais large et plus mince en haut qu'en bas; à quatre ou cinq centimètres au-dessus du pubis, il se rétrécit brusquement pour faire place à un tendon.

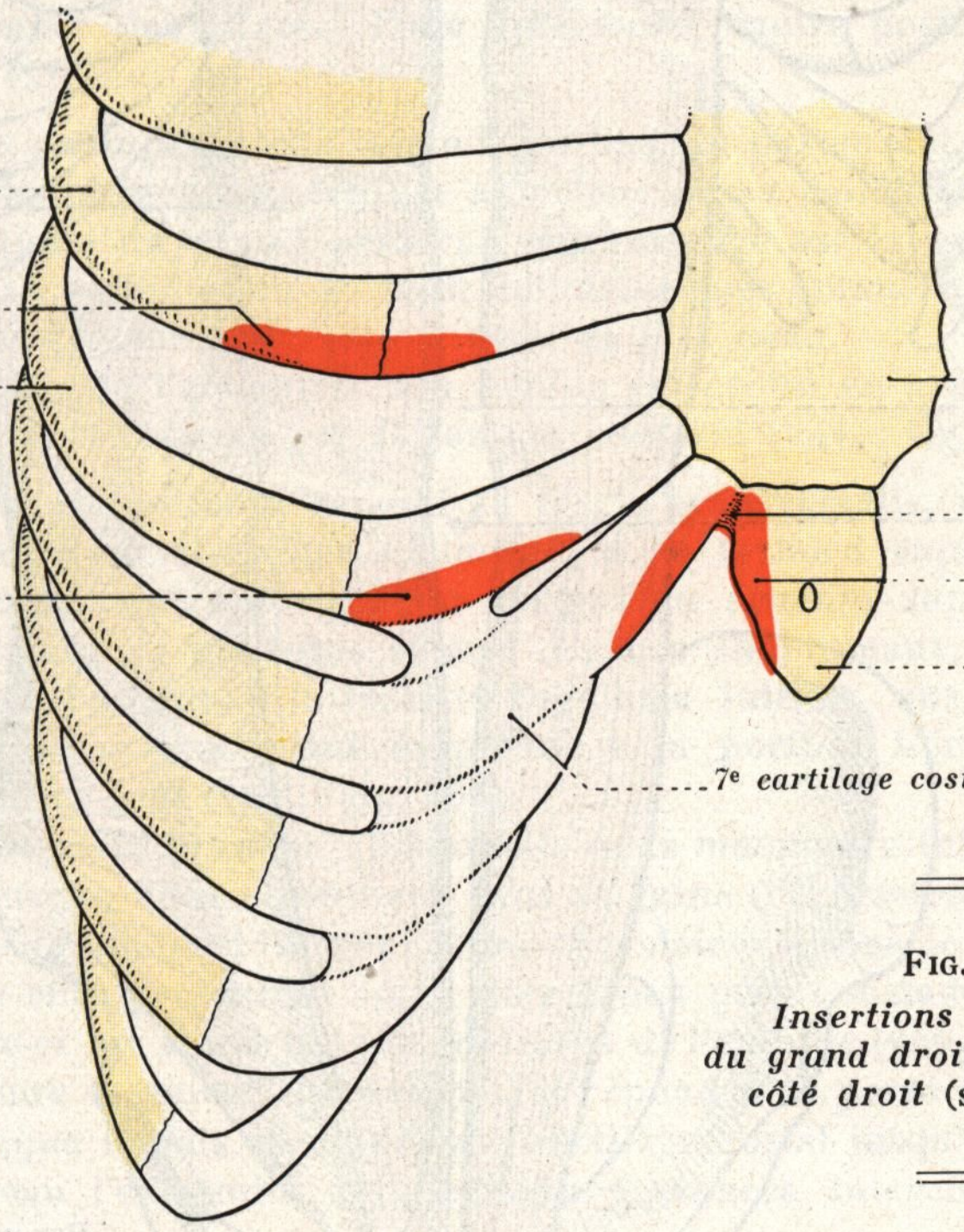

Fig. 544.
Insertions thoraciques du grand droit de l'abdomen, côté droit (schématique).

Le grand droit de l'abdomen est interrompu sur son trajet par des *intersections tendineuses,* transversales ou obliques, toujours disposées en zig-zag, mais jamais rectilignes, et beaucoup plus apparentes sur la face antérieure du muscle que sur sa face postérieure.

Ces intersections tendineuses sont très variables comme nombre et comme situation; hautes de 15 à 20 millimètres, elles sont au nombre de trois ou quatre en moyenne, pouvant aller parfois jusqu'à cinq ou six; elles sont plus nombreuses dans les races noires que dans les races blanches.

Lorsqu'il en existe trois (c'est le cas le plus fréquent), l'une d'elles, la plus inférieure, est généralement située au niveau ou au voisinage de l'ombilic; les autres sont sus-ombilicales; lorsqu'il en existe quatre, la disposition des trois supérieures reste la même, mais la plus inférieure devient sous-ombilicale; enfin, assez souvent, les intersections extrêmes sont incomplètes et n'intéressent pas toute la largeur du muscle; bien souvent aussi, elles n'occupent pas toute l'épaisseur du muscle, et sont généralement plus marquées au niveau des faces.

Le corps charnu se rétrécit légèrement au niveau des intersections, et devient un peu moins large qu'entre les intersections (voy. : fig. 543 et 545).

Elles représentent les vestiges de la division métamérique du tronc.

Dans son ensemble, le grand droit de l'abdomen est constitué par quatre faisceaux

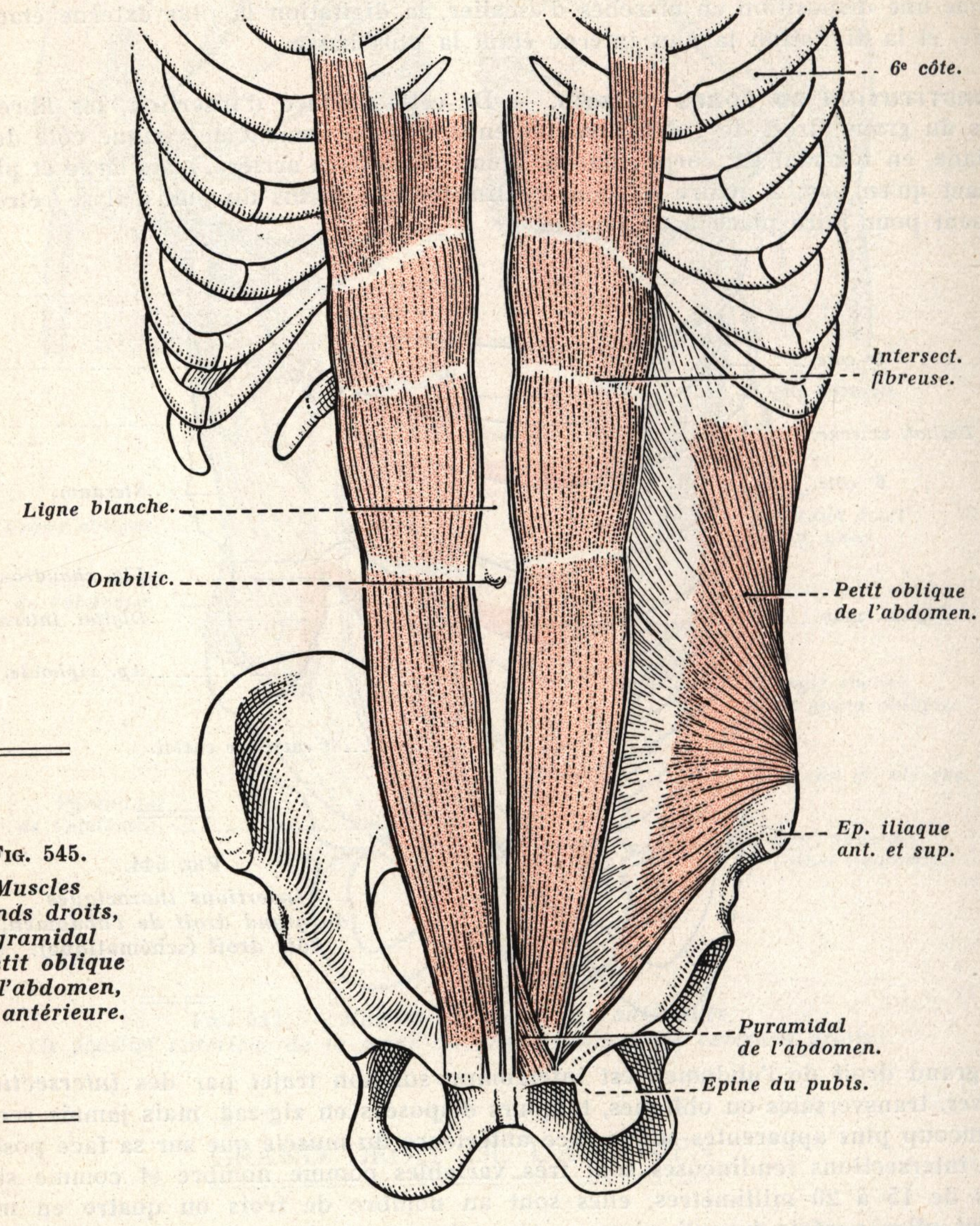

FIG. 545. *Muscles grands droits, pyramidal et petit oblique de l'abdomen, vue antérieure.*

charnus aplatis et superposés, dont trois au moins sont situés au dessus de l'ombilic; sur les sujets musclés et chez les athlètes, ces faisceaux se dessinent avec netteté sous les téguments lorsque le muscle est contracté, donnant à ce dernier un aspect *polygastrique*.

INSERTIONS INFÉRIEURES OU PUBIENNES. — Le grand droit de l'abdomen s'insère en bas sur le pubis par l'intermédiaire d'un tendon aplati et quadrilatère, haut de 3 centimètres, large de 2 cm. 1/2 environ; ce tendon se divise en deux faisceaux, l'un externe l'autre interne.

Le *faisceau externe,* large, s'insère sur la surface rugueuse du versant antérieur du bord supérieur du pubis, depuis l'épine pubienne jusqu'à l'angle du pubis.

Le *faisceau interne,* plus étroit et beaucoup plus grêle que le précédent, se fixe sur la face antérieure de la symphyse pubienne et de la partie adjacente de la surface angulaire du pubis; quelques-unes de ses fibres s'entrecroisent sur la ligne médiane avec celles du côté opposé et passent, les unes dans le ligament suspenseur de la verge ou du clitoris, les autres dans le tendon du moyen adducteur; accessoirement quelques fibres se fixent sur la gaine du muscle dans la partie la plus inférieure de la ligne blanche, au niveau de l'*adminiculum lineæ albæ.*

RAPPORTS. — Le grand droit de l'abdomen est contenu dans une gaine fibreuse *(gaine du grand droit),* qui se moule sur lui et qui lui est fournie par les aponévroses antérieures des trois muscles larges de l'abdomen (voyez plus loin : *Gaine du grand droit*); le muscle entre en rapport avec les organes voisins par l'intermédiaire de sa gaine.

On peut lui distinguer deux faces, l'une antérieure, l'autre postérieure et deux bords, l'un interne, l'autre externe.

Sa FACE ANTÉRIEURE ou *superficielle* répond: en bas, au pyramidal de l'abdomen, qui est contenu dans un dédoublement du feuillet antérieur de sa gaine, et en haut, au faisceau d'insertion aponévrotique du grand pectoral, qui s'attache sur la partie la plus élevée du feuillet antérieur de sa gaine; enfin au tissu cellulaire sous-cutané qui renferme des ramifications des vaisseaux tégumenteux abdominaux et à la peau.

A la partie inférieure de l'abdomen, son tendon est croisé en avant par le ligament ou pilier de Colles dont il est séparé par le tendon conjoint (voy. : fig. 573).

Sa FACE POSTÉRIEURE ou *profonde* répond au fascia transversalis, et celui-ci s'écarte de plus en plus du muscle de haut en bas, délimitant avec le bord supérieur du pubis et le muscle l'*espace rétro-pariétal antérieur* ou *sus-pubien (cavum supra-pubicum de Leusser)*; il répond également au péritoine et aux organes abdominaux, et plus spécialement à la vessie lorsqu'elle est pleine, à la fossette inguinale interne, aux anses grêles intestinales, au côlon transverse, au grand épiploon, à la portion horizontale de l'estomac (triangle de Labbé) et au foie (voy. : fig. 568).

L'artère épigastrique et la branche abdominale de la mammaire interne sont tout d'abord situées derrière le muscle; elles cheminent dans sa gaine (l'épigastrique plus près du bord externe du muscle que de son bord interne) avant de pénétrer le muscle et de se ramifier; dans l'épaisseur du muscle elles présentent entre elles à peu près constamment une anastomose par inosculation; celle-ci est située un peu au-dessus de l'ombilic (voy.: *Artère épigastrique*).

A sa partie supérieure (segment thoracique), il répond à la paroi thoracique antérieure, sur laquelle il s'applique depuis le cinquième cartilage costal jusqu'au rebord thoracique, recouvrant à ce niveau l'extrémité antérieure des espaces intercostaux correspondants (voy. : fig. 565).

Son BORD INTERNE ou *axial* répond à la ligne blanche, à l'ombilic et en haut à l'appendice xiphoïde qui le sépare de celui du côté opposé.

Son BORD EXTERNE répond, au-dessus de l'arcade de Douglas (voy. plus loin), à l'angle dièdre que forment en s'unissant les feuillets antérieur et postérieur de la gaine du grand droit; et au-dessous de cette arcade, à un renforcement de la paroi abdominale connu sous le nom de *ligament de Henle.*

Ligament de Henle (1). — C'est une bandelette fibreuse triangulaire, falciforme, à base inférieure, haute de 4 à 5 centimètres et généralement peu épaisse.

(1) D'après HENLE, ce ligament est confondu, en un seul et même ligament, avec le ligament de Hesselbach, qu'il décrit sous le nom de *ligament inguinal interne,* le ligament inguinal externe de cet auteur étant représenté par les fibres propres ou intrinsèques de l'arcade crurale (voy. : *Insertions inférieures du grand oblique* et *Arcade crurale*).

Inconstant, il est placé dans un plan frontal en dehors du grand droit et son développement est très variable suivant les sujets. Son bord interne est plus ou moins confondu avec le bord externe de la gaine des droits, dont il semble être une expansion latérale; le tendon du grand droit lui envoie quelques fibres (Gilis); son bord externe, concave en dehors, est plus ou moins tranchant; souvent mal individualisé, il s'adosse au fascia transversalis; son bord inférieur ou base s'attache à la crête pectinéale, où il se fusionne avec le ligament de Cooper; sa face antérieure adhère au tendon conjoint et sa face postérieure au fascia transversalis (voy. : fig. 563 et 573).

Diversement interprété par la plupart des auteurs, il a été successivement considéré : *a)* comme un renforcement du fascia transversalis (Henle); *b)* comme le reliquat de l'insertion pectinéale du grand droit de l'abdomen, disparu chez l'homme, mais qui persiste encore chez certains animaux (Charpy); *c)* comme un prolongement en dehors du tendon conjoint (Blaise); *d)* et comme une *expansion latérale de la gaine du grand droit* (R. Grégoire), opinion à laquelle nous nous rangeons volontiers.

Par le relief qu'il détermine sous la peau, le bord externe du muscle grand droit de l'abdomen contribue à la formation du sillon latéral du ventre; il s'étend du rebord costal où il prend naissance au niveau de la dixième côte en haut, au méplat sus-inguinal en bas.

VASCULARISATION. — Le grand droit de l'abdomen reçoit ses artères : de l'épigastrique, branche de l'iliaque externe; de la branche abdominale de la mammaire interne et des rameaux perforants antérieurs des cinquième, sixième et septième artères intercostales.

Ces artères abordent le muscle par sa face profonde.

L'*épigastrique* abandonne au grand droit de l'abdomen des rameaux étagés qui sont tout d'abord rétro-musculaires, puis intramusculaires, les uns *internes*, les autres *externes* (ces derniers sont les plus nombreux), à trajet obliquement ascendant, sauf les deux ou trois plus inférieurs qui sont franchement transversaux.

Ces rameaux se ramifient dans l'épaisseur du muscle, et certains des rameaux externes quittent la gaine du muscle pour pénétrer les muscles larges de l'abdomen (voyez ces muscles); les rameaux internes participent à l'irrigation de la ligne blanche et de l'ombilic.

La *branche abdominale de la mammaire interne* se divise très rapidement en deux ou trois branches verticalement descendantes et intramusculaires; chacune de ces branches abandonne des rameaux descendants au muscle.

Ces deux artères présentent à l'intérieur du muscle grand droit de l'abdomen une anastomose par inosculation (parfois deux); cette anastomose est généralement située un peu au-dessus de l'ombilic; elle s'établit par l'intermédiaire d'une branche importante des deux artères; elle est plus rapprochée de la face postérieure du muscle que de sa face antérieure (Salmon et Dor).

INNERVATION. — Il est innervé par les *six derniers nerfs intercostaux* et par la *branche abdominale du grand abdomino-génital.*

Les filets nerveux qui se distribuent à ce muscle sont étagés à intervalles assez réguliers sur la hauteur du muscle, qu'ils abordent par sa face postérieure, près de son bord externe, après avoir perforé le feuillet postérieur de sa gaine; le septième nerf intercostal se distribue à la partie supérieure du muscle, et le grand abdomino-génital à sa partie inférieure.

Une telle disposition des nerfs destinés au grand droit de l'abdomen est importante à connaître pour le chirurgien, car elle explique les éventrations par paralysie segmentaire du muscle que l'on observe après certaines incisions paramédianes de la paroi abdominale, incisions qui longent le bord externe du grand droit (incision de Kehr, par exemple).

La situation des nerfs intercostaux au niveau des territoires d'innervation du grand droit de l'abdomen affecte une disposition métamérique, car chaque nerf intercostal destiné au grand droit de l'abdomen répond primitivement à un myotome, les intersections

tendineuses étant situées au niveau de la zone de démarcation des territoires d'innervation.

Toutefois les territoires de chacun des nerfs intercostaux ne présentent pas toujours des limites bien déterminées; assez souvent les ramifications terminales chevauchent ou s'interpénètrent au niveau des faisceaux musculaires (Rouvière et Orts-Llorca).

PYRAMIDAL DE L'ABDOMEN

Le pyramidal de l'abdomen est un petit muscle triangulaire, aplati, inconstant, situé à la partie inférieure de la paroi antérieure de l'abdomen, au-dessus du pubis, de chaque côté de la ligne blanche, et en avant du grand droit de l'abdomen.

INSERTIONS. — De forme triangulaire à sommet supérieur et à base inférieure pubienne, il s'insère par de courtes fibres tendineuses sur une longueur de 2 cm. 1/2 environ, sur la partie la plus élevée de la surface angulaire du pubis, en avant des insertions du grand droit et au-dessus de celles du moyen adducteur.

De cette origine, les fibres charnues se portent obliquement en haut et en dedans, les plus externes étant les plus longues, pour se terminer par un mélange de languettes tendineuses et de fibres charnues sur le bord correspondant de la ligne blanche, cette insertion ne dépassant jamais le milieu de la ligne ombilico-pubienne.

RAPPORTS. — Le pyramidal de l'abdomen est contenu dans un dédoublement du feuillet antérieur de la gaine du grand droit (voy. : fig. 567).

Par l'intermédiaire de cette gaine aponévrotique, il répond : en avant, aux piliers interne et postérieur du canal inguinal, au tissu cellulaire sous-cutané et à la peau; en arrière, au grand droit de l'abdomen; et en dedans, à la ligne blanche.

INNERVATION. — Il est innervé par le *douzième nerf intercostal* et par la *branche abdominale du grand abdomino-génital.*

Muscle en régression pour certains, le pyramidal de l'abdomen représenterait chez l'homme le *muscle marsupial* de certains mammifères (marsupiaux); pour d'autres (H. Vallois, 1925) (1), ce muscle n'est pas une formation rudimentaire, mais au contraire une néoformation en relation avec l'élargissement considérable de la partie inférieure de l'abdomen et les conditions statiques des muscles abdominaux chez les primates (station verticale, grossesse). Le pyramidal de l'abdomen serait dû à une individualisation des faisceaux les plus inférieurs du grand droit de l'abdomen.

De tous les primates, l'homme est celui chez qui le pyramidal de l'abdomen s'observe le plus fréquemment; il est aussi plus constant dans les races jaunes que dans les races noires ou blanches.

GRAND OBLIQUE DE L'ABDOMEN

Le *grand oblique de l'abdomen* ou *oblique externe abdominal* est un muscle large, aplati, étalé, incurvé sur lui-même suivant la courbure de l'abdomen : c'est le plus superficiel des trois muscles larges de l'abdomen; il est charnu dans sa partie postérieure et latérale, aponévrotique dans sa partie antérieure; il s'étend sur toute la hauteur du cadre osseux inter-ilio-costal, et recouvre la partie inférieure de la cage thoracique.

---

(1) Article à consulter : H. Vallois : Recherches d'Anatomie comparée sur le muscle pyramidal. *Comptes rendus de l'Association des Anatomistes*, 1925.

INSERTIONS D'ORIGINE. — Il s'insère sur la partie inférieure de la cage thoracique, à la face externe et au bord inférieur des sept ou huit dernières côtes, par autant de *digitations* que de côtes.

Chacune de ces digitations se fixe par de courtes fibres tendineuses auxquelles sont mêlées des fibres charnues; l'ensemble de ces insertions présente l'aspect d'une ligne den-

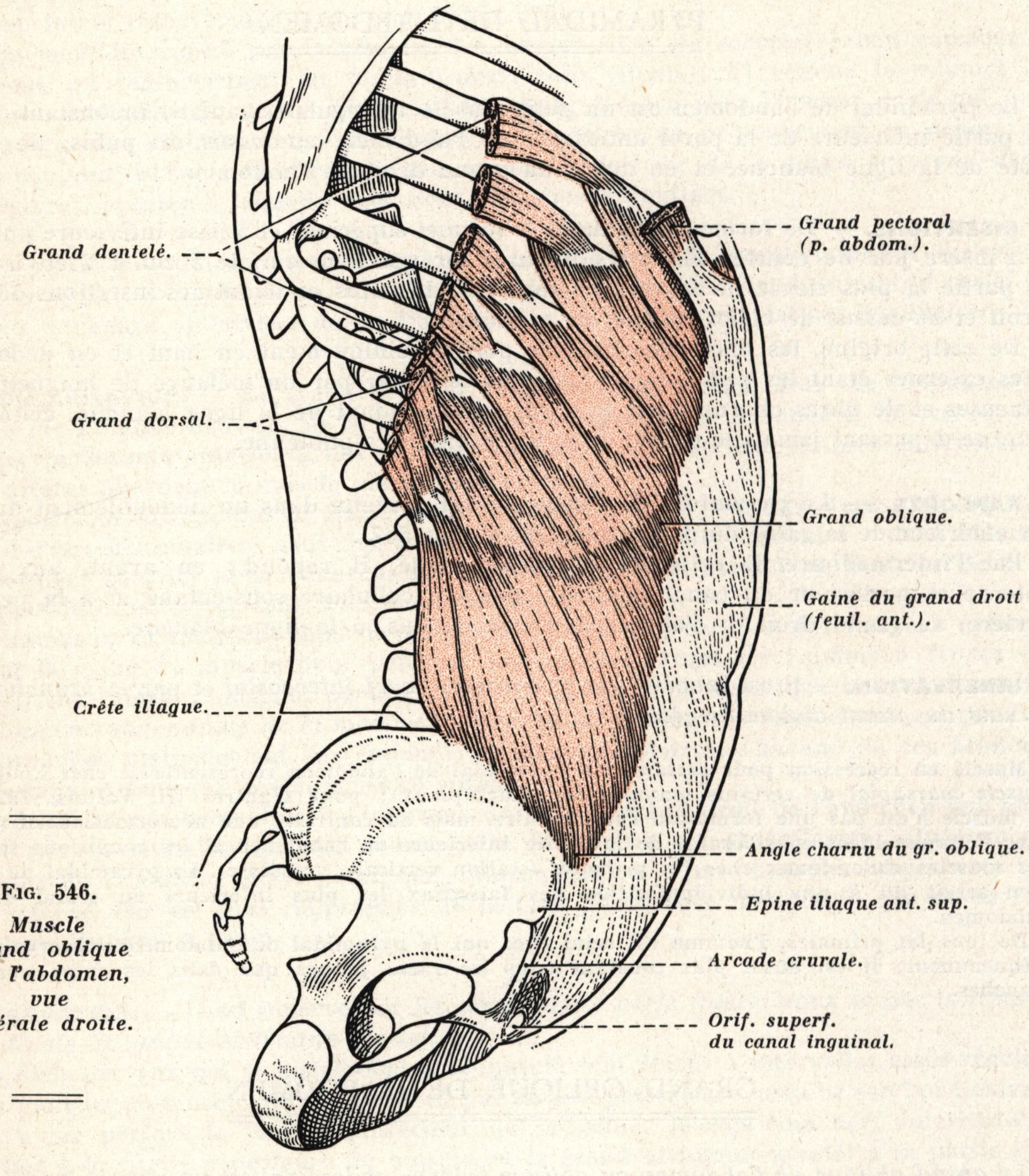

FIG. 546. *Muscle grand oblique de l'abdomen, vue latérale droite.*

telée qui s'étend de la sixième côte (parfois accessoirement de la cinquième), à peu de distance de son cartilage, au cartilage de la douzième côte, car la dernière digitation se fixe sur le cartilage de la douzième côte et rarement sur la côte elle-même, surtout lorsqu'elle affecte le type court.

Cette ligne d'insertion, oblique en bas et en arrière, décrit une légère courbure à concavité postéro-supérieure, et les digitations du grand oblique s'imbriquent avec celles du grand dentelé pour les quatre ou cinq premières côtes et avec celles du

grand dorsal pour les trois ou quatre dernières (voy. : fig. 546) ; les digitations augmentent de largeur de la sixième à la huitième côte; elles diminuent ensuite; les deux dernières sont les plus étroites.

Sur chaque côte, les insertions du grand oblique se font suivant une surface triangulaire à bord supérieur concave en haut, dont la concavité circonscrit les faisceaux d'insertion des muscles grand dentelé et grand dorsal; sur les sujets puissamment musclés, il n'est pas rare d'observer entre les deux insertions musculaires un épaississement aponévrotique linéaire disposé suivant le grand axe de la côte.

Entre les extrémités de chaque faisceau costal s'étendent des arcades fibreuses, concaves en haut et en dedans, qui recouvrent des arcades analogues pour le petit oblique; de la convexité de ces arcades se détachent quelques rares fibres musculaires et l'aponévrose d'enveloppe de chaque digitation, qui reste ainsi séparée de celle des digitations voisines; cette disposition est surtout nette pour les faisceaux issus des trois dernières côtes (Aman-Jean). Le faisceau qui se détache de la douzième côte est toujours arrondi et saillant; il apparaît en relief sur les sujets maigres et musclés, et de plus son bord postérieur (bord postérieur du muscle) est le plus souvent palpable.

Parfois le muscle reçoit un faisceau accessoire qui lui vient du ligament lombo-costal de Henle, dans le prolongement de la première costoïde lombaire (Poirier).

Dentelé au niveau de ses insertions costales, le muscle grand oblique est représenté à ce niveau par la juxtaposition de sept ou huit bandes musculaires, séparées par des interstices qu'il est toujours possible de retrouver (G. Gérard) (voyez plus loin).

De ces origines, les fibres charnues se portent obliquement en avant, en dedans et en bas, d'autant plus obliquement qu'elles sont plus inférieures; les supérieures, obliques en bas et en avant, sont parallèles au faisceau aponévrotique du grand pectoral; par contre, les inférieures descendent presque verticalement vers la crête iliaque.

L'ensemble forme une lame musculaire où les faisceaux charnus se superposent; les fibres moyennes étant les plus longues, le faisceau issu de la huitième côte est le plus long de tous. En bas, la portion charnue s'avance au-dessus de l'épine iliaque antérieure et supérieure dans la portion aponévrotique du muscle, en dessinant un *cap rouge* : c'est l'*angle charnu* du grand oblique (Grégoire) (voy. : fig. 546).

La portion charnue du muscle se termine : *a)* en avant, suivant une ligne à peu près verticale située un peu en dehors du bord externe du grand droit, et à peu près parallèle à ce bord; *b)* et en bas, par une ligne horizontale qui coupe la crête iliaque à l'union de son tiers antérieur avec ses deux tiers postérieurs; ces deux lignes, qui délimitent la partie charnue et la partie aponévrotique du muscle, s'unissent à angle droit au niveau de l'angle charnu du muscle (voy. : fig. 546 et 558).

INSERTIONS TERMINALES. APONÉVROSE DU GRAND OBLIQUE. — Les insertions terminales du grand oblique sont très étendues et se font : *a)* sur la crête iliaque; *b)* sur l'arcade crurale; *c)* sur le pubis; *d)* et sur la ligne blanche.

a) Insertions sur la crête iliaque. — Les faisceaux les plus postérieurs, c'est-à-dire ceux qui proviennent des onzième et douzième côtes et du douzième cartilage costal, se portent sur la crête iliaque, où ils s'insèrent sur les deux tiers antérieurs de sa lèvre externe, en dehors des insertions du petit oblique, et sans atteindre l'insertion du grand dorsal en arrière; les deux tiers postérieurs de cette insertion s'effectuent par l'intermédiaire de fibres charnues mélangées à de courtes fibres tendineuses; son tiers antérieur est exclusivement aponévrotique sur une longueur d'environ 3 centimètres, en arrière de l'épine iliaque antérieure et supérieure.

A part la crête iliaque, où le grand oblique présente des insertions charnues, partout ailleurs ses insertions sont aponévrotiques et se font par l'intermédiaire d'une large lame aponévrotique resplendissante et nacrée, c'est l'*aponévrose d'insertion du grand oblique.*

b) ***Insertions sur l'arcade crurale.*** — Sur l'arcade crurale, l'aponévrose du grand oblique ne contracte pas à proprement parler d'insertions; ses fibres constitutives y subissent une sorte de réflexion, et elles contribuent à la constitution de l'arcade.

Le bord antérieur de l'os coxal, dans sa partie comprise entre l'épine iliaque antérieure et supérieure et l'épine pubienne, est recouvert par une série d'organes, à savoir : le psoas-iliaque, le nerf crural, les vaisseaux fémoraux et plus en dedans le pectiné recouvert de son aponévrose; tous ces organes empêchent le grand oblique de s'insérer sur le bord antérieur de l'os coxal : aussi celui-ci se réfléchit-il à ce niveau, en constituant l'*arcade crurale* ou *arcade fémorale* ou *arcade de Fallope (ligament de Poupart).*

L'*arcade crurale* est une bandelette fibreuse légèrement incurvée, concave en haut, tendue entre l'épine iliaque antérieure et supérieure et l'épine du pubis; elle passe en pont par-dessus les organes de l'espace inter-ilio-pariétal; elle est constituée par deux sortes de fibres : les unes propres, les autres réfléchies.

Les *fibres propres* ou *interépineuses* forment le *ligament inguinal externe de Henle* (terme qui prête à confusion du fait qu'il existe au niveau de la paroi un deuxième ligament de Henle); ce ligament s'étend de l'épine iliaque antérieure et supérieure à l'épine du pubis.

Les *fibres réfléchies* appartiennent au grand oblique; à ce niveau, les fibres aponévrotiques, obliques en bas et en dedans, s'incurvent en gouttière concave en haut, au-dessus des organes précités, en s'enroulant autour du trajet inguinal; elles suivent le trajet des fibres propres en s'adossant au ligament inguinal externe, qu'elles renforcent en arrière et avec lesquelles elles se fusionnent, formant ainsi une bandelette transversale blanchâtre, haute de 2 ou 3 millimètres : c'est la *bandelette ilio-pubienne de Thompson.*

Au-dessus des vaisseaux fémoraux, les fibres réfléchies du grand oblique s'incurvent à nouveau, mais en sens inverse, en constituant un ligament triangulaire falciforme appelé *ligament de Gimbernat* (1) ou *ligamentum lacunare* (voy. : fig. 547). C'est par l'intermédiaire de ce ligament que la portion réfléchie de l'aponévrose du grand oblique vient se fixer sur le bord antérieur de l'os coxal, au niveau de la crête pectinéale; les insertions de ce ligament sont communes avec celles de l'aponévrose du pectiné, du ligament de Henle et d'une partie du ligament de Colles, et l'ensemble forme à ce niveau un épaississement fibreux connu sous le nom de *ligament de Cooper* (2); aussi le ligament de Gimbernat mérite-t-il la dénomination de *portion réfléchie* ou mieux encore de *faisceau pectinéal du grand oblique.*

Le ligament de Gimbernat est une formation acquise au cours du développement, car il n'existe pas chez le nouveau-né; les fibres qui le constituent s'insèrent primitivement au voisinage de ce qui sera plus tard l'épine pubienne; l'accroissement rapide dans le sens transversal de la branche horizontale et du corps du pubis déporte en dehors les insertions pubiennes du grand oblique; il en résulte l'apparition de la portion dite réfléchie de l'aponévrose d'insertion de ce muscle.

c) ***Insertions pubiennes. Piliers du canal inguinal.*** — Sur le pubis, l'insertion de l'aponévrose du grand oblique se fait entre l'épine pubienne et la symphyse, par l'intermédiaire de trois faisceaux tendineux, dont deux superficiels et un profond, que l'on désigne sous les noms de *piliers du canal inguinal* ou de *piliers inguinaux*; les faisceaux superficiels constituent les *piliers externe* et *interne* du canal inguinal, tandis que le faisceau profond constitue le *pilier postérieur* ou *ligament de Colles.* Les piliers externe et interne sont formés par des fibres directes homolatérales; par contre, le ligament de Colles représente des fibres venues du grand oblique, du côté opposé, après entrecroisement; les deux piliers interne et postérieur s'insèrent du côté opposé à leur origine.

---

(1) Chirurgien espagnol de la fin du XVIIIe siècle.
(2) Anatomiste et chirurgien anglais (1768-1841).

Pilier externe. — Le pilier externe est une lame fibreuse de 4 à 5 millimètres de large, incurvée sur elle-même, concave en haut et en dedans : cette concavité est due à ce que les fibres qui le constituent subissent une réflexion de plus en plus marquée et de plus en plus circulaire, pour continuer en dedans la partie réfléchie sous l'arcade crurale (ligament de Gimbernat).

Dirigé obliquement de haut en bas et de dehors en dedans, il revêt dans son ensemble l'aspect d'une gouttière dont la concavité regarde l'orifice inguinal superficiel. Il s'insère en grande partie sur l'épine du pubis; quelques-unes de ses fibres s'étalent en éventail sur la face antérieure de la surface angulaire du pubis, recouvrant partiellement les insertions du pilier interne du côté opposé; enfin, certaines fibres se perdent sur l'aponévrose du droit interne de la cuisse (Gilis).

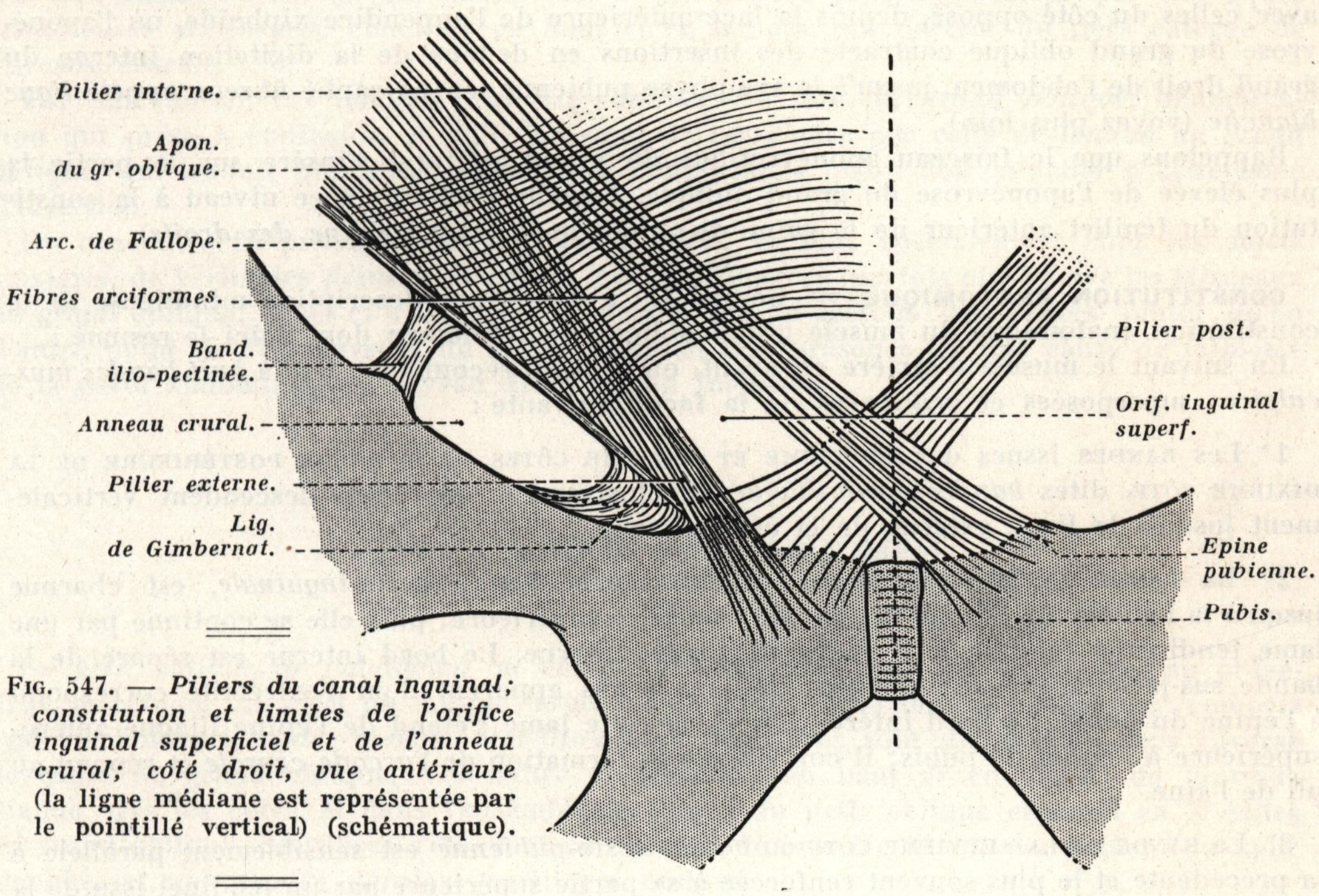

FIG. 547. — *Piliers du canal inguinal; constitution et limites de l'orifice inguinal superficiel et de l'anneau crural; côté droit, vue antérieure* (la ligne médiane est représentée par le pointillé vertical) (schématique).

Pilier interne. — Le pilier interne, aplati et rubané, présente la même direction que le précédent, mais il est légèrement plus large que lui; après s'être entrecroisé sur la ligne médiane avec celui du côté opposé, il se fixe sur le versant antéro-interne de l'épine pubienne, et sur la face antérieure de la surface angulaire du pubis (côté opposé).

Entre ces deux piliers se trouve l'*orifice superficiel* du canal inguinal; de forme triangulaire à base inférieure, celui-ci est bordé à sa partie supéro-externe par des fibres en sautoir qui passent d'un pilier à l'autre : ce sont les *fibres arciformes de Nicaise*; celles-ci renforcent à ce niveau l'aponévrose du grand oblique (voy. : fig. 547).

Pilier postérieur ou ligament de Colles. — Le *pilier postérieur* ou *ligament de Colles* (1) *(pilier de Colles)* tire son origine du grand oblique du côté opposé; situé derrière le pilier interne, qui le masque en partie, il croise la direction de ses fibres presque à angle droit.

(1) WINSLOW l'avait décrit bien avant COLLES.

Il se porte obliquement en bas et en dedans, atteint la ligne médiane où il s'entrecroise avec celui du côté opposé, puis il se termine en s'insérant sur le versant antérieur du bord supérieur du pubis, en avant et au-dessous des insertions du grand droit de l'abdomen, et sur la crête pectinéale, où ses fibres se mêlent aux insertions du ligament de Gimbernat (voy. : fig. 547).

d) ***Insertions sur la ligne blanche.*** — Les faisceaux aponévrotiques situés au-dessus des piliers inguinaux, c'est-à-dire ceux qui se détachent du bord charnu vertical du muscle, sont d'autant plus obliques qu'ils sont plus inférieurs; les fibres passent en avant du grand droit de l'abdomen, où elles s'unissent à l'aponévrose du petit oblique; elles contribuent à former le feuillet antérieur de la gaine du grand droit. Avec les autres aponévroses des muscles larges de l'abdomen elles s'entrecroisent sur la ligne médiane avec celles du côté opposé, depuis la face antérieure de l'appendice xiphoïde, où l'aponévrose du grand oblique contracte des insertions en dedans de la digitation interne du grand droit de l'abdomen, jusqu'à la symphyse pubienne, en un raphé fibreux appelé *ligne blanche* (voyez plus loin).

Rappelons que le faisceau aponévrotique du grand pectoral s'insère sur la partie la plus élevée de l'aponévrose du grand oblique, laquelle participe à ce niveau à la constitution du feuillet antérieur de la gaine du grand droit (voy. : *Gaine des droits*).

CONSTITUTION ANATOMIQUE. — Gérard (1) a donné une description minutieuse de la constitution anatomique du muscle grand oblique de l'abdomen dont voici le résumé :

En suivant le muscle d'arrière en avant, on peut lui reconnaître *sept* à *huit bandes musculaires* superposées et ordonnées de la façon suivante :

1° Les BANDES issues des DOUZIÈME ET ONZIÈME CÔTES, et la BANDE POSTÉRIEURE DE LA DIXIÈME CÔTE, dites *bandes costo-iliaques,* exclusivement charnues, descendent verticalement jusqu'à la lèvre externe de la crête iliaque.

2° La BANDE ANTÉRIEURE DE LA DIXIÈME CÔTE, *bande costo-inguinale,* est charnue jusqu'à la hauteur de l'épine iliaque antérieure et supérieure; puis elle se continue par une lame tendineuse falciforme à concavité supéro-interne. Le bord interne est séparé de la bande sus-jacente par un interstice plus ou moins apparent dont l'extrémité correspond à l'épine du pubis. Le bord inféro-externe de cette lame s'étend de l'épine iliaque antéro-supérieure à l'épine du pubis; il contribue à la formation de l'*arcade crurale* et répond au pli de l'aine.

3° La BANDE DE LA NEUVIÈME CÔTE ou *bande costo-pubienne* est sensiblement parallèle à la précédente et le plus souvent renforcée à sa partie supérieure par un tendinet issu de la huitième côte.

Comme la précédente, elle se continue par une lame tendineuse dont les fibres se divisent en bas en deux faisceaux divergents : l'un, *externe,* se fixe à l'épine du pubis, c'est le *pilier externe* du canal inguinal; l'autre, *interne,* plus large, s'attache à la surface angulaire du pubis du côté opposé.

La fente en boutonnière allongée et oblique comprise entre ces deux faisceaux forme l'*orifice inguinal superficiel.* Des fibres tendineuses issues de la neuvième côte se fixent par l'intermédiaire du ligament de Gimbernat sur la crête pectinéale où elles se mêlent aux fibres de l'aponévrose de revêtement du pectiné.

4° La BANDE DE LA HUITIÈME CÔTE est formée par des fibres musculaires jusqu'au bord externe du grand droit de l'abdomen; puis elle se continue par une lame fibreuse tôt bifurquée en deux faisceaux superposés : l'un, *inférieur, costo-pubien,* descend en se rétré-

(1) Article à consulter : G. GÉRARD : Le muscle grand oblique de l'abdomen. *Journal de l'Anatomie,* 1911.

cissant jusqu'à l'angle du pubis où il se fixe en entrecroisant une partie de ses fibres avec celles du côté opposé; l'autre, *supérieur, costo-abdominal,* se fixe sur le feuillet antérieur de la gaine du grand droit suivant une ligne oblique de haut en bas et de dehors en dedans.

5° Les BANDES DES SEPTIÈME, SIXIÈME ET CINQUIÈME CÔTES, ou *bandes costo-abdominales,* relativement larges et épaisses, descendent obliques jusqu'au bord externe du grand droit de l'abdomen; puis elles se fixent de la même manière que la lame fibreuse précédente sur le feuillet antérieur de la gaine du grand droit.

Les tendons aplatis de ces différentes bandes musculaires sont à la fois : *a)* soudés les uns aux autres au niveau des interstices; *b)* et croisés superficiellement par des *fibres tendineuses arciformes,* concaves en haut et en dehors, qui partent du tiers externe de l'arcade crurale.

Par leur union, ces tendons forment *l'aponévrose* dite *du grand oblique,* dénomination qui prête à confusion et qu'il convient de remplacer par celle de *tendon du grand oblique,* qui traduit plus exactement toute l'importance qu'on doit attacher à cette lame d'insertion.

On rencontre fréquemment chez certains sujets, et plus spécialement chez les sujets amaigris, de véritables *fissures,* larges de 2 à 3 millimètres (parfois plus) entre les faisceaux du grand oblique; celles-ci s'observent au-dessus ou au-dessous des piliers plutôt qu'en d'autre point de l'aponévrose du grand oblique; leur présence est une cause de faiblesse de la paroi abdominale au niveau de la région inguinale.

PETIT OBLIQUE DE L'ABDOMEN

Le *petit oblique de l'abdomen* ou *oblique interne abdominal* est sous-jacent au précédent, et comme lui, c'est un muscle large, étalé, aplati, mi-charnu, mi-fibreux, compris également dans le cadre osseux inter-ilio-costal. Ses fibres sont dirigées en sens inverse de celles du grand oblique, c'est-à-dire obliquement en haut et en avant, de la crête iliaque vers les côtes, et dans l'ensemble les fibres du petit oblique croisent en X celles du grand oblique; ces fibres s'étendent en éventail de la crête iliaque au pubis, à la ligne blanche, et aux quatre derniers cartilages costaux.

INSERTIONS D'ORIGINE. — Le muscle petit oblique s'insère par de courtes fibres tendineuses entremêlées de fibres charnues : *a)* sur les trois quarts antérieurs de la crête iliaque; ces insertions se font sur le sommet en dos d'âne de la crête, entre celles du grand oblique et du grand dorsal, en dehors, et celles du transverse de l'abdomen en dedans; *b)* sur le versant supérieur de l'épine iliaque antérieure et supérieure, au-dessus et en arrière de l'insertion de l'arcade crurale; *c)* et sur le tiers externe ou la moitié externe de cette arcade.

Les insertions sur l'arcade crurale sont plus ou moins étendues suivant le développement de la musculature du sujet; chez les sujets à faible musculature, ces insertions sont grêles et peu étendues; elles ne dépassent pas le milieu de l'arcade, disposition qui diminue d'autant la solidité et la résistance de la paroi abdominale, normalement faible en cette région; par contre, chez les sujets puissamment musclés, les attaches du petit oblique sur l'arcade crurale descendent très bas jusqu'à l'union du tiers interne et des deux tiers externes de l'arcade (sur une longueur de 8 centimètres environ), renforçant ainsi la paroi (Grégoire) (voy. : fig. 548).

Pour G. Winckler (1), le petit oblique ne contracte aucune insertion sur l'arcade crurale; les fibres charnues et tendineuses qui représentent à ce niveau le bord inférieur de ce muscle et qui sont dirigées transversalement de dehors en dedans proviennent directement de l'épine iliaque antérieure et supérieure où elles se fixent solidement; elles adhèrent intimement au *fascia iliaca* et c'est cette adhérence qui permet de les interpréter comme détachées de l'arcade crurale.

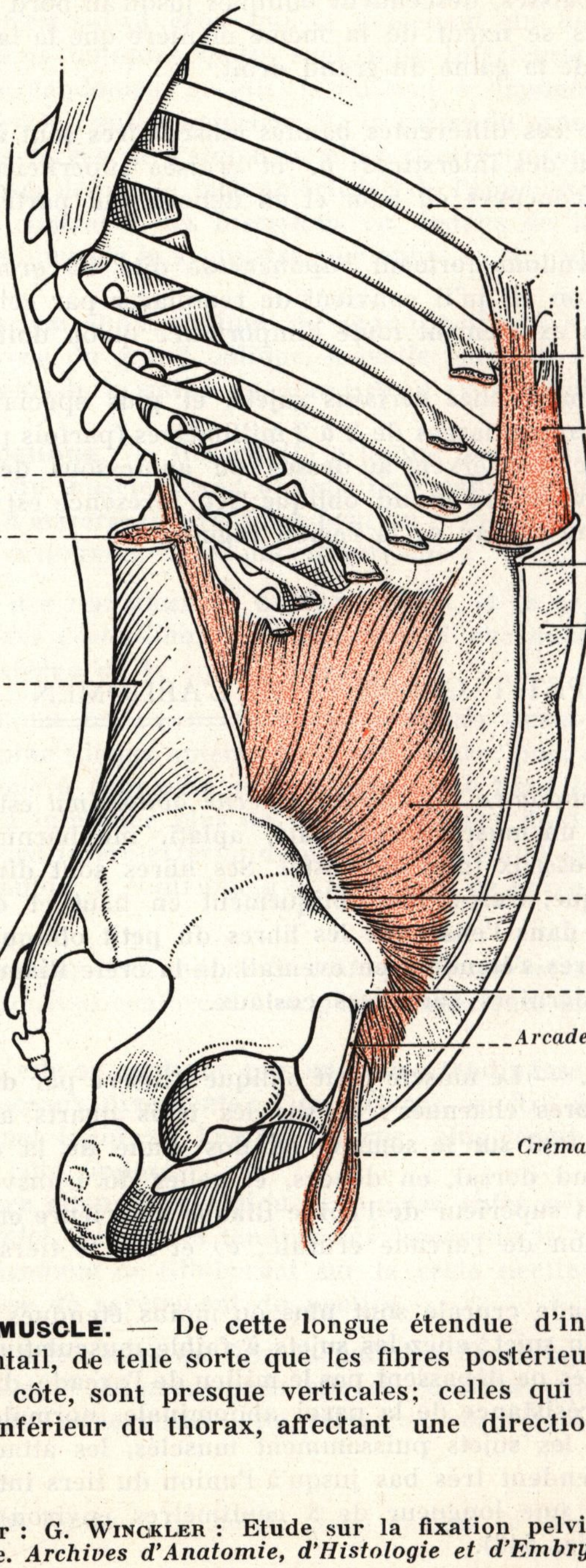

FIG. 548. *Muscles petit oblique et grand droit de l'abdomen, vue latérale droite.*

CONSTITUTION DU MUSCLE. — De cette longue étendue d'insertion, les fibres charnues irradient en éventail, de telle sorte que les fibres postérieures, qui vont de la crête iliaque à la douzième côte, sont presque verticales; celles qui sont plus antérieures se portent vers le bord inférieur du thorax, affectant une direction d'autant plus oblique

(1) Article à consulter : G. WINCKLER : Etude sur la fixation pelvienne des mucles larges de l'abdomen chez l'Homme. *Archives d'Anatomie, d'Histologie et d'Embryologie*, 1949, p. 1.

qu'elles sont plus antérieures; les moyennes, c'est-à-dire celles qui viennent de l'épine iliaque antérieure et supérieure, sont horizontales; et les antérieures, c'est-à-dire celles qui naissent de l'arcade crurale, présentent une disposition inverse, oblique en avant et en bas.

Le corps charnu ainsi formé est étroit en arrière, entre la crête iliaque et le douzième cartilage costal, mais il s'élargit assez rapidement d'arrière en avant.

INSERTIONS TERMINALES. APONÉVROSE DU PETIT OBLIQUE. — Le petit oblique se termine en se fixant, par ses faisceaux postérieurs sur les cartilages costaux, par ses faisceaux moyens sur la ligne blanche, et par ses faisceaux antérieurs sur le pubis.

a) ***Les faisceaux postérieurs*** ascendants, c'est-à-dire ceux qui proviennent de la moitié postérieure de la crête iliaque, s'insèrent respectivement par quatre digitations sur la moitié ou les deux tiers externes de la face postérieure de la douzième côte, sur le bord inférieur et sur le sommet des quatre derniers cartilages costaux, et sur toute l'étendue du bord inférieur cartilagineux de l'orifice inférieur du thorax (voy. : fig. 552).

Au niveau des deux derniers espaces intercostaux, les fibres charnues du petit oblique se continuent sur le même plan et avec la même direction que celles du muscle intercostal moyen, dont le petit oblique est l'équivalent sur la paroi abdominale.

Le faisceau le plus postérieur, destiné à la douzième côte et à son cartilage costal, est variable suivant la longueur de la douzième côte; ce faisceau est en outre fusionné avec l'aponévrose du grand dorsal (voyez ce muscle), près de ses insertions sur la crête iliaque, par l'intermédiaire d'une mince aponévrose qui continue la direction des fibres charnues et qui se soude à la face profonde de l'aponévrose lombo-sacrée; toutefois nous ne saurions, à la suite de certains auteurs, considérer ce faisceau comme dérivant de l'apophyse épineuse de la cinquième vertèbre lombaire; ainsi que Poirier l'a bien montré, le petit oblique est un *muscle iliaque* et *non épineux.*

b) ***Les faisceaux antérieurs,*** c'est-à-dire ceux qui proviennent de l'épine iliaque antérieure et supérieure et de l'arcade crurale, sont obliques en bas et en dedans; ils surcroisent le cordon spermatique ou le ligament rond et lui deviennent postérieurs; les fibres tendineuses qui font suite à cette partie du muscle s'unissent et se confondent avec les fibres les plus inférieures du transverse de l'abdomen pour former un tendon puissant appelé *tendon conjoint* (voyez plus loin : *Transverse de l'abdomen*).

Par l'intermédiaire de ce tendon, l'insertion commune des deux muscles se fait sur le bord supérieur du pubis et de la symphyse pubienne en avant des insertions des muscles grand droit et pyramidal de l'abdomen, sur le versant postérieur de l'épine pubienne et sur la crête pectinéale où il est intimement uni aux insertions du ligament de Gimbernat.

Du bord inférieur du petit oblique et du tendon conjoint se détachent chez l'homme, au niveau du canal inguinal, deux faisceaux descendants de fibres charnues dont l'ensemble constitue le *crémaster strié (crémaster externe)*; celui-ci est formé de deux faisceaux qui se disposent respectivement en dehors et en dedans du cordon spermatique; le faisceau externe est toujours plus volumineux que le faisceau interne (voy. : fig. 548).

Ces faisceaux se perdent par des fibres en anses sur la tunique fibreuse du cordon spermatique, contribuant ainsi à la formation de la *tunique érythroïde* des bourses (voy. : *Tuniques des bourses*).

Chez la femme, ces faisceaux sont remplacés par le *muscle inguino-pubien de Beurnier* ou *crémaster externe féminin*; celui-ci est disposé autour de la partie terminale du ligament rond, mais il est toujours beaucoup moins développé que le crémaster externe chez l'homme (voy. : *Ligament rond*).

c) ***Les faisceaux moyens*** se continuent par des fibres aponévrotiques qui constituent l'*aponévrose du petit oblique*; la ligne de séparation entre le muscle et son aponévrose est représentée par une ligne convexe en dedans.

Cette aponévrose se porte transversalement vers le bord externe du grand droit de l'abdomen, et là elle se comporte d'une façon différente par rapport à ce muscle suivant qu'on l'envisage en haut ou en bas.

Dans la partie qui correspond aux *deux tiers supérieurs du grand droit,* l'aponévrose du petit oblique se dédouble au niveau du bord externe du grand droit en deux feuillets : l'un antérieur, qui s'unit à l'aponévrose du grand oblique; l'autre postérieur, qui s'unit à l'aponévrose antérieure du transverse de l'abdomen. Dans la partie qui correspond *au tiers inférieur du grand droit,* l'aponévrose du petit oblique ne se dédouble pas et passe en totalité en avant de ce muscle; toutes ces aponévroses se terminent sur la ligne médiane au niveau de la ligne blanche; la ligne de démarcation entre ces deux parties correspond à l'*arcade de Douglas.*

TRANSVERSE DE L'ABDOMEN

Le *transverse de l'abdomen (transversus abdominis),* situé au-dessous du muscle précédent, est ainsi appelé en raison de la direction transversale de ses faisceaux charnus.

C'est une vaste lame quadrilatère musculo-tendineuse, enroulée en demi-cylindre autour de la moitié correspondante de l'abdomen, depuis les apophyses transverses des vertèbres lombaires jusqu'à la ligne blanche; charnu à sa partie moyenne, il est tendineux à ses deux extrémités, où il forme les aponévroses antérieure et postérieure du transverse : c'est le plus mince des muscles larges de l'abdomen.

INSERTIONS D'ORIGINE. — Les insertions d'origine du muscle transverse de l'abdomen sont : *chondro-costales,* se faisant sur les six derniers arcs costaux, *costo-lombo-transversaires,* et *ilio-crurales.*

a) ***Insertions chondro-costales.*** — Le transverse de l'abdomen naît par six digitations fibreuses: α) de la face interne des septième, huitième et neuvième cartilages costaux, et de la face interne de l'extrémité antérieure de la neuvième côte, en s'imbriquant avec chacune des digitations correspondantes du diaphragme (voyez ce muscle); β) et de la face interne des dixième, onzième et douzième côtes, près de leur extrémité.

Ces insertions se font suivant une surface presque linéaire ou légèrement arciforme, parallèle au grand axe de l'arc costal, et dans le même plan que les insertions chondro-costales du diaphragme, au contact même des insertions des digitations du diaphragme, auxquelles elles sont unies par l'intermédiaire d'une intersection aponévrotique commune; ainsi les deux muscles semblent se prolonger l'un dans l'autre.

Entre les différentes digitations du transverse s'engagent, de dehors en dedans, les nerfs intercostaux correspondant à chaque espace intercostal, pour se ramifier sur la face antérieure du muscle (voy. : fig. 511).

b) ***Insertions costo-lombo-transversaires.*** — Elles se font sur le pourtour du cadre osseux inter-ilio-costal, par l'intermédiaire d'une large mais mince aponévrose quadrilatère, appelée *aponévrose postérieure du transverse,* sur laquelle nous reviendrons.

Cette aponévrose se fixe : *a)* sur toute l'étendue du bord inférieur de la douzième côte (du sommet à la tête), en arrière des insertions du carré des lombes; *b)* sur le versant postérieur du sommet de l'apophyse transverse (processus costiforme) de la douzième vertèbre dorsale (nous rappellerons que cette apophyse est toujours très courte); *c)* et sur l'extrémité externe ou sommet des cinq costoïdes lombaires.

Sur les apophyses transverses des cinq vertèbres lombaires, les insertions du transverse se font par des fibres horizontales condensées au niveau de ces apophyses, et rares dans les intervalles interapophysaires; cependant les faisceaux costoïdaux du transverse sont

renforcés en arrière par des *fibres divergentes* légèrement arciformes, les unes *ascendantes,* les autres *descendantes,* qui s'échappent de la face postérieure du sommet de chaque costoïde; ce sont les *faisceaux costoïdaux de renforcement du transverse*; pour les deux premières costoïdes, les fibres de renforcement sont uniquement ascendantes et forment le *ligament lombo-costal de Henle* (voyez plus loin : *Aponévrose postérieure du transverse*).

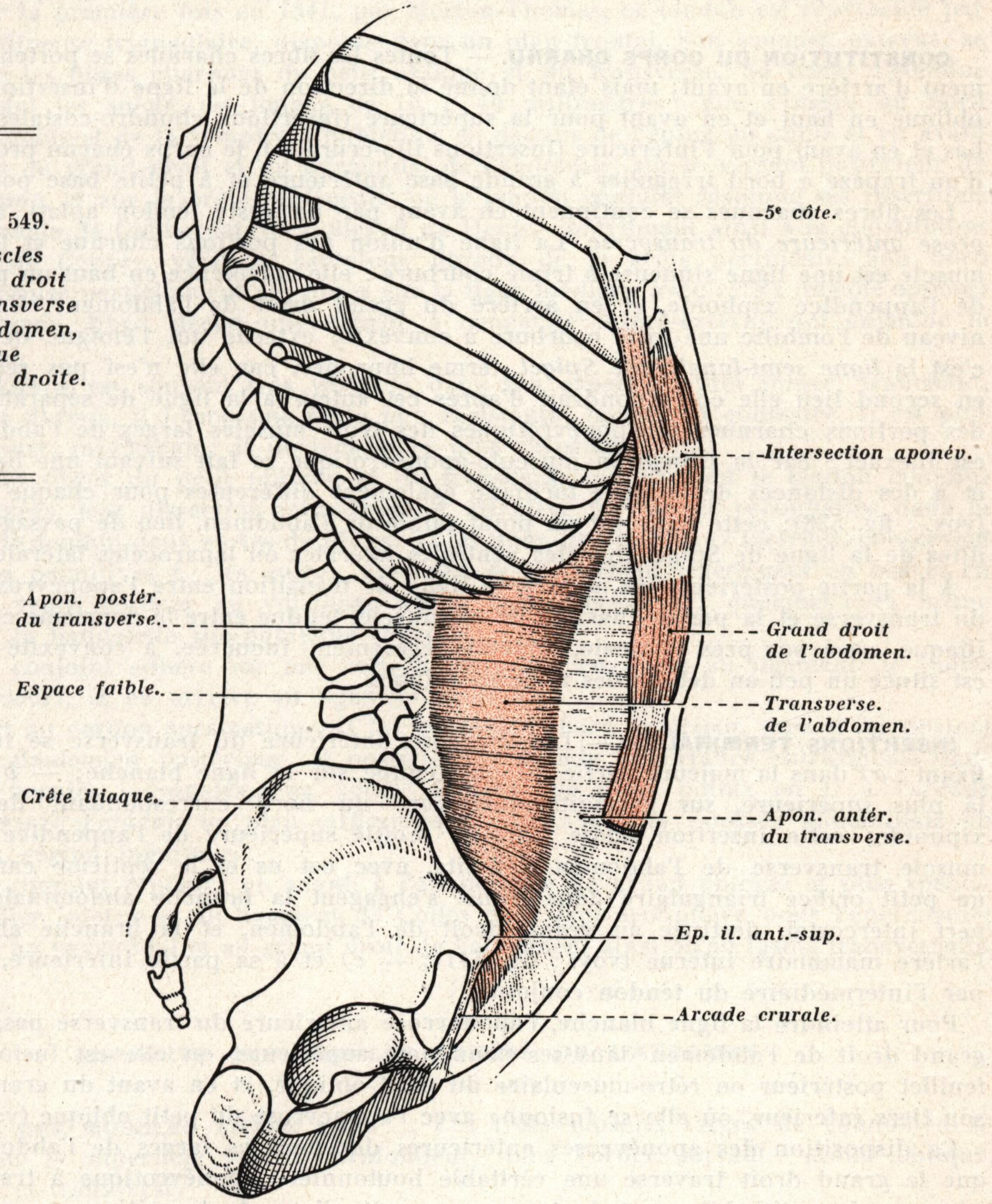

FIG. 549. *Muscles grand droit et transverse de l'abdomen, vue latérale droite.*

c) *Insertions ilio-crurales.* — Elles s'effectuent : α) sur le tiers externe de l'arcade crurale, par des fibres charnues et quelques fibres tendineuses qui s'implantent sur cette arcade, immédiatement en arrière des insertions du petit oblique; pour certains auteurs (G. Winckler) (1), le muscle transverse de l'abdomen, tout comme le petit oblique avec

(1) Article à consulter : G. WINCKLER : Etude sur la fixation pelvienne des muscles larges de l'abdomen chez l'Homme. *Archives d'Anatomie, d'Histologie et d'Embryologie,* 1949, p. 1.

lequel il présente de grandes analogies, ne possède aucune insertion sur l'arcade crurale, mais son bord inférieur adhère fortement au fascia iliaca au niveau de l'arcade; β) sur les deux tiers antérieurs de la lèvre interne de la crête iliaque, en dedans des insertions du petit oblique, par l'intermédiaire de fibres charnues entremêlées de courtes fibres aponévrotiques; γ) sur la crête iliaque, en arrière et au-dessus des insertions du carré des lombes, par des fibres exclusivement aponévrotiques *(aponévrose postérieure)*; δ) et sur la partie la plus supérieure de la face antérieure du ligament sacro-iliaque antérieur.

CONSTITUTION DU CORPS CHARNU. — Toutes les fibres charnues se portent horizontalement d'arrière en avant; mais étant donné la direction de la ligne d'insertion musculaire, oblique en haut et en avant pour la supérieure (insertions chondro-costales), oblique en bas et en avant pour l'inférieure (insertions ilio-crurales), le corps charnu présente l'aspect d'un trapèze à bord irrégulier à grande base antérieure et à petite base postérieure.

Les fibres charnues se continuent en avant par un vaste tendon aplati, appelé *aponévrose antérieure du transverse.* La ligne d'union des portions charnue et tendineuse du muscle est une ligne sinueuse à triple courbure : elle commence en haut un peu en dehors de l'appendice xiphoïde, et en arrière du grand droit de l'abdomen; elle présente au niveau de l'ombilic une forte courbure à convexité externe qui l'éloigne de ce dernier : c'est la *ligne semi-lunaire de Spigel,* terme impropre, car elle n'est pas semi-lunaire, et en second lieu elle correspondrait d'après cet auteur à la ligne de séparation commune des portions charnues et aponévrotiques des trois muscles larges de l'abdomen, ce qui est inexact : car la transition musculo-aponévrotique se fait suivant une ligne différente et à des distances de la ligne médiane également différentes pour chaque muscle large (voy. : fig. 538); cette ligne est un point faible de l'abdomen, lieu de passage des hernies dites de la ligne de Spigel (hernies ventrales latérales ou laparocèles latérales).

A la partie postérieure du muscle, la ligne de transition entre l'aponévrose postérieure du transverse et la partie charnue de ce muscle, tendue entre la douzième côte et la crête iliaque, est à peu près verticale, toutefois légèrement incurvée, à convexité interne; elle est située un peu en dehors des muscles spinaux.

INSERTIONS TERMINALES. — L'aponévrose antérieure du transverse se termine en se fixant : *a)* dans la majeure partie de son étendue sur la ligne blanche; — *b)* à sa partie la plus supérieure, sur la moitié inférieure du bord correspondant de l'appendice xiphoïde; cette insertion laisse libre la moitié supérieure de l'appendice xiphoïde; le muscle transverse de l'abdomen délimite, avec cet os et le septième cartilage costal, un petit orifice triangulaire dans lequel s'engagent la branche abdominale du sixième nerf intercostal, destinée au grand droit de l'abdomen, et la branche abdominale de l'artère mammaire interne (voy. : fig. 511); — *c)* et à sa partie inférieure, sur le pubis par l'intermédiaire du tendon conjoint.

Pour atteindre la ligne blanche, l'aponévrose antérieure du transverse passe derrière le grand droit de l'abdomen dans ses deux tiers supérieurs, où elle est fusionnée avec le feuillet postérieur ou rétro-musculaire du petit oblique, et en avant du grand droit dans son tiers inférieur, où elle se fusionne avec l'aponévrose du petit oblique (voy. : fig. 549).

La disposition des aponévroses antérieures des muscles larges de l'abdomen est telle que le grand droit traverse une véritable boutonnière aponévrotique à travers les aponévroses du petit oblique et du transverse; cette ligne de transition apparaît à la face postérieure des muscles grands droits, suivant une courbe à concavité inférieure que dessine le bord inférieur de la gaine aponévrotique des droits : c'est l'*arcade de Douglas* (voy. : fig. 563 et 568).

Les faisceaux les plus supérieurs du transverse, fusionnés au feuillet postérieur du petit oblique, se fixent sur les bords de l'appendice xiphoïde.

Les faisceaux les plus inférieurs du transverse, c'est-à-dire ceux qui émanent de l'épine iliaque antérieure et supérieure et de l'arcade crurale, se dirigent obliquement en

bas et en dedans; ils passent en sautoir au-dessus du trajet inguinal, puis en arrière du cordon spermatique ou du ligament rond et finalement, ils s'unissent aux faisceaux inférieurs du petit oblique en formant le *tendon conjoint*.

Tendon conjoint. — L'insertion pubienne du transverse par le *tendon conjoint* résulte de la fusion de la partie inférieure musculo-aponévrotique du petit oblique et du transverse de l'abdomen.

Décrit pour la première fois en 1841, par Morton-Thomas, ce tendon est représenté par une lame tendineuse triangulaire, disposée dans un plan frontal. Son sommet, externe, se continue avec les fibres charnues du petit oblique et du transverse. Sa base, d'étendue variable suivant les sujets, est longue de 15 à 40 millimètres : elle s'insère au bord supérieur du pubis et de la symphyse pubienne, en dedans de l'épine du pubis et en avant des insertions du grand droit et du pyramidal de l'abdomen; sur le versant postérieur de l'épine pubienne, et sur la crête pectinéale, où le tendon conjoint fusionne ses insertions avec les ligaments de Gimbernat, de Colles et de Henle, contribuant ainsi à la constitution du *ligament de Cooper*, véritable carrefour fibreux de la crête pectinéale. Son bord interne entrecroise partiellement ses fibres sur la ligne médiane avec celles du côté opposé; son bord externe, libre, décrit une courbe à concavité inféro-externe qui enjambe le canal inguinal.

Le bord externe est souvent très variable dans son aspect : tantôt mince, tranchant, exclusivement fibreux, il forme une arête peu résistante; tantôt, au contraire, il est plus épais, mi-fibreux, mi-charnu : il devient alors plus résistant.

Bien que les fibres du petit oblique et du transverse qui forment le tendon conjoint soient fusionnées, leur dissection minutieuse et attentive permet de reconnaître dans la constitution du tendon deux sortes de fibres: *a)* les unes, *antérieures et internes*, conservent leur direction primitive; *b)* les autres, *externes*, se recourbent légèrement en bas et en dehors pour venir se fixer au voisinage de la crête pectinéale; quelques-unes même passent dans la bandelette ilio-pubienne (Ferrari).

Le tendon conjoint adhère sur une certaine étendue, en avant au ligament de Colles (pilier postérieur), et en arrière au ligament de Henle.

Par rapport au cordon spermatique, il lui est tout d'abord antérieur, puis il lui devient sus-jacent et finalement postérieur; il possède une grande importance chirurgicale dans la cure des hernies inguinales, car, suturé à l'aide de deux points en U à l'arcade crurale, il permet d'obtenir un plan suffisamment résistant à la poussée abdominale au niveau de la région inguinale.

Le tendon conjoint répond : en avant, à l'aponévrose du grand oblique et plus spécialement au pilier interne et au ligament de Colles qu'il faut sectionner pour l'apercevoir; et en arrière, au pyramidal et au grand droit de l'abdomen, ainsi qu'au fascia transversalis.

RAPPORTS DES MUSCLES LARGES DE L'ABDOMEN

RAPPORTS DES MUSCLES ENTRE EUX. — Les trois muscles larges de l'abdomen se recouvrent, de la superficie vers la profondeur, dans l'ordre suivant : grand oblique, petit oblique et transverse.

Entre le petit oblique et le transverse on trouve une couche très mince de tissu celluleux où cheminent les nerfs *grand* et *petit abdomino-génitaux* et les six derniers nerfs intercostaux, obliques de haut en bas et d'arrière en avant, et à trajet d'autant plus oblique qu'ils sont plus inférieurs.

Le grand oblique est recouvert par une très mince aponévrose (aponévrose de revêtement), bien différente du fascia superficialis, et à laquelle on donne le nom de *fascia de Scarpa*.

La face profonde du transverse est tapissée d'un feuillet aponévrotique appelé *fascia transversalis,* sur lequel nous reviendrons.

En avant et sur la ligne médiane, les trois muscles larges aboutissent par leurs aponévroses d'insertion jusqu'à la ligne blanche où leurs fibres s'entrecroisent avec celles des muscles du côté opposé, en formant un veritable raphé médian *(ligne blanche).*

En arrière, le petit oblique, par son bord postérieur, oblique en bas, en arrière et en dedans, déborde le bord postérieur du grand oblique ; seul le transverse, par son aponévrose d'insertion postérieure, s'étend jusqu'à la colonne vertébrale (voy. : fig. 550).

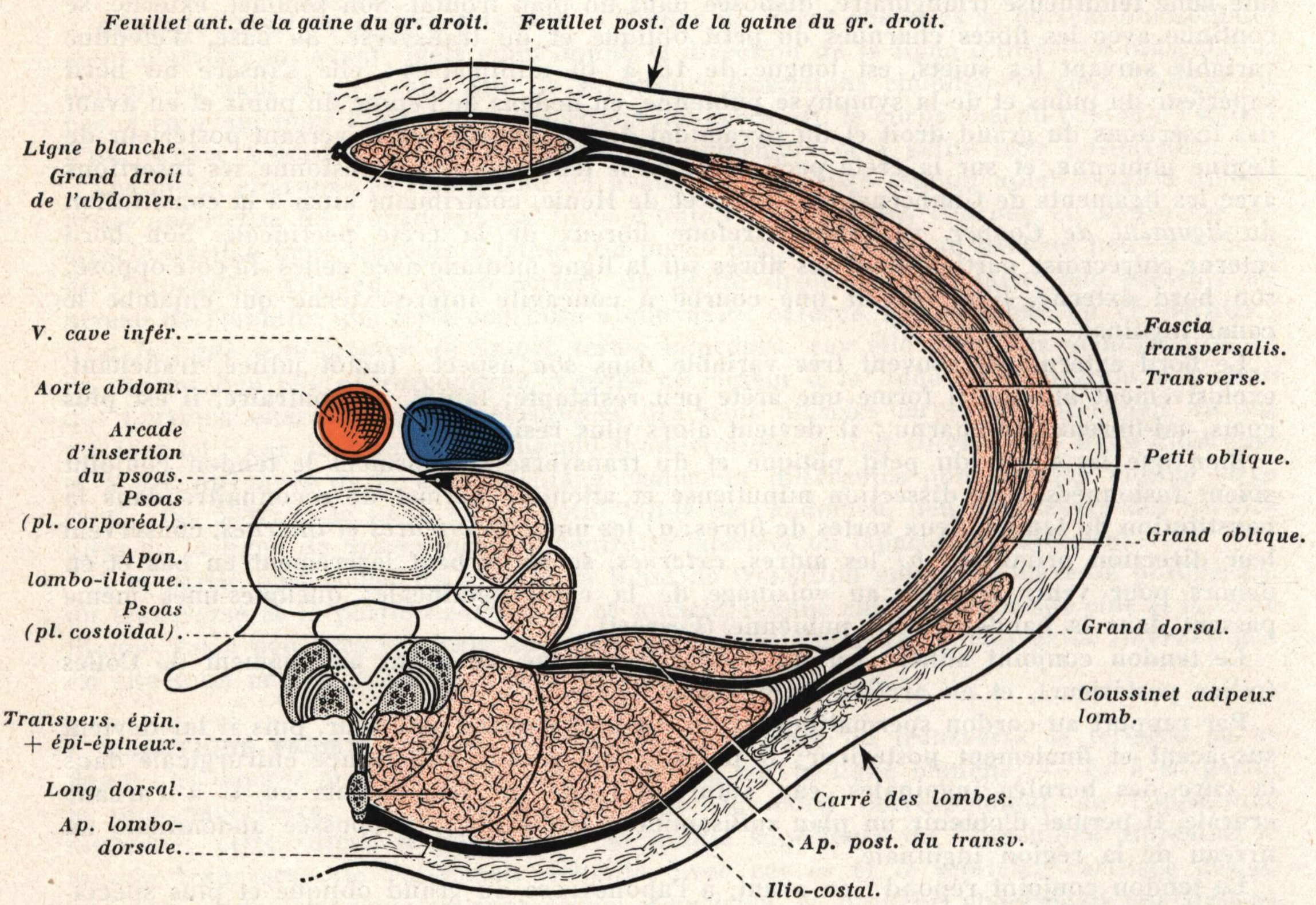

FIG. 550. — *Coupe transversale de la musculature de la paroi abdominale; moitié droite, segment inférieur de la coupe* (demi-schématique).

Les flèches indiquent la situation des charnières aponévrotiques : *a) en arrière,* charnière aponévrotique lombaire; *b) en avant,* charnière aponévrotique de la paroi abdominale antérieure.

RAPPORTS DES MUSCLES AVEC LES ORGANES VOISINS. TRIANGLE DE J. L. PETIT ET QUADRILATÈRE DE GRYNFELTT. — 1° SUPERFICIELLEMENT, ils sont en rapport avec les téguments qui recouvrent le grand oblique, avec le tissu cellulaire sous-cutané et avec les veines et nerfs superficiels, et plus spécialement avec les vaisseaux tégumenteux abdominaux.

2° PROFONDÉMENT, par l'intermédiaire du fascia transversalis, ils entrent en rapport avec le tissu cellulaire sous-péritonéal et avec le péritoine qui détermine les trois fossettes inguinales interne, moyenne et externe; ces fossettes sont formées par le soulèvement péritonéal des vaisseaux épigastriques, du cordon fibreux des artères ombilicales et de l'ouraque.

A la partie inférieure de l'abdomen, et principalement dans la région inguinale et au niveau de l'arcade crurale, la couche de tissu cellulaire sous-péritonéal s'épaissit notablement et constitue l'*espace de Bogros* (voy. : fig. 575 et 576).

Au voisinage de l'anneau inguinal profond, une série d'organes abordent la paroi abdominale pour s'y engager ou pénétrer dans la cavité abdomino-pelvienne; ce sont : *a)* d'une part, les *éléments du cordon spermatique* chez l'homme, qui s'épanouissent au niveau de cet orifice (voy. : *Canal inguinal*), et le *ligament rond* chez la femme; *b)* et d'autre part, les *vaisseaux iliaques externes* qui s'engagent sous l'arcade crurale et l'*artère épigastrique;* cette dernière naissant de l'artère iliaque externe décrit à son origine une courbure à concavité supérieure et externe qui embrasse et regarde la courbe que décrit le canal déférent à son entrée dans l'abdomen, et à ce niveau ce dernier est accompagné par l'artère spermatique.

L'artère épigastrique envoie une forte anastomose à l'obturatrice, si bien que, dans quelques cas, elle paraît naître de cette dernière; ou inversement les deux artères se suppléent mutuellement; cette anastomose est importante à connaître du fait qu'elle peut être sectionnée au cours d'une kélotomie.

Les vaisseaux sont entourés de ganglions lymphatiques, les ganglions iliaques externes ou rétro-cruraux.

Enfin la face profonde de l'aponévrose postérieure du transverse répond au carré des lombes.

Le *bord antérieur* des aponévroses d'insertion répond au grand droit contenu dans sa gaine.

Le *bord postérieur* du grand oblique est partiellement recouvert par le grand dorsal, mais à sa partie inférieure, il s'écarte de ce muscle pour constituer le triangle de J. L. Petit.

Triangle de J. L. Petit. — On désigne sous le nom de *triangle de J. L. Petit* (1), ou de *trigone lombaire (trigonum lumbale),* un espace triangulaire inconstant, à base inférieure et à sommet supérieur, qui occupe la partie la plus inférieure de la région lombaire.

Situé immédiatement au-dessus de la crête iliaque, ce triangle est limité: *a) en bas,* par cette dernière; *b) en avant,* par le bord postérieur du grand oblique; *c)* et *en arrière,* par le bord antéro-externe du grand dorsal; l'aire de ce triangle est formée par le petit oblique (voy. : fig. 551).

Le sommet du triangle est généralement plus rapproché de la crête iliaque que du bord inférieur du thorax.

Les dimensions de ce triangle varient beaucoup suivant les sujets, et cela en raison inverse du développement que prend le faisceau iliaque du grand dorsal; plus l'insertion de ce faisceau est étendue sur la crête iliaque, plus le triangle de J. L. Petit est restreint; parfois même le grand dorsal peut recouvrir la presque totalité du bord postérieur du grand oblique (Aman-Jean), et dans ce cas, le triangle n'existe pour ainsi dire pas; le fascia de Scarpa, qui recouvre la face superficielle du grand oblique, se perd à ce niveau sur le bord externe de l'aponévrose lombo-sacrée; en outre, le triangle de J. L. Petit est en grande partie recouvert par le *coussinet adipeux lombaire de Charpy* (voyez aussi : *Muscle grand dorsal*).

Le triangle constitue un des points faibles de la paroi abdominale, où peuvent apparaître des hernies, dites *hernies lombaires* ou *hernies de J. L. Petit*; mais celles-ci sont exceptionnelles, le plan sous-jacent du petit oblique étant suffisamment résistant pour les éviter.

---

(1) Chirurgien français (1674-1750).

Plus haut, le grand dorsal recouvre également le transverse alors aponévrotique, mais ce dernier est également recouvert en haut par le petit dentelé postérieur et inférieur, et surtout par la masse sacro-lombaire (muscles spinaux).

Le *bord supérieur* répond aux côtes, au diaphragme en dedans, au grand pectoral (faisceau aponévrotique) et au grand dentelé en dehors.

Le *bord inférieur* répond à la crête iliaque; enfin par l'intermédiaire de l'arcade crurale, au psoas-iliaque, au nerf crural, aux vaisseaux fémoraux, au filet crural du génito-crural, au ganglion de Cloquet, à l'infundibulum crural, aux insertions du pectiné et au ligament de Cooper.

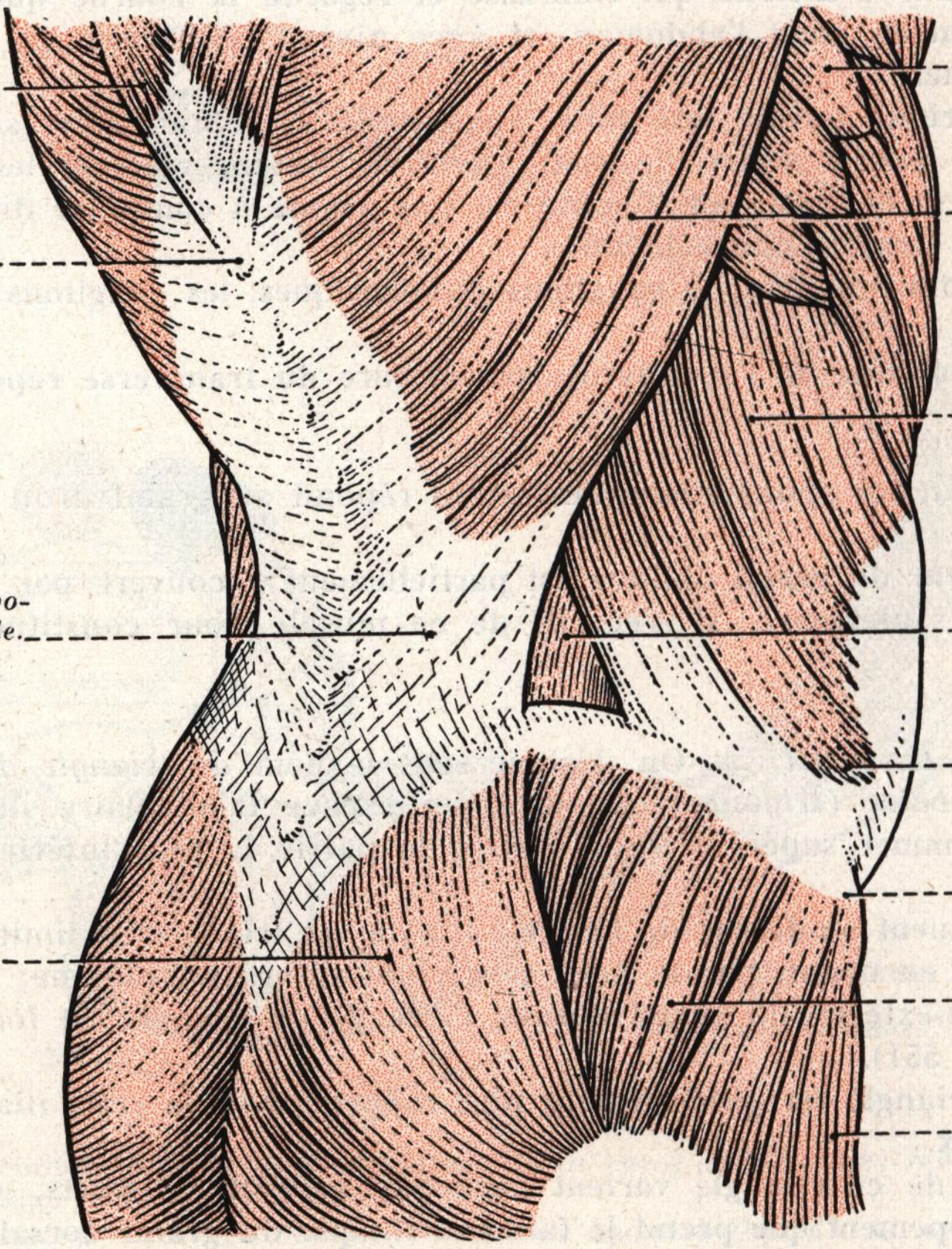

FIG. 551. — *Muscles grand dorsal et grand oblique, aponévrose lombo-dorsale et triangle de J. L. Petit; vue postéro-latérale droite.*

Quadrilatère de Grynfeltt. — On donne le nom de *quadrilatère de Grynfeltt* ou de *tétragone lombaire de Krause* à un espace intermusculaire qui occupe le plan musculo-aponévrotique moyen de la région lombaire.

De forme et d'étendue variables suivant le développement de la musculature et la longueur de la douzième côte, il présente le plus souvent l'aspect d'un losange fortement déformé. Il s'étend en hauteur, du bord inférieur du thorax à la crête iliaque; ce quadrilatère est délimité ainsi : *a) en dedans,* par le bord externe de la masse sacro-lombaire; *b) en dehors,* par le bord postérieur du petit oblique ; *c) en haut* et *en dedans,* par le bord inférieur du muscle petit dentelé postéri ur et inférieur; *d)* et *en haut* et *en dehors,* par la douzième côte et par le bord tranchant du ligament lombo-costal de Henle, qui

déborde quelque peu en dehors la masse commune. En bas, l'angle inférieur du losange confine à la crête iliaque; en haut, son angle supérieur est parfois interrompu par le bord tranchant du ligament lombo-costal de Henle.

Le plancher du quadrilatère est formé par l'aponévrose postérieure du transverse tendue dans le cadre osseux: douzième côte, costoïdes lombaires et crête iliaque (voy. : fig. 552).

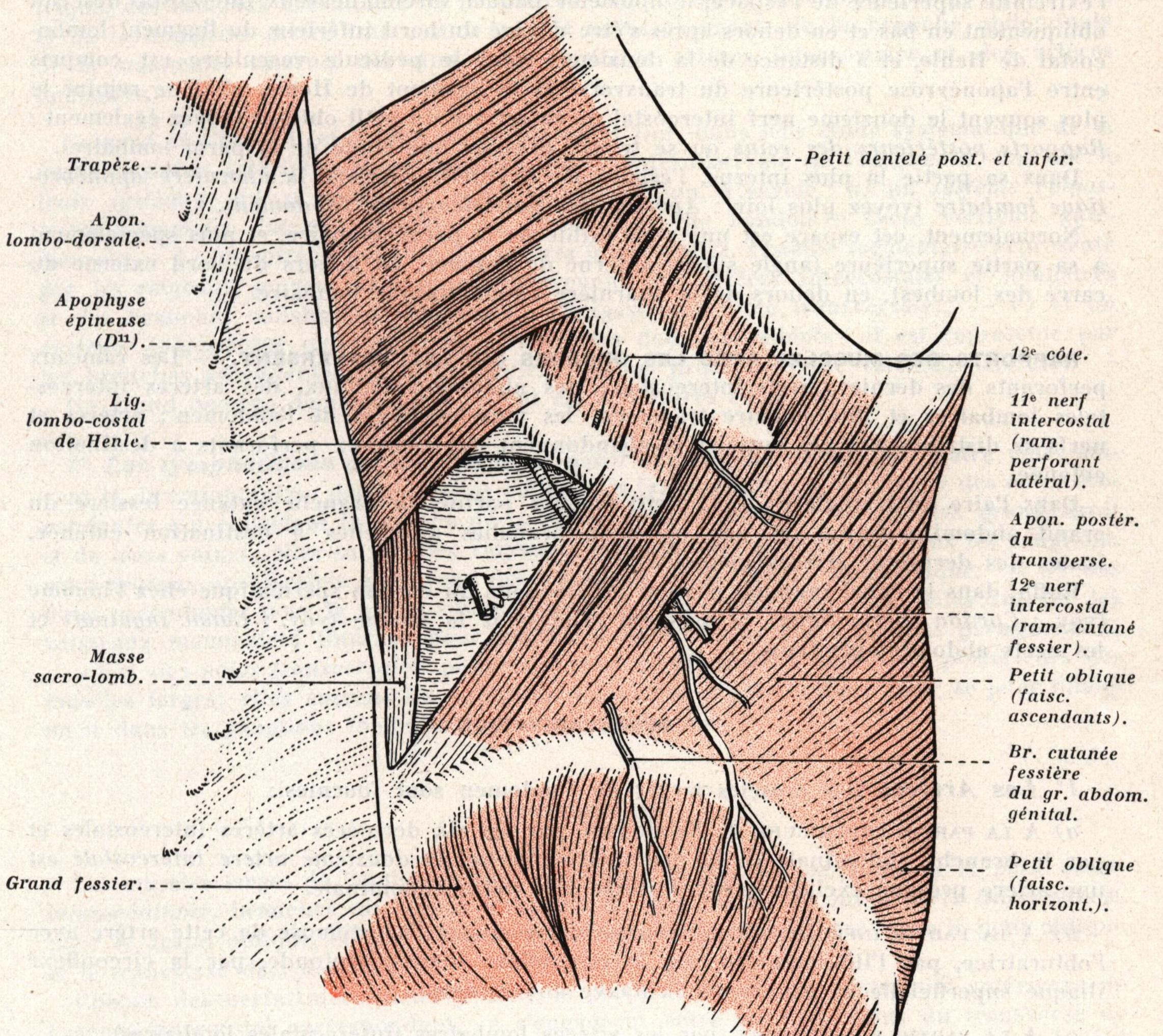

Fig. 552.
Quadrilatère ou espace de Grynfeltt, côté droit.

Par suite de l'épaisseur considérable du bord externe de la masse sacro-lombaire, le bord interne de l'espace est nettement saillant et se place sur un plan plus postérieur que son bord externe; il en va de même du bord inférieur du petit dentelé postéro-inférieur, qui s'applique à la face postérieure de la masse commune; de cette disposition, il résulte que le quadrilatère de Grynfeltt (on devrait dire *espace de Grynfeltt*) présente l'aspect d'un prisme triangulaire à arête supérieure et externe.

En arrière, le quadrilatère de Grynfeltt est recouvert par le grand oblique et par le grand dorsal; parfois même la partie la plus interne du triangle de J. L. Petit recouvre la partie inféro-externe du quadrilatère de Grynfeltt (Aman-Jean).

Dans l'aire de cet espace, l'aponévrose postérieure du transverse est traversée par des vaisseaux et des nerfs, et plus spécialement par des veines issues du coussinet adipeux de Charpy, qui vont se jeter dans les veines lombaires (troisième et quatrième); enfin, à l'extrémité supérieure de l'espace, le douzième paquet vasculo-nerveux intercostal descend obliquement en bas et en dehors après s'être dégagé du bord inférieur du ligament lombo-costal de Henle, et à distance de la douzième côte; le pédicule vasculaire est compris entre l'aponévrose postérieure du transverse et le ligament de Henle, et il ne rejoint le plus souvent le douzième nerf intercostal qu'en arrière du petit oblique (voyez également : *Rapports postérieurs des reins* où se trouve exposée une étude de la paroi lombaire).

Dans sa partie la plus interne, l'espace de Grynfeltt contient la *charnière aponévrotique lombaire* (voyez plus loin : *Aponévroses postérieures de l'abdomen*).

Normalement, cet espace est une zone faible de la paroi lombaire, et plus spécialement à sa partie supérieure (angle supéro-externe de l'espace, en dehors du bord externe du carré des lombes), en dehors de la charnière aponévrotique lombaire.

RAPPORTS DES MUSCLES AVEC LES ORGANES QUI LES TRAVERSENT. — Les rameaux perforants des derniers nerfs intercostaux, des abdomino-génitaux, des artères intercostales lombaires et ilio-lombaire traversent les muscles larges de l'abdomen ; artères et nerfs se distribuent à ces muscles et abandonnent des rameaux perforants à destination cutanée.

Dans l'aire du triangle de J. L. Petit passent parfois la branche cutanée fessière du grand abdomino-génital, et une ou deux branches artérielles à destination cutanée, issues des dernières artères lombaires.

Enfin, dans le canal inguinal passent les éléments du cordon spermatique chez l'homme (voy. : *Cordon spermatique*), le ligament rond chez la femme (voy. : *Canal inguinal*) et les nerfs abdomino-génitaux.

VASCULARISATION

1° ***Les Artères*** des muscles larges de l'abdomen sont fournies :

a) A LA PARTIE SUPÉRIEURE de l'abdomen, par les six dernières artères intercostales et par la branche abdominale de la mammaire interne; la *douzième artère intercostale* est une artère presque exclusivement destinée à la paroi abdominale.

b) A LA PARTIE INFÉRIEURE, par l'épigastrique et par l'anastomose de cette artère avec l'obturatrice, par l'ilio-lombaire, par la circonflexe iliaque profonde, par la circonflexe iliaque superficielle et par la sous-cutanée abdominale.

c) A LA PARTIE POSTÉRIEURE, par les artères lombaires (intercostales lombaires).

1. Le *grand oblique* est très richement vascularisé. Il reçoit ses artères : *a)* principalement, des *quatre dernières intercostales* et des *artères lombaires*; les rameaux issus de ces artères abordent le muscle par sa face profonde, et chaque artère possède un territoire qui lui est propre; — *b)* et accessoirement, des circonflexes iliaques profonde et superficielle, et de la sous-cutanée abdominale (pour le fascia de Scarpa).

Souvent l'on trouve, à un pouce en dedans et au-dessus de l'épine iliaque antérieure et supérieure, un rameau perforant volumineux, issu de la *circonflexe iliaque profonde*; ce rameau, que l'on sectionne fréquemment dans l'appendicectomie quand on prolonge l'incision de l'aponévrose du grand oblique vers le corps charnu, a été désigné sous le nom d'*artère de l'appendicectomie* (Salmon et Dor).

2. Le *petit oblique* est irrigué : *a)* principalement, par des branches collatérales externes de l'épigastrique et de la mammaire interne (branche abdominale); dès leur sortie de la gaine du grand droit, ces branches sont satellites des nerfs intercostaux; — *b)* et accessoirement, par les dernières artères intercostales et par la circonflexe iliaque profonde.

3. Le *transverse de l'abdomen* est moins richement vascularisé que les deux muscles précédents. Ses artères viennent : *a)* principalement, des branches externes de l'épigastrique, des rameaux ascendants de la branche iliaque de la circonflexe iliaque profonde, et de la douzième artère intercostale ; *b)* et accessoirement, de la branche abdominale de la mammaire interne, des cinq avant-dernières artères intercostales et des artères lombaires.

Goinard et Curtillet, et à leur suite Salmon et Dor, dans leur étude systématique de la vascularisation artérielle de ces muscles (paroi antéro-latérale de l'abdomen), ont décrit *trois systèmes* qui se partagent cette vascularisation, à savoir : *a)* un *système épigastrique-mammaire interne,* satellite du grand droit de l'abdomen (voie verticale antérieure); — *b)* un *système satellite des artères intercostales,* système segmentaire représenté par les rameaux souvent anastomosés provenant des artères intercostales et lombaires et des branches collatérales externes de l'épigastrique (voie transversale); — *c)* et un *système épigastrique externe,* compris entre les deux précédents : il est représenté par les branches ascendantes de la circonflexe iliaque profonde (voie verticale latérale).

Un grand nombre d'anastomoses relient ces territoires entre eux.

2° ***Les lymphatiques*** des muscles de la paroi abdominale présentent quatre voies suivant la direction suivie par les troncs collecteurs lymphatiques; à savoir: *a)* des *voies descendantes* qui collectent la lymphe de la partie sous-ombilicale des muscles grand droit et de leurs gaines; elles suivent les vaisseaux épigastriques et se jettent dans les ganglions rétro-cruraux après relais au niveau des ganglions de la chaîne épigastrique; — *b)* des *voies ascendantes* pour la partie sus-ombilicale de ces mêmes muscles; elles suivent les vaisseaux mammaires internes pour aboutir dans le thorax aux ganglions parasternaux; — *c)* et des *voies transversales,* principalement tributaires des deux tiers postérieurs des muscles larges; elles suivent les vaisseaux lombaires et intercostaux pour se jeter finalement dans les ganglions lombo-aortiques et intercostaux.

INNERVATION

Les muscles larges de l'abdomen sont innervés : *a)* par les *nerfs grand* et *petit abdomino-génitaux,* branches du plexus lombaire; *b)* par les *six derniers nerfs intercostaux,* pour le grand oblique, et par les *quatre derniers nerfs intercostaux,* pour le petit oblique et le transverse de l'abdomen.

Chacun des nerfs intercostaux pénètre la paroi au niveau de l'extrémité antérieure de l'espace intercostal correspondant, en s'engageant entre les digitations du transverse de l'abdomen (voy. : fig. 511); dans l'épaisseur de la paroi abdominale, le nerf intercostal se place entre le transverse et le petit oblique; les filets destinés au grand et au petit oblique l'abordent par la face profonde; ceux qui sont destinés au transverse l'abordent par sa face superficielle.

Les filets qui abordent les muscles larges de l'abdomen sont nombreux, et ils forment un véritable plexus en s'anastomosant entre eux, ainsi qu'avec ceux du grand abdomino-génital.

Les *nerfs du grand oblique* s'épanouissent en éventail, et l'axe de l'éventail suit un certain temps la direction du nerf intercostal; il en résulte que la direction des nerfs supérieurs coïncide avec la direction des fibres musculaires; mais, plus on descend, plus la

direction des nerfs s'écarte de celle des faisceaux musculaires, et bientôt il y a croisement presque à angle droit. Il s'ensuit que dans la région antéro-supérieure du muscle une incision parallèle aux fibres musculaires n'intéresse que de petits filets nerveux, alors que, dans la partie postéro-inférieure, elle intéresse des troncs plus gros (Drüner).

ACTION DES MUSCLES DE L'ABDOMEN

Dans son ensemble, la paroi abdominale représente une véritable sangle musculo-aponévrotique dont le rôle essentiel est un *rôle de soutien* de la cavité abdominale, rôle qu'elle doit à la tonicité et à la contraction de ses muscles.

Les trois muscles larges, doublés du grand droit en avant et du grand dorsal en arrière, forment en effet une sangle très solide malgré sa faible épaisseur; cette solidité est facile à concevoir par la disposition des fibres charnues de ces muscles qui rappelle celle des brins dans une chaise cannée : le grand oblique agit par ses fibres dirigées de haut en bas et d'arrière en avant; le petit oblique agit en sens inverse, c'est-à-dire de bas en haut et d'avant en arrière; le transverse, avec ses fibres dirigées transversalement, agit dans le sens horizontal; enfin, la disposition verticale des fibres du grand droit de l'abdomen avec ses insertions fibreuses interfasciculaires contribue pour une large part à la solidité de la sangle abdominale; malgré tout, il existe dans la paroi abdominale, comme nous le verrons, de nombreux *points faibles* qui sont : le canal inguinal, la ligne blanche, la ligne de Spigel, le triangle de J. L. Petit, et le quadrilatère de Grynfeltt.

*a) **Action isolée de chaque muscle.*** — 1° **Grand oblique.** — Prenant son point fixe sur le bassin, il abaisse les côtes lorsque la colonne vertébrale est préalablement plus ou moins immobilisée par l'action des muscles spinaux; par contre, si la colonne vertébrale devient mobile, en même temps qu'il abaisse le thorax, il lui imprime un mouvement de torsion qui le déplace du côté opposé à la contraction.

L'action simultanée des deux muscles entraîne l'abaissement des côtes et la flexion du tronc en avant.

Prenant son point fixe sur le thorax, il soulève le bassin et réduit les dimensions de la cavité abdominale.

2° **Petit oblique.** — Le petit oblique possède une action semblable à celle du grand oblique; prenant son point fixe sur le bassin, il abaisse les côtes, incline le thorax en avant et fléchit la colonne vertébrale; il imprime en même temps au thorax un mouvement de rotation qui le porte du côté de la contraction, et par cette dernière action, il devient donc antagoniste du grand oblique du même côté.

Lorsqu'il prend son point fixe sur le thorax, il agit comme le grand oblique en élevant le bassin.

3° **Transverse de l'abdomen.** — Par ses faisceaux costaux, le transverse de l'abdomen agit sur le thorax qu'il rétrécit, mais son principal rôle est d'agir sur la cavité abdominale; la contraction simultanée des deux muscles transverses comprime les viscères abdominaux contre la colonne vertébrale, augmentant ainsi la pression intra-abdominale.

4° **Grand droit de l'abdomen.** — Prenant son point fixe sur le bassin, le grand droit de l'abdomen abaisse les côtes et fléchit le thorax en avant; inversement, prenant son point fixe sur les côtes, il élève le pubis et fléchit le bassin sur le thorax (cette action ne se manifeste que dans le décubitus dorsal et latéral); sa contraction, redressant la courbure de l'abdomen, comprime les viscères abdominaux contre la colonne vertébrale; c'est la contraction des grands droits qui participe pour la plus grande part à la défense de la paroi dans les péritonites.

*b) **Action d'ensemble des muscles de l'abdomen.*** — Indépendamment de leur action sur le squelette, où les muscles de l'abdomen sont avant tout *fléchisseurs du tronc*, par leur contraction et leur tonicité, ils contribuent au maintien de l'*équilibre du bassin* et de l'*ensellure lombaire*; ils sont donc antagonistes des muscles spinaux; si leur tonicité se relâche, le ventre devient fortement convexe et pointe en avant, en même temps que l'ensellure lombaire s'accentue; souvent aussi leur déficience amène un relâchement de la paroi qui se traduit chez certains sujets, dans l'étage sous-ombilical de l'abdomen par deux voussures latérales à grand axe oblique en bas et en dedans (ventre à double ou à triple saillie); enfin, à un degré plus avancé, le ventre des ptosiques est non seulement relâché, mais bombé et tombant.

Ils maintiennent la *pression abdominale* par leur tonicité en réduisant par leur contraction simultanée les diamètres verticaux, antéro-postérieurs et transverses de la cavité abdominale; ils augmentent cette pression, et de ce fait ils jouent un rôle important dans tous les efforts et plus spécialement au cours de la défécation, de la miction, de l'expiration forcée, des vomissements, de la toux et dans l'accouchement.

Leur contraction et leur tonicité sont telles que la tension abdominale et le fonctionnement des organes digestifs ne sont pas gênés; la gêne n'apparaît qu'à partir du moment où la tension intra-abdominale devient excessive par la tonicité des muscles, et c'est là d'ailleurs une des causes des sensations de plénitude et de distension dont se plaignent certains sujets à musculature insuffisante (Grégoire) à la suite de repas copieux, d'occlusion intestinale ou d'aérophagie.

Par leur action sur le thorax, ils sont en outre *expirateurs* : les deux obliques, en abaissant les côtes; le transverse, en réduisant les diamètres de l'orifice inférieur du thorax. A cette action s'ajoute l'augmentation de la pression abdominale que produit leur contraction, cette pression se transmettant au diaphragme de bas en haut par l'intermédiaire des viscères abdominaux.

APONÉVROSES DE L'ABDOMEN

(POINTS FAIBLES DE LA PAROI)

Au niveau de la paroi abdominale, les aponévroses d'enveloppe des muscles larges sont réduites à de simples toiles celluleuses sans importance, hormis le *fascia de Scarpa*, qui revêt extérieurement le grand oblique; aussi le terme d'*aponévroses de l'abdomen* doit-il être réservé uniquement aux *aponévroses d'insertion*, c'est-à-dire aux tendons aplatis des muscles larges de l'abdomen. Nous décrirons successivement les *aponévroses postérieures* et les *aponévroses antérieures* de l'abdomen, et nous réserverons un chapitre spécial au *fascia transversalis* qui double profondément le transverse de l'abdomen.

A. — APONÉVROSES POSTÉRIEURES DE L'ABDOMEN

Dans la région lombaire, les *aponévroses postérieures de l'abdomen* comprennent : *a)* l'aponévrose lombo-sacrée ou aponévrose d'insertion du grand dorsal; *b)* l'aponévrose dite postérieure du petit oblique; *c)* l'aponévrose d'insertion du petit dentelé postérieur et inférieur; *d)* et l'aponévrose postérieure du transverse, cette dernière étant la plus importante de toutes.

Les connexions de ces différentes aponévroses entre elles ont été diversement interprétées suivant les auteurs, et pour bien comprendre leur disposition, il faut les envisager sur des coupes transversales de la région lombaire (voy. : fig. 553 à 556).

CONCEPTION ANCIENNE. — Cette conception est fondée sur une *trifurcation* de l'aponévrose postérieure du transverse; cette aponévrose se diviserait un peu en dehors du bord externe du carré des lombes en trois feuillets aponévrotiques qui sont : *a)* un feuillet antérieur, qui tapisse en avant le carré des lombes (aponévrose du carré des lombes) pour s'insérer à la partie moyenne de la face antérieure des cinq costoïdes lombaires; *b)* un feuillet moyen ou principal *(septum intermusculaire)*, qui va se fixer sur les sommets des apophyses transverses des vertèbres lombaires; *c)* et un feuillet postérieur, qui revêt la face postérieure de la masse sacro-lombaire, pour se fixer sur le sommet des apophyses épineuses des vertèbres lombaires; l'aponévrose du grand dorsal et l'aponévrose postérieure du petit oblique, venant s'insérer et se fusionner au feuillet postérieur, renforcent ce dernier qui devient ainsi, à la fois l'aponévrose de revêtement de la masse commune et l'aponévrose lombo-sacrée (voy. : fig. 553 *A*).

CONCEPTION CLASSIQUE (Charpy). — En considérant les quatre muscles larges qui constituent au niveau de la région lombaire la paroi abdominale postérieure, on constate qu'envisagés par rapport à leurs insertions sur le squelette : *a)* deux de ces muscles, le grand et le petit oblique, sont à insertion iliaque et non aponévrotique (exception faite toutefois de la mince et étroite aponévrose postérieure du petit oblique, qui répond au

faisceau issu du douzième arc costal); *b)* et que les deux autres (grand dorsal et transverse) sont des muscles à insertion vertébrale et exclusivement aponévrotique, c'est-à-dire se fixant au rachis lombaire par l'intermédiaire d'une aponévrose d'insertion.

Le grand dorsal, muscle épineux, se fixe aux apophyses épineuses; le transverse, muscle transversaire, se fixe aux apophyses transverses des vertèbres lombaires; les deux muscles carré des lombes et masse commune sont donc séparés l'un de l'autre par l'aponévrose postérieure du transverse; en avant du carré des lombes, l'aponévrose de revêtement de ce

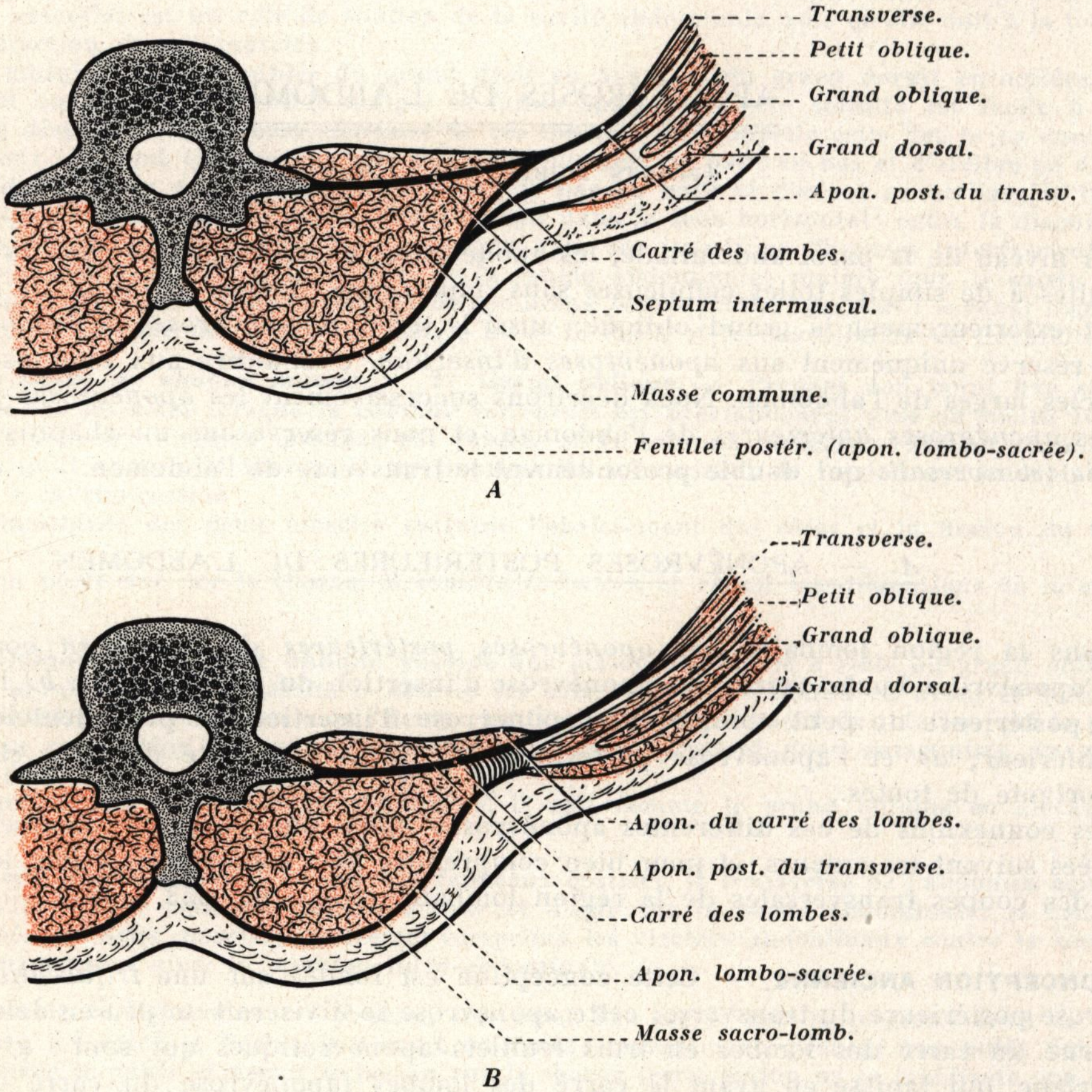

FIG. 553. — *Les aponévroses postérieures de l'abdomen vues sur une coupe transversale de la musculature de la paroi lombaire.* *A.* Conception ancienne. — *B.* Conception classique (CHARPY).

muscle devient un feuillet autonome soudé à l'aponévrose du transverse, contre le bord externe du carré lombaire; en arrière, l'aponévrose lombo-sacrée est représentée par le tendon d'insertion du grand dorsal; enfin, au niveau du sillon lombaire latéral, l'aponévrose postérieure du transverse et l'aponévrose du grand dorsal sont soudées entre elles, ainsi qu'au bord postérieur du petit oblique, par des tractus fibreux, de telle sorte qu'il existe pour chacun des muscles carré lombaire et masse commune une loge musculaire distincte (voy. : fig. 553 *B*).

A notre avis, la disposition des aponévroses postérieures de l'abdomen est quelque peu différente, et nos dissections et interventions chirurgicales sur la région lombaire nous

obligent à les envisager autrement; et à ce sujet nous renvoyons le lecteur aux figures de cet ouvrage qui représentent des coupes schématiquement étagées de la région lombaire (voy. : fig. 554 à 557).

Tout d'abord un fait reste acquis, c'est l'autonomie absolue de l'aponévrose postérieure du transverse, qui ne se dédouble et ne se trifurque pas, car elle s'insère uniquement sur le sommet des apophyses transverses des vertèbres lombaires, le transverse de l'abdomen restant, ainsi que Charpy l'a bien montré, un muscle exclusivement transversaire; d'autre part, l'aponévrose du carré des lombes n'est qu'une simple aponévrose de revêtement, disposée sur la face antérieure de ce muscle.

Le grand dorsal, muscle le plus superficiel de la région, représenté par son aponévrose d'insertion (aponévrose lombo-sacrée), forme l'aponévrose de revêtement des muscles des gouttières vertébrales; mais, dans la partie supéro-interne de la région lombaire, l'aponévrose lombo-sacrée est séparée des muscles spinaux par l'aponévrose d'insertion du muscle petit dentelé postéro-inférieur (voy. : fig. 555, 556 et 557), et celle-ci adhère à la face profonde de l'aponévrose lombo-sacrée.

Seul, le faisceau le plus postérieur du petit oblique est aponévrotique dans sa partie inférieure; c'est toutefois à cette portion étroite du muscle que certains auteurs réservent la dénomination, impropre du reste, d'*aponévrose postérieure du petit oblique* (voy.: *Muscle petit oblique*) (voy. : fig. 552); cette lame fibreuse est également intimement unie à la face profonde de l'aponévrose lombo-sacrée; par contre, dans la partie supérieure de la région lombaire, le bord postérieur charnu du petit oblique reste indépendant : c'est un *bord libre*, ne présentant aucune connexion avec l'aponévrose lombo-sacrée, ni avec l'aponévrose postérieure du transverse.

Au niveau du bord externe des muscles spinaux, une bande verticale de tractus fibreux unit entre elles l'aponévrose lombo-sacrée et l'aponévrose postérieure du transverse, dans la partie la plus interne de l'aire du quadrilatère de Grynfeltt, et c'est l'union de ces deux aponévroses qui détermine à ce niveau, d'une part, la *charnière aponévrotique lombaire*, et d'autre part superficiellement, la formation de la gouttière qui correspond au sillon lombaire latéral; la loge des muscles spinaux est ainsi fermée en dehors par ces adhérences, comme elle est fermée plus haut par les insertions du petit dentelé postérieur et inférieur sur le thorax (voy. : fig. 556).

Dans la partie inférieure de la région lombaire, immédiatement au dessus de la crête iliaque, la loge des muscles spinaux est ouverte en dehors et communique avec l'interstice musculaire compris entre le transverse et le petit oblique (voy : fig. 552); c'est cet interstice qu'utilisent les nerfs abdomino-génitaux pour gagner la paroi latérale de l'abdomen.

Aponévrose postérieure du transverse.

Le transverse de l'abdomen est le seul parmi les muscles larges de la paroi abdominale qui soit exclusivement aponévrotique en arrière. Son tendon d'insertion, en se fixant sur le sommet des apophyses costiformes des cinq vertèbres lombaires, sur l'apophyse transverse de la douzième dorsale (processus costiforme) et sur la douzième côte forme l'*aponévrose postérieure du transverse*; elle représente les insertions des faisceaux moyens du muscle. Cette aponévrose est une lame fibreuse, quadrilatère, très blanche mais mate, non resplendissante sur le cadavre; disposée dans un plan frontal, elle est interposée entre le carré des lombes en avant et les muscles spinaux en arrière; elle s'étend en hauteur tout au long de la colonne lombaire, et en largeur depuis le sommet des costoïdes lombaires jusqu'à la verticale qui passe par le sommet de la douzième côte (type long). Son épaisseur est de deux millimètres en moyenne.

Son bord externe, presque vertical, est légèrement incurvé à convexité interne; il est situé un peu en dehors des muscles spinaux; son bord interne se fixe au sommet des costoïdes lombaires, par l'intermédiaire de trousseaux fibreux horizontaux.

Elle est constituée par des fibres tendineuses horizontales.

Au cours des interventions chirurgicales sur la région lombaire, on peut constater le bel aspect blanchâtre et luisant qu'elle possède sur le vivant; elle est flaccide et mobile avec la respiration.

Faisceaux de renforcement du transverse. Ligament lombo-costal de Henle. — Dans ses deux tiers inférieurs, l'aponévrose postérieure du transverse est relativement

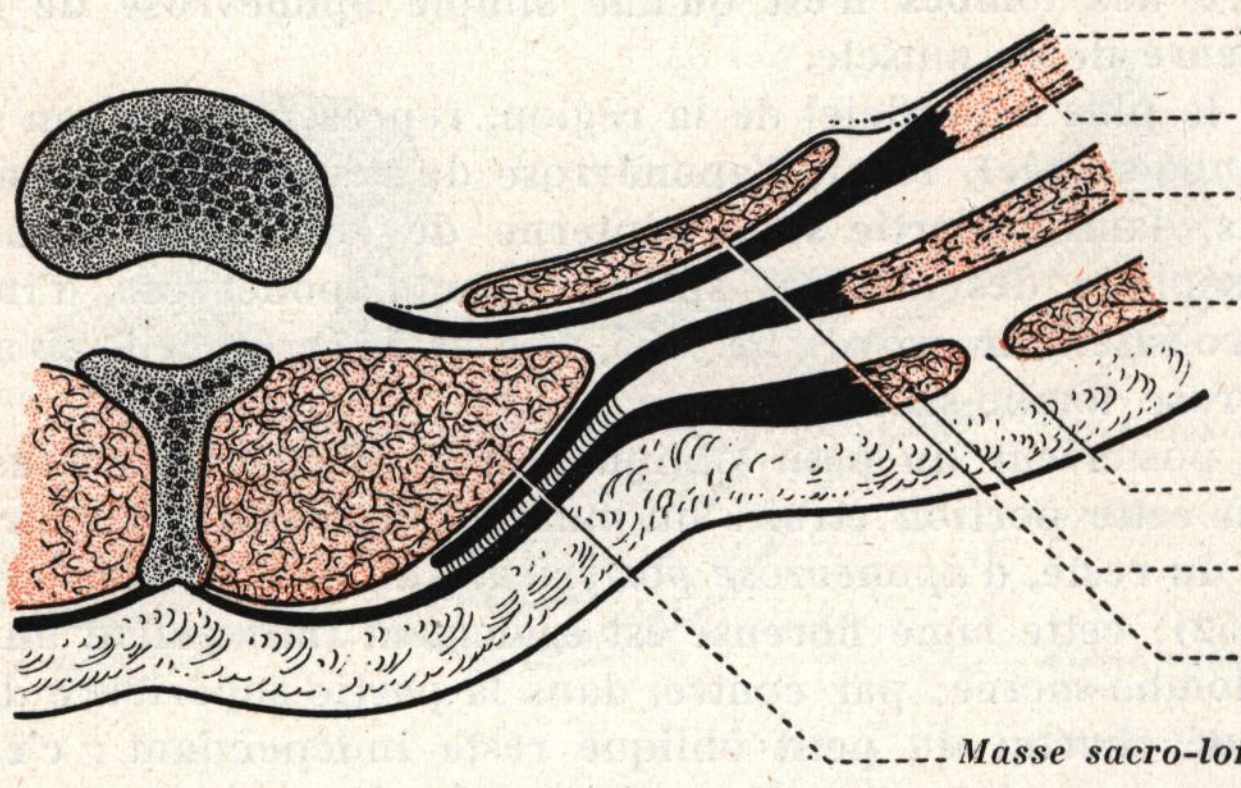

FIG. 554. — *Aponévroses postérieures* (en noir) *de l'abdomen, sur une coupe transversale de la paroi lombaire passant par le bord supérieur de la crête iliaque; côté droit, segment inférieur de la coupe* (demi-schématique). — Les muscles sont représentés écartés les uns des autres.

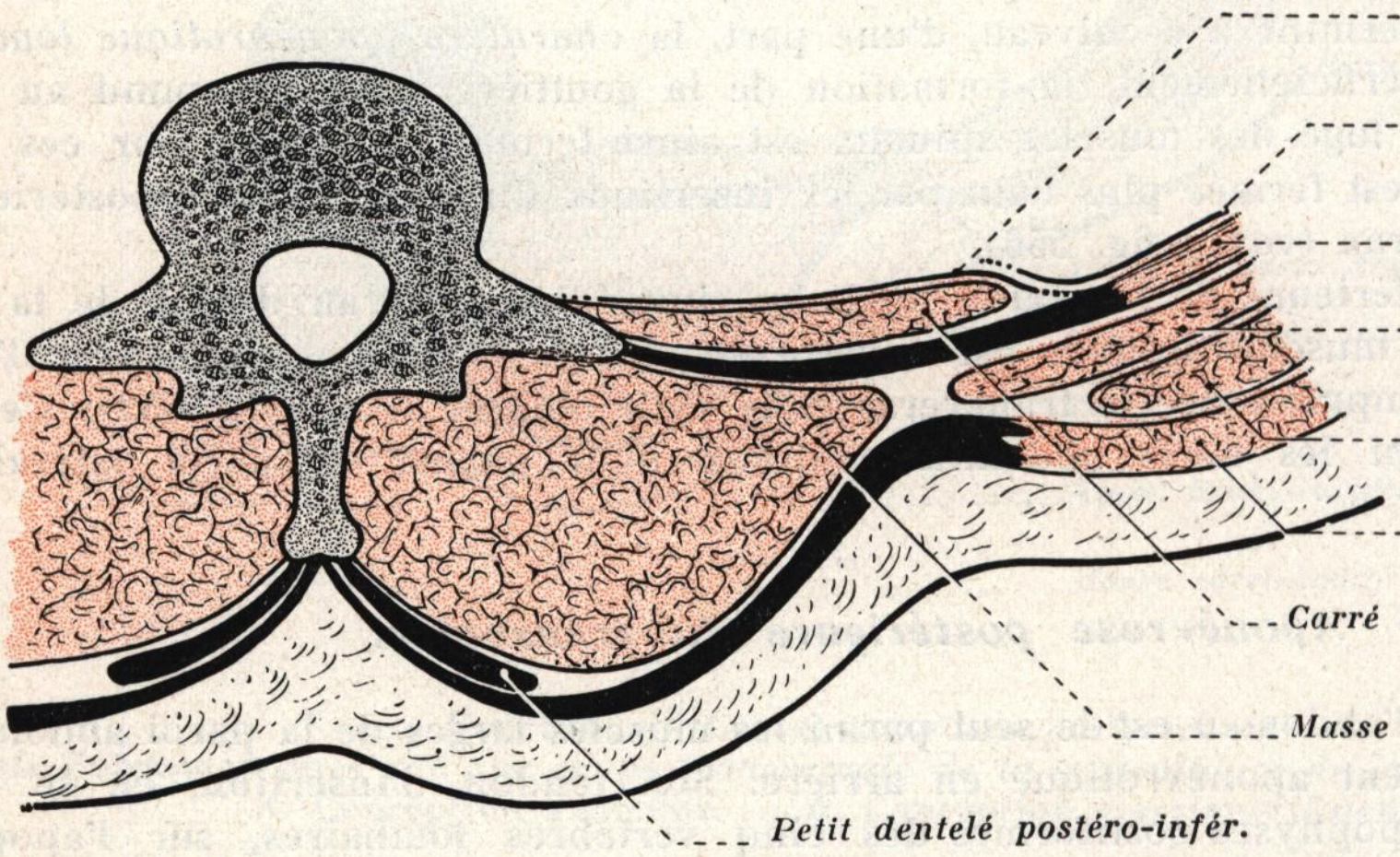

FIG. 555. — *Coupe transversale de la paroi lombaire passant par la face supérieure de la troisième vertèbre lombaire; côté droit, segment inférieur de la coupe* (demi-schématique). — Les aponévroses sont figurées en noir.

mince et peu résistante, mais dans son tiers supérieur elle est épaisse, solide et résistante, car elle est renforcée sur sa face postérieure par un ligament, appelé *ligament lombo-costal de Henle.*

Ce ligament occupe la partie supérieure du plan du transverse dans l'angle costo-vertébral. D'aspect nacré, en forme d'éventail, il naît du sommet des apophyses transverses des deux premières vertèbres lombaires, pour se terminer sur la face externe et le bord

inférieur de la moitié distale de la douzième côte, se prolongeant même parfois jusqu'à la onzième côte, lorsque la douzième côte est du type court.

On peut le considérer comme constitué de deux faisceaux triangulaires à base costale;

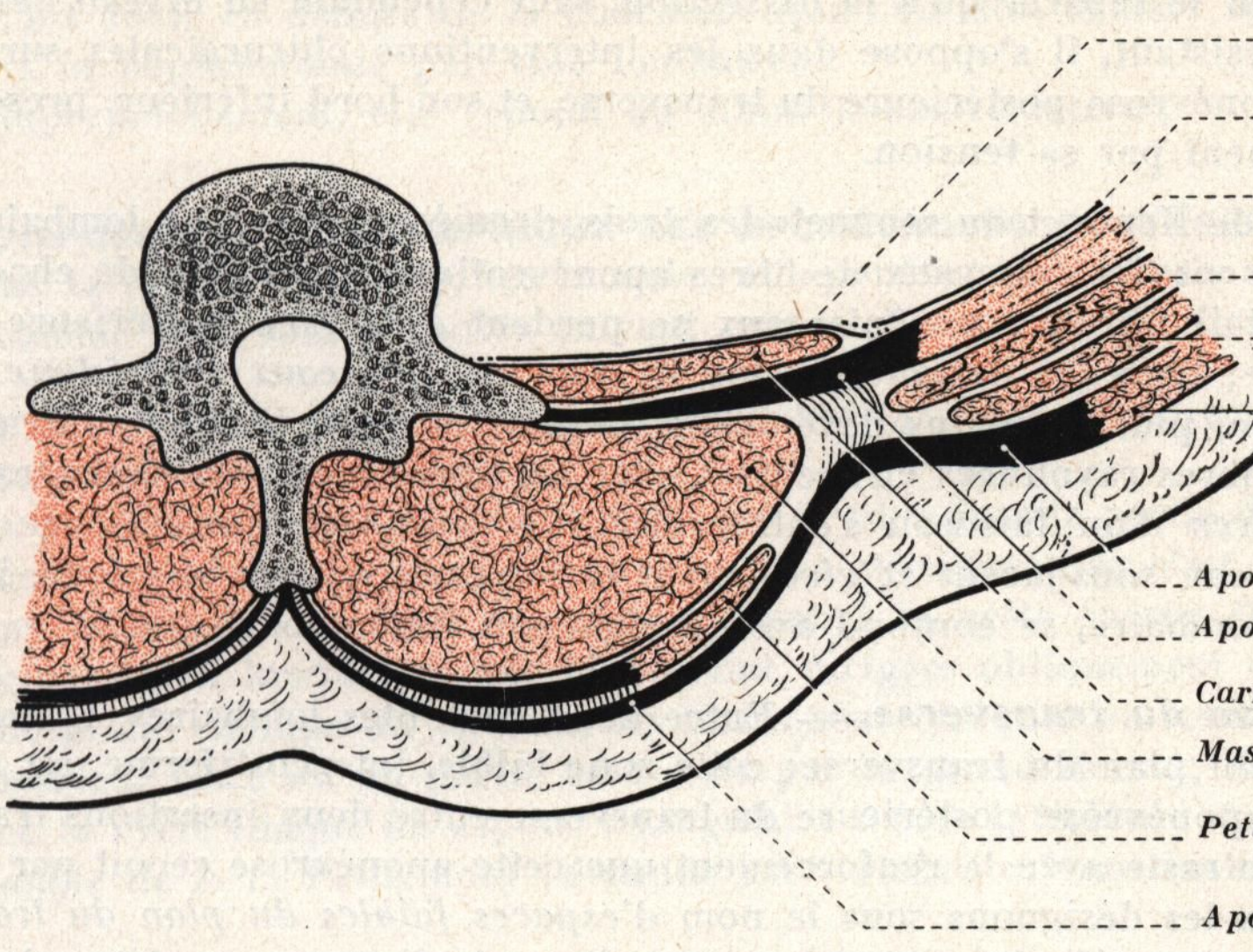

FIG. 556. — *Coupe transversale de la paroi lombaire passant par la face supérieure de la deuxième vertèbre lombaire; côté droit, segment inférieur de la coupe* (à noter la charnière aponévrotique lombaire). — Les aponévroses sont représentées en noir.

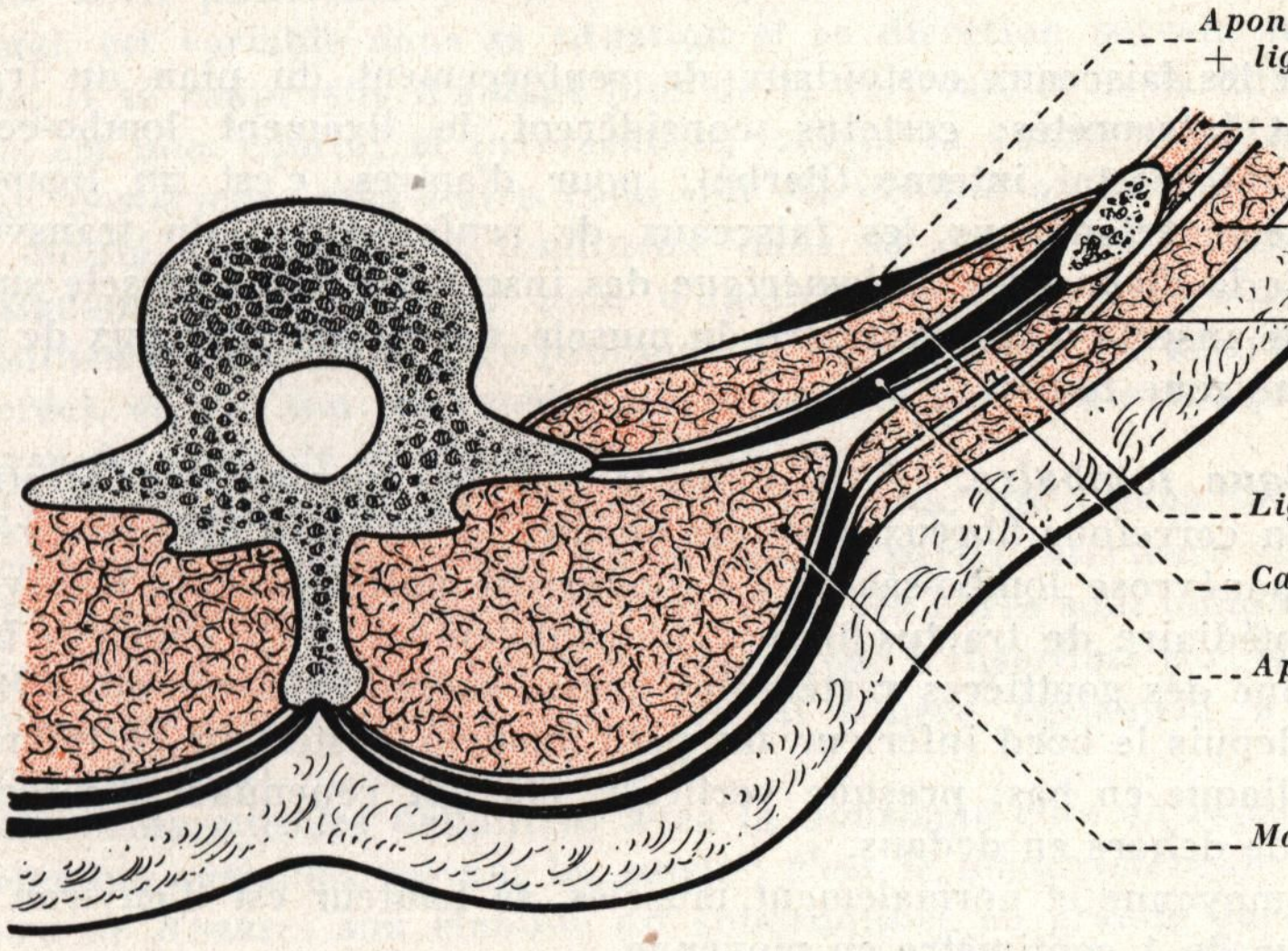

FIG. 557. — *Coupe transversale de la paroi lombaire passant au niveau de la face supérieure de la première vertèbre lombaire.* — Les aponévroses postérieures des muscles de l'abdomen et leurs renforcements sont figurés en noir.

l'un, supérieur, s'étend de l'apophyse costiforme de la première vertèbre lombaire à la douzième côte, l'autre, inférieur, plus développé que le précédent, s'étend de l'apophyse costiforme de la deuxième vertèbre lombaire à la douzième et parfois à la onzième côte; le faisceau inférieur masque en grande partie le faisceau supérieur.

Son bord inférieur, arciforme, concave en bas, est tendu à la manière d'une arcade entre la deuxième costoïde lombaire et la douzième côte; il apparaît dans l'angle supérieur du quadrilatère de Grynfeltt; il adhère intimement à la face postérieure de l'aponévrose du transverse, dont on ne peut le séparer qu'à la dissection, sauf cependant au niveau de ses insertions costales; très résistant, il s'oppose dans les interventions chirurgicales sur le rein à la flaccidité de l'aponévrose postérieure du transverse, et son bord inférieur, presque tranchant, se repère aisément par sa tension.

Au-dessous du ligament de Henle et du sommet des trois dernières costoïdes lombaires, se détachent transversalement des faisceaux de fibres aponévrotiques, irradiant de chaque costoïde en forme d'éventail fibreux; ces faisceaux se perdent à la face postérieure de l'aponévrose du transverse; nous les désignons sous le nom de *faisceaux costoïdaux de renforcement du transverse*; plus ou moins développés suivant les sujets ils font contraste, par la direction de leurs fibres rayonnées en éventail, avec les fibres horizontales du transverse; les fibres supérieures d'un faisceau s'entrecroisent à leur terminaison avec les fibres inférieures du faisceau sous-jacent et *vice versa*; le faisceau le plus inférieur, issu de la cinquième costoïde lombaire, se confond avec le ligament ilio-lombaire.

Espaces faibles du plan du transverse. — Entre deux costoïdes lombaires, il existe une véritable déhiscence du plan du transverse; cette zone faible, intercostiforme, est due à l'extrême minceur de l'aponévrose postérieure du transverse entre deux insertions transversaires, minceur qui contraste avec le renforcement que cette aponévrose reçoit par ses faisceaux costoïdaux; nous les désignons sous le nom d'*espaces faibles du plan du transverse*. Chacun de ces espaces est limité : en dehors, par l'arcade fibreuse que déterminent deux faisceaux costoïdaux de renforcement voisins, et en dedans, par le bord externe du muscle intertransversaire externe des lombes; ajoutons toutefois que ces espaces faibles sont fortement matelassés en arrière par l'épaisse masse charnue des gouttières vertébrales (muscles spinaux).

Le ligament de Henle et les faisceaux costoïdaux de renforcement du plan du transverse ont été diversement interprétés; certains considèrent le ligament lombo-costal comme l'équivalent d'un intercostal interne (Barbé); pour d'autres, c'est un ligament costo-transversaire postérieur; selon nous, les faisceaux de renforcement du transverse représentent les vestiges de la *disposition métamérique* des insertions de ce muscle sur le rachis lombaire, où chaque insertion transversaire du muscle, unie à ses faisceaux de renforcement, alterne avec une zone faible.

Charnière aponévrotique lombaire. — On donne le nom de *charnière aponévrotique lombaire* (Aman-Jean) à un carrefour fibreux, presque linéaire, de la paroi lombaire, résultant de l'amarrage de l'aponévrose lombo-sacrée à l'aponévrose postérieure du transverse de l'abdomen, par l'intermédiaire de tractus fibreux. Immédiatement située contre le bord externe de la masse charnue des gouttières vertébrales (masse sacro-lombaire), elle s'étend parallèlement à ce bord, depuis le bord inférieur du petit dentelé postérieur et inférieur en haut jusqu'à la crête iliaque en bas; presque verticale, elle est cependant légèrement oblique de haut en bas et de dehors en dedans.

Sur des sujets de taille moyenne et normalement musclés, sa hauteur est d'environ 7 à 8 centimètres, et sa largeur de 1 centimètre en moyenne.

Sur des coupes horizontales de la paroi lombaire, elle apparaît sous l'aspect d'une bande aponévrotique épaisse qui ferme en dehors la loge des muscles spinaux; elle est située à la partie la plus interne du quadrilatère de Grynfeltt (voy. : fig. 556).

En dehors de la charnière se place l'espace prismatique presque virtuel qui correspond à *l'espace de Grynfeltt*; enfin c'est dans l'aire du quadrilatère que des vaisseaux et des nerfs perforent l'aponévrose postérieure du transverse; ce sont : dans la partie la plus supérieure du quadrilatère, et immédiatement au-dessous du ligament lombo-costal de Henle, le douzième nerf intercostal et ses vaisseaux homonymes (voy. : *Quadrilatère de*

Grynfeltt); dans la partie inférieure parfois, le rameau cutané fessier du grand abdomino-génital; et dans la partie moyenne, des veines tributaires des deuxième et troisième veines lombaires (voy. : fig. 552).

C'est aussi en dehors de la charnière que l'on doit inciser le transverse de l'abdomen dans la néphrectomie par voie lombaire.

Superficiellement, elle répond au sillon lombaire latéral.

DISPOSITION TOPOGRAPHIQUE DES APONÉVROSES POSTÉRIEURES DE L'ABDOMEN. — Dans la région lombaire, les muscles et aponévroses compris entre la crête iliaque et la douzième côte sont disposés suivant quatre plans.

1° Le PREMIER PLAN ou *musculo-aponévrotique superficiel* est formé par le grand dorsal et le grand oblique.

A ce niveau, le grand dorsal recouvre la plus grande partie de la région lombaire; il est constitué par une large aponévrose épaisse et résistante; c'est l'*aponévrose lombo-sacrée,* dont les attaches se font à la crête iliaque, à la crête sacrée et aux apophyses épineuses des vertèbres lombaires; ses fibres sont dirigées obliquement en haut et en dehors.

Le grand oblique est charnu, ses fibres sont obliques en haut et en dedans, et son bord postérieur libre est en partie recouvert par le grand dorsal; les deux muscles délimitent avec la crête iliaque un espace triangulaire à base inférieure et à sommet supérieur, appelé *triangle de J. L. Petit,* dont l'étendue est variable suivant les sujets.

2° Le DEUXIÈME PLAN ou *musculo-aponévrotique moyen* est représenté par les muscles spinaux (masse commune ou masse sacro-lombaire) logés dans les gouttières vertébrales, par le petit oblique et par le petit dentelé postérieur et inférieur.

Le bord postérieur du petit oblique, tendu entre la crête iliaque et le douzième arc costal, est variable dans sa situation et sa direction suivant la longueur de la douzième côte. Il se rapproche d'autant plus de la verticale et de la ligne médiane que la douzième côte est plus courte; et inversement, lorsque la douzième côte est du type long, son faisceau postérieur, c'est-à-dire celui qui est destiné au dernier arc costal, est charnu dans sa moitié supérieure et tendineux dans sa moitié inférieure (où quelques auteurs le désignent parfois sous le nom d'aponévrose postérieure du petit oblique); cette lame tendineuse adhère à la face profonde de l'aponévrose du grand dorsal (aponévrose lombo-sacrée), et par son intermédiaire elle se fixe à la crête iliaque, mais non pas sur l'apophyse épineuse de la cinquième lombaire.

Le bord postérieur du petit oblique est donc libre dans sa moitié supérieure charnue, tandis qu'il est uni au grand dorsal dans sa partie inférieure aponévrotique (voy.: fig. 554).

Le petit dentelé postéro-inférieur, dont les fibres sont obliques en haut et en dehors, est représenté à ce niveau par son aponévrose d'insertion sur les apophyses épineuses des trois premières vertèbres lombaires; il adhère également à l'aponévrose lombo-sacrée (voy. : fig. 556).

Ces trois muscles délimitent avec la douzième côte un espace quadrilatère, de forme et d'étendue variables suivant les sujets : c'est le *quadrilatère de Grynfeltt* ou *tétragone lombaire de Krause*; son étendue est subordonnée en grande partie à la longueur et à l'obliquité de la douzième côte; l'aire de ce quadrilatère est formée par l'aponévrose postérieure du transverse, et dans l'angle supérieur apparaît le bord tranchant du ligament lombo-costal de Henle, qui renforce cette aponévrose à ce niveau; celle-ci est traversée d'avant en arrière et de dedans en dehors par des rameaux issus des vaisseaux et nerfs lombaires, et par le douzième nerf intercostal, qui se place dans l'intervalle transverse-petit oblique.

3° Le TROISIÈME PLAN ou *musculo-aponévrotique profond* est représenté par l'*aponévrose postérieure* du muscle transverse et ses faisceaux de renforcement.

4° Le QUATRIÈME PLAN est représenté par un seul muscle, le *carré des lombes,* situé en avant de l'aponévrose postérieure du transverse; ce muscle est recouvert sur sa face antérieure par une aponévrose de revêtement, l'*aponévrose du carré des lombes*; celle-ci s'insère sur le cadre osseux interilio-costal, au pourtour des insertions du muscle; à sa partie supérieure, cette aponévrose présente un renforcement arciforme à convexité supérieure, c'est l'*arcade du carré des lombes* ou *ligament cintré du diaphragme,* sur la convexité de laquelle le diaphragme prend des insertions, et sous laquelle glisse le nerf grand abdomino-génital pour gagner la cavité abdominale (voy. : fig. 556 et 557).

B. — APONÉVROSES ANTÉRIEURES DE L'ABDOMEN

Les *aponévroses antérieures de l'abdomen* comprennent les trois lames tendineuses qui prolongent en avant les muscles grand oblique, petit oblique et transverse de l'abdomen, et par l'intermédiaire desquelles ils se terminent sur la ligne médiane de l'appendice xiphoïde à la symphyse pubienne en un raphé fibreux appelé *ligne blanche.*

Profondément, aponévroses et muscle transverse sont tapissés par un mince feuillet, le *fascia transversalis*; enfin ces aponévroses participent à la constitution de la *gaine des muscles grands droits de l'abdomen.*

Limite externe des aponévroses antérieures.

La limite externe des aponévroses antérieures de l'abdomen, c'est-à-dire la ligne de démarcation entre la portion charnue du muscle et son tendon d'insertion, est différente pour chacun des trois muscles larges de l'abdomen (voy. : fig. 558).

1° Celle du **grand oblique** est la plus externe, elle présente une disposition en équerre à angle arrondi (correspondant à l'*angle charnu*); elle naît un peu en avant de l'épine iliaque antérieure et supérieure, se dirige à peu près horizontalement au-dessus de l'arcade crurale, en se rapprochant de plus en plus de la ligne médiane; puis elle se redresse verticalement et parallèlement au bord externe du grand droit, à environ deux travers de doigts en dehors de ce muscle.

2° Celle du **petit oblique** part du milieu de l'arcade crurale; dans son tiers inférieur, elle est incurvée et convexe en dedans; dans son tiers moyen, elle est à peu près verticale, et située à quelques millimètres en dehors du bord externe du grand droit; enfin, dans son tiers supérieur, elle devient légèrement convexe en dehors, tout en s'écartant de plus en plus de bas en haut du grand droit; dans son ensemble, elle présente un trajet en S italique.

3° Celle du **transverse de l'abdomen,** que l'on désigne encore parfois sous le terme impropre de *ligne de Spigel* (1), décrit une courbe sinueuse qui commence en bas à l'union du tiers interne et des deux tiers externes de l'arcade crurale; dans ses deux tiers inférieurs, elle reste en dehors du bord externe du grand droit, et sensiblement parallèle à ce bord; elle est située à mi-chemin entre le bord externe de ce muscle et la limite externe de l'aponévrose d'insertion du grand oblique; dans son tiers supérieur, elle est située derrière le grand droit, se rapprochant ainsi de plus en plus de la ligne médiane, pour se terminer à quelques centimètres en dehors du bord latéral correspondant de l'appendice xiphoïde.

---

(1) SPIGELIUS, anatomiste néerlandais de la fin du XVIe siècle.
Article à consulter : TERRIER et LECÈNE : La ligne semi-lunaire de Spigel. *Revue de Chirurgie,* sept. 1907, p. 285.

A la partie inférieure de la paroi abdominale antérieure, elle reste éloignée de la ligne médiane, tout en étant à ce niveau la plus interne des trois, tandis qu'à sa partie supérieure, elle s'en rapproche et devient la plus interne (voy. : fig. 558).

Cette ligne croise le bord externe du grand droit, au niveau de l'horizontale qui coupe la ligne ombilico-xiphoïdienne, à l'union de son tiers inférieur et de ses deux tiers supérieurs.

La région comprise entre le bord charnu antérieur du grand oblique et le bord externe du grand droit, région où les trois muscles larges de l'abdomen de charnus deviennent tendineux, présente l'aspect d'une bande musculo-aponévrotique plus large en bas qu'en haut; nous la désignons sous le nom de *carrefour musculo-aponévrotique de la paroi abdominale antérieure,* ou mieux encore de *charnière aponévrotique de la paroi abdo-*

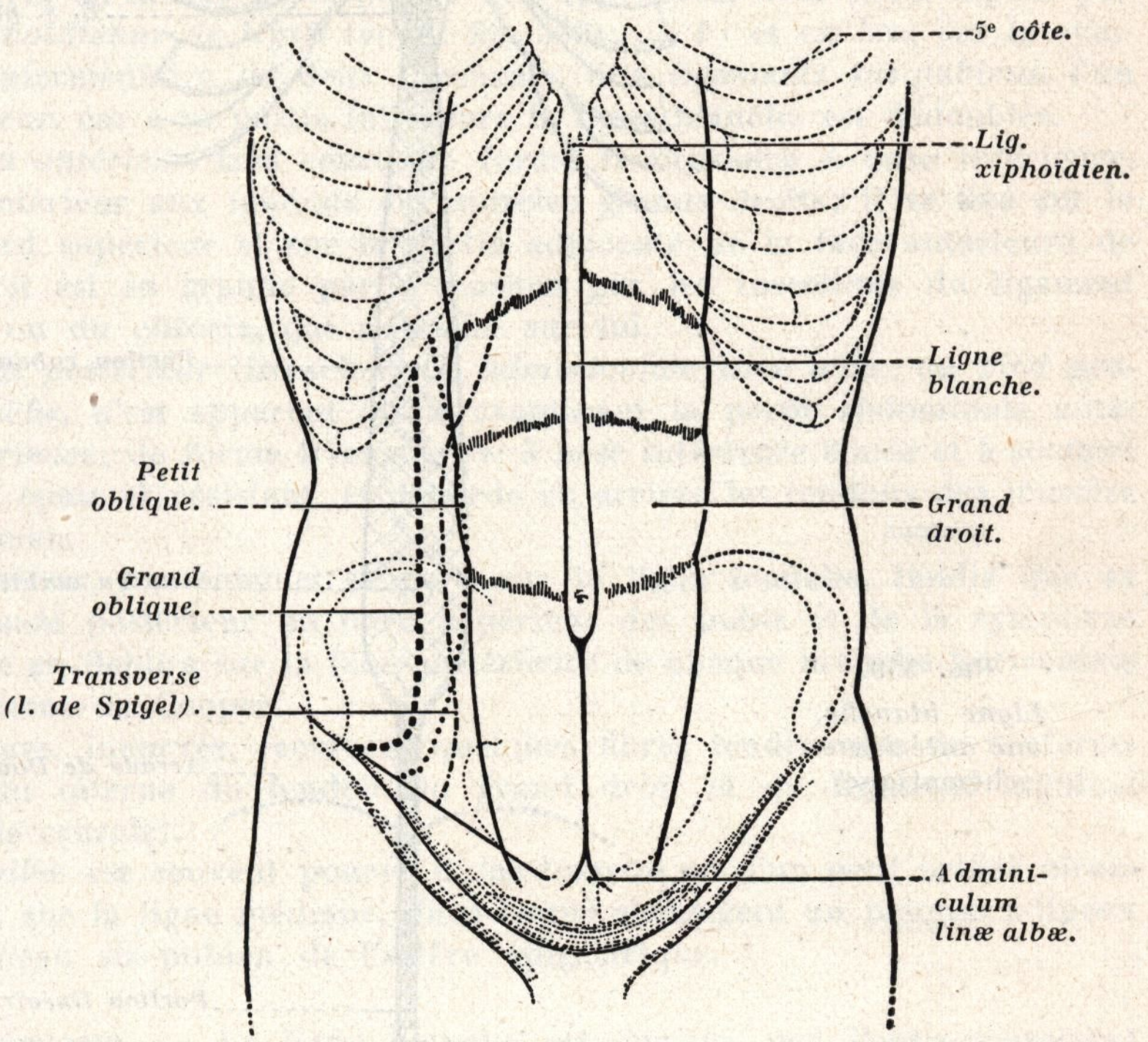

FIG. 558. *Carrefour musculo-aponévrotique de la paroi abdominale antérieure.* Les *pointillés* représentent les lignes de démarcation entre les parties charnues et aponévrotiques des muscles larges (demi-schématique).

minale antérieure, par analogie avec la charnière aponévrotique lombaire; enfin l'on pourrait à la rigueur la dénommer *bande de Spigel,* plutôt que *ligne de Spigel,* terme qui consacre une erreur; elle répond au *sillon latéral du ventre*; c'est en outre une des zones faibles de la paroi abdominale, dont la partie inférieure correspond chez les ptosiques au relâchement de la paroi; ce qui se traduit sous l'influence de la toux et de l'effort par deux saillies oblongues à grand axe oblique en bas et en dedans (voussures latérales du relâchement de la sangle abdominale); enfin, elle peut être le siège de hernies ventrales latérales, dites hernies de la ligne de Spigel.

Ligne blanche.

La ligne blanche *(linea alba)* n'est pas une formation anatomique autonome, mais un raphé fibreux médian complexe, formé par l'entrecroisement des fibres tendineuses antérieures des trois muscles larges de la paroi antéro-latérale de l'abdomen. Elle est

située sur la ligne médiane, entre les deux muscles grands droits de l'abdomen qu'elle sépare; elle s'étend de l'appendice xiphoïde à la symphyse des pubis et répond au *sillon médian du ventre.*

DIMENSIONS ET DIVISION. — Sa *longueur* est variable suivant les sujets, subordonnée à la conformation de l'abdomen; elle est en moyenne de 30 à 40 centimètres; son *épaisseur* (diamètre antéro-postérieur) est de 2 à 4 millimètres; quant à sa *largeur,* elle est différente en haut et en bas.

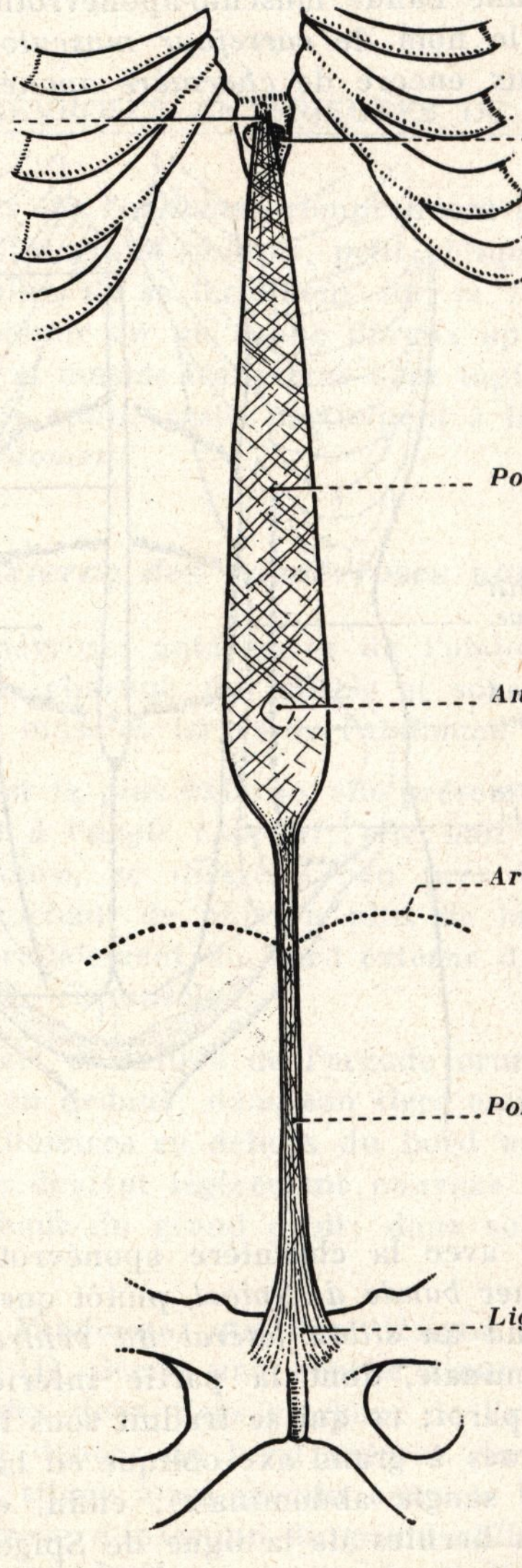

FIG. 559.
Ligne blanche, vue antérieure (schématique).

La ligne blanche se compose de deux parties bien distinctes qui s'opposent l'une à l'autre : *a)* dans sa *partie supérieure* ou *portion rubanée,* qui s'étend de l'appendice xiphoïde jusqu'à 3 centimètres environ au-dessous de l'ombilic, la ligne blanche est *membraneuse*; elle s'élargit progressivement de haut en bas pour se rétrécir brusquement un peu au-dessous de l'ombilic; sa largeur moyenne est de 8 à 10 millimètres, pour atteindre son maximum (de 20 millimètres environ) au niveau de l'ombilic; — *b)* dans

sa *partie inférieure,* plus courte, ou *portion linéaire,* la ligne blanche présente l'aspect d'un prisme triangulaire à arête postérieure étirée en haut, élargie en bas ; dans la partie de la paroi abdominale qui correspond à cette portion, les grands droits de l'abdomen sont situés très près l'un de l'autre : aussi, dans les laparotomies médianes sous-ombilicales, l'incision de la paroi ouvre presque toujours une des gaines des muscles droits (voy. : fig. 559).

INSERTIONS. — Elle s'insère : *a) en haut,* sur la face antérieure de l'appendice xiphoïde, par l'intermédiaire d'un ligament, dit *ligament xiphoïdien* ; celui-ci est en partie constitué par l'entrecroisement sur la ligne médiane des fibres les plus supérieures des aponévroses d'insertion des muscles grands obliques (voy. : fig. 559); il se fixe à 10 ou 12 millimètres au-dessus de la pointe de l'appendice, dont il est séparé par la *bourse séreuse préxiphoïdienne de Hyrtl* (voy. : fig. 559); — *b)* et *en bas,* sur la symphyse pubienne, par l'intermédiaire de deux ligaments, dits *ligaments sus-pubiens,* l'un *antérieur,* l'autre *postérieur,* car à sa partie inférieure la ligne blanche est dédoublée.

Le *ligament sus-pubien antérieur,* très court, de forme triangulaire à base inférieure, est situé sur un plan antérieur aux tendons des muscles grands droits; il se fixe sur le versant antérieur du bord supérieur et sur la partie adjacente de la face antérieure de la symphyse pubienne; il est en grande partie masqué par les insertions du ligament suspenseur de la verge ou du clitoris, qui s'attache sur lui.

Le *ligament sus-pubien postérieur* (Breschet) ou *adminiculum lineæ albæ,* ou *pied postérieur de la ligne blanche,* n'est apparent qu'en examinant la paroi abdominale antérieure par sa face postérieure; de forme triangulaire, à base inférieure étalée et à sommet supérieur médian, il est épais et résistant, et déborde en arrière les tendons des muscles grands droits de l'abdomen.

Haut de 3 à 4 centimètres, son sommet se perd sur la ligne blanche, tandis que sa base s'insère sur le versant postérieur du bord supérieur des pubis et de la symphyse pubienne, se prolongeant en dehors sur la face postérieure de chaque branche horizontale du pubis, jusqu'au ligament de Cooper.

Ses deux bords externes, incurvés, reçoivent quelques fibres tendineuses de renforcement venues du faisceau interne du tendon du grand droit et du ligament inguinal externe de Henle (arcade crurale).

L'*adminiculum lineæ albæ* est souvent pourvu d'une fossette ou d'un petit orifice circulaire, près de sa base et sur la ligne médiane, dans lequel s'engagent un peloton adipeux et une branche du rameau sus-pubien de l'artère épigastrique.

CONSTITUTION ANATOMIQUE. — La ligne blanche est formée par l'entrecroisement sur la ligne médiane de faisceaux tendineux provenant des aponévroses antérieures des muscles larges abdominaux, grand oblique, petit oblique et transverse de l'abdomen, et par des fibres tendineuses, à direction verticale, que l'on rencontre seulement au niveau de ses extrémités, dans l'épaisseur des ligaments xiphoïdiens et sus-pubiens.

Le mode de formation de la ligne blanche, partant la constitution de l'entrecroisement fibreux, est différent suivant qu'on l'envisage au-dessus et au-dessous de l'arcade de Douglas.

*1° **Au-dessus de l'arcade de Douglas** (à l'exclusion de la portion préxiphoïdienne de la ligne blanche - ligament xiphoïdien),* c'est-à-dire dans les deux tiers supérieurs de la paroi abdominale, quatre plans aponévrotiques contribuent à la formation de la ligne blanche.

Par rapport au grand droit de l'abdomen, l'aponévrose du grand oblique et le feuillet antérieur ou prémusculaire du petit oblique, qui lui est accolé, forment les deux plans antérieurs; le feuillet postérieur ou rétromusculaire du petit oblique, fusionné à l'aponévrose antérieure du transverse, forment les deux plans postérieurs.

Au niveau de la ligne blanche, les fibres constitutives de ces aponévroses subissent un double entrecroisement; les fibres du grand oblique et du petit oblique, dirigées obliquement en sens inverse, s'entrecroisent dans le sens de la hauteur, à la manière des fils d'une étoffe ou du cannage d'une chaise (Grégoire).

Dans le sens transversal, les fibres s'entrecroisent différemment; les fibres du feuillet antérieur du petit oblique passent dans le feuillet postérieur du muscle du côté opposé et *vice versa,* s'entrecroisant ainsi en X sur la ligne médiane; celles du grand oblique et du transverse s'entrecroisent également, mais restent sur le même plan.

Rappelons que le ligament xiphoïdien (partie la plus supérieure de la ligne blanche) est formé par l'entrecroisement des fibres de l'aponévrose du grand oblique avec celles du côté opposé.

2° ***Au-dessous de l'arcade de Douglas,*** c'est-à-dire dans le tiers inférieur de la paroi abdominale, les plans tendineux que forment les aponévroses sont tous situés en avant du grand droit de l'abdomen, et toutes les fibres s'entrecroisent en X sur la ligne médiane, de telle sorte que les faisceaux superficiels d'un côté deviennent profonds du côté opposé et inversement.

Cette constitution différente des deux parties de la ligne blanche explique pourquoi les hernies (hernies de la ligne blanche, hernies épigastriques) sont plus fréquentes dans sa partie supérieure, c'est-à-dire au-dessus de l'ombilic, alors qu'elles sont à peu près impossibles dans sa partie inférieure; ce fait résulte de ce que la ligne blanche forme un raphé étroit et serré dans sa partie inférieure, alors qu'elle est constituée par un véritable treillis de faisceaux tendineux dans sa partie supérieure (Grégoire).

Dans sa partie supérieure, rubanée, *zone faible* de la ligne blanche, celle-ci présente assez souvent, et principalement au voisinage de l'ombilic, soit de petites *fossettes (fossettes paraombilicales),* soit de petits *orifices* ovalaires ou circulaires dans lesquels s'engagent des pelotons adipeux sous-péritonéaux ou des vaisseaux; enfin, dans la partie inférieure de sa portion rubanée, elle présente l'orifice ombilical; fossettes et orifices sont fréquemment l'amorce des hernies épigastriques et ombilicales (voy. : fig. 569).

RAPPORTS. — EN AVANT, elle est recouverte par la peau et le tissu cellulaire sous-cutané (ce dernier est plus développé et plus épais dans la région sous-ombilicale), et par le *fascia superficialis* qui y adhère par des tractus fibreux médians.

EN ARRIÈRE, elle répond au *fascia ombilicalis,* et au-dessous de l'ombilic à l'ouraque et à la vessie à l'état de distension.

ROLE PHYSIOLOGIQUE. — L'enchevêtrement, sur la ligne médiane, des faisceaux aponévrotiques est tel qu'un muscle large quelconque, voire un faisceau de ce muscle, ne peut se contracter sans agir sur tous les muscles du côté opposé.

Ainsi donc la ligne blanche apparaît comme une bande fibreuse médiane, servant de *point d'appui* à la contraction, généralement simultanée, des muscles larges de la paroi abdominale.

Assimilable à une *intersection fibreuse* placée entre les six muscles larges de l'abdomen, elle joue le rôle d'un *tendon intermédiaire* qui solidarise entre eux ces muscles, rendant ainsi leur action synergique.

Ombilic.

L'ombilic ou *nombril* est : *a)* un *orifice vasculaire* chez le fœtus, orifice par lequel s'engagent les vaisseaux ombilicaux (deux artères et une veine), qui assurent pendant toute la vie intra-utérine la nutrition de ce dernier par la mère; *b)* un *moignon* chez le nouveau-né; *c)* et une *cicatrice* (*cicatrice ombilicale* ou *omphalique,* de ὀμφαλός, nombril), après la chute du cordon (moignon ombilical).

Chez le nouveau-né, même après la chute du cordon, l'orifice ombilical et son pourtour restent pendant un certain temps une zone d'aplasie dont l'oblitération définitive

est progressive ; tout arrêt de développement, tout défaut de fermeture entraîne une malformation de la région ombilicale ; c'est la hernie ombilicale ou omphalocèle congénitale.

Au cours de cette description, nous n'aurons en vue que l'ombilic normal chez l'adulte.

SITUATION. — L'ombilic est situé sur la ligne médiane, dans la partie moyenne de la ligne xipho-pubienne, et bien que sa situation exacte soit variable suivant les sujets, il est plus rapproché du pubis que de l'appendice xiphoïde; il est généralement situé à trois ou quatre centimètres au-dessus du milieu de la hauteur du corps; il se projette en arrière, au niveau du disque intervertébral qui sépare la troisième de la quatrième vertèbre lombaire, si bien qu'une pression exercée au niveau de l'ombilic comprime toujours l'aorte abdominale.

CONFIGURATION EXTÉRIEURE. — Extérieurement, l'ombilic apparaît comme une dépression cutanée, cupuliforme et circulaire, dont le diamètre est d'environ douze à quinze millimètres.

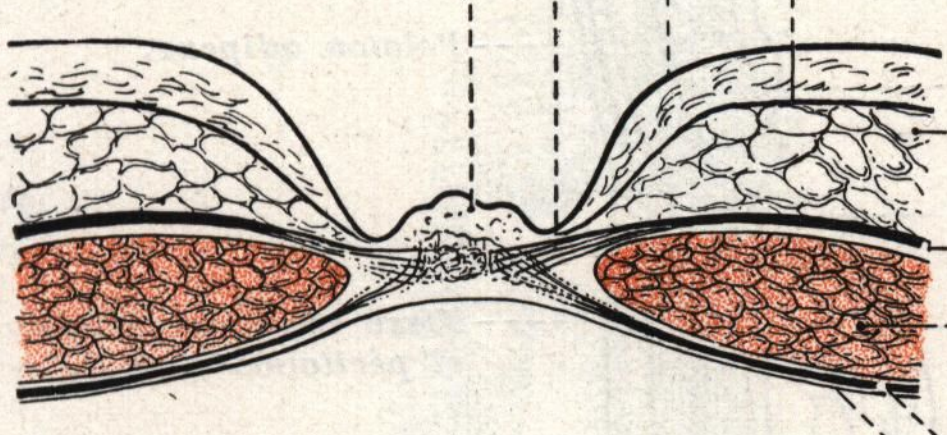

FIG. 560.
Coupe horizontale de la paroi abdominale antérieure passant par l'ombilic; segment inférieur de la coupe.

La dépression ombilicale est bordée à la périphérie par un bourrelet cutané, le *bourrelet ombilical,* plus saillant et plus marqué dans sa partie supérieure; ce bourrelet se continue sans ligne de démarcation avec les téguments voisins; il présente dans son épaisseur un panicule adipeux plus ou moins épais, qui rend la dépression ombilicale d'autant plus profonde qu'il est plus développé.

Dans la partie centrale de la dépression ombilicale apparaît une saillie arrondie, mamelonnée, irrégulière, dont la peau est parfois plissée et froncée : c'est le *mamelon* ou *tubercule ombilical,* vestige du moignon cutané ombilical; la non-épidermisation de ce tubercule chez le nouveau-né, après la chute du cordon, donne lieu au *granulome* de l'ombilic du nouveau-né; la cicatrice ombilicale qui surmonte le mamelon présente le plus souvent une forme étoilée.

Dans le fond de la dépression, un sillon circulaire, le *sillon ombilical,* sépare la base du mamelon du bourrelet ombilical (voy. : fig. 560).

CONSTITUTION ANATOMIQUE. — L'ombilic comprend, de la superficie vers la profondeur, autrement dit d'avant en arrière, *trois plans* qui sont : 1° la peau et le tissu cellulaire sous-cutané; — 2° un plan fibreux représenté par la ligne blanche percée d'un orifice à ce niveau : c'est l'anneau ou orifice ombilical; et celui-ci est doublé profondément d'une lame fibreuse, le *fascia ombilicalis de Richet*; — 3° et le péritoine.

1° ***Peau et tissu cellulaire sous-cutané.*** — La peau qui recouvre le mamelon et le sillon ombilical est fine, plissée, dépourvue de glandes, de poils et de graisse (c'est une peau atrophiée); par l'intermédiaire du *fascia superficialis,* elle adhère au pourtour de l'anneau ombilical (voy. : fig. 560 et 561).

2° ***Anneau ombilical.*** — L'anneau ou orifice ombilical est constant chez le nouveau-né, inconstant chez l'adulte où il n'existe guère qu'une fois sur trois; c'est soit un petit orifice de forme elliptique à grand axe transversal, soit une étroite fente virtuelle, transversale, de 2 à 4 millimètres de long, située sur la ligne blanche.

Il résulte de la rétraction incomplète de l'orifice vasculaire (vaisseaux ombilicaux) du fœtus; cette rétraction s'opère progressivement pendant le courant de la première année, et dans plus de la moitié des cas, elle est définitive à la fin de la deuxième année; parfois cependant, elle ne le devient qu'entre cinq et sept ans (15 % des cas); après la

FIG. 561. *Coupe médio-sagittale de la paroi abdominale antérieure passant par l'ombilic; segment droit de la coupe.*

septième année, il est exceptionnel que l'anneau ombilical s'oblitère par la suite; sa présence constitue une amorce aux hernies ombilicales.

Au pourtour de l'anneau ombilical et à sa face postérieure convergent, chez l'adulte, *quatre cordons fibreux* qui sont : *a)* en haut, le cordon fibreux de la veine ombilicale ou ligament rond du foie; *b)* et en bas, l'ouraque, sur la ligne médiane, qui aboutit d'autre part au sommet de la vessie; et latéralement, les deux cordons fibreux des artères ombilicales (voy. : *Faux du péritoine.* Article *Péritoine*).

Dans la majorité des cas, l'ouraque et les deux cordons fibreux des artères ombilicales se fixent à la partie inférieure de l'anneau, soit isolés, soit réunis en un cordon fibreux aplati commun; quant au ligament rond, tantôt il s'épanouit en une lame fibreuse qui se fixe dans la moitié supérieure de l'anneau, sur lequel il exerce une traction donnant à ce dernier un aspect en gueule de four, tantôt au contraire, il se bifurque en deux faisceaux, droit et gauche, qui se fixent sur les bords latéraux de l'orifice ombilical; ces faisceaux délimitent avec les insertions des cordons fibreux des artères ombilicales une dépression appelée *fossette intervasculaire* (voy. : fig. 562).

Assez souvent, il est difficile de distinguer les insertions de ces cordons fibreux sur l'ombilic, ceux-ci étant réduits à un lacis filamenteux inextricable mélangé aux fibres du *fascia ombilicalis,* et dont l'ensemble constitue le *réseau filamenteux de l'ombilic* (Robin).

3° *Fascia ombilicalis de Richet.* — Bien décrit par Richet, le *fascia ombilicalis* est une lame fibreuse, quadrilatère, à bords imprécis, située à la face postérieure de la région ombilicale; ses bords latéraux se perdent sur la face postérieure de la gaine des droits; son bord supérieur, mal délimité latéralement, est soulevé sur la ligne médiane par le ligament rond du foie qui s'insinue sous lui; son bord inférieur, curviligne à concavité inférieure, est le seul qui présente une limite nette.

Tantôt il recouvre complètement l'anneau ombilical, tantôt au contraire, et c'est là le cas le plus fréquent, il lui est sus-jacent; son bord inférieur affleure ou dépasse le bord supérieur de l'anneau (Hugo Sachs); cette disposition est une amorce aux hernies ombilicales (voy. : fig. 561 et 562).

Le fascia ombilicalis est constitué uniquement par des fibres transversales, et doit être

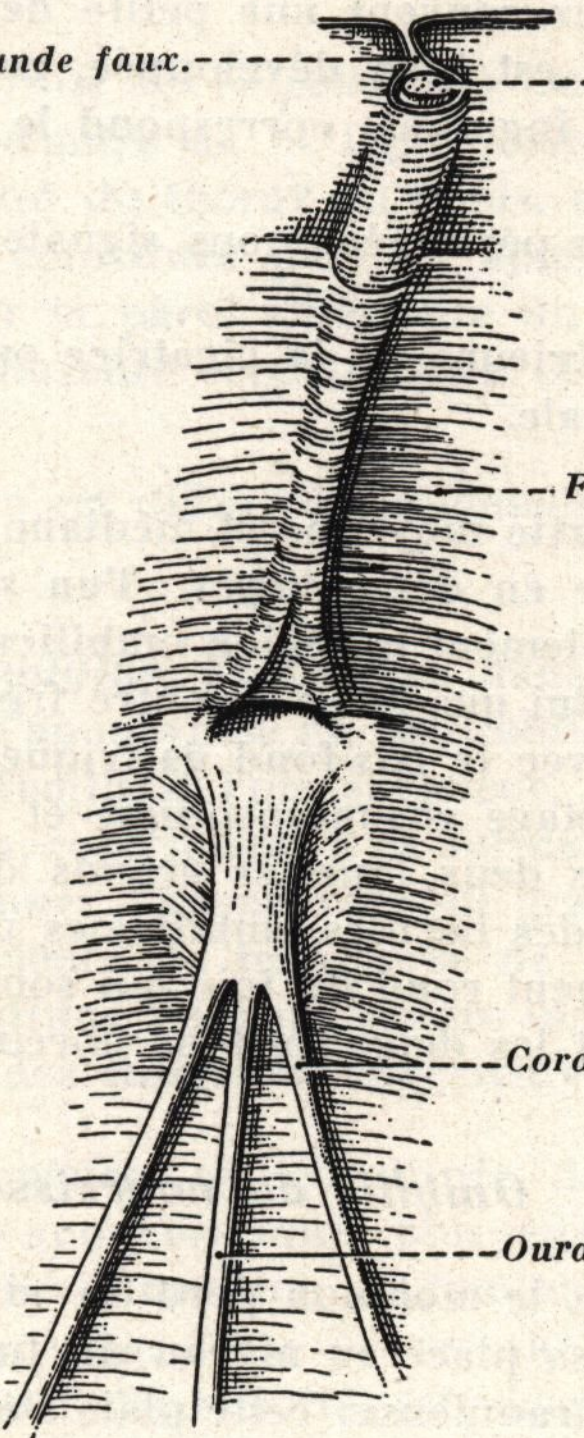

Fig. 562.
Région ombilicale, vue postérieure.

considéré comme un épaississement à ce niveau du fascia transversalis; à notre avis, il représente le reliquat de la gaine vasculaire de la veine ombilicale, à l'endroit où elle s'apprête à traverser la paroi abdominale.

Le fascia ombilicalis présente assez souvent, de chaque côté du ligament rond, des éraillures par lesquelles s'engagent des pelotons adipeux provenant des franges adipeuses périombilicales.

Le fascia ombilicalis adhère latéralement au feuillet postérieur de la gaine des droits, au ligament rond du foie, mais il n'adhère pas à la ligne blanche; il limite avec cette dernière une sorte de canal fibreux, dans lequel s'engage le cordon de la veine ombilicale, et que Richet compare au canal inguinal.

Ce canal, aplati d'avant en arrière est limité par la portion rubanée de la ligne blanche en avant, par le fascia ombilicalis en arrière, et par son adhérence à la gaine des droits latéralement. Son extrémité inférieure répond à l'orifice ombilical; son extrémité supérieure répond au point où le cordon de la veine ombilicale s'entoure du péritoine

de la grande faux; cette disposition explique chez l'adulte, la possibilité de hernies ombilicales indirectes, où le sac herniaire suit le trajet du ligament rond, bien différentes des hernies directes, dans lesquelles le péritoine est déprimé en regard de l'anneau ombilical.

4° ***Péritoine.*** — Le péritoine qui tapisse la face postérieure de l'ombilic est très mince; il est séparé du plan fibreux par quelques *franges graisseuses*, le plus souvent disposées en collerettes (Levadoux); il adhère à la face postérieure de l'ombilic et ne se déplisse que difficilement; il adhère également au ligament rond et à la terminaison de l'ouraque et des cordons fibreux des artères ombilicales qui le soulèvent légèrement, ébauchant ainsi un méso; cette adhérence du péritoine à l'ombilic explique l'extrême minceur du sac herniaire dans les hernies ombilicales, du fait que le péritoine ne peut glisser avec facilité sur les bords de l'anneau ombilical.

Le péritoine détermine assez souvent une petite dépression ou *fossette* au niveau de l'anneau ombilical; lorsqu'elle est bien développée, cette fossette, comparable à celle de l'orifice postérieur du canal inguinal, correspond le plus souvent au bord inférieur du fascia ombilicalis.

Dans le tissu cellulaire sous-péritonéal nous signalerons l'existence du ganglion ombilical de Gérota.

Rappelons que la face postérieure de la cicatrice ombilicale correspond au sommet de l'aponévrose ombilico-prévésicale.

RAPPORTS. — Situé à la partie moyenne et médiane de la paroi abdominale antérieure, l'ombilic divise cette dernière en deux *étages* : l'un *sus-ombilical*, l'autre *sous-ombilical.*

L'ombilic (1), ou plus spécialement la région ombilicale, entre en rapport : *a) en arrière*, avec le côlon transverse (c'est lui que l'on rencontre fréquemment dans les hernies ombilicales) et son méso, ainsi qu'avec le bas-fond gastrique; *grosso modo*, il marque approximativement la limite entre l'étage sus-mésocolique et l'étage sous-mésocolique de l'abdomen; *b) latéralement*, avec les deux muscles grands droits de l'abdomen contenus dans leurs gaines; la cure radicale des hernies ombilicales utilise celles-ci par procédés plastiques; *c) en haut*, avec le ligament rond du foie qui sous-tend la grande faux du péritoine; *d)* et *en bas*, avec l'ouraque et les deux cordons fibreux des artères ombilicales.

Ombilic du nourrisson.

Après la ligature du cordon, le moignon perd sa vitalité assez rapidement; il se dessèche et tombe, en laissant à sa place au niveau du futur ombilic une petite plaie circulaire à surface irrégulière et granuleuse; cette plaie s'épidermise et la cicatrisation aboutit à la formation immédiate, non pas d'une dépression, véritable ombilic, mais d'un petit mamelon plus ou moins saillant; chez le nourrisson, l'ombilic est en saillie et non en retrait. Ce n'est que par la suite que l'ombilic fait son apparition; il est dû à la rétraction progressive des téguments de la région ombilicale par l'oblitération des artères ombilicales; cette oblitération déprime la peau tout autour du mamelon et elle la déprime beaucoup plus en bas qu'en haut, d'où la forme que prend par la suite la cicatrice ombilicale chez l'adulte.

Le bloc cicatriciel ombilical résulte anatomiquement de la fusion de la peau de la future région ombilicale avec l'ouraque et les vaisseaux ombilicaux.

Chez le nourrisson, la cicatrice ombilicale peut être le siège d'une fistule congénitale, par suite de la perméabilité de l'ouraque.

Dans l'immense majorité des cas, il ne persiste rien chez le nouveau-né de la partie

---

(1) Ouvrage à consulter : A. Senneville : Contribution à l'étude de la valeur topographique de l'ombilic. *Thèse de Lille*, 1948.

ombilicale du canal vitellin (canal omphalo-mésentérique); toutefois, lorsqu'il existe un *diverticule de Merkel* (type tubuliforme), son extrémité libre peut être adhérente à la cicatrice ombilicale; dans ce cas, elle est souvent la cause chez le nourrisson d'occlusion intestinale; très exceptionnellement, le diverticule s'ouvre à l'ombilic, créant ainsi une fistule stercorale congénitale (voy. : *Diverticule de Merkel. Appareil digestif*).

(Pour les lymphatiques de l'ombilic, voy. : *Lymphatiques de la paroi abdominale*).

GAINE DES DROITS

La *gaine des droits (canal des droits de Velpeau)* (1) est une double gaine fibreuse en canons de fusil, située de part et d'autre de la ligne blanche, qui épouse la forme des muscles qu'elle contient. Elle s'étend du thorax au pubis, et présente la forme d'un canal aplati d'avant en arrière; elle est constituée par les aponévroses antérieures des trois muscles larges de l'abdomen et par la paroi antérieure du thorax.

On lui distingue deux parois, antérieure et postérieure, et deux bords, externe et interne.

CONSTITUTION. — Sa constitution est différente au-dessus et au-dessous de l'arcade de Douglas.

1° Au-dessus de l'arcade de Douglas, c'est-à-dire dans les deux tiers supérieurs de la paroi antérieure de l'abdomen, l'aponévrose du petit oblique se dédouble contre le bord externe du grand droit en deux feuillets, l'un antérieur, l'autre postérieur; ceux-ci se rejoignent sur la ligne médiane, en contribuant à la formation de la ligne blanche; avec le feuillet antérieur vient se fusionner l'aponévrose du grand oblique, et au feuillet postérieur s'adjoint l'aponévrose antérieure du transverse de l'abdomen (voy. : fig. 564).

La gaine du grand droit se continue en haut jusque sur la face antérieure de la paroi thoracique, c'est-à-dire au niveau des insertions supérieures du grand droit de l'abdomen.

Cette gaine, véritable *loge musculaire,* est constituée dans son *segment thoracique* : *a)* EN AVANT, par une lame fibreuse aponévrotique, plus épaisse en dehors qu'en dedans, formée par le faisceau aponévrotique d'insertion abdominale du grand pectoral et par l'aponévrose du grand oblique (voy. : fig. 565); *b)* EN ARRIÈRE, par la paroi thoracique représentée par les cartilages costaux, l'extrémité antérieure de la cinquième côte et les parties molles des espaces intercostaux correspondants; *c)* EN DEHORS, la loge est fermée par les insertions thoraciques du muscle grand oblique; *d)* et EN DEDANS, par le ligament xiphoïdien qui résulte de l'entrecroisement des aponévroses des muscles grands obliques de l'abdomen auxquels viennent s'adjoindre quelques fibres verticales et médianes à insertion xiphoïdienne.

Nous constatons ainsi que dans sa partie la plus supérieure, c'est-à-dire dans son *segment thoracique* correspondant aux digitations supérieures du grand droit, la gaine de ce muscle ne possède pas la même constitution que dans son *segment abdominal*; cela provient de l'arrêt au niveau du rebord thoracique inférieur des muscles petit oblique et transverse de l'abdomen, tandis que le grand oblique continuant vers le bas le plan du

(1) Anatomiste et chirurgien français (1795-1867), fut professeur à la Faculté de Médecine de Paris, Membre de l'Académie de Médecine et Membre de l'Académie des Sciences.

Article à consulter : CHARPY : La gaine des muscles droits et la cavité prévésicale. *Revue de Chirurgie*, février 1888.

grand pectoral se trouve seul parmi les muscles larges de l'abdomen en avant du segment thoracique du grand droit.

Cette partie de la gaine du grand droit *(segment thoracique)* donne parfois insertion au muscle présternal lorsque celui-ci existe.

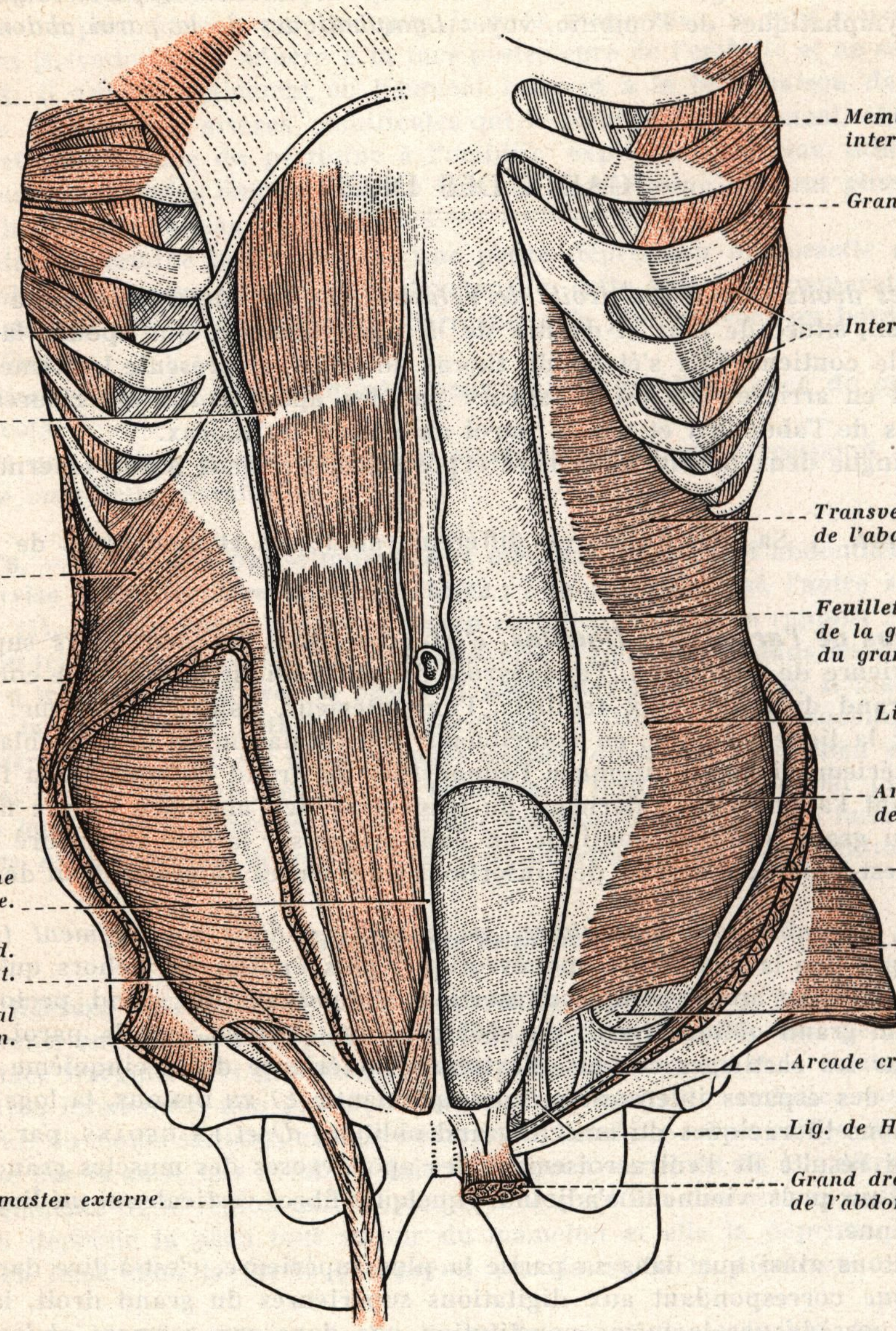

FIG. 563.

Muscles de la paroi abdominale;* à gauche, *le grand droit de l'abdomen est enlevé de sa gaine.

2° ***Au-dessous de l'arcade de Douglas,*** c'est-à-dire dans le tiers inférieur de la paroi abdominale, toutes les aponévroses des muscles larges de l'abdomen passent en avant du grand droit, et se soudent entre elles pour former le *feuillet antérieur de la gaine des droits*; le feuillet postérieur de la gaine est représenté par le *fascia transversalis*, et

celui-ci est adhérent sur la ligne médiane à la partie inférieure de la ligne blanche, et plus spécialement à l'adminiculum linæ albæ : aussi les gaines des droits sont-elles

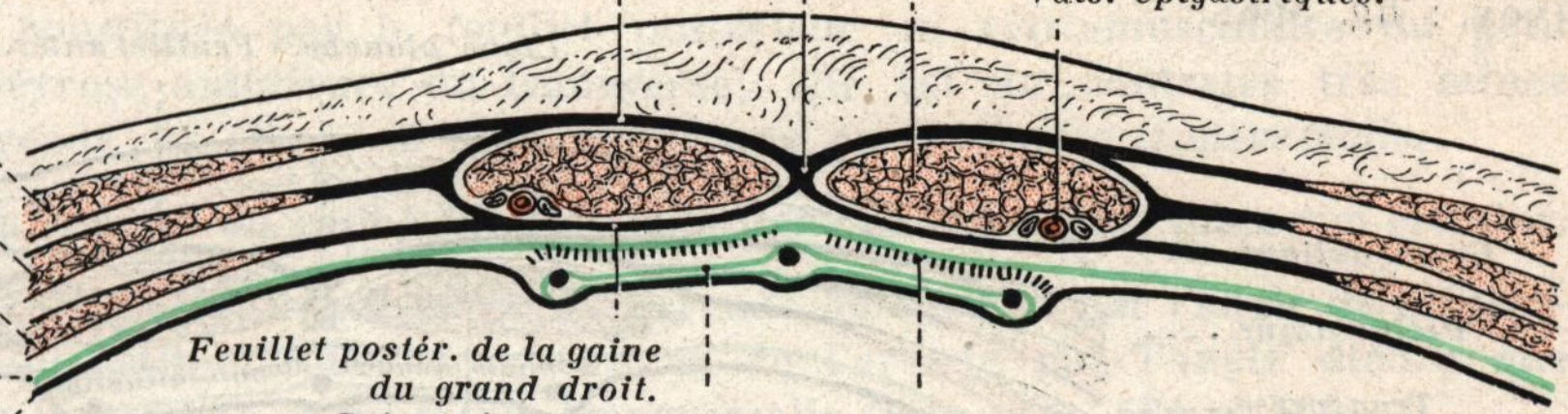

FIG. 564. — *Les aponévroses antérieures des muscles larges de l'abdomen et la gaine des muscles grands droits vues sur une coupe horizontale de la paroi passant au-dessus de l'arcade de Douglas, segment inférieur de la coupe* (demi-schématique).

isolées l'une de l'autre, et grâce à cette adhérence, elles ne communiquent pas entre elles.

A ce niveau, le fascia transversalis sépare le grand droit de l'abdomen du péritoine, des anses intestinales et du grand épiploon.

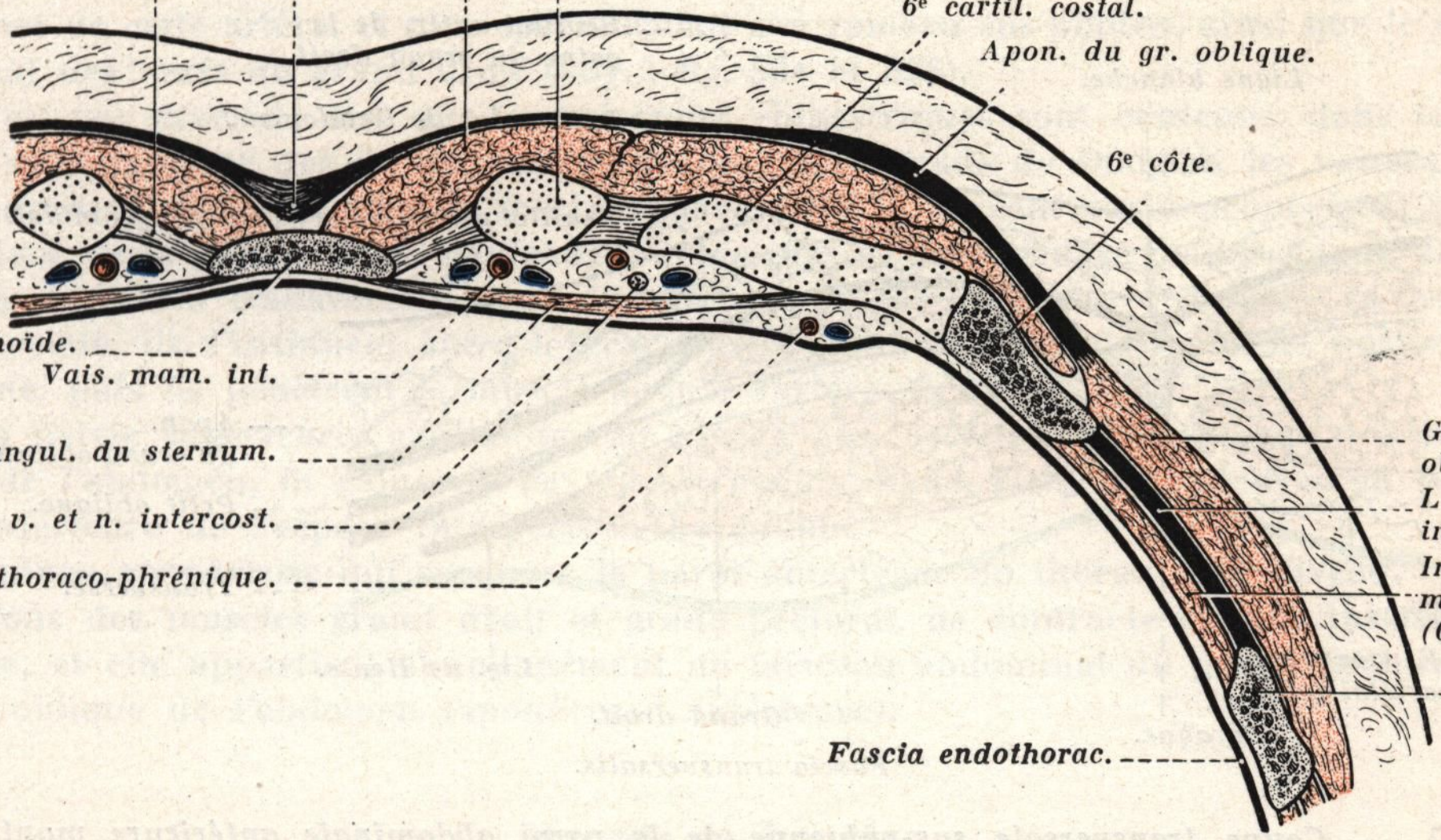

FIG. 565. — *Constitution anatomique de la gaine du grand droit de l'abdomen dans le segment thoracique du muscle, vue sur une coupe transversale de la paroi thoracique passant par la sixième articulation chondro-costale; côté droit, segment inférieur de la coupe* (demi-schématique).

Etude de la gaine des droits et des aponévroses antérieures de l'abdomen sur des coupes transversales de la paroi abdominale. — Envisagées sur des coupes horizontales de la paroi abdominale antérieure, les parois de la gaine des droits ne présentent pas la même épaisseur et sont différemment constituées au-dessus et au-dessous de l'arcade de Douglas.

1° La PAROI ANTÉRIEURE (feuillet antérieur) de la gaine est très épaisse, plus épaisse à sa partie inférieure qu'à sa partie supérieure; elle est constituée : *a)* au-dessus de l'arcade de Douglas, par l'aponévrose du grand oblique et par le feuillet antérieur ou prémusculaire du petit oblique; *b)* au-dessous de l'arcade de Douglas, par la superposition des trois plans aponévrotiques du grand oblique, du petit oblique et du transverse (voy. : fig. 566).

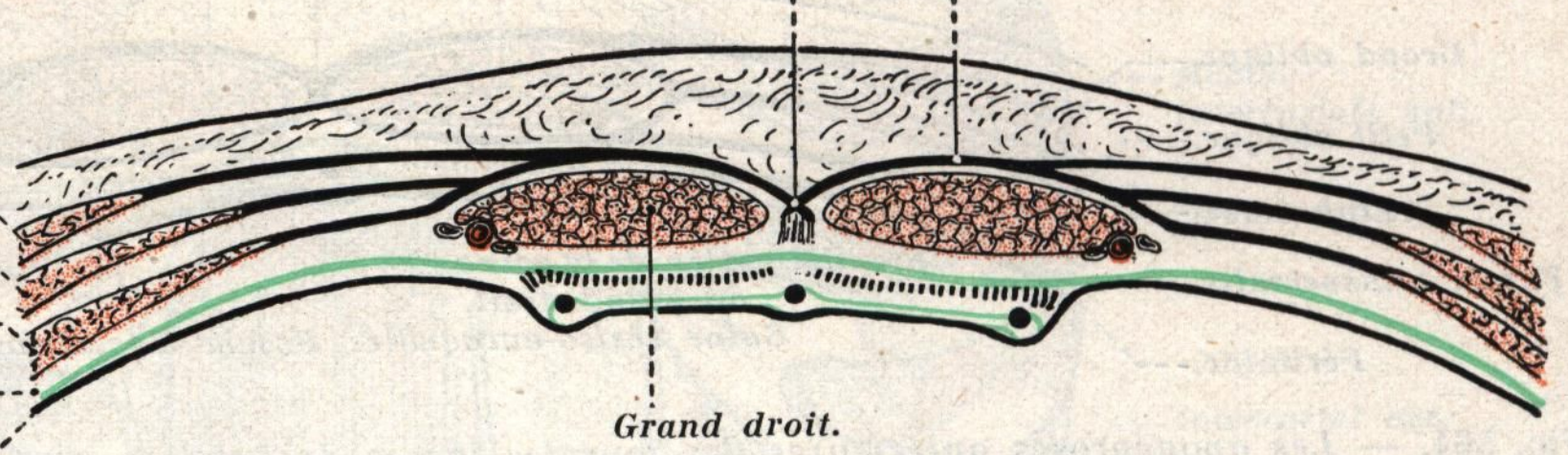

FIG. 566. — *Les aponévroses antérieures des muscles larges de l'abdomen vues sur une coupe horizontale de la paroi passant au-dessous de l'arcade de Douglas; segment inférieur de la coupe* (demi-schématique).

A la partie inférieure de la gaine, au niveau du pyramidal de l'abdomen, le feuillet antérieur de la gaine des droits se dédouble en deux lames, l'une antérieure, épaisse, qui passe en avant du pyramidal, l'autre postérieure *(lame intermusculaire)*, très mince, qui s'interpose entre le pyramidal et le grand droit; ces deux lames fibreuses se rejoignent sur la ligne médiane, où elles se fusionnent de nouveau sur la ligne blanche.

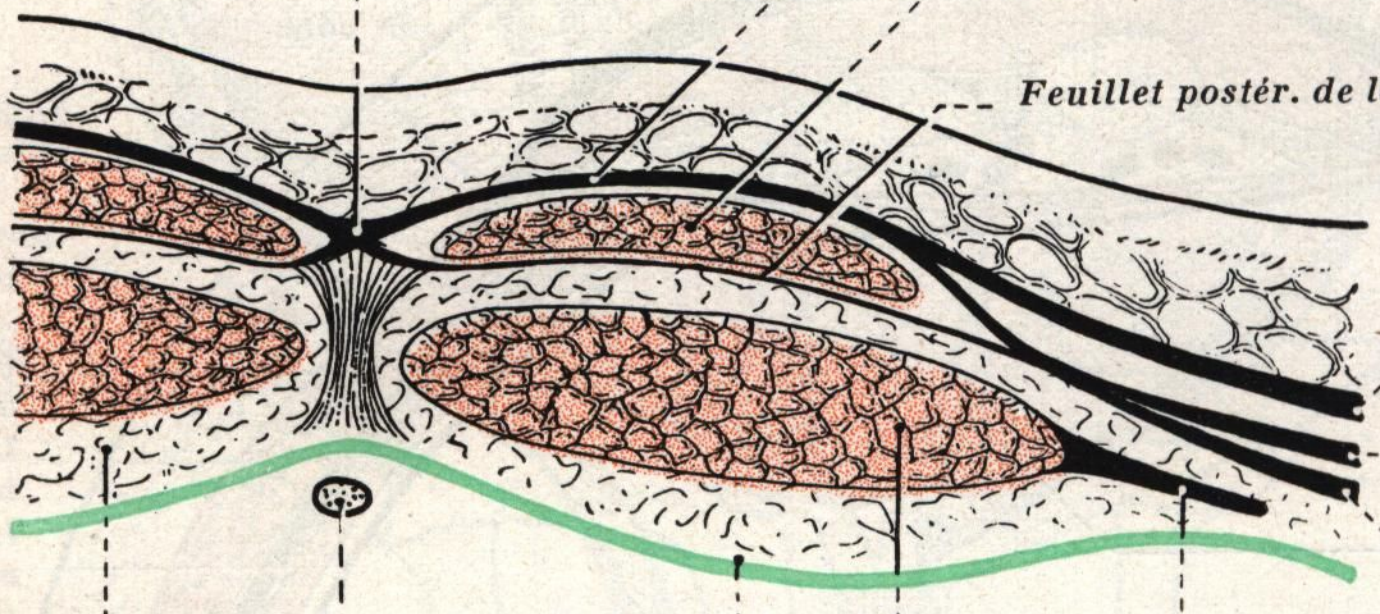

FIG. 567. — *Coupe transversale sus-pubienne de la paroi abdominale antérieure montrant la constitution des gaines des muscles grand droit et pyramidal de l'abdomen; côté droit, segment inférieur de la coupe* (demi-schématique).

Ce dédoublement forme la *loge* ou *gaine du pyramidal de l'abdomen.*

Le dédoublement du feuillet antérieur de la gaine des droits est tel qu'il s'effectue en avant du grand droit, contre le bord externe du pyramidal de l'abdomen, et que l'aponévrose du grand oblique ne contribue jamais à la constitution de la lame intermusculaire, car la terminaison de cette aponévrose étant plus rapprochée de la ligne médiane

que celle des autres muscles, elle répond toujours au feuillet antérieur de la gaine du pyramidal (voy. : fig. 567).

A sa partie supérieure, le feuillet antérieur de la gaine des droits donne insertion à un faisceau du grand pectoral (portion abdominale ou aponévrotique).

2° La PAROI POSTÉRIEURE (feuillet postérieur) est épaisse au-dessus de l'arcade de Douglas, où elle est constituée par le feuillet postérieur ou rétro-musculaire du petit oblique et par l'aponévrose antérieure du transverse; elle est au contraire très mince au-dessous de cette arcade, où elle n'est représentée que par le *fascia transversalis.*

3° Le BORD INTERNE répond au raphé fibreux de la ligne blanche dans toute son étendue.

4° Le BORD EXTERNE est constitué au-dessus de l'arcade de Douglas par l'angle de bifurcation de l'aponévrose du petit oblique, et au-dessous de l'arcade par l'angle dièdre que forme l'écartement du transverse et du fascia transversalis (voy. : fig. 564 et 566).

CONTENU. — Cette gaine contient le muscle grand droit de l'abdomen correspondant; le muscle est séparé des parois de sa gaine par une mince couche celluleuse pré- et rétromusculaire.

Au-dessous de l'arcade de Douglas, la couche rétro-musculaire augmente progressivement d'épaisseur de haut en bas jusqu'au bord supérieur du pubis, où elle correspond à l'espace sus-pubien ou espace rétro-pariétal antérieur; en conséquence cet espace doit être considéré comme une dépendance de la gaine des droits (voy. : fig. 568).

Les intersections tendineuses du muscle adhérent au feuillet antérieur de la gaine, de telle sorte que la couche celluleuse prémusculaire est cloisonnée en quatre ou cinq segments superposés.

Elle renferme également la branche abdominale de la mammaire interne, qui s'anastomose dans l'épaisseur du muscle avec une des branches terminales de l'épigastrique, les branches de cette artère, et plus spécialement son rameau sus-pubien, ainsi que le segment terminal des nerfs du grand droit (voy. : fig. 564 et 566).

Il n'est pas exact de dire que les vaisseaux épigastriques sont contenus, dans tout leur trajet, dans la gaine des droits; car, au-dessous de l'arcade de Douglas, les vaisseaux sont situés dans un dédoublement du fascia transversalis, et ne sont pas à proprement parler à l'intérieur de la gaine; ils ne deviennent intérieurs qu'au voisinage de l'arcade de Douglas; quittant le fascia transversalis, qui devient très mince, presque celluleux, au-dessus de cette arcade, ils s'insinuent entre le grand droit de l'abdomen et le feuillet postérieur de sa gaine, puis ils pénètrent le muscle auquel l'artère se distribue.

A sa partie supérieure, c'est-à-dire au niveau des insertions chondro-costales du grand droit de l'abdomen, la gaine de ce muscle communique virtuellement avec la partie la plus inférieure de l'espace interpectoro-thoracique.

La mince aponévrose qui recouvre la paroi antérieure du thorax à ce niveau, entre les insertions des muscles grand droit et grand pectoral, ne contracte aucune insertion thoracique, et elle appartient simultanément au faisceau abdominal du grand pectoral et au grand oblique de l'abdomen (aponévrose antérieure).

Arcade de Douglas.

L'arcade de Douglas (1), ou *repli semi-lunaire de Douglas,* est une arcade fibreuse à concavité inférieure située à la face postérieure du grand droit, et à quatre centimètres environ au dessous de l'ombilic (50 % des cas), rarement plus bas, parfois plus près de l'ombilic.

Elle représente la zone de transition brusque, où l'aponévrose antérieure du transverse

(1) Anatomiste et chirurgien anglais (1675-1742).

de l'abdomen, et toutes les fibres aponévrotiques du petit oblique, passent en avant du grand droit et, de prémusculaires qu'elles sont au-dessous de l'arcade, deviennent au-dessus de cette arcade pré- et rétro-musculaires, de telle sorte que le grand droit semble traverser à ce niveau une *boutonnière fibreuse* à travers les aponévroses antérieures des muscles larges de l'abdomen; l'arcade de Douglas représente le bord postérieur de cette boutonnière (voy. : fig. 568).

Sa forme, tout comme sa situation, sont assez variables suivant les sujets; plus ou moins cintrée, elle s'appuie en dedans au niveau de la ligne médiane sur la ligne blanche, où elle se confond avec celle du côté opposé, la ligne blanche et l'adminiculum linæ albæ représentant le *pilier interne* des arcades de Douglas; en dehors, elle se continue au niveau du bord externe du grand droit avec l'extrémité supérieure du ligament de Hesselbach, qui représente son *pilier externe* (voy. : fig. 569).

Elle est formée par des fibres tendineuses fusionnées du transverse et du petit oblique.

Sous l'arcade de Douglas s'engage la partie terminale des vaisseaux épigastriques, pour pénétrer dans la gaine des droits.

Fascia transversalis.

Décrit pour la première fois par A. Cooper, en 1804, le *fascia transversalis* est une mince lame aponévrotique qui tapisse toute l'étendue de la face profonde de la paroi abdominale.

Interposé entre le péritoine et la musculature abdominale, il recouvre la face profonde du transverse, du grand droit de l'abdomen, et en arrière, la face antérieure du carré des lombes et du psoas.

Il est particulièrement épais et facile à isoler dans l'étage sous-ombilical de la paroi abdominale, ou mieux au-dessous de l'arcade de Douglas, et il ressemble à ce niveau à une véritable aponévrose qui double la face postérieure des muscles grands droits de l'abdomen et l'aponévrose antérieure du transverse; par contre, il est très mince et difficilement isolable au-dessus de l'ombilic ainsi que latéralement et en arrière, où il se perd sur la gaine du psoas; en haut, il devient franchement celluleux et se perd sous la coupole diaphragmatique.

La plupart des anatomistes depuis Richet le considèrent comme représentant l'*aponévrose postérieure d'enveloppe du muscle transverse de l'abdomen*; mais il faut à notre avis reconnaître à ce fascia une toute autre origine, car il y a lieu de faire les remarques suivantes : d'une part, dans la partie où le fascia transversalis est réduit à une véritable lame fibreuse, il tapisse non pas le transverse mais surtout le grand droit de l'abdomen, et de ce fait, il ne suit pas l'aponévrose d'insertion du muscle comme le fascia de Scarpa suit le grand oblique; et d'autre part, le fascia transversalis est celluleux et presque totalement absent dans toute l'étendue de la portion charnue du transverse, c'est-à-dire là où il devrait posséder son maximum d'épaisseur en tant qu'aponévrose d'enveloppe.

Le fascia transversalis est une lame vasculaire, la *lame vasculaire pariétale*; cette lame contient en effet dans son épaisseur les vaisseaux épigastriques et de nombreux rameaux tributaires de ceux-ci, les artères rétro-symphysaires de Farabeuf, issues des honteuses internes, et l'anastomose de l'épigastrique avec l'obturatrice.

La densité du fascia, son maximum d'épaisseur au niveau de ces vaisseaux, et leur situation par rapport au fascia témoignent de sa nature.

Cette lame est en effet principalement épaisse au voisinage des vaisseaux épigastriques, où elle présente un véritable renforcement, le ligament de Hesselbach et, en tant que lame aponévrotique, elle est particulièrement développée au-dessous de l'arcade de Douglas, c'est-à-dire entre les deux pédicules vasculaires épigastriques ; en arrière de l'épine iliaque antérieure et supérieure, elle s'atténue progressivement de dedans en dehors et devient celluleuse.

Dans sa partie principale, c'est-à-dire celle qui correspond à la paroi abdominale antérieure, le fascia transversalis s'étend de l'ombilic à la face postérieure du pubis, en s'écartant de plus en plus et de haut en bas des muscles abdominaux. Appliqué à la face postérieure des pubis et de la symphyse pubienne, où il représente à ce niveau la lame

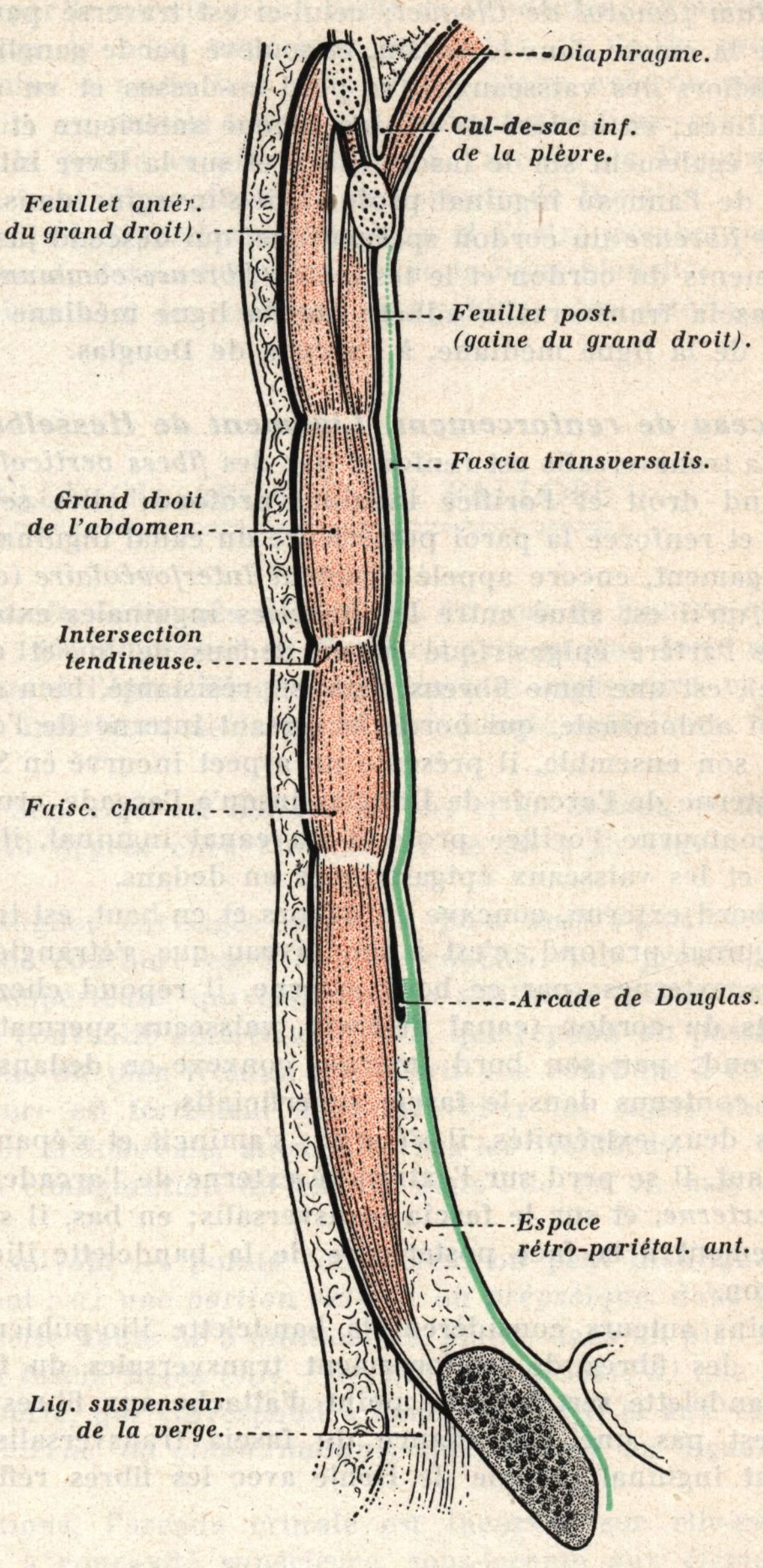

FIG. 568.
Coupe sagittale paramédiane droite de la paroi abdominale antérieure montrant la constitution de la gaine du grand droit; segment externe de la coupe (demi-schématique).

vasculaire des vaisseaux rétro-symphysaires, le fascia transversalis adhère à ceux-ci, et plus spécialement au versant postérieur du bord supérieur du pubis, puis il se perd plus bas, un peu en avant et au-dessus du ligament transverse du pelvis de Henle.

Plus en dehors, au niveau de l'espace inter-ilio-pariétal, il adhère intimement aux vaisseaux iliaques externes, et il se confond avec leurs gaines vasculaires; l'artère épigastrique, dont il représente la lame vasculaire, se détache de ces dernières.

En dedans des vaisseaux, il tapisse la face postérieure de l'arcade crurale, puis de l'anneau crural et du ligament de Gimbernat, pour se fixer sur le ligament de Cooper, au niveau de la crête pectinéale; il forme à ce niveau une mince cloison qui obture la portion de l'anneau crural laissée libre par les vaisseaux fémoraux : c'est le *septum crural* ou *septum fémoral de Cloquet*; celui-ci est traversé par des vaisseaux lymphatiques qui vont de la cuisse dans le bassin, et soulevé par le ganglion de Cloquet.

En dehors des vaisseaux, il se perd au-dessus et en arrière de l'arcade crurale sur le fascia iliaca; en arrière de l'épine iliaque antérieure et supérieure, nettement celluleux, il se perd également sur le fascia iliaca et sur la lèvre interne de la crête iliaque; enfin, au niveau de l'anneau inguinal profond, il s'invagine dans le canal inguinal pour former la *tunique fibreuse* du cordon spermatique, qui descend jusque dans les bourses où il entoure les éléments du cordon et le testicule *(fibreuse commune)*.

Le fascia transversalis adhère sur la ligne médiane à la ligne blanche, et de part et d'autre de la ligne médiane, à l'arcade de Douglas.

Faisceau de renforcement. Ligament de Hesselbach. — Dans la région inguinale, le fascia transversalis est renforcé par des *fibres verticales* comprises entre le bord externe du grand droit et l'orifice inguinal profond; elles se condensent en un ligament qui tapisse et renforce la paroi postérieure du canal inguinal : c'est le *ligament de Hesselbach.*

Ce ligament, encore appelé *ligament interfovéolaire* (de *inter*, entre, et *foveola*, fossette), du fait qu'il est situé entre les fossettes inguinales externe et moyenne (terme impropre, puisque l'artère épigastrique est en dedans de lui et qu'il occupe la fossette inguinale externe), est une lame fibreuse épaisse, résistante, bien apparente à la face postérieure de la paroi abdominale, qui borde le versant interne de l'orifice inguinal profond.

Dans son ensemble, il présente un aspect incurvé en S italique, et s'étend depuis l'extrémité externe de l'arcade de Douglas jusqu'à l'arcade crurale; étroit et condensé au point où il contourne l'orifice profond du canal inguinal, il est compris entre cet orifice en dehors et les vaisseaux épigastriques en dedans.

Son bord externe, concave en dehors et en haut, est tranchant; il limite en dedans l'orifice inguinal profond; c'est à son niveau que s'étranglent parfois les hernies inguinales obliques externes; par ce bord externe, il répond chez l'homme à l'épanouissement des éléments du cordon (canal déférent, vaisseaux spermatiques), et chez la femme au ligament rond; par son bord interne, convexe en dedans, il répond aux vaisseaux épigastriques contenus dans le fascia superficialis.

A ses deux extrémités, il s'élargit, s'amincit et s'épanouit en éventail.

En haut, il se perd sur l'extrémité externe de l'arcade de Douglas, dont il représente le *pilier externe*, et sur le fascia transversalis; en bas, il se fixe sur l'arcade crurale, et plus spécialement à la face postérieure de la bandelette ilio-pubienne, contribuant ainsi à sa formation.

Certains auteurs considèrent la bandelette ilio-pubienne de Thompson comme représentant des fibres de renforcement transversales du fascia transversalis; à notre avis, cette bandelette sert bien de point d'attache aux fibres du ligament de Hesselbach, mais elle n'est pas une dépendance du fascia transversalis : elle représente la fusion du ligament inguinal externe de Henle avec les fibres réfléchies de l'aponévrose du grand oblique.

Espace rétro-pariétal antérieur. — Au-dessus du pubis et de la symphyse pubienne, les grands droits de l'abdomen se fixent par leurs tendons respectifs sur le versant antérieur du bord supérieur de l'os, alors que la lame vasculaire pariétale (fascia transversalis) glisse de haut en bas à sa face postérieure, tout en s'écartant de plus en plus du muscle; aussi il en résulte la formation d'un espace prismatique triangulaire à arête supérieure, situé au-dessus du pubis, que nous désignons, en raison de sa situation en arrière de la musculature de la paroi abdominale antérieure, sous le nom d'*espace rétro-pariétal anté-*

rieur; cet espace n'est autre que l'*espace sus-pubien*, le *cavum supra-pubicum de Leusser*, la *fossette rétro-musculaire de Charpy* (1).

Cet espace fait partie de la gaine des droits dont il représente la portion rétro-musculaire, située au-dessous de l'arcade de Douglas et notablement élargie dans le sens antéro-postérieur. Il est limité : en avant, par le muscle grand droit de l'abdomen; en arrière, par le fascia transversalis; en bas, par le bord supérieur du pubis et de la symphyse pubienne; latéralement, il se termine à angle très aigu, et sa limite externe répond à l'adossement du fascia transversalis au muscle transverse, suivant une ligne arciforme à concavité externe qui s'étend de la partie la plus externe à l'arcade de Douglas, à la crosse de l'artère épigastrique; en haut, il ne dépasse pas l'arcade de Douglas.

Il est divisé en deux compartiments indépendants, l'un droit et l'autre gauche, par suite de l'adhérence sur la ligne médiane du fascia transversalis de la ligne blanche.

Il renferme du tissu cellulo-graisseux et les rameaux sus-pubiens des artères épigastriques.

ARCADE CRURALE OU ARCADE DE FALLOPE

L'arcade crurale, ou *arcade fémorale*, ou *arcade de Fallope*, du nom de l'auteur qui en a donné une bonne description en 1606 *(ligament de Poupart)* (2), est une forte et résistante bandelette fibreuse tendue entre l'épine iliaque antérieure et supérieure, et l'épine du pubis; elle représente la limite inférieure de la paroi abdominale antérieure.

ASPECT ET CONFIGURATION. — Son *trajet* est oblique en bas et en dedans, et fait avec le plan horizontal un angle de 40 degrés chez l'homme et de 30 à 35 degrés chez la femme.

Elle n'est pas exactement rectiligne; envisagée dans un plan antéro-postérieur, elle présente le plus souvent une double courbure en S italique couché : une première courbure, externe, à convexité antéro-supérieure, qui embrasse la saillie du psoas-iliaque, et une deuxième courbure, interne, à convexité antéro-inférieure, qui répond au passage des vaisseaux fémoraux; envisagée dans un plan frontal, elle décrit une courbure à convexité inférieure et externe; cette courbure est fortement accentuée chez les sujets obèses ou atteints de relâchement de la paroi abdominale, ainsi que chez les vieillards.

Sa *longueur* est variable avec la configuration du bassin, mais elle est en moyenne de 12 centimètres.

Sa *forme* et sa *largeur* varient suivant les points considérés; on peut distinguer trois portions à l'arcade crurale, qui sont : *a)* une *portion externe* ou *prépsoïque*, dans laquelle elle présente l'aspect d'une bandelette haute de 5 millimètres, placée dans un plan frontal; dans cette portion, elle adhère au fascia iliaca (voy. : fig. 576, 583 et 584); *b)* une *portion moyenne* ou *prévasculaire*, très courte, qui correspond à l'anneau crural et aux vaisseaux fémoraux ; *c)* et une *portion interne* ou *gimbernatique*, qui répond au ligament de Gimbernat.

Dans ces deux dernières portions, l'arcade crurale est incurvée sur elle-même et présente la forme d'une gouttière à concavité supérieure, sous-jacente aux éléments du cordon; elle forme à ce niveau la paroi inférieure du canal inguinal (voy. : fig. 570 et 574).

---

(1) Article à consulter : CHARPY : La gaine des muscles droits et la cavité prévésicale. *Revue de Chirurgie*, février 1888.

(2) Naturaliste et médecin français, fut membre de l'Académie des Sciences (1661-1709).

A l'union de la première et de la deuxième portion, l'arcade crurale donne insertion à la *bandelette ilio-pectinée* qui se fixe d'autre part sur l'éminence ilio-pectinée de l'os coxal; toutefois cette bandelette ne doit pas être considérée comme une dépendance de l'arcade, mais comme un épaississement à ce niveau de l'aponévrose d'enveloppe du psoas-iliaque ou fascia iliaca.

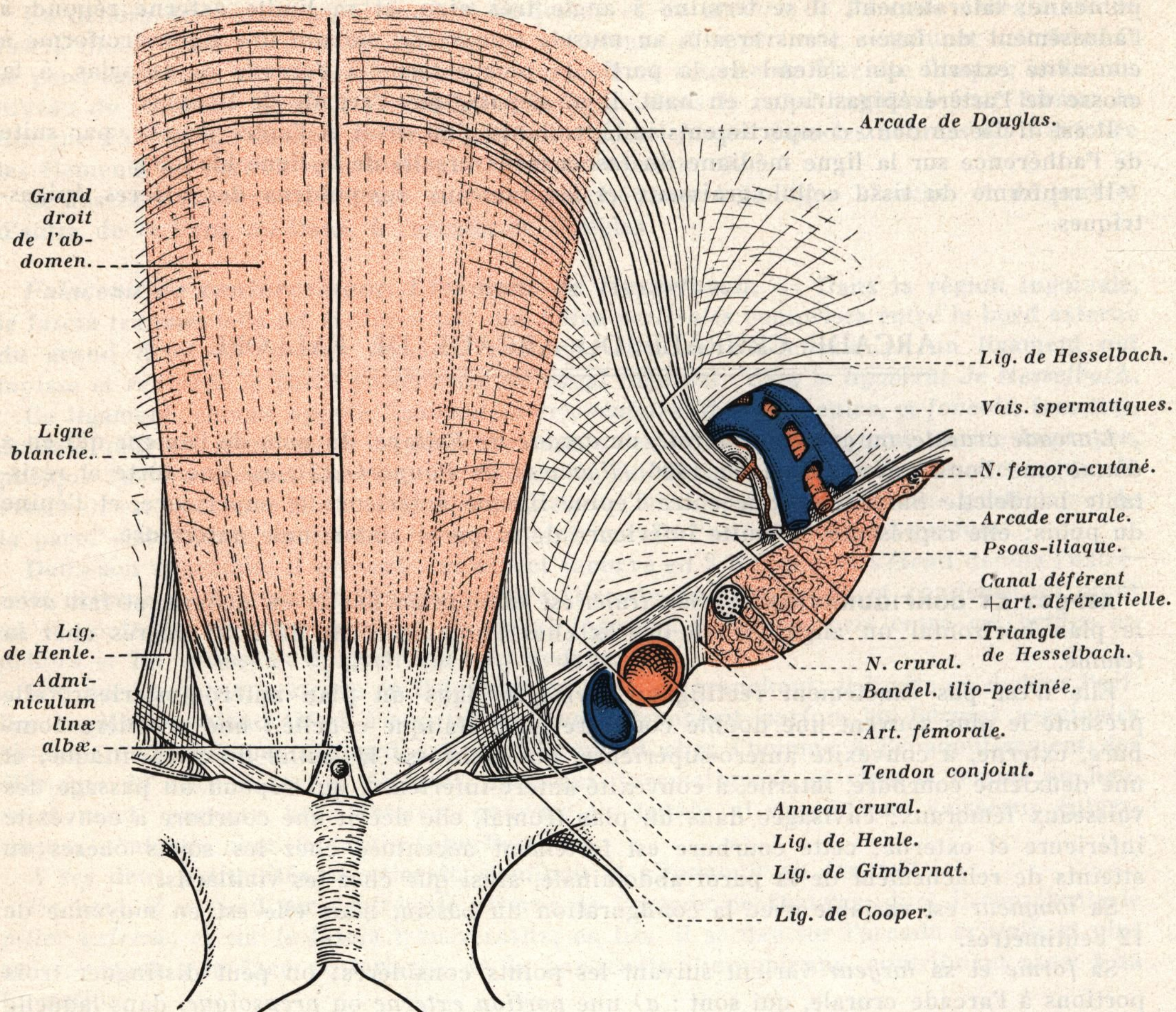

FIG. 569. — *Vue postérieure de la paroi abdominale antérieure, arcade crurale et espace inter-ilio-pariétal, côté droit.*

CONSTITUTION. — L'arcade de Fallope est formée par deux sortes de fibres, les unes propres, les autres réfléchies.

1° Les FIBRES PROPRES vont d'une épine à l'autre : ce sont les *fibres interépineuses*; elles sont condensées en une bandelette fibreuse appelée *ligament inguinal externe de Henle*; celui-ci s'insère en dehors sur l'épine iliaque antérieure et supérieure, et en dedans sur l'épine du pubis; quelques-unes de ses fibres se perdent sur la crête pectinéale, certaines même n'atteignent pas l'épine pubienne, et se perdent directement dans l'aponévrose d'insertion du grand oblique, où elles se mêlent aux fibres arciformes.

Pour certains auteurs (Nicaise, G. Winckler), il n'existe pas de ligament inguinal externe bien individualisé; son existence serait en relation avec un *artfact* dans la dissection de l'aponévrose du grand oblique.

2° Les FIBRES RÉFLÉCHIES appartiennent au *muscle grand oblique.* A ce niveau, les fibres aponévrotiques du grand oblique s'incurvent en gouttière autour du ligament inguinal externe de Henle, en passant successivement en avant, au-dessous, puis en arrière de ce ligament, dont elles suivent le trajet, adossées à sa face postérieure; puis elles s'incurvent à nouveau un peu en dedans des vaisseaux fémoraux, en suivant un trajet récurrent qui les porte en arrière et en bas pour se fixer à la crête pectinéale, en formant le ligament de Gimbernat (voy. : *Grand oblique de l'abdomen*).

Le ligament inguinal externe et les fibres réfléchies de l'aponévrose du grand oblique, soudées entre elles, constituent la *bandelette ilio-pubienne de Thompson*; décrite pour la première fois par cet auteur en 1838, c'est une bandelette fibreuse, de coloration blanchâtre, épaisse, et haute de 2 millimètres environ, qui occupe la partie postérieure de l'arcade crurale.

Dans son ensemble, le ligament inguinal externe de Henle doit être considéré comme l'*amarre du grand oblique* dans la partie qui correspond à l'échancrure comprise entre les deux épines.

CONNEXIONS ET RAPPORTS. — L'arcade crurale répond à la ligne de séparation de la paroi abdominale et de la cuisse, et elle se traduit extérieurement par le *pli de l'aine*; elle est rattachée aux téguments du pli de l'aine par des tractus fibreux, dépendance du fascia superficialis, dont l'ensemble forme le *ligament suspenseur du pli de l'aine* ou *ligament de Pétrequin*; elle donne insertion à l'aponévrose fémorale.

Elle constitue la paroi inférieure ou plancher du canal inguinal; enfin, elle forme la limite antérieure et supérieure de l'espace inter-ilio-pariétal, et elle répond de ce fait à tous les organes de cet espace (voy. : *Espace inter-ilio-pariétal*; article *Parois pelviennes*) (voy. : fig. 569 et 583).

Près de son insertion sur l'épine iliaque antérieure et supérieure, elle est traversée, à 15 ou 20 millimètres en dedans de cette dernière, par le nerf fémoro-cutané (Hovelacque).

Ligament de Gimbernat.

Le *ligament de Gimbernat,* ou *ligamentum lacunare* (1), est une lame fibreuse triangulaire, qui occupe l'extrémité interne de l'espace inter-ilio-pariétal; il est placé dans un plan presque horizontal; on lui distingue trois bords et deux faces.

Son BORD POSTÉRIEUR répond à la crête pectinéale sur laquelle ce ligament se fixe, en avant du tendon conjoint et du ligament de Henle, en arrière des insertions du pectiné et de son aponévrose de revêtement; ses insertions pubiennes sont fusionnées avec ces ligaments et avec l'aponévrose du pectiné, pour constituer le *ligament de Cooper (ligamentum pubicum).*

Son BORD ANTÉRIEUR se confond avec l'arcade crurale dont il émane.

Son BORD EXTERNE, libre, tranchant, arciforme à convexité externe, répond à l'anneau crural et plus spécialement au ganglion de Cloquet, qui le sépare des vaisseaux fémoraux et du nerf du pectiné; c'est contre le bord tranchant de ce ligament que s'étranglent généralement les hernies crurales : aussi est-il nécessaire de débrider ce ligament de dehors en dedans pour faire disparaître l'étranglement.

---

(1) Ainsi appelé par les anatomistes anglo-américains, parce qu'il comble la partie interne de l'anneau crural.

Son SOMMET, représentant la partie la plus interne du ligament, répond à l'épine du pubis et à l'insertion de l'arcade crurale sur cette dernière.

Sa FACE POSTÉRO-SUPÉRIEURE ou *abdominale* répond en partie au tendon conjoint; elle est tapissée par le fascia transversalis, qui la sépare de l'espace de Bogros et du péritoine.

Sa FACE ANTÉRO-INFÉRIEURE ou *crurale* répond au pectiné, dont le séparent du tissu celluleux lâche et l'aponévrose de ce muscle.

Epais et résistant, solidement tendu, le ligament de Gimbernat est constitué par des fibres arquées ou récurrentes à convexité interne; il représente l'insertion pectinéale des fibres réfléchies de l'aponévrose du grand oblique, c'est-à-dire le *faisceau pectinéal du grand oblique de l'abdomen.*

CANAL INGUINAL

Le *canal inguinal* est un trajet *(trajet inguinal)* situé à la partie inférieure de la paroi abdominale antérieure, à travers les différents plans musculo-aponévrotiques de cette paroi : il est en rapport avec la descente du testicule dans les bourses, ainsi qu'avec le passage du canal péritonéo-vaginal et des éléments du cordon spermatique chez l'homme et du ligament rond chez la femme.

FORMATION DU CANAL INGUINAL

Chez le fœtus, le canal inguinal est un simple trou dans la paroi abdominale, et ses deux orifices sont en regard l'un de l'autre; de plus, le canal inguinal n'est pas produit par la descente du testicule; il est *préformé,* et à son niveau vient s'insérer le *gubernaculum testis de Hunter.*

Secondairement, et après la naissance, l'orifice profond du canal inguinal se déporte en dehors par suite du développement du bassin; il en résulte alors une direction oblique du trajet inguinal et des éléments qui le traversent, et chez la femme, dont le bassin est plus large que celui de l'homme, le canal inguinal est plus long et plus oblique; toutefois, chez le nouveau-né et chez le nourrisson jusqu'au sixième mois, le décalage entre les deux orifices inguinaux est peu prononcé, et une coupe sagittale de la région inguino-crurale passant par la veine fémorale n'intéresse pas le canal inguinal; elle laisse l'orifice profond de celui-ci en dedans de la coupe; l'écartement entre les deux orifices, et par conséquent la formation du canal inguinal, ne débute guère avant la fin de la première année (dixième mois).

SITUATION. DIRECTION ET DIMENSIONS

Chez l'adulte, le canal inguinal est situé immédiatement au-dessus de l'arcade de Fallope où il occupe la *région inguinale.*

Il s'étend de la verticale passant par le milieu de l'arcade crurale en dehors, jusqu'à l'épine du pubis en dedans; ainsi peut-on théoriquement repérer le canal inguinal et son contenu normal ou pathologique au-dessus d'une ligne oblique allant de l'épine iliaque antérieure et supérieure à l'épine pubienne *(ligne de Malgaigne)*; les hernies dont le collet du sac est situé au-dessus de cette ligne sont dites inguinales; celles dont le collet est situé au-dessous sont dites crurales; si ce repère est exact chez les sujets jeunes, vigoureux et bien musclés, bien souvent il ne l'est plus chez les vieillards ou les ptosiques à arcade crurale cintrée et fortement abaissée.

Le *trajet* du canal inguinal est oblique de haut en bas, de dehors en dedans et d'arrière en avant; mais il n'est pas parallèle à la direction de l'arcade crurale; il fait avec cette dernière un angle ouvert en dehors, variable suivant les sujets, qui est de 15 à 20 degrés en moyenne; son orifice profond est situé à 15 ou 20 millimètres au-dessus de l'arcade.

La *longueur* du canal inguinal, c'est-à-dire la distance comprise entre les deux orifices, est de 4 à 5 centimètres; toutefois elle est plus grande chez la femme de 5 millimètres environ, du fait d'une plus grande largeur de son bassin; en définitive, sa longueur est en rapport avec la conformation du bassin, et dans les deux sexes, le canal inguinal est d'autant plus long que le bassin est plus large.

Son *calibre* dépend de son contenu et, en dehors de tout état pathologique, il est plus considérable chez l'homme que chez la femme, attendu que le ligament rond est plus petit que le cordon spermatique; il y a vraisemblablement là une cause favorisant l'apparition des hernies inguinales, ces dernières étant du reste beaucoup plus fréquentes chez l'homme que chez la femme.

CONFORMATION ET DESCRIPTION

Bien que le canal inguinal ne possède pas de parois propres individualisées, pour la commodité de la description, nous lui distinguerons quatre parois, non homogènes dans toute leur étendue, qui sont : antérieure, inférieure, postérieure et supérieure, et deux orifices.

L'épaisseur de la paroi antérieure décroît de dehors en dedans, tandis que celle de la paroi postérieure décroît de dedans en dehors; ce fait est dû à l'obliquité du canal inguinal dans la paroi abdominale antérieure (1).

1. — *Paroi antérieure.*

La paroi antérieure est la *paroi chirurgicale* de la région inguinale, c'est celle que l'on incise pour mettre à nu le trajet inguinal dans la cure radicale des hernies inguinales.

De la superficie vers la profondeur, la paroi antérieure du canal inguinal comprend trois plans superposés qui sont : *a)* sur un premier plan, superficiel, les ***téguments***; *b)* sur un deuxième plan, moyen, ***aponévrotique***, l'aponévrose d'insertion du grand oblique; *c)* et sur un troisième plan, profond, ***musculaire***, qui n'existe que dans le tiers externe de la région inguinale, le ***tendon conjoint***.

a) ***La peau*** de la région inguinale, plus ou moins infiltrée de graisse (panicule adipeux), est relativement fine, recouverte en dedans par les poils de la région pubienne et du mont de Vénus; au niveau du pli de l'aine, la peau adhère à l'arcade fémorale par l'intermédiaire du *ligament de Pétrequin* ou *ligament suspenseur du pli de l'aine*; ce ligament forme une cloison séparative entre le tissu cellulaire sous-cutané de la paroi abdominale antérieure, et celui de la racine de la cuisse, expliquant ainsi la lenteur que mettent les collections suppurées superficielles ou les hématomes superficiels de la paroi abdominale (région inguinale) à se répandre dans le tissu cellulaire sous-cutané de la région du triangle de Scarpa.

---

(1) Ouvrages et articles à consulter : Blaise : Le canal inguinal chez l'adulte. *Thèse de Paris*, 1897.

Gilis : Etude sur la région inguino-abdominale. *Journal de l'Anatomie*, 1901.

Ferrari : Recherches anatomiques sur la région inguinale. *Thèse de Lyon*, 1907.

A. Ducasse : Recherches sur le canal inguinal et les aponévroses antérieures de l'abdomen chez le nouveau-né. *Archives d'Anatomie, d'Histologie et d'Embryologie*, 1926, p. 161.

Le *tissu cellulaire sous-cutané* comprend deux couches : l'une superficielle, l'autre profonde : α) la *couche superficielle,* lamelleuse, forme le *fascia superficialis,* et c'est de cette couche fibreuse que se détache le ligament de Pétrequin; chez les sujets très musclés, cette couche se condense au niveau de l'orifice inguinal superficiel et devient plus épaisse qu'ailleurs, formant le *couvercle fibreux de l'anneau inguinal superficiel de Thompson;* — β) la *couche profonde,* épaisse, aréolaire, est une véritable nappe de glissement qui permet les déplacements de la peau, et, où cheminent les vaisseaux tégumenteux abdominaux et les rameaux abdominaux de la honteuse externe supérieure, ainsi que les filets cutanés des abdomino-génitaux; généralement les vaisseaux sous-cutanés abdominaux croisent presque à angle droit le trajet inguinal; aussi sont-ils fréquemment intéressés et sectionnés dans la cure radicale des hernies inguinales.

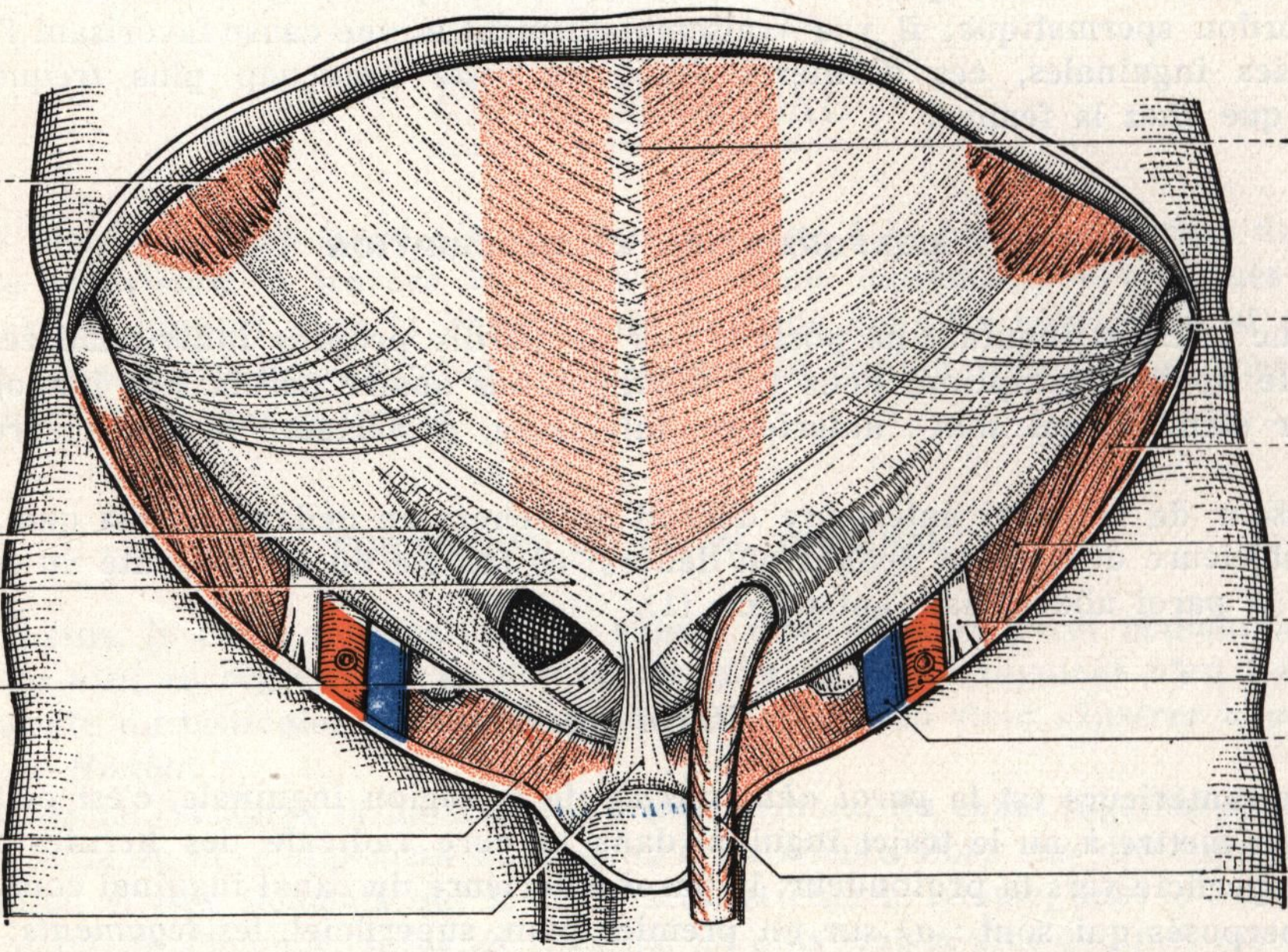

FIG. 570. — *Paroi antérieure du canal inguinal. Orifice inguinal superficiel* (le cordon spermatique est représenté à gauche sectionné et sorti des bourses).

A la partie inféro-interne de la région inguinale, signalons en outre la présence de languettes fibro-élastiques, de coloration jaunâtre, plus ou moins anastomosées les unes avec les autres, qui descendent vers le cordon spermatique en contribuant à la formation de l'appareil suspenseur des bourses; ces languettes s'imbriquent ou se continuent avec les fibres musculaires lisses du dartos des bourses.

b) L'aponévrose du grand oblique (aponévrose d'insertion) est mince, resplendissante et nacrée; elle est séparée des téguments et plus spécialement du tissu cellulaire sous-cutané par son aponévrose d'enveloppe, formation lamelleuse très mince à laquelle on donne le nom de *fascia de Scarpa.*

L'aponévrose du grand oblique représente le tendon étalé d'insertion antérieure et inférieure de ce muscle; elle forme la véritable paroi antérieure du canal inguinal (faisceaux charnus issus des huitième et neuvième côtes), et présente des formations importantes pour ce dernier, les *piliers du canal inguinal* qui contribuent à délimiter l'orifice inguinal superficiel.

Les fibres tendineuses de l'aponévrose du grand oblique sont dirigées obliquement de haut en bas et de dehors en dedans, et pour donner une idée de leur direction sur nous-mêmes, il suffit de placer le pouce dans la poche du gilet, la main étant à plat sur le ventre : la direction des quatre derniers doigts indique exactement la direction des fibres du grand oblique dans la région inguinale.

Deux faisceaux aponévrotiques du grand oblique divergent, en dedans et en dehors de l'orifice superficiel du canal inguinal, pour constituer ses *piliers externe* et *interne.*

Pilier externe. — Le pilier externe, fort et épais, est en même temps inférieur, légèrement incurvé à concavité supérieure (voy. : fig. 570); il est comme enroulé sur lui-même, et son insertion principale se fait sur l'épine du pubis et sur la face antérieure de la surface angulaire du pubis.

Pilier interne. — Le pilier interne, moins résistant, mais plus rectiligne que le pilier externe, lui est supérieur; il s'entrecroise sur la ligne médiane avec celui du côté opposé avant de s'insérer sur le pubis.

Le *pilier externe* est homolatéral, tandis que le *pilier interne* est controlatéral.

Sur certains sujets amaigris, il n'est pas rare de rencontrer, immédiatement au-dessus et au-dessous des piliers, des points faibles (zone de déhiscence) dans l'aponévrose d'insertion du grand oblique, qui se traduisent par des fissures longitudinales, larges de 3 à 4 millimètres (voy. : *Muscle grand oblique de l'abdomen*).

Fibres arciformes de Nicaise. — L'aponévrose d'insertion du grand oblique est doublée superficiellement dans la région inguinale, par des faisceaux de fibres de renforcement, dont l'ensemble constitue les *fibres arciformes de Nicaise,* bien étudiées par Nicaise, Blaise et Gilis.

Nous distinguerons deux groupes de fibres, les unes externes, les autres internes :

a) Le *groupe externe* se détache de l'épine iliaque antérieure et supérieure et de la partie la plus externe de l'arcade crurale; ces fibres surmontent tout d'abord l'arcade crurale en un faisceau étalé de 8 à 10 millimètres de hauteur; puis elles quittent l'arcade crurale pour se porter obliquement en haut et en dedans; elles s'éparpillent en éventail sur l'aponévrose du grand oblique en décrivant des faisceaux arciformes multiples à concavité supérieure et en formant un plan discontinu devant le grand oblique.

b) Le *groupe interne* est représenté par des fibres incurvées en sens inverse des précédentes, c'est-à-dire à concavité inféro-interne; elles se détachent de la partie moyenne de l'arcade crurale, où elles semblent être la continuation de fibres tendineuses issues du ligament inguinal externe de Henle; de là, elles croisent obliquement la face antérieure des piliers externe et interne, pour se perdre au voisinage de la ligne blanche, où certaines d'entre elles s'entrecroisent même sur la ligne médiane avec celles du côté opposé; elles recouvrent et brident l'angle supéro-externe que ménagent entre eux les piliers inguinaux externe et interne; par leur bord inférieur, elles délimitent le bord supérieur de l'anneau inguinal superficiel : ce sont les *fibres en sautoir de Velpeau* (voy. : fig. 570).

Disposées dans un sens inverse et presque orthogonal par rapport à la direction des fibres aponévrotiques du grand oblique, les fibres arciformes ont un double rôle d'union et de soutien : elles consolident la paroi, elles maintiennent, dans la limite où cela leur est possible, l'écartement des piliers et des faisceaux aponévrotiques de ce muscle; elles s'opposent ainsi au relâchement de la paroi, à l'éventration et à la formation des hernies inguinales : c'est leur relâchement sous l'action du taxis, bien plus que l'écartement des piliers, qui permet la réduction de la hernie inguinale étranglée.

c) ***Le tendon conjoint*** ne participe à la constitution de la paroi antérieure du canal inguinal que dans le tiers externe de ce dernier; à ce niveau, il est en grande partie

charnu et formé par la fusion des muscles petit oblique et transverse de l'abdomen (voy. : fig. 571 et 574).

Par sa constitution, la paroi antérieure du canal inguinal est beaucoup plus épaisse, plus solide et plus résistante en dehors qu'en dedans : α) *en dehors,* c'est-à-dire dans le *tiers externe* de la région inguinale, elle est constituée par les trois muscles larges de l'abdomen (voy. : fig. 576); β) *en dedans,* c'est-à-dire dans les *deux tiers internes* de la région inguinale, elle est peu épaisse, formée uniquement par l'aponévrose d'insertion du grand oblique doublée des fibres arciformes; elle est tout spécialement fort mince dans l'étroit espace compris entre les deux piliers externe et interne : c'est là le *point faible* de la paroi antérieure du canal, l'endroit où s'effectuent les éraillures de la paroi antérieure du canal inguinal au cours des hernies inguinales ou des éventrations de la région.

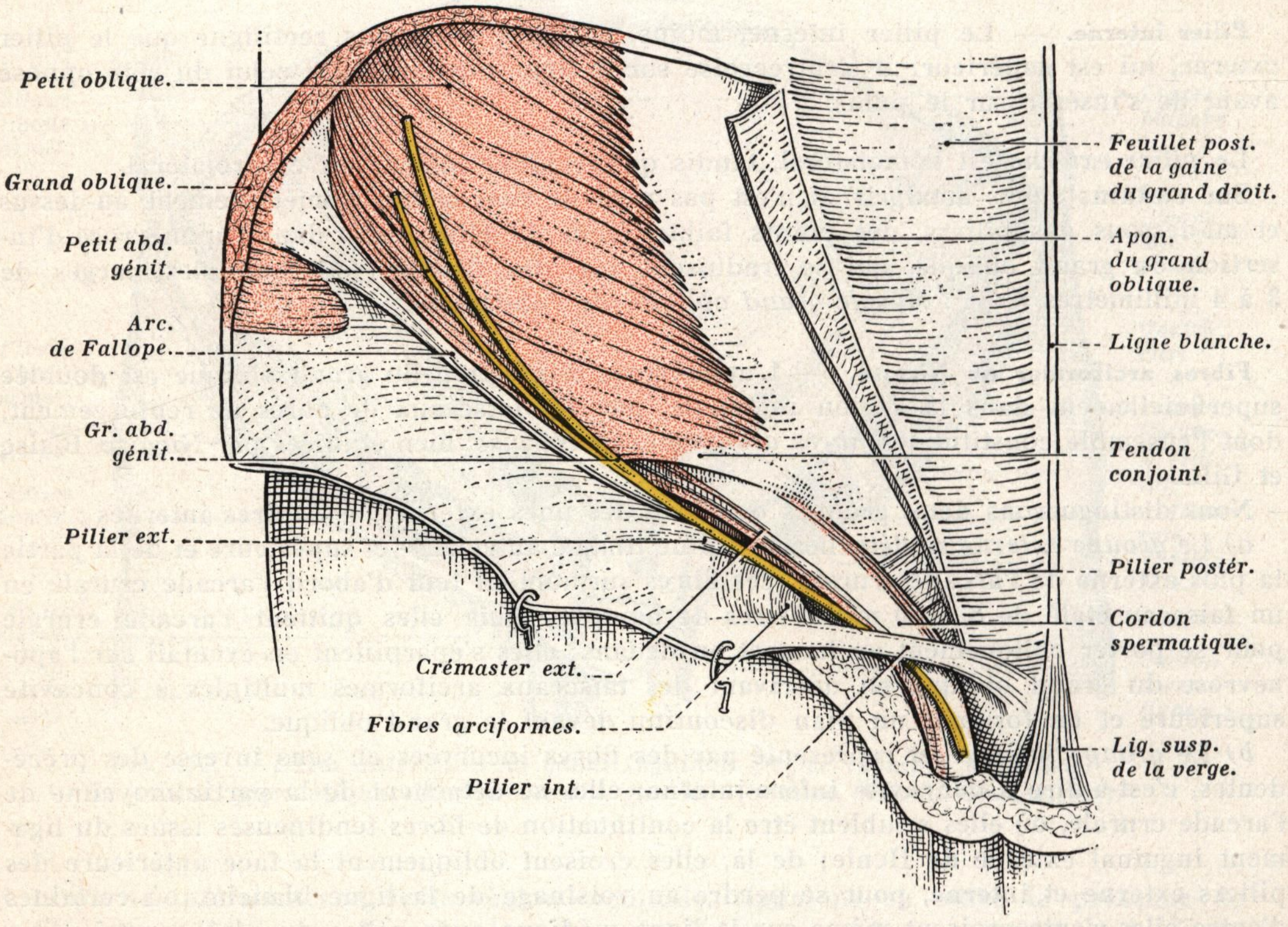

FIG. 571. — *Canal inguinal ouvert montrant le tendon conjoint, les nerfs abdomino-génitaux et le cordon spermatique* (côté droit).

2. — *Paroi inférieure.*

La paroi inférieure est constituée de façon différente dans sa moitié externe et dans sa moitié interne; ce fait tient à ce que le canal inguinal n'est pas à proprement parler un véritable canal, mais plutôt un *interstice* à trajet oblique en bas, en avant et en dedans, taillé dans l'épaisseur de la musculature abdominale.

L'orifice profond du canal inguinal étant situé à 15 ou 20 millimètres au-dessus de l'arcade crurale, il en résulte que, dans la moitié externe du canal, les éléments du cordon spermatique ou le ligament rond ne reposent pas directement sur cette arcade, mais sur les fibres musculo-tendineuses d'insertion crurale du petit oblique et du transverse de

l'abdomen; cette disposition est des plus nettes et elle s'observe avec facilité au cours des interventions chirurgicales sur le canal inguinal (cures radicales de hernies).

a) Dans sa moitié externe, elle est formée par les insertions sur l'arcade crurale des fibres les plus inférieures du petit oblique et du transverse.

b) Dans sa moitié interne, elle est formée par l'arcade crurale ou arcade de Fallope; elle présente l'aspect d'une gouttière excavée dont la concavité regarde en haut; cette gouttière, véritable *hamac,* que forme cette arcade, se continue en avant, sans ligne de démarcation bien nette, avec l'aponévrose d'insertion du grand oblique dont elle fait partie; en arrière et en bas, où elle est nettement épaissie, elle se confond avec la bandelette ilio-pubienne de Thompson (voy. : fig. 575); à ce niveau, c'est-à-dire par le bord postérieur de la gouttière, l'arcade crurale adhère au tendon conjoint et au ligament de Henle et à la partie la plus interne du canal, la paroi inférieure est représentée par la face supérieure du ligament de Gimbernat; qui se présente sous l'aspect d'un triangle fibreux tendu entre l'arcade crurale et la crête pectinéale.

Sur cette gouttière reposent le cordon spermatique chez l'homme, le ligament rond chez la femme.

Par l'intermédiaire de l'arcade crurale, le canal inguinal répond à la partie la plus interne du psoas-iliaque, au nerf crural, à l'anneau crural et à son contenu (orifice supérieur de l'entonnoir fémorali-vasculaire), c'est-à-dire aux vaisseaux fémoraux : artère en dehors, veine en dedans, et plus en dedans encore au ganglion de Cloquet, en partie caché sous le ligament de Gimbernat.

3. — *Paroi postérieure.*

La paroi postérieure s'étend, de dehors en dedans, de l'orifice inguinal profond à l'insertion du tendon conjoint sur le pubis; elle est constituée par le fascia transversalis, renforcé par le ligament de Hesselbach en dehors, et par le ligament de Colles, le tendon conjoint et le ligament de Henle en dedans.

a) Le **fascia transversalis** est une lame fibreuse, mince, qui s'étale à la face postérieure de la musculature abdominale; au niveau de l'orifice inguinal profond, il s'évagine dans le canal inguinal, en entourant les éléments du cordon, tandis qu'au-dessous de l'arcade de Fallope, il participe à la formation du septum crural.

b) Le **ligament de Hesselbach** est un renforcement fibreux, falciforme, du fascia transversalis, plus ou moins développé et apparent suivant les sujets; il contourne le bord interne de l'orifice profond du canal inguinal; aplati et condensé au niveau de cet orifice, il s'étale en éventail à ses deux extrémités; en haut, il remonte jusqu'à l'extrémité externe de l'arcade de Douglas, d'où le nom de *pilier externe de l'arcade de Douglas* sous lequel le désignent encore certains auteurs; en bas, il se perd sur la partie la plus externe de l'arcade crurale, doublant à ce niveau la bandelette ilio-pubienne de Thompson.

Le bord externe de ce ligament présente une arête vive à concavité supéro-externe; il forme et dessine avec netteté le rebord interne de l'orifice inguinal profond, et c'est contre ce bord tranchant *(pli falciforme)* que bien souvent s'étranglent les hernies inguinales (voy. : fig. 573).

Il est côtoyé en dedans par les vaisseaux épigastriques contenus dans un dédoublement du fascia transversalis; la crosse de l'artère épigastrique est excentrique par rapport au ligament; cette artère abandonne au niveau de sa crosse son rameau transversal sus-pubien, et elle envoie une anastomose à l'artère obturatrice.

c) Le **ligament** ou **pilier de Colles** représente le *pilier postérieur* du canal inguinal; issu de l'aponévrose du grand oblique du côté opposé, il s'insère sur le bord supérieur

du pubis et sur la crête pectinéale; il ne participe à la constitution de la paroi postérieure du canal inguinal que dans sa partie la plus interne, c'est-à-dire en regard de l'anneau inguinal superficiel, où il apparaît entre les piliers inguinaux externe et interne; il s'y distingue par la direction, oblique en sens inverse, de ses fibres.

d) Le **tendon conjoint**, exclusivement tendineux, représente le renforcement principal de la paroi postérieure du canal inguinal; à ce niveau, il vient se fixer sur le bord supérieur du pubis, en dedans de l'épine pubienne et sur la crête pectinéale.

Ce tendon présente, comme nous le verrons, différentes positions par rapport au canal inguinal; ses fibres les plus externes sont placées en dehors et en avant du cordon spermatique, et elles se confondent avec l'arcade crurale; ses fibres les plus internes, exclusivement tendineuses, sont placées en arrière du pilier postérieur, auquel elles sont unies; elles sont situées en arrière du cordon spermatique, et appartiennent à la paroi postérieure du canal inguinal.

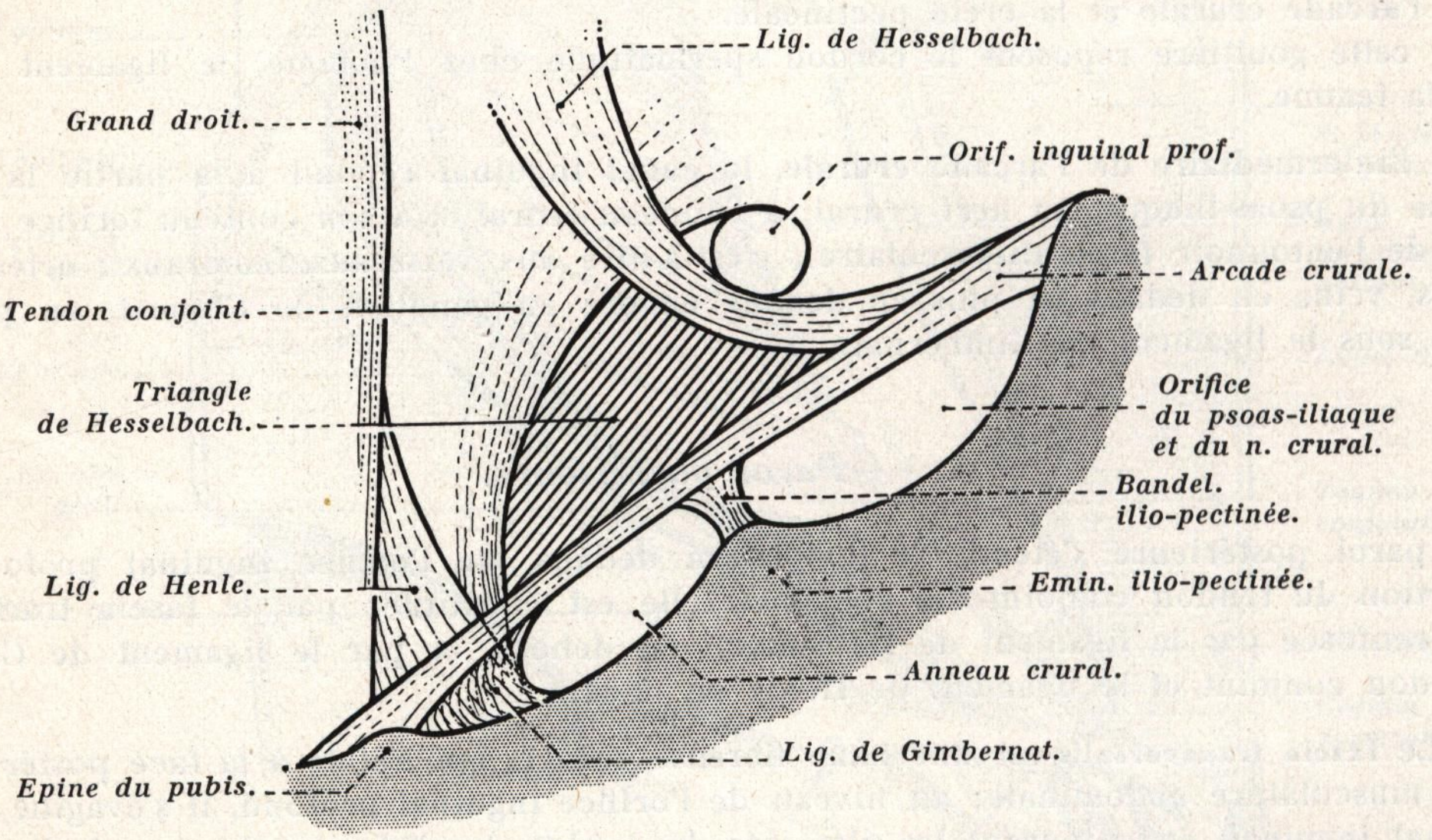

FIG. 572. — *Triangle de Hesselbach, côté droit* (en hachures noires obliques) (schématique).

e) **Le ligament de Henle**, inconstant dans son développement, est formé de fibres verticales; il est situé en dehors du bord externe du grand droit, et en arrière du tendon conjoint qu'il renforce et auquel il adhère.

Triangle de Hesselbach. — Lorsqu'on examine par transparence la paroi postérieure du canal inguinal, après avoir enlevé préalablement le péritoine pariétal et le tissu cellulaire sous-péritonéal qui la tapisse, on constate qu'elle présente une zone triangulaire translucide, de forme et de dimensions variables.

Cet espace triangulaire, dit *triangle de Hesselbach* (1), est limité: en bas, par la bandelette ilio-pubienne de Thompson; en dedans, par le bord externe, concave en dehors, du tendon conjoint; et en dehors, par le bord interne, convexe en dedans, du ligament de Hesselbach; en haut, il est circonscrit par le bord inférieur du tendon conjoint.

L'aire de ce triangle est constituée par le fascia transversalis, et près de son bord externe, il est traversé, obliquement de bas en haut et de dehors en dedans, par l'artère épigastrique, accompagnée de part et d'autre par ses deux veines satellites.

(1) Chirurgien allemand, fut professeur à l'Université de Würtzbourg (1759-1816).

Le triangle de Hesselbach correspond à la zone de résistance minima, au point faible de la paroi postérieure du canal inguinal, et c'est à son niveau, c'est-à-dire en dedans de l'artère épigastrique, que s'engagent les hernies inguinales directes; c'est le *point faible de Blaise* ou *de Mac Clellan* (voy. : fig. 572).

Chez les sujets puissamment musclés, les dimensions de ce triangle sont très réduites, et il présente un aspect en forme de segment de cercle, en gueule de four, limité par la bandelette ilio-pubienne en bas et par le tendon conjoint en haut.

Muscle pubo-transverse de Luschka. — Au niveau du triangle de Hesselbach, la paroi postérieure du canal inguinal est parfois renforcée par un petit faisceau charnu, inconstant, de forme triangulaire, le *muscle pubo-transverse de Luschka* ou *muscle interfovéolaire.*

Situé en avant du fascia transversalis et du ligament de Hesselbach, large de 4 à 5 millimètres environ, il se détache de la crête pectinéale, en arrière du ligament de Gimbernat, par des pinceaux de fibres tendineuses et charnues; il se dirige obliquement en haut et en dehors sur la face postérieure du canal inguinal, pour s'épanouir en éventail à la face postérieure de l'aponévrose antérieure du transverse, sur laquelle il se fixe en dehors de l'orifice inguinal profond.

Rarement homogène, il est généralement représenté par un plan discontinu de fibres charnues, qui occupent l'aire du triangle de Hesselbach; ce muscle doit être considéré comme un faisceau aberrant plus ou moins disloqué du transverse de l'abdomen.

Comprise entre le grand droit de l'abdomen en dedans et l'orifice inguinal profond en dehors, la paroi postérieure du canal inguinal présente *trois portions* bien distinctes qui sont : *a)* une *portion interne* solide et résistante, où se superposent d'avant en arrière le pilier postérieur (ligament de Colles), le tendon conjoint, le ligament de Henle qui prolonge en dehors le bord externe du grand droit de l'abdomen; *b)* une *portion externe* également solide, représentée par le ligament de Hesselbach qui circonscrit l'orifice inguinal profond; *c)* et une *portion moyenne* qui correspond au point faible de la région précédemment décrite *(triangle de Hesselbach)* et qui est comprise entre le ligament de Hesselbach en dehors, le ligament de Henle et le tendon conjoint en dedans, l'arcade crurale en bas et le tendon conjoint en haut; rappelons qu'antérieurement cette portion correspond à l'orifice inguinal superficiel, partant elle devient le lieu de passage des hernies inguinales directes (voy. : fig. 572).

DISPOSITION DU PÉRITOINE PARIÉTAL. — La paroi postérieure du canal inguinal est tapissée en arrière par le *péritoine,* dont elle reste séparée par le tissu cellulaire sous-péritonéal, notablement élargi à cet endroit pour constituer l'*espace de Bogros.*

L'*espace de Bogros,* immédiatement situé derrière le fascia transversalis, est en partie comblé par de la graisse; c'est au niveau de cet espace que s'engagent les hernies pro-péritonéales, dites *hernies de Krönlein.*

Au-dessus de l'arcade crurale, le *péritoine* est soulevé depuis l'orifice profond du canal inguinal jusqu'à la ligne médiane, où il détermine deux replis qui convergent vers l'ombilic : l'interne, situé sur la ligne médiane, correspond à l'ouraque; l'externe renferme le cordon fibreux de l'artère ombilicale oblitérée dans sa portion comprise entre l'ombilic et la vessie; on le désigne sous le nom de *petite faux du péritoine*; enfin, plus en dehors, les vaisseaux épigastriques obliques en haut et en dedans, suivent à peu de chose près, sous le péritoine, la même direction que le bord interne du ligament de Hesselbach; ces replis et les vaisseaux épigastriques délimitent les *fossettes inguinales.*

a) La FOSSETTE INGUINALE EXTERNE est située en dehors de l'épigastrique, et correspond à l'orifice profond du canal inguinal; à ce niveau le péritoine se déprime en un petit infundibulum rétro-inguinal : c'est l'*entonnoir de Ramonède,* au sommet duquel apparaît l'insertion du ligament de Cloquet, reliquat du canal péritonéo-vaginal oblitéré; plus en dehors et au-dessous, le péritoine se continue avec celui de la fosse iliaque; c'est à ce niveau que s'engagent les hernies inguinales obliques externes acquises ou congénitales, mais le plus souvent congénitales par persistance du canal péritonéo-vaginal.

b) La FOSSETTE INGUINALE MOYENNE est située entre le cordon fibreux de l'artère ombilicale et l'artère épigastrique; elle répond à la zone faible du triangle de Hesselbach.

c) La FOSSETTE INGUINALE INTERNE (fossette vésico-pubienne de Richet), est comprise entre le cordon fibreux de l'artère ombilicale et l'ouraque (la vessie étant vide ou en situation pelvienne); elle est située un peu en dedans de l'orifice superficiel du canal inguinal; c'est à son niveau que s'engagent les hernies inguinales obliques internes.

Par l'intermédiaire du péritoine, la paroi postérieure du canal inguinal entre en rapport avec les anses intestinales; la vessie à l'état de forte distension se place derrière la paroi abdominale antérieure, et entre par ce fait en rapport avec la paroi postérieure du canal inguinal.

4. — *Paroi supérieure.*

La paroi supérieure, très étroite, est beaucoup plus un bord qu'une paroi; elle est représentée par l'union à angle très aigu du petit oblique et du transverse de l'abdomen, formant à ce niveau le *tendon conjoint.* Dans sa moitié externe, elle est en grande partie charnue, et dans sa moitié interne, elle est presque exclusivement fibreuse (tendon conjoint) et réduite à un simple bord interposé, à la manière d'un coin, entre l'aponévrose du grand oblique en avant et le fascia transversalis en arrière.

Le tendon conjoint présente une grande importance du point de vue chirurgical; c'est ce tendon que l'on fixe à l'arcade crurale dans la cure radicale de la hernie inguinale; cette suture faisant disparaître le triangle de Hesselbach, elle donne plus de solidité à la paroi.

Le cordon spermatique s'engage obliquement sous le petit oblique et le transverse, et les rapports que le *tendon conjoint* affecte avec lui sont différents suivant les points envisagés du canal inguinal. Le tendon conjoint apparaît comme un pont tendu en oblique au-dessus d'une route; dans son tiers externe, il appartient à la paroi antérieure du canal et se place en avant du cordon; dans son tiers interne, il est franchement tendineux et situé derrière le cordon; sa partie moyenne (tiers moyen) seulement représente schématiquement la paroi supérieure du canal inguinal.

5. — *Orifices.*

Les *orifices* ou *anneaux* du canal inguinal sont au nombre de deux, et se distinguent en *orifice superficiel* ou *cutané* et en *orifice profond* ou *péritonéal* (1).

Orifice superficiel. — L'*orifice superficiel* du canal inguinal *(orifice antérieur)* est situé immédiatement au-dessus de l'épine du pubis; il présente une forme ovalaire à grand axe oblique en bas et en dedans et à grosse extrémité supérieure; son centre est à 7 ou 8 millimètres au-dessus de l'arcade crurale chez l'homme; sa longueur est d'environ 20 à 25 millimètres, sa largeur de 10 à 12 millimètres, et normalement il permet l'introduction de l'extrémité du petit doigt; il est situé à 5 centimètres en moyenne de la ligne médiane; toutefois il est plus étroit et plus rapproché de la ligne médiane chez la femme que chez l'homme.

Il résulte de l'écartement des piliers externe et interne du canal inguinal; et ses *limites* sont : *en bas,* le pilier externe qui vient se fixer à l'épine du pubis; *en haut,* le pilier interne; *en dedans,* le pilier postérieur ou ligament de Colles; et *en dehors,* le bord inféro-interne tranchant des fibres arciformes de Nicaise, qui passent en pont sur l'étroit espace angulaire compris entre les deux piliers externe et interne (voy. : fig. 547).

---

(1) Nous tenons à rejeter les termes d'*orifices interne* ou *externe* qui prêtent à confusion.

Un peloton adipeux, le *bouchon d'Imlach,* comble la partie de cet orifice laissée libre après le passage du contenu du canal inguinal; celui-ci, plus apparent chez la femme que chez l'homme, est allongé dans le sens de l'arcade crurale et occupe généralement la moitié inférieure de l'orifice; il est souvent à l'origine des lipomes préherniaires.

Superficiellement, il est recouvert par les téguments de la région inguinale et par le *fascia de Cooper,* mince toile celluleuse adhérente au pourtour de l'orifice; celle-ci représente la portion inguinale superficielle du fascia de Scarpa, lequel s'étend plus bas, au-devant du cordon spermatique (voy. : *Muscle grand oblique*).

Bien qu'exclusivement fibreux, et contrairement à ce que l'on croyait autrefois, l'anneau inguinal superficiel ne peut être qu'exceptionnellement la cause de l'étranglement d'une hernie qui aurait franchi le canal inguinal (bubonocèle ou hernie inguino-scrotale).

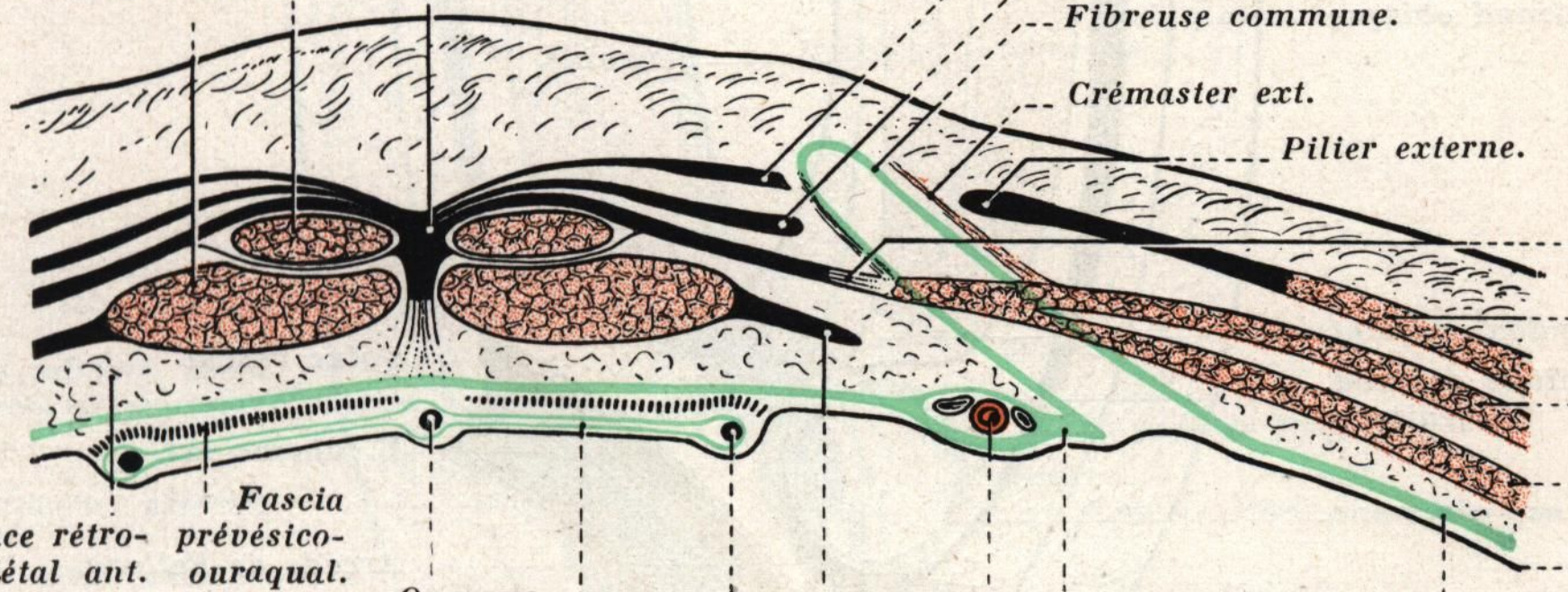

FIG. 573. — *Coupe transversale du canal inguinal; côté droit, segment inférieur de la coupe* (demi-schématique).

Orifice profond. — L'*orifice profond* du canal inguinal (*orifice postérieur*) est situé un peu au-dessus du tiers moyen de l'arcade crurale, à 15 ou 20 millimètres au-dessus de cette dernière; il présente un aspect ovalaire à grosse extrémité inférieure dont le grand axe est dirigé obliquement en bas et en dedans; son bord interne, très apparent, concave en dehors et en haut, se détache sous l'aspect d'une arête saillante et tranchante, à laquelle on donne le nom de *pli falciforme*; ce pli répond au bord externe du ligament de Hesselbach (voy. : fig. 573).

Le pourtour de l'orifice répond à l'évagination du fascia transversalis, qui pénètre à ce niveau dans le canal inguinal pour entourer les éléments du cordon spermatique; il est revêtu par le péritoine pariétal déprimé en fossette (*entonnoir de Ramonède).*

A ce niveau s'épanouissent sous le péritoine les éléments du cordon, à savoir : canal déférent et vaisseaux spermatiques; la crosse de l'artère épigastrique borde en bas et en dedans, mais à distance, cet orifice; elle abandonne à ce niveau l'artère funiculaire, qui pénètre l'orifice inguinal profond pour accompagner le cordon spermatique.

ÉTUDE DU CANAL INGUINAL SUR DES COUPES SAGITTALES

Nous avons vu précédemment qu'il était difficile de décrire un trajet schématique au canal inguinal, le cordon spermatique se faufilant entre les divers plans musculaires de la paroi abdominale antérieure; il devient plus superficiel en dedans qu'en dehors de la

région inguinale; d'où il résulte que la paroi antérieure du canal inguinal diminue d'épaisseur de dehors en dedans, alors que c'est l'inverse pour la paroi postérieure; mince en dehors, elle devient plus épaisse en dedans.

Si nous envisageons la constitution du canal inguinal sur des coupes sagittales pratiquées successivement au tiers moyen, au tiers interne et au tiers externe du trajet inguinal, nous constatons que les parois précédemment décrites sont ainsi formées :

1° *Sur une coupe au tiers moyen,* la paroi antérieure par l'aponévrose du grand oblique; la paroi postérieure par le fascia transversalis, elle correspond au triangle de

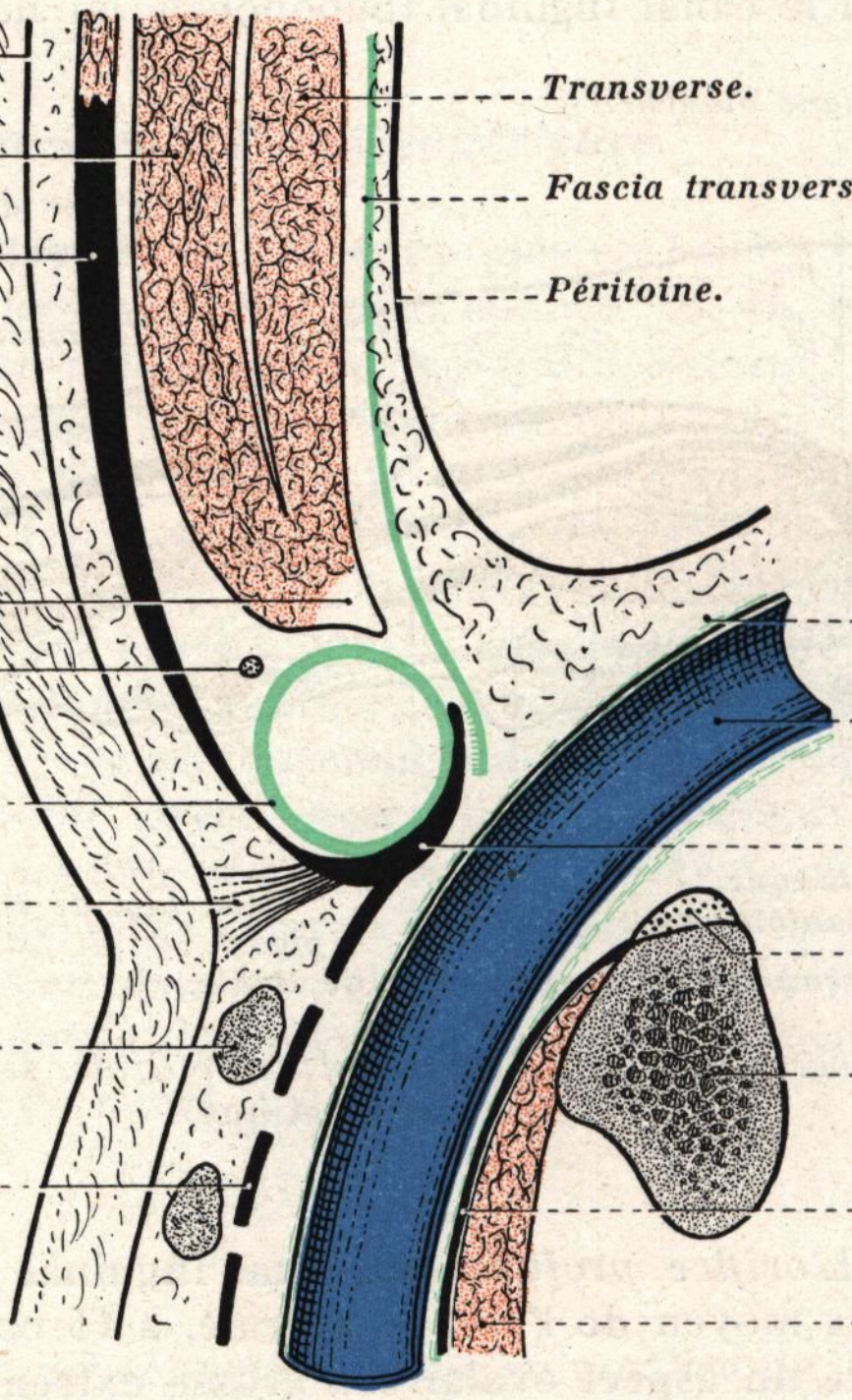

FIG. 574. — *Coupe sagittale passant par la partie moyenne du canal inguinal; côté droit, segment externe de la coupe.* — La gaine vasculaire (veine fémorale et veine iliaque externe) est représentée en vert pâle (demi-schématique).

Hesselbach; la paroi inférieure par l'arcade crurale; et la paroi supérieure par la fusion des bords inférieurs du petit oblique et du transverse, formant le tendon conjoint (voy. : fig. 574).

2° *Sur une coupe au tiers interne,* le cordon spermatique, de plus en plus superficiel, laisse en arrière de lui la majeure partie des plans musculo-aponévrotiques de la paroi abdominale antérieure, et le canal inguinal est représenté : la paroi antérieure par l'aponévrose du grand oblique, très amincie, dont les fibres s'écartent pour former l'anneau inguinal superficiel; la paroi postérieure par le pilier de Colles, le tendon conjoint d'où s'échappe le faisceau interne du crémaster externe, et par le ligament de Henle; la paroi inférieure par la gouttière de l'arcade crurale sur laquelle repose le cordon spermatique; en haut, la paroi répond à l'interstice celluleux compris entre le petit oblique et l'aponé-

vrose du grand oblique, interstice dans lequel peuvent s'engager certains types de hernies inguinales interstitielles, dites *hernies de Goirand* (voy. : fig. 575).

3° ***Sur une coupe au tiers externe,*** la majeure partie des éléments de la paroi abdominale est en avant du cordon spermatique (voy. : fig. 576) et les parois du canal inguinal sont formées : la paroi antérieure, par l'aponévrose du grand oblique et par la portion charnue des bords inférieurs du petit oblique et du transverse déjà fusionnés; du petit oblique se détache à ce niveau le faisceau externe du crémaster externe, toujours plus volumineux et plus important que son faisceau interne; la paroi postérieure, par le fascia

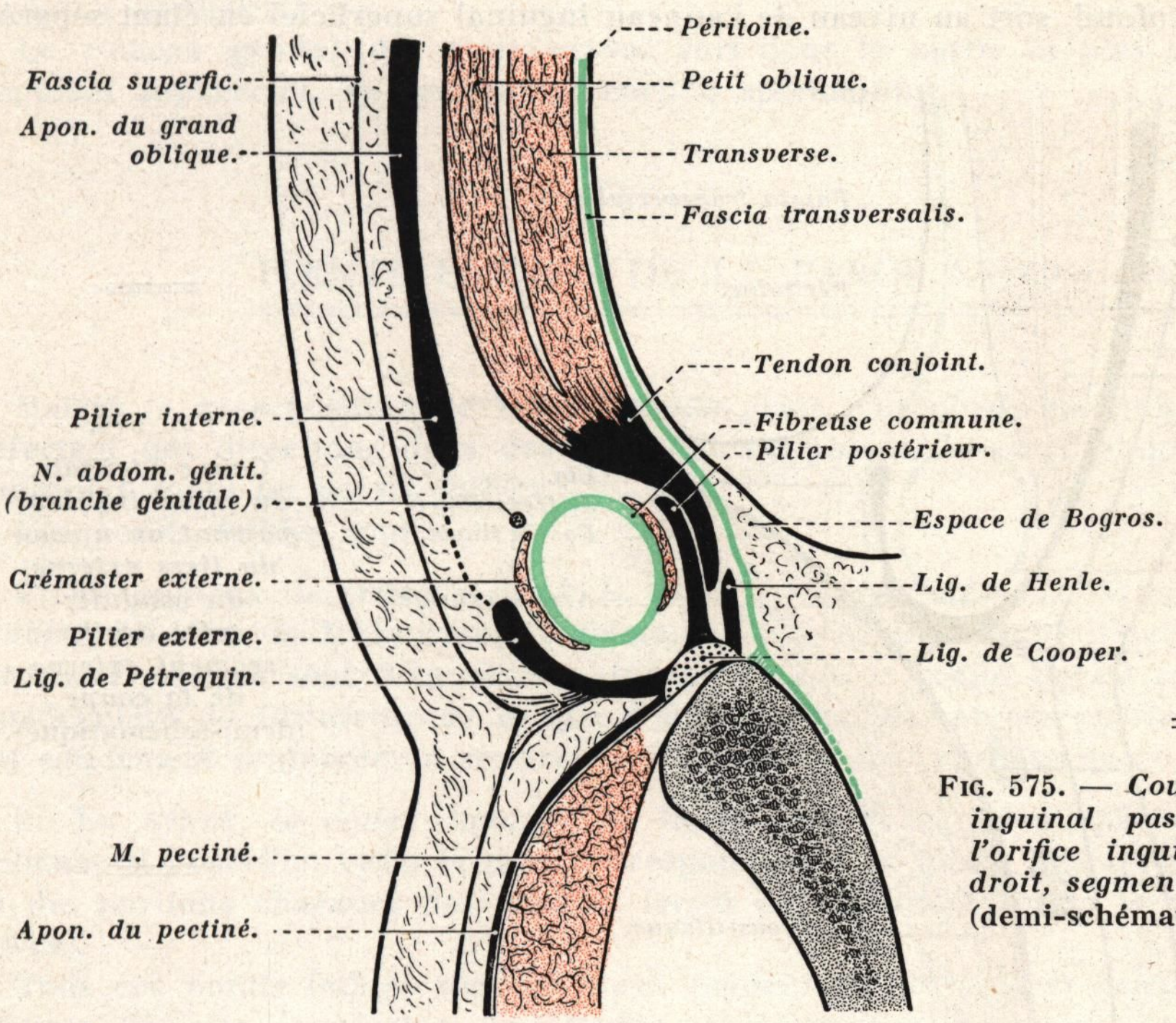

FIG. 575. — *Coupe sagittale du canal inguinal passant au niveau de l'orifice inguinal superficiel; côté droit, segment externe de la coupe* (demi-schématique).

transversalis et le ligament de Hesselbach; la paroi inférieure, par les faisceaux d'insertions du petit oblique et du transverse sur l'arcade crurale, de telle sorte qu'à ce niveau le cordon spermatique ne repose pas directement sur l'arcade crurale ; et la paroi supérieure, par l'adossement du fascia transversalis au transverse de l'abdomen (voy.: fig. 576).

CONTENU DU CANAL INGUINAL

1° **Chez l'homme,** le canal inguinal contient les éléments du *cordon spermatique,* à savoir : le canal déférent, l'artère déférentielle, l'artère spermatique, les veines du cordon disposées en deux groupes, l'un antérieur (veines spermatiques), l'autre postérieur, les troncs collecteurs lymphatiques du testicule et de l'épididyme, des nerfs et un cordon fibreux grêle, le ligament de Cloquet, vestige du canal péritonéo-vaginal.

Ces éléments sont contenus à l'intérieur d'un manchon cylindrique fibro-musculaire constitué par une émanation du fascia transversalis, la *fibreuse commune* ou *fascia infun-*

dibuliforme de Nuhn (1), à la surface de laquelle s'appliquent deux faisceaux charnus, l'un externe, l'autre interne, dépendance du petit oblique et du transverse *(tendon conjoint)*, et dont l'ensemble forme le *crémaster externe* ou *crémaster strié*.

Ces deux formations, fibreuse commune et crémaster externe, sont des *formations pariétales* qui apparaissent au cours de la descente du testicule dans les bourses.

La disposition de la fibreuse commune dans le canal inguinal : *a)* explique pour quelle raison les deux orifices inguinaux ne communiquent pas directement entre eux : une sonde cannelée, introduite dans l'anneau inguinal superficiel, en dehors de la fibreuse, est arrêtée au niveau de l'anneau inguinal profond par le fascia transversalis, et ne pénètre pas dans la cavité abdominale; de même une sonde cannelée, introduite par l'anneau inguinal profond, sort au niveau de l'anneau inguinal superficiel en étant séparée

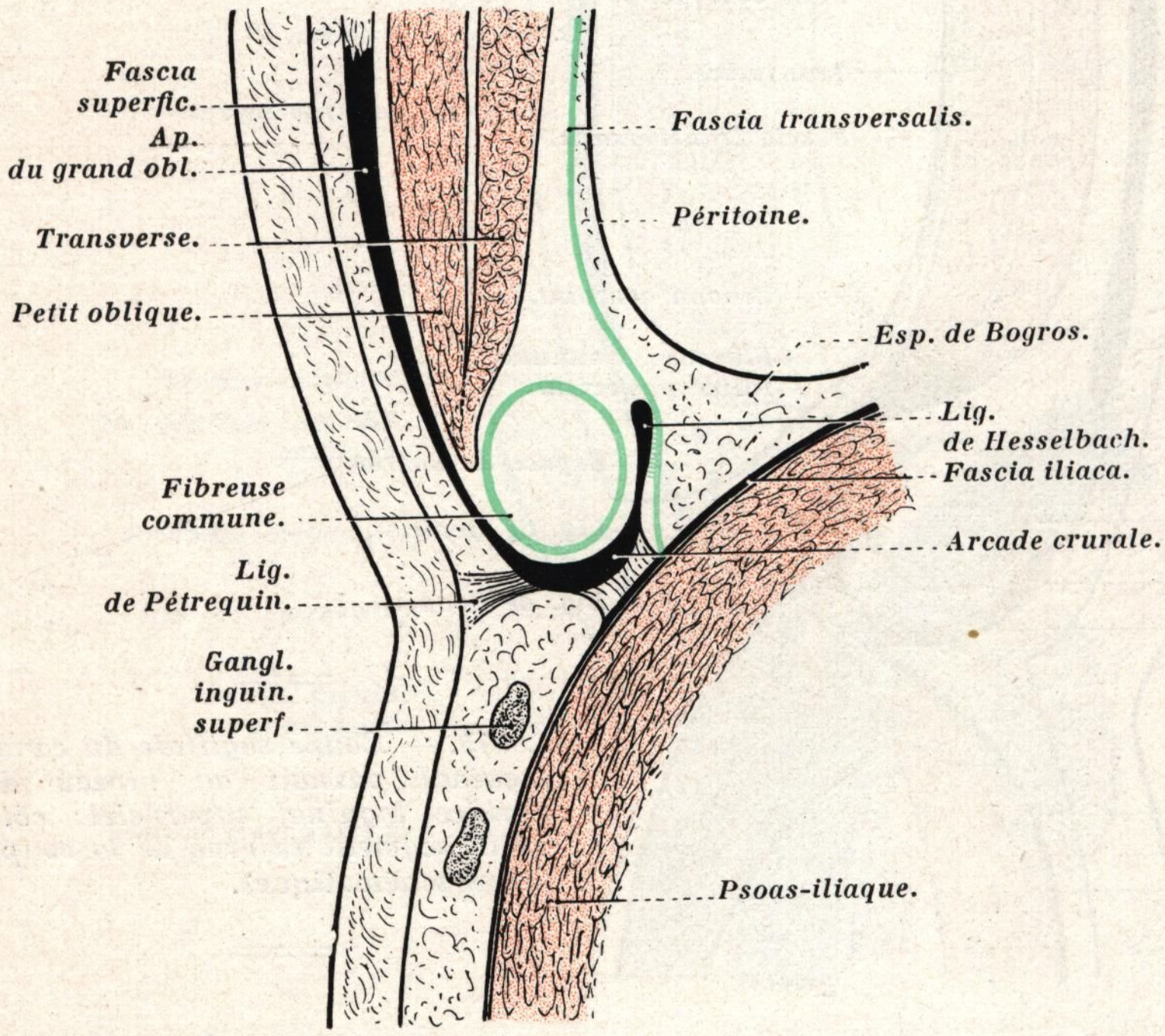

FIG. 576.
Coupe sagittale du canal inguinal passant au niveau du tiers externe du conduit; côté droit, segment externe de la coupe (demi-schématique).

des parois de cet anneau par la fibreuse commune (voy. : fig. 573); *b)* et justifie la situation du sac herniaire à l'intérieur de la fibreuse commune dans les hernies inguinales congénitales, de telle sorte que la hernie est en rapport direct avec les éléments du cordon, et plus spécialement avec le canal déférent; on dit que la hernie est *intrafuniculaire*, alors que dans les hernies directes, le sac herniaire est séparé des éléments du cordon par la fibreuse commune : la hernie est dite *extrafuniculaire*.

L'artère funiculaire, branche de l'épigastrique, accompagne la fibreuse commune comprise dans un dédoublement de cette dernière.

2° **Chez la femme,** le trajet inguinal est occupé par le *ligament rond* : celui-ci est fréquemment éparpillé en faisceaux fibreux un peu avant sa sortie du canal; une partie de ce ligament se fixe sur la face antérieure du ligament de Colles et du tendon conjoint (faisceau postérieur); le reste, à sa sortie de l'anneau inguinal superficiel, se perd dans

(1) *Nuhn'schen fascientrichter* des anatomistes allemands.

la grande lèvre, sur le mont de Vénus et sur l'aponévrose du pectiné. Il est accompagné par une expansion du fascia transversalis, par le *muscle inguino-pubien de Beurnier* ou *crémaster externe féminin* et par un cordon fibreux, vestige du canal de Nück (voy. : *Ligament rond*, tome V).

3° **Dans les deux sexes,** le canal inguinal livre passage aux grand et petit abdomino-génitaux et au rameau génital du génito-crural, tous les trois, branches du plexus lombaire. Les filets génitaux des abdomino-génitaux sont antéro-externes par rapport au cordon, et assez souvent fusionnés ou anastomosés entre eux; le volume de l'un est en raison inverse de celui de l'autre, et fréquemment seul le plus volumineux sort par l'orifice inguinal superficiel.

Le rameau génital du génito-crural sort dans la partie la plus déclive de l'anneau inguinal superficiel, en arrière du cordon spermatique.

POINTS FAIBLES DE LA PAROI ABDOMINALE

Malgré la superposition de ses différents plans musculo-aponévrotiques dont les fibres affectent des directions dans des sens qui s'opposent, la paroi abdominale présente de multiples *zones* ou *points faibles.*

Ces points faibles sont :

1° En arrière, le *triangle de J. L. Petit,* le *quadrilatère de Grynfeltt* et les *espaces faibles du plan du transverse*; toutefois, il faut remarquer : *a)* d'une part, que les deux premiers espaces sont disposés en chicane et que le grand dorsal recouvre toujours le quadrilatère de Grynfeltt; *b)* et que d'autre part, l'aponévrose postérieure du transverse est solidement renforcée en arrière par l'épaisse masse charnue sacro-lombaire.

2° En avant, le *canal inguinal,* la *ligne blanche* et plus spécialement sa portion rubanée et l'*ombilic*; enfin la zone correspondant à la limite des aponévroses antérieures et des portions charnues des muscles larges de l'abdomen forme la *zone de la ligne de Spigel.*

Tous ces points faibles sont les lieux principaux des *orifices herniaires* ou *zones herniaires* (hernies inguinales, ombilicales, épigastriques, lombaires, ventrales latérales), ainsi que des éventrations.

MUSCLES DE LA RÉGION LOMBO-ILIAQUE

La région lombo-iliaque comprend, de chaque côté de la ligne médiane, deux muscles qui sont : 1° le *psoas-iliaque*; 2° et le *carré des lombes.*

PSOAS-ILIAQUE

Le psoas-iliaque est formé par la réunion de deux corps charnus : l'un, allongé, fusiforme, tire ses origines de la colonne lombaire et de la douzième vertèbre dorsale : c'est le *psoas* (de ψόα, lombes); l'autre épais, aplati et radié, naît de la fosse iliaque interne : c'est l'*iliaque*; ces deux muscles sont séparés l'un de l'autre à leur partie supérieure, mais fusionnés à leur partie inférieure; ils se terminent sur le fémur par un tendon commun qui se fixe au niveau du petit trochanter.

A ces deux muscles, il faut rattacher deux faisceaux musculaires aberrants et inconstants, le *petit psoas* et le *petit iliaque.*

SITUATION ET TRAJET

Le psoas-iliaque est tout d'abord appliqué sur les parties latérales de la colonne lombaire, dans l'*angle vertébro-costiforme*; plus bas, il occupe la partie interne de la fosse iliaque, puis il longe le détroit supérieur; il s'engage sous l'arcade crurale pour gagner le triangle de Scarpa; il passe devant l'articulation coxo-fémorale, pour se rendre finalement à son insertion trochantérienne.

CONSTITUTION ET INSERTIONS D'ORIGINE

Le psoas, que l'on désigne encore quelquefois sous le nom de *grand psoas* ou de *psoas major,* pour le distinguer du petit psoas, est un muscle allongé, fusiforme, qui s'étend de la douzième vertèbre dorsale et du rachis lombaire au petit trochanter.

1. — Psoas.

Au niveau de ses insertions vertébrales, le psoas est constitué par *deux plans* : *a)* l'un *antérieur,* ou *principal,* à insertions aponévrotiques, qui tire ses origines des corps vertébraux; *b)* l'autre *postérieur,* ou *accessoire,* ou *profond,* à insertions charnues, qui se fixe sur les apophyses transverses ou costiformes des vertèbres lombaires.

1° **Plan antérieur.** — Le plan antérieur ou *plan principal (plan corporéal)* naît : *a)* par des lames tendineuses, des parties latérales des disques intervertébraux compris entre la douzième vertèbre dorsale et la cinquième lombaire, et par des fibres charnues sur la partie adjacente des corps vertébraux de la douzième dorsale et des cinq vertèbres lombaires; au niveau des vertèbres extrêmes, il n'existe qu'une languette fibreuse : l'une, supérieure, pour la douzième vertèbre dorsale; l'autre, inférieure, pour la cinquième

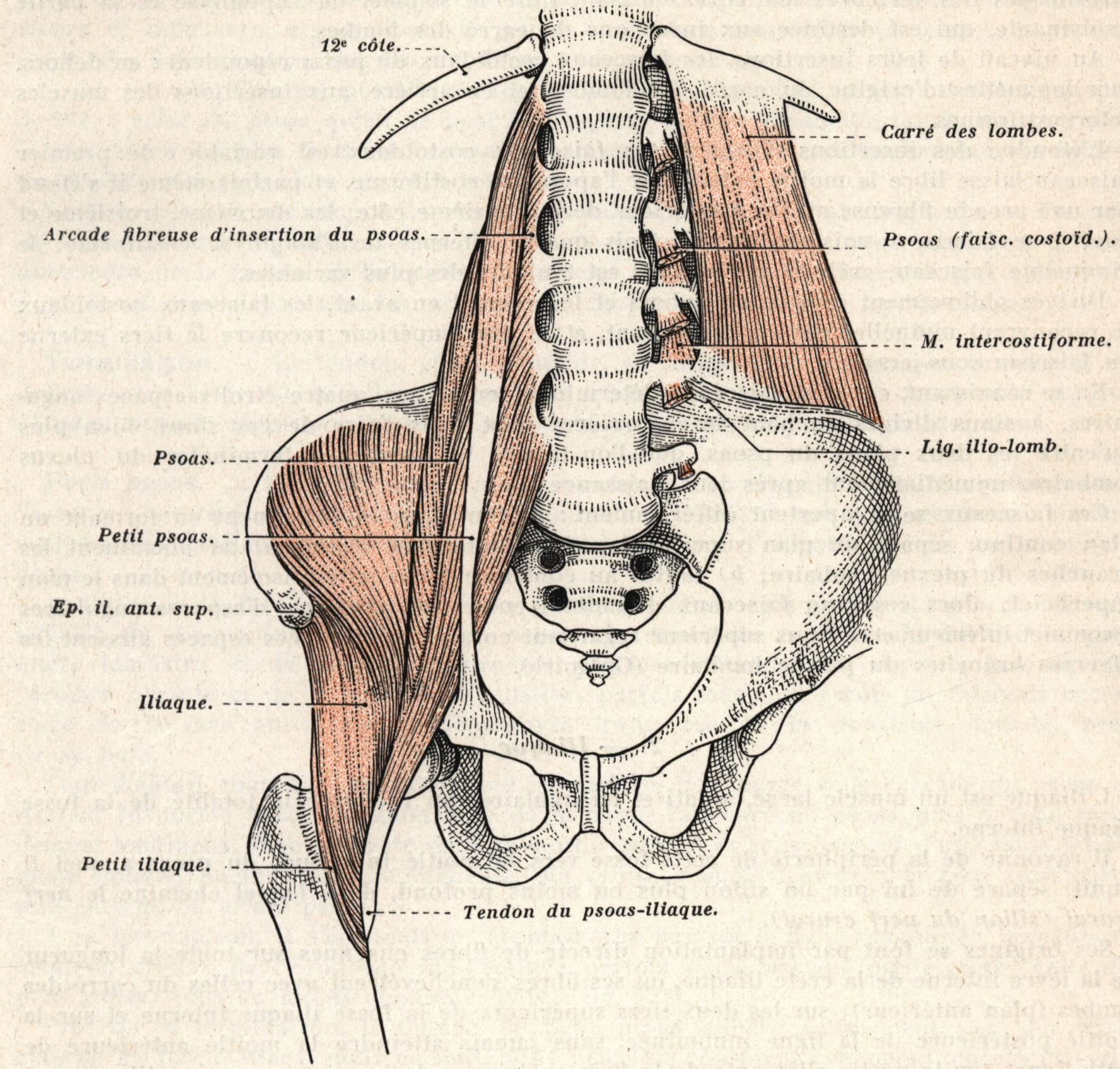

FIG. 577. — *Muscles psoas-iliaque, carré des lombes et intercostiformes.*

vertèbre lombaire; sur les corps vertébraux, les insertions se font uniquement au voisinage des bords marginaux, sur une hauteur d'environ 8 millimètres; — *b)* et par de courtes fibres aponévrotiques sur la convexité d'arcades, dites *arcades fibreuses d'insertion du psoas*; au nombre de cinq, elles sont situées sur la face latérale des corps vertébraux, où elles s'attachent à la partie supérieure et inférieure de ces faces; concaves en dedans, elles délimitent avec le corps vertébral, excavé en gouttière transversale, un orifice ostéo-fibreux, elliptique allongé, par lequel passent les vaisseaux lombaires et les *rami communicantes*

que le sympathique lombaire envoie aux branches du plexus lombaire. La première arcade est peu apparente, et en grande partie masquée par le diaphragme; elle s'étend parfois jusqu'au bord inférieur de la douzième côte (Poirier) (voy. : fig. 577).

2° **Plan postérieur.** — Le plan postérieur, ou *plan profond*, ou *accessoire (plan costoïdal)*, est moins important que le précédent; il se détache par cinq languettes charnues, appelées *faisceaux costoïdaux*, de la face antérieure et du bord inférieur des apophyses costiformes des vertèbres lombaires, laissant libre le sommet de l'apophyse et sa partie avoisinante, qui est destinée aux insertions du carré des lombes.

Au niveau de leurs insertions, les faisceaux costoïdaux du psoas répondent : en dehors, aux languettes d'origine du carré des lombes, et en arrière, aux insertions des muscles intercostiformes.

L'étendue des insertions d'origine des faisceaux costoïdaux est variable : le premier faisceau laisse libre la moitié externe de l'apophyse costiforme, et parfois même il s'étend par une arcade fibreuse au bord inférieur de la douzième côte; les deuxième, troisième et quatrième faisceaux naissent sur les trois quarts internes de l'apophyse costiforme; le cinquième faisceau, grêle et inconstant, est toujours des plus variables.

Dirigés obliquement en bas, en dehors et légèrement en avant, les faisceaux costoïdaux se recouvrent mutuellement en descendant, et le plus supérieur recouvre le tiers externe du faisceau sous-jacent.

En se réunissant, ces cinq faisceaux déterminent entre eux quatre étroits espaces angulaires, à sinus dirigés en haut et en arrière; c'est dans l'aire de ces sinus, bien plus qu'entre les deux plans du psoas, que l'on trouve les branches terminales du plexus lombaire, immédiatement après leur naissance.

Ces faisceaux se comportent différemment : *a)* tantôt ils se fusionnent en formant un plan continu, séparé du plan superficiel par un interstice celluleux, où cheminent les branches du plexus lombaire; *b)* tantôt au contraire, ils se jettent isolément dans le plan superficiel; alors ces cinq faisceaux délimitent entre eux une série d'espaces angulaires à sommet inférieur et à sinus supérieur regardant en arrière; dans ces espaces glissent les diverses branches du plexus lombaire (Grégoire).

2. — *Iliaque.*

L'iliaque est un muscle large, aplati et triangulaire qui recouvre la totalité de la fosse iliaque interne.

Il rayonne de la périphérie de cette fosse vers la moitié inférieure du psoas auquel il s'unit, séparé de lui par un sillon plus ou moins profond, dans lequel chemine le *nerf crural (sillon du nerf crural).*

Ses origines se font par implantation directe de fibres charnues sur toute la longueur de la lèvre interne de la crête iliaque, où ses fibres s'enchevêtrent avec celles du carré des lombes (plan antérieur); sur les deux tiers supérieurs de la fosse iliaque interne et sur la moitié postérieure de la ligne innominée, sans jamais atteindre la moitié antérieure de cette ligne; sur la partie adjacente de la face antérieure de la symphyse sacro-iliaque qui la prolonge en arrière (sur le ligament sacro-iliaque antérieur); sur les deux épines iliaques antérieures et sur le versant interne de l'échancrure interépineuse qui les sépare; sur la face antérieure du ligament ilio-lombaire et sur la face supérieure de l'aileron sacré, en dehors de la gouttière du tronc lombo-sacré (voy. : *Os coxal* et *Sacrum*).

Les insertions les plus internes de l'iliaque sur le sacrum, sur l'os iliaque, sur le ligament ilio-lombaire et sur la symphyse sacro-iliaque sont masquées par le corps charnu du psoas qui les recouvre.

TRAJET ET DIRECTION. — De ces multiples origines : *a)* le *psoas*, très grêle à sa partie supérieure s'engage sous l'*arcade du psoas* pour atteindre la région lombaire; puis il gros-

sit peu à peu en descendant de chaque côté de la colonne lombaire; il devient fusiforme et se dirige obliquement en bas et en dehors, puis il glisse dans une gouttière située sur le bord antérieur de l'os iliaque, entre l'épine iliaque antérieure et inférieure et l'éminence ilio-pectinée : c'est la *gouttière du psoas-iliaque*; enfin il se rétrécit et se jette sur un tendon apparu plus haut dans l'intérieur du muscle; *b)* quant à *l'iliaque*, ses faisceaux internes se dirigent presque verticalement; ses faisceaux externes se dirigent plus ou moins obliquement en bas, en dedans et en avant, et ils sont d'autant plus obliques qu'ils naissent plus en dehors; le corps charnu se rétrécit au niveau de l'épine iliaque antérieure et inférieure, et ses fibres se jettent sur la face postérieure et externe du tendon du psoas, à la manière des barbes d'une plume sur sa tige.

Assez souvent, l'iliaque possède un tendon propre, et tantôt ce tendon est si intimement accolé à celui du psoas qu'on ne peut l'en séparer qu'avec difficulté; tantôt, au contraire, la séparation est plus facile et se manifeste jusqu'à l'insertion trochantérienne; un interstice celluleux sépare alors les deux tendons.

Le psoas-iliaque abandonne la cavité abdomino-pelvienne en s'engageant sous l'arcade de Fallope, dans la partie externe de l'espace inter-ilio-pariétal; puis, abordant la face antérieure de la racine de la cuisse, il descend en avant de l'articulation coxo-fémorale, dont il est séparé par une bourse séreuse : la *bourse séreuse du psoas-iliaque*.

TERMINAISON. — Le tendon, épais et solide, se dirige alors en bas, en arrière et en dehors, pour se terminer à la manière d'un cône creux sur le *petit trochanter* ou *trochanter mineur*, au niveau duquel il contracte de solides et puissantes insertions.

Petit psoas. — Le *petit psoas (psoas minor)* est un muscle grêle, inconstant chez l'homme, constant chez les singes, considérablement développé chez certains animaux sauteurs (kangourous, sarigues), où son développement l'emporte même sur celui du psoas.

Appliqué à la face antérieure de la portion lombaire du psoas, il naît de la face latérale du disque intervertébral, qui sépare la douzième vertèbre dorsale de la première lombaire, et de la partie adjacente des faces latérales du corps de la douzième vertèbre dorsale et de la première lombaire; parfois même, il reçoit un faisceau accessoire de la face antérieure de l'apophyse transverse de la douzième dorsale, près de sa base.

Tout d'abord charnu et aplati d'avant en arrière, il s'engage sous l'arcade du psoas et devient fusiforme à la face antérieure de la partie lombaire du psoas, puis devenu rapidement tendineux, il se présente dans sa moitié inférieure sous l'aspect d'une lame tendineuse aplatie, nacrée, presque verticale, qui croise à angle très aigu la face antérieure, puis interne du grand psoas.

A sa terminaison, il s'épanouit en éventail et se fixe sur la ligne innominée, immédiatement en arrière de l'éminence ilio-pectinée, parfois même sur une petite crête *(crête du petit psoas)* plus ou moins apparente (voy. : fig. 577).

Près de sa terminaison, le tendon du petit psoas adhère intimement par son bord externe au fascia iliaca, mais ce muscle ne peut être considéré comme un tenseur de cette aponévrose.

Envisagés par rapport à leurs insertions, le *grand psoas* est un *muscle vertébro-lombo-trochantérien*, tandis que le *petit psoas* est un *muscle vertébro-sus-pubien.*

Petit iliaque. — Le muscle *petit iliaque*, ou *iliacus minor (muscle ilio-fémoral)*, est une bande charnue aberrante, inconstante, qui longe parallèlement le bord antérieur et externe du muscle iliaque.

Il s'insère : *a)* en haut, sur le versant interne de l'épine iliaque antérieure et inférieure, et sur la partie adjacente de l'échancrure interépineuse; il adhère à ce niveau au tendon direct du droit antérieur; — *b)* et en bas, par des fibres tendineuses, dans l'aire de la fos-

sette sous-trochantinienne, située en arrière des insertions du vaste interne sur la ligne spirale (voy. : fig. 577).

Rappelons que les fibres les plus superficielles du faisceau ilio-prétrochantinien du ligament de Bertin représentent chez l'homme le reliquat fibreux d'une partie du muscle petit iliaque (voy. : *Articulation de la hanche,* tome II).

RAPPORTS DU PSOAS-ILIAQUE

Par suite de son trajet et de sa situation, on peut distinguer au muscle psoas-iliaque quatre portions qui sont : *a)* une portion thoracique, relativement courte; *b)* une portion lombaire, où il affecte des rapports importants avec le plexus lombaire et ses branches; *c)* une portion iliaque ou pelvienne; *d)* enfin une portion crurale, où il occupe la région dite du triangle de Scarpa.

Nous décrirons également ses rapports au niveau de son passage du thorax dans l'abdomen, c'est-à-dire sous l'*arcade du psoas* et au niveau de son passage de la cavité abdomino-pelvienne à la face antérieure de la cuisse, c'est-à-dire sous l'*arcade crurale.*

Les rapports extrinsèques du psoas-iliaque se font par l'intermédiaire d'une aponévrose d'enveloppe, l'*aponévrose lombo-iliaque* ou *fascia iliaca,* sur laquelle nous reviendrons plus loin; toutefois, il présente des rapports intrinsèques importants avec le plexus lombaire.

1. — Rapports avec le plexus lombaire.

Le plexus lombaire (1) est situé entre les deux plans du muscle, c'est-à-dire entre : en avant, les faisceaux qui s'attachent aux corps vertébraux et aux disques intervertébraux et, en arrière, les faisceaux qui se fixent aux apophyses costiformes; de sorte que les branches du plexus clivent le muscle en deux plans, l'un antérieur, à insertions corporéales, l'autre postérieur, à insertions costoïdales.

Avant d'atteindre l'interstice musculaire, les branches du plexus lombaire cheminent de dedans en dehors, de haut en bas et d'arrière en avant entre les faisceaux costoïdaux; c'est ainsi que le douzième nerf intercostal passe entre le plan antérieur et le premier faisceau costoïdal, pour cheminer ensuite devant ce faisceau; les deux abdomino-génitaux cheminent entre le premier et le deuxième faisceau, le fémoro-cutané entre le deuxième et le troisième faisceau, les racines du crural et de l'obturateur entre le troisième et le quatrième faisceau; mais tandis que les racines et le tronc du crural se portent en dehors, les racines et le tronc de l'obturateur se portent en dedans, à cheval sur le plan antérieur du psoas; cette disposition présente toutefois des variantes; cependant, le passage du douzième nerf intercostal et des abdomino-génitaux reste constant (Grégoire).

Dans cet interstice musculaire, toutes les branches du plexus lombaire sont comprises dans du tissu celluleux; elles quittent cet interstice, soit pour traverser le plan antérieur du muscle (génito-crural), soit pour se rapprocher d'un de ses bords, le bord externe lorsqu'elles émergent en bas (Poirier) (voy. : fig. 578).

Le *grand abdomino-génital* se dirige presque transversalement de dedans en dehors au niveau de la première lombaire; il glisse à la face postérieure du psoas, puis il émerge entre ce muscle et le carré lombaire, pour devenir sous-péritonéal après avoir dépassé son bord externe.

Le *petit abdomino-génital,* situé un peu au-dessous du précédent, suit le même trajet que ce dernier.

---

(1) Ouvrage à consulter : BONNIOT : Anatomie du plexus lombaire chez l'homme. *Thèse de Lyon,* 1922-23.

Le *fémoro-cutané,* sous-jacent aux abdomino-génitaux, descend très obliquement en bas et en dehors à travers le psoas; il croise son bord externe au niveau du disque intervertébral qui sépare la troisième de la quatrième vertèbre lombaire, puis, sous-jacent au fascia iliaca, il croise obliquement le muscle iliaque pour aborder ensuite le versant interne de l'épine iliaque antérieure et supérieure.

Le *génito-crural* émerge parfois sous une petite arcade fibreuse située au niveau du disque intervertébral qui sépare la deuxième de la troisième vertèbre lombaire, mais le plus souvent il perfore le plan antérieur du psoas à ce niveau; descendant obliquement d'arrière en avant et de haut en bas, il longe le versant antéro-interne, puis interne, du

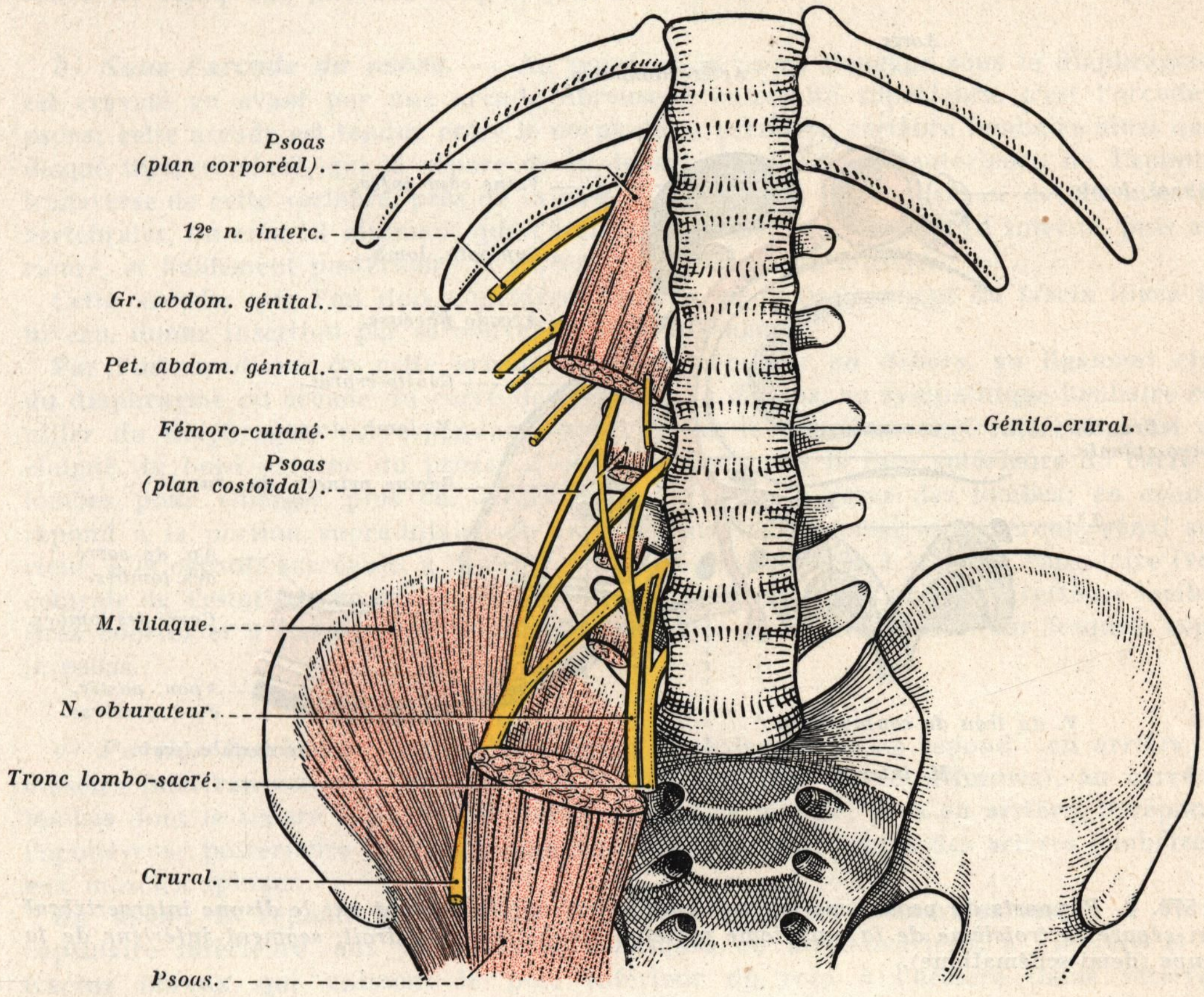

Fig. 578. — *Psoas-iliaque et racines du plexus lombaire, côté droit* (demi-schématique).

muscle jusqu'au détroit supérieur, appliqué contre ce dernier par le fascia iliaca (voy. : fig. 578).

Le *nerf crural,* branche la plus volumineuse du plexus lombaire, se dirige obliquement en bas et en dehors; il apparaît dans l'interstice qui sépare le psoas de l'iliaque, puis, reposant sur la face antérieure du muscle iliaque, il chemine entre ce dernier et le fascia iliaca, dans la *gouttière du nerf crural,* sorte d'angle dièdre à sinus antérieur et externe compris entre les deux chefs du muscle psoas-iliaque; chez les sujets obèses, il baigne à ce niveau dans une traînée cellulo-graisseuse; puis il glisse sous l'arcade crurale avec le muscle placé en dedans de ce dernier; il est appliqué à la face interne du corps charnu par le fascia iliaca, renforcé à ce niveau par la bandelette ilio-pectinée.

Le *nerf obturateur* est la plus interne et la plus basse des branches du plexus lombaire; il s'engage tout d'abord sous une petite arcade fibreuse à concavité inférieure tendue entre la cinquième vertèbre lombaire et l'aileron sacré (voy. : *Ligament ilio-lombaire*), puis il se dirige obliquement en avant et en bas pour apparaître au détroit supérieur, en dedans du muscle. Il est parfois accompagné du nerf obturateur accessoire ou nerf de Schmidt qui se place en avant de lui, puis entre le bord interne de ce muscle et la veine iliaque externe (voy. : *Nerf obturateur accessoire,* tome II) (voy. : fig. 578).

La *veine lombaire ascendante* (parfois dédoublée) chemine verticalement sur le flanc de la colonne lombaire, dans l'interstice musculaire compris entre les deux plans d'origine du psoas, elle est entourée de tissu celluleux; le plus souvent, elle passe en avant

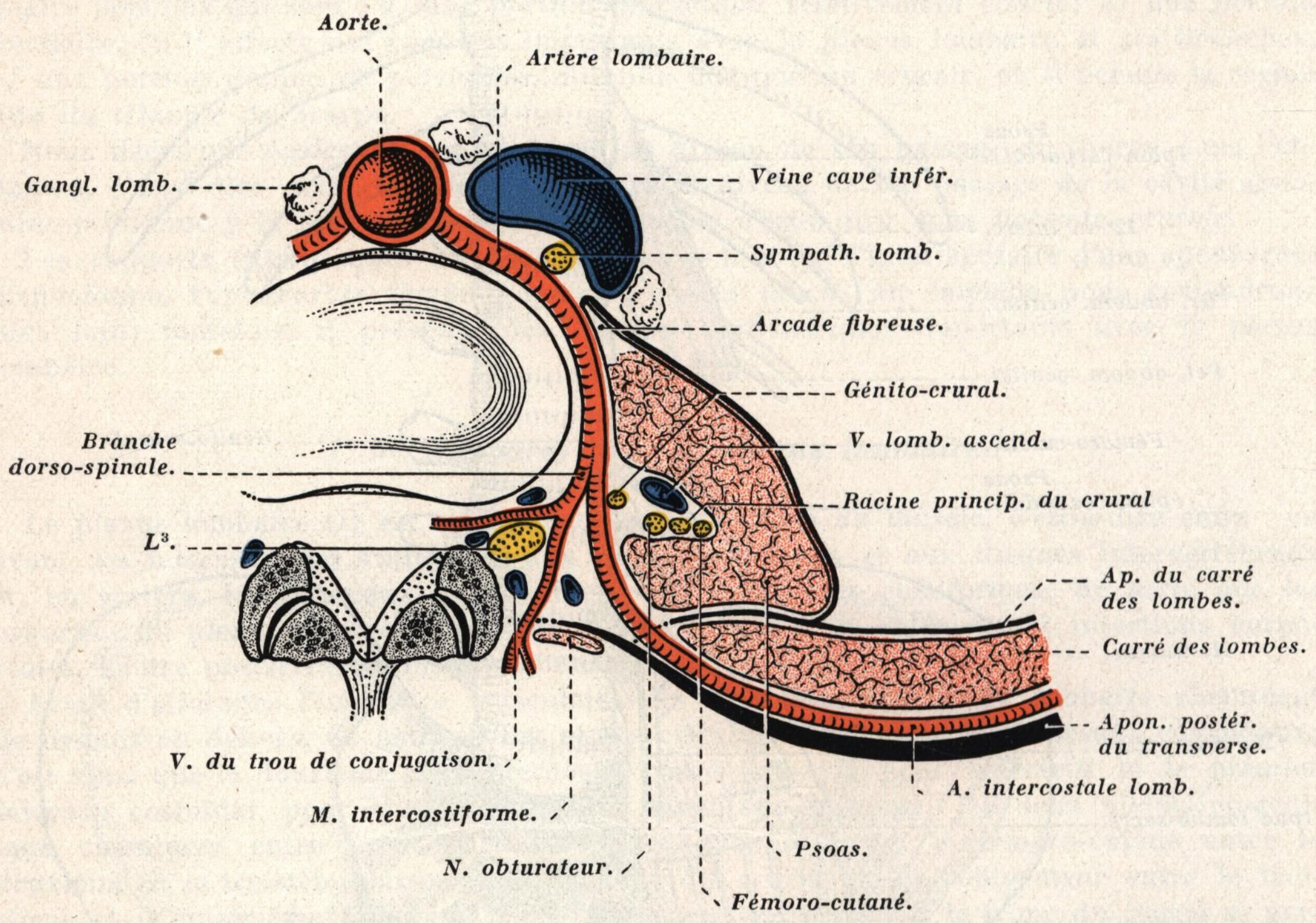

FIG. 579. — *Rapports du psoas, vue sur une coupe horizontale passant par le disque intervertébral qui sépare la troisième de la quatrième vertèbre lombaire; côté droit, segment inférieur de la coupe* (demi-schématique).

des cinquième et quatrième racines lombaires, et en arrière des deuxième et première racines lombaires; elle se comporte de façon variable pour la troisième (Bonniot) (voy. : fig. 579); à la partie supérieure de la région lombaire, elle reçoit la douzième veine intercostale pour constituer, toujours entre les deux plans du muscle, la grande veine azygos à droite et la petite veine azygos à gauche.

2. — Rapports extrinsèques.

a) Portion thoracique. — Cette portion est relativement courte, et correspond plutôt aux insertions du petit psoas; derrière le corps charnu de ce muscle se trouve la partie la plus supérieure des insertions vertébrales du grand psoas et par conséquent la pre-

mière arcade fibreuse. Elle est comprise dans le sinus vertébro-diaphragmatique où elle occupe la partie latérale de l'*espace infra-médiastinal postérieur*; à ce niveau, le psoas est couché contre le flanc du corps de la douzième vertèbre dorsale, en arrière de la portion verticale du diaphragme.

En avant, il répond à la partie la plus interne du cul-de-sac pleural costo-diaphragmatique; c'est à ce niveau que viennent converger le grand et le moyen splanchnique avant de traverser le diaphragme; *en arrière*, il répond de haut en bas à la douzième côte, au douzième nerf intercostal accompagné de son artère et de sa veine homonyme, au carré des lombes, dont il est séparé par une couche de tissu cellulaire dans laquelle glisse le paquet vasculo-nerveux intercostal précité.

b) ***Sous l'arcade du psoas.*** — Au point où le psoas s'engage sous le diaphragme, il est cravaté en avant par une arcade fibreuse à convexité supérieure, c'est l'*arcade du psoas*; cette arcade est tendue entre le corps de la première vertèbre lombaire ainsi que le disque intervertébral, qui la sépare de la deuxième, et la face antérieure de l'apophyse transverse de cette vertèbre, près de sa base; par suite de la disposition de ses insertions vertébrales, on conçoit aisément que l'arcade du psoas est tout d'abord interne, puis antérieure, et finalement postérieure et externe par rapport au muscle.

Cette arcade, que l'on doit considérer comme un épaississement du fascia iliaca à ce niveau, donne insertion par sa convexité au diaphragme.

Par l'intermédiaire de cette arcade, le psoas répond : *en dehors*, au ligament cintré du diaphragme ou arcade du carré des lombes; *en dedans*, au sympathique lombaire et au pilier du diaphragme correspondant; à ce niveau le douzième nerf intercostal est déjà éloigné du bord externe du psoas; il croise obliquement la face antérieure du carré des lombes pour émerger plus en dehors sous l'arcade du carré des lombes; *en avant*, il répond à la portion supra-hilaire du rein et plus spécialement au tubercule rénal supérieur, à la capsule surrénale, à l'artère capsulaire moyenne et à la veine capsulaire (veine centrale de Testut); et *en arrière*, à l'apophyse costiforme de la première vertèbre lombaire (très courte) et à l'angle supéro-interne du muscle carré des lombes sur lesquels repose le psoas.

c) ***Portion lombaire.*** — Dans sa portion lombaire, le psoas répond : *en arrière*, aux muscles intertransversaires externes des lombes (muscles intercostiformes), au carré des lombes dont le sépare l'aponévrose antérieure de ce muscle; plus en arrière, il répond à l'aponévrose postérieure du transverse, aux branches antérieures des artères lombaires et aux muscles spinaux.

En avant, il répond au pédicule rénal qui le croise transversalement, à l'artère capsulaire inférieure, aux vaisseaux spermatiques ou utéro-ovariens, à l'uretère et aux tractus fibreux qui unissent le pôle inférieur du rein à l'uretère (lame interréno-urétérique); l'uretère, ainsi que les vaisseaux spermatiques, le croisent obliquement en formant avec la direction du muscle un X à branches très serrées; *à droite*, la tête du pancréas et la partie initiale de la troisième portion du duodénum sont couchées sur la face antérieure du psoas et, à ce niveau, le pancréas en est séparé par le fascia de Treitz; *à gauche*, il répond à la queue du pancréas, aux vaisseaux spléniques, à la quatrième portion du duodénum et à l'angle duodéno-jéjunal, situés en dedans du rein gauche et rattachés au pilier gauche du diaphragme par le muscle de Treitz. A ce niveau et contre l'angle duodéno-jéjunal, signalons la fossette duodénale supérieure soulevée par l'arc vasculaire de Treitz.

Sur la face antérieure des deux psoas s'appliquent respectivement les fascias mésocoliques droit et gauche de Toldt, et plus en avant le péritoine.

Entre le péritoine pariétal postérieur et la face antérieure du psoas cheminent: à droite, les vaisseaux coliques droits, tributaires des vaisseaux mésentériques supérieurs; à gauche,

la veine mésentérique inférieure et l'artère colique gauche supérieure, formant l'arc vasculaire de Treitz.

En dedans, le psoas est contigu à la colonne lombaire, avec laquelle il forme les arcades ostéo-fibreuses, sous lesquelles s'engagent les *rami communicantes* du sympathique lombaire et les vaisseaux lombaires; il répond également au bord externe du pilier correspondant du diaphragme, et au ligament vertébral commun antérieur, à l'émergence des grand et moyen splanchniques, et en outre à droite, à la veine cave inférieure et à gauche, à l'aorte abdominale; cette dernière, médiane, est donc plus éloignée du psoas gauche que la veine cave inférieure ne l'est du psoas droit, et le plan antérieur d'origine de celui-ci est en partie recouvert par la veine cave inférieure; il répond également aux ganglions lymphatiques lombaires et plus spécialement aux ganglions latéro-aortiques

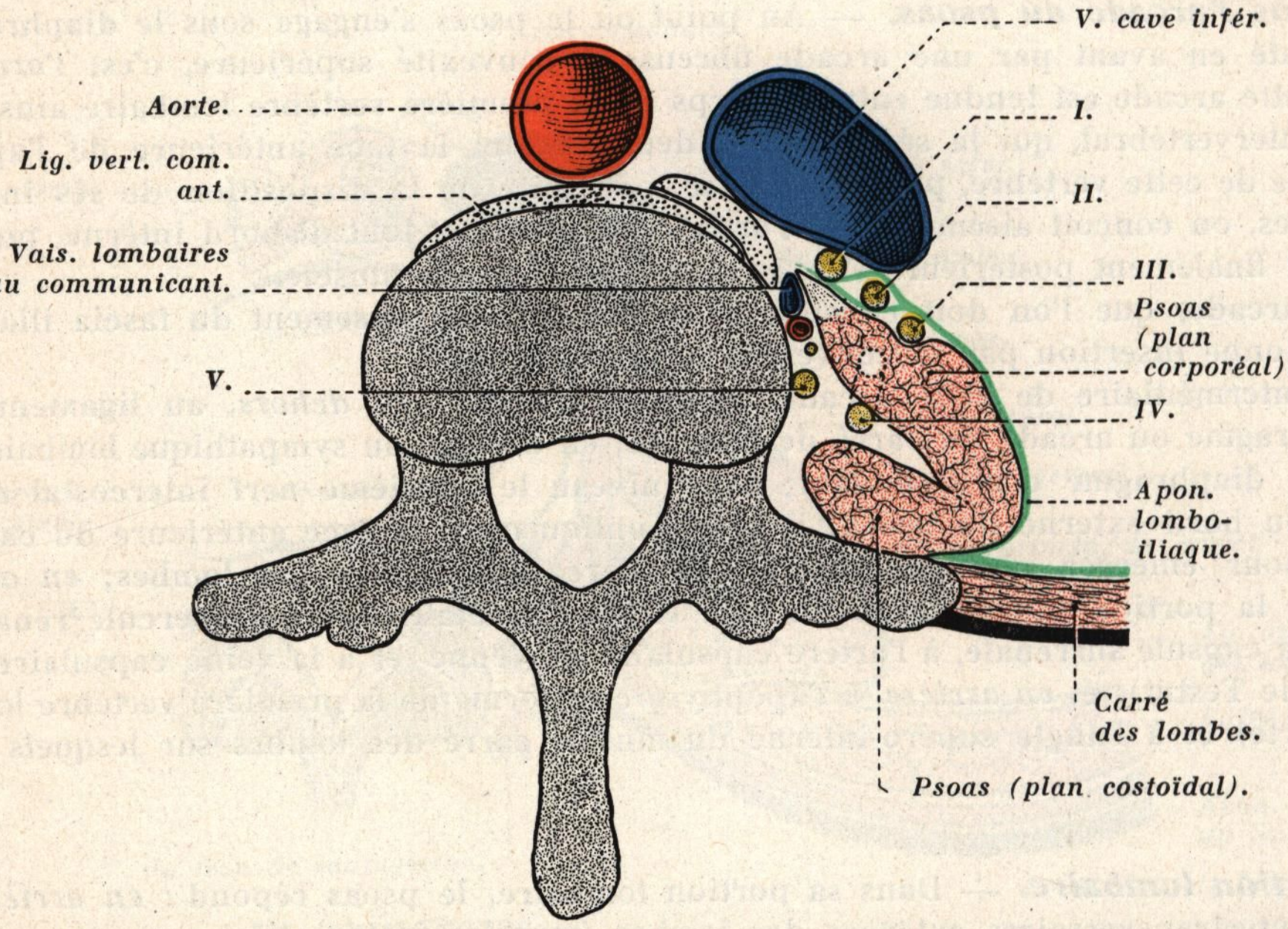

FIG. 580. — *Les différentes positions du sympathique lombaire par rapport au psoas et à son aponévrose de revêtement (aponévrose lombo-iliaque); coupe transversale passant par la partie moyenne de la troisième vertèbre lombaire; côté droit, segment inférieur de la coupe* (demi-schématique). — *En vert,* les aponévroses de revêtement du psoas et du carré des lombes.

gauches, latéro-caves et rétro-caves, qui sont appliqués sur la face antérieure du muscle psoas.

Les rapports de la *chaîne sympathique lombaire* avec le psoas méritent d'être précisés; la direction de cette chaîne n'est pas franchement verticale, mais oblique en bas en avant et en dedans. Situées de part et d'autre des faces latérales des corps vertébraux, les deux chaînes sympathiques lombaires ont tendance à converger vers le promontoire; après sa traversée du diaphragme, le sympathique lombaire se place plus spécialement en avant de la première et parfois aussi de la deuxième arcade aponévrotique d'insertion (corporéale) du psoas, puis elle descend en dedans de ce muscle.

Les travaux récents de Laux et Guerrier (1) ont montré que la situation de la chaîne

(1) Article à consulter : G. Laux et Y. Guerrier : Des rapports de la chaîne sympathique lombaire et de l'aponévrose du psoas. *Travaux du Laboratoire d'Anatomie de la Faculté de Médecine de Montpellier,* 1943, n° 5.

sympathique lombaire par rapport au psoas était variable suivant les individus, et nos recherches à ce sujet nous ont permis de confirmer leurs travaux et ainsi de décrire quatre positions du sympathique lombaire par rapport au psoas et au fascia iliaca; ce sont ; *a) une position pré-aponévrotique* (fig. 580, I); le cordon sympathique descend en avant des arcades aponévrotiques d'insertion du muscle et de son aponévrose d'enveloppe; cette position est la plus fréquente (85 % des cas); — *b)* une *position intra-aponévrotique* (fig. 580, II), où le sympathique est compris dans un dédoublement du fascia iliaca et cela seulement dans la moitié supérieure de son trajet lombaire, le cordon nerveux se dégageant de l'aponévrose dans sa moitié inférieure; — *c)* une *position sous-aponévrotique* (fig. 580, III), où le sympathique est compris entre le fascia iliaca et le muscle; cette position est la plus rare de toutes et elle n'est jamais sous-aponévrotique sur toute l'étendue du trajet lombaire du cordon nerveux; — *d)* et une *position intramusculaire* (fig. 580, IV) ou plus exactement *paravertébrale* (fig. 580, V); dans ce cas, le nerf pénètre dans le muscle au niveau de son segment thoracique et chemine verticalement entre les deux plans d'insertion charnue du psoas *(position interfasciculaire)*, puis il s'en dégage généralement avant d'atteindre le niveau de la quatrième costoïde en traversant obliquement de haut en bas et d'arrière en avant le plan corporéal; il devient alors successivement sous-, intra-, puis pré-aponévrotique (voy. : *Sympathique lombaire* et fig. 580).

Rappelons en outre que les *rami communicantes* du sympathique lombaire peuvent parfois traverser les arcades fibreuses d'insertion du muscle au lieu de s'engager sous ces arcades.

En dehors, il répond au carré des lombes avec lequel il forme un angle obtus et au bord interne du rein, dont le séparent la lame rétro-rénale de Zuckerkandl et la capsule adipeuse du rein; le bord interne du rein, oblique en bas et en dehors, longe le bord externe du psoas, sur lequel il semble couché; la lame rétro-rénale est séparée du psoas par l'espace rétro-rénal, occupé par la graisse pararénale de Gérota.

d) ***Portion iliaque ou pelvienne.*** — Dans cette portion, les deux chefs du muscle sont accolés l'un à l'autre, le psoas est en avant et en dedans de l'iliaque, et celui-ci occupe toute la fosse iliaque interne; le psoas fait saillie sur le détroit supérieur, dont il rétrécit le diamètre transversal.

En avant, il est séparé du péritoine pariétal par une couche de tissu cellulaire lâche plus ou moins abondante, et par l'intermédiaire du péritoine il répond : α) *à droite,* à la terminaison de l'iléon et à la racine du mésentère, au cæcum et à l'appendice, ainsi qu'aux vaisseaux qui leur sont annexés; parfois même l'appendice se trouve en position rétro-cæcale ascendante, et de ce fait vient se placer entre la face postérieure du cæcum et la face antérieure du psoas-iliaque; ce rapport explique la fréquence du psoïtis au cours des appendicites; tantôt le cæcum est appliqué sur l'iliaque avec interposition de péritoine (récessus rétro-cæcal) (voy. : fig. 581 et 582), tantôt il peut être accolé au fascia iliaca par une extension du fascia mésocolique droit de Toldt (accolement par excès); dans le premier cas, deux ligaments (ligaments de Tuffier) fixent le cæcum à la face antérieure de l'iliaque; — β) *à gauche,* au côlon ilio-pelvien, au mésosigmoïde, aux vaisseaux qui y sont annexés et à la partie latérale gauche de la fossette intersigmoïde.

En arrière, le muscle repose sur la symphyse sacro-iliaque, l'os iliaque et le ligament ilio-lombaire.

Près de la crête iliaque, le muscle iliaque est séparé de l'os coxal par la branche transversale ou iliaque de l'artère ilio-lombaire et ses veines satellites.

En dedans et à son entrée dans le bassin, le psoas forme par son bord interne la limite externe de la *fossette de Marcille,* délimitée en dedans, par le corps de la cinquième vertèbre lombaire, et dont le plancher est représenté par la face antérieure de l'aileron du sacrum.

C'est à ce niveau que descendent le nerf obturateur et le tronc lombo-sacré pour gagner le bassin; l'artère ilio-lombaire, branche de l'hypogastrique, traverse l'aire de la fossette pour se diviser en ses deux branches terminales, l'une ascendante, et l'autre, transversale, qui va s'engager sous le psoas pour se distribuer au muscle iliaque; enfin signalons dans le tissu cellulaire de cette fossette, les ganglions lymphatiques les plus postérieurs du groupe iliaque primitif (voy. : fig. 581).

En dedans, le muscle est longé par les vaisseaux iliaques primitifs; l'artère iliaque pri-

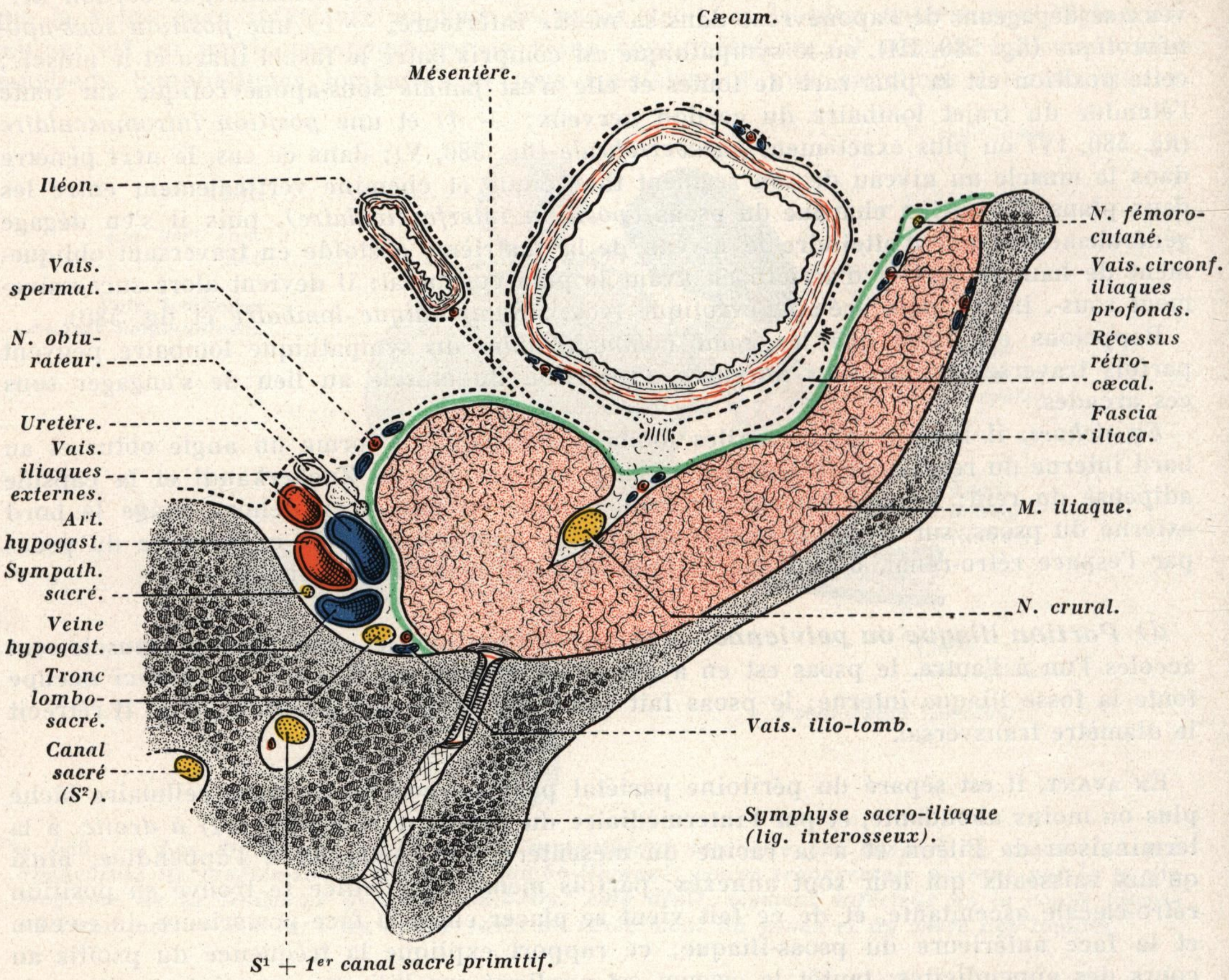

FIG. 581. — *Rapports du psoas-iliaque, sur une coupe transversale du bassin passant par la partie moyenne de l'articulation sacro-iliaque droite, segment inférieur de la coupe (en pointillé,* le péritoine).

mitive se bifurque en iliaque interne qui, obliquement descendante, croise le bord interne du psoas pour plonger dans le petit bassin et en iliaque externe qui, accompagnée de sa veine homonyme, longe le bord interne du psoas d'arrière en avant et de bout en bout; l'artère est supérieure, la veine inférieure. Il est croisé en outre, par les vaisseaux spermatiques ou utéro-ovariens, ces derniers étant compris dans l'épaisseur du ligament infundibulo-pelvien qui croise lui-même le bord interne du psoas, l'uretère et le génito-crural; ces organes descendent dans le bassin près de la symphyse sacro-iliaque, en cheminant dans le tissu cellulaire sous-péritonéal (voy. : fig. 582).

Le ligament rond chez la femme et le canal déférent chez l'homme, situés sous le péri-

toine, s'écartent assez rapidement du psoas qu'ils croisent pour gagner l'orifice profond du canal inguinal.

Près de la paroi abdominale antérieure, et sus-jacents à l'artère iliaque externe, les vaisseaux spermatiques abandonnent le bord interne du psoas pour aborder l'orifice inguinal profond; à ce niveau l'artère circonflexe iliaque profonde se détache de l'iliaque externe, pour croiser obliquement le muscle iliaque jusqu'à l'épine iliaque antérieure et supérieure; près de leur terminaison les vaisseaux iliaques externes sont entourés de ganglions

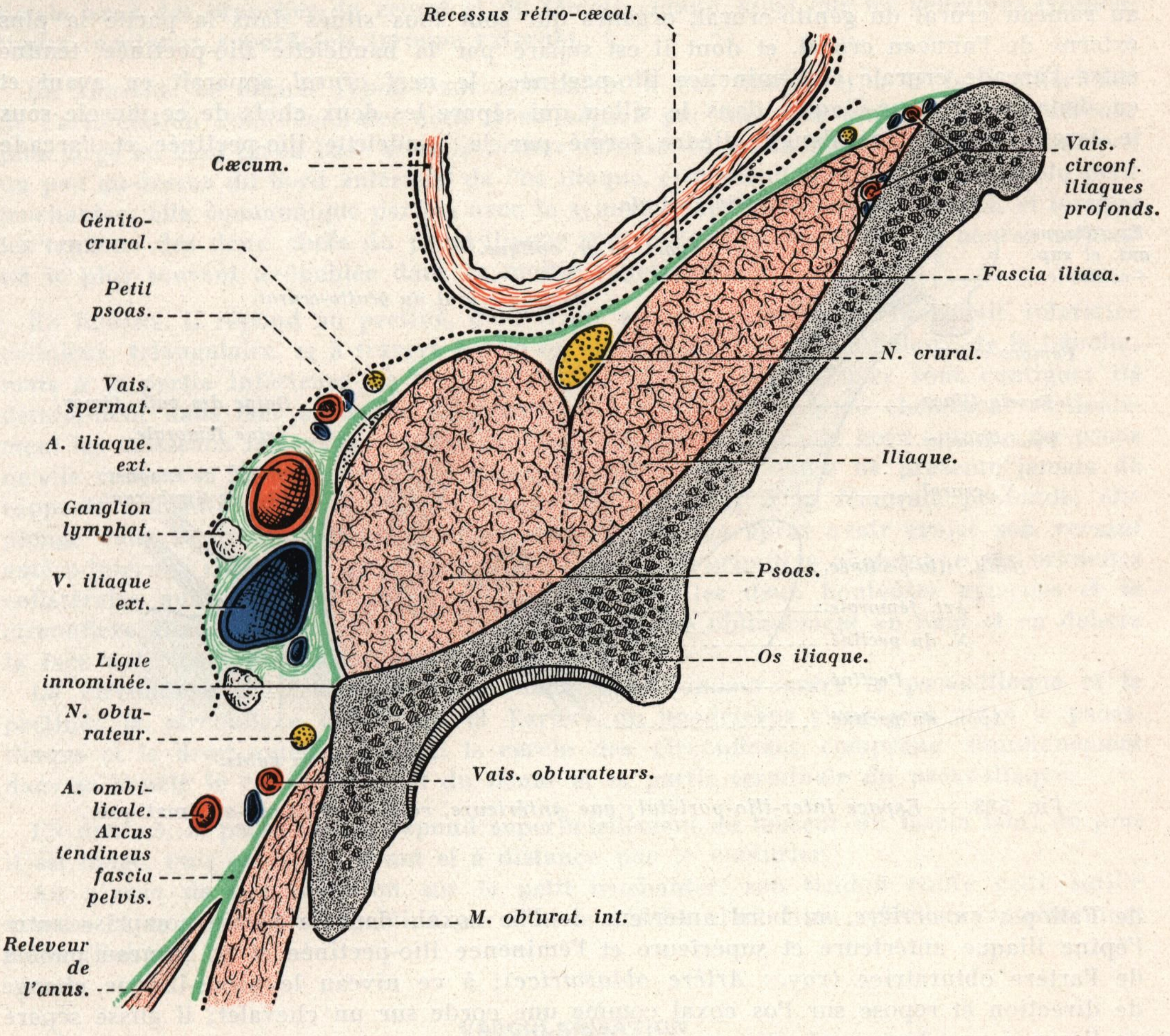

FIG. 582. — *Rapports du psoas-iliaque, sur une coupe frontale de la fosse iliaque droite, segment antérieur de la coupe (en pointillé,* le péritoine).

lymphatiques; ce sont les *ganglions iliaques externes,* dont les plus supérieurs (chaîne externe), ne sont séparés du psoas-iliaque que par le fascia iliaca.

Entre les deux psoas apparaissent le promontoire, et de chaque côté de ce dernier les troncs lombo-sacrés.

EN DEHORS, le grand psoas croise la partie postérieure de la crête iliaque, et répond à la gouttière du nerf crural; quant à l'iliaque, il répond à la crête iliaque, aux insertions iliaques des muscles abdominaux, et à l'aile iliaque de l'os coxal.

*e) **Sous l'arcade crurale.*** — Sous l'arcade crurale, le psoas-iliaque quitte le bassin pour aborder la face antérieure de la cuisse; il correspond à ce niveau à la partie externe de l'*espace inter-ilio-pariétal,* large orifice compris entre le bord antérieur de l'os coxal et l'arcade de Fallope (voy. : *Espace inter-ilio-pariétal*) (voy. : fig. 583).

A ce niveau il répond : *en avant,* à l'arcade crurale, à l'aponévrose du grand oblique et à l'émergence du nerf fémoro-cutané, émergence qui est située un peu en dedans de l'épine iliaque antérieure et supérieure; *en dedans,* à l'artère et à la veine fémorale, au nerf du pectiné venu du crural, au nerf obturateur accessoire ou nerf de Schmidt et au rameau crural du génito-crural, organes qui sont tous situés dans la partie la plus externe de l'anneau crural, et dont il est séparé par la bandelette ilio-pectinée, tendue entre l'arcade crurale et l'éminence ilio-pectinée; le *nerf crural* apparaît en avant et en dedans du psoas-iliaque, dans le sillon qui sépare les deux chefs de ce muscle sous le fascia iliaca, dans l'angle dièdre formé par la bandelette ilio-pectinée et l'arcade

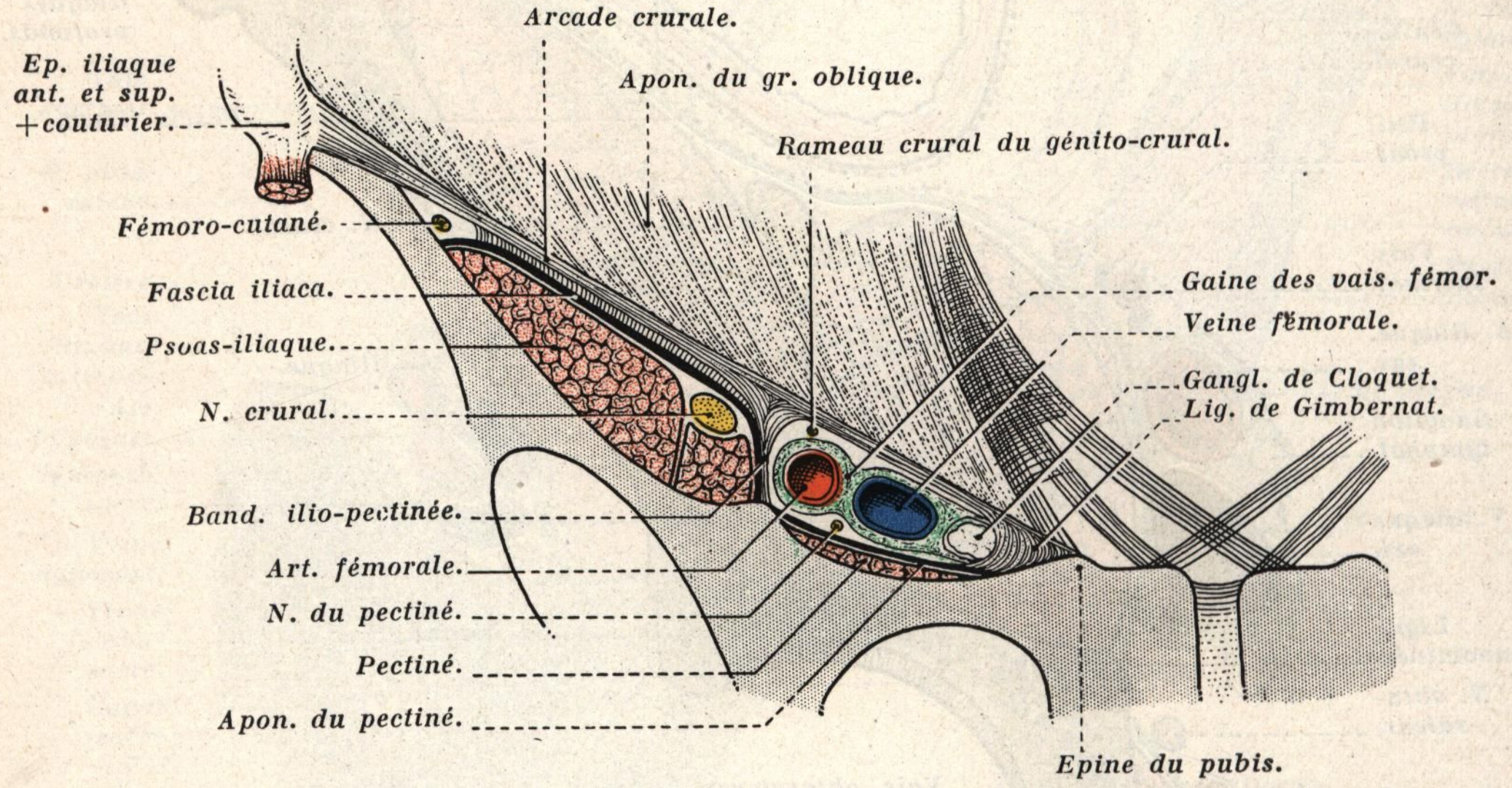

FIG. 583. — *Espace inter-ilio-pariétal; vue antérieure, côté droit* (demi-schématique).

de Fallope; *en arrière,* au bord antérieur de l'os coxal, dans la partie comprise entre l'épine iliaque antérieure et supérieure et l'éminence ilio-pectinée et au rameau pubien de l'artère obturatrice (voy. : *Artère obturatrice*); à ce niveau le psoas-iliaque change de direction et repose sur l'os coxal comme une corde sur un chevalet; il glisse séparé de l'os par une bourse séreuse, parfois bilobée.

*f) **Portion crurale.*** — Dans leur portion crurale, les deux muscles (psoas et iliaque) sont habituellement fusionnés et prennent l'aspect d'un cône musculo-tendineux, légèrement aplati d'avant en arrière et de dedans en dehors.

Au fur et à mesure qu'il se rapproche de son insertion trochantérienne, le psoas-iliaque devient de plus en plus profond; il occupe à ce niveau la racine de la cuisse et forme la moitié externe du *plancher du triangle de Scarpa.*

Il répond : EN AVANT, à l'aponévrose fémorale dédoublée en deux feuillets, dont le profond tapisse la face antérieure du psoas-iliaque, et dont le superficiel va constituer le fascia cribriformis; entre ces deux aponévroses, le nerf crural se divise en ses quatre

branches terminales : saphène interne, musculo-cutané interne, musculo-cutané externe et nerf du quadriceps.

L'artère circonflexe antérieure, branche de la fémorale profonde ou parfois de la terminaison de la fémorale primitive, croise transversalement la face antérieure du psoas-iliaque, pour s'engager entre ce muscle et le droit antérieur; puis plus en dehors, elle perfore les insertions fémorales du vaste externe.

Plus superficiellement, dans le tissu cellulaire sous-cutané, cheminent les vaisseaux tégumenteux abdominaux, les vaisseaux circonflexes iliaques superficiels, des nerfs superficiels issus des branches du crural et du fémoro-cutané, ainsi que les ganglions lymphatiques inguinaux superficiels (groupe externe).

En arrière, ce muscle répond successivement à l'os iliaque et à la face antérieure de l'articulation coxo-fémorale, dont il est séparé par une volumineuse bourse séreuse plus large en haut qu'en bas : c'est la *bourse séreuse du psoas-iliaque*; celle-ci commence un peu au-dessus du bord antérieur de l'os iliaque, et descend jusqu'au voisinage du petit trochanter; elle communique parfois avec la synoviale articulaire de la hanche, et lorsque les tendons des deux chefs du psoas-iliaque sont isolés l'un de l'autre, la bourse séreuse est le plus souvent dédoublée dans sa moitié supérieure.

En dedans, il répond au pectiné, dont il est séparé en haut, par un petit interstice celluleux, triangulaire, et à travers lequel on aperçoit la capsule articulaire de la hanche; mais à la partie inférieure du triangle de Scarpa les deux muscles sont contigus; ils déterminent dans leur ensemble une gouttière à sinus antérieur où cheminent verticalement les vaisseaux fémoraux; l'artère fémorale déborde un peu le bord interne du psoas qu'elle recouvre; la veine fémorale située en dedans de l'artère ne présente jamais de rapports immédiats avec le muscle psoas-iliaque; quant à la fémorale profonde, elle plonge dans la profondeur et s'éloigne du psoas-iliaque après avoir croisé son versant antéro-interne; rappelons qu'à ce niveau la fémorale primitive abandonne ses branches collatérales qui sont : la tégumenteuse abdominale, les deux honteuses externes et la circonflexe iliaque superficielle; cette dernière croise obliquement en haut et en dehors la face antérieure du psoas-iliaque.

La circonflexe postérieure s'engage dans la profondeur entre le psoas-iliaque et le pectiné; la circonflexe antérieure et l'artère du quadriceps s'engagent entre le psoas-iliaque et le droit antérieur; ainsi le cercle des circonflexes comprend simultanément dans sa boucle le col chirurgical du fémur et la partie terminale du psoas-iliaque.

En dehors, le psoas-iliaque répond superficiellement au tenseur du fascia lata; de plus il est longé, puis croisé en avant et à distance par le couturier.

Au niveau de son insertion sur le petit trochanter, son tendon coiffe cette saillie osseuse et se meut sur le pectiné par l'intermédiaire d'un tissu celluleux extrêmement lâche (Poirier).

VASCULARISATION

Le psoas-iliaque est irrigué par des rameaux artériels issus des artères lombaires ; de la douzième intercostale; de l'artère ilio-lombaire (branche iliaque ou transversale); de la circonflexe iliaque profonde, et par quelques rameaux issus directement de l'iliaque externe et de l'artère fémorale, ou de l'origine de ses branches dans le triangle de Scarpa; enfin accessoirement, de l'obturatrice (Cruveilhier).

Les *artères lombaires* et l'*ilio-lombaire* résument les trois quarts de la circulation artérielle du muscle : ce sont les *artères principales* du psoas-iliaque.

Chaque *artère lombaire* envoie plusieurs rameaux musculaires au psoas-iliaque; ceux-ci, dirigés transversalement en dehors, puis obliquement en bas, passent toujours en avant du plexus lombaire avant de se distribuer aux faisceaux du muscle; dans les deux tiers

supérieurs de la portion lombaire, les artères destinées au psoas-iliaque sont rejointes par les nerfs du psoas, de telle sorte que les nerfs et les vaisseaux du muscle, distants à leur origine, se rejoignent dans leur segment de distribution, en formant de véritables *pédicules vasculo-nerveux* étagés en hauteur; ces pédicules gagnent les faisceaux musculaires à des niveaux différents (Bonniot).

La *branche transversale* de l'*artère ilio-lombaire* est l'*artère principale du muscle iliaque,* auquel elle se distribue presque intégralement par sa face profonde; cette branche abandonne également quelques rameaux au psoas, qu'elle croise en arrière, ainsi qu'un rameau superficiel, qui chemine entre le fascia iliaca et le muscle iliaque.

La *circonflexe iliaque profonde* fournit également deux ou trois rameaux à la partie antérieure et supérieure du muscle iliaque.

INNERVATION

Le psoas-iliaque reçoit de nombreux nerfs, très grêles et très courts : *a)* ceux du *psoas,* au nombre de trois à cinq, naissent les uns du plexus lombaire (*nerfs inférieurs* et *supérieurs du psoas*), et les autres (un, parfois deux) du nerf crural; — *b)* ceux de l'*iliaque,* au nombre de trois à quatre, sont fournis par le nerf crural; ils abordent le muscle par sa face antérieure (voy. : *Plexus lombaire, Branches collatérales courtes* et *Nerf crural*); — *c)* les nerfs du petit psoas proviennent des nerfs supérieurs du psoas.

ACTION

1° **Prenant son point fixe sur le bassin et sur la colonne vertébrale,** il est *fléchisseur de la cuisse sur le bassin* et *rotateur de la cuisse en dehors*; toutefois, s'il est un puissant fléchisseur, il est un médiocre rotateur externe.

Sa puissance est considérablement augmentée par sa réflexion sur le col fémoral, ce qui rend sa direction presque perpendiculaire au levier (fémur) qu'il est destiné à mouvoir, et cela surtout lorsque le membre est en demi-flexion.

Ainsi que le tenseur du fascia lata, il agit pendant le deuxième temps de la marche, en déterminant la flexion de la cuisse du membre mobile pendant la période de l'appui unilatéral.

2° **Prenant son point fixe sur le fémur.** — *a)* Par le *psoas,* il incline en avant la colonne vertébrale et le bassin; il est donc *fléchisseur du tronc*; l'inclinant d'un seul côté, si un seul des muscles psoas se contracte, et directement en avant si les deux muscles se contractent simultanément; *b)* par l'*iliaque,* il détermine une rotation du bassin, de telle sorte que la symphyse pubienne se porte du côté opposé à la contraction.

Enfin par son action tonique, il contribue dans la station debout à assurer l'équilibre du tronc; antagoniste des muscles spinaux, extenseurs du rachis, il intervient dans la statique du tronc.

FASCIA ILIACA OU APONÉVROSE LOMBO-ILIAQUE

Le psoas-iliaque est recouvert par une aponévrose appelée *fascia iliaca* ou *aponévrose lombo-iliaque*; celle-ci s'étend en hauteur depuis les insertions vertébrales du psoas jusqu'au petit trochanter, et en largeur sur toute l'étendue de la fosse iliaque.

INSERTIONS. — Il s'insère : *a) en dedans,* sur les corps vertébraux, sur les disques intervertébraux correspondants et sur la face antérieure des arcades aponévrotiques d'insertion du plan corporéal du psoas, tout en ménageant les orifices ostéo-fibreux des vaisseaux lombaires, sur l'aileron sacré en dedans des insertions du muscle iliaque et sur le détroit supérieur (ligne innominée); *b) en dehors,* et de haut en bas, sur l'aponévrose antérieure du carré des lombes, et sur la lèvre interne de la crête iliaque (voy. : fig. 581, 582 et 584).

CONSTITUTION. ZONES DE RENFORCEMENT ET D'ADHÉRENCES. — Le fascia iliaca ne présente pas une constitution uniforme; il est très mince et réduit à une simple toile celluleuse dans sa portion lombaire; très épais au contraire dans sa portion pelvienne, où son épaisseur augmente à mesure qu'on l'envisage plus bas; il s'amincit à nouveau dans sa portion crurale.

Au niveau de la traversée diaphragmatique du muscle, le fascia iliaca présente un ren-

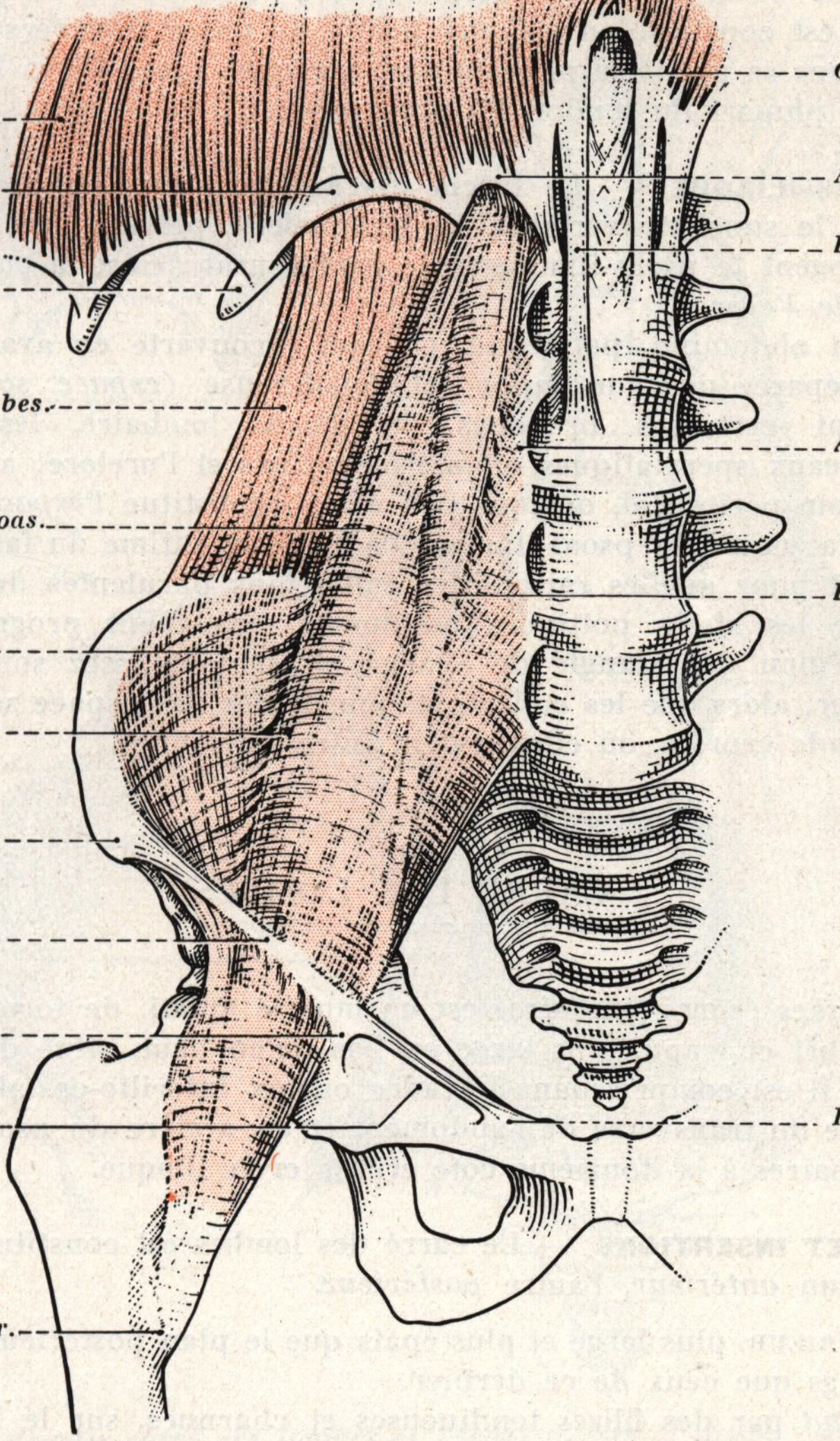

FIG. 584. — *Muscles psoas-iliaque et carré des lombes; fascia iliaca, côté droit.*

forcement linéaire, arqué à convexité supérieure : c'est *l'arcade du psoas,* de laquelle se détachent des fibres charnues diaphragmatiques; plus bas, au niveau de l'arcade crurale, il adhère intimement à la moitié externe de cette arcade et présente à sa partie interne un second renforcement : c'est la *bandelette ilio-pectinée,* languette aponévrotique tendue entre l'arcade de Fallope d'une part, et l'éminence ilio-pectinée d'autre part; cette bandelette divise l'espace inter-ilio-pariétal en deux parties : l'une, externe, destinée au

passage du psoas-iliaque et du nerf crural, l'autre, interne, ou anneau crural, destinée aux vaisseaux fémoraux (voy. : fig. 583).

Il adhère également à la partie terminale du tendon du petit psoas.

Au niveau du trajet des vaisseaux iliaques externes, la gaine de ces vaisseaux lui est très adhérente, et l'ensemble constitue le *fascia d'Abernethy* (1) *(gaine des vaisseaux iliaques externes)*.

Dans sa portion crurale, il adhère également au feuillet profond de l'aponévrose fémorale, qui se détache de la gaine du couturier, et à l'aponévrose du pectiné.

Le fascia iliaca est constitué en majeure partie de fibres transversales auxquelles viennent se joindre, dans sa partie la plus interne, quelques rares fibres longitudinales qui se détachent pour la plupart du tendon du petit psoas.

GAINE DU PSOAS-ILIAQUE. — Le fascia iliaca forme, avec l'aponévrose antérieure du carré des lombes, le squelette vertébral et le squelette pelvien, une gaine ostéo-fibreuse dans laquelle se logent le psoas-iliaque et le nerf crural : c'est la *gaine du psoas-iliaque* ou *canal iliaque de Velpeau.*

Dans sa portion abdomino - pelvienne, elle est recouverte en avant par le péritoine; mais elle en est séparée par une nappe cellulo-adipeuse *(espace sous-péritonéal)*, dans laquelle cheminent certaines branches du plexus lombaire, les vaisseaux iliaques externes, les vaisseaux spermatiques ou utéro-ovariens et l'uretère; au niveau de l'arcade crurale, l'espace sous-péritonéal, quelque peu élargi, constitue l'*espace de Bogros.*

L'existence de la gaine du psoas-iliaque, l'adhérence intime du fascia iliaca à l'arcade crurale, expliquent pour quelles raisons les collections purulentes de la gaine du psoas-iliaque, telles que les abcès pottiques ossifluents, atteignent progressivement la fosse iliaque, puis la région du triangle de Scarpa, présentant assez souvent le type dit en bissac ou en sablier, alors que les collections purulentes de l'espace sous-péritonéal s'arrêtent derrière l'arcade crurale, où elles restent intra-pelviennes.

CARRÉ DES LOMBES

Le *carré des lombes (carré lombaire)* est un muscle aplati, de forme quadrilatère, relativement épais, court et trapu, plus large en bas qu'en haut, situé de chaque côté de la colonne lombaire. Il est compris dans le cadre osseux interilio-costal, en avant de l'aponévrose postérieure du transverse de l'abdomen, et en arrière du psoas-iliaque. Il s'étend des costoïdes lombaires à la douzième côte et à la crête iliaque.

CONSTITUTION ET INSERTIONS. — Le carré des lombes est constitué par *deux plans* de fibres charnues, l'un *antérieur,* l'autre *postérieur.*

1° Le PLAN ANTÉRIEUR, plus large et plus épais que le plan postérieur, est aussi formé de faisceaux plus longs que ceux de ce dernier.

Il s'insère *en haut* par des fibres tendineuses et charnues, sur le bord inférieur de la douzième côte, suivant une étendue qui varie avec le type qu'affecte cette côte (type long ou court), mais en général sur les deux tiers internes d'une côte de longueur moyenne (soit de 7 centimètres environ), en avant des insertions de l'aponévrose postérieure du transverse; exceptionnellement ces insertions atteignent le cartilage costal de cette côte.

De cette insertion les fibres se portent : *a)* les unes obliquement en bas et en dehors, et ce sont les plus nombreuses, pour se fixer sur la lèvre interne de la crête iliaque, où quelques-unes s'entremêlent avec celles du muscle iliaque, et sur le bord supéro-externe du

(1) Anatomiste et chirurgien anglais, fut professeur au *Royal College of Surgeons* (1764-1831).

ligament ilio-lombaire de l'articulation sacro-iliaque; — *b)* les autres obliquement en bas et en dedans, pour se terminer par des lames tendineuses sur le versant antérieur du sommet des apophyses transverses des quatre premières vertèbres lombaires.

2° Le PLAN POSTÉRIEUR, plus mince et plus étroit que le précédent, est formé de trois ou quatre faisceaux charnus juxtaposés, dirigés obliquement en haut et en dedans.

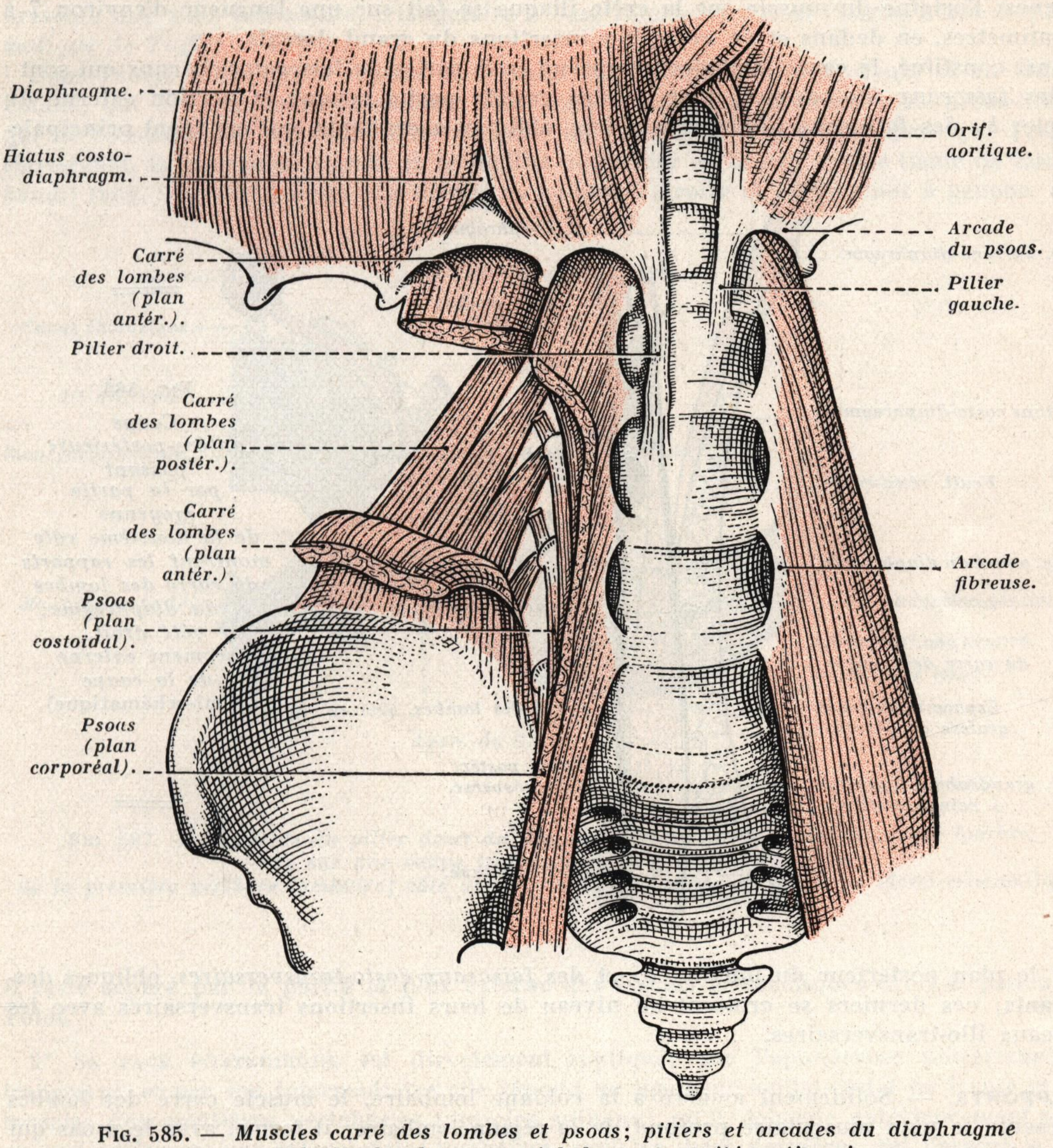

FIG. 585. — *Muscles carré des lombes et psoas; piliers et arcades du diaphragme (à droite,* le plan corporéal du psoas a été sectionné pour montrer les insertions des muscles sur les costoïdes lombaires).

Ce plan s'insère : *a)* d'une part en bas, sur la lèvre interne de la crête iliaque, sur le versant interne de l'épine iliaque postérieure et supérieure, et sur le bord supérieur du ligament ilio-lombaire, immédiatement en arrière des insertions du plan antérieur; *b)* et d'autre part en haut, par trois ou quatre (parfois cinq) lames fibreuses sur le sommet des trois premières costoïdes lombaires, et parfois sur la quatrième, en dehors des insertions

des faisceaux costoïdaux du psoas; parfois même on peut observer une insertion sur l'apophyse transverse (processus costiforme) de la douzième vertèbre dorsale (voy. : fig. 585).

Les insertions inférieures du muscle carré des lombes sur la crête iliaque et sur le ligament ilio-lombaire se font par l'intermédiaire de fibres charnues et de fibres tendineuses, et ces dernières sont d'autant plus longues et d'autant plus nombreuses qu'elles sont plus externes; l'origine du muscle sur la crête iliaque se fait sur une longueur d'environ 7 à 8 centimètres, en dedans et en avant des insertions du grand dorsal.

Ainsi constitué, le carré lombaire comprend trois sortes de faisceaux charnus qui sont : *a)* des *faisceaux ilio-costaux*, dont la plus grande partie occupe la portion externe du muscle; *b)* des *faisceaux ilio-transversaires*, obliques ascendants, qui occupent principalement le plan postérieur du muscle; *c)* et des *faisceaux costo-transversaires*, obliques descendants; ces derniers se croisent au niveau de leurs insertions transversaires avec les faisceaux ilio-transversaires.

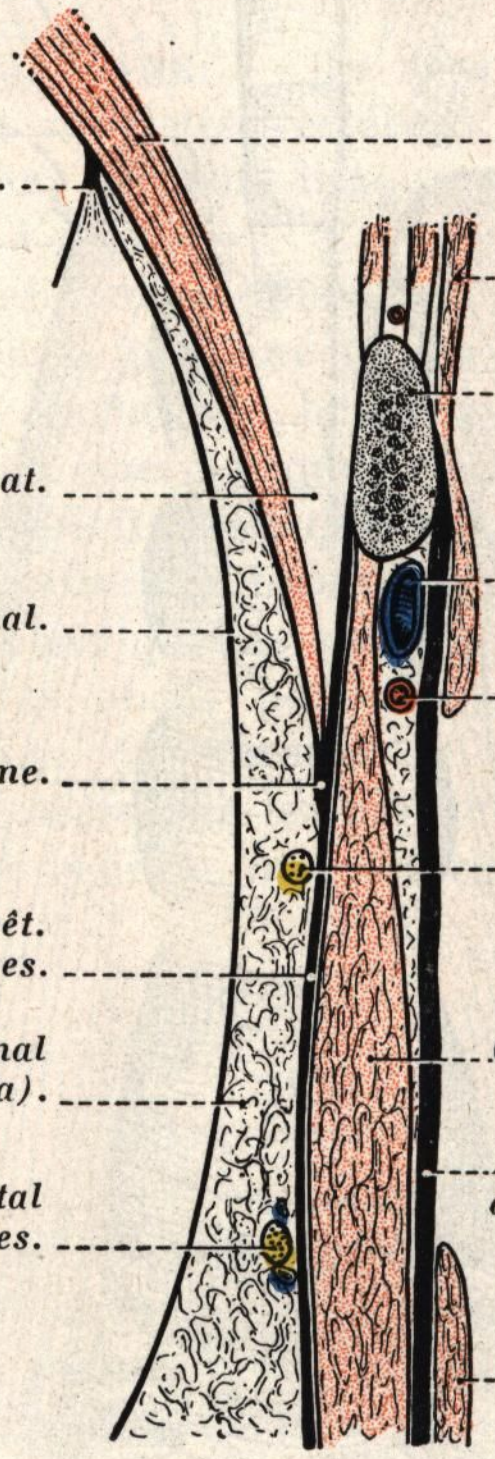

FIG. 586.
Coupe antéro-postérieure passant par la partie moyenne de la douzième côte montrant les rapports du carré des lombes et du diaphragme; côté droit, segment externe de la coupe (demi-schématique).

RAPPORTS. — Solidement amarré à la colonne lombaire, le muscle carré des lombes représente le plan musculaire profond de la région lombaire; il forme, avec le psoas qui le double en avant, le plancher de la fosse lombaire.

Par suite de sa forme, on peut considérer au muscle carré lombaire deux faces, antérieure et postérieure, et quatre bords.

1° Sa FACE ANTÉRIEURE est recouverte par une aponévrose épaisse, l'*aponévrose du carré des lombes* : cette aponévrose de revêtement se fixe sur le cadre osseux inter-ilio-costal, au niveau des insertions du muscle; elle présente à sa partie supérieure un épaississement très marqué, à convexité supérieure, sur lequel s'insèrent des fibres du diaphragme : c'est le *ligament cintré du diaphragme* ou *arcade du carré des lombes*, sous

lequel s'échappe le grand abdomino-génital pour atteindre la paroi abdominale latérale.

L'arcade du carré des lombes divise la face antérieure du muscle en *deux étages,* l'un supérieur ou thoracique, l'autre inférieur ou abdominal (voy. : fig. 586).

Dans l'*étage supérieur,* très court, le muscle répond à la partie postérieure du sinus costo-diaphragmatique et à l'espace de réserve de la plèvre, mais jamais le cul-de-sac inférieur de la plèvre n'entre en contact avec le muscle; à ce niveau, le diaphragme présente une zone déhiscente, triangulaire à base inférieure : c'est l'*hiatus costo-diaphragmatique de Tuffier et Lejars.*

Dans l'*étage inférieur,* il répond aux grand et petit abdomino-génitaux, et au fémoro-cutané, qui croisent transversalement cette face de dedans en dehors; au psoas-iliaque, qui ne recouvre que sa moitié interne; enfin aux reins, dont il reste séparé par l'espace rétro-rénal, la graisse de Gérota et le feuillet postérieur de la loge rénale (lame de Zuckerkandl) (voy. : fig. 587); enfin aux côlons ascendant à droite et descendant à gauche, dont

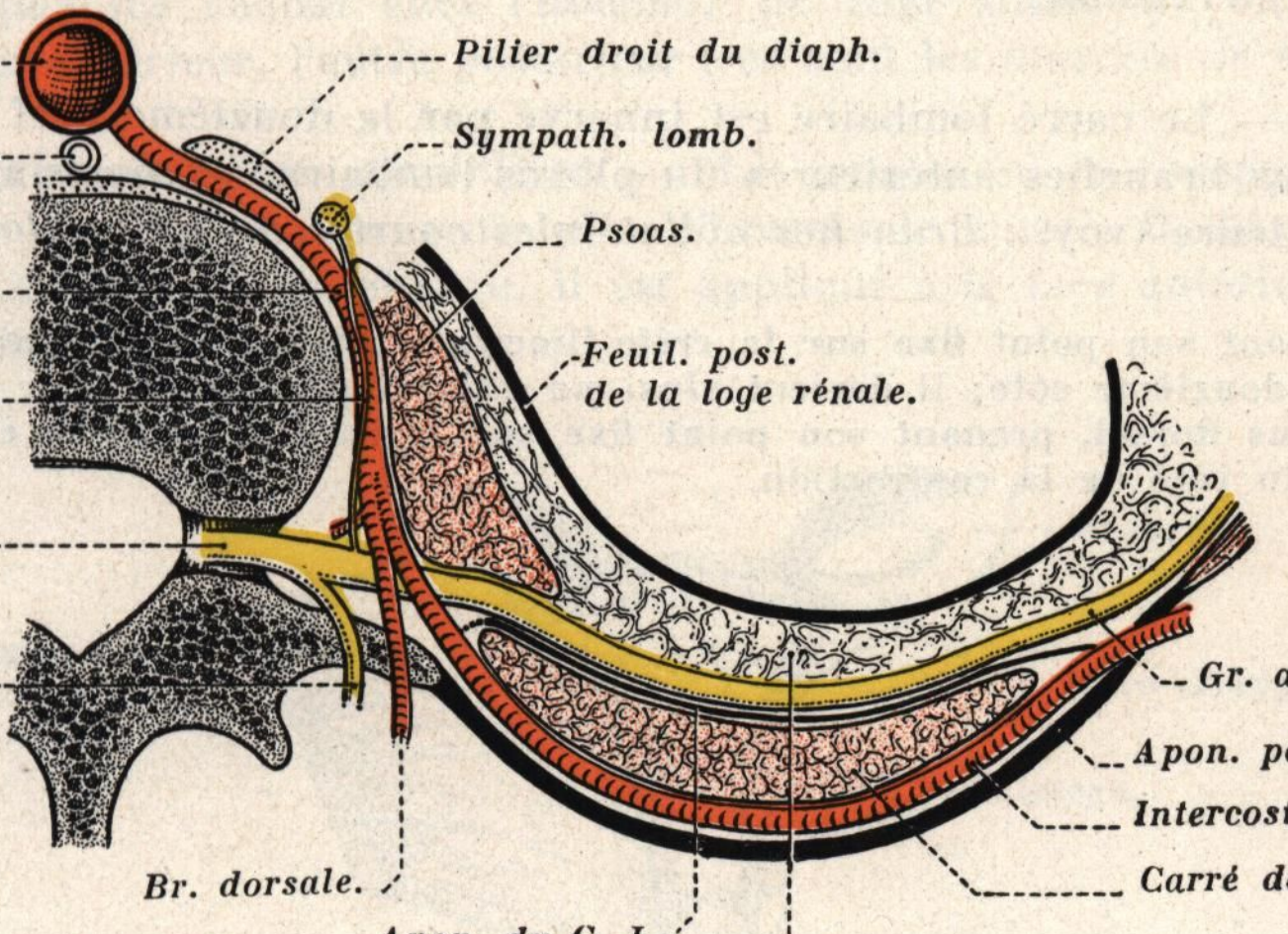

FIG. 587. — *Rapports du pilier droit du diaphragme, du psoas et du carré des lombes, vus sur une coupe transversale passant par le corps de la première vertèbre lombaire; côté droit, segment inférieur de la coupe* (demi-schématique).

il reste séparé par la partie la plus externe des fascias mésocoliques droit et gauche de Toldt.

2° Sa FACE POSTÉRIEURE est directement appliquée sur l'aponévrose postérieure du transverse, et par son intermédiaire elle répond au ligament lombo-costal de Henle et aux muscles des gouttières vertébrales (muscles spinaux) qu'il déborde extérieurement ; elle répond également aux intercostales lombaires, sauf les deux dernières qui passent le plus souvent en avant du muscle.

3° Son BORD EXTERNE, légèrement incurvé, à concavité externe, est oblique en bas et en dehors; il répond à l'insertion de l'aponévrose du carré des lombes sur l'aponévrose postérieure du transverse.

4° Son BORD INTERNE, irrégulier, dentelé, répond aux costoïdes lombaires, aux insertions costoïdales du psoas, et entre les costoïdes aux muscles intertransversaires des lombes (voy. : fig. 577 et 587).

5° Son **BORD SUPÉRIEUR** répond à la douzième côte; il est longé en avant par le douzième nerf intercostal; l'artère et la veine homonyme passent en arrière du muscle; le paquet vasculo-nerveux (douzième intercostal) se constitue au niveau du bord externe du muscle; le nerf traverse d'avant en arrière et de dedans en dehors l'aponévrose postérieure du transverse, contre le bord externe du carré des lombes ou très près de ce dernier.

6° Son **BORD INFÉRIEUR** répond à la crête iliaque et au ligament ilio-lombaire, sur lesquels il se fixe.

VASCULARISATION. — Le carré des lombes reçoit ses artères : *a)* par des rameaux issus des intercostales lombaires, branches des artères lombaires; celles des trois premières intercostales lombaires pénètrent le muscle par sa face postérieure, tandis que celles des deux dernières le pénètrent par sa face antérieure; *b)* de l'artère ilio-lombaire; *c)* et de la douzième artère intercostale.

INNERVATION. — Le carré lombaire est innervé par le douzième nerf intercostal et par les trois premières branches antérieures du plexus lombaire; les nerfs abordent le muscle par sa face antérieure (voy. : *Branches collatérales courtes du plexus lombaire*, tome IV).

ACTION. — Prenant son point fixe sur la crête iliaque, il incline la colonne lombaire du même côté et abaisse la douzième côte; il devient ainsi un *expirateur accessoire*.

Dans le décubitus dorsal, prenant son point fixe sur le rachis lombaire et sur le thorax, il incline le bassin du côté de la contraction.

MUSCLES SACRO-COCCYGIENS

On désigne sous le nom de muscles sacro-coccygiens, ou tout simplement de *muscles coccygiens,* deux muscles rudimentaires, inconstants, annexés au coccyx, vestige de l'extrémité ou appendice caudal chez l'homme; ils sont situés de chaque côté de la ligne médiane, l'un antérieur, l'autre postérieur : ce sont les *muscles de la région caudale.*

1° ***Muscle sacro-coccygien antérieur.*** — Le *muscle sacro-coccygien antérieur* ou *muscle fléchisseur du coccyx* représente chez l'homme le muscle fléchisseur de la queue des mammifères; mi-fibreux, mi-charnu, il est appliqué à la face antérieure de l'articulation sacro-coccygienne et du coccyx.

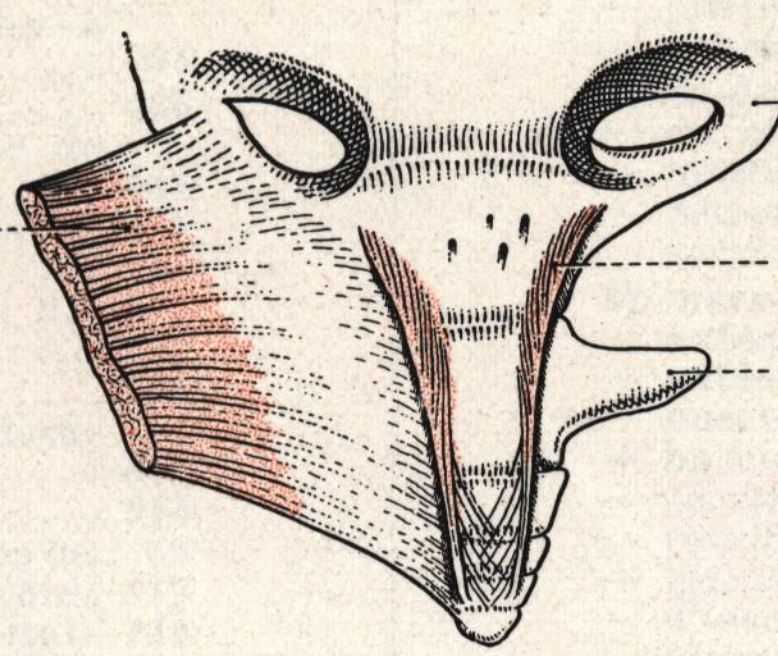

FIG. 588. — *Muscles sacro-coccygiens antérieurs.*

Il s'insère en haut, sur le bord inférieur et sur la face antérieure contiguë de la dernière pièce sacrée, en dehors des insertions du ligament sacro-coccygien antérieur et en dedans des insertions de l'ischio-coccygien, et parfois aussi sur la face antérieure de la première pièce coccygienne (voy. : fig. 360 et 372); oblique en bas et en dedans, il se termine par trois ou quatre languettes aplaties sur la face antérieure des dernières pièces coccygiennes. Il s'entrecroise sur la ligne médiane avec celui du côté opposé; son bord interne se confond avec le ligament sacro-coccygien antérieur (voy. : fig. 588).

Entre les deux muscles, on trouve sur la ligne médiane la partie terminale des vaisseaux sacrés moyens et la glande coccygienne de Luschka.

Il répond en avant, à la face postérieure de l'ampoule rectale, dont il est séparé par l'espace rétro-rectal.

Il est innervé par un rameau très grêle issu, soit de la branche antérieure du cinquième nerf sacré, soit de l'anastomose que ce nerf reçoit du quatrième nerf sacré.

2° ***Muscle sacro-coccygien postérieur.*** — Le *muscle sacro-coccygien postérieur,* ou *muscle extenseur du coccyx,* correspond chez l'homme au muscle extenseur de la queue

des mammifères. Comme le précédent, il est en partie charnu, en partie fibreux. Situé à la face postérieure du coccyx, il s'insère d'une part, sur la face postérieure des deux dernières vertèbres sacrées, en dehors des cornes du sacrum, et d'autre part, sur la face postérieure de la petite corne (corne supérieure) du coccyx et de la deuxième pièce coccygienne (voy. : fig. 374).

En haut, ses insertions sont fusionnées avec le grand ligament sacro-sciatique; il est recouvert en partie par les insertions aponévrotiques du grand fessier, et recouvre lui-même le ligament sacro-coccygien latéral.

Il est innervé par un filet grêle issu du plexus sacro-coccygien, et parfois aussi par un filet inconstant qui naît de la branche postérieure du nerf coccygien.

A ces deux muscles, il faudrait ajouter l'*ischio-coccygien,* en tant que muscle annexé au coccyx (muscles de la région caudale), qui représente l'*abducteur du coccyx*; ce muscle appartient topographiquement à la paroi pelvienne (voy. : *Muscles pariétaux de la cavité pelvienne,* tome V).

ACTION DES MUSCLES SACRO-COCCYGIENS. — Les muscles sacro-coccygiens sont des muscles atrophiés, rudimentaires, en voie de régression chez l'homme; aussi leur action est-elle des plus restreinte; leur rôle *serait* : pour l'antérieur, d'imprimer un mouvement de bascule en avant au coccyx; et, pour le postérieur, de porter celui-ci en arrière; en réalité, les déplacements actifs du coccyx sous l'action de ces muscles sont nuls, le coccyx ne subissant que des *déplacements passifs.*

INDEX ALPHABÉTIQUE

A

Accroissement des os 46
Acétabulum 470
Action des muscles masticateurs *679*
— des muscles peauciers de la face et du cou........ *705*
— mécanique des muscles. *647*
Aditus ad antrum *148-149*
Adminiculum lineæ albæ... *913*
Agger nasi de Meyer....... 309
Aile du vomer 265-313
— externe de l'apophyse ptérygoïde *94*
— iliaque 465
— squamo-mastoïdienne de Mouret 144
Ailerons du sacrum....... *495*
— latéral du pharynx..... 734
Alvéoles dentaires 213-234
Amphiarthroses *520*
— lombo-sacrée *585*
Anastomoses intra-musculaires *644*
— para-musculaires *644*
Anatomie descriptive des os. 55
Angle antérieur de la côte. *417*
— astérique de l'occipital. *114*
— charnu du grand oblique. *885*
— costal antérieur 417
— costal postérieur 417
— costo-lombaire 463
— costo-scalénique 427
— costo-vertébral 417
— de Camper 275
— d'Horwath 468
— de la mâchoire 219
— de Louis 449-605
— de Virchow-Welcker. 175-275
— du promontoire 400
— du pubis 483
— interchondral 463
— lambdatique de l'occipital *114*
— latéral du sacrum...... 495
— mandibulaire 214-219
— naso-malaire de Flower. *292*
— orbito-axial 280
— postérieur de la côte.... *417*
— sacro-vertébral.. 400-487-585
— symphysien 208
— vertébro-costiforme 944
— xiphoïdien *463*-606
Anneau fibreux *561*
— ombilical *916*
— transverso-atloïdien *552*
Annexes des muscles et des tendons *649*
Annulus lamellosus 561
Anomalies de développement des vertèbres *395*
— et variations de la colonne vertébrale 415
Anse d'Hirschfeld.......... *834*
Anticlinie vertébrale *410*
Antilingula 215
Antre d'Highmore *239*
— mastoïdien *149*
Apertura maxillaris 240
— piriformis 250-272-314
— sphenoïdalis *81*
Apex dentis 357
— du coccyx *507*
— mastoïdien 143
— pétreux 136
— sacré 497
Aponévroses *649*
— antérieure de l'abdomen. *910*
— antérieure du transverse. 894
— buccinato-pharyngée. 534-699
— buccinatrice *699*
— cervicale moyenne *755*
— cervicale profonde *759*
— cervicale superficielle. *751*-839
— d'insertion du grand oblique *885*
— de l'abdomen *903*
— des complexus *777*
— des muscles de la nuque. *776*
— dorsale du nez......... 686
— du carré des lombes. 910-962
— du cou *750*
— du petit oblique........ *891*
— du splénius 777
— du trapèze 777
— du triangle omo-claviculaire 756
— épicranienne *682*
— externe du trapèze..... *839*
— interdigastrique 728
— intermédiaires des dentelés *852*
— interptérygoïdienne *674*
— latérale du pharynx.... 738
— lombo-dorsale *843*
— lombo-iliaque *958*
— lombo-sacrée *843*-844
— massétérine *672*
— parotidienne 752
— postérieure de l'abdomen *903*
— postérieure du petit oblique *905*

Aponévrose postérieure du transverse 892-*905*
— préscalénique *759*
— prévertébrale *759*
— profonde de la nuque.. *777*
— ptérygo-temporo-maxillaire *677*
— sous-maxillaire 753
— stylo-pharyngée 734
— sus-hyoïdienne médiane. 728
— temporale 330-*673*
Apophyse angulaire 219
— articulaires *342*
— articulaire du sacrum.. *496*
— auriculaire du cornet inférieur 263
— basilaire 104-110
— clinoïdes antérieures ... *84*
— clinoïdes moyennes *79*
— clinoïdes postérieures... *79*
— coronoïde *217*
— costiformes *374*-396
— crista galli *66*
— descendante de l'unguis. 252
— d'Ingrassias 83
— de Weber 97
— de Zuckerkandl 73
— du péristaphylin externe. 97
— épineuses *342*
— ethmoïdale du cornet inférieur 264
— geni *211*
— hordéiformes 333
— jugulaire de l'occipital.. 113
— lacrymale du cornet inférieur 262
— latérale 375
— malaire 235
— mastoïde 141
— maxillaire du cornet inférieur 263
— maxillaire du palatin... 257
— montante du maxillaire supérieur 237
— odontoïde *357*-553
— orbitaire du palatin. *259*-282
— orbitaire externe *57*
— orbitaire interne *57*
— palatine du maxillaire supérieur *236*
— paramastoïde *109*
— proéminante du sacrum. 489
— ptérygoïdes *92*
— pyramidale du maxillaire supérieur *235*
— pyramidale du palatin.. *257*
— rétro-glénoïdienne 352
— semi-lunaires *345*-381
— sphénoïdale du palatin. *259*-313
— sternale *453*
— styloïde 135-144-375
— transverses *342*
— tubaire 140
— unciforme *73*
— unguéale du cornet inférieur 262
— vaginale 80-*140*
— vaginale du sphénoïde.. *93*
— zygomatique *124*
Appareil hyoïdien *336*
Appendice xiphoïde. 449-451-452
Aqueduc de Verga *159*
— du limaçon *173*
— du vestibule *171*
Arcs-boutants du crâne.... *196*
Arc-boutant zygomatique.. 196
Arc antérieur de l'atlas. 352-552
— costal 418
— neural *340*
— postérieur de l'atlas.... *353*
Arcade alvéolo-dentaire ... 234
— crurale 886-*927*
— de Douglas 892-894-*923*
— de Fallope 886-*927*
— de Haller *816*
— de Sénac 457-462-*816*
— du carré des lombes.... .... *815*-*830*-*962*-910
— du petit droit antérieur de la tête 747
— du premier espace intercostal 790
— du psoas *815*-*830*-*959*
— fémorale *886*-*927*
— fibreuses d'insertion.... 637
— fibreuses d'insertion du psoas *945*
— orbitaires 57-*292*
— périfoliolaires 830
— péritendineuses 830
— pubienne 627
— sourcilières 58
— zygomatique 124-*248*
Architecture de l'ethmoïde. 77
— de l'os coxal *483*
— de l'os lacrymal *252*
— de l'os malaire *248*
— de l'os nasal *250*
— des côtes *423*
— des muscles 638
— des os *26*-*32*
— des vertèbres *388*
— du coccyx *507*
— du cornet inférieur *264*
— du frontal 64
— du maxillaire inférieur. *225*
— du maxillaire supérieur. 237
— du palatin *260*
— du sacrum *500*
— du sternum *453*
— du temporal *173*
— du vomer *266*
Arcuatum 159-174
Area cochleæ 161
Arête supérieure du rocher. 136
Arrière-fond de la cavité cotyloïde *470*
Arrière-fond de la fosse ptérygo-maxillaire *323*
Artères de l'appendicectomie 900
— des os 53
Arthrodies *520*
— lombo-sacrées *586*
Articulations à fonctionnement simultané *523*
— à pivot *520*
— à poulie *520*
— à rainure *521*
— à surfaces concordantes. *523*
— à surfaces discordantes. 523
— antérieure de la dent .. *554*
— atloïdo-axoïdienne *547*
— atloïdo-odontoïdienne .. *552*
— atloïdo - odontoïdienne proprement dite *554*
— bipubienne *623*
— chondro-costales *600*
— chondro-sternales *601*

Articulation condylienne inversée *520*
— costo-transversaires 594
— costo-vertébrales *592*
— de la colonne vertébrale. *558*
— de la tête avec le rachis cervical *540*
— des apophyses articulaires *573*
— des corps vertébraux ... *558*
— des os du crâne *527*
— des vertèbres entre elles. *558*
— du bassin *614*
— du thorax 592
— en selle *520*
— interapophysaires *573*
— interchondrales *604*
— intercoccygienne *590*
— intersacrées *587*
— inter-scapulo-thoracique. 522
— lombo-sacrée 585
— médio-coccygienne 590
— occipito-atloïdienne *540*
— par emboîtement réciproque *520*
— postérieure de la dent. *554*
— propres à certaines vertèbres *585*
— sacro-coccygienne *587*
— sacro-iliaque *614*
— sacro-vertébrale 585
— sternales *604*
— sternale inférieure *605*
— sternale supérieure *604*
— sterno-chondro-claviculaires *607*
— syndesmo-odontoïdienne. 554
— temporo-maxillaire *528*
— transverso-iliaque 499
— transverso-tubérositaires. 594
— unco-vertébrales 572
Astérion 114-120-271
Atlas *350*
Atrium 233-239
Attique 146
Auricule du sacrum.... *494*-614
Auvent cotyloïdien 469
Axe d'enroulement antéro-postérieur des condyles. 555
— d'enroulement transversal des condyles....... 555
Axis *356*

B

Bande de Spigel 911
Bandelette arciforme *811*
— ilio-pectinée 959
— ilio-pubienne de Thompson 886-929
— maxillaire de Charpy... 710-714-752
— oblique *811*
— osseuse de Henle 95
— semi-circulaire de Bourgery 811
— zygomato-maxillaire de Farabeuf 533
Base du crâne 179
Basion 270
Bec diaphysaire 48
— du coroné 217
— du sphénoïde *80*
— du vomer *266*
— en cuiller de Hughier.. 171
Bicondylienne *520*
Biseau sutural 196
— temporal 130-270
Bord circonférentiel du frontal 63
— inférieur du thorax..... 463
— marginaux du corps vertébral 341
Bordure cotyloïdienne 469
Bosse canine 228
— frontales 58
— frontale médiane 57-270
— orbitaires 186
— pariétale 118
Bouchon d'Imlach 939
Bouquet de Riolan. 145-334-*733*
Bourrelets marginaux.. 341-*516*
— ombilical 915
— périarticulaires 516
Bourses séreuses 653
— séreuse de Chassaignac. 522
— séreuse du grand pectoral 786
— séreuse du ligament costo-claviculaire 612
— séreuse du psoas-iliaque. 947-957
— séreuse préxiphoïdienne de Hyrtl 453-*913*
— séreuse sus-odontoïdienne de Trolard 547-553-554
Boutonnière rétro-condylienne de Juvara.... 537-675
Branche ascendante de l'ischion 471-473
— descendante de l'ischion. 471
— horizontale du pubis... *470*
— ischio-pubienne *470*
— montante du maxillaire supérieur 237
Bras inférieur du ligament cruciforme 553
Bregma 120
Bulla ethmoïdalis 72-305
Bulle ethmoïdale de Zuckerkandl 72-77-305
— frontales de Zuckerkandl. *64*
Bursa apicis dentis 553

C

Cadre osseux du trou obturateur *470*-476
Caisse du tympan *146*
Calcification du nucleus pulposus 566
Canal antérieur de la corde du tympan *169*
— antro-cérébelleux de Châtellier 158
— carotico-tympanique ... *168*
— carotidien *156*
— crânio-pharyngien 103
— de Dorello *137*
— de la pyramide *171*
— dentaire antérieur 241
— dentaire antérieur accessoire 241
— dentaire inférieur 220
— de Jacobson *168*
— de Hughier 169
— de la dentition temporaire 221

Canal de Parinaud 238-*241*
— de Robinson *221*
— de Serres *221*
— des droits de Velpeau.. *919*
— du facial *161*
— du muscle de l'étrier... *171*
— du muscle du marteau. 135-*171*
— du sinus pétro-squameux. *159*
— du trou grand rond.... 187
— fronto-nasal *64*
— grand rond *86*
— hypophysaire 103
— iliaque de Velpeau 960
— incisif 220
— incisif de Stensen. 237-245-278
— inguinal *930*
— inominé d'Arnold *88*-187
— lacrymo-nasal... 233-262-306
— malaire *248*-286
— mandibulaire 220
— mastoïdien 143-*159*
— médullaire *43*
— mentonnier 220
— optique *84*-288
— osseux de la trompe d'Eustache 135
— palatin antérieur. 237-242-278
— palatin postérieur 233-242-253
— pétro-mastoïdien.... 133-*158*
— postérieur de la corde du tympan *168*
— ptérygoïdien *93*
— ptérygo-palatin *93*-260-313-321
— rachidien *409*
— sacré *497*
— semi-circulaire externe.. *154*
— semi-circulaire postérieur *154*
— sous-orbitaire... 231-*241*-283
— sphéno-vomérien latéral. 81
— sphéno-vom. médian. 80-*265*
— tympanique *168*
— tympano-mastoïdien *149*
— vertébral *343*-*409*
— vidien *93*
Canalicules creusés dans le maxillaire inférieur 220
— creusés dans les os maxillaires supérieurs 241
— de la branche tubérositaire de l'artère alvéolo-antrale *242*
— de Scarpa.......... 237-287
— de Vésale *87*
— des nerfs pétreux *167*
— du nerf du muscle de l'étrier *168*
— du rameau anastomotique du pneumogastrique au facial *170*
— interincisif 211
— radiculaires 220-242
— sus-génien 211
— transpalatins 253
Canaliculus subarcuatus. 133-*158*
— tympanicus 168
Canalis alveolaris anterior. 241
— caroticus *156*
— facialis 161
Canaux annexés à l'appareil auditif *145*
Canaux creusés dans le maxillaire inférieur 220
— creusés dans les os maxillaires supérieurs 241
— de conjugaison 498
— de Havers 33
— de la base du crâne ... *190*
— dentaires postérieurs ... *241*
— diploétiques 56
— ethmoïdo-frontaux.... *59*-*74*
— orbitaires internes.... *59*-*74*
— palatins accessoires 278
— palatins postérieurs ... 278
— sacrés antérieurs et postérieurs 498
— sacrés primitifs *498*
— sphéno-vomériens 313
— sphéno - vomériens latéraux *265*
— vasculaires de Volkmann *25*-*54*
— veineux du diploé... 54-*197*
Capacité du crâne 198
Capsule articulaire 514
Caractères différentiels des vertèbres *387*
— généraux des cartilages costaux *447*
— généraux des côtes *416*
— généraux des vertèbres. *340*
— propres à certaines articulations chondro - sternales *603*
— propres à certains cartilages costaux *448*
— propres à certaines côtes. *424*
— propres à certaines vertèbres *378*
— régionaux des ligaments jaunes 576
— régionaux du ligament vertébral commun antérieur 569
— régionaux du ligament vertébral commun postérieur 570
Carrefour musculo-aponévrotique de la paroi abdominale antérieure 911
— ptérygo-sphéno-palatin.. 325
— sphéno-maxillo-palatin. 317
Cartilages à cellules hypertrophiques 38
— costaux *446*
— d'accroissement 42
— de conjugaison *41*
— de Jacobson 310
— de la cloison 310
— de Merkel 225
— de Reichert 144
— des côtes flottantes *448*
— diaphyso-épiphysaire ... 41
— en Y *484*
— fertile 42
— sérié 38
— sphéno-occipital 116
Causes déterminantes des courbures sagittales de la colonne vertébrale 402
Cavité cotyloïde 468
— et régions de la face... 277
— glénoïde 181-*528*
— glénoïde de l'atlas.. 350-*541*
— orbitaires 279
— orbitaire chez l'enfant.. 297

Cavités pneumatiques annexées à l'appareil auditif. *145*
— sous-pyramidale de Hughier 165
Cavum orbitale....... 279-295
— supra-pubicum de Leusser............ 628-881-*927*
— tympani 146
Ceinture pelvienne 465
Cellule d'Hammar 517
— de l'agger nasi *71*-74-239-251-305 309
— d'Onodi 76
— ethmoïdales 75
— ethmoïdales antérieures. 305
— ethmoïdo-fronto-sphéno-palatine 76
— ethmoïdo-fronto-unguéo-maxillaire 71-309
— ethmoïdo sphénoïdales.. 75-82
— ethmoïdo-unguéales 251
— mastoïdiennes *150*
— occipito-jugulaires de Mouret 115
— palatines 259
— périfaciales de Bellin... 167
— physaliformes de Virchow 563
— sphénoïdales 99
Centre alaire *501*
— canaliculaire antérieur.. *174*
— canaliculaire postérieur. *174*
— cochléo-canaliculaire ... 174
— de l'étage moyen 186
— de résistance de Félizet. 197
— masticateurs *679*
— moteurs du diaphragme. *835*
— phrénique 810
— pro-otique de Vrölik.... 174
Cératohyal *337*
Cercle périthoracique 831
Chaîne hyoïdienne 336
Champ costal de l'aileron.. 496
— facial 180
— rétro-facial 180
— transvers. de l'aileron.. 496
Charnière aponévrotique de la paroi abdominale antérieure *911*
— aponévrotique lombaire. 900-*905*-*908*
— obstétricale de Budin. *116*-521
— occipitale de Budin. 116-527
Choane 314
Chondrocrâne 200
Cinquième trou sacré 500
Cinquième vertèbre lombaire *385*
Circulus hypoglossi 109
Classification des os 18
Classification des articulations *511*
— des diarthroses *518*
— des muscles *633*
Clivus de Blumenbach..... 79-110-188
Cloison cervico-axillaire .. 757
— falciforme cleido-scapulaire *756*
— interalvéolaires 213
— médiane des fosses nasales *310*
Coccyx *502*
Coin costal 592
Col du condyle 219
Colline des adducteurs de Farabeuf 470
Colonnes haversiennes 43
— vertébrale *339*
Composantes du mouvement. *524*
Composition chimique des os 35
Concha bullosa 76
— lacrymalis 233
— nasalis inferior 262-303
— nasalis media 302
— nasalis superior 302
Conduit auditif externe osseux *146*
— auditif interne *160*
Condyles de l'occipital *109*
— du maxillaire inférieur. *218*-529
— du temporal *124*-*528*
Condyliennes *519*
Configuration extérieure de la colonne vertébrale.... 403
— extérieure de la face osseuse *277*
— extérieure du thorax ... *455*
— intérieure du thorax ... *461*
Confluent veineux de Pirogoff 711
Connexions de la cavité orbitaire avec les régions voisines *297*
— de la fosse ptérygo-maxil. avec les régions voisines *326*
— de l'atlas *355*
— de l'axis *361*
— de l'ethmoïde 77
— de l'occipital *114*
— de l'os coxal *483*
— de l'os hyoïde 335
— de l'os malaire *248*
— de l'unguis 252
— des os propres du nez.. *250*
— du coccyx *506*
— du cornet inférieur 264
— du maxillaire inférieur. *225*
— du maxillaire supérieur. *243*
— du palatin 261
— du pariétal *120*
— du sacrum *500*
— du sphénoïde 101
— du sternum *453*
— du temporal *173*
— du vomer *266*
Constitution anatomique des capsules articulaires 515
— anatomique des ligaments 515
— anatomique du disque intervertébral 560
— de l'ethmoïde *65*
— des cartilages hyalins articulaires 513
— des parois osseuses de l'orbite *280*
— du vomer *266*
— et structure du muscle. 646
Contenu de la fosse ptérygo-maxillaire 324
— de la fosse temporale.. 329
— de l'espace intercostal.. *799*
— de l'orbite *295*
— du canal inguinal...... *941*

Corbeilles folliculaires 227
Corde zygomato-maxillaire de Farabeuf *532*
Corne du sacrum 490
— latérales accessoires du coccyx 504
— latérale du coccyx.. 504-*506*
— supér. du coccyx... *505-506*
— tympanale antérieure .. *140*
— tympanale postérieure.. *140*
Cornets 71-301
— accessoire de Santorini. 72
— de Bertin 80-103-313
— de Morgagni 71-302
— de Zuckerkandl 72
— ethmoïdo-frontaux ... *59-74*
— inférieur 262-*303*
— maxillaire 262
— moyen *302*
— sphénoïdaux 103
— supérieur 302
— suprême 72
— unciforme 73
Corniche marginale de Schmorl 341
Coroné 217
Corps de l'ischion *471*
— du sphénoïde 77-313
— du sternum 449-451
— vertébral *340*
— vertébral chez l'enfant.. 341
Costoïdes lombaires *375*
Côtes *416*
— asternales 416
— cervicales *445*
— flottantes 416
— libres 416
— lombaires *446*
— sternales 416
— surnuméraires *445*
Cotyle 468
Couche cambiale de Billroth. 33
— ostéogène d'Ollier ... *36*-37
Coulisse du digastrique. 728-754
Couple d'emboîtement 523
Courbes crâniennes 271
Courbures de la colonne vertébrale 400
— d'enroulement *418*
— de torsion *418*
— des côtes *418*
— des os 18
— suivant l'axe 418
— suivant les bords *418*
— suivant les faces (courbure sur le plat) 418
Court ligament latéral interne de Morris 533
Coussinet adipeux du cou.. 762
— adipeux lombaire de Charpy 897
Couvercle fibreux de l'anneau inguinal superficiel de Thompson...... *932*
Crâne brachycéphale 199
— dolichocéphale 199
— du nouveau-né *200*
Crémaster externe..... 891-942
— externe féminin..... 891-943
— strié 942
Crête buccinatrice *217*-699
— cranio-faciale 57
— cranio-faciale de Poirier. 292
— de l'unguis *250*
Crête des adducteurs 470
— du col du condyle....... 219
— du grand dentelé....... 791
— du péristaphylin externe 92-97
— du petit psoas.......... 474
— en T 450
— épinière 405
— ethmoïdale...... 71-239-255
— ethmoïdale de l'épine nasale *59*
— falciforme...... 160-476-481
— frontale *61*
— glénoïdienne *128*-529
— iliaque *478*
— incisive 236
— interapophysaire 372
— interfasciculaires 94
— intermusculaire 373-869
— interptérygo-scaphoïd.... 97
— intersternébrales 451
— intertuberculaire *491*
— intertympano-squameuse 134
— jugulaire *136*
— lacrymale-antérieure.... *284*
— lacrymale postérieure.. .... 250-*285*
— latérale du frontal...... 57
— malaire du sphénoïde... 88
— marginale *254*
— musculaire *106*-747
— nasale 236
— nasale du palatin....... 254
— nasale interne 250
— naso-palatine....... 254-315
— occipitale externe....... *108*
— occipitale interne....... *111*
— pectinéale *473*
— pétreuse *137*
— ptérygoïdienne 216
— sacrée postérieure *489*
— sphénoïdale antérieure.. 81
— sphénoïdale inférieure.. *80*
— sphéno-maxillaire 88
— sphéno-temporale. *88*-328-329
— supérieure de la deuxième côte 443
— supérieure de la première côte *427*
— supérieure du col....... 421
— supra-tegminale 468
— sus-mastoïdienne. 124-*141*-177
— sylvienne *84*
— synostosique 79
— temporale 217
— transversales du sacrum. 487
— tuberculaire *475*
— turbinale inférieure. 233-255
— turbinale supérieure. 239-255
— tympanale 529
— tympanique *128*
— zygomatique 245
Crible spiroïde du limaçon. 161
— spiroïde de la columelle. 161
Cribra orbitalia de Welcker. 281
Crinière occipitale 107
Crista buccinatoria de Henle 217
— capituli 420-594
— conchalis....... 233-255-303
— cribrosa 78
— ethmoïdalis 71-239-255
— iliaca 478
— jugularis 136
— lunata d'Elliot-Smith... 112

Crista marginalis 254
— muscularis de Krause. *106-748*
— nasalis 236-254
— petrosa 137
— spinarum de Henle.. *139*-146
— tegmentalis 131
— temporalis 217
— transversa 160
Crochet de l'aile interne de l'apophyse ptérygoïde ... 98
— de l'ethmoïde *73*
— des vertèbres cervicales. *345*
Croissance du squelette.... 36
Cryptes synoviales *517*
Culs-de-sac de Grüber. 744-*758*

D

Dacryon 270
Défaut des côtes 463
Défilé des scalènes *724*
Degré de fuite du rebord orbitaire 292
Dent de l'axis *357*-553
— de l'œil 234
Dénomination des muscles. *638*
Dépressibilité du crâne 195
Dépressions pectorales 451
Description d'une vertèbre type *340*
Déterminaison de l'âge d'un crâne 199
Détroit supérieur du bassin. 473-495
Deuxième articulation chondro-sternale 603
— côte *442*
— coude de l'aqueduc de Fallope 165
— pièce coccygienne *506*
— trou de conjugaison 551
Développement de l'os hyoïde 335
— des articulations *525*
— de l'os lacrymal *252*
— des os 36
— du temporal *122*
— et accroissement du crâne 50
Diamètre conjugué vrai obstétrical 626
— craniens 271
— craniens du fœtus à terme *203*
— de la face *274*
— promonto-pubien minimum 626
Diaphragme 806
Diaphragme cervico-thoracique de Bourgery 439
— stylien *734*
Diarthroses *512*
Diarthro-amphiarthroses... 520-526-613-625
Différences sexuelles du crâne 198
Dimensions du thorax *463*
Diploé 37-55-197
Disque interpubien 624
— intervertébraux *559*
— lombo-sacré 585
— sacro-coccygien 588
Distribution des artères musculaires *643*
Diverticule de Pertick *735*
Division de la mandibule.. *223*
— du maxillaire supérieur. *242*
Dixième vertèbre dorsale .. *382*
Dorsum sellæ 79-185
Douzième côte *444*
— vertèbre dorsale *383-410*

E

Ecaille de l'occipital 104
— du temporal *124*
— mastoïdienne *144*
Echancrure carotidienne ... 132
— claviculaires 453-607
— costales 452-601
— de la fossa subarcuata.. 137
— digastrique 213
— ethmoïdale 59
— frontale interne 57-293
— glénoïdale *125*-529
— ilio-ischiatique 469
— ilio-pubienne 469
— interclaviculaire 608
— intercostales 452
— interépineuse 479-481
— ischio-pubienne 469
— jugulaire de l'occipital. *113*
— jugulaire du temporal.. *137*
— latérales des vertèbres cervicales 346
— nasale *59*
— ptérygoïdienne *99*
— sigmoïde 214
— sphéno-palatine 257
— sus-orbitaire 57-293
— thoraco-lombaire 463
— xiphoïdienne 463
Elasticité du crâne 195
— et résistance de la cage thoracique *607*
Eminence canine 210
— du canal du facial 164
— ilio-ischiatique 468
— ilio-pectinée 480
— ilio-pubienne 480
— juxta-mastoïdienne *143*
— mamillaires 62-185
— mentonnière 208
— osseuses 21
— rétro-pubienne 626
— sus-auditive 133
— styloïdienne de Politzer. 148
— synostosique 468
— vermienne *111*
Eminentia arcuata. 130-154-188
— facialis 147-164
— glutealis 466-478
— pyramidalis 148
Empreinte aortique 382
— d'insertion 637
— du scalène postérieur... 442
— pacchioniennes .. *61-119*-178
Enarthroses 519
Encoche d'ossification 48
— ischio-pubienne 473
Entonnoir de Ramonède. 937-939
Entre-boutants de la base du crâne 197
Epaisseur du crâne 195
Eperon calcanéen 23
— du droit interne 470-481
— innominé 483

Eperon olécranien 23
— sciatique 483
Epicrâne 682
Epine de Civinini *95*
— de Henle *127-143*
— d'insertion des ligaments jaunes 365
— de la petite aile *85*
— de l'angle 92
— de Merkel 88-91-286-290
— de Robinson *383*
— de Spix *215*
— de Taxil 428
— du bouton de col 380
— du pubis 480
— du sphénoïde *90*
— iliaque antérieure et inférieure 479
— iliaque antérieure et supérieure 479
— iliaque postérieure et inférieure *481*
— iliaque postérieure et supérieure *481*
— jugulaire de l'occipital. *113*
— jugulaire du temporal.. 137
— malaire 235
— nasale antérieure 236
— nasale du frontal *59*
— nasale postérieure 254
— prélamellaires 365
— pubienne 480
— ptérygoïdienne antérieure 99
— ptérygoïdienne inférieure *95*
— ptérygoïdienne postérieure *95*
— sciatique 482
— sus-lamellaires 383
— sus-méatique *127*
— trochléaire *61*-282
— tympanique antérieure.. 146
— tympanique postérieure. 146
Epiphyses crampons... 561-566
Epistrophée *356*
Equilibre de la colonne vertébrale *584*
— de la tête sur la colonne vertébrale *556*
Espace cellulaire de la nuque 777
— de Bogros 937-960
— de glissement 522-*654*
— de Grynfeltt *890*
— de Portal *825*
— épicrânien *178*-683
— faibles du plan transverse *908*
— infra-médiastinal postérieur *825*-951
— intercostaux *457*
— intercosto-scalénique ... *724*
— interhépato-phrénique .. 827
— interilio-pariétal *956*
— interjugulo-carotidien .. 736
— intermusculaire de la joue 698
— intermusculo - aponévrotique du cou *762*
— interpectoro-thoracique.. 522-793-800
— interptérygoïdien. 668-669-674
— interscalénique 432
— interserrato-pectoral 791
Espace interserrato - scapulaire 522-791
— interserrato - thoracique. 522
— intervertébral 341-559
— latéro-pharyngien antérieur *737*
— latéro-pharyngien postérieur *735*
— maxillo-pharyngien 670
— préviscéral du cou.. 522-*762*
— prélaryngé 744
— préstylien *737*
— prévertébral *762*
— rétro-viscéral du cou .. 522
— rétro-mammaire 784
— rétro-pariétal antérieur. 628-881-926
— rétro-stylien *735*
— rétro-viscéral de Hencke. *762*
— sous-parotidien antérieur de Sebileau *737*
— sous - parotidien postérieur de Sebileau *735*
— sous-sterno-cléido-mastoïdien 711
— supra - sternal de Burns. 758
— sus-claviculaire *759*
— sus-pubien 881-*927*
— sus-sternal *758*
— suturaux du crâne fœtal. 200
— xipho-diaphragmatique de Barbier... 606-804-819-825
Etage antérieur de la base du crâne 185
— moyen de la base du crâne 186
— postérieur de la base du crâne 186
— sous-thoracique de l'abdomen 827
Ethmoïde *65*
Etude comparative du crâne du nouveau-né et du crâne adulte *204*
— générale de la colonne vertébrale *398*
— générale de la face osseuse *271*
— générale des muscles... *633*
— générale du crâne *175*
Euryon 271
Eventail de sustentation .. 31
Evolution de l'arcade alvéolo-dentaire 234
Excavation sacrée.. 400-487-503
— sacro-coxygienne 503
Expansion aponévrotique du digastrique *728*
— hyoïdienne du digastrique *728*
Expériences de Duhamel du Monceau 46
— de Stephen Hales 46

F

Face orbitaire de la grande aile *88*
— sous - temporale de la grande aile *89*
— temporale de la grande aile *91*
Facette articulaire antérieure de la dent 357

Facettes articulaires de l'axis 548
— articulaire du condyle de l'occipital *540*
— articulaire postérieure de la dent 357
— auriculaire de l'os coxal. *477*
— axoïdiennes des masses latérales de l'atlas *548*
— claviculaires du sternum. 453
— coccygienne 497
— costales *362*-367
— costale inférieure 593
— costale supérieure 593
— frontale *91*
— jugulaire du temporal. 137
— temporale du frontal .. 58
Facies lunata *470*
Facteurs de croissance 53
Faisceau coronoïdien du masséter 659
— costoïdaux de renforcement du transverse 893-*906*-*908*
— de renforcement de la zone des arcades *816*
— de Theile-Sebileau 661
— ilio-deuxième conjugué. 619
— ilio-premier conjugué... 618
— ilio-transverso-conjugués 618
— ilio-transverso-sacré ... 618
— ilio - troisième et quatrième conjugués 619
— jugal de Testut 659
— labial du muscle peaucier du cou 704
— transverse de l'occipital de Lauth 547
— transverso-odontoïdiens de Grüber 553
— occipito - atloïdiens antéro-latéraux *542*
— palatin de Juvara 661
— pectinéal du grand oblique de l'abdomen 930
Fascia cribriformis 676
— d'Abernethy 960
— de Cooper 959
— de Godmann 762
— de Scarpa *895*-*932*
— de Weber-Liel 98-738
— endothoracique 460
— iliaca *958*
— infundibuliforme de Nuhn *942*
— ombilicalis de Richet... *917*
— salpingo - pharyngien de Tröltsch *738*
— transversalis ... 628-896-*924*
Fausses côtes 416
Faux trou jugulaire 160
— trou mentonnier.... 209-222
— promontoire de Michaélis 487
Fente de Larrey *819*-823
— de Schmorl et Geipel... 563
— ethmoïdale *68*
— interpubienne 625
— mandibulaire 215
— médiane du diaphragme. *819*
— ptérygo-maxillaire *322*
— respiratoire 303
— sphénoïdale *91*-186-*289*
— sphéno-maxillaire.... 88-*290*
Feuille de figuier *118*
Fibres arciformes de Nicaise. 887-*933*
— arciformes de Ranvier.. 32
— de Sharpey 32-36-37
— en sautoir de Velpeau. *933*
— médio - vertébrales de Luschka *813*
— musculaire lisse *634*
— musculaire striée 646
Fibreuse commune 941
Fibro-cartilages interarticulaires 516
— interpubien 624
Fissura Glaseri 128
Fissure orbitaire inférieure. 290
— orbitaire supérieure 289
— palatine 233
— sphéno-pétreuse 92
— sternales 454
Follicules synovipares de Gosselin 517
Fontanelles *201*
— antérieure ou bregmatique 65-201
— astérique 202
— de Cassérius 202
— de Gasser 202
— glabellaire 202
— lambdatique 201
— latérale antérieure 201
— latérale postérieure..... 202
— naso-frontale 202
— orbitaire 202
— pariétale 121-202
— postérieure *201*
— ptérique 201
— sagittale de Gerdy 202
Foramen carotico-clinoïdien. 79-85
— cervico-transversaire 368-421-595
— incisivum de Stensen 237-278
— jugulare *113*-137
— jugulare spurium de Luschka 125-*128*-160
— magnum *114*
— mandibulare 215-220
— nasale 249-272
— occipitale 114
— opticum 84-288
— ovale *86*
— pariétale 118
— rotundum *86*
— singulare de Morgagni.. 161
— spinosum *87*
— supra-orbitale 57
Foramina modioli 161
Fossa iliaca 474
— jugularis 135
— mandibularis 528
— subarcuata 133
— subarcuata fœtalis 158
Fosse canine 228-698
— cérébelleuses... *112*-185-188
— cérébrales *112*
— cérébrale moyenne 186
— du sac lacrymal 285
— frontales *61*-179
— iliaque 474
— iliaque externe 466
— iliaque interne 474
— jugulaire *135*
— maxillo-malaire..... 231-246
— nasales *297*
— orbitaire du frontal .. 60

Fosse pariétale 118-179
— pituitaire *78*
— ptérygoïde 98
— ptérygo-maxillaire *317*
— sphéno-temporale... 185-186
— temporale *176-328*-660
— zygomatique.... 177-*328-668*
Fossette axiale *497*-588-591
— axiale du coccyx *506*
— coccygienne 505
— cochléaire 161
— condylienne antérieure.. *109*
— condylienne postérieure. *109*
— criblées 67-*493*
— cribriforme 160
— d'insertion du muscle grand complexus *109*
— d'insertion du muscle grand droit postérieur de la tête *109*
— d'insertion du muscle petit droit postérieur de la tête *109*
— d'insertion du muscle petit oblique de la tête... *109*
— d'insertion du muscle ptérygoïdien externe 218
— de Marcille 953
— de Mohrenheim 786
— de Pacchioni 61-*119*
— de Souligoux 801-805
— de Zuckerkandl 303
— digastrique 212
— digitale 386-492
— du ganglion de Gasser. 131
— du ganglion de Merkel. 94-321
— endolymphatique 133
— faciale 160
— gassérienne 131
— glandulaire de Verga... 278
— incisive 236-278
— inguinale externe 937
— inguinale interne 938
— inguinale moyenne 938
— intervasculaire 916
— lacrymale 60-281
— mandibulaire *528*
— maxillo-malaire 328
— mentonnières *208*
— myrtiforme 228
— naviculaire de Poelchen. *105*-181
— notochordale *106-497-506*-588-591
— pacchioniennes 178
— para-ombilicales 914
— pétreuse 138
— pharyngienne 106
— précondylienne 109-183
— prépyramidale de Grivot. *148*
— pyramidale du ganglion d'Andersch *136*-138
— rétro-condylienne... 109-184
— rétro-musculaire de Charpy *927*
— rétro-spinale de Lenoir. 142
— sacculaire 161
— scaphoïde 98
— sous-claviculaire de Gerdy 786
— sous-maxillaire 212
— stylienne *145*
— sublinguale 212
— sus-glabelaire 58
— sus-iniaque 107
— sus-mastoïdienne 141
Fossette sus-pyramidale de Sappey *148*
— sus-rétro-alvéolaire *217*
— sus-rétro-pleurale de Sebileau 437-440
— sus-sternale *453*
— torculaire de Zoja *111*
— trochléaire 61-*281*
— vermienne *111*
— vésico-pubienne de Richet. 938
— vestibulaire inférieure.. 161
— vestibulaire supérieure. 161
— unguéale 133
— utriculaire 160
— xiphoïdienne 451
Fourche des carotides 735
— du stylo-hyoïdien *728*
— stylienne 735
Fourchette sternale *453*
Fovea acetabuli 470
— articularis 528
— costalis 367
— dentis 353-552
— facialis 160-162
— Gasseri 131
— jugularis 453
— lacrymalis 281
— trochlearis *61*-281
Foveola coccygea.......... 505
Franges de Rathke *559*
— synoviales 517
Freins crâniens 531
— de la nutation...... 618-623
— méniscal postérieur..... 531
Fronton sus-méatique de Mouret *125*

G

Gaine des droits *919*
— du psoas-iliaque *960*
— du sterno-cléido-mastoïdien *710-751*
— du trapèze 777
— ostéo-fibreuses *651*
— synoviales tendineuses.. *652*
— vasculaire du cou 761
— viscérale du cou........ *760*
Galéa *682*
Ganglion étoilé 437
— principal de Küttner... 712
— stellaire 437
— sus-omo-hyoïdien de Poirier 744
Genres de leviers *647*
Glabelle 57-270
— coccygienne 503
Gladiolus 449
Glandes à sécrétion externe. 12
— à sécrétion interne 13
— de Clopton-Havers 517
— mixtes 13
Gnathion 269
Gonion 219-271
Gouttière alvéolaire 227
— auriculo-condylienne ... 535
— basilaire 110-188
— carotidienne *83*
— caverneuse 481
— costale *422*
— costo-vertébrales 461
— de l'artère faciale 213
— de l'artère vertébrale... 353
— de la veine angulaire... 294
— de l'infundibulum 73

Gouttière de l'unguis *251*
— des nerfs mixtes *112*
— des vaisseaux fessiers.. 476
— des vaisseaux sous-claviers 427
— du muscle du marteau. 135
— du nerf crural *949*
— du péristaphylin externe. 97
— du psoas-iliaque. *474*-480-947
— du sinus coronaire 79
— du sinus latéral 113-134-144-189
— du sinus longitudinal supérieur 61
— du sinus pétreux inférieur 113-134
— du sinus pétreux supérieur 136
— ethmoïdales *67*
— lacrymale 233-*251*
— lacrymo-nasale 251-*285*
— malléolaire 146
— mylo-hyoïdienne.... 212-216
— nasale 312
— olfactives *67-78*
— optique *78*
— palatine postérieure ... 233
— pétro-basilaire 136
— préauriculaire de Verneau 477
— précondylienne *106*-183
— pulmonaires 461
— rétro-bullaire 72-305
— rétro-malaire *246*
— sacrées 405-490
— sacrées antérieures 488
— sagittale *111-119*
— sous-cotyloïdienne... 471-472
— sous-orbitaire *231-283*
— sous-pubienne *473*
— sphéno-pétreuse 135
— styloïdienne 141
— sus-cotyloïdienne 467
— supra-tegminale 467
— transversaire 349
— transverses *111*
— tubaire 92-97-135
— tympanique 139
— uncibullaire *73*-305
— vertébrales 405
— vomérienne 265
Graisse de Merkel 759
Grand losange aponévrotique des trapèzes *838*
Grandes ailes du sphénoïde. *86*
— corne du coccyx *504*
— échancrure sciatique.... *482*
— suture 200
Groupe interépineux ou inter-spinal *854*
— intertransversaire *854*
— sacro-transversaire des muscles spinaux *854*
— spino-transversaire des muscles spinaux *854*
— transverso-spinal des muscles spinaux *854*

H

Hamulus 98
— lacrimalis *251*-290
Hémi-frontaux 64
Hémisternums 454
Heurtoir de Farabeuf 125-*128*-529
Hiatus accessoire 131
— costo-diaphragmatique de Tuffier et Lejars. *816*-823-963
— costo-lombaire de Henle. *816*-823
— costo-xiphoïdien du diaphragme *819*
— de Fallope 131
— de métamérisation 499
— maxillaire 232-*240*-304
— sacralis 490
— sacré *490*
— sacro-coccygien 490
— sacro-lombaire 489
— semi-lunaire *73*
— semi-lunaris 73-305
— trans-sacré 490
Homologie de l'atlas *355*
— des pièces vertébrales.. *396*
Hypertrophies transversaires *380*
Hypohyal *338*

I

Implantation des grandes ailes du sphénoïde *82*
— des petites ailes du sphénoïde *82*
Impressions digitales ... 62-185
Incisura clavicularis... *453*-607
— jugularis 113-137-453
— trigemini 137
— tympanica de Rivinus.. 122
Incisure nasale 250
— pariétale 144
— semi-lunaire de Calori.. *79*
— sphénoïdale du temporal. 92-137
— trigéminale de Grüber.. *137*
Index médullaire *27*
Indice céphalique *199*
— cotyloïdien de Le Damany 468
— nasal de Broca 314
— orbitaire 291
— thoracique *463*
Inflexion sacrée 487
Influence de l'obliquité des muscles par rapport aux leviers osseux 525
Infundibulum 64-74-305
— de Juvara 321
Inion *107*-270
Innervation des articulations 522
— des muscles *640*
— du disque intervertébral. *564*
Insertions des muscles..... *636*
— musculaires de la première côte *442*
— musculaires de l'atlas.. *355*
— musculaires de l'axis... *361*
— musculaires de l'occipital *114*
— musculaires de l'os hyoïde 335
— musculaires de l'os iliaque 483
— musculaires de l'os malaire *248*
— musculaires de l'os nasal *250*
— musculaires de l'unguis. *252*
— musculaires du coccyx.. *507*
— musculaires du frontal. 64

Insertions musculaires du maxillaire inférieur *225*
— musculaires du maxillaire supérieur *243*
— musculaires du palatin. 260
— musculaires du pariétal. *120*
— musculaires du sacrum. *500*
— musculaires du sphénoïde. 101
— musculaires du sternum *453*
— musculaires du temporal *173*
— musculaires endothoraciques. *461*
— musculaires exothoraciques *460*
Intersections tendineuses des muscles *640*
Intervalle interpubien 624
Ischion 471
Isthme iliaque 465-468

J

Jugum sphénoïdale 78-185

L

Labyrinthe ethmoïdal 75
— osseux 152
Lacunes de Howship 37
Lambda 114-120-270
Lame arquée prémastoïdienne de Chipault...... 166
— basilaire 104-110
— criblée de l'ethmoïde. 67-312
— de Fawcett 762
— horizontale du palatin.. 253
— intervasculaire de Chifoliau 762
— orbitaires du frontal... 57
— papyracée de l'ethmoïde. *69*
— perpendiculaire de l'ethmoïde 65
— pétreuse descendante de Mouret 131-134
— quadrilatère *79*
— quadrilatère du pubis.. *470*
— sagittales de Charpy ... 761
— vasculaire pariétale 924
— vertébrales *342*
— verticale du palatin.... 255
Lamelle intermédiaire d'Augier 97
— osseuses 32
Lamina basilaris 104
— cribrosa 67
— externa 197
— interna 197
— interpubica 481-624
— orbitalis 247-248-285
— papyracea 69
Ligaments alaires de la dent *547*
— antérieur de la symphyse pubienne 625
— arqué sous-pubien...... *627*
— articulo-transversaires .. 582
— atloïdo-axoïdien antérieur *551*
— atloïdo-axoïdien interne. *550*
— atloïdo-axoïdien postérieur *551*
— axile 618
— cervical postérieur.. 348-*580*
— cervico-lamellaire 599
Ligament cervico-méniscal.. 599
— cervico-transversaire interosseux 595
— cervico-transversaire supérieur 597
— chondro-costo-claviculaire 611
— chondro-sternal antérieur *602*
— chondro-sternal postérieur *603*
— chondro-xiphoïdien 603
— cintré du diaphragme.. .... *815*-910-962
— coccy-cutané 505
— conjugué costal de Mayer et Luschka 600
— conoïdes 603-608
— costo-claviculaire *611*
— costo-lamellaire de Trolard *599*
— costo-méniscal *599*
— costo-transversaire inférieur *598*
— costo-transversaire interosseux *595*
— costo-transversaire postérieur *596*
— costo-transversaire supérieur *597*
— costo-vertébral antérieur. *593*
— costo-vertébral postérieur *593*
— cruciforme 553
— de Colles 886-*887*-936
— de Cooper .. 474-886-895-929
— de Gimbernat 886-929
— de Henle 936
— de Hesselbach *926-935*
— de Labbé 447-604
— de la houppe du menton *702*
— de Pétrequin 929-*931*
— de Poupart......... 886-*927*
— de rappel de Poirier... *531*
— de Sappey 603
— de Zaglas 481-619
— ilio-lombaire *621*
— inférieur de la symphyse pubienne 627
— inguinal externe de Henle 886-*928*
— innominé de Hyrtl...... 677
— interchondroïdes de Sébileau 795-*604*
— interclaviculaire *611*
— intercoccygiens 591
— interfovéolaire 926
— interosseux de l'articulation sacro-coccygienne.. 588
— interosseux de l'articulation sacro-iliaque........ 620
— interosseux des articulations chondro-sternales.. 603
— interosseux des articulations costo-vertébrales... 594
— interépineux *578*
— intertransversaires.. *581*-590
— jaunes 575
— jugulaire 113-*137*
— latéral externe de l'articulation temporo-maxillaire 532
— latéral inférieur d'Arnold 550

Ligament latéral interne de l'articulation temporo-maxillaire *532*
— lombo-costal de Henle.. .... 881-893-*906*
— mamillo-transversaires.. 581
— occipito-atloïdien antérieur *541*
— occipito-atloïdien latéral. *541*
— occipito-atloïdien postérieur *542*
— occipito-axoïdiens latéraux *544*
— occipito-axoïdien médian. *544*
— occipito-odontoïdiens ... *546*
— occipito-odontoïdiens latéraux *547*
— occipito-odontoïdien médian *546*
— pétro-occipital *113*-137
— postérieur de la symphyse pubienne 626
— ptérygo-épineux de Civinini 95-676-677
— ptérygo-maxillaire... *534*-699
— ptérygo-pétreux de Henle. *95*-677
— rayonné 593
— rayonné antérieur....... 602
— rayonné postérieur..... 603
— rhomboïdal de Lauth.. .... 611-*627*
— sacro-épineux de Bichat. 481-619
— sacro-iliaque antérieur.. *617*
— sacro-iliaque postérieur. *618*
— sacro-iliaque postérieur oblique court de Fick ... 619
— sacro-iliaque postérieur vertical long de Fick..... 620
— sacro-coccygien antérieur *588*
— sacro-coccygiens latéraux *589*
— sacro-coccygien postérieur *589*
— sacro-vertébral de Bichat. *586*
— sphéno-mandibulaire ... 523
— sphéno-maxillaire .. *523*-676
— sphéno-pétreux de Grüber 136
— sterno-claviculaire antérieur *610*
— sterno-claviculaire postérieur *610*
— sterno-claviculaire supérieur *611*
— stylo-hyoïdien *334*
— stylo-mandibulaire 534
— stylo-maxillaire *534*
— supérieur de la symphyse pubienne 627
— surépineux 579
— sus-orbitaire 293
— suspenseur de la côte... 597
— suspenseur de la dent... *546*
— suspenseur du pli de l'aine 929-*931*
— sus-pubien antérieur.... *913*
— sus-pubien postérieur... *913*
— temporo-mandibulaire .. 532
— transverse de l'atlas ... *552*
— transverso-axoïdien *553*
— transverso-occipital *552*
Ligament transverso-tubérositaire postérieur 596
— tympano-maxillaire *534*
— tympano-ptérygo-maxillaire 738
— tympano-ptérygo-maxillaire de Leblanc 98
— vague 618
— vertébral commun antérieur *568*
— vertébral commun postérieur *570*
— xiphoïdien 451-453-*913*
Ligamenta alaria 547
Ligamentum apicis dentis. 546
— arcuatum 627
— caudale 505
— cruciatum atlantis 553
— flavum 575
— lacunare 886-*929*
— latum axiale de Macalister 545
— pubicum 474-929
— transversum atlantis ... 552
— transversum occipitis... 547
Ligne bi-iliaque 478
— blanche *911*
— blanche sus-hyoïdienne.. 728-729
— courbes occipitales inférieures 108
— courbes occipitales supérieures *107*
— courbe occipitale suprême. *108*-681
— courbe temporale inférieure 58-*117*
— courbe temporale supérieure *117*
— cruciales de Peter 330
— d'érosion *39*
— de fente 513
— de Gerdy *729*-793
— de Malgaigne 930
— des orifices 197
— épineuse 405
— fessière 467
— glutéale antérieure 466
— glutéale postérieure ... 466
— inominée *473*
— isostatiques *31*
— mylo-hyoïdienne.... 211-729
— oblique externe *209*
— oblique interne *211*
— semi-circulaire antérieure 466
— semi-circulaire inférieure 467
— semi-circulaire postérieure 466
— semi-lunaire de Spigel. 894-*910*-911
Limaçon *153*
Limbus alveolaris retro-dentalis 217
— sphénoïdalis 78-84-185
Limites de la fosse temporale 328
— externe des aponévroses antérieures de l'abdomen. *910*
Linea spinosa 405
— temporalis.. 124-126-*143*-177
Lingula 215
— de Merkel *83*
— sphénoïdalis *83*
Loges de Zuckerkandl. 303-304

Loge du cou *762*
— du ganglion de Merkel.. 321-325
— du ganglion stellaire... 437
— du pyramidal de l'abdomen *922*
— massétérine 673
— temporale 330-666-674
Logette du ganglion géniculé 163
Loi d'Alexis Julien 45
— de Bérard 45
— de Delpech 47
— de Godin 52
— de Julius Wolf *31*
— de la croissance 52
— de la puberté 52
— de la symétrie 45
— de l'inégalité des surfaces articulaires *519*
— de l'ossification 44
— de Nussbaum *645*
— de Sappey 45-*513*
— de Serres 45
— de Weber-Fick *649*
— des alternances ou de la bascule 52
— des asymétries 53
— des cavités 45
— des éminences 45
— des proportions 20-52
— du minimum *31*
Lombalisation de la première vertèbre sacrée.... *499*
Losange intermusculaire antérieur du cou.... *743-756*
Lunule lacrymale *233*
Lymphatiques des os...... 54

M

Mandibule 207
Manubrium de l'écaille *115*
— sternal 449-450
Margo supra-orbitalis.. 292-293
Masse commune *853*
— latérales de l'atlas 350
— latérales de l'ethmoïde. *69*
— latérales de l'occipital.. 104
Massif apexien 157
— de la pointe du rocher.. 157
— facial inférieur 207
— facial supérieur 207
— osseux du facial de Gellé. 166-173
— osseux intervestibulo-limacéen 162
Maxillaire inférieur *207*
— inférieur du nouveau-né et de l'enfant *222*
— supérieur *228*
Méats 72-*304*
— accessoire de Santorini.. 308
— accessoire de Zuckerkandl 308
— auditif externe *146*
— auditif interne 132-*160*
— auditif osseux 140
— inférieur 306
— moyen 72-*304*
— supérieur 72-*304*
Meatus auditorius externus. 146
Mécanique articulaire *523*
Mécanisme et mouvements de l'articulation lombo-sacrée *586*
Mécanisme et mouvements de l'articulation sterno-chondro-claviculaire 613
— et mouvements des articulations du thorax 606
Médullisation de l'os 42
Membrana obturatoria foraminis laceri de Grüber. *92*-132-182
— tectoria 490-502-545-589
Membrane atloïdo-axoïdienne antérieure 551
— atloïdo-axoïdienne postérieure 551
— intercostale *798*
— intercostale postérieure et externe de Sauvé et Thinel. 799
— occipito-atloïdienne antérieure 541
— occipito-atloïdienne postérieure 542
— recouvrante de l'hiatus sacré 490
Ménisques interarticulaires. 516-*529*
— interarticulaire de l'articulation sterno-chondro-claviculaire 608
Mésosternum 449
Métapophyse 376
Méthodes des colorations vitales 46
— expérimentales pour l'étude de l'accroissement des os 46
Miroir de Van Helmont... 810
Modes de contraction des muscles *648*
Morphogénèse osseuse *25*
Mouvements combinés de la tête et du cou.......... *556*
— de l'articulation sacrococcygienne *590*
— de la colonne vertébrale. *582*
— de la mâchoire inférieure *538*
— de la symphyse pubienne 629
— de la tête *555*
— d'ensemble du rachis .. *582*
— d'ensemble du thorax .. *606*
— de nutation et de contrenutation *622*
— des articulations entre l'atlas et l'axis *555*
— des articulations occipito-atloïdiennes *555*
— des côtes *606*
— partiels et segmentaires de la colonne vertébrale. *583*
Moyens d'union des pièces de l'os hyoïde entre elles. *334*
Mur de la logette 146
Muscle abaisseur du sourcil. *693*
— angulaire de l'omoplate. *717*
— annulaires *636*
— antagonistes *648*
— atloïdo-mastoïdien *717*
— auriculaires *683*
— auriculaire antérieur .. *684*
— auriculaire postérieur .. *685*
— auriculaire supérieur .. *685*
— axillaire *847*
— biventer cervicis *767*
— buccinateur *698*

Muscle canin 698
— carré des lombes 960
— carré du menton 701
— cervical ascendant 857
— ciliaire de Riolan 689
— complexus major 766
— complexus minor 768
— compresseur des lèvres. 694
— congénères 648
— corrugator 692
— costo-coracoïdien de Wood 784
— courts 636
— de Duverney-Horner ... 692
— de Horner 285-692
— de Klein 694
— de la houppe du menton. 702
— de la joue 693
— de la nuque 763
— de la paroi antéro-latérale de l'abdomen 877
— de la région lombo-iliaque 944
— de la tête et de la face. 657
— de l'abdomen 877
— demi-épineux 862
— dentelé postérieur 852
— de Santorini 701
— des lèvres 693
— des paupières et du sourcil 687
— de Theile-Müller 816
— diaphragme 806
— digastrique 726
— digastriques 636
— digastrique de la nuque. 767
— dilatateur de la narine. 686
— dorsaux 836
— droit latéral accessoire de Winslow 717
— droit latéral de la tête. 716
— du cou 703
— du menton 693
— du nez 685
— du thorax 778
— élévateur commun de la lèvre supérieure et de l'aile du nez 695
— élévateur propre de la lèvre supérieure 696
— épi-épineux du dos 861
— extenseur du coccyx.... 965
— fasciculés 636
— fléchisseur du coccyx... 965
— frontal 682
— génio-hyoïdien 729
— génio-hyoïdien supérieur de Ferrein 730
— grand complexus 766
— grand dentelé 789
— grand dorsal 842
— grand droit antérieur de la tête 746
— grand droit de l'abdomen 878
— grand droit postérieur de la tête 772
— grand oblique de la tête. 773
— grand oblique de l'abdomen 883
— grand pectoral 778
— grand psoas 944
— grand zygomatique 697
— ilio-costal 855
— ilio-fémoral 947
— incisifs 702

Muscle inguino-pubien de Beurnier 891-943
— intercostal externe 795
— intercostal interne 795
— intercostal moyen 795
— intercostaux 794
— intercostiformes 871
— interépineux 868
— interépineux cervicaux.. 869
— interépineux lombaires. 869
— interfovéolaire 937
— intertransversaires 869
— intertransversaires des lombes 871
— intertransversaires du cou 870
— lacrymal antérieur de Gerlach 690
— lacrymal postérieur ... 692
— larges 636
— latéraux profonds du cou 716
— latéraux superficiels du cou 703
— levator scapulea 717
— lisses 634
— longs 635
— long dorsal 858
— long du cou 748
— longissimus capitis. 768-861
— longissimus cervicis 771 861
— malaris de Henle 691
— masséter 658
— masticateurs 657
— moteurs de la mandibule 539
— moteurs du rachis 584
— mylo-hyoïdien 729
— myrtiforme 686
— oblique externe abdominal 883
— oblique inférieur de la tête 773
— oblique interne abdominal 889
— oblique supérieur de la tête 772
— occipital 681
— occipital transverse 682
— occipito-frontal 681
— omo-hyoïdien 740
— orbiculaires 636
— orbiculaire des lèvres... 694
— orbiculaire des paupières 687
— peauciers 635
— peauciers de la tête ... 680
— peaucier du cou 703
— pectoralis minimus de Grüber 784
— pectoraux 778
— petit complexus 768
— petits dentelés postérieurs 850
— petit dentelé postérieur et inférieur 850
— petit dentelé postérieur et supérieur 850
— petit droit antérieur de la tête 747
— petit droit postérieur de la tête 771
— petit iliaque 947
— petit oblique de la tête. 772
— petit oblique de l'abdomen 889

Muscle petit pectoral *782*
— petit psoas *947*
— petit scalène 440
— petit scalène d'Albinus et Winslow *721*
— petit scapulo-thoracique. *782*
— petit stylo-hyoïdien ... *728*
— petit zygomatique *696*
— polygastriques *636*
— postérieurs du tronc ... *836*
— présternal *806*
— prévertébraux *746*
— profonds *635*
— profonds de la nuque.. *771*
— psoas-iliaque *944*
— ptérygoïdiens accessoires. *664*
— ptérygoïdien épineux ... *664*
— ptérygoïdien externe ... *662*
— ptérygoïdien interne.... *661*
— ptérygoïdien propre ... *664*
— pubo-transverse de Luschka *937*
— pyramidal de l'abdomen. *883*
— pyramidal du nez *686*
— rectus abdominis *878*
— rectus colli de Luschka. 748
— releveur profond 696
— releveur superficiel 695
— rhomboïde 847
— risorius de Santorini... *700*
— sacro-coccygiens *965*
— sacro-coccygien antérieur *965*
— sacro-coccygien postérieur *965*
— sacro-spinalis de Henle. *853*
— scalènes 432-*719*
— scalène accessoire de Wood et Gilis 722
— scalène antérieur *719*
— scalène moyen *720*
— scalène postérieur *721*
— scalenus minimus .. 440-721
— scapulo-hyoïdien 740
— semi-spinalis *862*
— semi-spinalis capitis. 766-*862*
— semi-spinalis cervicis et dorsi *862*
— sourcilier *692*
— sous-clavier *788*
— sous-hyoïdiens *739*
— spinalis-dorsi *861*
— spinaux *853*
— spino-costal *852*
— splénius *764*
— splénius capitis *765*
— splenius colli *765*
— sterno-cléido-hyoïdien... *740*
— sterno-cléido-mastoïdien. *706*
— sterno-thyroïdien *741*
— striés de la vie de relation *634*
— styliens *733*
— stylo-hyoïdien 728
— stylo-hyoïdien profond de Sappey 336-*728*
— superciliaris de Merkel. *691-693*
— supracostalis anterior... 784
— surnuméraires *635*
— sus-hyoïdiens *726*
— temporal *660*
— temporal superficiel de Sappey *685*
— tenseur du dôme lacrymal 690
— thyro-hyoïdien *741*
Muscle transversaire de la tête *768-861*
— transversaire du cou. *771*-861
— transversaire épineux... *863*
— transverse de la nuque de Schültze 682
— transverse de l'abdomen. *892*
— transverse du menton
— transverse du nez *686*
— transverse du thorax... *804*
— transverso-occipitalis de Virchow 766
— transversus thoracis de Henle 804
— trapèze *836*
— triangulaire des lèvres.. *700*
— triangulaire du sternum. *804*
— troisième pectoral 784

N

Nasion 270
Nerf coccygien 591
— de Roofe 564
— des os 54
— sinu-vertébral de Luschka 564
Neuvième vertèbre dorsale. *382*
Nodule notochordal 591
Nombre de muscles 635
Noyau gélatineux 562
— pulpeux 562
Nucleus pulposus 340-*562*

O

Obelion 120-270
Obliquité et direction de la première côte *428*
Occipital *104*
Occiput 107-270
Ombilic 914
— du nourrisson *918*
Onzième vertèbre dorsale.. *382*
Opercule latéral de l'écaille. 116
Opisthion 270
Orbicularis oculi 691
Orifice accessoire de Giraldés 305
— antérieur des fosses nasales 314
— aortique du diaphragme. *820*
— choanal 314
— de Civinini *95*
— de la base du crâne.... *190*
— d'entrée du canal dentaire inférieur 215
— de la lame criblée *67*
— de la veine cave inférieure *819*
— de l'aqueduc du vestibule 134
— des canaux dentaires postérieurs 230
— du canal postérieur de la corde du tympan 135
— du diaphragme *819*
— du thorax *461*
— et canaux osseux 24
— inférieur de l'aqueduc du limaçon 138
— inférieur du canal carotidien 135

Orifice inférieur du canal tympanique 136
— inférieur du thorax.... 462
— œsophagien du diaphragme *821*
— orbitaire 291
— piriforme 234-272-314
— postérieur des fosses nasales 314
— profond du canal inguinal *939*
— scissuraux 191
— sous-pubien 628
— superficiel du canal inguinal *938*
— supérieur du canal sacré. 489
— supérieur du thorax.... 461
— sus-orbitaire 293
— suturaux 191
Os allongés
— arqués
— longs 18
— plats
— rayonnés
— courts
— papyracés 19
— pneumatiques
— acétabulaire de Krause.. 485
— compact 32
— cotyloïdien de Serres... 485
— coxal *465*
— dense 35
— du crâne 55
— entoglosse 331
— épactal *114*
— frontal 57
— haversien 32
— hyoïde *331*
— iliaque 465
— incisif *243*
— intercalaire d'Albinus... 485
— intermédiaire antér. du cotyle 485-486
— interpariétal 116
— jugal 245
— lacrymal *250*
— lacrymal accessoire *252*
— malaire *245*
— médio-palatin 245
— nasal *249*
— péri-otique *174*
— planum 69
— propre du nez.......... 249
— ptériques 104
— sésamoïdes 20
— sous-womérien *267*
— sphéno - ethmoïdo - frontaux 104
— spongieux 35
— suprasternaux *455*-611
— sus-occipital 116
— temporal *121*
— tympanal .. 121-123-*139*-*174*
— wormiens *268*
— wormiens fontanellaires. *268*
— wormien palatin........ 245
— wormiens suturaux *268*
— zygomatique 245
Osselet du canal lacrymonasal de Grüber 252
— interoccipito - odontoïdien 116
— mentonniers *228*
— supra-cochléaire 175
— supra-tegminal 175
Ossicula mentalia 228
Ossicules parasternaux *455*
Ossiculum de Cortèse et Riolan 20-182
Ossification 36
— de la capsule labyrinthique *174*
— de l'os propre du nez.. *250*
— diaphysaire 38
— du cornet inférieur..... *264*
— du temporal *174*
— enchondrale 38
— en milieu conjonctif.... 37
— épiphysaire 39
— et développement de l'ethmoïde 77
— et développement de l'occipital *115*
— et développement de l'os iliaque *484*
— et développement de l'os malaire *249*
— et développement des côtes *424*
— et développement des vertèbres *390*
— et développement du coccyx *507*
— et développement du frontal 64
— et développement du maxillaire inférieur...... *225*
— et développement du maxillaire supérieur..... *243*
— et développement du palatin *260*
— et développement du pariétal *120*
— et développement du sacrum *500*
— et développement du sphénoïde 101
— et développement du sternum *454*
— et développement du vomer *267*
— et fermeture de l'arc postérieur des vertèbres *394*
— particulière à quelques vertèbres *393*
— secondaire 42
Ostéoblastes *32*-37
Ostéoclasie 37
Ostéoclastes de Kœlliker... 37
Ostéocytes 37
Ostéogénèse 36
Ostéone *34*-43
Ostium introïtus.......... 135
— malare 245-248
— mandibulare *220*
— maxillare .. 232-240-304-305
— sphenoïdale *81*-101-312
— tympanicum 151

P

Palatin *252*
Pariétal *117*-270
— bipartite 121
Parois de la fosse ptérygo-maxillaire *318*
— externes des fosses nasales 308
— internes des fosses nasales 310

Parois osseuses de l'orbite. *279*
— osseuses des fosses nasales *297*
Pars alveolaris............. 223
— basalis 223
— dentis du trou atloïdien. 355-553
— fissuræ de Frey.......... 131
— nervosa du trou atloïdien 355
Partie orbito-nasale du frontal *62*
Peaucier du crâne 681
Pédicules *342*
Pénétration du nerf somatique dans le muscle.... 645
Péricrâne 51-178
Périorbite 295
Périoste 35
Petit complexus 142
— losange aponévrotique des trapèzes *839*
— unguis 252-284
Petites ailes du sphénoïde. *83*
— cornes du coccyx........ 505
— échancrure sciatique ... *482*
— faux du péritoine 937
— fontanelle 201
Pétreux 174
Pied postérieur de la ligne blanche 913
Piliers de Colles.......*886*-936
— du canal inguinal... 886-932
— du crâne 196
— du diaphragme *811*
— externe 933
— externe de l'arcade de Douglas *935*
— interne 933
— postérieur 886-936
Plan de glissement *655*
— de l'orbite *282*
— sous-temporal *88*-*129*-177-181
— tragio-trochantérien 403
Plancher des fosses nasales. 311
Planum infratemporale.... .... *88*-177-181
— nuchale 107
— supra-orbitale 58-294
Platysma myoïdes 703
Pli falciforme 935
Poids du crâne............ 197
Poignée du sternum 449
Point auriculaire 271
— craniométriques et faciaux *269*
— d'ossification 44
— d'ossification complémentaires 38-*44*
— d'ossification primitifs. 38-*44*
— d'ossification secondaires. 38-*44*
— faible de Blaise........ 937
— faibles de la paroi abdominale 943
— faible de Mac Clellan... 937
— malaire 271
— mentonnier 270
— nasal 270
— naso-spinal 270
— symphysaire 270
— symphysien 270
Pointe du rocher.......... 136
— du coccyx 505
Portion lamino-transversaire du sacrum 491
Porus crotaphitico-buccinatorius 95
Post-maxillaire 223
Poulies de réflexion........ 651
Preclavium 609
Pré-maxillaire 243
Premier cartilage costal... *448*
— coude de l'aqueduc de Fallope 163
— tubercule conjugué 493
Première articulation chondro-sternale 603
— côte *424*
— pièce coccygienne *505*
— vertèbre dorsale *381*
— vertèbre lombaire *384*
Principaux espaces de glissement *655*
Proatlas *116*
Processus alaires *66*
— angularis 219
— antésphénoïdiens 59
— apophysaire transverse.. 109
— conchal 252
— costiforme de la douzième vertèbre dorsale 383
— de calcification 37
— de Kerkring *115*
— de Sandifort 219
— ensiformis 449
— ethmoïdal du sphénoïde. 78-81
— ethmoïdalis 303
— ethmoïdalis du cornet inférieur 264
— fronto-sphéno-malaire. 247-285
— généraux de l'ossification 36
— infra-jugularis de Henle. 137
— jugulaire 113
— lémurien d'Albrecht..... 219
— mamillaire de la douzième vertèbre dorsale 383
— mastoïdeus 141-174
— maxillaire 73
— médian ou intermédiaire d'Ajutolo 80
— orbitalis du palatin. 257-259
— pyramidalis 257
— sous-vomérien de la crête incisive 267
— sphénoïdal antérieur.... 81
— sphenoïdalis du palatin. 257-259
— styloïdeus 144
— styloïdien de la douzième vertèbre dorsale 383
— terminaux de l'apophyse unciforme 73
— turbinalis 73
— uncinatus 73
Prolongement alaire 101
— basilaire 101
— basilaire du sinus sphénoïdal 115
— des sinus sphénoïdaux.. 99
— du canal optique 99
— inférieur du tegmen tympani. 128-131-134-147-171
— orbitaire du sinus frontal 282
— palatin 101
— ptérygoïdien 101
— sinusien 257
— synoviaux *517*

Promontoire *147*-487-495
— de Zoja 72-305
Propriétés physiques des os 21
— physiques du nucleus pulposus 563
Protubérance occipitale externe *107*
— occipitale interne....... *111*
Protuberentia mentalis.... 208
Pseudo-côtes cervicales.... 380
Ptérion 120-178-329
Pubis *470*
Puits scaléno-pleuro-vertébral de Jonnesco. 437-724-750
— de Ranvier *827*
Pyramide. *148*-477

Q

Quadriceps du cou 708
Quadrilatère de Grynfeltt.. .... 852-*898*-909
Quatrième cornet 72

R

Rachischisis sacré. 490-500-502
Racines de l'apophyse ptérygoïde *93*
— longitudinale du zygoma *124*
— transverse du zygoma .. *124*
Raies de Wegner 47
— transversales des os... 47
Rainure digastrique *143*
Raphé mylo-hyoïdien *729*
Rapports de l'articulation temporo-maxillaire 535
— de la fosse temporale... 330
— de la première côte..... *429*
— de la symphyse pubienne 628
— de l'orbite *295*
— des fosses nasales...... *316*
— des ligaments occipito-axoïdiens *545*
— des ligaments occipito-odontoïdiens *547*
— des muscles *640*
— des muscles masticateurs. *665*
— des ptérygoïdiens *668*
Rebord orbitaire 291
— orbitaire externe *294*
— orbitaire inférieur *294*
— orbitaire interne *294*
— orbitaire supérieur *292*
Recessus sphéno-ethmoïdal. 75
— hypotympanicus ... 146-147
Région cœliaque de Luschka *827*
— massétérine *666*
— mastoïdienne 141
— ptérygo-maxillaire 670
— sous - angulo - maxillaire de Pierre Descomps 671
— temporale 178-666-329
Repères vertébraux *412*
Repli falciforme de Dittel. 755
— semi-lunaire de Douglas. *923*
Réseau diaphysaire 54
— épiphysaire 54
— filamenteux de l'ombilic. *916*
— médullaire 54
Résistance du crâne 196
Résorption modelante de Hunter 37
Rima ethmoïdalis 68
Rocher 121-*130*
Rôle physiologique du disque intervertébral ... 566
Rostrum sphenoïdale ... *80*-180

S

Sacralisation de la cinquième vertèbre lombaire. *499*
— de la première pièce coccygienne *499*
Sacro-coccyx 507
Sacrum 487
Saillies alvéolaires 213
Sangle muscul. de l'angle de la mâchoire *661*
Scissure de Glaser 123-*128*-*129*-139-181
— tympano-mastoïdienne.. 139
— tympano-squameuse ... 128
Schindylèse *521*-527
Segment de Rivinus 122
— ethmoïdo-nasal du frontal *59*
— orbitaire du frontal.... *60*
— pré-glasérien 529
— rétro-glasérien 529
Selle turcique *78*
Septième articulation chondro-sternale 603
— vertèbre cervicale *379*
Septum crural *926*
— fémoral de Cloquet *926*
— intermusculaire 903
— intersinusien 99
— intervasculaire de Langenbeck *761*
— nuchal 108-348-*580*
Sillon costal supérieur.... 421
— de l'artère fessière 467
— de Gerdy 786
— du moteur oculaire externe *136*
— du nerf crural 946
— du tendon de Zinn 82
— ethmoïdal 69
— latéral du ventre 911
— mylo-hyoïdien 216
— olfactifs 311
— ombilical 915
— paraglénoïdiens *512*
— périauriculaire du sacrum 494
— préauriculaire 477-615
— présymphysaire 624
— synostosique 79
— tympanique 122-*138*
Sinciput 270
Sinus costo-diaphragmatique *825*
— frontaux *63*
— maxillaire *239*-294
— palatin 259
— périorbitaires de la face. 296
— pétro-squameux de Krause-Luschka.. 125-128
— sphénoïdaux 99
— tympani de Schwalbe... 165
Sixième vertèbre cervicale. *378*
Sommet du coccyx 505
Soudure diaphyso - épiphysaire 50
Sourcil cotyloïdien 468

Spatium supra-claviculare.. 759
Sphénoïde ... 77
Sphincters ... *636*
Spina angularis... *88*-92-188
— jugularis ... 137
— supra-meatum ... *127*-143
— trochlearis ... *61*-282
Splenius capitis ... 142
Squama occipitalis ... 104
— temporalis ... 124
Squamosal ... *174*
Squelette du bassin ... *465*
— du thorax ... *416*
Statique de la colonne vertébrale ... *402*
Sternèbres ... 454
Sterno-cléido-mastoïdien .. 142
Sternoschisis ... 454
Sternum ... *449*
Structure des cartilages hyalins articulaires ... 513
— des os ... 32
Stylo-hyal ... 175-*337*
Sulcus buccinatorius ... 217
— caroticus ... 83
— chiasmatis ... *78*
— ethmoïdalis ... 69
— lacrymalis ... 233-251
— malleolaris ... 139-146
— palatinus ... 254-278
— préauricularis de Zaaijer. ... 477-618
— ptérygo-palatinus ... 99-257
— sagittalis ... 111
— tympanicus ... 122-139-146
Surface angulaire du pubis. *470*
— articulaire de la deuxième pièce coccygienne ... 591
— articulaire de la première pièce coccygienne.. 591
— auriculaire de l'os coxal. ... 476-615
— auriculaire du sacrum.. ... 494-614
— axoïdiennes ... 548
— basilaire ... 105-181
— caverneuse ... 82
— circonférentielle du corps vertébral ... 341
— criblée ... 340-371
— en croissant ... 467
— en faucille du moyen fessier ... 467
— malaire ... 235
— maxillaire ... 247
— pectinéale ... 480
— ptérygoïdienne ... 257
— quadrilatère ... 79
— quadrilatère de l'os coxal ... *475*
— rétro-cotyloïdienne ... 468
— sphénoïdale du frontal.. *61*
— symphysaire ... *481*-623
— temporale ... 177-*329*
Sutura nota ... 238
— serrata ... 196
— squamosa ... 130
Suture coronale... *63*-179-201
— cruciale ... 254-311
— d'Albrecht ... 236
— dentelées ... 196-527
— endo-mésognatique ... 236
— engrenées ... 196-527
— fronto-alaire ... 84
— fronto-pariétale ... 179-201
— harmoniques... 284-*521*-527
Suture incisive ... 236-244
— intermaxillaire ... 236
— internasale ... 250
— interpalatine ... 253
— interpariétale ... 179
— lambdatique. 113-120-179-201
— médio-frontale ... 57
— métopique ... 57-65-200
— occipito-pariétale ... 201
— occipitale transverse ... 116
— occipito-mastoïdienne 113-144
— pariéto-occipitale ... 179
— pétro-basilaire ... 113
— pétro-squameuse externe ... 141
— ptérique ... 178-329
— sagittale ... 179-200
— sphéno-pétreuse ... 188
— sphéno-temporale ... 188
— squameuse ... 130
— temporo-pariétale ... 201
— transversale de l'écaille. 116
— tympano-mastoïdienne 140-143
— tympano-mastoïdienne postérieure ... 140
— tympano-squameuse antérieure ... 139
— vidienne ... 99-138-182
— zygomato-malaire ... 126
Surtout fibreux présymphysaire ... *626*
Symphyse mentonnière 208-520
— pubienne ... 623
Synarthroses ... *521*
Synchondroses ... *521*
— sphéno-occipitale ... *116*
Syndesmoses ... *521*
Synfibroses ... *521*
Synostose ... 521-527
Syssarcoses ... *522*
Système haversien ... 33
— haversien de deuxième génération ... 43
— haversien de première génération ... 43
— ogival ... *28*
— ogival inversé ... *28*
Systématisation des vertèbres ... *396*

T

Table externe... 197
— interne ... 197
Tache criblée sus-méatique. *125*
— spongieuse ... 142
Talon du pied de l'écaille.. *124*
Tegmen tympani ... 130-131-*147*-188
Temporal de l'adulte ... *123*
— du nouveau-né ... *121*
Tendon conjoint ... 891-*895*-*933*-936-938
— de Zinn ... 101-285-294
— d'insertion ... 637
— du temporal ... *661*
— en oriflamme ... 708
— en U du grand pectoral. 782
Territoires artériels du diaphragme ... 831
Tétragone lombaire de Krause ... *898*-909

Torus palatinus 236-277
— supra-orbitalis *58*-294
Transversal ridge 472
Travées directrices de l'ossification 36
— postérieure du trou ovale. 82-*87*
— uncibullaire 73
Triangle antérieur de la linguale *732*
— aponévrotique supérieur des trapèzes *837*
— de Béclard *731*
— de Bonwill............ 219
— de Farabeuf 712
— de Hesselbach *936*-937
— de Jean-Louis Petit..... .... *844*-845-*897*
— de la huitième côte... .... *844*-845-*897*
— de Lesser *731*
— de Pirogoff *732*
— de Sédillot 613
— de Tillaux *773*
— des splénius 766
— intercosto-scalénique ... 441
— interscalénique *724*
— omo-claviculaire 745
— omo-trapézien 745
— postérieur de la linguale. *731*
— pré - stylo - hyoïdien de J. L. Faure 734
— rétro-stylo-hyoïdien de J. L. Faure 734
— stylo - digastrique de J. L. Faure 730-734
— supra-méatique de Mac Ewen 143
Trigone de l'artère vertébrale de Waldeyer... 724-*750*
— palatin 234
— rétro-molaire *217*
Trochléennes *520*
Trochoïdes *520*
Troisième condyle......... 116
Trompe d'Eustache........ *150*
Trou atloïdien 355
— auditif interne......... 160
— borgne *62-66*
— carotidien 135
— condylien antérieur..... *113*
— condylien postérieur.... *113*
— déchiré antérieur.... *92-138*
— déchiré postérieur.. 137-*189*
— de conjugaison 342-*406*
— de conjugaison postérieure de Cruveilhier. 581-599
— de Hyrtl *95*-677
— de mite de Mouret.... 131
— dentaires postérieurs. 230-241
— de Vésale............ 87-187
— ethmoïdal antérieur ... *69*
— ethmoïdo-frontal *62-66*
— ethmoïdo-frontaux... *70*-288
— fronto-sphénoïdal 288
— grand rond *86*
— ischio-pubien *473*
— jugulaire *113*-137
— malaire 245
— mastoïdien......... *143*-159
— mentonnier *209*
— mentonnier accessoire.. 209-222
— mylo-hyoïdien 534
— nasal 321
Trou nourricier de la côte. 422
— obturateur *473*
— occipital *114*-188
— olfactifs *67*
— optique 84-288
— orbitaires internes... *70*-288
— ovale *86*-187
— palatin 257
— pariétal *118*-178
— petit rond *87*-187
— postglenoïdien 128
— sacrés antérieurs *488*
— sacrés postérieurs 491
— sacro-coccygien 500
— sous-orbitaire... *229*-231-294
— sphéno-épineux *87*-187
— sphéno-palatin.. 257-321-*323*
— stylo-mastoïdien ... 135-*167*
— temporal d'Otto.... 125-160
— vertébral *343*
— xiphoïdien 449
Tubercule accessoire 375
— antérieur de l'atlas 353
— articulaires *491*
— axial *493*
— carotidien 378
— condylien externe 218-529-532
— condylien interne 218-529-533
— conjugués 492-623
— de Bonnaire.... *477*-494-615
— de Chassaignac *378*-413
— de l'apophyse épineuse.. 367
— de l'apophyse transverse de l'atlas 355
— de la grande corne 332
— de la selle *79*
— d'insertion du ligament costo-transversaire postérieur 421
— de Lisfranc *427*-432-719
— de l'occipital *113*-189
— de Morestin *481*
— de Whitnall.... *246-287-689*
— de Zaglas *493*-619
— du grand dentelé ... 443-790
— du grand ligament sacro-sciatique 482
— du petit pectoral 783
— du pyramidal *481*
— du sphénoïde *88*
— du trapèze 839
— fessier 478
— glutéal 466-478
— hyoïdien 331
— ischio-pubien antérieur.. 473
— ischio-pubien postérieur. 473
— jugulaire *113*-189
— latéral de l'os hyoïde... 332
— malaire 248
— mamillaire 376
— mamillaire de la première pièce sacrée 496
— marginal 247
— neural de Morestin *491*
— obturateur antérieur ... 473
— obturateur postérieur .. 473
— ombilical 915
— orbitaire du malaire. 246-286
— pharyngien *105*
— pituitaire *79*
— postérieur de l'atlas ... 354
— postérieur de l'os hyoïde. 332
— précotyloïdien de Vallois. 470

Tubercule rétro-gassérien de Princeteau 131
— sacrés postéro-externes.. *492*
— sacrés postéro-internes.. *491*
— sphénoïdal *88*
— sous-glénoïdien 352
— sous-jugal *248*-658
— sous-optique..... 82-285-291
— supra-mastoïdien de Waldeyer 142
— transversaire du sacrum. 496
— terminal 490
— zygomatique antérieur. 125-528
— zygomatique postérieur. 125-129
Tuberculum jugulare 189
— pubicum 480
— scaleni 427-432
— sellæ 79
Tubérosité costale *421*
— de l'ischion 471-*482*
— iliaque *477*-615
— ischiatique 471
— maxillaire 230
— postérieure du sacrum.. 496
Tympanal *174*
Types thoraciques *463*

U

Unguis *250*
Union de l'occipital avec l'axis *544*
— des apophyses épineuses. *578*
— des apophyses transverses 581
— des lames 575
— des muscles avec les tendons *640*

V

Variations de la face *274*
— de l'os malaire *249*
— du crâne 198
— du disque intervertébral avec l'âge *565*
— du palatin *262*
— et anomalies du sacrum. *499*
— sexuelles de la symphyse pubienne 628
Vascularisation des articulations 522
— des muscles 641
— du disque intervertébral. 564
Veines de Breschet 54-197
— des os 54
— du diploé 197
— émissaire mastoïdienne. 159
— émissaire pariétale de Santorini *118*
Vertèbre anticlinale de Burgmeister 384-410
— cervicales *344*
— cervicale type *345*
— charnière 403
— clés de voûte 400
— dorsales *361*
— lombaires *369*
— présacrée 385
— proéminente 379-382
— thoraciques 361
Vertex 270
Vestibule *153*
Villosités synoviales 517
Virole osseuse périchondrale 39
Visière frontale *58*-294
Vomer *264*
Voûte de l'orbite 60-280
— des fosses nasales 312
— du crâne *176*
— palatine 277
— palatine chez l'enfant.. *279*

X

Xiphion 606

Y

Y cotyloïdien 484

Z

Zone criblée 371-676
— criblée rétro-méatique de Chipault *127*-142
— décollable de Gérard-Marchant.. 330-668
— d'ossification 42
— d'ostéogénèse 42
— labyrinth. du frontal... 59
— nuchale de la base du crâne 184
— ossiforme 39
— ostéoïde 38
— sus-méatique 142
Zygoma *124*

TABLE DES MATIÈRES

Préface 1

Introduction et Division de l'Anatomie 9
Division de l'Anatomie 9
Eléments anatomiques, tissus, organes, systèmes et appareils 10
Glandes 12
Terminologie anatomique 13

OSTÉOLOGIE

Constitution du squelette 17
Nombre d'os 17
Etude générale des os 18
Forme et configuration extérieure. Classification des os 18
Dimensions des os. Loi des proportions 20
Direction et courbures des os 20
Propriétés physiques des os 21
Saillies et éminences osseuses 21
Dépressions et cavités des os 23
Orifices et canaux osseux 24
Morphogénèse osseuse 25
Constitution anatomique et architecture des os 26
Systématisation trabéculaire. Système ogival et système ogival inversé 28
Structure des os 32
Architecture du tissu osseux 32
Composition chimique des os 35
Périoste 35
Dévelopement des os. Ossification. Croissance du squelette 36
Processus généraux de l'ossification 36
Ossification périostique (os de membrane) 37
Ossification en milieu conjonctif 37
Ossification enchondrale 38
Cartilage de conjugaison 41
Ossification secondaire. Médullisation de l'os 42
Points d'ossification. Loi de l'ossification 44
Lois de Serres 45
Loi de Sappey 45
Loi d'Alexis Julien 45
Lois de Bérard 46
Accroissement des os 46
Loi de Delpech 47
Raies de Wegner 47
Bec diaphysaire 48
Encoche d'ossification 48
Soudure diaphyso-épiphysaire 50
Développement et accroissement du crâne 50
Lois de la croissance (lois de Godin) 52
Facteurs de croissance 53
Vaisseaux et nerfs des os 53

ANATOMIE DESCRIPTIVE DES OS

Squelette de la tête 55

Os du crâne 55

Frontal 56
Ethmoïde 65
Sphénoïde 77
Os sphéno-ethmoïdo-frontaux 104
Os ptériques 104

Occipital 104
Pariétal 117
Os temporal 121
Temporal du nouveau-né 121
Temporal de l'adulte 123
Ecaille 124
Rocher 130
Os tympanal 139
Apophyse mastoïde 141
Apophyse styloïde 144
Cavités et canaux creusés dans l'épaisseur du temporal 145
Cavités pneumatiques et canaux annexés à l'appareil auditif 145
Labyrinthe osseux 152
Canaux vasculaires 156
Canaux nerveux 160
Aqueduc du vestibule 171
Aqueduc du limaçon 173
Etude générale du crâne 175
Voûte du crâne 176
Base du crâne 179
Orifices et canaux de la base du crâne 190
Crâne du nouveau-né 200

Os de la face 207
Maxillaire inférieur 207
Osselets mentonniers 228
Maxillaire supérieur 228
Os wormien palatin ou os médio-palatin 245
Os malaire 245
Os propre du nez 249
Os lacrymal ou unguis 250
Os lacrymal accessoire ou petit unguis 252
Palatin 252
Cornet inférieur 262
Vomer 264
Os sous-vomérien 267
Os wormiens 268
Points craniométriques et faciaux 269
Etude générale de la face osseuse 271
Cavités et régions de la face 277
Voûte palatine 277
Cavités orbitaires, parois osseuses de l'orbite 279
Fosses nasales, parois osseuses des fosses nasales 297
Fosse ptérygo-maxillaire 317
Fosse zygomatique 328
Fosse temporale 328

Os hyoïde et appareil hyoïdien 331
Os hyoïde 331
Appareil hyoïdien 336

Colonne vertébrale 339

Description d'une vertèbre type 340

Caractères généraux des vertèbres 340

Vertèbres cervicales 344

Vertèbre cervicale type 345
Atlas 350
Axis 356

Vertèbres dorsales 361
Vertèbres lombaires 369
Caractères propres à certaines vertèbres 378

Sixième cervicale 378
Septième cervicale 379
Première dorsale 381
Quatrième dorsale 382
Neuvième dorsale 382
Dixième dorsale 382
Onzième dorsale 382
Douzième dorsale 383
Première lombaire 384
Cinquième lombaire 385

Caractères différentiels des vertèbres 387
Systématisation des vertèbres (homologie des pièces vertébrales) 396
Etude générale de la colonne vertébrale 398

Squelette du thorax 416

Côtes 416

Caractères généraux des côtes 416
Caractères propres à certaines côtes 424

Première côte 424
Deuxième côte 442
Onzième côte 443
Douzième côte 444

Côtes surnuméraires 445
Cartilages costaux 446
Sternum 449

Os suprasternaux 454
Ossicules parasternaux 455

Du thorax en général 455

Squelette du bassin 465

Os iliaque ou os coxal 465
Sacrum 487
Coccyx 502

ARTHROLOGIE

ÉTUDE GÉNÉRALE DES ARTICULATIONS

Classification des articulations 511

Diarthroses 512
Amphiarthroses 520
Synarthroses 521
Syssarcoses 522

Vascularisation et innervation des articulations 522
Mécanique articulaire 523
Développement des articulations 525

ANATOMIE DESCRIPTIVE DES ARTICULATIONS

Articulations des os du crâne et du massif facial supérieur entre eux 527

Articulations de la mâchoire inférieure avec le crâne (articulation temporo-maxillaire). 528

Articulations de la tête avec le rachis cervical 540

Articulation occipito-atloïdienne 540
Union de l'occipital avec l'axis 544
Articulation atloïdo-axoïdienne 547
Mécanisme des articulations de la tête avec le rachis cervical 555

Articulations de la colonne vertébrale 558

Articulations des vertèbres entre elles 558
Articulations des corps vertébraux 558
Articulations des apophyses articulaires 573
Union des lames. Ligaments jaunes 575
Union des apophyses épineuses 578
Union des apophyses transverses 581

Mouvements de la colonne vertébrale 582
Articulations propres à certaines vertèbres 585

Articulation lombo-sacrée ou sacro-vertébrale 585
Articulations intersacrées 587
Articulation sacro-coccygienne 587
Articulation intercoccygienne 590

Articulations du thorax 592

Articulations costo-vertébrales 592
Articulations chondro-costales 600
Articulations chondro-sternales 601
Articulations interchondrales 604
Articulations sternales 604
Mécanisme et mouvements des articulations du thorax 606
Articulation sterno-chondro-claviculaire 607

Articulations du bassin 614

Articulation sacro-iliaque 614
Symphyse pubienne 623

MYOLOGIE

ÉTUDE GÉNÉRALE DES MUSCLES

Muscles lisses 634
Muscles striés de la vie de relation 634

Annexes des muscles et des tendons 649

Aponévroses 649
Gaines ostéo-fibreuses 651
Gaines synoviales tendineuses 652
Bourses séreuses 653

Espaces de glissement 654

ANATOMIE DESCRIPTIVE DES MUSCLES

Muscles de la tête et de la face 657

Muscles masticateurs 657
Aponévroses annexées aux muscles masticateurs 672
Muscles peauciers de la tête 680

Muscle occipito-frontal ... 681
Muscles auriculaires ... 683
Muscles du nez ... 685
Muscles des paupières et du sourcil ... 687
Muscles des lèvres, de la joue et du menton ... 693

Muscles du cou ... 703

Muscles latéraux superficiels du cou ... 703

Muscle peaucier du cou ... 703
Muscle sterno-cléido-mastoïdien ... 706

Muscles latéraux profonds du cou ... 716

Muscle droit latéral de la tête ... 716
Muscle angulaire de l'omoplate ... 717
Muscles scalènes ... 719

Muscles sus-hyoïdiens ... 726
Muscles styliens ... 733

Diaphragme stylien ... 734

Espace rétro-stylien ... 735
Espace préstylien ... 737

Muscles sous-hyoïdiens ... 739
Muscles prévertébraux ... 746
Aponévroses du cou ... 750

Aponévrose cervicale superficielle ... 751
Aponévrose cervicale moyenne ... 755
Aponévrose prévertébrale ou cervicale profonde ... 759

Gaine viscérale du cou ... 760
Gaine vasculaire du cou ... 761
Espaces ou loges du cou ... 762
Muscles de la nuque ... 763
Aponévroses des muscles de la nuque ... 776

Muscles du thorax ... 778

Muscles pectoraux ... 778
Muscle sous-clavier ... 788
Muscle grand dentelé ... 789
Muscles intercostaux ... 794
Muscles surcostaux ... 802
Muscles sous-costaux ... 803
Muscle triangulaire du sternum ... 804

Muscle présternal ... 806

Diaphragme ... 806

Muscles postérieurs du tronc ou muscles dorsaux ... 836

Muscle trapèze ... 836
Muscle grand dorsal ... 842
Muscle rhomboïde ... 847
Muscles petits dentelés postérieurs ... 850

Muscles spinaux ... 853

Muscles de l'abdomen ... 877

MUSCLES DE LA PAROI ANTÉRO-LATÉRALE DE L'ABDOMEN ... 877

Muscle grand droit de l'abdomen ... 878
Muscle pyramidal de l'abdomen ... 883
Muscle grand oblique de l'abdomen ... 883
Muscle petit oblique de l'abdomen ... 889
Muscle transverse de l'abdomen ... 892
Aponévroses de l'abdomen ... 903

Aponévroses postérieures de l'abdomen 903
Aponévroses antérieures de l'abdomen 910
Ligne blanche 911
Ombilic 914
Gaine des droits 919
Arcade crurale ou arcade de Fallope 927
Canal inguinal 931
Points faibles de la paroi abdominale 943

Muscles de la région lombo-iliaque 944
Muscle psoas-iliaque 944
Fascia iliaca ou aponévrose lombo-iliaque 958
Muscle carré des lombes 960

Muscles sacro-coccygiens 965

Index alphabétique 967

MASSON et Cie, Editeurs,
Libraires de l'Académie de Médecine,
120, B^d^ St-Germain, Paris (VIe).
MARCA REGISTRADA
Dépôt légal, 4e trim. 1950.
N° 1197.

Imprimé
en France.

SOULISSE-MARTIN, Imp.,
Niort.
Dépôt légal, 4e trim. 1950.
N° 149.

225,00